Brüel • Christensen • Tranum-Jensen
Qvortrup • Geneser

Geneser
Histología

SITIO WEB
COMPLEMENTARIO

4.ª EDICIÓN

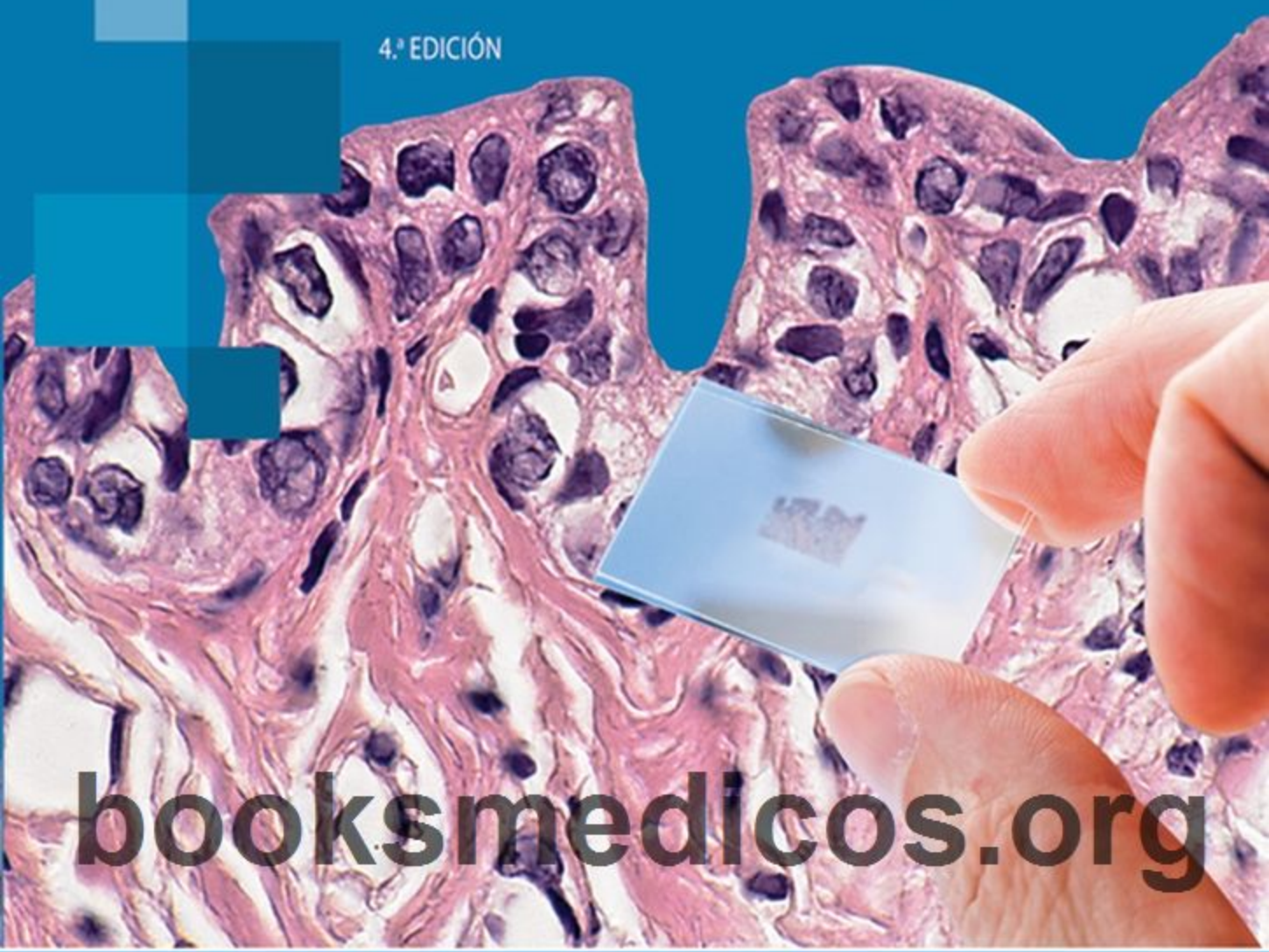

booksmedicos.org

EDITORIAL MEDICA
panamericana

Geneser

Histología

booksmedicos.org

BOOK'S COPICENTRO USAC / 2016

BOOK'S COPICENTRO USAC / 2016

Geneser
Histología

4.ª EDICIÓN

ANNEMARIE BRÜEL

ERIK ILSØ CHRISTENSEN

JØRGEN TRANUM-JENSEN

KLAUS QVORTRUP

FINN GENESER

booksmedicos.org

EDITORIAL MEDICA panamericana

BUENOS AIRES - BOGOTÁ - CARACAS - MADRID - MÉXICO - PORTO ALEGRE
e-mail: info@medicapanamericana.com
www.medicapanamericana.com

BOOK'S COPICENTRO USAC / 2016

Título del original en danés
GENESERS HISTOLOGI, fourth edition
Copyright © 2012 Forfatterne og Munksgaard, København

© Gestora de Derechos Autorales, S.L. Madrid, España

copygeneser microscope slide with the preparation of cancerous tissue © luchschen
http://espanol.istockphoto.com/stock-photo-26358598-microscope-slide.php

Traducción de
EDITORIAL MÉDICA PANAMERICANA.
Efectuada por la doctora KAREN MIKKELSEN

Supervisión científica a cargo del doctor
JORGE HORACIO NEGRETE
Diploma de Honor de la Universidad del Salvador, Buenos Aires, Argentina
Profesor Asociado Adjunto en el Departamento de Anatomía y Biología Reproductiva de la Facultad de Medicina y Ciencias de la Salud de la George Washington University, Washington D.C., EE.UU.
Profesor Titular de la Cátedra de Histología y Embriología y de la Cátedra de Biología Molecular de la Facultad de Ciencias Médicas de la Universidad Católica de Cuyo, San Juan, Argentina

Los editores han hecho todos los esfuerzos para localizar a los poseedores del copyright del material fuente utilizado. Si inadvertidamente hubieran omitido alguno, con gusto harán los arreglos necesarios en la primera oportunidad que se les presente para tal fin.

Gracias por comprar el original. Este libro es producto del esfuerzo de profesionales como usted, o de sus profesores, si usted es estudiante. Tenga en cuenta que fotocopiarlo es una falta de respeto hacia ellos y un robo de sus derechos intelectuales.

Las ciencias de la salud están en permanente cambio. A medida que las nuevas investigaciones y la experiencia clínica amplían nuestro conocimiento, se requieren modificaciones en las modalidades terapéuticas y en los tratamientos farmacológicos. Los autores de esta obra han verificado toda la información con fuentes confiables para asegurarse de que ésta sea completa y acorde con los estándares aceptados en el momento de la publicación. Sin embargo, en vista de la posibilidad de un error humano o de cambios en las ciencias de la salud, ni los autores, ni la editorial o cualquier otra persona implicada en la preparación o la publicación de este trabajo, garantizan que la totalidad de la información aquí contenida sea exacta o completa y no se responsabilizan por errores u omisiones o por los resultados obtenidos del uso de esta información. Se aconseja a los lectores confirmarla con otras fuentes. Por ejemplo, y en particular, se recomienda a los lectores revisar el prospecto de cada fármaco que planean administrar para cerciorarse de que la información contenida en este libro sea correcta y que no se hayan producido cambios en las dosis sugeridas o en las contraindicaciones para su administración. Esta recomendación cobra especial importancia con relación a fármacos nuevos o de uso infrecuente.

EDITORIAL MÉDICA panamericana

Visite nuestra página web:
http://www.medicapanamericana.com

ARGENTINA
Marcelo T. de Alvear 2145
(C1122AAG) Buenos Aires, Argentina
Tel.: (54-11) 4821-5520 / 2066 / Fax (54-11) 4821-1214
e-mail: info@medicapanamericana.com

COLOMBIA
Carrera 7a A Nº 69-19 - Bogotá D.C., Colombia
Tel.: (57-1) 345-4508 / 314-5014 / Fax: (57-1) 314-5015 / 345-0019
e-mail: infomp@medicapanamericana.com.co

ESPAÑA
Quintanapalla Nº 8, Planta 4a (28050) - Madrid, España
Tel.: (34-91) 1317800 / Fax: (34-91) 4570919
e-mail: info@medicapanamericana.es

MÉXICO
Hegel Nº 141, 2º piso
Colonia Chapultepec Morales
Delegación Miguel Hidalgo - C.P. 11570 -México D.F.
Tel.: (52-55) 5250-0664 / 5262-9470 / Fax: (52-55) 2624-2827
e-mail: infomp@medicapanamericana.com.mx

VENEZUELA
Edificio Polar, Torre Oeste, Piso 6, Of. 6 C
Plaza Venezuela. Urbanización Los Caobos,
Parroquia El Recreo, Municipio Libertador, Caracas
Depto. Capital, Venezuela
Tel.: (58-212) 793-2857/6906/5985/1666 Fax: (58-212) 793-5885
e-mail: info@medicapanamericana.com.ve

ISBN: 978-607-9356-23-1

Geneser Histología / Annemarie Brüel [y cuatro más] ; traducción de Karen Mikelsen. - México, D.F. : Editorial Médica Panamericana, 2014.
xiv, 768 páginas : ilustraciones ; 28 cm.

Incluye índice
Traducción de: Genese'r histologi -- fourth edition
ISBN 978-607-9356-23-1

1. Histología Técnica. 2. Histología – Manuales de laboratorio. 2. Citología – Manuales de laboratorio. I. Brüel, Annemarie, autor. II. Mikelsen, Karen, traductor.

611.018-scdd21 Biblioteca Nacional de México

IMPRESO EN CHINA / PRINTED IN CHINA

Todos los derechos reservados. Este libro o cualquier de sus partes no podrá ser reproducidos ni archivados en sistemas recuperables, ni transmitidos en ninguna forma o por ningún medio, ya sean mecánicos o eletrónicos, fotocopiadoras, grabaciones o cualquier otro, sin el permiso previo de Editorial Médica Panamericana S.A. de C.V.

© 2015. EDITORIAL MÉDICA PANAMERICANA S.A. de C.V.
Hegel Nº 141, 2º piso, Colonia Chapultepec Morales,
Delegación Miguel Hidalgo, C.P. 11570, México D.F.

Esta edición se terminó de imprimir en los talleres de Toppan Printing Co., (H.K.) Ltd. 1, Fuk Wang Street, Yuen Long Industrial Estate, Yuen Long, New Territories, Hong Kong, People's Republic of China, en el mes de noviembre de 2014.
Se tiraron 10,000 ejemplares más sobrantes para reposición.

BOOK'S COPICENTRO USAC / 2016

Annemarie Brüel

Annemarie Brüel es profesora de la cátedra de Anatomía. Es médica egresada de la Universidad de Aarhus en el invierno de 1994 y ha trabajado en el Instituto de Anatomía (ahora Instituto de Biomedicina) desde 1995, solo interrumpido por dos años y medio de dedicación a la clínica. Obtuvo el grado PhD en el año 2000 y el doctorado en medicina en el año 2009, y completó una pasantía de estudio en Melbourne. Annemarie Brüel ha publicado numerosos artículos científicos sobre el sistema circulatorio y el tejido óseo, y enseñó y evaluó histología durante más de diez años, además de ser examinadora externa en la Universidad del Sur de Dinamarca y la Universidad de Copenhague.

Erik Ilsø Christensen

Erik Ilsø Christensen es profesor de anatomía. Es médico egresado de la Universidad de Aarhus en el invierno de 1974 y ha trabajado en el Instituto de Anatomía (ahora Instituto de Biomedicina) de la Universidad de Aarhus desde 1970. En 1981 recibió el grado de doctor en medicina (investigación renal). Completó pasantías de estudio en Chicago, Facultad de Medicina de la Universidad del Noroeste, entre otras instituciones. Erik Ilsø Christensen ha publicado numerosos artículos científicos sobre investigación renal y enseñó y examinó sobre histología durante más de cuarenta años, además de ser examinador externo durante muchos años en la Universidad del Sur de Dinamarca y la Universidad de Copenhague.

Klaus Qvortrup

Klaus Qvortrup es profesor de la Universidad de Copenhague y director de *Core Facility for Integrated Microscopy* (www.cfim.ku.dk) en el Instituto de Biomedicina. Después de aprobar el examen de ciencias médicas en 1989 y obtener el grado de PhD fue contratado por el ex Instituto de Anatomía Médica de la Universidad de Copenhague, con funciones de director de cursos de histología, entre otras. Ha publicado varios artículos científicos, sobre todo trabajos sobre microscopía electrónica. Sus investigaciones propias tratan sobre la ultraestructura del oído interno y la enfermedad de Ménière. Es coautor de la *Anatomía de la cabeza, el cuello y los órganos internos* (Munksgaard)

Jørgen Tranum-Jensen

Jørgen Tranum-Jensen es profesor de anatomía con orientación clínica en el Instituto de Medicina Celular y Molecular de la Universidad de Copenhague. Es graduado en medicina de la Universidad de Copenhague en 1973 y poco después fue contratado por el Instituto de Anatomía Médica, Universidad de Copenhague, primero con un subsidio y después como adjunto y profesor de cátedra. Durante muchos años trabajó con investigadores de Holanda y Alemania, además de daneses. Escribió numerosos artículos, sobre todo en el campo de la biología celular, la histología y la inmunología, y es coautor de varios libros de texto. Enseñó biología celular, histología, embriología, neuroanatomía y anatomía macroscópica a estudiantes de medicina durante 35 años y es examinador externo en estas áreas científicas en Aarhus y Odense. Mantiene importantes contactos con la clínica en relación con los cursos de posgrado del instituto.

Finn Geneser

Finn Geneser es docente (emérito). Es médico graduado de la Universidad de Aarhus (verano de 1965) y después de trabajar durante dos años y medio en el hospital de la Universidad de Aarhus fue contratado por el Instituto de Anatomía (ahora Instituto de Biomedicina) de la Universidad de Aarhus. En 1968 recibió la medalla de oro de la Universidad de Aarhus (medicina) y en 1975 obtuvo el grado de doctor en medicina (investigación del cerebro). Completó pasantías de estudio en Nejmegen, Cambridge y Oxford, entre otros. Finn Geneser ha publicado numerosos artículos científicos sobre investigación del cerebro y enseñó y examinó en histología durante más de treinta años, además de ser examinador externo de la materia en la Universidad de Copenhague durante varios años.

BOOK'S COPICENTRO USAC / 2016

Prefacio

Ya en 1887, Kölliker, uno de los fundadores de la histología moderna, estableció el concepto de que un único investigador era incapaz de dominar todos los conocimientos y las soluciones de los problemas dentro de un campo de la ciencia. Esta situación no ha mejorado en absoluto, más de un siglo después; en particular las últimas décadas han presentado un desarrollo extremo del conocimiento en las disciplinas de las ciencias médicas, entre ellas la histología. De allí deriva la natural consecuencia, y la gran alegría de mi parte, de que a la elaboración de esta nueva edición de *Histología, sobre bases biomoleculares*, ahora con el título *Histología de Geneser*, se hayan incorporado cuatro coautores en el proyecto de revisión y actualización del texto. Todos son investigadores de gran renombre internacional, además de contar con muchos años de experiencia en la enseñanza y el análisis de la histología.

Todos los conceptos originales que conformaron la base de la presentación de la histología en la primera edición de *Histología*, en 1981 continúan en *Histología de Geneser*. Esto vale principalmente para la máxima correlación entre estructura y función, además de con los procesos patológicos y la clínica, pero también para la intención de explicar todos los nuevos conceptos y denominaciones en su primera aparición en el libro. A fin de mantener esta estructura básica, y a la vez lograr la máxima homogeneidad posible en el texto, los cinco coautores han hecho lecturas cruzadas de las redacciones revisadas de todos los capítulos. Además, todos han contribuido con fructíferos planteos educativos y mejoras idiomáticas de todo el contenido del texto.

La explosión de conocimientos antes mencionada hizo necesaria la revisión de todo el texto del libro, en muchos casos con nueva redacción de grandes secciones. A su vez, esto permitió la actualización de la terminología. También las ilustraciones han sido objeto de sustanciales modificaciones. Además de numerosas ilustraciones totalmente nuevas, varias de las existentes fueron reemplazadas o sometidas a cambios consecuentes con el conocimiento más reciente.

Al igual que en *Histología, sobre bases biomoleculares*, se utilizaron recuadros con fondos de distintos colores, de manera tal que el amarillo representa un recuadro con conocimiento más profundo, el rojo con ejemplos clínicos, y el azul con preguntas sobre el respectivo capítulo, donde el alumno puede poner a prueba sus conocimientos. Después de muchas consideraciones hemos eliminado los recuadros anteriores con referencias bibliográficas de ampliación, dado que la experiencia demuestra su muy escasa utilidad para los alumnos, que en la actualidad tienen acceso rápido y simple a la bibliografía a través de la Internet.

Toda la iconografía fue realizada por la dibujante y arquitecta Birgitte Lerche, que transformó nuestras indicaciones e intenciones en trabajo artístico excepcional. Por su contribución y el extraordinario trabajo en común le agradezco en nombre de todos los autores.

Por último deseo aprovechar la oportunidad para agradecer a mis coautores por la gran cantidad de energía y el entusiasmo que demostraron en el trabajo de realizar el proyecto, además del placer que representó para mí formar parte de este equipo autoral.

Instituto de Biomedicina, Universidad de Aarhus
Finn Geneser

BOOK'S COPICENTRO USAC / 2016

Índice

1 Introducción 15

¿Qué es la histología? 15
¿Qué es una célula? 16
Forma y tamaño de las células 17
Características fisiológicas de las células 18
Componentes químicos de las células 19

2 Métodos histológicos 33

Análisis microscópico 33
Microscopio óptico 34
Microscopio de campo oscuro 35
Microscopio de contraste de fase 35
Microscopio de luz polarizada 35
Microscopio de interferencia 36
Microscopio de fluorescencia 37
Microscopio de barrido confocal 37
Microscopio de luz ultravioleta 37
Microscopio electrónico 38
Microscopio electrónico de barrido 39
Microscopio de barrido de efecto túnel (MBET) y microscopio de fuerza atómica (MFA) 39
Difracción de rayos X 39
Métodos de observación directa de células y tejidos vivos 40
Cultivo de células y tejidos 40
Manipulación experimental de células vivas 42
Métodos de fraccionamiento celular 44
Preparación e investigación de tejidos muertos 46
Preparación de tejidos para microscopia óptica 46
Preparación de tejidos para microscopia electrónica 47
Métodos histoquímicos 49
Acidofilia y basofilia 50
Metacromasia 51
Métodos basados en la reacción de Schiff para grupos aldehído 52
Determinación histoquímica de lípidos 53
Determinación histoquímica de enzimas 53
Métodos inmunohistoquímicos 54
Histoquímica con lectinas 56
Hibridación in situ 56
Radioautografía 57
Problemas en la interpretación de cortes de Tejido 59

3 Citoplasma 63

Orgánulos citoplasmáticos 64
Membrana celular (plasmalema) 64
Retículo endoplasmático granular (rugoso) 72
Retículo endoplasmático agranular (liso) 79
Aparato de Golgi 81
Lisosomas y endocitosis 87
Peroxisomas 93
Proetasomas 95
Mitocondrias 95
Laminillas anulares 99
Centrosoma y centriolos 99
Citoesqueleto 101
Filamentos de actina 102
Microtúbulos 105
Filamentos intermedios 108
Inclusiones citoplasmáticas 109
Depósitos de sustancias nutritivas 109
Pigmentos 110

4 Núcleo celular 113

Morfología general del núcleo 113
Nucleolema 114
Cromatina 115
Nucléolo 125
Ciclo vital celular 128
Ciclo celular 131
Regulación del ciclo celular 132
Replicación de cromosomas 137
División celular 139
Mitosis 140
Meiosis 144
Cromosomas humanos 150
Anomalías cromosómicas 154
Cromosomas sexuales y cromatina sexual 157

5 De células a tejido 159

Histogénesis 159
Diferenciación celular 161

6 Epitelio 167

Clasificación de los epitelios 167
Epitelio simple plano 168
Epitelio simple cúbico 168
Epitelio simple cilíndrico 168
Epitelio seudoestratificado cilíndrico 168

BOOK'S COPICENTRO USAC / 2016

booksmedicos.org

Epitelio estratificado plano 169
Epitelio estratificado cúbico 170
Epitelio estratificado cilíndrico 170
Epitelio de transición 170
Características citológicas especiales de los epitelios 170
Especializaciones de la superficie lateral 171
Especializaciones de la superficie basal 177
Especializaciones de la superficie apical o libre 179
Renovación y regeneración de epitelios 184

7 Glándulas y secreción 185

Glándulas exocrinas 186
Mecanismos de secreción 187
Clasificación de las glándulas exocrinas 187
Características histológicas generales de las glándulas exocrinas 190
Regulación de la secreción exocrina 191
Glándulas endocrinas 191
Características histológicas de las glándulas endocrinas 193
Células de las glándulas endocrinas secretoras de polipéptidos 193
Células de las glándulas endocrinas secretoras de esteroides 194
Regulación de la secreción endocrina 195
Efecto de las moléculas de señal sobre las células diana 197
Efecto de las moléculas de señal a través de receptores intracelulares 197
Efecto de las moléculas de señal a través de los receptores de superficie celular 197
Terminación de la respuesta a la señal 202

8 Tejido conectivo 205

Matriz extracelular (MEC) 206
Fibras colágenas 206
Fibras reticulares 210
Fibras elásticas 210
Matriz amorfa 212
Glucoproteínas multiadhesivas 213
Células 214
Fibroblastos 214
Células reticulares 215
Células mesenquimáticas 215
Adipocitos 215
Monocitos y macrófagos 215
Células dendríticas 218
Linfocitos 218
Células plasmáticas 218
Granulocitos eosinófilos 218
Granulocitos neutrófilos 219
Mastocitos 220
Inflamación 220
Tipos de tejido conectivo 223
Tejido conectivo laxo 223
Tejido conectivo denso 223
Tejido conectivo mucoide 224
Tejido conectivo reticular 225
Tejido adiposo 225

9 Tejido adiposo 227

Histología del tejido adiposo 227
Tejido adiposo blanco (unilocular) 227
Tejido adiposo marrón (multilocular 228
Histogénesis del tejido adiposo 230
Histofisiología del tejido adiposo 230
Producción de calor en el tejido adiposo marrón 232

10 Sangre 233

Elementos figurados de la sangre 233
Preparación de extendidos sanguíneos 234
Eritrocitos 234
Granulocitos neutrófilos 236
Granulocitos eosinófilos 237
Granulocitos basófilos 238
Monocitos 239
Linfocitos 239
Trombocitos 240
FORMACION DE LAS CÉLULAS SANGUÍNEAS 241
Origen y desarrollo de las células sanguíneas 242
Hematopoyesis en el embrión y el feto 242
Células madre hematopoyéticas 242
Regulación de la hematopoyesis 245
Eritropoyesis (formación de los eritrocitos) 246
Granulopoyesis (formación de los granulocitos) 249
Monocitopoyesis (formación de los monocitos) 250
Linfopoyesis (formación de los linfocitos) 250
Trombopoyesis (formación de los trombocitos) 250

11 Médula ósea 253

Aspecto macroscópico de la médula ósea 253
Características histológicas de la médula ósea 253

12 Tejido esquelético 257

TEJIDO CARTILAGINOSO 257
Cartílago hialino 257
Histogénesis 257

booksmedicos.org

BOOK'S COPICENTRO USAC / 2016

Condrocitos 258
Matriz cartilaginosa 259
Cartílago elástico 260
Cartílago fibroso 260
Variaciones etarias del cartílago 261
Regeneración del cartílago 261
Histofisiología 261

TEJIDO ÓSEO 261
Organización macroscópica del tejido óseo 261
Características histológicas del tejido óseo 263
Matriz ósea 265
Sustancia fundamental 265
Colágeno 265
Sales minerales 265
Células óseas 266
Células osteoprogenitoras 266
Osteoblastos 266
Osteocitos 266
Células de revestimiento óseo 268
Osteoclastos 268
Histogénesis de los huesos 270
Osificación intramembranosa 270
Osificación endocondral 271
Crecimiento longitudinal de los huesos largos 272
Modelado de los huesos 274
Remodelado de los huesos 276
Irrigación e inervación de los huesos 279
Histofisiología 280

ARTICULACIONES 281
Sinartrosis (articulaciones fibrosas y cartilaginosas) 282
Sindesmosis 282
Sincondrosis 282
Sinostosis 282
Sínfisis 282
Diartrosis (articulaciones sinoviales) 283
Cartílago articular 283
Cápsula articular fibrosa 284
Membrana sinovia 285
Líquido sinovial 286

13 Tejido muscular 287

Músculo esquelético 288
Características del músculo estriado con microscopia óptica 289
Ultraestructura de la fibra muscular esquelética 291
Unión neuromuscular 298
Fibras musculares rojas, intermedias y blancas 301
Histogénesis 302
Crecimiento y regeneración 303
Músculo cardíaco 304
Características del músculo cardíaco con el microscopio óptico 304
Ultraestructura de la fibra muscular cardíaca 304
Histogénesis 307
Crecimiento y regeneración 307
Músculo liso 307
Características del músculo liso con el microscopio óptico 307
Ultraestructura de la fibra muscular lisa 308
Inervación del músculo liso 312
Histogénesis del músculo liso 312

14 Tejido nervioso 315

Neuronas 316
Núcleo 316
Pericarion 317
Prolongaciones neuronales (dendritas y axón) 320
Tipos de neuronas y su presentación 322
Terminaciones axónicas y sinapsis 324
Neuroglia 330
Células de la neuroglia 331
Epéndimo 335
Revestimiento de las fibras nerviosas 336
Fibras nerviosas periféricas amielínicas 336
Fibras nerviosas periféricas mielínicas 337
Fibras nerviosas centrales mielínicas 340
Sustancia gris y sustancia blanca 340
Nervios periféricos 340
Ganglios 343
El sistema nervioso autónomo 344
Neurotransmisores en el sistema nervioso autónomo 347
Terminaciones nerviosas periféricas 347
Terminaciones nerviosas eferentes (motoras) 347
Terminaciones nerviosas aferentes (sensitivas) 347
Meninges, vasos sanguíneos y cavidades del sistema nervioso central 352
Duramadre 352
Aracnoides 352
Piamadre 353
Ventrículos cerebrales y plexos coroideos 354
Barrera hematoencefálica 355
Histogénesis del sistema nervioso 356
Degeneración y regeneración de neuronas 360

15 Sistema circulatorio 363

Estructura de los vasos sanguíneos 363
Arterias 364

BOOK'S COPICENTRO USAC / 2016

booksmedicos.org

Arterias elásticas 364
Arterias musculares 365
Sistema microvascular 366
Arteriolas 366
Capilares 368
Vénulas 371
Funciones reguladoras de las células endoteliales 371
Venas 374
Venas pequeñas y medianas 374
Venas grandes 375
Válvulas venosas 375
Órganos y estructuras vasculares especiales 376
Sistemas de vasos porta 376
Anastomosis arteriovenosas 376
Seno carotídeo y glomo aórtico 376
Corazón 378
Endocardio 378
Miocardio 378
Epicardio 379
Estructuras de tejido conectivo en el corazón 379
Sistema de conducción de los impulsos cardíacos 380
Irrigación sanguínea, vasos linfáticos y nervios del corazón 381
Sistema de vías linfáticas 382
Estructura de las vías linfáticas 382
Histogénesis del sistema circulatorio 383

16 Sistema inmunitario; tejidos y órganos linfoides 387

Inmunidad 387

CÉLULAS Y TEJIDOS DEL SISTEMA INMUNITARIO 387
Inmunidad innata 388
Inmunidad adquirida 391
Antígenos y anticuerpos 393
Antígenos de histocompatibilidad y presentación de antígenos 395
Células presentadoras de antígeno 397
Tipos de linfocitos 399
Linfocitos T 399
Selección de linfocitos T 400
Linfocitos B 402
Vigilancia inmunitaria y recirculación de linfocitos 403
Respuestas inmunitarias primaria y secundaria 404
Respuesta inmunitaria celular 405
Respuesta inmunitaria humoral 408

TIMO 411
Características histológicas del timo 411
Vasos sanguíneos 415
Histogénesis 415
Histofisiología 416

GANGLIOS LINFÁTICOS 417
Características histológicas de los ganglios linfáticos 417
Senos linfáticos 421
Irrigación sanguínea 422
Histofisiología 422
Filtración y fagocitosis 422
Funciones inmunitarias 423

BAZO 425
Características histológicas del bazo 425
Circulación del bazo 426
Pulpa blanca 426
Pulpa roja 427
Circulación intermedia del bazo 428
Histogénesis 429
Histofisiología 430
Función filtrante 430
Funciones inmunitarias 430

TEJIDO LINFOIDE ASOCIADO CON LAS MUCOSAS (MALT) 431

17 Piel 435

Epidermis 435
Queratinocitos 437
Melanocitos 440
Células de Langerhans y linfocitos 442
Células de Merkel 443
Dermis 443
Tejido subcutáneo 444
Pelo 444
Crecimiento del pelo 446
Uña 447
Glándulas cutáneas 448
Glándulas sebáceas 448
Glándulas sudoríparas ecrinas 449
Glándulas sudoríparas apocrinas 450
Irrigación sanguínea 451
Vasos linfáticos 452
Nervios 452
Histogénesis 452

18 Sistema digestivo 454

Estructura general del tracto digestivo 455

BOCA 454
Cavidad bucal 454
Labios y mejillas 454
Encías 454
Paladar 455

BOOK'S COPICENTRO USAC / 2016

booksmedicos.org

Lengua 455
Glándulas salivales 459
Características histológicas de las glándula salivales 461
Grandes glándulas salivales pares 462
Dientes 463
Histogénesis y características histológicas de los dientes 463
Faringe 470
Amígdalas 470
Amígdalas palatinas 470
Amígdala lingual 471
Amígdala faríngea 471
Función 471

TRACTO DIGESTIVO 471
Esófago 471
Características histológicas 471
Histofisiología 473
Estómago 474
Mucosa 474
Submucosa, muscular externa y serosa 482
Sistema enteroendocrino 483
Intestino delgado 484
Mucosa 485
Submucosa 491
Intestino grueso 491
Apéndice vermiforme 493
Irrigación sanguínea, vasos linfáticos e inervación del tracto esofagogastrointestinal 494
Irrigación sanguínea 494
Vasos linfáticos 495
Nervios 495

GLÁNDULAS DIGESTIVAS ANEXAS 496
Páncreas 496
Páncreas exocrino 496
Páncreas endocrino 499
Regeneración 503
Hígado 503
Características histológicas del hígado 504
Vías biliares 509
Regeneración 512
Funciones del hígado 512
Vesícula biliar 513
Funciones de la vesícula biliar 513

19 Sistema respiratorio 517

Cavidad nasal y senos paranasales 517
Región respiratoria 517
Región olfatoria 518
Senos paranasales 520
Nasofaringe 520
Laringe 520
Características histológicas de la laringe 520
Tráquea 521
Características histológicas de la tráquea 521
Bronquios principales 523
Pulmones 523
Árbol bronquial 524
Región respiratoria 527
Características histológicas de la pared alveolar 528
Pleura 533

20 Sistema urinario 535

Riñones 536
Nefrona 538
Conductos colectores 550
Aparato yuxtaglomerular 551
Tejido intersticial 552
Irrigación sanguínea 553
Vasos linfáticos 554
Inervación 554
Vías urinarias 554
Características histológicas de las vías urinarias 555
Uretra 556

21 Sistema endocrino 559

Hipófisis 559
Histogénesis 560
Porción distal 561
Porción intermedia 564
Porción tuberal 565
Irrigación sanguínea de la hipófisis 565
Neurohipófisis 566
Glándula pineal 568
Características histológicas de la glándula pineal 568
Inervación 570
Histofisiología 570
Glándula tiroides 571
Características histológicas de la glándula tiroides 571
Glándulas paratiroides 576
Características histológicas de las glándulas paratiroides 576
Glándulas suprarrenales 578
Características histológicas de la corteza suprarrenal 578
Características histológicas de la médula suprarrenal 582
Irrigación sanguínea 584
Inervación 585
Histogénesis 585
Sistema neuroendocrino difuso 586

BOOK'S COPICENTRO USAC / 2016

booksmedicos.org

22 Sistema genital 587

SISTEMA GENITAL FEMENINO 588
Ovarios 589
Folículos ováricos 589
Ovulación 597
Atresia 598
Formación del cuerpo lúteo 599
Células intersticiales y del hilio 601
Trompas uterinas 601
Útero 603
Endometrio 604
Modificaciones cíclicas del endometrio 606
Miometrio 609
Perimetrio 609
Vagina 609
Genitales externos femeninos 612

SISTEMA GENITAL MASCULINO 612
Testículos 613
Túbulos seminíferos 613
Duración de la espermatogénesis 623
Tejido intersticial 623
Sistema de conductos de transporte de los espermatozoides 625
Túbulos rectos y red testicular 625
Conductillos eferentes 625
Conducto del epidídimo 627
Conducto deferente 628
Conducto eyaculador 630
Glándulas sexuales anexas masculinas 630
Vesículas seminales 630
Próstata 631
Glándulas bulbouretrales 633
Pene 633
Irrigación sanguínea del pene 636
Fecundación, segmentación y formación del blastocisto 637

PLACENTA 638
Implantación y desarrollo temprano de la placenta 639
Características histológicas de la placenta 642
Barrera placentaria 643
Circulación placentaria 645
Funciones de la placenta 645
Metabolismo placentario 645
Intercambio de sustancias entre la madre y el feto 645
Producción de hormonas por la placenta 647

23 Glándulas mamarias 649

Histogénesis 649
Pezón y aréola mamaria 649
Características histológicas 650

24 El ojo 655

Características generales del ojo 655
Capa fibrosa del globo ocular 657
Córnea 657
Esclera 659
Limbo 660
Capa vascular del globo ocular 663
Coroides 664
Cuerpo ciliar 666
Iris 670
Capa interna del globo ocular 672
Medios ópticos de difracción 686
Cristalino 686
Cuerpo vítreo 688
Estructuras accesorias del ojo 689
Párpados 689
Conjuntiva 691
Aparato lagrimal 691

25 Oído 695

Características generales del oído 695
Oído externo 696
Pabellón auricular 696
Conducto auditivo externo 696
Oído medio 696
Cavidad timpánica 696
Membrana timpánica 697
Huesecillos del oído 697
Antro mastoideo y celdillas mastoideas 698
Trompa auditiva 698
Oído interno 699
Laberinto óseo 699
Laberinto membranoso 701
Laberinto vestibular 701
Laberinto coclear 707
Inervación del oído interno 719

Lista de referencias de las ilustraciones reproducidas de otras publicaciones 723

Índice analítico 729

BOOK'S COPICENTRO USAC / 2016

booksmedicos.org

CAPÍTULO 1

Introducción

"Cuando se es muy joven y se sabe un poco, las montañas son montañas, el agua es agua y los árboles son árboles. Cuando se ha estudiado y se es leído, las montañas ya no son montañas, el agua ya no es agua y los árboles ya no son árboles. Cuando se es sabio, nuevamente las montañas son montañas, el agua es agua y los árboles son árboles".

Antiguo refrán del Budismo Zen

¿Qué es la histología?

De acuerdo con la traducción literal, la palabra histología significa *estudio del tejido*, y se refiere al análisis de la composición microscópica y las respectivas funciones de los organismos pluricelulares. Las primeras investigaciones histológicas fueron posibles a partir del año 1600, cuando se incorporó el recientemente inventado microscopio "simple" (una sola lente) a los estudios anatómicos. La **anatomía**, es decir el *estudio de la forma y la estructura de los organismos vivos*, comienza entonces a clasificarse de manera gradual en **anatomía macroscópica**, que comprende las estructuras observables a simple vista, y **anatomía microscópica**, que requiere el uso de auxiliares ópticos.

Marcello Malpighi fue el *fundador de la histología,* y su nombre aún está ligado a varias estructuras histológicas. En 1665, Hooke descubrió que el tejido vegetal está compuesto por pequeñas cámaras o celdillas, a las que denominó **células** (lat. *cella*, pequeña habitación, celda o cámara), mientras que el núcleo celular o **núcleo** (lat. original *nuculeus*, semilla de la nuez pequeña *núcula*; gr. *karyon*) recién se descubrió poco después de la introducción de los microscopios compuestos mejorados (varias lentes), alrededor de 1830. Este adelanto técnico pronto condujo a la generalización más básica de la ciencia biológica, la **teoría celular**, desarrollada en 1838 por Schleiden para el reino vegetal y en 1839 por Schwann para el reino animal. Por esta teoría, se reconoce que la célula es el elemento fundamental del organismo, al que, en última instancia, deben referirse todos los procesos vitales, y que las plantas y los animales son agrupaciones de estas unidades vivas potencialmente independientes. El estudio de la célula o **citología** (gr. *kytos*, espacio hueco o celda) pronto se transformó en una importante rama de la investigación microscópica y pocos años después se descubrió que las células siempre se forman por división de otras células y que el proceso se origina en el núcleo. Virchow lo expresó en la famosa teoría **omnis cellula e cellula** (toda célula se origina de otra célula). Otra importante generalización de la misma época fue la concepción, aún actual, de que sólo existen *4 tejidos animales fundamentales*, a saber, **tejido epitelial**, **tejido conectivo**, **tejido muscular** y **tejido nervioso**, cada uno de los cuales presenta gran cantidad de subtipos derivados, por ejemplo sangre y tejidos linfoides.

Se forman **tejidos** cuando las células, por lo general de distinto tipo (especialización), se agrupan para llevar a cabo determinadas funciones. Además de las células, el tejido se compone de una **matriz extracelular,** producida por las propias células, en la que éstas se encuentran inmersas para conformar una organización estructural característica de cada tejido. Los **órganos** son unidades funcionales mayores, compuestas por distintos tipos de tejido, por ejemplo, el hígado y el bazo. Los **sistemas orgánicos** comprenden varios órganos con funciones relacionadas, por ejemplo, el sistema respiratorio compuesto por la nariz, la faringe, la laringe, la tráquea, los bronquios y los pulmones. Por último, los **sistemas difusos** se definen como grupos celulares con funciones relacionadas pero de localización difusa en varios órganos distintos, por ejemplo, el sistema inmunitario. Si bien por su etimología la palabra histología significa estudio de los tejidos, la asignatura *histología incluye*, además, la estructura de las células de los tejidos y la conformación de los órganos; es decir, el estudio de las células o **citología**, el estudio de los tejidos o **histología propiamente dicha** y el estudio de la estructura de los órganos o **histología especializada**, también conocida como anatomía microscópica.

Diversos adelantos técnicos han implicado un desarrollo casi explosivo de la investigación histológica. En el Capítulo 2 se tratarán estas técnicas, entre ellas, la microscopia electrónica, la radioautografía, el fraccionamiento celular, la inmunohistoquímica y la tecnología genética con hibridación in situ. Aquí sólo se dirá que su aplicación ha representado una total revolución de los conocimientos y la comprensión de la estructura y la función más minuciosas a nivel molecular. Mientras que con preferencia puede considerarse el término citología respecto de la estructura celular, las numerosas técnicas recientes, y en particular las aplicaciones combinadas, han creado una nueva asignatura más interdisciplinaria, la **biología celular**, que integra la estructura, la bioquímica, la fisiología y la genética a nivel celular.

BOOK'S COPICENTRO USAC / 2016

booksmedicos.org

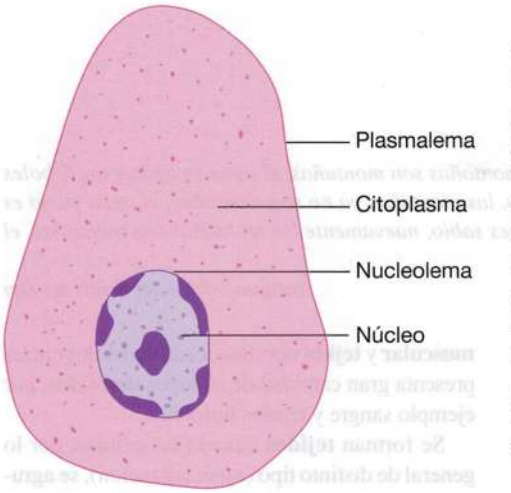

Fig. 1-1. Dibujo esquemático de **una célula.**

En gran parte debido a este reciente desarrollo en la fase investigativa, la histología ocupa un lugar central en la educación y la investigación médicas. Al explicar las interrelaciones entre la estructura y la composición molecular de las células, los tejidos y los órganos, la histología representa el nexo de unión entre la bioquímica, la fisiología y la genética, por un lado, y los procesos patológicos y la clínica por el otro.

¿Qué es una célula?

A continuación, se explicarán brevemente las propiedades biológicas y estructurales generales de las células antes de analizarlas con mayor detalle en los próximos capítulos.

La sustancia viva presente en los vegetales y los animales se denomina **protoplasma** (gr. *protos*, primero; *plasma* lo formado), y la **célula** es *la mínima porción de protoplasma que posee existencia independiente*. Los organismos animales más simples, los **protozoos** (gr. *zoon*, animal), están formados por una única célula, mientras que todos los demás animales pertenecen a los organismos multicelulares o **metazoos** (gr. *meta*, posterior; los metazoos aparecieron con posterioridad a los protozoos en la historia de la evolución) y pueden ser considerados como un "estado" de células individuales.

La sustancia viva de la célula o protoplasma incluye el **núcleo**, compuesto por **nucleoplasma**, y el protoplasma circundante o **citoplasma** (Fig. 1-1). Toda la célula está rodeada por una membrana muy delgada de protoplasma especializado, la membrana celular o **plasmalema** (gr. *lemma*, membrana), que determina los límites de la célula como unidad estructural. Del mismo modo, el nucleoplasma se mantiene separado del citoplasma por medio de una membrana de protoplasma especializado, la membrana nuclear o **nucleolema**.

El núcleo y el citoplasma contienen varias estructuras identificables con el microscopio óptico, denominadas orgánulos e inclusiones. Se considera a los **orgánulos** como los pequeños órganos internos de la célula. Son unidades de protoplasma especializado, a cargo de funciones celulares específicas. Algunos ejemplos de orgánulos citoplasmáticos son las mitocondrias (producción de energía), el ergastoplasma (síntesis de proteínas) y el aparato de Golgi (depósito de sustancias de secreción), mientras que el nucléolo (cuerpo nuclear) es un orgánulo nuclear (Fig. 1-2). Las **inclusiones** son componentes celulares

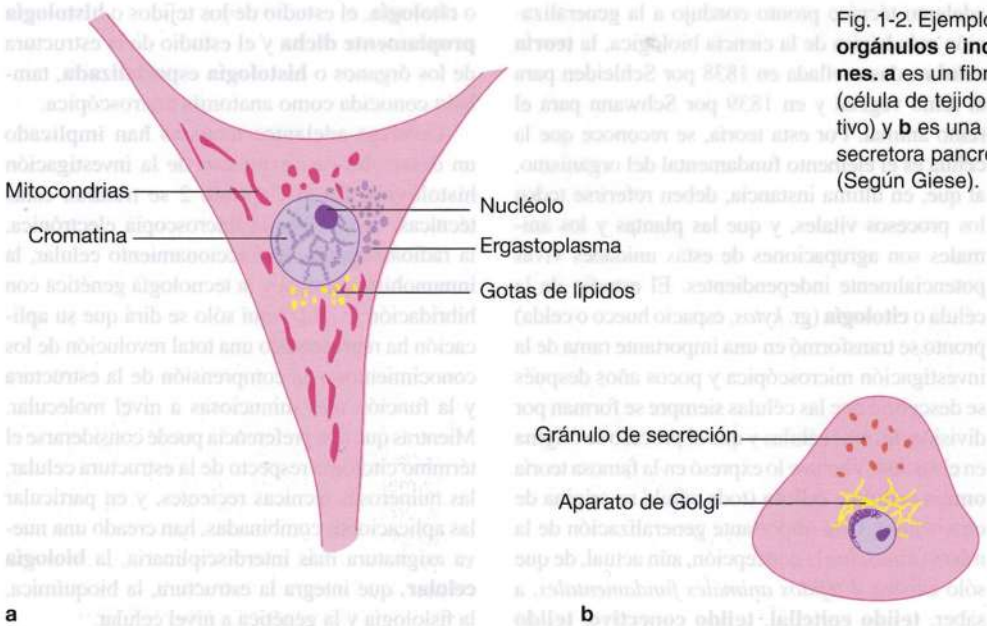

Fig. 1-2. Ejemplos de **orgánulos** e **inclusiones. a** es un fibroblasto (célula de tejido conectivo) y **b** es una célula secretora pancreática. (Según Giese).

BOOK'S COPICENTRO USAC / 2016

booksmedicos.org

Células procariotas

Si bien los temas tratados en el resto del libro se refieren a células nucleadas o **eucariotas** (gr. *eu*, bueno, verdadero; *karyon*, semilla), cabe destacar que las células anucleadas o *procariotas* (gr. *protos*, primero) han desempeñado un papel muy importante en la investigación de la biología molecular celular. Las células procariotas incluyen las bacterias y las arqueas (gr. *archaios*, antiguo, original), que son células pequeñas, más primitivas, carentes de núcleo celular. El DNA se compone de una única molécula circular, sin proteína histona asociada. Se encuentra en contacto directo con el resto del protoplasma, que carece de orgánulos limitados por membrana, tales como mitocondrias o aparato de Golgi. El nombre procariota se debe a que este tipo celular apareció antes que las células eucariotas en la historia de la evolución.

prescindibles, y a menudo temporarios, que pueden ser sintetizados por la propia célula o ser captados del medio circundante, por ejemplo, los depósitos de sustancias nutritivas y pigmentos.

El resto del citoplasma, que rodea los orgánulos y las inclusiones, aparece poco estructurado con el microscopio óptico y se denomina **citosol**.

Forma y tamaño de las células

Los mamíferos están formados por gran cantidad de distintos tipos celulares, cada uno con funciones específicas. La especialización funcional implica las correspondientes diferencias de aspecto, que permiten identificar los distintos tipos celulares mediante el microscopio, según se verá más adelante. Aquí sólo se presentan las variaciones de forma y tamaño.

Forma. La relación entre forma y función se observa con mayor claridad en las células nerviosas, que poseen largas prolongaciones (en algunos casos, con longitud superior a un metro) a través de las cuales logran establecer contacto con células muy alejadas, a las que afectan a pesar de la apreciable distancia que las separa. Otro ejemplo son las células musculares, muy alargadas, que cuando se contraen permiten un notable acortamiento longitudinal (Fig. 1-3).

Pero la forma de las células no se debe sólo a su función. En un medio líquido muchas células adoptan una forma redondeada o esférica. Cuando las células se encuentran en masas compactas, por ejemplo en los epitelios o el tejido adiposo, la forma aparece afectada por la presión ejercida por las células circundantes, igual que en las burbujas de jabón. En consecuencia, adoptan una forma poliédrica, es decir, con muchas caras. Algunas células no presentan una forma constante, sino que la modifican con frecuencia, por ejemplo algunos de los leucocitos.

Tamaño. También el tamaño de las distintas células es muy variable (Fig. 1-3). *En promedio, el tamaño de la mayoría de las células varía entre 10-60 µm* (1 µm = 1/1000 mm, véanse el Cuadro 1-1 y la Fig. 1-4), si bien las más pequeñas (eucariotas) tienen un diámetro de 4 µm. Algunos grupos animales poseen células de mayor tamaño que otros; por ejemplo, los anfibios presentan células grandes, mientras que los mamíferos tienen células relativamente pequeñas. *No hay ninguna relación entre el tamaño de un animal y el de sus células.*

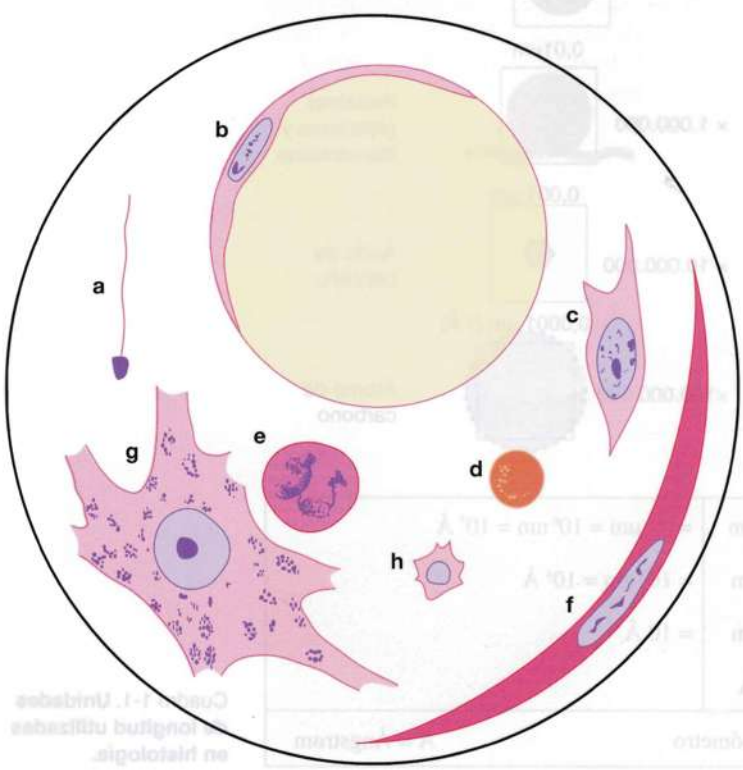

Fig. 1-3. Dibujo esquemático que ilustra la **variación de las células en cuanto a forma y tamaño**. Todas las células están dibujadas con el mismo aumento (×900). La circunferencia exterior corresponde al tamaño de un oocito (célula huevo) humano maduro. Dentro del círculo se distinguen: **a**, un espermatozoide; **b**, un adipocito; **c**, un fibroblasto; **d**, un eritrocito; **e**, un leucocito; **f**, una célula de músculo liso; **g**, una neurona; **h**, una célula de sostén del tejido conectivo. (Según Windle).

BOOK'S COPICENTRO USAC / 2016

booksmedicos.org

Características fisiológicas de las células

Las células poseen propiedades fundamentales, denominadas vitales (lat. *vita*, vida) porque precisamente son expresión de que las células son cosas vivas, no inanimadas. A continuación se verán brevemente algunas de estas propiedades fisiológicas (es decir, funcionales normales) o "expresiones vitales". En un organismo animal pluricelular hay una considerable especialización de los distintos tipos celulares, lo cual implica que no todas estas propiedades están presentes en todas las células. Por lo tanto, el elevado nivel de desarrollo de una función en determinado tipo celular a menudo se produce en detrimento de otras propiedades.

Absorción. Representa la capacidad celular de captar sustancias del medio circundante.

Secreción. Ciertas células están capacitadas para transformar las moléculas absorbidas en un producto específico, que luego es eliminado en forma de secreción.

Excreción. Las células pueden eliminar los productos de desecho formados por sus procesos metabólicos.

Respiración. Las células producen energía mediante la utilización del oxígeno absorbido en la oxidación de las sustancias nutritivas. Esta degradación de los alimentos, que consume oxígeno, se denomina respiración celular.

Irritabilidad. Es la *capacidad de una célula de reaccionar ante un estímulo*, por ejemplo la luz, o una acción mecánica o química. Todas las células son irritables, pero esta propiedad está más acentuada en las células nerviosas.

Conductividad. Una de las posibles reacciones ante un estímulo irritante es la formación de una onda excitatoria o impulso, que se extiende desde el punto de irritación hacia toda la superficie de la célula. La *capacidad de transmitir un impulso* se denomina conductividad. La irritabilidad y la conductividad son las principales propiedades fisiológicas de las células nerviosas.

Contractilidad. Se designa así la *capacidad de la célula de acortarse en una dirección determinada* como reacción ante un estímulo. La contractilidad es una característica especial de las células musculares.

Reproducción. Las células poseen la capacidad de renovarse por crecimiento y división. El *crecimiento celular* presupone la síntesis de una mayor cantidad de sustancia celular, mientras que mediante la división celular se generan células nuevas por partición de las ya existentes.

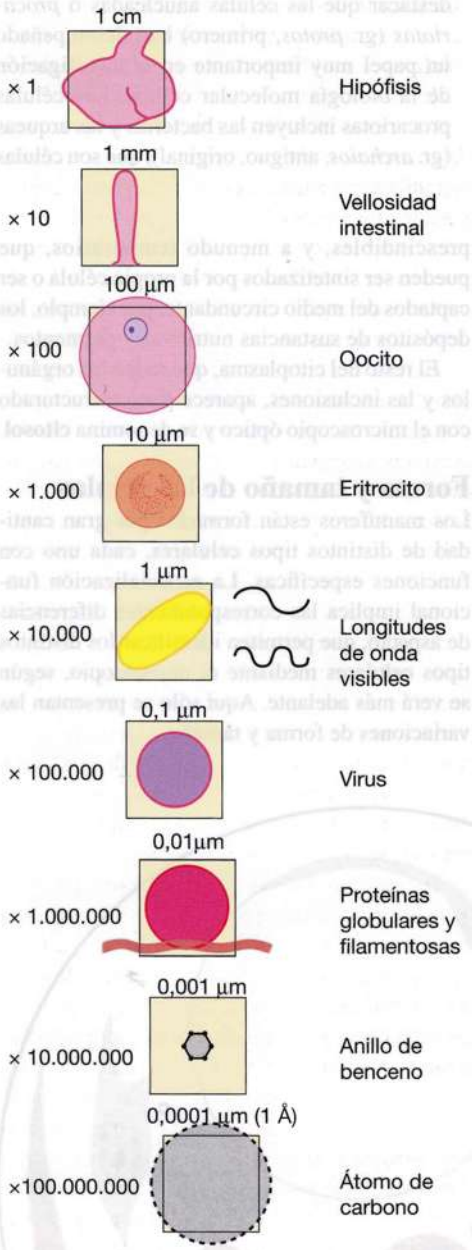

Fig. 1-4. Dibujo esquemático que orienta al lector sobre la **relación de los tamaños en biología**. (Según Garven).

	1 mm	$=10^3$ µm $= 10^6$ nm $= 10^7$ Å
10^{-3} mm =	1 µm	$= 10^3$ nm $= 10^4$ Å
10^{-6} mm $= 10^{-3}$ µm =	1 nm	$= 10$ Å
10^{-7} mm $= 10^{-4}$ µm $= 10^{-1}$ nm =	1 Å	

µm = micrómetro nm = nanómetro Å = Ångstrøm

Cuadro 1-1. **Unidades de longitud utilizadas en histología.**

BOOK'S COPICENTRO USAC / 2016

booksmedicos.org

Componentes químicos de las células

En última instancia, las propiedades de las células vivas están limitadas por las características de las moléculas que las componen. Por lo tanto, como conclusión de este capítulo introductorio, se describirán sintéticamente las propiedades químicas más básicas de la célula, a modo de breve presentación de las relaciones biológicas celulares y moleculares más complejas que se verán más adelante.

Los componentes químicos de la célula pueden clasificarse en **inorgánicos** (agua y sales) y **orgánicos** (proteínas, hidratos de carbono, lípidos y ácidos nucleicos). La mayor parte de la célula está compuesta por agua (70-80%), mientras que casi la totalidad del resto está formado por compuestos orgánicos (sólo alrededor del 1% es material inorgánico).

Agua. La mayor parte de la célula es agua, que es indispensable dado que casi todas las reacciones químicas, y en consecuencia las actividades celulares, se producen en medio acuoso. Esto se debe a una de las propiedades más importantes y básicas del agua: la capacidad para actuar como solvente de sustancias con carga y polares, lo cual, a su vez, se relaciona con el pequeño tamaño de la molécula de agua y su fuerte polaridad (véase el Recuadro).

La polaridad de las moléculas de agua permite que penetre con facilidad entre los iones u otras moléculas polares de las sustancias sólidas y se forme una cubierta en la superficie de las demás moléculas o iones, lo cual produce una fuerte disminución de la atracción entre ellos. De esta manera, se separan y se disuelven. La polaridad de las moléculas de agua contribuye también a que se formen múltiples enlaces de hidrógeno con las moléculas de agua vecinas (entre los átomos de oxígeno, con carga relativa negativa, y los átomos de hidrógeno, con carga relativa positiva, de las moléculas adyacentes). Por lo tanto, en todo momento, cada molécula de agua forma 4 enlaces de hidrógeno con las moléculas vecinas de agua en estado líquido. Así se crea un reticulado tridimensional de moléculas de agua en estado dinámico, dado que los enlaces de hidrógeno se rompen y se forman constantemente a gran velocidad, pero a la vez con gran fuerza de unión. En consecuencia, las sustancias no polares, que carecen de sitios con carga, no pueden adosarse al reticulado de las moléculas de agua, por lo que no se disuelven. En cambio, si las moléculas que intentan penetrar en el reticulado de moléculas de agua poseen sitos polares o con carga, competirán en atracción con las moléculas de agua; por ende, el "reticulado de agua" puede abrirse y rodear la molécula polar. Los compuestos solubles en agua, por ejemplo las sustancias polares, también se denominan **hidrófilos** (gr. *hydro*, agua; *filein*, amor), mientras que las sustancias no polares insolubles se denominan **hidrófobas** (gr. *fobos*, temor). Si hay gran cantidad de sustancias no polares, hidrófobas, en agua, las moléculas presionadas intentarán unirse y formar esferas para disminuir la superficie en contacto con el agua. Este fenómeno se denomina **atracción hidrófoba** o **no polar** y se observa con facilidad si se intenta mezclar, por ejemplo, aceite con agua por agitación en una botella. El aceite no es soluble en agua y se agrupa en gotas redondas. Este tipo de mezcla inestable de dos líquidos no miscibles también se denomina **emulsión**. Al dejar en reposo la botella, después de la agitación se unen las gotas y muy pronto se separa el agua del aceite para formar dos capas, la superior de aceite debido a su menor densidad. También contribuye con fuerza a las propiedades del agua como solvente la capacidad de las moléculas de agua para formar fácilmente enlaces de hidrógeno con otras sustancias. Como se verá más adelante, estas *relaciones entre agua y moléculas polares y no polares tienen gran importancia para la estructura de las células, en especial para las propiedades de la membrana*.

La intensa fuerza de atracción entre las moléculas de agua es causal de la gran capacidad de acumular calor que tiene el agua, dado que el calor entregado primero debe romper los enlaces de hidrógeno, antes de que comience a aumentar la temperatura. Este proceso es muy importante para la estabilización de la temperatura de las células. La gran tensión superficial del agua también se debe a la unión entre sus moléculas. Por último, no debe olvidarse que las moléculas de agua intervienen directamente como reactantes en numerosas reacciones enzimáticas.

Sales. Los iones de las sales minerales tienen gran importancia en el mantenimiento de la *presión osmótica dentro de la célula*. Las concentraciones iónicas intracelulares difieren de las del líquido extracelular. Es especialmente característico que la célula posea una elevada concentración de K^+ y Mg^{++}, mientras que Na^+, Ca^{++} y Cl^- aparecen sobre todo en el líquido extracelular. La mayor concentración de aniones celulares corresponde al fosfato. Ciertos iones inorgánicos son cofactores imprescindibles de procesos enzimáticos, por ejemplo los iones de calcio.

Proteínas. Las proteínas (gr. *proteios*, de primer orden) tienen importancia fundamental en la estructura y la función de las células y del organismo como unidad. Forman parte de las moléculas estructurales celulares y contribuyen a la fuerza de tracción (como fibras de colágeno) en estructuras extracelulares, por ejemplo del tejido conectivo y los huesos. Algunas proteínas se secretan en la

BOOK'S COPICENTRO USAC / 2016

booksmedicos.org

Enlaces químicos y polaridad

Se denomina **enlace químico** a *las fuerzas que mantienen unidos los átomos de las moléculas.*

Las **uniones electrostáticas** (también denominadas enlaces ionógenos) se producen cuando un ion o un grupo de iones son atraídos por un ion o un grupo de iones con carga opuesta. Se forma un **ion** cuando un átomo *libera o capta electrones* y se genera así una carga eléctrica. Si el átomo libera uno o más electrones, se forma un catión con carga positiva, por ejemplo Na^+, debido al exceso de protones con carga positiva en el núcleo respecto de la cantidad de electrones con carga negativa que rodean el núcleo. Por el contrario, si un átomo capta uno o más electrones, se forma un **anión** con carga negativa, por ejemplo Cl^-, en este caso debido al exceso de electrones negativos respecto de los protones positivos. Por ejemplo, en condiciones adecuadas, un ion sodio cede con facilidad un único electrón a un átomo de cloro para formar los iones Na^+ y Cl^-. La carga opuesta de los dos iones produce una atracción, un enlace electrostático o ionógeno que los mantiene unidos para dar NaCl en estado sólido. Las uniones electrostáticas constituyen los enlaces químicos más fuertes. Se requieren alrededor de 320 kilojoule (kJ) por mol para romper el enlace entre los iones formados en sustancias sólidas o cristales. Si hay otras moléculas cargadas presentes, éstas son atraídas por las cargas opuestas y se forma una cubierta protectora alrededor de los iones. La atracción entre los iones se debilita debido a esta cubierta, lo cual facilita la separación. Este proceso es muy notable en las moléculas de agua, debido a sus propiedades polares (véase más adelante), y sólo se requieren alrededor de 8 kJ/mol para romper los enlaces electrostáticos cuando los iones están recubiertos por una capa superficial de moléculas de agua. Esto explica por qué los iones se separan fácilmente en un medio acuoso y se disuelven para formar iones *libres*.

Enlaces covalentes. Mientras que en la formación de uniones electrostáticas se ceden y se captan electrones, para crear enlaces covalentes los átomos *comparten* electrones. El ejemplo más simple lo representa la formación de hidrógeno molecular, H_2, a partir de dos átomos del elemento. Si dos átomos de hidrógeno se acercan lo suficiente, el resultado puede ser que los electrones únicos provenientes de cada átomo de hidrógeno se unan para formar en conjunto una nueva órbita electrónica con dos electrones, que rodea ambos átomos. Dado que esta órbita electrónica interna está completa, es estable desde el punto de vista energético, y los átomos de hidrógeno quedan unidos, es decir, se produce un enlace covalente. La fuerza de los enlaces covalentes es muy variable; pero por lo general son relativamente estables (se requieren alrededor de 200-450 kJ/mol para romper un enlace covalente). Los electrones siempre se comparten *de a pares* en este tipo de enlace. Si se comparte un par de electrones, se produce un enlace simple; si se comparten dos electrones, se forma un enlace doble. Un enlace covalente se representa con dos puntos (H:H) o con un guion entre los símbolos de los átomos (H-H). Desde el punto de vista biológico tiene especial importancia la capacidad del átomo de carbono de formar 4 enlaces covalentes distintos (dado que tiene 4 electrones no apareados en la órbita electrónica externa, que puede completarse hasta alcanzar un nivel de energía estable por formación de cuatro enlaces covalentes). En consecuencia, los átomos de carbono pueden unirse en cadenas o en estructuras ramificadas, que forman la "columna vertebral" de infinidad de moléculas biológicas. En estas moléculas, suelen aparecer átomos de hidrógeno, oxígeno, nitrógeno y azufre, con gran capacidad para formar enlaces covalentes; así, es común un compuesto que presente un enlace con hidrógeno, dos con oxígeno, tres con nitrógeno y dos con azufre.

Se produce **polaridad** cuando *los electrones de un enlace covalente no se comparten de modo equivalente entre los dos átomos involucrados*. Esto implica que, en su movimiento orbital, los pares de electrones compartidos son atraídos con mayor fuerza por uno de los núcleos atómicos y, por lo tanto, permanecen más tiempo cerca de éste. Esto produce una carga negativa sobre el átomo en cuestión, mientras que, en cambio, el átomo que prescinde de los electrones durante períodos más prolongados adquiere una carga ligeramente positiva. En consecuencia, toda la molécula compuesta por los átomos presenta, de acuerdo con la posición de éstos, extremos con positividad y negatividad relativas. Este tipo de moléculas se denominan *polares*, mientras que las moléculas sin extremos relativos positivo y negativo se denominan *no polares* o *apolares*.

Como se verá más adelante, la aparición de enlaces polares y no polares juega un papel muy importante en el contexto biológico. Por ejemplo, las notables propiedades biológicas

BOOK'S COPICENTRO USAC / 2016

booksmedicos.org

del agua se deben a que su molécula es muy polar. En todo momento, los electrones compartidos de la molécula de agua se encontrarán más cerca del núcleo de oxígeno, por lo que éste adquiere una carga relativa negativa y, en contraste, los átomos de hidrógeno adquieren carga relativa positiva. Dado que, al mismo tiempo, la ubicación de los átomos de hidrógeno es asimétrica respecto del átomo de oxígeno, es decir, están localizados hacia un lado de este último, la totalidad de la molécula de agua presenta un extremo positivo y uno negativo. Se observa una distribución no equitativa en los pares de electrones compartidos de los enlaces covalentes entre átomos de hidrógeno y de oxígeno, nitrógeno y azufre. Las zonas de una molécula de mayor tamaño, en la que se encuentran grupos -OH, -NH o -SH, contribuyen a transformar estas zonas en polares. Por el contrario, las zonas con enlaces C–H se caracterizan por ser no polares, debido a que los átomos de carbono e hidrógeno comparten equilibradamente los pares de electrones cuando forman enlaces covalentes. Esto se observa con frecuencia en las largas cadenas hidrocarbonadas de los ácidos grasos. Los grupos carbonilo (C=O) tienen sólo una leve polaridad, dado que los electrones del doble enlace covalente entre el carbono y el oxígeno se comparten en forma moderadamente desigual.

Los **enlaces de hidrógeno** se producen cuando *átomos de hidrógeno con positividad relativa* (como consecuencia de compartir electrones en forma no equitativa [polaridad] en un enlace covalente con oxígeno, nitrógeno o azufre) *son atraídos por otros átomos con negatividad relativa como consecuencia de* otra *desigualdad al compartir electrones*. Esto se representa en las fórmulas de los compuestos mediante una línea de puntos:

$$\begin{array}{c} H^+ \\ | \\ -O^- -H^+ \ldots N^- - \\ | \end{array}$$

Nótese que en la formación de un enlace de hidrógeno no se produce intercambio de electrones (como en las uniones electrostáticas) ni se compartan pares de electrones (como en los enlaces covalentes).

Los enlaces de hidrógeno son débiles (se requieren sólo 8-20 kJ/mol para romperlos), pero a menudo se forman muchos enlaces de hidrógeno dentro de una misma molécula o entre moléculas distintas, por lo que la fuerza conjunta de los enlaces de hidrógeno es capaz de estabilizar la estructura tridimensional de complicadas moléculas como proteínas y ácidos nucleicos. Los enlaces de hidrógeno se rompen con mucha mayor facilidad que los enlaces covalentes debido a su fuerza mucho menor, en especial cuando hay aumento de la temperatura. Ya a 50-60 °C se separan los enlaces hidrógeno de la mayor parte de las moléculas biológicas y a 100 °C desaparecen casi por completo. La principal causa de la desnaturalización de las proteínas y la consiguiente pérdida de sus propiedades biológicas (p. ej., la inactivación de las enzimas) con el calentamiento es precisamente la rotura de los enlaces de hidrógeno y lo mismo es cierto para la desnaturalización del DNA (es decir, la separación de la molécula bicatenaria de DNA en dos hebras individuales).

Las **fuerzas de van der Waals** pueden ser de atracción o de repulsión y *se deben a la generación de desequilibrios transitorios y aleatorios cuando se comparten los electrones de un enlace covalente* (es independiente de la distribución equitativa o no del par de electrones en el enlace covalente). Esto produce variaciones muy rápidas en sentido positivo o negativo en los átomos ubicados en los extremos del enlace covalente y, a continuación, modificaciones opuestas en las cargas de los enlaces covalentes cercanos. Por lo tanto, se crea una leve atracción entre los átomos, que crece gradualmente en intensidad a medida que se acercan los átomos entre sí. La atracción se transforma en repulsión cuando la distancia disminuye hasta producir la superposición de las órbitas electrónicas externas. Esta repulsión entre los átomos es relativamente fuerte. El resultado total de las fuerzas de van der Waals (atracción y repulsión) se manifiesta en una tendencia a que los átomos de una molécula, o de moléculas diferentes, adopten posiciones que permitan el máximo acercamiento posible debido a la atracción pero, al mismo tiempo, mantengan los requerimientos mínimos de espacio para cada átomo individual como consecuencia de las fuerzas de repulsión.

Si bien la atracción de van der Waals con la distancia óptima entre dos átomos es débil (sólo se requieren 4 kJ/mol para romperla), el efecto conjunto de las fuerzas de van der Waals tiene gran importancia, junto con las demás formas de unión, para estabilizar la conformación tridimensional de una molécula.

BOOK'S COPICENTRO USAC / 2016

booksmedicos.org

forma de enzimas digestivas o anticuerpos; otras actúan como sustancias señal, por ejemplo hormonas. Las proteínas tienen especial importancia en el **metabolismo** celular (gr. *metabole*, transformación), que comprende todas las reacciones químicas de la célula. Algunas reacciones metabólicas son degradativas, por ejemplo la degradación de las proteínas, y se denominan **catabólicas** (gr. *kata*, hacia abajo; *balein*, arrojar). En otras, se produce la formación o síntesis de membranas, por ejemplo, y se denominan **anabólicas** (gr. *ana*, hacia arriba). El especial papel que desempeñan las proteínas en el metabolismo celular se debe a que casi todas las reacciones químicas involucradas son catalizadas por **enzimas** (gr. *en*, en; *zyme*, fermento o levadura) y a *que casi todas las enzimas conocidas son proteínas*. Las enzimas pueden aparecer en solución (en el citosol o dentro de los orgánulos) o estar ubicadas sobre las membranas, donde catalizan las reacciones que se producen en la superficie límite entre las membranas y el medio circundante.

Las proteínas se presentan como moléculas de gran tamaño o **macromoléculas**, con pesos moleculares entre 6000 y muchos millones. Todas las proteínas de todas las especies, desde las bacterias hasta el ser humano, están formadas por los mismos 20 **aminoácidos** diferentes. Las plantas son capaces de sintetizar aminoácidos a partir de agua, dióxido de carbono y nitrógeno inorgánico. Por el contrario, los organismos animales no pueden sintetizar todos los aminoácidos a partir de las sustancias fundamentales, por lo que necesitan incorporarlos como proteínas a través de la alimentación. Éstas son degradadas en el tracto digestivo a aminoácidos libres que se absorben y llegan a las células de todo el organismo por vía hemática. Entonces, son utilizados en la síntesis de distintas proteínas, según el tipo celular. Los aminoácidos libres de la célula también pueden provenir de la degradación de proteínas celulares. En conjunto, los aminoácidos libres forman el denominado **fondo común de aminoácidos**, que suministra aminoácidos para la síntesis de nuevas proteínas.

Todos los **aminoácidos** se caracterizan por contener un **grupo amino** (NH_2) y un **grupo carboxilo** (**COOH**), por lo que las proteínas poseen nitrógeno (todas contienen carbono, hidrógeno, oxígeno y nitrógeno; algunas también poseen azufre, fósforo y hierro). Cada aminoácido también presenta una **cadena lateral** designada **R** (Fig. 1-5), que varía de un aminoácido a otro y es específica para cada uno. Los aminoácidos en solución a pH neutro se encuentran, sobre todo, como iones dipolares (zwitteriones), es decir, con protones en el grupo amino y el grupo carboxilo disociado (Fig. 1-5). Sin embargo, el estado de ionización varía con el pH del medio (Fig. 1-6). El átomo de carbono central (Figs. 1-5 y 1-6) también se denomina átomo de carbono alfa.

Los aminoácidos de una proteína están unidos formando largas cadenas a través de los denominados **enlaces peptídicos,** que se crean entre el grupo amino y el grupo carboxilo de dos aminoácidos (Fig. 1-7). Si la molécula formada contiene sólo dos aminoácidos, se denomina **dipéptido**; si contiene 3, **tripéptido**; y si posee más de 3, **polipéptido**. Una proteína se compone de una cadena polipeptídica o más y cada cadena puede contener desde unos pocos a miles de aminoácidos. Por lo general, una cadena polipeptídica presenta un grupo amino libre en un extremo, que se designa terminal amino o **terminal N**, y un grupo COOH libre en el otro extremo, denominado terminal carboxilo o **terminal C**. Por convención se estableció que una cadena polipeptídica comienza en el terminal amino, por lo que la **secuencia de aminoácidos** se escribe a partir de este punto. Cabe destacar entonces que el tripéptido glicina-alanina-tirosina es diferente del tripéptido tirosina-alanina-glicina. Las cadenas polipeptídicas pueden contener cadenas laterales de aminoácidos aniónicas o catiónicas, ya que algunos aminoácidos poseen 2 grupos carboxilo o amino. Dado que el estado de carga de un aminoácido depende del pH del medio, toda la molécula proteica se comportará como anión o catión, según la suma algebraica de las cargas positivas y negativas a determinado pH. Se dice que la proteína es **anfótera** y el pH en el cual la proteína es neutra desde el punto de vista eléctrico se denomina **punto isoeléctrico**.

La secuencia de aminoácidos es específica para cada proteína y está *determinada genéticamente*, dado que depende del ácido desoxirribonucleico (DNA) del núcleo celular (véase más adelante). La secuencia de aminoácidos también determina la **estructura primaria** de la proteína y establece la forma tridimensional o **conformación**. Es característico que las proteínas presenten una estructura tridimensional o conformación bien definida, fundamental para la función. Por el contrario, una cadena polipeptídica extendida o dispuesta en forma aleatoria no presenta ninguna actividad biológica. Aunque la secuencia de aminoácidos o la estructura primaria establecen la conformación, en algunos casos pueden aparecer diferencias menores en la secuencia sin que se altere la función de la proteína. Un ejemplo característico lo constituye la molécula de insulina, cuya secuencia de aminoácidos difiere en varios sitios entre el ser humano, el buey, el perro y el ratón, pero todas estas moléculas igual funcionan como insulina. Sin embargo, es muy importante saber en cuáles localizaciones exactas se producen las sustituciones. Un ejemplo es la patología denominada **anemia de células falciformes o drepanocitosis**, donde sólo un aminoácido de

BOOK'S COPICENTRO USAC / 2016

booksmedicos.org

Fig. 1-5. **Estructura general de un aminoácido** en forma no ionizada y como zwitterión.

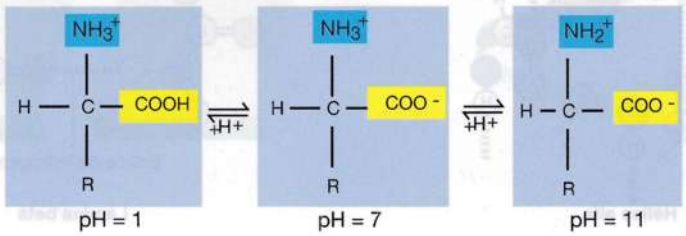

Fig. 1-6. El **estado de ionización de un aminoácido** depende del **pH del medio**.

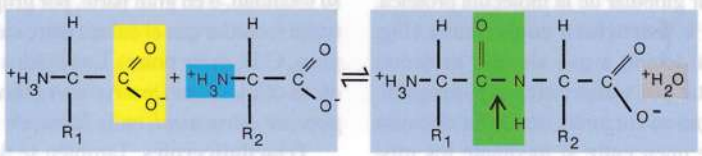

Fig. 1-7. **Formación de un enlace peptídico**.

una de las cadenas polipeptídicas de la molécula de hemoglobina (el pigmento rojo sanguíneo portador del oxígeno) difiere de la secuencia de aminoácidos de la hemoglobina normal. Esto causa la forma de hoz de los eritrocitos que, a su vez, produce la obstrucción de los vasos pequeños. Además, se produce anemia ("carencia de sangre") como consecuencia de la rotura de los glóbulos rojos anormales.

La conformación tridimensional se divide a su vez en estructuras secundaria, terciaria y cuaternaria, que se forman debido al plegamiento de la cadena polipeptídica, según características determinadas por la secuencia de aminoácidos.

La **estructura secundaria** puede presentar forma de espiral, denominada *hélice alfa,* o de lámina, designada *lámina beta* (Fig. 1-8). Ambas estructuras se generan por la formación de enlaces de hidrógeno.

En casos aislados una proteína se compone exclusivamente de hélices alfa o láminas beta. Esto ocurre, por ejemplo, en la proteína **queratina alfa** (exclusivamente hélices alfa), que se encuentra en la epidermis, el cabello y las uñas. Del mismo modo, la proteína de la seda **fibroína** se compone sólo de láminas beta. Ambos tipos de proteínas son ejemplos de las denominadas proteínas fibrilares o **fibroproteínas**, que se caracterizan por formar largas fibras en las que predomina un tipo determinado de estructura proteica secundaria.

No obstante, la mayoría de las proteínas no son fibroproteínas y presentan **estructura terciaria** (Fig. 1-9) debido a que la cadena polipeptídica contiene plegamientos que determinan una estructura compacta globular (redondeada). En consecuencia, estas proteínas se denominan **proteínas globulares** y por lo general presentan sitios característicos, o **dominios**, en los cuales el plegamiento local es especialmente compacto. Los dominios pueden estar compuestos sólo por hélices alfa, sólo por láminas beta o incluso por una combinación de ambas. Por lo general, en las proteínas pequeñas sólo se encuentra un único dominio, mientras que las más grandes pueden tener más de 20. A menudo, cada dominio tiene una función especializada. Muchos tipos distintos de fuerzas de unión contribuyen al plegamiento y el mantenimiento de la estructura globular, entre ellos uniones electrostáticas, enlaces disulfuro (enlace covalente representado por -S-S-, que se forma entre dos grupos SH que provienen de dos aminoácidos cisteína diferentes), enlaces de hidrógeno y fuerzas de van der Waals. También intervienen las atracciones hidrófobas, dado que los aminoácidos con cadenas laterales hidrófobas tienden a alejarse del agua del medio a través del

BOOK'S COPICENTRO USAC / 2016

booksmedicos.org

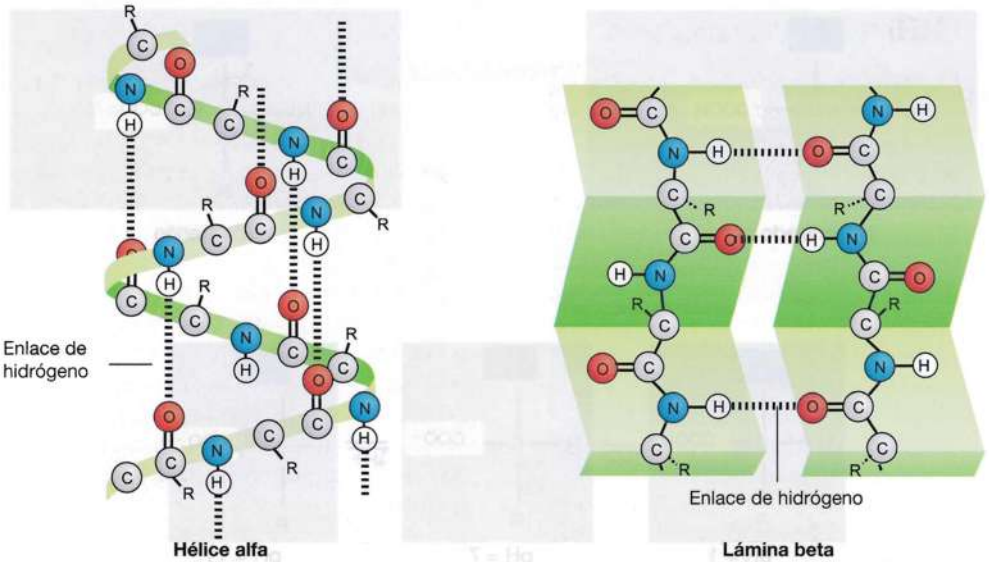

Fig. 1-8. Dibujo esquemático de la **estructura secundaria de una proteína,** que muestra la formación de una hélice alfa y una lámina beta mediante enlaces de hidrógeno.

plegamiento globular, lo que les permite "esconderse" en el interior globular de la molécula proteica.

Por último, la **estructura cuaternaria** (Fig. 1-10) se forma debido a que algunas proteínas están compuestas por varias cadenas polipeptídicas que se pliegan en conjunto, donde los distintos polipéptidos se unen entre sí mediante los mismos tipos de fuerzas que unen una única cadena polipeptídica en la formación de la estructura terciaria. Cada cadena polipeptídica se denomina **subunidad,** y toda la proteína se designa **proteína multisubunitaria**.

La conformación determina la función de una proteína, como se demuestra a través de acciones que afectan las fuerzas de unión; por ejemplo, la urea (que rompe los enlaces de hidrógeno), las sales (que interfieren en los enlaces electrostáticos) y el aumento moderado de la temperatura (que rompe todas las uniones débiles) alteran la conformación normal y causan la pérdida simultánea de las funciones normales. Esta modificación se denomina **desnaturalización** y en ocasiones es reversible, ya que la proteína retoma su conformación normal espontáneamente, una vez interrumpida la acción, y recobra sus funciones. Ante acciones más poderosas (p. ej., el calentamiento fuerte), la desnaturalización es irreversible (compárese con la clara al hervir un huevo). Como se verá más adelante, tiene especial importancia *el cambio que producen la fosforilación y la acetilación en la estructura de las proteínas, con modificación de la función, lo cual permite que la proteína alterne entre estados activos e inactivos*.

Lípidos. Las grasas o lípidos (gr. *lipos*, grasa) representan un grupo heterogéneo de sustancias con la característica común fundamental de ser poco solubles en agua, pero muy solubles en solventes orgánicos (p. ej., éter, xileno y benceno). A su vez, esto se debe a que los lípidos están compuestos en su totalidad, o en gran parte, por grupos no polares (cabe recordar que el enlace entre carbono e hidrógeno, C-H, es no polar). Los lípidos se encuentran en las células como *reserva energética* y como *componente estructural*, en la forma de membranas.

Triacilgliceroles. También se denominan triglicéridos y su función principal es de depósito de energía concentrada, dado que se acumulan en las células como gotas de tamaño variable. Los triacilgliceroles son ésteres de ácidos grasos y glicerol (Fig. 1-11) y pueden hidrolizarse para dar esos componentes, tras lo cual los ácidos grasos se oxidan (queman) para producir energía. Desde el punto de vista químico, los ácidos grasos son largas cadenas hidrocarbonadas con un grupo carboxilo en un extremo; la mayor parte de los ácidos grasos de importancia biológica tienen cantidades pares de átomos de carbono. Los ácidos grasos *saturados* no contienen dobles enlaces, mientras que los ácidos grasos *insaturados* tienen por lo menos uno.

Fosfolípidos. Estos compuestos son importantes componentes de la membrana celular, dado que presentan la notable propiedad de tener un extremo *hidrófobo*, que rechaza el agua, y un extremo *hidrófilo*, que la atrae. En consecuencia, son parcialmente solubles en agua y en grasas, característica denominada **anfipatía** (**anfifilia**), que contribuye a la capacidad de la membrana de actuar como barrera entre regiones (en fase acuosa) con funciones diversas. Desde el punto de vista químico, el tipo de fosfolípido más frecuente se compone de glicerol esterificado con ácidos grasos (el enlace éster se forma entre un ácido y un alcohol, con eliminación de una molécula de agua) en los átomos de carbono 1 y 2, mientras que el carbono 3 se une a un grupo fosfato

BOOK'S COPICENTRO USAC / 2016

booksmedicos.org

Hélice alfa y lámina beta

En una **hélice alfa** la forma en espiral se estabiliza por la creación de enlaces de hidrógeno entre los grupos CO y NH de la cadena principal del polipéptido. Todos los grupos CO y NH de esta cadena están unidos por puentes de hidrógeno, dado que el grupo CO de un aminoácido se liga al grupo NH del aminoácido ubicado cuatro sitios más adelante en la secuencia lineal (Fig. 1-8). Puede considerarse a la hélice alfa como una estructura en forma de bastón, donde la cadena principal en espiral representa la parte central del bastón, mientras que las cadenas laterales se orientan hacia afuera.

En las **láminas beta** se forman enlaces de hidrógeno entre grupos CO y NH que se encuentran en dos sitios diferentes de la misma cadena polipeptídica (que se pliega sobre sí misma) o de cadenas polipeptídicas diferentes. En ambos casos las cadenas polipeptídicas involucradas se denominan **fibras beta** y, en conjunto, los haces paralelos de fibras unidos por enlaces de hidrógeno forman una estructura laminar de considerable rigidez. Si las fibras beta transcurren en la misma dirección (considerada desde el terminal N hasta el terminal C), la estructura se denomina **lámina beta paralela**, mientras que se emplea la designación **lámina beta antiparalela** cuando las dos fibras transcurren en dirección opuesta (cuando una única cadena polipeptídica se pliega sobre sí misma). En las proteínas es frecuente encontrar cantidades variables de hélices alfa y láminas beta y en la actualidad se ha establecido por convención que para dibujar las moléculas proteicas se representen las zonas de hélice alfa con espirales o cilindros, se ilustren las láminas beta como flechas planas con la punta dirigida hacia el terminal C y, por último, se señalen las cadenas de unión entre las hélices alfa y las láminas beta mediante cordones delgados (Fig. 1-9).

Se ha demostrado que ciertos **motivos** (ing. *motifs*) se repiten en distintas moléculas proteicas, de los cuales son más frecuentes los denominados **lazada en horquilla** (ing. *hairpin-loops*), **beta-alfa-beta** y **hélice-giro-hélice**. A menudo, estos motivos tienen la misma función en las distintas proteínas donde aparecen.

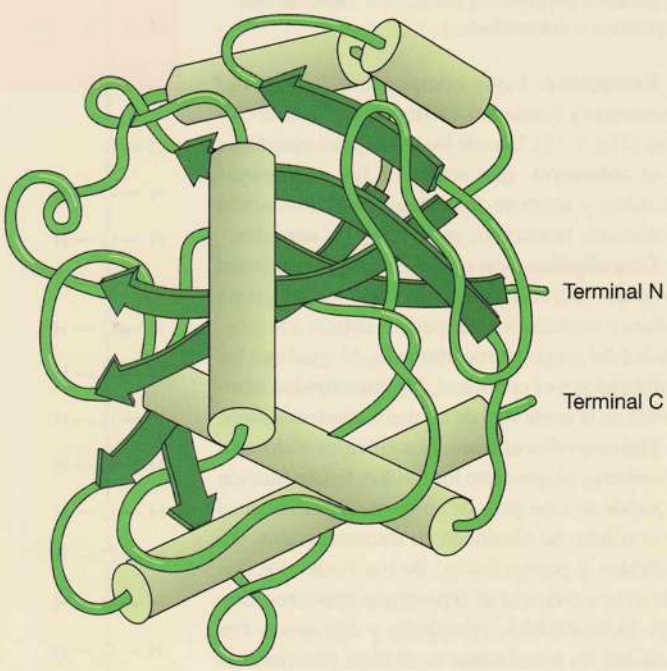

Fig. 1-9. **Dibujo esquemático de una molécula de proteína según la convención establecida**, por la cual las hélices alfa se representan como cilindros y las láminas beta, como flechas planas con la punta dirigida hacia el terminal C, mientras que las cadenas de unión se representan como cordones delgados.

(Fig. 1-12). Este último es responsable de conferir a los fosfolípidos sus propiedades hidrosolubles. El otro extremo del grupo fosfato está unido a un alcohol nitrogenado u otro compuesto orgánico, por ejemplo, un aminoácido serina o treonina (Fig. 1-13). En el Capítulo 3 se verán con mayor detalle los distintos tipos de fosfolípidos que conforman la membrana celular.

BOOK'S COPICENTRO USAC / 2016

booksmedicos.org

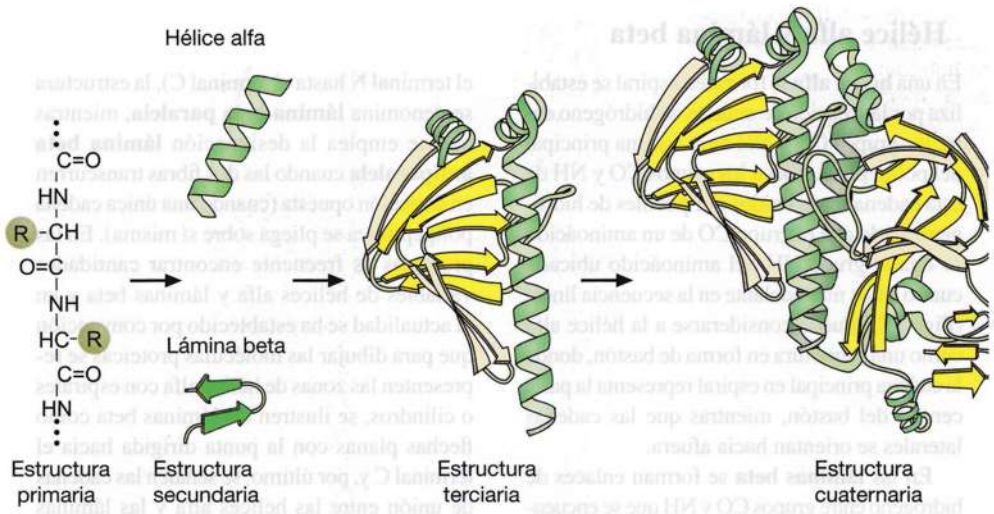

Fig. 1-10. Dibujo esquemático de una **estructura proteica**. La **estructura primaria** está formada por la secuencia de aminoácidos de la cadena polipeptídica, cuyos plegamientos conducen a la formación de hélices alfa o láminas beta, es decir, la **estructura secundaria**. Plegamientos ulteriores crean la **estructura terciaria** globular (esférica). Por último, se forma la **estructura cuaternaria** cuando varias cadenas polipeptídicas se pliegan en conjunto y se unen entre sí para conformar una proteína con varias subunidades (la proteína presentada contiene 2 cadenas polipeptídicas o subunidades).

Esteroides. Estos compuestos derivan del *fenantreno* y contienen 4 sistemas cíclicos de carbono (Fig. 1-14). Uno de los principales esteroides es el **colesterol**, que compone las membranas celulares y también interviene en la formación de distintas hormonas, entre ellas, las sexuales.

Glucolípidos. Son compuestos que contienen un grupo hidrocarbonado en lugar de un grupo fosfato y también son anfipáticos debido a la solubilidad del grupo hidrocarbonado. Al igual que los fosfolípidos y el colesterol, los glucolípidos intervienen en la estructura de las membranas celulares.

Hidratos de carbono. Los glúcidos o hidratos de carbono, al igual que los lípidos, tienen función de *fuente de energía* y de *componente estructural* de la célula. Se clasifican en monosacáridos, disacáridos y polisacáridos, de los cuales los dos primeros a menudo se denominan **azúcares**. Son muy hidrosolubles, cristalizan y atraviesan con facilidad las membranas de diálisis (membranas de colodión o celofán, a través de cuyos poros pasan fácilmente los iones y las moléculas pequeñas), mientras que los polisacáridos no cristalizan ni atraviesan estas membranas.

Entre los **monosacáridos** importantes, se cuentan las pentosas **ribosa** y **desoxirribosa** (con 5 átomos de carbono) que componen los ácidos nucleicos (véase más adelante), y las hexosas (con

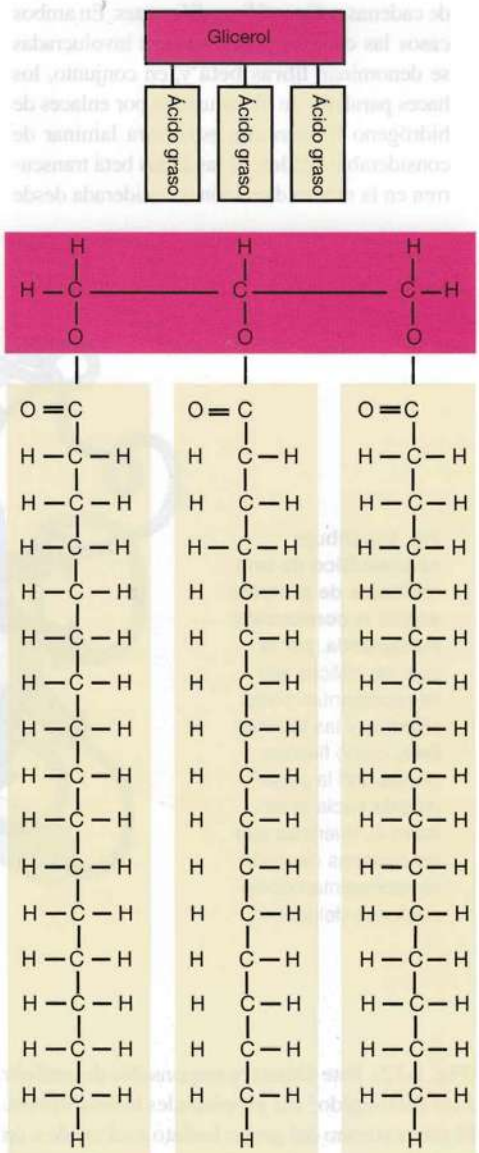

Fig. 1-11. Dibujo esquemático de la **estructura de los triacilgliceroles.**

BOOK'S COPICENTRO USAC / 2016

booksmedicos.org

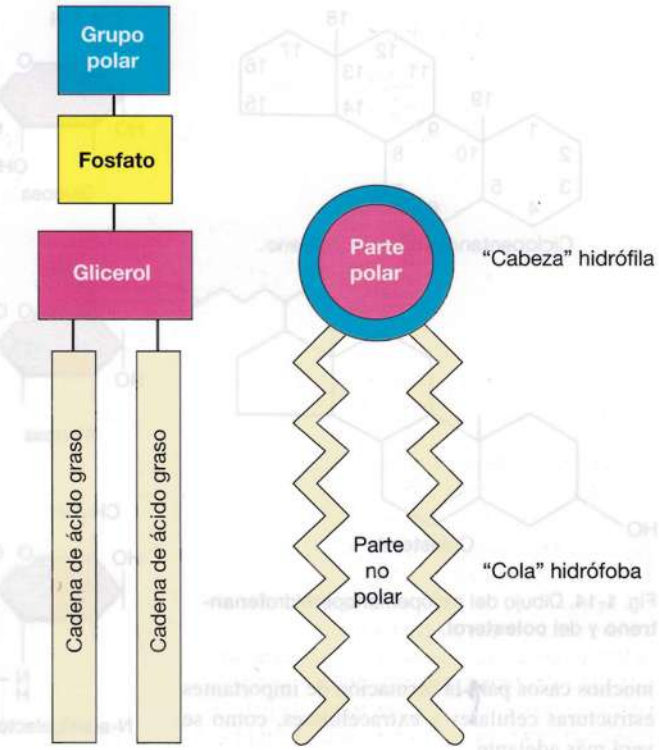

Fig. 1-12. Dibujo esquemático de un **fosfolípido**, que muestra la **localización de los grupos que lo componen (figura de la izquierda)** y la **forma habitual de representar los fosfolípidos, por ejemplo en las membranas celulares (figura de la derecha)**, con una porción hidrófoba no polar ("cola" hidrófoba) y una porción polar hidrófila ("cabeza" hidrófila).

6 átomos de carbono) **glucosa**, que es la fuente de energía más importante de la célula (Fig. 1-15), **galactosa**, que forma parte del disacárido lactosa, y **fructosa**, componente de la sacarosa. Tanto las pentosas como las hexosas pueden encontrarse en forma lineal o cíclica; en este último caso, adoptan dos configuraciones (alfa y beta), que para el caso de la glucosa se denominan alfa glucosa y beta glucosa (Fig. 1-16). Las dos formas se encuentran en equilibrio en una solución acuosa, pero predomina la estructura cíclica.

Los **disacáridos** se forman por unión de dos monosacáridos, con eliminación de una molécula de agua. Los disacáridos más importantes son el azúcar común o **sacarosa**, que se acumula en las células vegetales, y el azúcar de la leche o **lactosa**, que se sintetiza y se secreta por las células de las glándulas mamarias.

Los **polisacáridos** se forman por la unión de muchas moléculas de monosacáridos (con la correspondiente eliminación de moléculas de agua). Por ejemplo, se acumula glucosa en forma del polisacárido **glucógeno** (en las células vegetales, el polisacárido equivalente es el almidón), donde las moléculas de alfa glucosa se unen mediante el denominado *enlace glucosídico alfa(1→4)*. Este tipo de enlace glucosídico se produce entre el átomo de carbono 1 de una molécula de alfa glucosa y el átomo de carbono 4 de la molécula de alfa glucosa vecina. La cadena puede presentar eventuales ramificaciones cuando se encuentran ocasionales *enlaces glucosídicos alfa(1→6)*. Ante una necesidad energética, el glucógeno se hidroliza y produce moléculas de glucosa, que luego se degradan con liberación simultánea de energía.

La formación de glucógeno mediante unidades de glucosa en cadena es un ejemplo de un patrón biológico muy frecuente, denominado **polimerización**. Implica que una cantidad importante de subunidades iguales o muy semejantes, los monómeros, se encadenan para formar un polímero. Este principio también se encuentra en

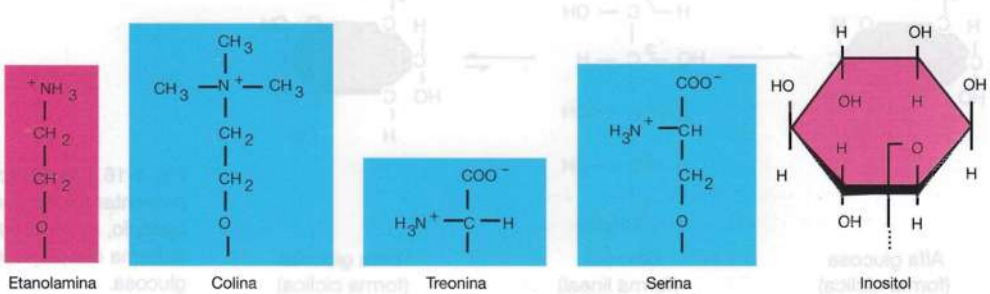

Fig. 1-13. Ejemplos de **compuestos orgánicos que se encuentran con frecuencia en los fosfolípidos.**

BOOK'S COPICENTRO USAC / 2016

booksmedicos.org

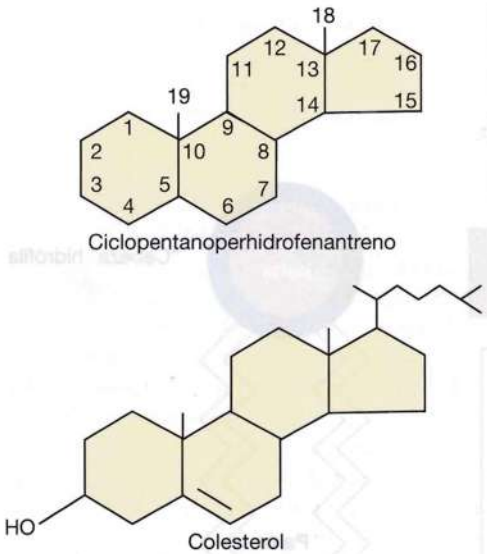

Fig. 1-14. Dibujo del ciclopentanoperhidro**fenantreno** y del **colesterol**.

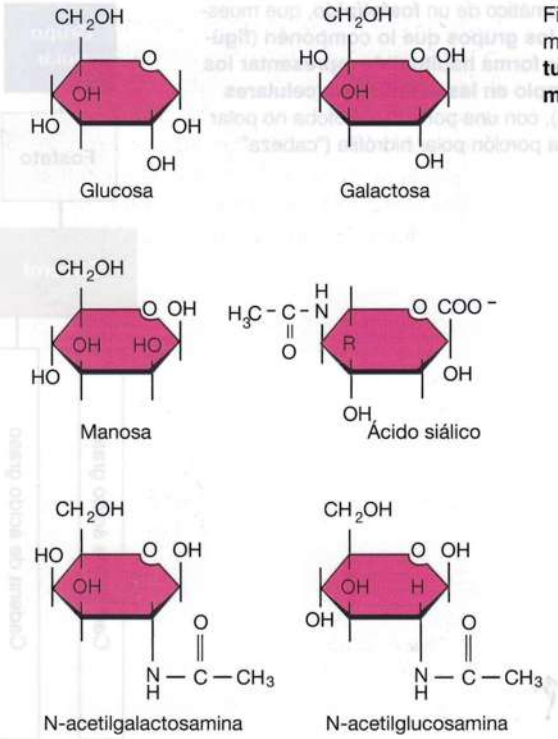

Fig. 1-15. Dibujo que muestra la **estructura de algunos monosacáridos**.

muchos casos para la formación de importantes estructuras celulares y extracelulares, como se verá más adelante.

Los polisacáridos pueden formar compuestos combinados con lípidos (para dar glucolípidos) y con proteínas, denominados entonces polisacáridos complejos. Los compuestos de **proteína-polisacáridos** comprenden un grupo muy importante de sustancias, que se estudiarán más adelante. Aquí sólo se darán como ejemplos las **glucoproteínas**, que forman parte de las membranas celulares y son componentes de las secreciones de muchas células, y los **glucosaminoglucanos**, componentes esenciales del tejido conectivo. A diferencia del glucógeno, los glucosaminoglucanos incluyen más de un tipo de monosacárido en el polisacárido.

Ácidos nucleicos. Existen dos tipos de ácidos nucleicos en las células, denominados **ácido desoxirribonucleico** o **DNA** (ing. d*eoxyribonucleic acid*) y **ácido ribonucleico** o **RNA**. Los

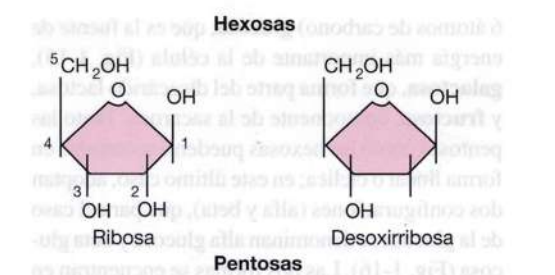

ácidos nucleicos son macromoléculas de importancia biológica esencial, dado que las **características hereditarias tienen su base química en el DNA**: un **gen** es un segmento de una molécula de DNA muy larga. El DNA se encuentra casi con exclusividad en el núcleo celular,

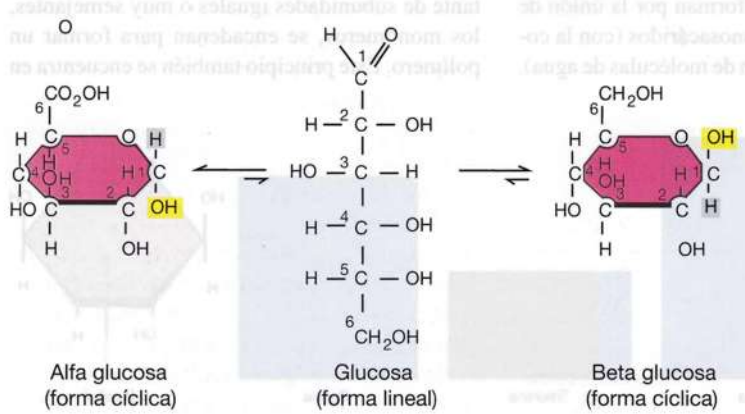

Fig. 1-16. Las **pentosas** y las **hexosas** pueden presentar **forma lineal** o **forma cíclica**. Como ejemplo, se muestra la hexosa glucosa, que en la forma cíclica puede ser alfa glucosa o beta glucosa.

BOOKS COPICENTRO USAC / 2016

booksmedicos.org

mientras que el RNA es sintetizado allí y luego es transportado al citoplasma. En la síntesis del RNA, el DNA entrega su información a las moléculas de RNA a través de un proceso denominado **transcripción** (lat. *transcriptio*). Las moléculas de RNA intervienen después en forma determinante en la síntesis proteica citoplasmática, donde la información se transfiere mediante un proceso denominado **traducción** (lat. *tanslatio,* traducción):

transcripción *traducción*
DNA → **RNA** → **proteína**

Composición química. El DNA y el RNA se componen de cadenas de **ácido fosfórico** y **moléculas de pentosa**, a las cuales se adosan **bases nitrogenadas** (Fig. 1-17). La pentosa del DNA es la **desoxirribosa**, mientras que la del RNA es la **ribosa**. Las bases son las purinas **adenina** (A) y **guanina** (G) y las pirimidinas **citosina** (C) y **timina** (T), respectivamente, si bien en el RNA la timina es reemplazada por **uracilo** (U).

Las macromoléculas de ácido nucleico están formadas por nucleótidos, cada uno compuesto por una base nitrogenda + pentosa + ácido fosfórico. Por ejemplo, el nucleótido monofosfato de adenosina (AMP) está formado por adenina + pentosa + fosfato. En conjunto, la base + la pentosa componen una unidad denominada **nucleósido**, cuyo nombre depende de la base en cuestión. Así, la adenosina contiene adenina y ribosa. Si al AMP se añade una molécula de fosfato, se emplea la designación difosfato de adenosina (ADP); de modo similar, el trifosfato de adenosina (ATP) es un compuesto que contiene 3 moléculas de fosfato en hilera. Denominaciones semejantes se aplican a los demás nucleósidos, por ejemplo, GTP. Si la pentosa que interviene es la desoxirribosa, se agrega una d minúscula adelante, dATP.

Los ácidos nucleicos son *polímeros lineales de nucleótidos*, unidos mediante enlaces fosfatodiéster (Fig. 1-17) entre el grupo fosfato del átomo de carbono 5' de una molécula de pentosa y el grupo hidroxilo del átomo de carbono 3' de una molécula de pentosa adyacente. Así, la cadena de polinucleótidos tiene una *dirección definida*, dado que un extremo de la cadena se denomina **extremo 5'** (léase extremo cinco prima), con un grupo fosfato libre adosado al átomo de carbono 5', mientras que el otro extremo de la cadena se denomina **extremo 3'**, dado que aquí hay un grupo OH libre adosado al átomo de carbono 3'. Puede considerarse que la molécula de ácido nucleico tiene una columna vertebral de moléculas de fosfato y pentosa alternadas, en la que las bases nitrogenadas se adosan a las moléculas de pentosa de la columna.

Toda la información genética del organismo está codificada en la secuencia lineal de las cuatro bases. Un alfabeto de cuatro letras (A, T, C, G) codifica la estructura primaria de todas las proteínas, es decir, la secuencia en que deben encadenarse los 20 aminoácidos que la componen. El esclarecimiento de este **código genético** comenzó después de que se descubriera la estructura del DNA.

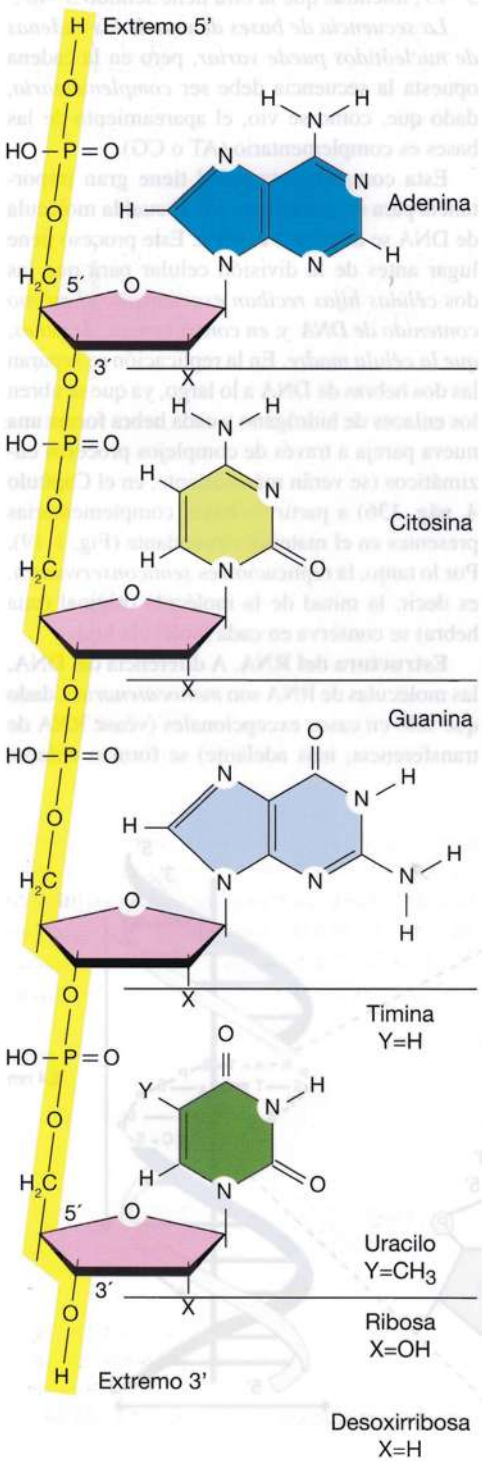

Fig. 1-17. Sección de una **hipotética cadena de ácidos nucleicos**. Se observan 4 nucleótidos y el encadenamiento característico mediante enlaces fosfato-diéster entre las moléculas alternantes de fosfato y pentosas. (Según De Robertis, Saez y De Robertis).

BOOK'S COPICENTRO USAC / 2016

booksmedicos.org

A continuación se presenta someramente la estructura del DNA y la relación con la síntesis proteica (se analizará con mayor detalle en los Capítulos 3 y 4).

Estructura del DNA. El DNA forma moléculas muy largas, por lo que tiene un peso molecular muy elevado. Las colibacterias poseen una única molécula circular de DNA, de 1,4 *mm* de largo, con peso molecular aproximado de $2{,}6\times10^9$. La cantidad de DNA en las células eucariotas puede ser varios miles de veces mayor, y en una única célula humana el contenido de DNA tiene una longitud total de alrededor de 1 *m*.

En 1953 Watson y Crick propusieron una hipótesis para la estructura del DNA, que explicaba tanto sus propiedades químicas como biológicas. De conformidad con el **modelo de Watson-Crick,** la molécula de DNA es una espiral bicatenaria, una *doble hélice*, como una escalera de caracol (Fig. 1-18). Los parantes de la escalera son las dos hebras, cada una formada por una cadena de polinucleótidos enrollada sobre sí misma en sentido dextrógiro. Los escalones de la escalera se componen de las bases nitrogenadas, apareadas de manera tal que *una base purínica siempre se una a una base pirimidínica*, es decir, A-T o C-G. Entonces, las dos cadenas de nucleótidos se mantienen unidas mediante los pares de bases que, a su vez, se unen a través de enlaces de hidrógeno, de los que se forman dos entre A y T y tres entre C y G. Un giro completo de la espiral doble corresponde a 10 monómeros de nucleótidos y los 10 pares de bases se disponen en una pila perpendicular a la columna de pentosas y ácido fosfórico, con una distancia de 0,34 nm entre cada par de bases y un total de 3,4 nm por cada giro completo de la espiral. Sobre la base de los modelos espaciales del DNA, puede establecerse que la espiral doble tiene *un diámetro de 2,0 nm en promedio*. Además, se forman dos surcos, uno mayor y más profundo, y otro menor y más aplanado.

Es importante destacar que las dos hélices dobles de DNA transcurren en direcciones opuestas, son *antiparalelas*, es decir, una presenta sentido 5'→3', mientras que la otra tiene sentido 3'→5'.

La secuencia de bases de una de las cadenas de nucleótidos puede variar, pero en la cadena opuesta la secuencia debe ser *complementaria*, dado que, como se vio, el apareamiento de las bases es complementario (AT o CG).

Esta complementariedad tiene gran importancia para el mecanismo por el cual la molécula de DNA se duplica o **replica**. Este proceso tiene lugar antes de la división celular para que las dos *células hijas reciban exactamente el mismo contenido de DNA y, en consecuencia, de genes, que la célula madre*. En la replicación se separan las dos hebras de DNA a lo largo, ya que se abren los enlaces de hidrógeno y cada hebra forma una nueva pareja a través de complejos procesos enzimáticos (se verán más adelante, en el Capítulo 4, pág. 136) a partir de bases complementarias presentes en el material circundante (Fig. 1-19). Por lo tanto, la replicación es *semiconservadora*, es decir, la mitad de la molécula original (una hebra) se conserva en cada molécula hija.

Estructura del RNA. A diferencia del DNA, las moléculas de RNA son *monocatenarias*, dado que sólo en casos excepcionales (véase RNA de transferencia, más adelante) se forman enlaces

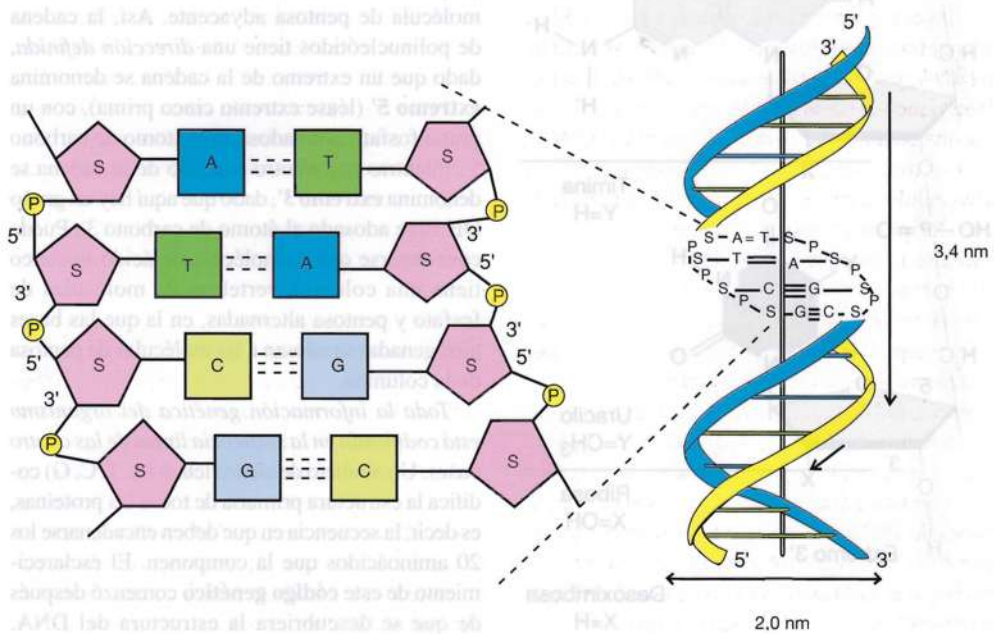

Fig. 1-18. **Modelo de Watson y Crick para la estructura del DNA.** A = adenina; C = citosina; G = guanina; T = timina; P = fosfato; S = desoxirribosa. (Según Harper).

BOOKS COPICENTRO USAC / 2016

booksmedicos.org

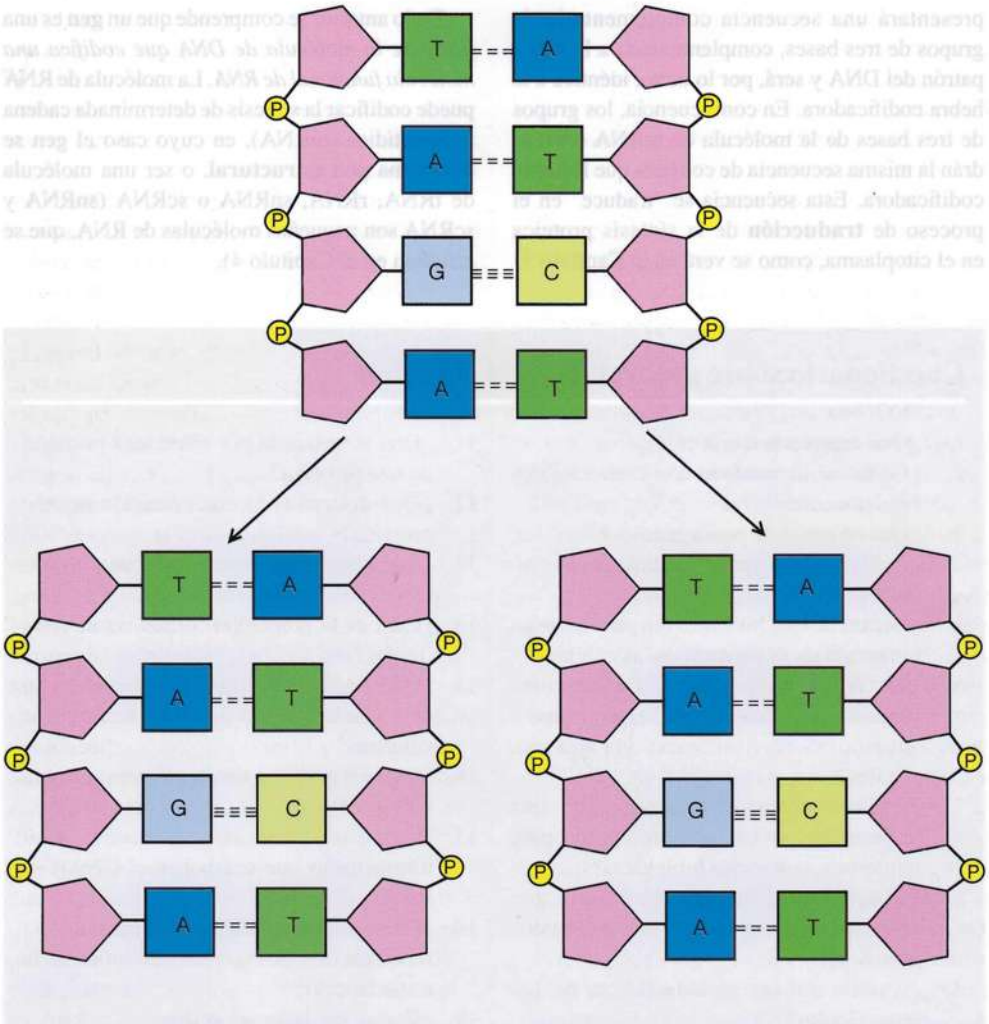

Fig. 1-19. Representación esquemática del **mecanismo de replicación del DNA**. Las dos cadenas de nucleótidos recién formadas se muestran con línea gruesa en la parte inferior de la figura. (Según Kornberg).

de hidrógeno entre las bases nitrogenadas, como consecuencia de la creación de asas en la hebra de nucleótidos (pares AU o CG).

Existen 3 tipos principales de RNA: el **RNA mensajero**, o **mRNA**, el **RNA de transferencia**, o **tRNA**, y el **RNA ribosómico** o **rRNA**. Los tres intervienen en la síntesis de proteínas en el citoplasma celular, que se describe en el Capítulo 3.

Los tres tipos de RNA se sintetizan en el núcleo celular a través de un proceso denominado **transcripción**, como se vio antes. De modo semejante a la replicación del DNA, se separan las dos hebras de DNA y ahora se sintetiza, sobre la base de una hebra de DNA como molde, una única hebra larga de RNA, según el principio de apareamiento de bases complementarias y, *en consecuencia, la hebra sintetizada es complementaria de la hebra de DNA*. En realidad, esto significa que la secuencia de nucleótidos de la hebra de RNA sintetizada es idéntica a la secuencia de la hebra de DNA no transcripta (si se deja de lado que en la hebra de RNA aparece U en lugar de T, dado que el RNA contiene la base uracilo en lugar de timina). Además, el RNA transcripto y la hebra simple idéntica de DNA no transcripta presentan el mismo sentido 5'→3'. En consecuencia, por convención, se ha establecido definir la secuencia de nucleótidos de un gen de una doble hebra de DNA como aquella que se encuentra en la hebra simple de DNA no transcripta. Por lo tanto, ésta se denomina **hebra codificadora**, mientras que la hebra transcripta se denomina **hebra patrón**.

El código genético. Como se vio, la información genética del DNA está codificada de acuerdo con las variaciones de la secuencia de las 4 bases, en la forma de un *alfabeto de cuatro letras* (A, C, G, T). Este alfabeto se emplea para escribir *palabras de sólo tres letras*, dado que una serie de tres nucleótidos a lo largo de la hebra de DNA, un **grupo de tres bases**, triplete (ing. *triplet*) o **codón**, codifica un aminoácido determinado en una proteína (p. ej., GGA para el aminoácido glicina). Así, a lo largo de la hebra de DNA se suceden los grupos de tres bases que codifican aminoácido tras aminoácido en secuencia. Este **código genético** se copia en el proceso de transcripción, dado que la molécula de mRNA formada, que recibe la información sobre la secuencia de aminoácidos,

BOOK'S COPICENTRO USAC / 2016

booksmedicos.org

presentará una secuencia complementaria de grupos de tres bases, complementaria a la hebra patrón del DNA y será, por lo tanto, idéntica a la hebra codificadora. En consecuencia, los grupos de tres bases de la molécula de mRNA contendrán la misma secuencia de codones que la hebra codificadora. Esta secuencia se "traduce" en el proceso de **traducción** de la síntesis proteica en el citoplasma, como se verá en el Capítulo 3.

De lo anterior se comprende que un **gen** es una *parte de la molécula de DNA que codifica una molécula funcional de RNA*. La molécula de RNA puede codificar la síntesis de determinada cadena polipeptídica (mRNA), en cuyo caso el gen se denomina **gen estructural**, o ser una molécula de tRNA, rRNA, snRNA o scRNA (snRNA y scRNA son pequeñas moléculas de RNA, que se estudian en el Capítulo 4).

Cuestionario sobre generalidades de la célula

1. ¿Qué expresa la teoría celular?
2. ¿Cómo se denominan los cuatro tejidos fundamentales?
3. ¿Qué se entiende por orgánulos?
4. ¿Cuál es la principal diferencia entre células procariotas y eucariotas?
5. ¿Dentro de qué intervalo (en µm) se ubica el tamaño de la mayoría de las células?
6. Las células pueden caracterizarse como organismos vivos debido, entre otras, a sus propiedades fisiológicas. Por ejemplo, ¿cuáles?
7. ¿Qué propiedades de la molécula de agua le permiten ser un solvente óptimo para numerosas sustancias biológicas?
8. ¿Cómo se denominan los ácidos que se encuentran en todos los compuestos proteicos?
9. ¿Cuáles son las características de los aminoácidos?
10. ¿Cómo se denomina el enlace químico que une a los aminoácidos para formar largas cadenas proteicas?
11. ¿Qué se entiende por estructura primaria de una proteína?
12. ¿Qué determina la conformación de una proteína?
13. ¿Qué enlaces químicos estabilizan la conformación de una proteína?
14. ¿Cuál es la propiedad común a todos los lípidos?
15. ¿Qué tipos de lípidos intervienen como componentes esenciales de las membranas celulares?
16. ¿Qué dos pentosas tienen gran importancia biológica?
17. ¿Cómo se denominan las cuatro bases nitrogenadas que componen el DNA y el RNA?
18. ¿Cómo se denominan las dos hebras de una molécula de DNA que se transcriben en la transcripción?
19. ¿Qué se entiende por codón?
20. ¿Cómo puede definirse un gen?

BOOK'S COPICENTRO USAC / 2016

booksmedicos.org

CAPÍTULO 2

Métodos histológicos

"El arte y la ciencia tienen su punto de encuentro en el método".
Bulwer

Con el paso de los años, muchos descubrimientos de las ciencias naturales se relacionaron con el desarrollo de nuevos métodos analíticos. Como ejemplos pueden nombrarse la invención y el posterior desarrollo de la microscopia óptica, la microscopia electrónica, la difracción de rayos X, el fraccionamiento celular, la inmunohistoquímica y la tecnología del DNA. Es necesario contar con ciertos conocimientos sobre los principios fundamentales de los métodos aplicados para comprender sus posibilidades y limitaciones y para poder adoptar una postura crítica respecto de la interpretación de los resultados alcanzados mediante los distintos métodos. En consecuencia, para comenzar el estudio de la histología, a continuación se revisarán los métodos histológicos en general.

Los métodos histológicos puede clasificarse en dos grupos, a saber: los que se basan en la observación directa de células y **tejidos vivos**, y los que analizan **material muerto** o inanimado. En la zona gris intermedia se ubican las técnicas de aislamiento de los componentes de células vivas mediante **métodos de centrifugación**.

Primero se describe el análisis microscópico, de importancia fundamental para todos los métodos histológicos

Análisis microscópico

El microscopio (óptico) es el instrumento más importante en la histología; quizá es el más importante instrumento científico en general.

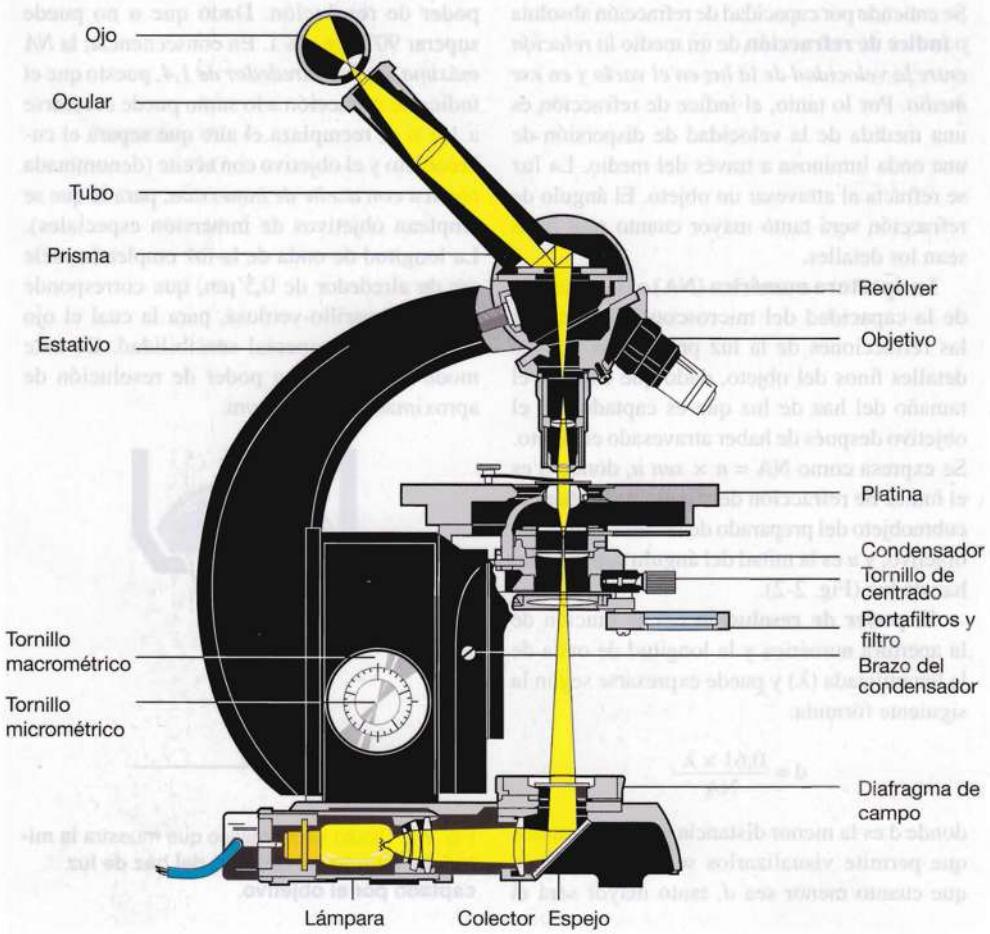

Fig. 2-1. Dibujo esquemático que muestra las **características de un microscopio óptico común.** (Dibujo cedido gentilmente por Carl Zeiss AG).

BOOK'S COPICENTRO USAC / 2016

booksmedicos.org

El ojo puede registrar diferencias de **intensidad** de la luz (contraste entre luz y sombras) y de **longitudes de onda** (distintos colores). Durante el paso a través de un preparado para microscopio se modulan estos parámetros, por lo que la imagen del preparado se compone de elementos más oscuros y más claros o de distintos colores. Con el microscopio óptico común, las células y los tejidos no teñidos se ven como carentes de color y transparentes porque no presentan suficiente contraste. Con la ayuda de tinciones histológicas, se logra una absorción diferencial de la luz, por lo que se visualizan las distintas estructuras.

Poder de resolución y aumento son dos conceptos empleados para determinar la utilidad de un microscopio y deben diferenciarse con claridad entre sí. Es mucho más importante el **poder de resolución** (*d*), *que es la distancia mínima entre dos puntos del objeto que pueden ser visualizados separados por el respectivo objetivo*. La calidad de una imagen, es decir la claridad y la riqueza de detalles, depende del poder de resolución del objetivo.

El **aumento** se define como la *relación entre el tamaño de la imagen y el tamaño del objeto en valores lineales*. El aumento no depende del poder de resolución, pero se tiene en cuenta esta propiedad al seleccionarlo. Cuando todos los detalles resueltos se visualizan bien con un objetivo dado, todo aumento ulterior sólo hace más borrosa la imagen, porque no se incrementa el poder de resolución. La imagen no adquiere más detalles y se habla de "**aumento vacío**".

Microscopio óptico

El microscopio óptico está compuesto por partes mecánicas y ópticas. Los componentes ópticos constan (como mínimo) de tres sistemas de lentes: condensador, objetivo y ocular (Fig. 2-1). El **condensador** produce un haz de luz que ilumina el objeto estudiado. El **objetivo**

Apertura numérica y poder de resolución

Se entiende por capacidad de refracción absoluta o **índice de refracción** de un medio *la relación entre la velocidad de la luz en el vacío y en ese medio*. Por lo tanto, el índice de refracción es una medida de la velocidad de dispersión de una onda luminosa a través del medio. La luz se refracta al atravesar un objeto. El ángulo de refracción será tanto mayor cuanto más finos sean los detalles.

La **apertura numérica** (**NA**) es una medida de la capacidad del microscopio de agrupar las refracciones de la luz producidas por los detalles finos del objeto, dado que expresa el tamaño del haz de luz que es captado por el objetivo después de haber atravesado el objeto. Se expresa como NA = $n \times sen\ u$, donde n es el índice de refracción del medio que separa el cubreobjeto del preparado de la lente frontal del objetivo, y u es la mitad del ángulo superior del haz de luz (Fig. 2-2).

El **poder de resolución** (*d*) es función de la apertura numérica y la longitud de onda de la luz utilizada (λ) y puede expresarse según la siguiente fórmula:

$$d = \frac{0{,}61 \times \lambda}{NA}$$

donde d es la menor distancia entre dos puntos que permite visualizarlos separados. Nótese que cuanto menor sea *d*, tanto mayor será el poder de resolución. Dado que u no puede superar 90°, sen u ≤ 1. En consecuencia, la *NA máxima será de alrededor de 1,4*, puesto que el índice de refracción a lo sumo puede acercarse a 1,5 si se reemplaza el aire que separa el cubreobjeto y el objetivo con aceite (denominada *técnica con aceite de inmersión*, para la que se emplean objetivos de inmersión especiales). La longitud de onda de la luz empleada suele ser de alrededor de 0,5 µm, que corresponde a la luz amarillo-verdosa, para la cual el ojo humano tiene especial sensibilidad. De este modo se obtiene un poder de resolución de aproximadamente 0,2 µm.

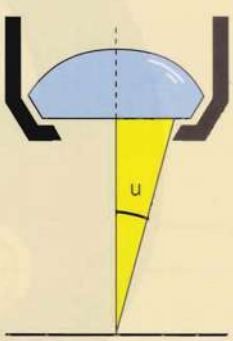

Fig. 2-2. Dibujo esquemático que muestra **la mitad del ángulo máximo (u) del haz de luz captado por el objetivo**.

BOOK'S COPICENTRO USAC / 2016

booksmedicos.org

aumenta el tamaño del objeto y proyecta la imagen (imagen primaria) sobre el ocular. El **ocular** aumenta aún más el tamaño de la imagen y la proyecta sobre la retina del observador.

El **aumento** total resultante se determina mediante el producto del aumento del objetivo por el aumento del ocular (multiplicado por un factor que depende del tubo).

El **poder de resolución** depende de la longitud de onda de la luz utilizada y de la **apertura numérica** (véase el Recuadro) del objetivo y el condensador (el ocular sólo aumenta la imagen del objetivo, no contribuye al poder de resolución).

El *máximo poder de resolución que puede obtenerse es de unos 0,2 µm*, pero con los preparados de parafina de rutina, de espesor habitual (4-7 µm), rara vez excede de 0,5 µm.

Como se vio antes, los detalles resueltos deben aumentarse lo suficiente para poder ser observados sin esfuerzo, lo cual se logra con el aumento adicional dado por el ocular. Para obtener el máximo poder de resolución, de alrededor de 0,2 µm, se requiere un aumento de unas 1000-1400 veces, dado que el poder de resolución del ojo a la distancia normal de observación de unos 250 mm es de aproximadamente 0,2 mm. Como regla mnemotécnica vale que, a fin de evitar el aumento vacío, *nunca debe emplearse mayor aumento que unas 1000 veces la apertura numérica del objetivo*. Por lo general, en la montura del objetivo están grabados el aumento y el valor de dicha apertura. Además, suele especificarse la longitud del tubo y el espesor del cubreobjetos (en mm) para el cual está corregido el objetivo.

Sobre la base del **microscopio óptico** común, se han desarrollado varios métodos ópticos especiales para la generación de contrastes, todos ellos con ventajas y limitaciones específicas que se describen brevemente a continuación.

Microscopio de campo oscuro

El microscopio de campo oscuro se utiliza para analizar partículas pequeñas, que presentan muy escaso contraste con la microscopia óptica o que se encuentran en el límite del poder de resolución o por debajo de éste. Para la microscopia de campo oscuro, se emplea un condensador especial, construido de manera tal que impide que llegue luz directa al objetivo, sino sólo la luz desviada o dispersada por las pequeñas partículas que se desea investigar. El objeto se visualiza luminoso sobre un fondo oscuro (del mismo modo que las partículas de polvo se visualizan por la dispersión que realizan de la luz de un rayo de sol).

En histología, a menudo se utiliza el microscopio de campo oscuro *para el análisis de preparados radioautográficos*, en los cuales se ven con mucha claridad los granos de plata, mientras que una importante aplicación clínica es *la determinación de la espiroqueta de la sífilis*, el *Treponema pallidum*.

Microscopio de contraste de fase

Tal como se mencionó antes, los tejidos *no coloreados* producen muy escaso contraste, dado que no absorben cantidades importantes de luz. Sin embargo, producen cierto *retraso* en las longitudes de onda, que depende de la "densidad óptica" variable de los tejidos, es decir, los distintos índices de refracción. Este retraso variable de la luz ocasiona cierto desfasaje entre los tejidos. Mediante el microscopio de contraste de fase, *es posible transformar estas diferencias de fase, no visibles a simple vista, en diferencias de amplitud*, es decir, que *las diferencias de refracción* entre los componentes del tejido se transforman en *diferencias de intensidad*, que pueden ser captadas por el ojo humano. De esta manera, es posible transformar en visibles los componentes de las células vivas que, de otro modo, sólo se observan en tejidos muertos y teñidos (Fig. 2-3).

Microscopio de luz polarizada

Los componentes cristalinos y fibrosos de los materiales biológicos poseen una orientación característica d e las moléculas; en conse-

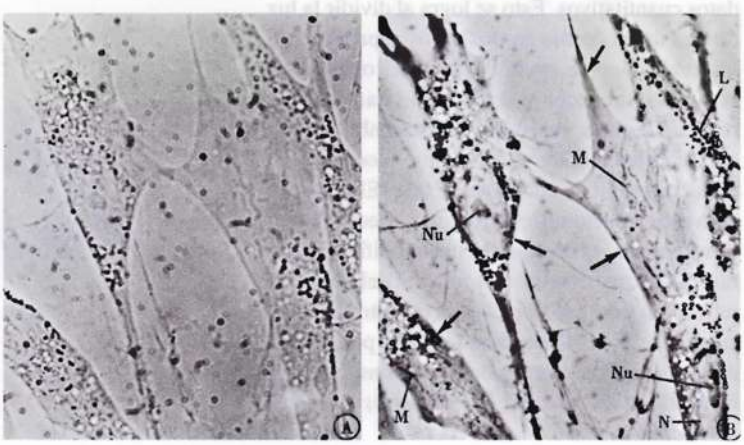

Fig. 2-3. Se observan dos microfotografías (A y B) de las **mismas células vivas** (fibroblastos de cultivo de tejido). **A obtenida con un microscopio óptico común y B captada con un microscopio de contraste de fase.** En la imagen de contraste de fase, se observan con claridad el límite entre las células (flechas), el núcleo (*N*), los nucléolos (*Nu*), mitocondrias alargadas (*M*), lisosomas redondos (*L*) y otros detalles que apenas se distinguen con el microscopio óptico común. (Según Novikoff y Holtzman).

BOOK'S COPICENTRO USAC / 2016

booksmedicos.org

cuencia, cuando se ilumina el objeto con luz polarizada plana (luz que sólo vibra en un plano), los rayos luminosos se dividen en dos componentes con distinta velocidad durante el paso a través del preparado, es decir, que quedan desfasados entre sí. Las estructuras que afectan la luz polarizada de este modo se denominan **anisótropas** (gr. *an*, no; *isos*, igual; *trope*, movimiento). En cambio, se denomina estructuras **isótropas** a las que no dividen la luz polarizada, por lo que el índice de refracción es igual en todas direcciones.

Mediante el microscopio de luz polarizada, que se diferencia del microscopio óptico común por tener dos filtros, se obtienen datos referidos a la anisotropía del objeto. Uno de los filtros, el **polarizador,** se encuentra antes del preparado y el otro, el **analizador**, está ubicado por detrás. El polarizador transforma la luz en una polarizada plana (al filtrar toda la luz que vibra en otros planos) antes de llegar al objeto, mientras que el analizador se utiliza para registrar las modificaciones de la polarización de la luz que ha atravesado el preparado.

La birrefringencia de un objeto depende de la presencia de una estructura regular determinada. En las células y los tejidos, puede ser una disposición regular de moléculas o iones, por ejemplo, en ciertas inclusiones celulares, la **birrefringencia cristalina;** o una distribución regular de unidades submicroscópicas, por ejemplo, en las fibras musculares, la **birrefingencia de forma**. De este modo, las bandas **A** (anisotrópicas) e **I** (isotrópicas) del músculo estriado reciben estos nombres sobre la base de su aspecto con microscopia de polarización (véase pág. 290). En consecuencia, mediante el microscopio de luz polarizada es posible obtener información respecto de la *estructura a nivel molecular*. Además, el microscopio de luz polarizada puede utilizarse para el estudio de células *vivas*.

Una variante especial del microscopio de luz polarizada es el microscopio de contraste por interferencia diferencial (también denominado microscopio de interferencia de **Nomarski**), en el cual dos haces luminosos se separan primero en dos rayos cercanos con polaridad opuesta, y se recombinan después de la interacción con el objeto. Se aumenta el contraste y se obtiene una imagen de aspecto *seudotridimensional* del objeto (Fig. 2-4). El contraste por interferencia diferencial presenta especial sensibilidad para las diferencias de índice de refracción en el objeto estudiado.

Microscopio de interferencia

El microscopio de interferencia está construido según principios similares a los del microscopio de contraste de fase, dado que se basa en las diferencias de fase producidas por el paso de la luz a través de distintas estructuras del objeto. Mientras que el microscopio de contraste de fase es un instrumento sólo cualitativo, mediante el microscopio de interferencia es posible obtener datos cuantitativos. Esto se logra al dividir la luz de una única fuente en dos rayos separados, de los cuales uno se envía a través del objeto y el otro pasa alrededor y actúa como haz de referencia. Después vuelven a unirse ambos rayos, que interfieren entre sí del mismo modo que en el microscopio de contraste de fase. El rayo que atravesó el objeto sufre un retraso respecto del haz de referencia, es decir, sufre una modificación de fase. Dado que el retraso es función del índice de refracción y del espesor, el valor del retraso puede emplearse para *determinar* la masa por unidad de superficie del preparado y, en consecuencia, la *densidad de masa de los elementos celulares individuales*.

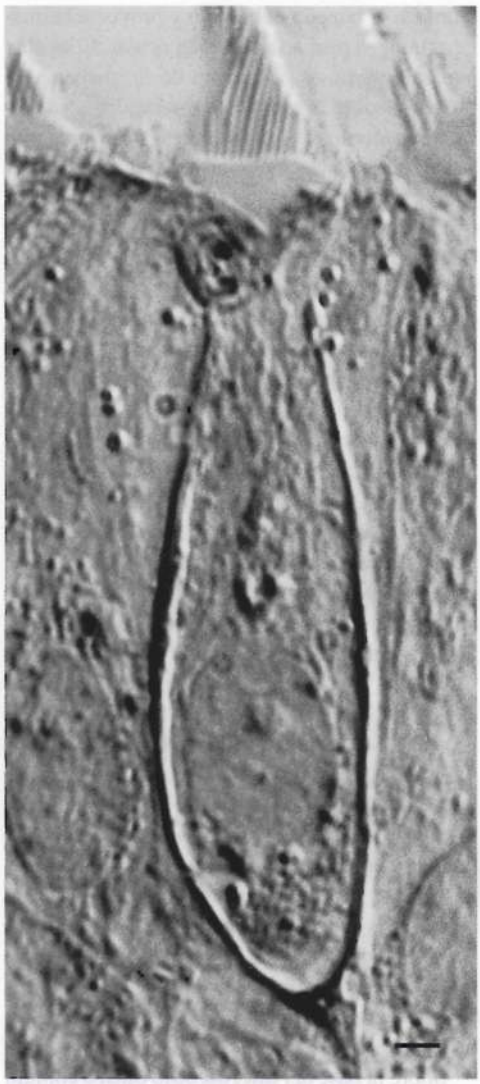

Fig. 2-4. Microfotografía de una célula ciliada del oído interno, obtenida con el **microscopio de contraste de interferencia diferencial** (o **microscopio de interferencia de Nomarski).** Obsérvese el notable efecto tridimensional. ×625. Barra: 10 µm. (Según Mørup Jørgensen).

BOOK'S COPICENTRO USAC / 2016

booksmedicos.org

Microscopio de fluorescencia

Determinadas sustancias tienen capacidad de presentar **fluorescencia**, es decir, al ser iluminadas con una longitud de onda irradian luz de otra longitud de onda (color). La luz irradiada siempre presenta una longitud de onda más larga que la luz incidente. Algunos componentes biológicos (p. ej., la vitamina A) tienen fluorescencia natural y se denominan autofluorescentes, mientras que otros pueden transformarse en compuestos fluorescentes. También pueden adosarse colorantes fluorescentes, p. ej. fluoresceína, a un anticuerpo que se fija específicamente a determinadas moléculas de la célula.

En el microscopio de fluorescencia se ilumina el preparado con luz de la longitud de onda capaz de activar el colorante fluorescente empleado. Para ello, se deja pasar la luz a través de un filtro que sólo permite el paso de la luz de la longitud de onda deseada antes de incidir sobre el preparado. Además, por encima del objetivo se coloca un filtro que sólo permite el paso de la luz de la longitud de onda que la correspondiente sustancia emite cuando fluoresce. De esta manera, se logra que la imagen se forme sólo debido a la emisión de la luz fluorescente. Entonces, las estructuras fluorescentes se destacan luminosas sobre fondo oscuro (véase la Fig. 2-12). De esta forma, las estructuras aparecen como *fuentes luminosas*, por lo que es posible visualizar estructuras de dimensiones mucho más pequeñas que el poder de resolución del microscopio.

En los últimos años, se ha observado un rápido desarrollo en el empleo de los métodos de microscopia de fluorescencia, sobre todo debido a que ciertos colorantes fluorescentes se acoplan con facilidad a anticuerpos específicos que reaccionan con determinados componentes tisulares (véase pág. 54). Mediante el uso de distintos anticuerpos acoplados a diversos colores fluorescentes, puede demostrarse la ubicación de dos o tres moléculas diferentes en el mismo corte.

Microscopio de barrido confocal

La resolución mediante microscopia de fluorescencia está limitada por la emisión de fluorescencia desde todo el espesor del preparado, dado que sólo es posible enfocar el objetivo en un plano del corte a la vez. La luz emitida por fluorescencia desde regiones del preparado ubicadas por encima y por debajo del plano focal resta nitidez a la imagen. Mediante el microscopio de barrido confocal, se impide esta falta de nitidez porque en la formación de la imagen se excluye la luz no emitida por el plano focal. El preparado se ilumina mediante un rayo láser que *barre* todos los puntos del plano focal, mientras que la luz emitida por el preparado atraviesa una hendidura muy estrecha que bloquea la luz emitida por otros niveles distintos del plano focal. De esta manera, se logra obtener la información necesaria para formar una imagen bidimensional (Fig. 2-5) que se registra sobre un monitor. Al recoger una serie de imágenes desde distintos planos focales, es posible reconstruir con un ordenador una imagen tridimensional del objeto. Una variante de este método es la **microscopia de dos fotones**, que puede ser utilizada en estudios de células vivas o tejidos, dado que el método es mucho menos agresivo que la microscopia de barrido confocal.

Microscopio de luz ultravioleta

Con el empleo de luz ultravioleta de longitud de onda de alrededor de 250 nm, es decir, casi la mitad de la luz visible de uso habitual en el microscopio óptico, en principio es posible duplicar el poder de resolución (reducir *d* a la mitad). En el microscopio de luz ultravioleta los componentes ópticos suelen estar fabricados de cuarzo que, a diferencia del vidrio común, permite el paso de la luz ultravioleta. Esta luz no puede ser detectada

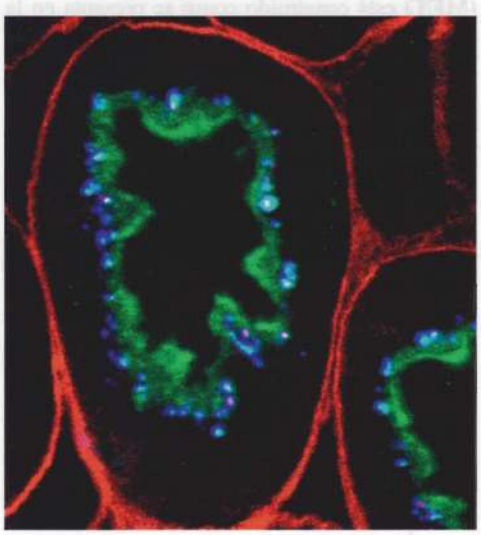

Fig. 2-5. **MEB confocal** de endocitosis mediada por receptor (megalina) de proteína fijadora de vitamina D (DBP) en el túbulo proximal renal. La megalina se demuestra con un anticuerpo fluorescente verde, DBP con un anticuerpo fluorescente azul, y el colágeno tipo IV de la lámina basal con un anticuerpo fluorescente rojo. La coloración blanca granular marca la ubicación conjunta de megalina y DBP. Barra: 10 µm. (Según M. Nielsen, E.I. Christensen y C.D. Park).

BOOK'S COPICENTRO USAC / 2016

booksmedicos.org

por el ojo, por lo que la formación de la imagen se registra en una película fotográfica o una cámara CCD (ing. ***c**harge **c**oupling **d**evice*; dispositivo de acoplamiento de cargas).

Si bien se logra un *ligero aumento del poder de resolución* mediante esta técnica, el microscopio de luz ultravioleta adquirió particular importancia porque los *ácidos nucleicos absorben la luz ultravioleta de determinada longitud de onda (260 nm)*, lo cual permite detectarlos.

Microscopio electrónico

Con el microscopio electrónico, se logra un muy notable incremento del aumento y el poder de resolución. En principio, se debe a que *se reemplaza la luz visible*, de longitud de onda de alrededor de 500 nm, *por un haz de electrones* de longitud de onda del orden de 0,005 nm. Dado que *d* (poder de resolución) es directamente proporcional a λ (véase pág. 34), en teoría, la aplicación de un haz de electrones permite obtener un poder de resolución < 0,005 Å. Las lentes de un microscopio electrónico están compuestas por bobinas electromagnéticas (denominadas lentes electromagnéticas), en cuyos campos electromagnéticos se desvía el haz de electrones, de modo similar a como se refracta el haz de la luz visible en una lente de cristal. Los mejores objetivos de un microscopio óptico están corregidos al máximo contra las aberraciones cromáticas y de esfericidad. Las lentes electromagnéticas están lejos de ser perfectas, dado que es difícil corregir las aberraciones. Además, la apertura numérica del microscopio electrónico es mucho menor que en el microscopio óptico, lo cual implica que el poder de resolución de los microscopios electrónicos convencionales no puede ser superior a 0,2 nm, es decir, unas mil veces mejor que el microscopio óptico.

El **microscopio electrónico de transmisión (MET)** está construido como se presenta en la Figura 2-6 (la palabra transmisión se refiere a que los electrones *atraviesan* el objeto). Se calienta un cátodo (puede ser un filamento de tungsteno o un cristal de hexaboruro de lantano [LaB_6]) en vacío, por lo que emite electrones que son acelerados hacia el ánodo debido a una diferencia de potencial de unos 40-200 kV. El ánodo tiene la forma de una placa metálica con un orificio (denominado apertura) en el centro, a través del cual pasan algunos de los electrones en un flujo constante o como un haz de electrones. El haz de electrones se enfoca mediante la lente condensadora en el plano del objeto y la lente objetivo forma la imagen del objeto. La imagen obtenida es aumentada mediante lentes proyectoras, que corresponden al ocular del microscopio óptico. Dado que el haz de electrones es invisible, la imagen formada se registra por proyección sobre una pantalla fluorescente, una película fotográfica o una cámara CCD. Todo el sistema está encerrado en alto vacío, pues de otro modo los electrones se dispersan y son frenados por el choque con las moléculas del aire atmosférico.

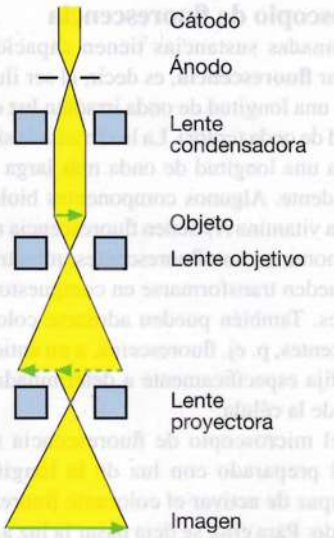

Fig. 2-6. Dibujo esquemático de la **conformación de un microscopio electrónico.**

La formación de la imagen en el microscopio electrónico se debe, sobre todo, a la dispersión de los electrones. Así, los electrones que colisionan con los pesados núcleos atómicos y los electrones del objeto a menudo se dispersan fuera de la apertura de la lente objetivo. En consecuencia, las zonas oscuras de la pantalla se forman por la *ausencia* de estos electrones. La propia dispersión de los electrones es función del espesor del objeto y de su densidad molecular. En especial, depende del número atómico de los átomos presentes en el objeto, dado que la dispersión obtenida es mayor cuanto más elevado sea el número atómico. La mayoría de los átomos de las estructuras biológicas tienen número atómico bastante bajo y contribuyen muy poco a la formación de la imagen, por lo que se adicionan átomos pesados al preparar los materiales, como "tinción" del corte (véanse págs. 47-48).

Como ya se mencionó, el valor del microscopio electrónico radica en el gran poder de resolución que es posible obtener. No obstante, es importante diferenciar entre el **poder de resolución teórico,** de unos 0,2 nm, que puede lograrse al analizar polvo metálico, por ejemplo, y el **poder de resolución en la práctica,** que *puede lograrse en la investigación de preparados biológicos,* del orden de *2 nm*, y que depende en gran medida de los procedimientos de preparación (véase pág. 47). Con este poder de resolución que se obtiene en la práctica, es

booksmedicos.org

BOOK'S COPICENTRO USAC / 2016

Valor del poder de resolución

El poder de resolución a simple vista y a distancia normal de lectura (250 mm) es de unos 0,2 mm, para los mejores objetivos de microscopios ópticos es de unos 0,2 µm y para los microscopios electrónicos es de unos 0,2 nm.

posible *lograr aumentos útiles superiores a 500.000 veces*.

El uso del microscopio electrónico está limitado por el escaso poder de penetración del haz de electrones, por lo que es necesario utilizar cortes de tejido muy delgados (20-100 nm). Otra limitación radica en el alto vacío necesario, que excluye la investigación de células vivas.

Microscopio electrónico de barrido

En principio y utilidad, el **microscopio electrónico de barrido (MEB)** es totalmente distinto de los microscopios óptico y electrónico de transmisión. En el microscopio de barrido, *los electrones no atraviesan el objeto;* la imagen se forma indirectamente, por captación puntual de detalles en la superficie del preparado. Se vaporiza el preparado con una delgada capa de un metal pesado y se barre con un haz de electrones muy estrecho (de unos 10 nm de diámetro) en un patrón lineal (Fig. 2-7). Desde cada punto se emiten electrones secundarios, de modo tal que la intensidad de la emisión secundaria varíe según el ángulo de incidencia del haz de electrones sobre la superficie, y el ángulo depende de las irregularidades del contorno de la superficie. La emisión secundaria se mide con un detector ubicado cerca del preparado y conectado a una pantalla de televisión, cuyos rayos catódicos barren en forma coordinada con el haz de electrones "iluminadores". La imagen obtenida se visualiza directamente en un monitor y puede registrarse en una fotografía o en forma digital.

El MEB forma la imagen de la superficie y *no es necesario utilizar cortes ultrafinos*, dado que el haz de electrones no atraviesa el preparado. El *poder de resolución* del microscopio electrónico de barrido no es tan grande como el del microscopio electrónico de transmisión pero, en cambio, la *nitidez de la imagen* es notablemente superior a la del microscopio óptico, por lo que es posible obtener una imagen tridimensional de la superficie (Fig. 2-8).

Microscopio de barrido de efecto túnel (MBET) y microscopio de fuerza atómica (MFA)

Con el MBET y el MFA puede mostrarse la estructura de la superficie de un preparado hasta en el nivel atómico. La microscopia de barrido de efecto túnel está *limitada* por la necesidad de que el preparado sea un conductor eléctrico, a diferencia de lo que ocurre con el MFA, en el cual se barre la superficie de un preparado con una aguja muy fina.

Difracción de rayos X

Mediante la difracción de rayos X, se analiza cómo un pequeño haz de rayos X es dispersado por el objeto y forma un patrón de difracción, que se registra en forma digital o en una placa fotográfica. Del patrón de difracción pueden calcularse la forma de una molécula y la ubicación de cada átomo. El método requiere que puedan presentarse las moléculas en forma cristalina.

La difracción de rayos X es un paso adicional dirigido a la resolución de detalles cada vez más

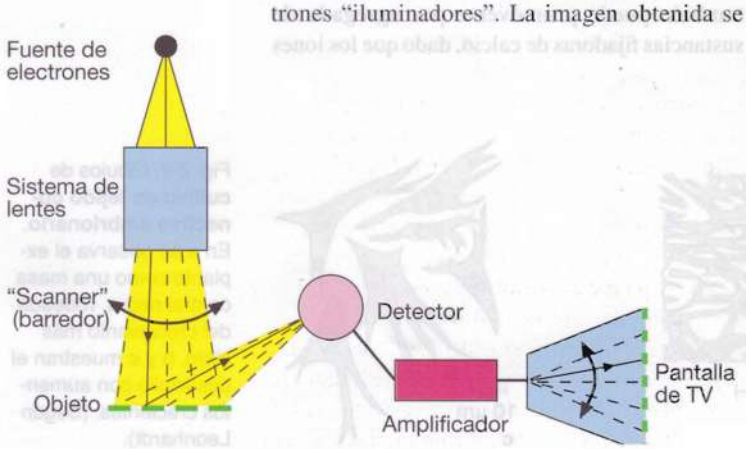

Fig. 2-7. Dibujo esquemático de la **conformación de un microscopio electrónico de barrido.** (Según Hearle, Sparrow y Cross).



Fig. 2-8. **MEB de cilios** bronquiales.

BOOK'S COPICENTRO USAC / 2016

booksmedicos.org

pequeños mediante la aplicación de rayos de longitud de onda más corta.

El uso de la difracción de rayos X ha *tenido gran importancia en el desarrollo de la biología molecular* y ha aportado información esencial sobre varios miles de estructuras macromoleculares, entre ellas la *mioglobina, la hemoglobina y el DNA*.

Métodos de observación directa de células y tejidos vivos

Si bien el objetivo de la histología es describir y comprender las estructuras de las células y los tejidos vivos, lamentablemente, y por motivos técnicos, a menudo es necesario estudiar tejido muerto y conservado. Pero en los procedimientos aplicados se presentan muchas posibilidades de modificaciones de la apariencia de las estructuras debido a las técnicas (artefactos) y se dejan sin respuesta muchas incógnitas sobre los procesos vitales de las células. Por lo tanto, son obvias las ventajas de estudiar células y tejidos vivos; a continuación, se describen algunos de los métodos que lo permiten.

Cultivo de células y tejidos

El cultivo de tejido es un importante *método para el estudio de poblaciones celulares vivas fuera del organismo*. El método se menciona a menudo como cultivo *in vitro*, dado que se refiere a tubos de ensayo o frascos de vidrio (lat. *vitro*, vidrio), a diferencia de *in vivo*, es decir, en el organismo vivo.

El cultivo de tejido se clasifica en tres categorías: 1) el **cultivo de células** comprende el de células aisladas, no organizadas en un tejido. Las células pueden transportarse a frascos nuevos con medio de cultivo a medida que crece su número. 2) Por lo general, el **cultivo de tejido** comprende la transferencia de un trozo de tejido embrionario (gr. *embryon*, lo que crece, lo que aumenta de tamaño) o explante a un medio de cultivo. Durante el cultivo crecen excrecencias celulares, que suelen ser de tipo conectivo (Fig. 2-9), mientras que las células especializadas del órgano permanecen en el explante, donde mantienen algunas de sus funciones características. 3) El **cultivo de órganos** comprende el explante de órganos embrionarios o maduros (totalmente desarrollados), ya sea como órganos completos o sus partes. Se intenta mantener la estructura del órgano y sus funciones normales, además de su posible evolución ulterior.

Las primeras células de mamíferos observadas en estado vivo fuera del organismo fueron las sanguíneas. Eran de fácil acceso y podían analizarse al colocar una gota de sangre sobre un portaobjeto. Luego se cubría la gota con un cubreobjeto y se sellaban los bordes para evitar la evaporación. Si se calentaba la platina del microscopio a la temperatura del cuerpo, se lograban condiciones muy cercanas a las del organismo vivo. De esta manera, se descubrieron los distintos tipos de glóbulos blancos y sus propiedades de movimiento independiente y de captación de partículas (véase el Capítulo 3). En la actualidad, estos **cultivos a corto plazo** de glóbulos blancos tienen amplia aplicación por ser el *método más simple para estudiar los cromosomas humanos* (véase el Capítulo 4).

Los estudios más prolongados y la investigación de las células en los tejidos organizados u órganos recién fueron posibles después del desarrollo de métodos de cultivo de tejido. En estos estudios los tejidos extraídos deben mantenerse estériles (sin microorganismos vivos), porque las condiciones de crecimiento también favorecen la proliferación de bacterias y hongos. Los tejidos extraídos deben ser mantenidos en soluciones de composición similar a los líquidos tisulares. Las células se separan mediante tratamiento cuidadoso con enzimas digestivas como tripsina y colagenasa (degradan el material extracelular que mantiene unidas las células). El proceso también puede promoverse por agregado de sustancias fijadoras de calcio, dado que los iones

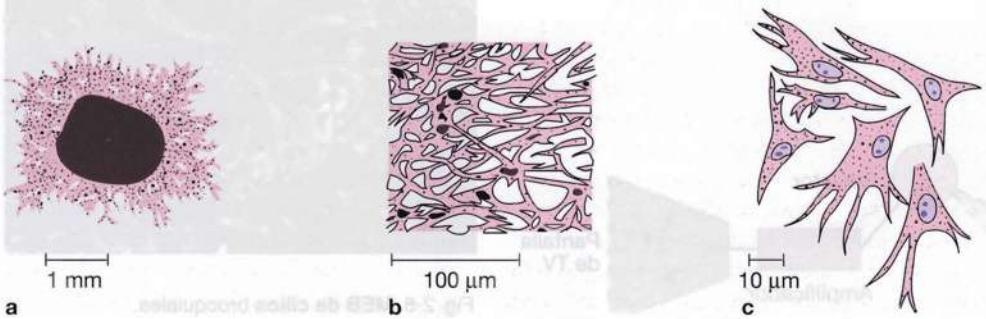

Fig. 2-9. Dibujos de **cultivo de tejido conectivo embrionario**. En **a** se observa el explante como una masa central negra, rodeada del crecimiento más claro. **b** y **c** muestran el desarrollo con aumentos crecientes. (Según Leonhardt).

BOOK'S COPICENTRO USAC / 2016

booksmedicos.org

Inicios del cultivo de tejidos

El cultivo de células eucariontes comenzó a principios del siglo xx, como parte de la investigación tendiente a determinar si las fibras nerviosas crecían desde el cuerpo de la neurona hacia el exterior o se formaban por fusión de una serie de secciones preformadas de la fibra. Ross Harrison colocó partes de médula espinal del sistema nervioso no desarrollado de una rana en un coágulo linfático y con el microscopio observó con claridad la formación directa de fibras nerviosas como prolongaciones del cuerpo celular. Otro pionero fue Alexis Carrel, quien entre otros descubrimientos demostró que los extractos de fetos de pollo estimulaban el crecimiento y la división celular. Esto condujo al establecimiento de líneas celulares permanentes y estimuló el interés en la investigación del crecimiento, la diferenciación y la división de las células mediante el cultivo de células y tejidos.

calcio son necesarios para la adhesión entre las células. Además, se efectúa una cuidadosa separación mecánica que divide el tejido en células individuales.

Después de agregar el medio nutritivo, es posible mantener las células en un **cultivo en suspensión**, donde flotan en el medio, o pueden transferirse a una superficie de vidrio o de plástico, al que se adhieren. Sobre esta superficie crecen las células y forman una capa única, denominada **monocapa**.

La composición del **medio nutritivo** es de importancia crítica para el éxito del cultivo de tejido. La meta ideal buscada ha sido obtener *medios sintéticos* (también denominados *medios* definidos) con composición química totalmente definida y sin el agregado de sustancias orgánicas naturales como, por ejemplo, plasma sanguíneo. Hasta el momento, los medios sintéticos desarrollados sólo satisfacen las demandas de crecimiento de muy pocos tipos celulares, dado que la mayoría de las células y tejidos solamente pueden mantenerse vivos durante corto tiempo sin el agregado de suero al medio. En estos últimos casos, se habla de *medios naturales*. Para mantener una población celular durante un período prolongado es necesario recurrir al congelamiento. En condiciones normales, si se enfrían las células por debajo del punto de congelación, mueren debido a la formación de cristales de hielo; pero mediante métodos especiales es posible controlar la formación de cristales y entonces pueden congelarse y preservarse en nitrógeno líquido a –196 °C durante meses o años. Después del descongelamiento estarán en condiciones de continuar su crecimiento.

Mediante el cultivo de tejidos, es posible aislar clones celulares. Un **clon celular** (gr. *klon*, rama, brote) *es una población de células idénticas, originadas de la misma célula por mitosis* (división celular). En principio, el establecimiento de un clon celular, denominado **clonación**, se efectúa mediante el aislamiento de células individuales, que después generan el clon por continuación del cultivo. A su vez, el clon da origen a una **línea celular pura,** es decir, un cultivo compuesto por un único tipo celular. Para muchas de las investigaciones que se realizan mediante cultivos de tejido, es necesario el empleo de líneas celulares puras.

También es posible aislar el tipo celular que se desea investigar a partir de una suspensión mixta, que contenga distintos tipos celulares. Un método especialmente efectivo para este fin es la **selección celular activada mediante fluorescencia (FACS).** Para ello, se utilizan anticuerpos que se fijan exclusivamente al tipo celular que se desea aislar. A las moléculas de anticuerpo se les adiciona un colorante fluorescente (véase pág. 54) y se agrega la mezcla a la suspensión mixta de células. El anticuerpo fluorescente se fija exclusivamente al tipo celular que se desea aislar. Después se separan las células fluorescentes mediante un *citofluorómetro de flujo*.

En el cultivo de tejido, es importante diferenciar entre *líneas celulares primarias y establecidas*. Una **línea celular primaria** aparece en el primer cultivo del tejido, denominado *cultivo primario*, inmediatamente después de la obtención de la muestra y se caracteriza por ser un tejido vital al principio, cuando hay escasas células en relación con el espacio disponible. Después de cierto tiempo, las células pierden la capacidad de dividirse, por lo general después de unas 50 divisiones para las células humanas, y la mayor parte de las células mueren.

Por el contrario, las **líneas celulares establecidas** pueden crecer en cultivos con elevada densidad de población. Una línea celular establecida puede aparecer espontáneamente, es decir, sin causa conocida, debido a que alguna célula del cultivo primario reanuda el crecimiento, tras lo

BOOK'S COPICENTRO USAC / 2016

booksmedicos.org

Células HeLa

En 1951 se extrajo un tumor de endometrio de una mujer llamada Henrietta Lacks. Una muestra del tejido tumoral se utilizó para generar una línea celular transformada (inmortal) y se han cultivado estas células tumorales desde entonces. Henrietta Lacks falleció al año siguiente pero, en su memoria, estas células se denominaron células HeLa. En la actualidad, se utilizan en cientos de laboratorios y, por ser la línea celular transformada más intensamente estudiada, han contribuido a dilucidar numerosos interrogantes biológicos y médicos importantes.

cual suele continuar de esa manera. Si este tipo de línea celular se transfiere unas 70 veces de un frasco de cultivo a otro, se considera establecido. Las células también pueden *transformarse* por exposición a acciones cancerígenas como irradiaciones, agentes químicos o infecciones por virus oncógenos. Se obtiene una línea celular establecida de estas células transformadas a partir de un tejido tumoral o de un cultivo primario que ha sido expuesto a una acción cancerígena. Entonces, es posible establecer un cultivo homogéneo de línea pura por clonación del cultivo primario. Las líneas celulares transformadas de crecimiento rápido y supervivencia ilimitada (*líneas celulares inmortales*) representan un material de especial importancia para las investigaciones experimentales.

La **hibridación celular** ha tenido gran relevancia en la investigación de células cultivadas. Las **células híbridas** se forman por **fusión celular**, es decir, la unión de dos células o más. La fusión celular se conoce de la fecundación, cuando se unen las células sexuales masculinas y femeninas, pero también puede ocurrir en forma *espontánea* en cultivos celulares. Entre otras aplicaciones, la hibridación celular ha contribuido a las investigaciones sobre el crecimiento de células tumorales, donde se han fusionado células normales con cancerosas. La técnica también se ha utilizado para demostrar que las proteínas de las membranas celulares tienen capacidad para desplazarse dentro de ellas (véase el Capítulo 3). Una aplicación muy especial es el desarrollo de **anticuerpos monoclonales**, de gran importancia en las investigaciones inmunohistoquímicas (véase pág. 55).

Para terminar con el tema de cultivo de tejido, puede decirse que representa una *posibilidad para realizar trabajos experimentales sobre tejidos humanos sin enfrentar problemas éticos*.

Manipulación experimental de células vivas

Además de las posibilidades experimentales de actuar sobre células y tejidos a través de las modificaciones del medio circundante relacionadas con el cultivo de tejido, existen varios métodos para la manipulación más o menos directa de células vivas.

Tinción vital y supravital. Algunos colorantes relativamente inocuos son captados en forma selectiva por determinadas células vivas. En consecuencia, la localización del colorante puede utilizarse para detectar estas células o determinados orgánulos, a los que se une el colorante después de ser captado. Así también es posible identificar algunas sustancias intercelulares.

Para la **tinción vital** se inyecta el colorante en el animal vivo. Para la **tinción supravital** se agrega el colorante a las células o el tejido vivo después de su extracción del organismo (véanse el Capítulo 10, pág. 247, y la Fig. 10-26, Identificación de reticulocitos).

El *azul tripán y el carmín litinado* se componen de partículas finas y han tenido gran importancia para el estudio de la fagocitosis, es decir, la forma en que determinadas células captan partículas del medio (Fig. 2-10).

Fig. 2-10. **Tinción supravital** de macrófagos de tejido conectivo laxo, por **adición de carmín litinado** a una muestra de tejido vivo. Las partículas rojas de carmín litinado han sido fagocitadas por los macrófagos. ×440. Barra: 10 µm.

booksmedicos.org

BOOK'S COPICENTRO USAC / 2016

El *rojo neutro y el verde Jano* se utilizan para el estudio de los glóbulos blancos. El verde Jano tiñe selectivamente las mitocondrias y el rojo neutro se usa para identificar los distintos subtipos de leucocitos.

Las *sustancias fluorescentes* inyectadas in vivo pueden ser seguidas con microscopia de barrido confocal o microscopia de dos fotones.

Micromanipulación mecánica. Numerosas técnicas, agrupadas bajo la denominación micromanipulación o microcirugía, se han desarrollado sobre la base del **micromanipulador**. Este instrumento se adosa a un microscopio, en el que el preparado por estudiar se encuentra en una cámara húmeda de operación, sobre la platina. En el micromanipulador, se montan agujas finas, ganchos o pipetas de vidrio, cuyos extremos aparecen en el campo visual y que pueden desplazarse con tanta precisión que es posible disecar las células individuales con gran aumento.

Este método de disección ha incrementado el conocimiento de la naturaleza mecánica y física de las células. Se ha demostrado que el protoplasma es viscoso y se han desplazado los orgánulos dentro de la célula. También puede empujarse el núcleo celular dentro del citoplasma y se ha demostrado que es una vesícula deformable llena de líquido, en la que se forman muescas al presionar con una aguja. Mediante la microdisección, también se demostró muy pronto la existencia de una membrana celular (Fig. 2-11).

Los **microelectrodos** son pipetas muy finas que contienen soluciones salinas concentradas. Mediante el micromanipulador se introducen en las células para medir la diferencia de potencial eléctrico entre el interior de la célula y el medio (Fig. 2-11). Con esta técnica es posible registrar los potenciales de membrana variables de los tejidos nervioso y muscular (potenciales de acción).

Los **microinyectores** son una variante especial de microelectrodos y pueden emplearse para la inyección de cantidades microscópicas (picolitros) de sustancias dentro de las células. Una aplicación especial es la inyección de un colorante que se difunde en las distintas partes del citoplasma y que se hace fluorescente con el microscopio óptico. Con esta técnica es posible dibujar el contorno de cada célula individual en tejidos con estructuras muy complicadas, por ejemplo, del sistema nervioso central (Fig. 2-12).

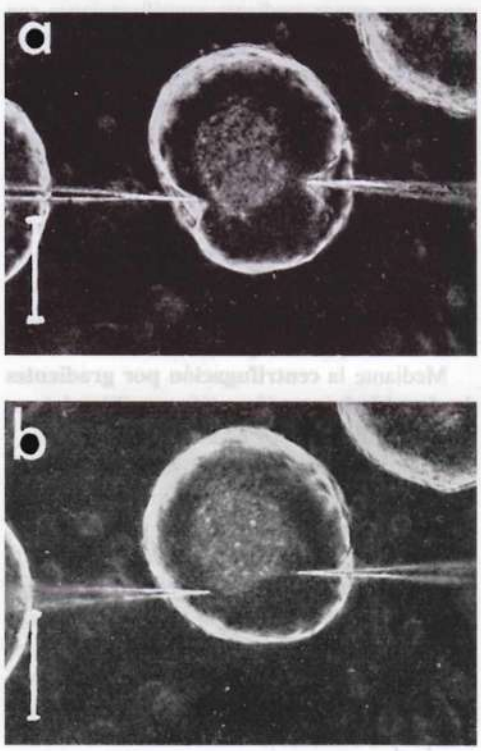

Fig. 2-11. Microfotografías (a campo oscuro) de **micromanipulación mecánica** de oocitos de rana vivos. En **a** se observan dos invaginaciones de la membrana celular producidas por presión con dos microelectrodos. En **b** se ven los microelectrodos después de atravesar la membrana celular hacia el interior del citoplasma. Barra: 00 µm. (Según Kanno y Loewenstein).

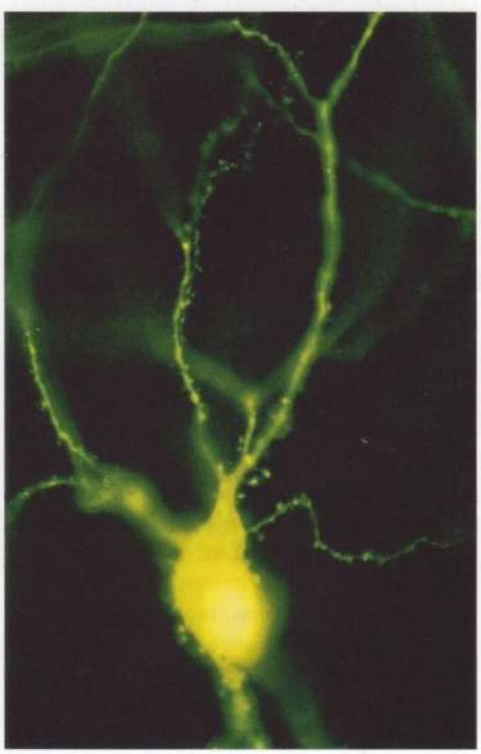

Fig. 2-12. Microfotografía de una neurona de la corteza cerebral obtenida por cultivo de tejido y vista con el microscopio de fluorescencia. Mediante un **microinyector,** se inyectó directamente en la neurona viva el colorante fluorescente amarillo Lucifer, que se diseminó a las prolongaciones celulares. (Cedida por J. Zimmer).

BOOK'S COPICENTRO USAC / 2016

booksmedicos.org

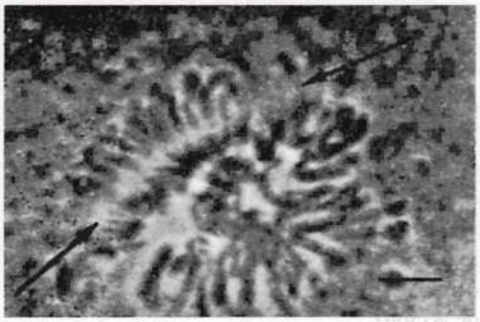

Fig. 2-13. Microfotografía de una célula viva captada con el microscopio de contraste de fase. La célula se encuentra en la etapa denominada metafase de una división celular, en la que se distinguen claramente los cromosomas. La línea pálida angosta entre las dos flechas se forma por **irradiación con un haz de luz ultravioleta de 3 µm de ancho**, que parece haber "desplazado" un corto segmento de una hilera de cromosomas paralelos. Esto se confirma al demostrar que los segmentos claros de los cromosomas ya no contienen DNA (mediante investigación histoquímica, según el método de Feulgen). ×900. Barra: 10 µm (Según Bloom y Özarslan).

Utilización de haces de rayos angostos y de alta energía. Mediante aparatos especiales, es posible concentrar **fotones** en un haz de rayos con un diámetro de *2,5 µm*, y con **irradiación ultravioleta,** pueden lograrse diámetros de alrededor de *1 µm*. Este microrrayo es tan angosto que puede incidir y así destruir los componentes individuales del núcleo celular, por ejemplo parte de un cromosoma (Fig. 2-13). Recientemente se han utilizado sobre todo los **rayos láser** con este propósito.

Microcinematografía. Si bien esta técnica no implica en sí misma una manipulación directa de células vivas, representa un método importante para registrar sus movimientos. La microcinematografía (gr. *kinema*, movimiento) es una técnica para captar secuencias en una película por microscopia e imágenes mediante una cámara digital. Tiene especial importancia para el *análisis de movimientos* cuando son demasiado rápidos o lentos para su evaluación directa. Por ejemplo, con una aceleración de cien veces es posible observar la división celular y, además, puede observarse cómo se desplazan las mitocondrias dentro de la célula viva.

Por el proceso inverso (al frenar los movimientos muy rápidos) es posible analizar, por ejemplo, los movimientos de los cilios.

Métodos de fraccionamiento celular

Mediante los métodos de fraccionamiento celular, es posible separar los distintos componentes celulares y al mismo tiempo mantener sus funciones; por lo tanto, los métodos de fraccionamiento celular han jugado un importante papel en la resolución de la organización funcional de la célula.

La **centrifugación diferencial (centrifugación dinámica)** es el método más utilizado para la separación de orgánulos celulares. Antes de la centrifugación, se efectúa una *homogenización*. Se colocan pequeños trozos de tejido en una solución adecuada (p. ej., de sacarosa) que contribuye a mantener intactos los orgánulos y frena su tendencia a agruparse. Después se coloca la solución con los trozos de tejido en un homogenizador, que puede tener la forma de un cilindro de vidrio, en el cual rota a gran velocidad una varilla de teflón con diámetro un poco menor (Fig. 2-14). Los trozos de tejido se rompen por la fricción de la varilla contra las paredes del cilindro. Las membranas celulares explotan y los orgánulos y las inclusiones quedan libres en la solución. Pueden utilizarse otros métodos para la homogenización de las células y los tejidos, por ejemplo ultrasonido. Después de unos minutos de reposo se centrifuga el sobrenadante (lat. *supernatant*, flotante) con velocidad moderada y temperatura apenas superior a 0 °C. Después de la sedimentación de las partículas más pesadas, es posible sedimentar las partículas con masa menor mediante centrifugaciones con velocidades crecientes. *La identificación de una fracción y la evaluación de su grado de pureza*, en el caso de los núcleos celulares, puede efectuarse por microscopia de contraste de fase. Las partículas más pequeñas (es decir, la mayoría) deben ser identificadas mediante métodos bioquímicos o microscopia electrónica de los cortes ultrafinos del sedimento sólido obtenido por centrifugación, el denominado "pellet". De esta manera, se tiene la certeza de que las fracciones no contienen mezclas de distintos tipos de orgánulos.

Mediante la **centrifugación por gradientes de densidad** (centrifugación equilibrada), es posible obtener *mayor cantidad de fracciones y más limpias* que con la centrifugación diferencial. Se prepara el homogenizado como en el caso anterior y se agrega una solución, por ejemplo de sacarosa, en concentraciones crecientes a medida que se acerca al fondo, es decir, con densidad creciente. La centrifugación prolongada a gran velocidad hace que las partículas sedimenten en el sitio que les permite su densidad (se detienen cuando alcanzan una "profundidad" equivalente a su propia densidad).

BOOK'S COPICENTRO USAC / 2016

booksmedicos.org

Fig. 2-14. Dibujo esquemático del procedimiento de **fraccionamiento celular** (véanse los detalles en el texto).

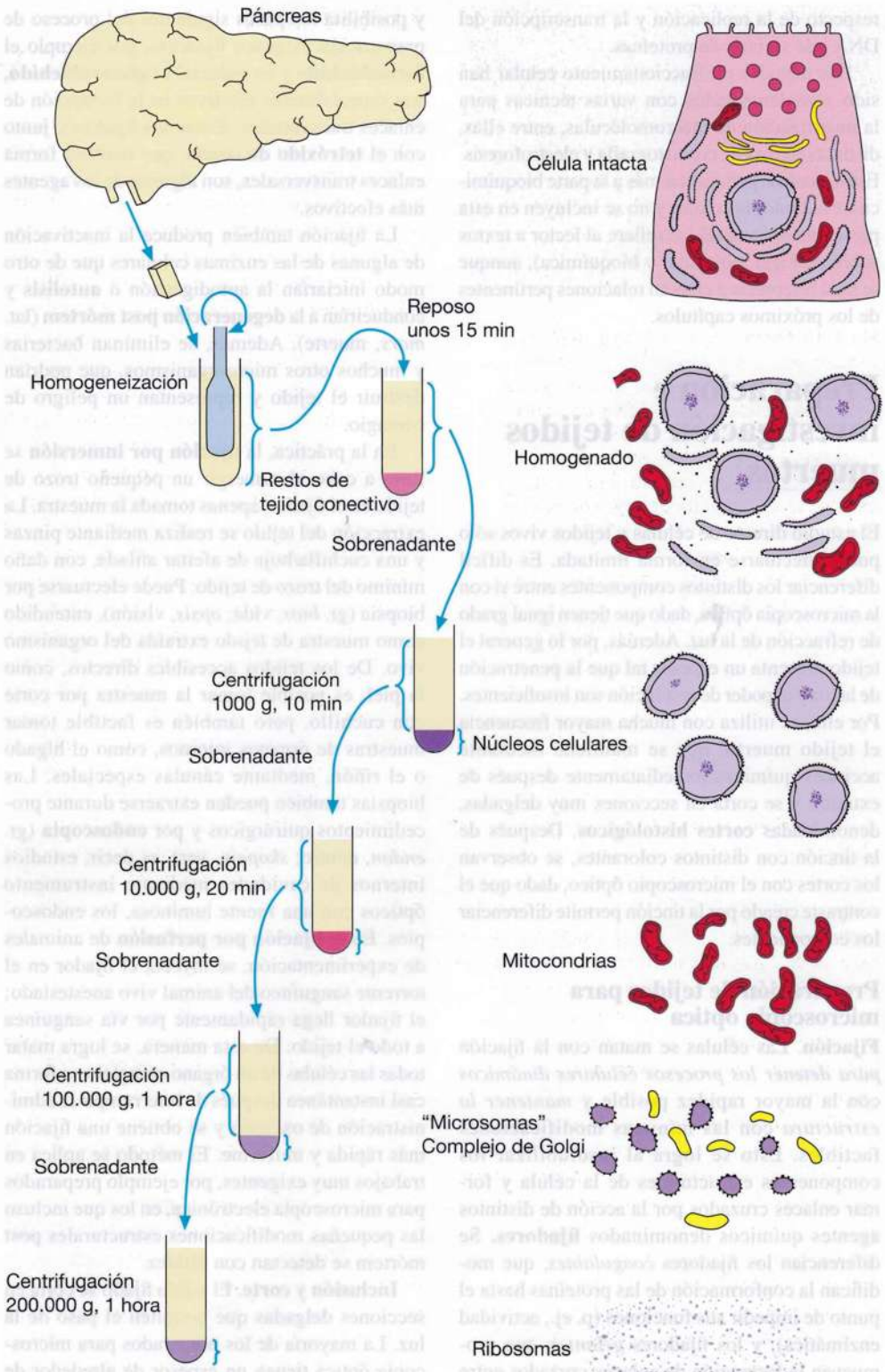

De esta manera, se logra obtener fracciones casi puras de núcleos, elementos nucleares, mitocondrias, lisosomas, ribosomas, retículo endoplasmático y gránulos de secreción. Estos homogenados celulares fraccionados, en los cuales los componentes mantienen su función biológica, se denominan **sistemas libres de células**. El estudio de estos sistemas libres de células ha contribuido con gran parte del conocimiento actual sobre la biología molecular de la célula, por ejemplo

BOOK'S COPICENTRO USAC / 2016

booksmedicos.org

respecto de la replicación y la transcripción del DNA y la síntesis de proteínas.

Los métodos de fraccionamiento celular han sido complementados con varias técnicas para la investigación de macromoléculas, entre ellas, distintas formas de cromatografía y electroforesis. Estas técnicas pertenecen más a la parte bioquímica de la biología celular y no se incluyen en esta presentación general (se refiere al lector a textos sobre biología molecular y bioquímica), aunque se hará referencia a ellas en relaciones pertinentes de los próximos capítulos.

Preparación e investigación de tejidos muertos

El estudio directo de células y tejidos vivos sólo puede efectuarse en forma limitada. Es difícil diferenciar los distintos componentes entre sí con la microscopia óptica, dado que tienen igual grado de refracción de la luz. Además, por lo general el tejido presenta un espesor tal que la penetración de la luz y el poder de resolución son insuficientes. Por ello, se utiliza con mucha mayor frecuencia el tejido muerto, que se mantiene mediante acciones químicas inmediatamente después de extraído y se corta en secciones muy delgadas, denominadas **cortes histológicos**. Después de la tinción con distintos colorantes, se observan los cortes con el microscopio óptico, dado que el contraste creado por la tinción permite diferenciar los componentes.

Preparación de tejidos para microscopia óptica

Fijación. Las células se matan con la fijación *para detener los procesos celulares dinámicos* con la mayor rapidez posible y *mantener la estructura* con las mínimas modificaciones factibles. Esto se logra al insolubilizar los componentes estructurales de la célula y formar enlaces cruzados por la acción de distintos agentes químicos denominados **fijadores.** Se diferencian los fijadores *coagulantes*, que modifican la conformación de las proteínas hasta el punto de impedir sus funciones (p. ej., actividad enzimática), y los fijadores *gelantes*, que promueven la formación de enlaces cruzados entre las moléculas proteicas, por lo que se mantiene su ubicación relativa igual que en la célula viva. A la vez, algunos fijadores son coagulantes y gelantes. Las proteínas solubles se unen a las estructurales y se transforman así en insolubles. Al mismo tiempo, se alcanza cierta fuerza mecánica que genera resistencia mecánica en el tejido y posibilita los pasos siguientes del proceso de preparación. Algunos fijadores, por ejemplo el **formaldehído** y en especial el **glutaraldehído,** son especialmente efectivos en la formación de enlaces transversales. Estos dos fijadores, junto con el **tetróxido de osmio**, que también forma enlaces transversales, son algunos de los agentes más efectivos.

La fijación también produce la inactivación de algunas de las enzimas celulares que de otro modo iniciarían la autodigestión o **autolisis** y conducirían a la **degeneración post mórtem** (lat. *mors*, muerte). Además, se eliminan bacterias y muchos otros microorganismos, que podrían destruir el tejido y representan un peligro de contagio.

En la práctica, la **fijación por inmersión** se lleva a cabo al sumergir un pequeño trozo de tejido en el fijador, apenas tomada la muestra. La extracción del tejido se realiza mediante pinzas y una cuchilla/hoja de afeitar afilada, con daño mínimo del trozo de tejido. Puede efectuarse por biopsia (gr. *bios*, vida; *opsis*, visión), entendido como muestra de tejido extraída del organismo vivo. De los tejidos accesibles directos, como la piel, es posible tomar la muestra por corte con cuchillo, pero también es factible tomar muestras de órganos internos, como el hígado o el riñón, mediante cánulas especiales. Las biopsias también pueden extraerse durante procedimientos quirúrgicos y por **endoscopia** (gr. *endon*, dentro; *skopein*, ver), es decir, estudios internos de cavidades mediante instrumento ópticos con una fuente luminosa, los endoscopios. En la **fijación por perfusión** de animales de experimentación, se inyecta el fijador en el torrente sanguíneo del animal vivo anestesiado; el fijador llega rápidamente por vía sanguínea a todo el tejido. De esta manera, se logra matar todas las células de un órgano completo en forma casi instantánea después de interrumpir la administración de oxígeno y se obtiene una fijación más rápida y uniforme. El método se aplica en trabajos muy exigentes, por ejemplo preparados para microscopia electrónica, en los que incluso las pequeñas modificaciones estructurales post mórtem se detectan con nitidez.

Inclusión y corte. El tejido fijado se corta en secciones delgadas que permiten el paso de la luz. La mayoría de los preparados para microscopia óptica tienen un espesor de alrededor de *1-10 µm*, para lo que se requiere un **micrótomo**, instrumento similar, en principio, a una cortadora de fetas. A fin de obtener la consistencia necesaria para poder cortar secciones tan delgadas, es necesario incluir antes el tejido en un material, por lo general *parafina*, que al secarse tenga dureza suficiente para poder cortarlo con

booksmedicos.org

BOOK'S COPICENTRO USAC / 2016

el trozo de tejido. Los medios de inclusión son insolubles en agua, por lo que antes de la inclusión es necesario **deshidratar** el tejido. Para ello, se lo pasa por una serie de soluciones acuosas de *etanol* en concentraciones crecientes hasta llegar al anhidro. Entonces, el tejido se sumerge en un líquido miscible en etanol y parafina, por ejemplo, *xileno*. Después se coloca el tejido en parafina líquida, que se intercambia con el xileno en el tejido. Al enfriar, se solidifica la parafina y, junto con el tejido incluido, forma un bloque sólido o **taco**, que se secciona.

Es imposible impedir que ocurran ciertas modificaciones al procesar el taco. El xileno extrae grasas, y la fijación y el calentamiento de la inclusión inactivan muchas enzimas; además, el tejido siempre se contrae, a veces en forma notable. Para evitar estos problemas, en ocasiones se utiliza el **corte por congelación** de tejido fijado o no. Un taco de tejido congelado tiene consistencia suficiente para ser cortado en un **crióstato**.

La técnica de congelación es tan *rápida* que pueden obtenerse secciones en pocos minutos.

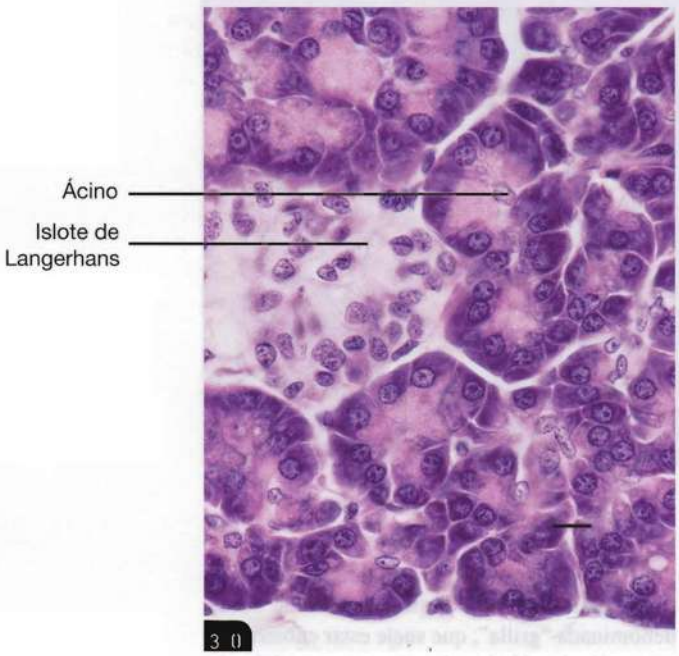

Fig. 2-15. Microfotografía que muestra las **gamas de color** del método de tinción histológica de uso más frecuente, la coloración con **hematoxilina-eosina (HE).** El corte de tejido es de páncreas, por lo que se distingue un islote de Langerhans, con células cuyo citoplasma se tiñe de color rosa claro con la eosina, y numerosos ácinos, con células cuyo citoplasma se tiñe de azul liláceo con la hematoxilina en la zona basal y de rosa con la eosina en la porción apical. ×660. Barra: 10 µm.

Por ejemplo, se utiliza para determinar si el material de una biopsia extraída en un acto quirúrgico es benigno o maligno. El resultado de la biopsia se obtiene mientras el paciente permanece anestesiado, por lo que el cirujano puede decidir en el momento el alcance del procedimiento quirúrgico.

Tinción. Los cortes de tejido se montan sobre portaobjetos y se tiñen. La mayoría de los colorantes histológicos se utilizan en solución acuosa, por lo que los cortes incluidos en parafina deben ser "desparafinados" mediante un tratamiento con xileno y rehidratados por pasajes por concentraciones decrecientes de alcohol en agua antes de ser teñidos. Los cortes por congelación pueden teñirse inmediatamente después de seccionados.

La mayor parte de los **métodos de tinción** histológicos se eligen según su capacidad para teñir selectivamente los distintos componentes tisulares. Existen diversos colorantes que los tiñen en forma más o menos específica. El método de tinción más utilizado es la combinación de **hematoxilina y eosina (HE)**, que tiñe los componentes nucleares de azul violáceo, mientras que las estructuras citoplasmáticas adquieren una tonalidad rojiza (Fig. 2-15). La tinción histológica es un procedimiento *químico* y se ha producido un gran desarrollo en los métodos que informan sobre la composición química de las células y los tejidos, como se verá con mayor detalle en la sección sobre histoquímica (pág. 49).

Después de la tinción, por lo general se deshidrata nuevamente la muestra de tejido y se monta, es decir, se cubre con una gota de medio de montaje transparente. Después, se coloca un cubreobjeto para proteger el preparado. Algunos medios de montaje son miscibles en agua, por lo que es posible montar el tejido de inmediato, sin necesidad de deshidratación.

Preparación de tejidos para microscopia electrónica

Debido al poder de resolución mucho mayor del microscopio electrónico, en este caso se agudizan las exigencias de mantener las estructuras originales del tejido. Para la **fijación,** suele utilizarse **glutaraldehído**, por lo general seguido de **tetróxido de osmio** que, además de fijar el tejido, se une con las membranas lipoproteicas y así logra mayor contraste en la imagen del microscopio electrónico. Esto se debe al aumento de la dispersión de electrones en la membrana a causa del elevado número atómico del osmio, por lo que se habla de **contrastado** en lugar de "**tinción**".

Después de la fijación, se **deshidrata** y se **incluye** el tejido. Para la inclusión, suelen

BOOK'S COPICENTRO USAC / 2016

booksmedicos.org

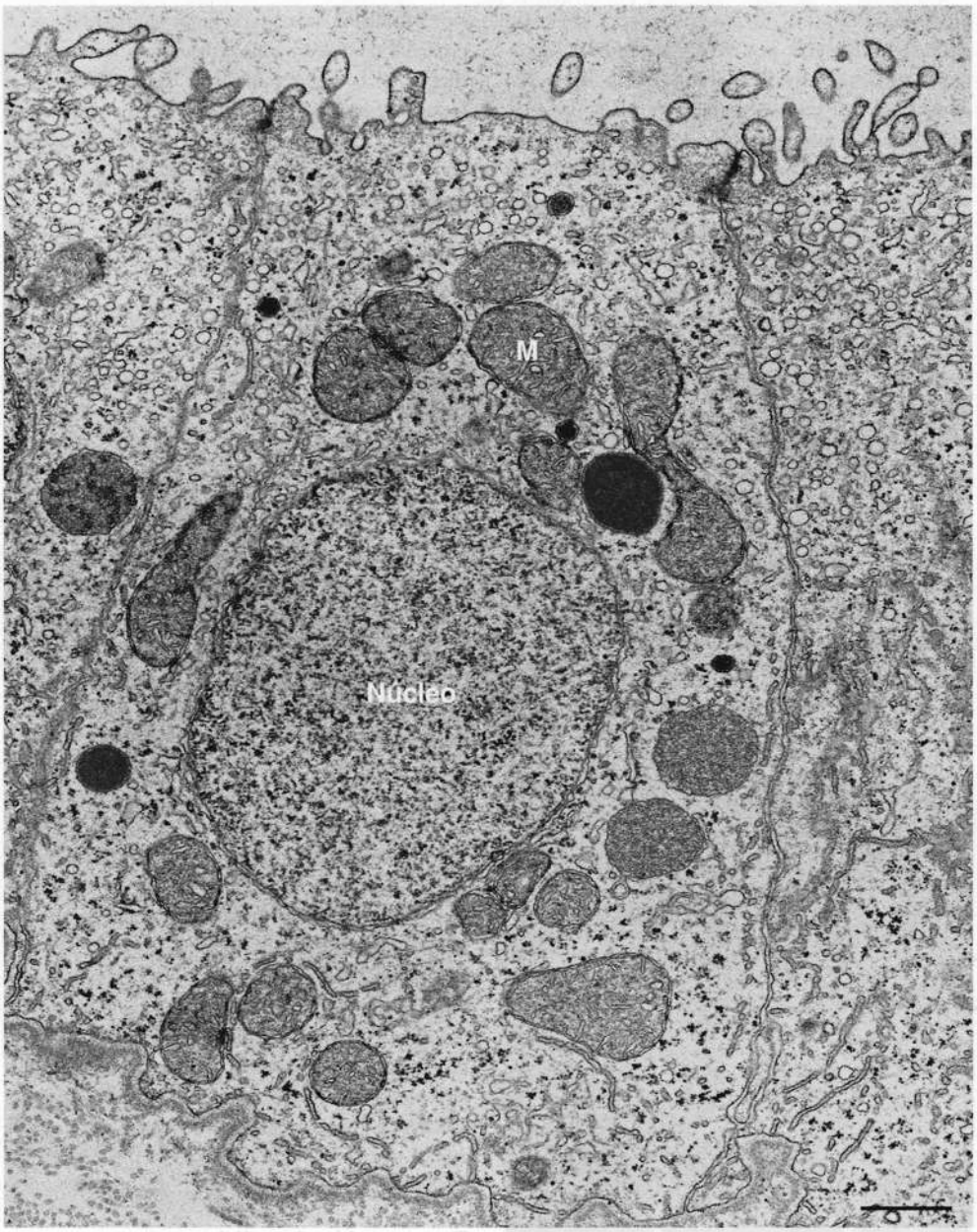

Fig. 2-16. Imagen por **microscopia electrónica de transmisión de un corte ultrafino**, aumentada 13.000 veces. La imagen muestra la pared de un túbulo renal humano y se observa con nitidez una célula del túbulo completa, rodeada de partes de dos células vecinas. Nótese la gran riqueza de detalles que facilitan la identificación de orgánulos e inclusiones, por ejemplo mitocondrias (*M*). (Cedida por A.B. Maunsbach).

utilizarse *resinas epoxi* y *distintos materiales plásticos*, que adquieren gran *dureza* después del secado y permiten la sección de cortes ultrafinos.

El haz de electrones se frena con gran facilidad, por lo que *los cortes de tejido utilizados deben tener apenas 20-100 nm*. Desde el punto de vista técnico, el corte de estas secciones ultrafinas es muy difícil y se necesita un **ultramicrótomo**, con una cuchilla de vidrio o de diamante. El corte se controla con un microscopio. No es necesario eliminar el plástico de inclusión, dado que es homogéneo y transparente, y además estabiliza el preparado durante el análisis con el microscopio. Después de la sección, los cortes ultrafinos se montan sobre una pequeña rejilla de cobre, denominada "grilla", que suele estar cubierta por una película plástica de soporte muy delgada. Por lo general, los cortes también se contrastan por inmersión breve de la grilla en una solución de *acetato de uranilo* o *acetato de plomo*. En la operación microscópica (Fig. 2-16), el haz de electrones atraviesa el corte por los orificios de la grilla.

La gran calidad técnica que se obtiene con la preparación de tejidos para la microscopia electrónica también se aplica para la microscopia óptica con los **cortes semifinos**, de alrededor

booksmedicos.org

BOOK'S COPICENTRO USAC / 2016

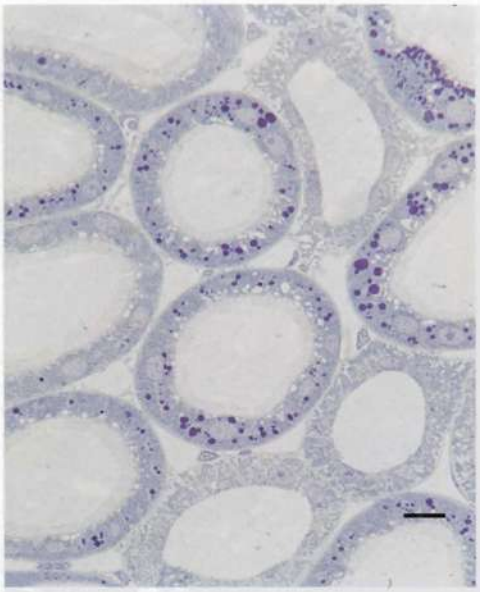

Fig. 2-17. Microfotografía de un corte **semifino** de tejido de riñón. Luego de la fijación, se incluyó el tejido en material plástico epoxi (Epon) y se cortó en secciones de 1 µm de espesor, que se colorearon con azul de toluidina. ×660. Barra: 10 µm.

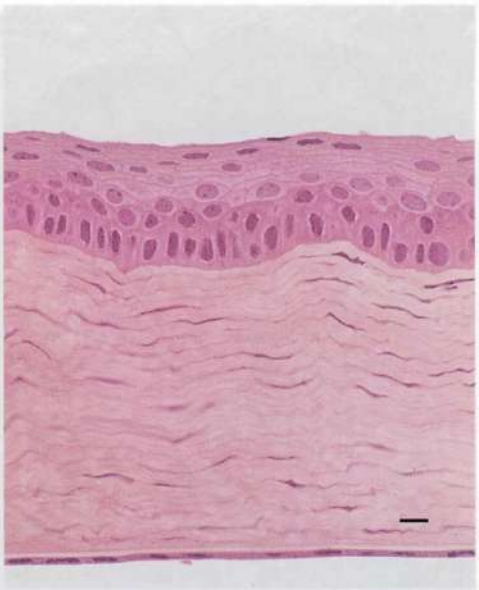

Fig. 2-18. Microfotografía de la córnea (**corte semifino de tejido incluido en resina acrílica** y teñido con hematoxilina-eosina). ×440. Barra: 10 µm.

de *1 µm* de espesor, y la posterior tinción, por ejemplo, con *azul de toluidina* (Fig. 2-17). Se usa azul de toluidina por su capacidad para penetrar en los medios de inclusión de resinas epoxi, lo cual no ocurre con los colorantes histológicos comunes. Los cortes semifinos también pueden seccionarse después de ser incluidos en **resinas acrílicas** (en lugar de resinas epoxi), que dan resultados de calidad muy similar y permiten, por ejemplo, la tinción con hematoxilina y eosina (Fig. 2-18).

La **congelación y fractura** (criofractura) es una técnica nueva para la investigación de tejidos por microscopia electrónica. Después de congelar rápidamente el tejido en nitrógeno líquido, se coloca en vacío y se fractura con un cuchillo o navaja (de modo similar a como se parte un ladrillo con una maza). Entonces se aplica vapor de platino sobre la superficie de fractura en ángulo inclinado, lo que forma una delgada plantilla de platino de esa superficie, o **réplica**, que por efecto de sombreado *acentúa las formas del relieve*. Después se elimina el tejido con un ácido fuerte y se monta la réplica de platino sobre una grilla para la observación con el microscopio electrónico de transmisión. Las ventajas del método se refieren a evitar los *medios de deshidratación y de inclusión*, y en algunos casos también la fijación química, por lo que han podido compararse las estructuras de los tejidos fijados y no fijados con el microscopio electrónico (Fig. 2-19). Una aplicación de especial importancia del método es la investigación de las estructuras internas de las membranas, que se hacen visibles porque las líneas de fractura muestran notable tendencia a transcurrir en las membranas y a dividirlas en sus dos mitades complementarias (véase el Capítulo 3, pág. 68).

El *poder de resolución* alcanzado es de alrededor de *3 nm*.

Métodos histoquímicos

Los métodos histoquímicos aprovechan *las acciones físicas y químicas sobre los preparados histológicos para determinar la localización de sustancias químicas en las células y los tejidos*. La histoquímica proporciona información sobre la *localización*, imposible de obtener por determinaciones bioquímicas obtenidas de homogenados de tejidos.

Antes de la reacción histoquímica en sí, es necesario efectuar *una fijación y una preparación adecuadas*, que conserven la sustancia química estudiada y las estructuras celular y tisular. Los solventes orgánicos como el xileno disuelven los lípidos y deben evitarse al estudiarlos. Debido a la acción desnaturalizante de los agentes fijadores sobre las proteínas, la mayoría de las *enzimas* se inactivan parcialmente con la fijación, pero, por

BOOK'S COPICENTRO USAC / 2016

booksmedicos.org

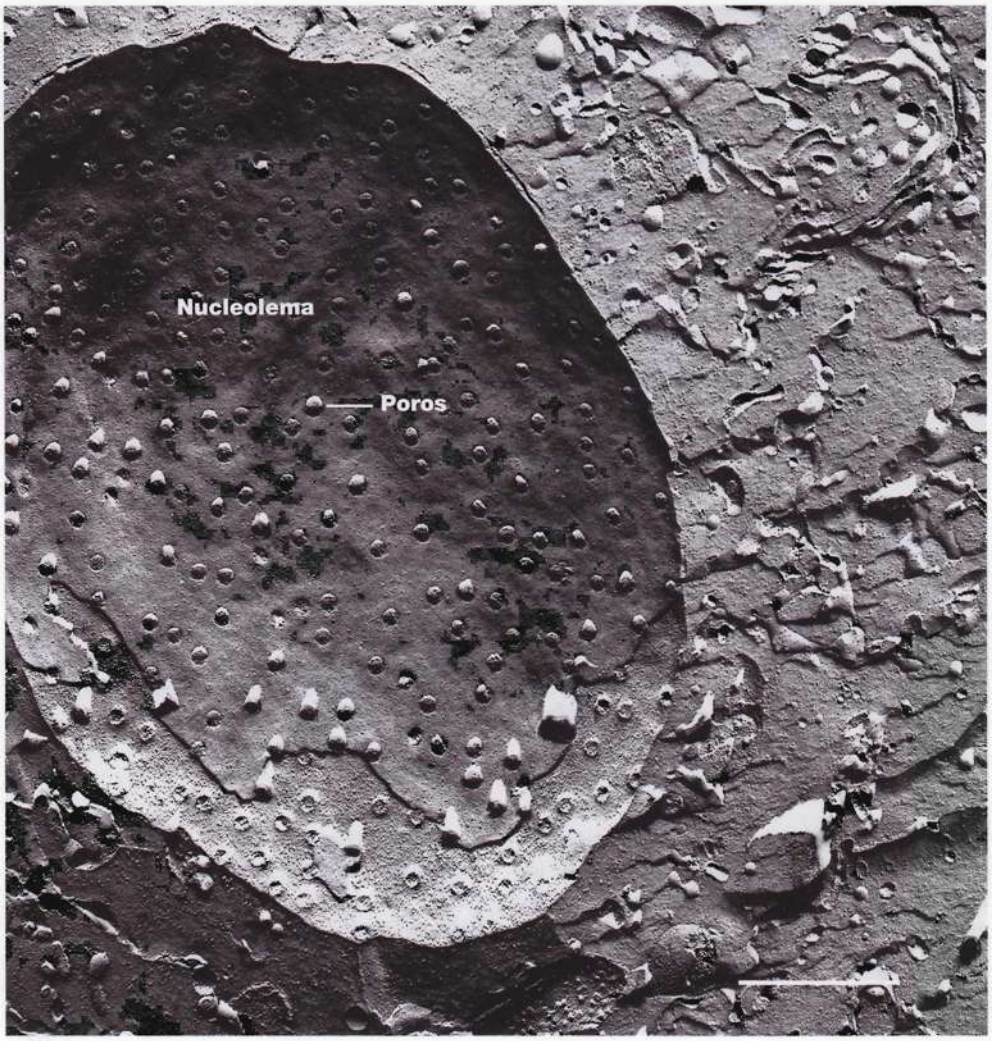

Fig. 2-19. Imagen por **microscopio electrónico de transmisión de la réplica de un preparado realizado por congelación y fractura**. La microfotografía muestra una célula epitelial (de plexo coroideo) y se observan con claridad el nucleolema y sus poros. ×22.400. Barra: 10 µm. (Cedida por B. van Deurs).

otra parte, algunas enzimas son solubles y se pierden si no se lleva a cabo una fijación previa a la determinación histoquímica.

La reacción histoquímica debe inducir la formación de un *producto insoluble coloreado*, incluso *fluorescente*. Para la microscopia electrónica, es necesario que el producto de la reacción sea electrodenso.

Es necesaria una evaluación crítica de la *sensibilidad* de la reacción histoquímica, dado que los resultados negativos no pueden interpretarse de inmediato como ausencia de la propiedad buscada. Quizá la cantidad presente sea demasiado pequeña para ser detectada, o la sustancia se ha perdido o modificado durante la preparación previa.

Hay un paso gradual de los métodos de tinción morfológicos a los procedimientos histoquímicos más específicos. Por lo tanto, se verán primero algunas reacciones más generales antes de analizar los principales métodos histoquímicos.

Acidofilia y basofilia

Para obtener suficiente contraste de color en los cortes histológicos comunes, por lo general se emplean combinaciones de colorantes ácidos y básicos. Se denomina **acidofilia** (gr. *filein*, amar) a la *capacidad de tinción con los colorantes ácidos* y *basofilia*, a la *capacidad de tinción con los colorantes básicos*, pero la designación de colorantes "ácidos" y "básicos" proviene de los inicios de la histología, cuando las definiciones de ácidos y bases diferían de las actuales (un ácido es una sustancia capaz de liberar un protón y una base es una sustancia capaz de aceptarlo). En el lenguaje histoquímico, un **colorante ácido (aniónico)** tiene capacidad para formar un enlace electrostático (iónico) con un grupo tisular con carga positiva. En cambio, un **colorante básico (catiónico)** puede formar un enlace electrostático con un grupo tisular con carga negativa.

Así, las uniones entre colorantes ácidos (aniónicos) y básicos (catiónicos) y los grupos

booksmedicos.org

BOOK'S COPICENTRO USAC / 2016

tisulares tienen, esencialmente, características electrostáticas. En un corte de tejido, el esqueleto proteico y muchas otras macromoléculas contienen grupos ionizables, capaces de formar enlaces electrostáticos con los colorantes. Las distintas proteínas de un corte de tejido tienen diferentes puntos isoeléctricos dependientes de las composiciones de aminoácidos. Para las tinciones histológicas comunes, se *utiliza un pH del que por experiencia se conoce su buen contraste de color*. Con el pH elegido, algunos componentes tisulares son acidófilos, mientras que otros serán basófilos (Fig. 2-15), pero siempre en relación con el pH. A pH neutro, el DNA y el RNA presentan fuerte basofilia debido a la disociación de los grupos fosfato de las moléculas (Fig. 2-20). Con ese mismo pH, la mayoría de las proteínas citoplasmáticas son acidófilas.

Cuando se desea analizar si la basofilia se debe a los ácidos nucleicos, por ejemplo del RNA, antes de la tinción puede tratarse el corte control con la enzima ribonucleasa. Así se elimina el RNA del corte control, por lo que las zonas ricas en RNA ya no serán basófilas. El DNA se identifica de modo similar, con la aplicación de la enzima desoxirribonucleasa.

Mediante la fijación, se modifican las propiedades de las proteínas, debido a la desnaturalización, y el resultado es un aumento de la afinidad por el colorante.

Para algunos métodos de tinción, por ejemplo la coloración **tricrómica de Mallory**, se utilizan varios colorantes, todos ácidos, que tiñen distintas estructuras tisulares. Se desconoce el fundamento químico de la unión entre los colorantes y los componentes de los tejidos, por lo que estos métodos *no son específicos* desde el punto de vista histoquímico. En cambio, se denominan *selectivos,* ya que *tiñen determinados componentes tisulares* (Fig. 2-21). Los métodos de tinción selectivos tienen gran valor práctico, dado que el mayor contraste de color facilita la identificación de los distintos componentes del tejido.

Metacromasia

Cuando se tiñen ciertos componentes tisulares, por ejemplo la matriz cartilaginosa, con el colorante azul de toluidina, se modifica el color azul original a púrpura o rojo violáceo por unión con el tejido. Esta variación cromática se denomina **metacromasia** (gr. *meta*, variación; *kroma*, color) y los colorantes capaces de sufrir esta transformación se denominan **colorantes metacromáticos**. Pertenecen a este tipo de agentes ciertos colorantes básicos, de los cuales los más importantes son los derivados tiazínicos **azul de toluidina** y **tionina**.

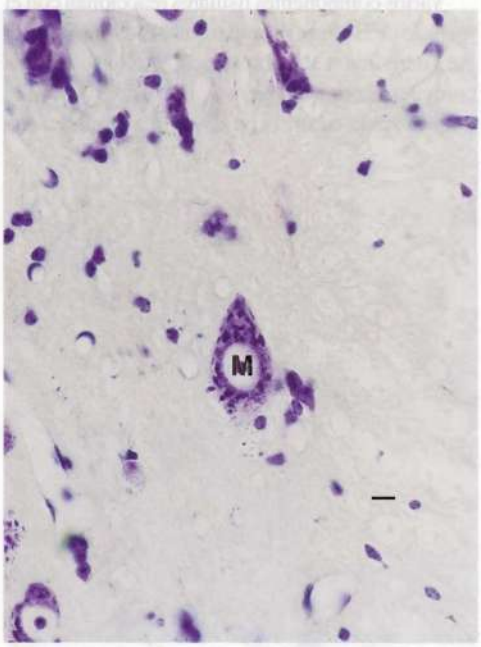

Fig. 2-20. Microfotografía de un corte de la médula espinal **teñido con tionina**. En el centro de la imagen se distingue una célula nerviosa (una neurona motora del asta anterior, *n*) con *nucléolo basófilo* y *estructuras muy basófilas en el citoplasma*. ×440. Barra: 10 µm.

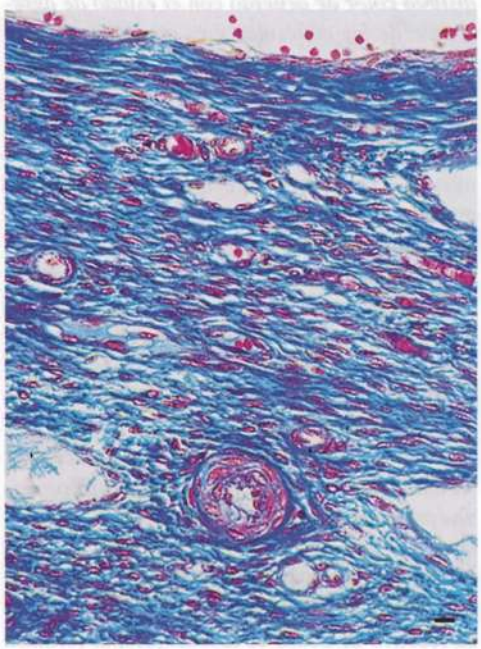

Fig. 2-21. Microfotografía de un preparado de la cápsula de un órgano, **coloreado por el método de Mallory**. Se observa una **tinción selectiva** de las fibras colágenas del tejido conectivo, que se colorean de azul intenso. x275. Barra: 20 µm.

BOOK'S COPICENTRO USAC / 2016

booksmedicos.org

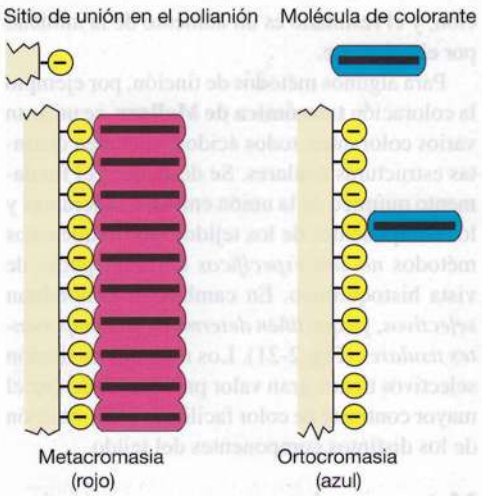

Fig. 2-22. Dibujo esquemático de la **metacromasia**, que muestra la agregación de las moléculas de colorante sobre la superficie de un polímero polianiónico de elevado peso molecular (p. ej., un glucosaminoglucano en un cartílago) con viraje del color azul del colorante a violeta rojizo. (Según Bradley y Wolf).

Una solución diluida de un colorante tiazínico es *azul*, debido a que se encuentra como *monómero*. Si se concentra la solución, el colorante se agrega y forma *polímeros*, por lo que el color vira al *rojo*. Así, un colorante tiazínico puede presentar *distinto color de acuerdo con el estado de agregación de las moléculas* y es precisamente este estado de agregación, que puede ser modificado por los componentes tisulares, el que produce la metacromasia. Si se tiñe un corte con una solución diluida de azul de toluidina, este colorante catiónico forma enlaces electrostáticos con los grupos aniónicos, y las moléculas del colorante se acumulan donde estos grupos están muy cercanos (Fig. 2-22). En consecuencia, el colorante vira a rojo.

Los componentes tisulares que se colorean por metacromasia con los colorantes tiazínicos son, en su mayor parte, los *muy ácidos glucosaminoglucanos sulfatados* de la matriz cartilaginosa, y los granulocitos basófilos de la sangre y los mastocitos del tejido conectivo (Fig. 2-23), que contienen la sustancia polianiónica heparina. Las *nucleoproteínas* presentan metacromasia moderada.

Métodos basados en la reacción de Schiff para grupos aldehído

El reactivo de Schiff es la *leucofucsina* formada por el tratamiento del colorante rojo fucsina con bisulfito. La leucofucsina es incolora, pero forma un *producto rojo de adición estable con los grupos aldehído*. Esta reacción se incluye como paso final de dos importantes métodos de tinción histoquímicos: la técnica del ácido peryódico-reactivo de Schiff para compuestos ricos en hidratos de carbono y la reacción de Feulgen para DNA.

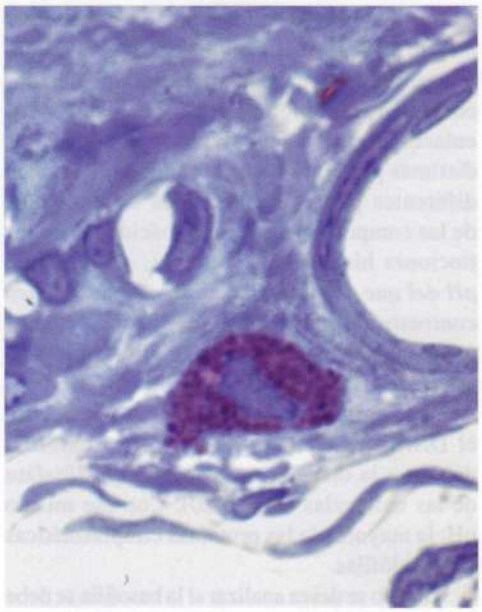

Fig. 2-23. Microfotografía de un corte de lengua **teñido con azul de toluidina**, que muestra un ejemplo de **metacromasia**. Los gránulos intensamente rojo violáceos del mastocito de la mitad inferior de la imagen ilustran la tinción metacromática. ×1200. Barra: 10 µm

Método del ácido peryódico-reactivo de Schiff (PAS). La reacción de PAS (ing. *p*eriodic *a*cid *S*chiff) se emplea para determinar la presencia de macromoléculas ricas en hidratos de carbono como el glucógeno y las glucoproteínas, que se tiñen de color *rojo magenta* (Fig. 2-24).

Varios componentes tisulares reaccionan con el método de PAS; se dice que son "PAS-positivos". Para determinar si una sustancia PAS-positiva está compuesta por *glucógeno,* por ejemplo, se trata un preparado control con la enzima *amilasa*, que

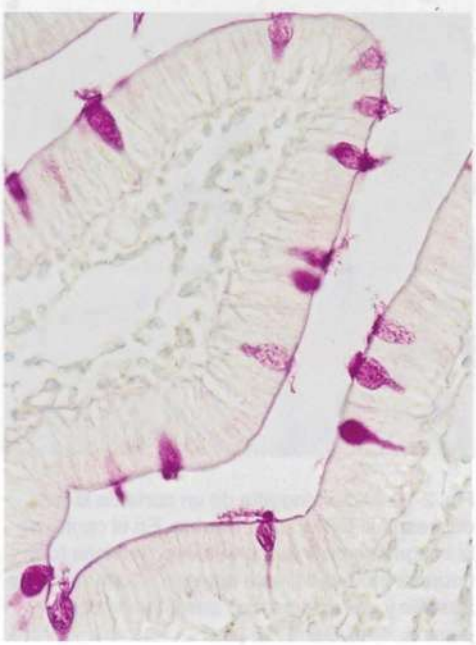

Fig. 2-24. Microfotografía de una **tinción con PAS** de un preparado de la mucosa del intestino delgado. En el epitelio se distinguen células caliciformes de color rojo intenso, que contienen secreción (una glucoproteína) que se tiñe con la reacción de PAS. ×275. Barra: 20 µm.

BOOK'S COPICENTRO USAC / 2016

booksmedicos.org

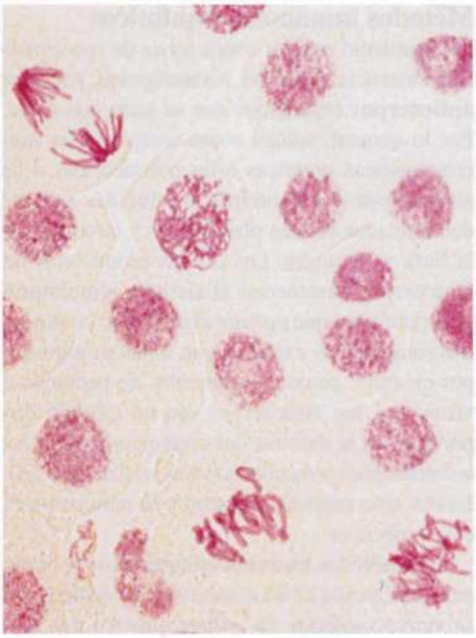

Fig. 2-25. Microfotografía de un preparado de haba teñido por el **método de Feulgen**, específico para DNA. Sólo la cromatina del núcleo (que contiene ADN) está coloreada de rojo. En la parte superior izquierda de la imagen, se observa una célula en la etapa de anafase de la mitosis (división celular); en la parte inferior se ven dos células en metafase y sus cromosomas aparecen teñidos con nitidez. ×900. Barra: 10 µm.

escinde el glucógeno en forma específica, antes de realizar la tinción de PAS.

Método de Feulgen. Es un método específico para la determinación histoquímica de DNA, sobre la base del contenido de desoxirribosa en el DNA, que se colorea de rojo (Fig. 2-25). Como control, se utilizan cortes tratados con la enzima *desoxirribonucleasa* antes de la tinción de Feulgen.

En condiciones normales, los materiales positivos para Feulgen se limitan a la *cromatina nuclear*. Las mitocondrias también poseen DNA (véase el Capítulo 3, pág. 97), pero en cantidad demasiado pequeña para ser detectada con el método de Feulgen.

Determinación histoquímica de lípidos

Después de la fijación de los lípidos con formol, se cortan secciones congeladas para evitar la extracción de los lípidos mediante solventes orgánicos. Para la demostración histoquímica, a menudo se utilizan los colorantes denominados Sudán. Son casi insolubles en agua pero solubles en lípidos, por lo que se utilizan disueltos en alcohol diluido, que no disuelve las grasas.

Los colorantes Sudán tiñen con intensidad los *triacilgliceroles*, por ejemplo, por tinción de los adipocitos con **rojo Sudán** (Fig. 2-26). El **negro Sudán** se utiliza en la tinción de las vainas de mielina de las fibras nerviosas, ricas en lípidos.

Determinación histoquímica de enzimas

Las enzimas son catalizadores biológicos que intervienen en casi todas las reacciones químicas

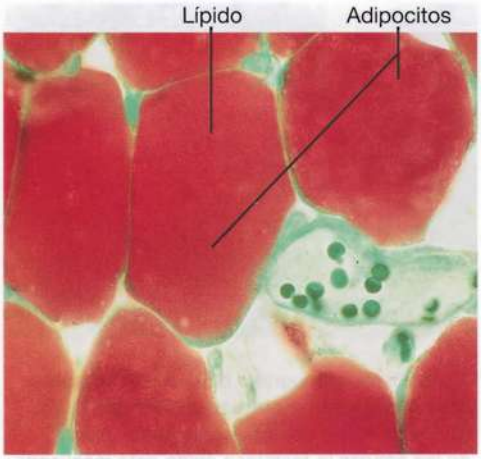

Fig. 2-26. Microfotografía de un corte **por congelación de tejido adiposo** teñido con **rojo Sudán** para los lípidos de los adipocitos. Se usó luz verde como colorante de contraste. ×440. Barra: 10 µm.

celulares. En consecuencia, es muy importante conocer con exactitud la localización histoquímica de las enzimas. Algunos de los *métodos enzimohistoquímicos* forman un producto con electrodensidad suficiente para poder ser utilizados con el microscopio electrónico. Así puede establecerse con mayor exactitud la localización de la enzima.

Las sustancias que son escindidas o afectadas de alguna manera por las enzimas se denominan **sustratos**. Las enzimas se caracterizan por la *especificidad de sustrato*. Así, en muchos casos una enzima actúa sólo sobre un único sustrato. Precisamente la especificidad de sustrato es la base de la localización histoquímica exacta de las enzimas, dado que de distintas maneras se obtiene un *producto de reacción visible que se expresa en el sitio de la reacción y señala la localización de la enzima*.

Para muchas enzimas, la reacción histoquímica puede describirse de la siguiente forma: **A** es el *sustrato*, que se escinde a **B + C**. Se agrega un reactivo **R**, capaz de formar un complejo insoluble con B o con C (Fig. 2-27).

La reacción enzimática se produce cuando los cortes se **incuban**, es decir, se colocan en un líquido que contiene los reactivos necesarios para determinar la actividad enzimática estudiada.

Fig. 2-27. Principio de la **detección histoquímica de una enzima** (véanse los detalles en el texto).

BOOK'S COPICENTRO USAC / 2016

booksmedicos.org

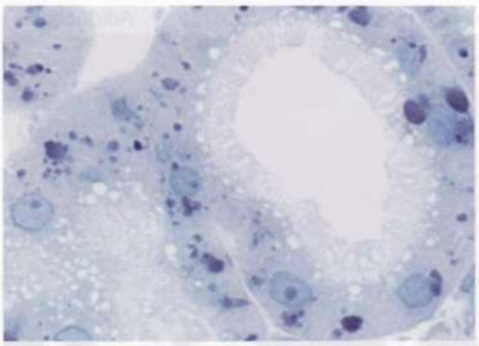

Fig. 2-28. Microfotografía de la **determinación de fosfatasa ácida mediante métodos histoquímicos** en un corte de tejido renal. Dentro de las células la fosfatasa ácida está localizada en orgánulos redondeados denominados lisosomas que, en consecuencia, se identifican en la imagen como granos o esferas negras. ×870. Barra: 10 µm.

En el esquema de reacción de la Figura 2-27, por lo general **BR** es incoloro, y después de la incubación debe ser sometido a una transformación secundaria para dar un precipitado coloreado, que se observa con el microscopio óptico (Fig. 2-28).

Dado que casi todas las enzimas son proteínas, la mayoría de los *fijadores disminuyen la actividad enzimática*, aunque en grado variable para las distintas enzimas. La mayor parte posible de la actividad enzimática se conserva al seccionar en un **crióstato** los cortes congelados de tejido no fijado entre –10 y –20 °C, aunque con el riesgo de que la enzima se extraiga por dilución cuando se descongele el corte. La fijación impide o inhibe esta extracción.

Métodos inmunohistoquímicos

El organismo está en condiciones de reaccionar ante sustancias extrañas, los **antígenos**, y formar **anticuerpos** específicos que se unen con éstos. Por lo general, actúan como antígenos las macromoléculas proteicas o las polisacáridas. Los anticuerpos son proteínas producidas por las denominadas células plasmáticas y circulan por la linfa y la sangre. Las células productoras de anticuerpos pertenecen al sistema inmunitario del organismo, que protege al individuo contra las macromoléculas extrañas que intentan ingresar, por ejemplo, como componentes de bacterias o virus. Así, los anticuerpos son un eslabón importante en la defensa del organismo contra las enfermedades infecciosas (véase el Capítulo 16). La reacción entre un antígeno y su anticuerpo es *muy específica*.

Los **métodos inmunohistoquímicos** se basan en la utilización de un *anticuerpo específico, que se marca mediante un enlace químico con una sustancia que puede transformarse en visible*, sin afectar la capacidad del anticuerpo para formar un complejo con el antígeno. El principio se ilustra con la **técnica de anticuerpo fluorescente**. Para localizar el receptor de endocitosis megalina, se inyecta en una oveja megalina purificada de riñón de ratón. Al cabo de cierto tiempo, el suero de la oveja contendrá anticuerpos contra la megalina de ratón. Entonces se extrae el anticuerpo del suero de la oveja. *Cortes histológicos de riñón de ratón* se bañan con una solución de antimegalina, que se une específicamente con la megalina del corte, y después con un *anticuerpo fluorescente contra el anticuerpo de oveja*. El anticuerpo en exceso

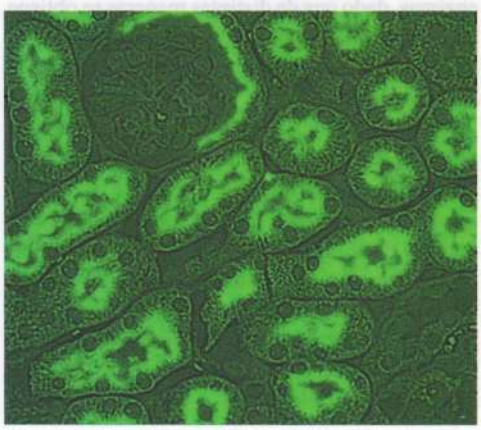

Fig. 2-29. Microfotografía obtenida por microscopia de fluorescencia de un corte de riñón de ratón. El corte se incuba primero con **anticuerpo contra el receptor de endocitosis megalina** y después con un anticuerpo secundario marcado con fluoresceína. La megalina se ubica en la zona apical de las células del túbulo proximal. ×300. Barra: 20 µm.

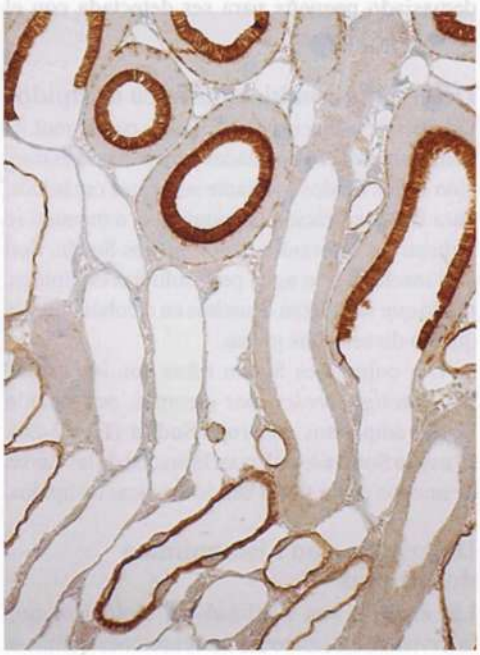

Fig. 2-30. Microfotografía de tejido renal teñido mediante **inmunohistoquímica con anticuerpo secundario unido a peroxidada,** después de la incubación con el anticuerpo primario contra el canal acuoso acuaporina-1. La técnica enzimohistoquímica con peroxidasa permite identificar el anticuerpo después de su unión con el antígeno del corte de tejido porque da origen a una reacción de color rojo parduzco. ×450. Barra: 20 µm.

BOOK´S COPICENTRO USAC / 2016

booksmedicos.org

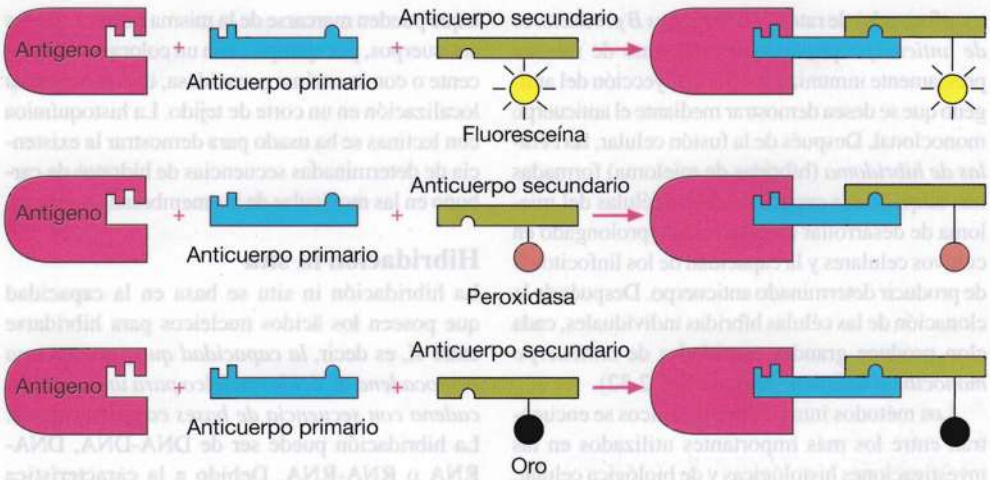

Fig. 2-31. Dibujo esquemático del **principio de la inmunohistoquímica**. Se presentan los tres métodos más usuales de determinación histoquímica de proteínas específicas mediante anticuerpos marcados.

se elimina por lavado y se analiza el preparado con microscopio de fluorescencia (Figs. 2-29, 2-31 y 2-32).

En lugar de marcar el anticuerpo con fluoresceína, puede adosarse a la enzima **peroxidasa**, lo que permite identificar complejos antígeno-anticuerpo mediante la determinación enzimohistoquímica de la peroxidasa (Fig. 2-30) por microscopia óptica y electrónica. También es posible acoplar el anticuerpo a partículas de **oro** o a la proteína electrodensa **ferritina**, que contiene hierro, y asimismo pueden identificarse con el microscopio electrónico (Fig. 2-31).

La especificidad de los métodos inmunohistoquímicos depende por completo del aislamiento del antígeno sin mezclas con otras sustancias para poder producir anticuerpos puros por inmunización. En consecuencia, la investigación del grado de pureza del antígeno es un importante control del método. Se obtiene un antígeno totalmente puro por síntesis, por ejemplo, un polipéptido de secuencia de aminoácidos conocida. Es esencial señalar que no se necesita aislar el **anticuerpo primario** específico (**anticuerpo policlonal**) de la fracción de mezcla de anticuerpos en el conejo inmunizado ni los anticuerpos específicos anticonejo en la cabra (véase el Recuadro, pág. 56).

También es posible preparar gran cantidad de moléculas de anticuerpo totalmente iguales, los denominados **anticuerpos monoclonales**. La técnica de preparación implica una fusión celular de *células de mieloma* (una línea celular tumoral

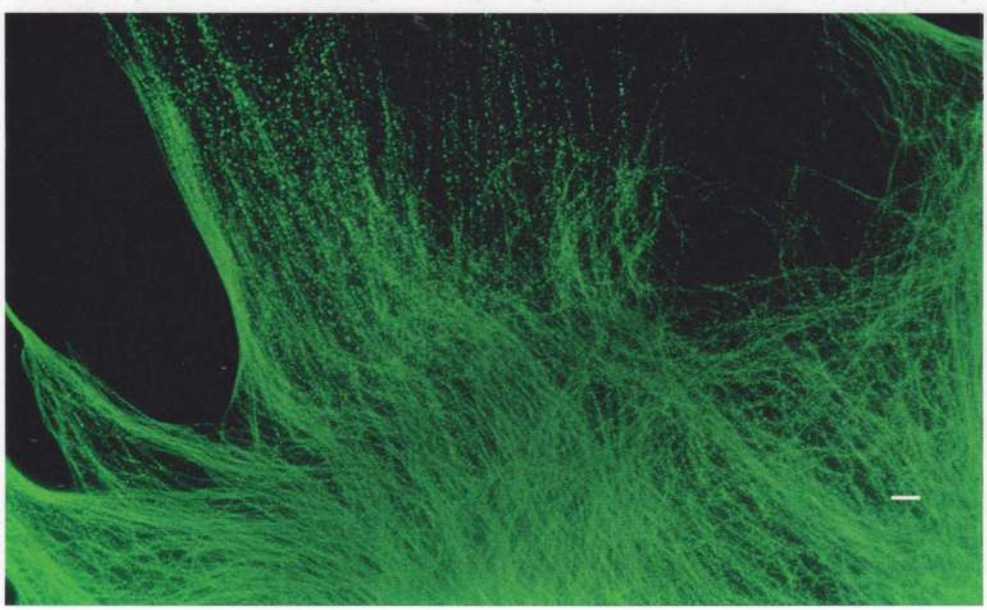

Fig. 2-32. Microfotografía de microtúbulos dentro del citoplasma de fibroblastos provenientes de un cultivo de tejido, demostrados por **inmunohistoquímica mediante la utilización de un anticuerpo fluorescente monoclonal** contra la proteína tubulina que conforma los microtúbulos. Los microtúbulos citoplasmáticos se distinguen de color verde fluorescente sobre fondo negro. ×400. Barra: 10 µm. (Cedida por H. Hager).

BOOK'S COPICENTRO USAC / 2016

booksmedicos.org

transformada) de ratón con *linfocitos B productores de anticuerpo* provenientes del timo de ratones previamente inmunizados por la inyección del antígeno que se desea demostrar mediante el anticuerpo monoclonal. Después de la fusión celular, las *células de hibridoma* (híbridas de mieloma) formadas han adquirido la capacidad de las células del mieloma de desarrollar un crecimiento prolongado en cultivos celulares y la capacidad de los linfocitos B de producir determinado anticuerpo. Después de la clonación de las células híbridas individuales, cada clon produce grandes cantidades de *anticuerpo monoclonal* idéntico (véase la Fig. 2-32).

Los métodos inmunohistoquímicos se encuentran entre los más importantes utilizados en las investigaciones histológicas y de biológica celular, y en principio permiten demostrar la localización de cada una de las proteínas del organismo. Por ejemplo, en muchos casos se ha podido establecer cuáles son las células que generan determinada hormona. Los anticuerpos también pueden formarse contra otras moléculas, distintas de las proteínas, ya sean antígenos en sí mismos o, en los casos de moléculas pequeñas, compuestos que se acoplan a sustancias antigénicas como las proteínas. Así, por ejemplo, se ha podido demostrar la existencia de pequeñas moléculas transmisoras como la serotonina (5-hidroxitriptamina).

Histoquímica con lectinas

Las lectinas son proteínas que poseen *sitios de unión específicos para hidratos de carbono*. Tienen amplia distribución en el reino vegetal. Distintas lectinas se unen con notable especificidad a diferentes moléculas de hidratos de carbono o sus secuencias. Así, existen lectinas que se unen a glucoproteínas y glucolípidos específicos de la superficie externa de las membranas celulares y a determinados proteoglucanos del tejido conectivo. La utilización histoquímica de las lectinas se debe a que pueden marcarse de la misma manera que los anticuerpos, por ejemplo, con un colorante fluorescente o con la enzima peroxidasa, que permiten su localización en un corte de tejido. La histoquímica con lectinas se ha usado para demostrar la existencia de determinadas secuencias de hidratos de carbono en las moléculas de las membranas celulares.

Hibridación in situ

La hibridación in situ se basa en la capacidad que poseen los ácidos nucleicos para hibridarse entre sí, es decir, *la capacidad que presenta una monocadena de ácido nucleico para unirse a otra cadena con secuencia de bases complementaria*. La hibridación puede ser de DNA-DNA, DNA-RNA o RNA-RNA. Debido a la característica muy específica de la hibridación, es posible demostrar con gran especificidad la localización de determinadas secuencias de DNA o de RNA en una célula. Para la técnica de hibridación in situ, se utiliza una sonda, formada por un ácido nucleico monocatenario con una secuencia de bases conocida, complementaria de la secuencia de bases que se desea demostrar. Las sondas son producidas en laboratorios, por ejemplo, mediante técnicas de clonación de genes (véase el Capítulo 4) y se marcan con un isótopo radiactivo (para ser demostradas por radioautografía, véase pág. 57) o con una ramificación adosada que permite identificar la sonda mediante otras técnicas, por ejemplo, la inmunohistoquímica. Estas sondas varían en longitud, desde 10-15 hasta varios cientos de bases.

Por ejemplo, si se desea demostrar la existencia de determinada secuencia de DNA en un cromosoma de las células de un corte histológico o en un preparado de cromosomas aislados, primero se expone el preparado a un pH elevado (básico) y alta temperatura (ebullición), que induce la separación de la doble cadena de la molécula de DNA. Después se agrega la sonda, que puede ser

Inmunohistoquímica indirecta

El método inmunohistoquímico sin anticuerpo secundario también se denomina **método directo**, hoy reemplazado casi por completo por una técnica más sensible, llamada **método indirecto** (véase la Fig. 2-31). En principio, es un procedimiento de dos pasos: primero se hace reaccionar el preparado a analizar con un **anticuerpo primario** *no marcado*, dirigido contra el componente que se desea demostrar. Una vez que el anticuerpo primario reaccionó con el preparado, se elimina el anticuerpo en exceso, no fijado, y se hace reaccionar el preparado con un **anticuerpo secundario** *marcado* (p. ej., fluorescente), *dirigido contra el anticuerpo primario*. Por ejemplo, si el anticuerpo primario contra una proteína X se obtuvo por inyección de X en un conejo, el anticuerpo secundario podría ser un anticuerpo de cabra dirigido contra anticuerpos de conejo en general, obtenido por inyección de anticuerpo de conejo en una cabra. Este método es más sensible porque cada molécula del anticuerpo primario reacciona con varias moléculas del anticuerpo secundario marcado y la reacción se refuerza.

BOOK'S COPICENTRO USAC / 2016
booksmedicos.org

la secuencia complementaria de DNA o de RNA. Una vez hibridada la sonda con la o las zonas complementarias del DNA de los cromosomas, puede visualizarse la localización en los núcleos celulares, por ejemplo, mediante radioautografía, fluorescencia o inmunohistoquímica.

Si se desea demostrar la presencia de moléculas específicas de RNA (monocatenarias), no se efectúa ningún tratamiento previo de los cortes histológicos con pH elevado, dado que precisamente se desea que las cadenas dobles de las moléculas de DNA no se separen y, así, no se unan a la sonda. En este caso, es suficiente incubar los cortes de tejido con la sonda (después de una fijación suave del tejido), que puede contener una secuencia complementaria de DNA o de RNA.

Los **PNA** (ing. ***p**eptide **n**ucleic **a**cid*) son análogos sintéticos de DNA y en la actualidad tienen amplia utilización en la hibridación in situ. En estos análogos, la cadena de desoxirribonucleótidos ha sido reemplazada por unidades acopladas de aminoetil glicina, a las que se les adosaron bases de nucleótidos, por ejemplo, las bases de DNA adenina, guanina, citosina y timina. El uso de estos análogos tiene la ventaja de que no son degradados por las RNAsas. También tienen uso intensivo en la investigación de terapias génicas.

En consecuencia, mediante la hibridación in situ es posible localizar las secuencias de ácidos nucleicos en determinados genes (véase la Fig. 4-37, pág. 153), además de visualizar la expresión de determinados genes por demostración de la presencia de secuencias específicas de RNA mensajero (mRNA) en el citoplasma.

Radioautografía

Con esta técnica, es posible obtener información directa respecto del sitio donde se sintetiza un producto dentro de la célula y los componentes químicos que lo forman, además de sus eventuales desplazamientos dentro de la célula o hacia otras localizaciones del organismo después de salir de ésta. También puede seguirse el nacimiento de una célula, sus posibles desplazamientos y posterior destino en el organismo. Por lo tanto, la radioautografía provee información referida a los *aspectos dinámicos de la morfología de las células y los tejidos*.

La radioautografía se basa en dos principios fundamentales: que la *radiación ionizante tiene el mismo efecto sobre una emulsión fotográfica que la luz visible* y que un *precursor biológico con marca radiactiva*, por ejemplo un aminoácido, *tiene exactamente iguales propiedades biológicas y destino metabólico en el organismo que la molécula correspondiente sin marca*. Mediante la *marca radiactiva de una molécula, se reemplaza un átomo de la molécula determinada por un isótopo radiactivo del mismo elemento*, por ejemplo, el reemplazo de hidrógeno por tritio ^{3}H.

El procedimiento de una investigación radioautográfica puede ser el siguiente, por ejemplo: en un animal de experimentación se inyecta una molécula de importancia biológica marcada con un isótopo radiactivo, por ejemplo ^{3}H-leucina, que interviene en la formación de varias proteínas. Las moléculas de leucina con marca radiactiva son integradas rápidamente en las proteínas, que pueden conservarse en los cortes de tejido al hacerlas insolubles por fijación. En cambio, las moléculas inyectadas son solubles y se eliminan por lavado durante la preparación de los cortes histológicos, a menos que hayan sido incorporadas al producto de síntesis macromolecular antes de ser sacrificado el animal. Después del montaje de los cortes, se los cubre en *cámara oscura* con una capa muy delgada de emulsión fotográfica (cristales de bromuro de plata en emulsión de gelatina, Fig. 2-33). Durante el posterior período de exposición (siempre en oscuridad), que puede durar algunos días o semanas, de acuerdo con el experimento,

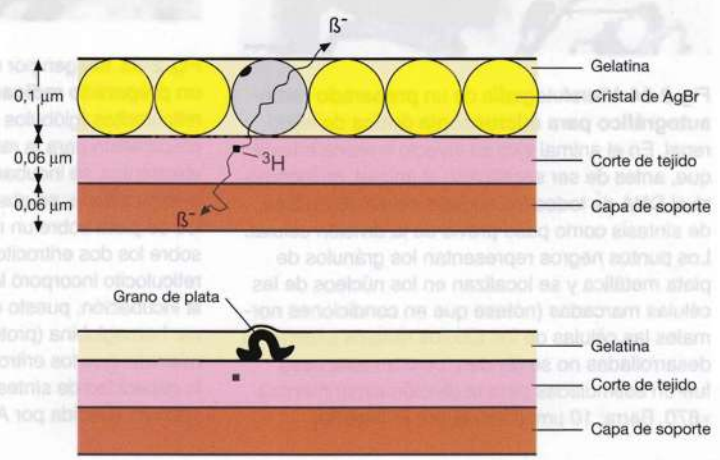

Fig. 2-33. Dibujo esquemático de un **preparado radioautográfico para uso en el microscopio electrónico**. *Arriba*: preparado durante la exposición. Una partícula beta proveniente de un compuesto tritiado en el corte de tejido incide sobre un cristal de bromuro de plata (gris) de la emulsión fotográfica suprayacente y genera una transformación parcial de los iones plata del cristal en plata metálica (presentado como una mancha negra arriba a la izquierda del cristal). *Abajo*: preparado tras el revelado y la fijación. El cristal incidido se ha transformado totalmente en gránulo de plata metálica y se eliminaron los demás cristales (no incididos) con tiosulfato. (Según Caro).

BOOK'S COPICENTRO USAC / 2016

booksmedicos.org

los sitios radiactivos del tejido emiten partículas o rayos gamma. Algunos atraviesan la emulsión fotográfica e inciden en los cristales de bromuro de plata, donde quedan expuestos, es decir que en un lugar del cristal se produce una transformación de iones plata en plata metálica. Después de un período adecuado de exposición, se aplica un revelador químico que transforma todos los cristales incididos por los rayos en plata metálica. Por último, se eliminan todos los cristales no incididos mediante una solución de tiosulfato (fijación fotográfica). *Entonces puede tratarse el corte de la misma manera que cualquier otro*, por ejemplo, teñirlo de manera adecuada, con posterior deshidratación e inclusión.

En la observación con el microscopio se distinguen los granos de plata metálica como *pequeños granos correspondientes a la localización* del isótopo radiactivo en el corte de tejido subyacente (Fig. 2-34).

El *poder de resolución*, entendido como la exactitud de la localización del isótopo radiactivo, es de alrededor de *1 µm* con el microscopio óptico, pero si se utiliza el método en *cortes para microscopio electrónico* (Fig. 2-35), es posible obtener un poder de resolución de alrededor de *0,1 µm*. En las microfotografías electrónicas, a menudo los gránulos ocultan varias estructuras y el estudio más exhaustivo de las radioautografías puede requerir un análisis estadístico de la distribución de los granos de plata en relación con las estructuras celulares subyacentes.

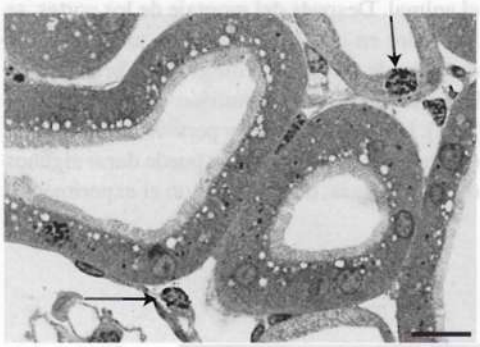

Fig. 2-34. Microfotografía de un **preparado radioautográfico para microscopia óptica** de tejido renal. En el animal vivo se inyectó timidina tritiada que, antes de ser sacrificado el animal, se incorporó al DNA de todos los núcleos celulares en fase de síntesis como paso previo de la división celular. Los puntos negros representan los gránulos de plata metálica y se localizan en los núcleos de las células marcadas (nótese que en condiciones normales las células de los túbulos renales totalmente desarrolladas no se dividen, pero en este caso fueron estimuladas para la división experimental). ×870. Barra: 10 µm. (Cedida por R. Rasch).

El método sólo demuestra sustancias que se *incluyen en los componentes tisulares mientras el material marcado se encuentra dentro del organismo*. Precisamente por ello es posible obtener información sobre las relaciones dinámicas de los procesos metabólicos. Una importante aplicación de la radioautografía es el *marcado de los núcleos celulares* (véase la Fig. 2-34), que permite seguir el desplazamiento y el destino de las células marcadas dentro del organismo. Por ejemplo, si se inyecta timidina marcada con tritio (que en el organismo se incorpora como la base timina en el DNA) en un feto, será incorporado en el núcleo de todas las células que sintetizaban DNA en el momento de la inyección, como preparativo para la división celular. El método ha sido muy útil en *estudios de histogénesis*, es decir, el desarrollo de células embrionarias indiferenciadas a células especializadas en un tejido.

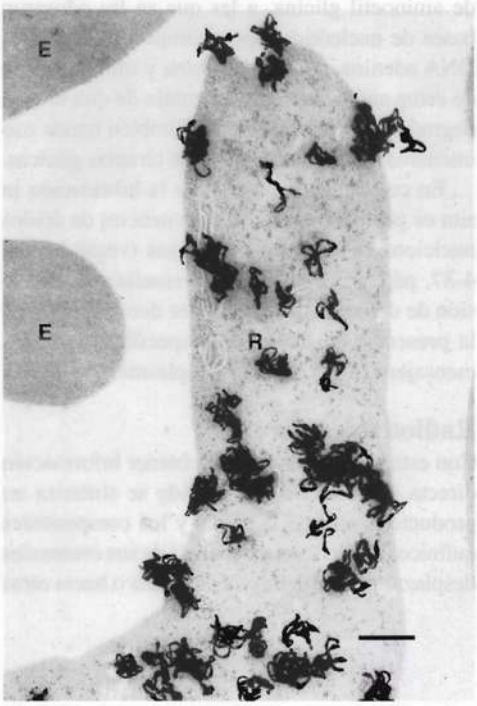

Fig. 2-35. Imagen por **microscopio electrónico de un preparado radioautográfico** de eritrocitos y reticulocitos (glóbulos rojos inmaduros). Previo a la preparación para la radioautografía por microscopio electrónico, se incubaron las células in vitro con leucina tritiada; se observa gran cantidad de gránulos de plata sobre un reticulocito (R), pero ninguno sobre los dos eritrocitos (E). Esto se debe a que el reticulocito incorporó la leucina radiactiva durante la incubación, puesto que aún es capaz de sintetizar hemoglobina (proteína que contiene leucina), mientras que los eritrocitos maduros han perdido la capacidad de síntesis proteica. ×80.000. Barra: 100 nm. (Cedida por A.B. Maunsbach).

BOOK'S COPICENTRO USAC / 2016
booksmedicos.org

Problemas en la interpretación de cortes de tejido

A continuación se describen algunas condiciones de interpretación que conviene recordar respecto de la microscopia óptica práctica.

Artefactos. La palabra artefacto *significa hecho por la mano del hombre* y designa *estructuras del preparado que no existen en el tejido vivo, pero que aparecen artificialmente durante el procedimiento de preparación.*

Algunos de los artefactos más comunes son la **retracción** (Fig. 2-36a), que en mayor o menor grado es una consecuencia inevitable de la preparación habitual de los cortes tisulares. La retracción se presenta en los tejidos como hendiduras u orificios vacíos y sin estructuras (no confundir con los espacios vacíos naturales que presenta una cubierta endotelial hacia la luz, p. ej., los vasos sanguíneos). Los **precipitados** de colorante se detectan como cristales coloreados, a menudo ubicados por encima del corte (Fig. 2-36b). Los **plegamientos** pueden formarse en el momento de la sección o durante el posterior procesamiento de los delgados cortes (Fig. 2-36c), mientras que las **imperfecciones de la cuchilla del micrótomo** generan defectos en el corte que se visualizan como líneas rectas que atraviesan las estructuras biológicas (Fig. 2-36d). La **rotura del tejido** durante la extracción, por ejemplo con la pinza, puede dar lugar a la formación de groseras variaciones del aspecto de las células. Por último, debe nombrarse la **fijación demasiado lenta o insuficiente** como causa de artefactos después de la degeneración *post mórtem* (**autolisis,** véase con mayor detalle en la sección de lisosomas, en el Capítulo 3, pág. 87).

Interpretación tridimensional de un corte. Siempre debe recordarse que los cortes de tejido representan una rodaja delgada y, en principio, bidimensional de un objeto tridimensional. En la Figura 2-37 se muestra cómo un corte seccionado a través del mismo objeto puede presentar aspectos totalmente distintos de los mismos tipos celulares. Muchas estructuras histológicas son tubulares, y la Figura 2-38 muestra el aspecto muy variable de distintos cortes transversales de la misma estructura tubular.

Para establecer la forma tridimensional correcta de una estructura, a menudo se realizan *cortes seriados*, en los que se reúnen sucesivas secciones a través de toda la estructura u órgano. Mediante el análisis cuidadoso de las relaciones entre los cortes de toda la serie, es posible obtener una reconstrucción tridimensional de la estructura y su entorno. La información obtenida en el análisis también puede transferirse a una computadora o un ordenador capaz de reconstruir un modelo tridimensional (Fig. 2-39).

Cabe destacar que *es más importante comprender la estructura de las células y los tejidos que los colores*, pues éstos varían según el método de tinción

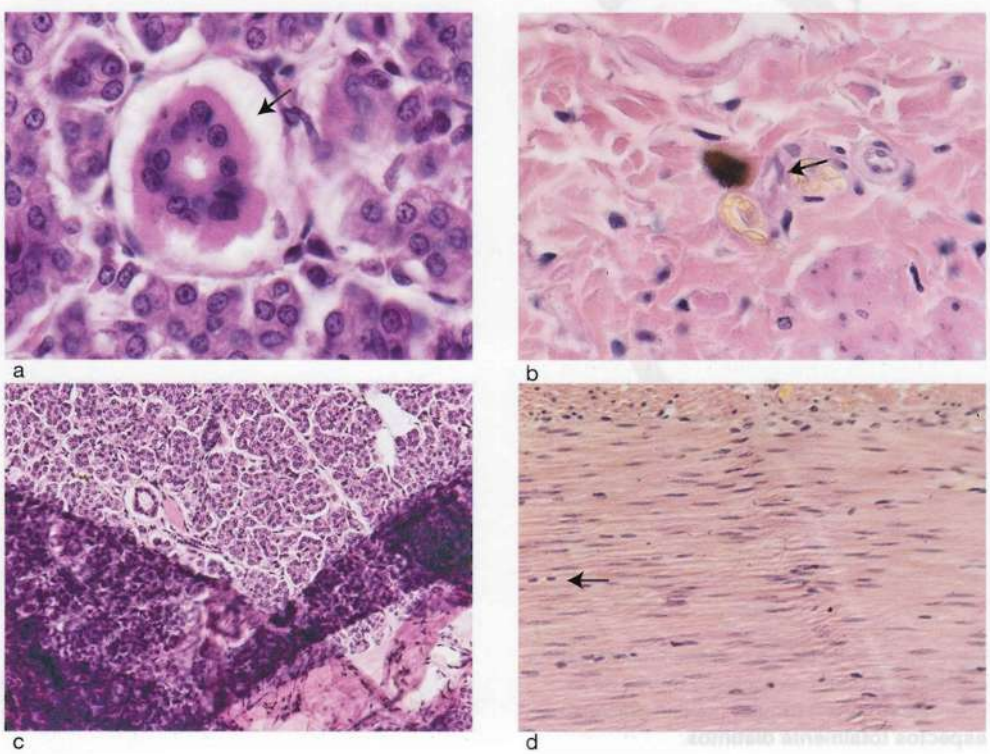

Fig. 2-36. Estas 4 microfotografías (a-d) de cortes coloreados con hematoxilina-eosina muestran ejemplos de los **artefactos histológicos más comunes**. **a** muestra espacios como consecuencia de **retracción** (flechas), mientras que en **b** se observa un **cristal grande de colorante** sobre el tejido (flecha). **c** es un ejemplo de **plegamiento** del corte al ser montado, mientras que **d** muestra **líneas debidas a muescas en la cuchilla del micrótomo** (flechas).

BOOK'S COPICENTRO USAC / 2016

booksmedicos.org

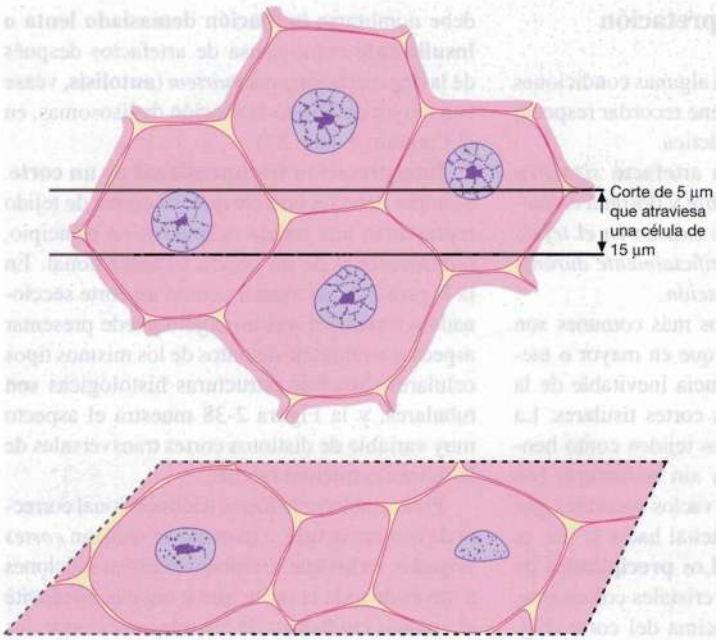

Fig. 2-37. Dibujo esquemático que muestra cómo un **corte fino** a través de un grupo de **células del mismo tipo** puede impartirles un **aspecto totalmente distinto** cuando se observa el corte en el microscopio. (Según Ham).

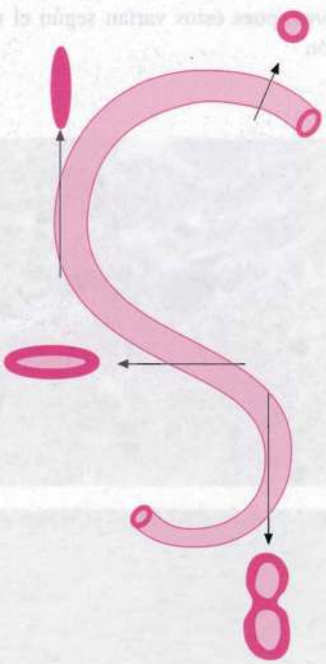

Fig. 2-38. Este dibujo esquemático muestra cómo **cortes en distinta dirección a través de la misma estructura tubular** pueden presentar **aspectos totalmente distintos**.

BOOK'S COPICENTRO USAC / 2016

booksmedicos.org

Fig. 2-39. **Reconstrucción tridimensional** de túbulos renales **asistida por ordenador**. Cortex, corteza; OSOM, franja externa de la zona externa de la médula; ISOM, franja interna de la zona externa de la médula.

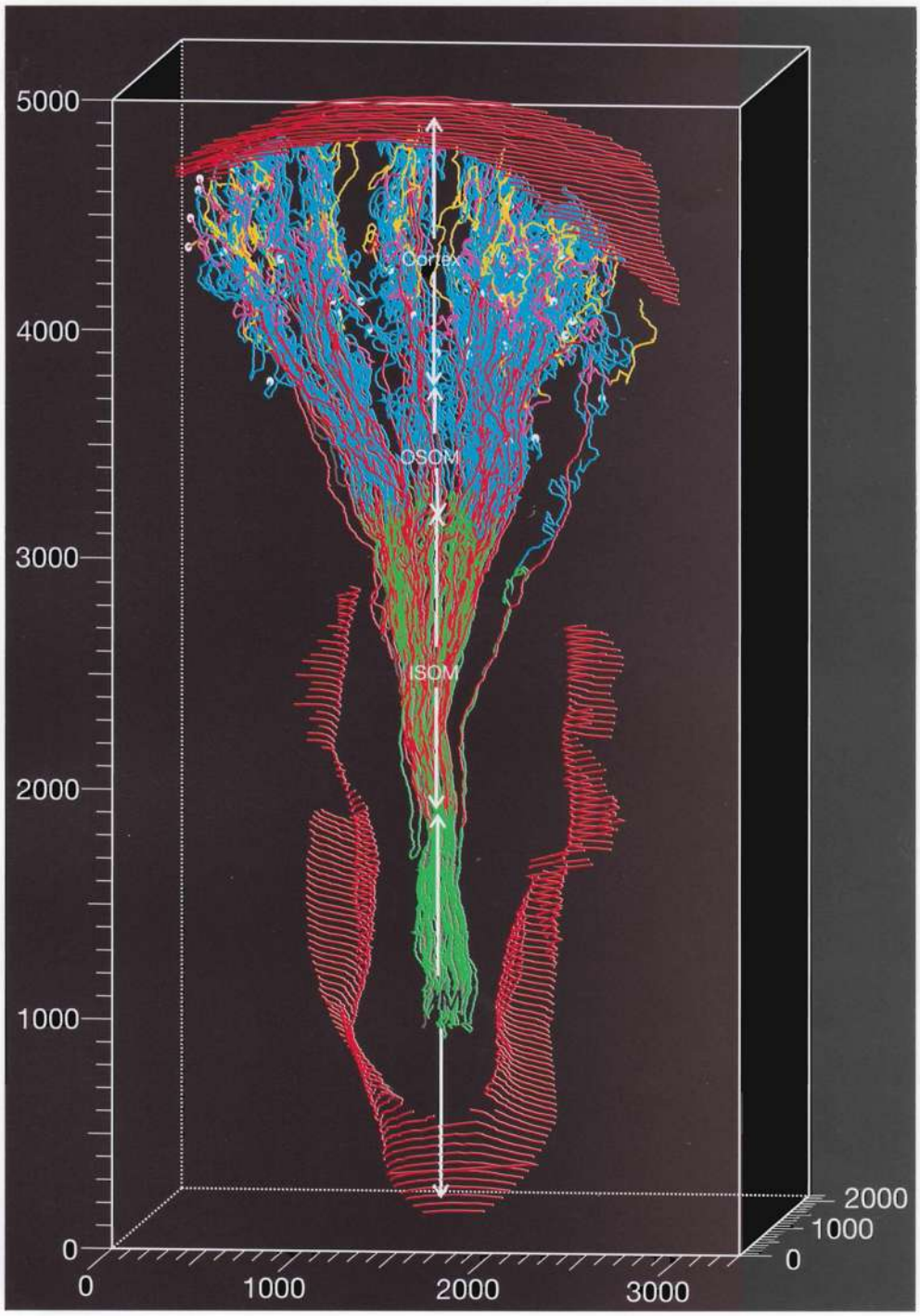

BOOK'S COPICENTRO USAC / 2016

booksmedicos.org

Cuestionario sobre métodos histológicos

1. ¿Qué se entiende por poder de resolución?
2. ¿Qué se entiende por aumento?
3. ¿Cuál es el máximo poder de resolución para el ojo a distancia normal de lectura, los mejores microscopios ópticos y los mejores microscopios electrónicos?
4. ¿Qué se entiende por in vivo e in vitro?
5. ¿Qué es un clon celular y qué es la clonación?
6. Intente explicar en pocas palabras el método de fraccionamiento celular mediante centrifugación diferencial.
7. ¿Cuál es el objetivo de la fijación de los tejidos cuando se preparan cortes histológicos?
8. ¿Cuál es la importancia clínica de la técnica de cortes por congelación?
9. ¿Qué se entiende por cortes semifinos y cuál es su espesor?
10. ¿Cuál es el objetivo de usar métodos histológicos?
11. ¿Qué se entiende por acidofilia y basofilia?
12. Nombre un colorante metacromático y algunos componentes hísticos que presenten metacromasia.
13. ¿Cuál es el principio básico del método de PAS y qué se demuestra con él?
14. ¿Cuál es el principio básico del método de Feulgen y qué demuestra específicamente?
15. Describa brevemente el principio básico de un método enzimohistoquímico.
16. Intente explicar brevemente el principio fundamental de un método inmunohistoquímico indirecto.
17. ¿Puede utilizarse la inmunohistoquímica a nivel de microscopia electrónica?
18. ¿Qué sustancias pueden demostrarse mediante la histoquímica con lectinas?
19. Intente explicar brevemente el principio fundamental de la hibridación in situ.
20. ¿Qué se entiende por marca radiactiva de una molécula?

BOOK'S COPICENTRO USAC / 2016

booksmedicos.org

CAPÍTULO 3

Citoplasma

"Si la estructura no nos dice algo sobre la función, significa que no la hemos observado correctamente".
Szent-Györgyi

El citoplasma está limitado por la membrana celular o plasmalema, y rodea el núcleo de la célula. La mayor parte de los procesos metabólicos celulares ocurren en el citoplasma pero son dirigidos por el núcleo celular. La cantidad del citoplasma presenta notables variaciones en los distintos tipos de células, pero por lo general representa varias veces el volumen del núcleo.

Como se describió en el Capítulo 1, el citoplasma contiene distintos elementos figurados; en parte **orgánulos**, por lo general estructuras limitadas por membranas, y en parte **inclusiones**, por ejemplo depósitos de sustancias nutritivas y pigmentos. En conjunto, los orgánulos y las inclusiones ocupan alrededor de la mitad del volumen de una célula típica y se encuentran en suspensión en el resto del citoplasma, denominado **citosol** (Fig. 3-1). La parte central y más pequeña del citoplasma tiene características de *gel*, es decir, de consistencia gelatinosa rígida. Esta porción, el cuerpo central o **centrosoma**, contiene centriolos, pero por lo general carece de otros orgánulos. A menudo, el centrosoma ejerce presión sobre el núcleo y le confiere un aspecto arriñonado.

El resto del citoplasma conforma la zona del **endoplasma**, donde el citosol posee características de sol, es decir, tiene consistencia más fluida.

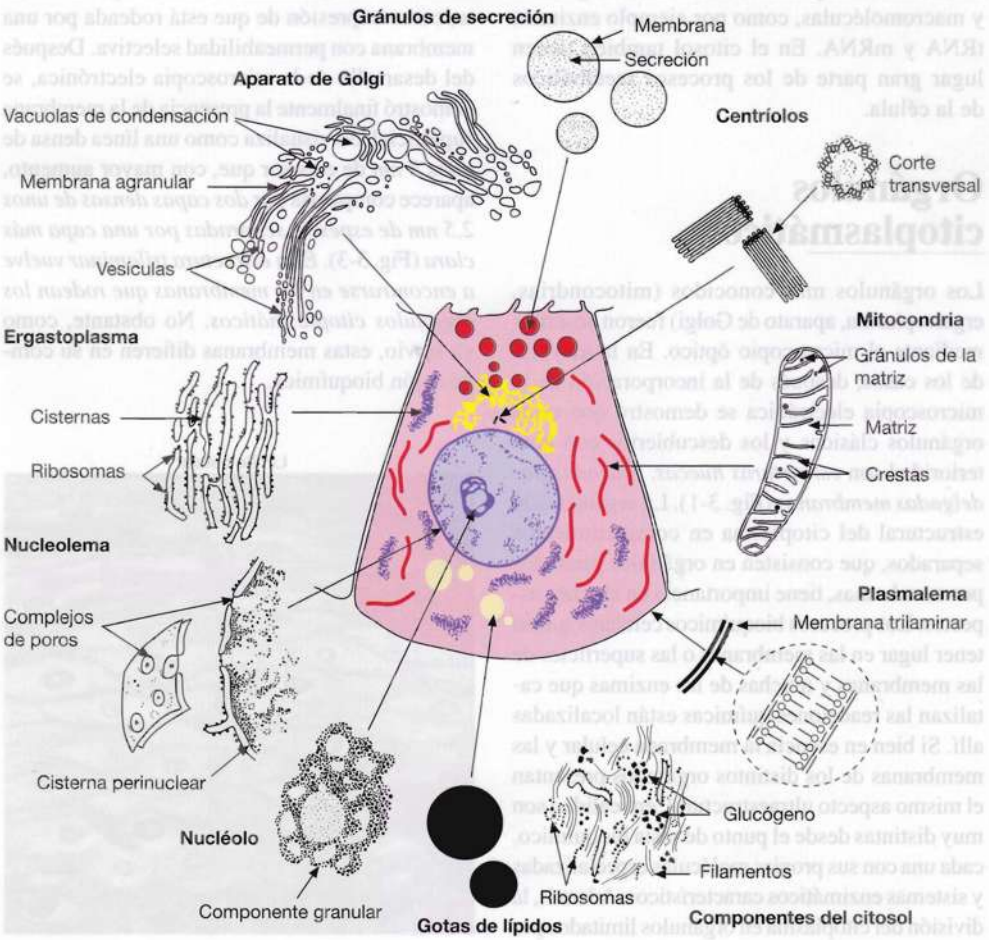

Fig. 3-1. En el **centro** de este dibujo esquemático, se observa el **aspecto con microscopio óptico de una célula con sus orgánulos y sus inclusiones**. Alrededor se muestran los **aspectos al microscopio electrónico de estos componentes celulares**. (Según Bloom y Fawcett).

BOOK'S COPICENTRO USAC / 2016

booksmedicos.org

Contiene la mayor parte de los orgánulos y las inclusiones. En las células vivas, en esta zona se detectan *corrientes citoplasmáticas* por las que algunos orgánulos citoplasmáticos se desplazan dentro de la célula.

Justo por debajo del plasmalema, el citosol vuelve a adquirir las características de gel. Esta zona se denomina **ectoplasma**.

En los preparados para microscopia óptica, el citosol parece contener escasas estructuras, pero en realidad está entretejido por un reticulado de finos filamentos que, junto con los microtúbulos, conforma el denominado **citoesqueleto**. Las características de gel del ectoplasma se deben a una importante densidad de filamentos en esta zona en relación con el endoplasma, más fluido. En algunos casos, el citoplasma puede sufrir la modificación de sol a gel (y a la inversa), denominada *transformación sol-gel*. De este modo, el gel ectoplasmático sufre degradación local en las células móviles (lat. *movere,* mover), que se desplazan mediante la formación de sacos de endoplasma, denominados **seudópodos** (gr. *pseudes*, falso; *podes*, pies).

Además del citoesqueleto, en el citosol se encuentran disueltas varias sustancias, entre ellas iones inorgánicos, aminoácidos, glucosa y macromoléculas, como por ejemplo enzimas, tRNA y mRNA. En el citosol también tienen lugar gran parte de los procesos metabólicos de la célula.

Orgánulos citoplasmáticos

Los orgánulos más conocidos (mitocondrias, ergastoplasma, aparato de Golgi) fueron descritos mediante el microscopio óptico. En la mayoría de los casos, después de la incorporación de la microscopia electrónica se demostró que estos orgánulos clásicos y los descubiertos con posterioridad son *estructuras huecas, rodeadas por delgadas membranas* (Fig. 3-1). La organización estructural del citoplasma en compartimientos separados, que consisten en orgánulos limitados por membranas, tiene importancia en muchos aspectos. Los procesos bioquímicos celulares suelen tener lugar en las membranas o las superficies de las membranas y muchas de las enzimas que catalizan las reacciones químicas están localizadas allí. Si bien en esencia la membrana celular y las membranas de los distintos orgánulos presentan el mismo aspecto ultraestructural, en realidad son muy distintas desde el punto de vista bioquímico, cada una con sus propias moléculas especializadas y sistemas enzimáticos característicos. Además, la división del citoplasma en orgánulos limitados por membrana permite *mantener separadas las enzimas de sus sustratos*, por lo que la célula puede ejercer control sobre los procesos metabólicos y mantener notables diferencias de concentración (gradientes electroquímicos) en el citoplasma. Como se verá más adelante, existe un importante transporte de moléculas específicas entre los orgánulos, lo cual contribuye al funcionamiento coordinado de la célula como un todo.

Membrana celular (plasmalema)

Una delgada membrana, denominada plasmalema (gr. *lemma*, continuación lógica de algo), limita la célula de su entorno. El plasmalema es demasiado delgado para poder ser detectado mediante el microscopio óptico, pero a menudo una línea oscura marca el límite celular, como consecuencia de que la dirección del corte es diagonal respecto del plasmalema o porque éste forma pliegues muy cercanos (Fig. 3-2). La presencia de la membrana celular se demostró tempranamente mediante técnicas de micromanipulación, que permiten observar cómo la rotura de la membrana causa el flujo del citoplasma hacia el exterior. La inmersión de la célula en soluciones hipo o hipertónicas produce aumento o disminución del tamaño celular, respectivamente, como expresión de que está rodeada por una membrana con permeabilidad selectiva. Después del desarrollo de la microscopia electrónica, se demostró finalmente la presencia de la membrana superficial. Se visualiza como una línea densa de unos *8 nm* de espesor que, con mayor aumento, aparece compuesta por *dos capas densas de unos 2,5 nm de espesor, separadas por una capa más clara* (Fig. 3-3). *Esta estructura trilaminar vuelve a encontrarse en las membranas que rodean los orgánulos citoplasmáticos*. No obstante, como ya se vio, estas membranas difieren en su composición bioquímica.

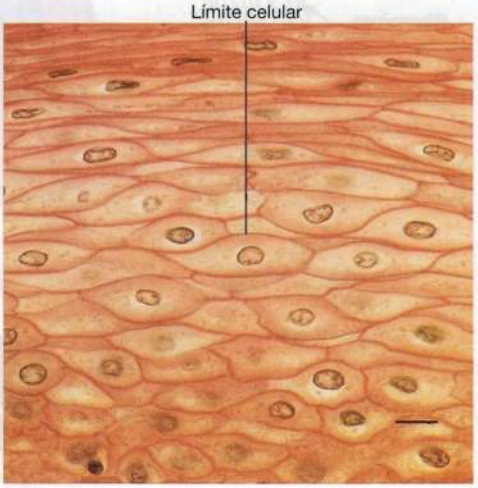

Fig. 3-2. Microfotografía de células adyacentes en epitelio estratificado plano del esófago. En este caso, se observan con claridad los **límites celulares**. Corte coloreado con van Gieson. ×660. Barra: 10 µm.

BOOK´S COPICENTRO USAC / 2016

booksmedicos.org

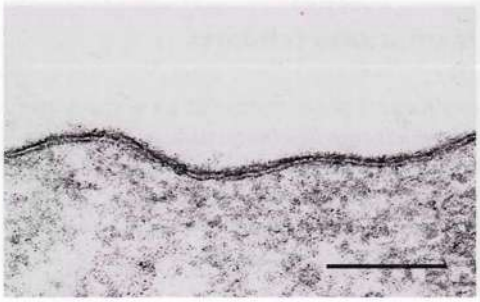

Fig. 3-3. Imagen de una **membrana plasmática** obtenida con microscopio electrónico. La imagen fue captada con mucho aumento, por lo que se observa con claridad que la membrana celular está compuesta por dos capas densas, separadas por una capa más clara. ×170.000. Barra: 100 nm. (Cedida por A.B. Maunsbach).

Composición molecular de la membrana celular. La teoría generalmente aceptada sobre la estructura molecular de la membrana celular es el denominado **modelo de mosaico fluido**, que la describe como una capa bimolecular de lípidos en la cual están fijadas moléculas proteicas que conforman un mosaico fluido con la doble capa lipídica (Fig. 3-4). La doble capa lipídica es relativamente impermeable a la mayoría de las moléculas hidrosolubles y representa la estructura básica de la membrana. Las moléculas de proteína llevan a cabo las funciones más especializadas de la membrana y se consideran disueltas en la bicapa lipídica. A continuación, se analizará este modelo con mayor detalle.

Alrededor de la mitad de los **lípidos de la membrana celular** son **fosfolípidos**. Son antipáticos, con un extremo hidrófilo muy polar (la "cabeza") y un extremo hidrófobo no polar, compuesto por dos largas cadenas de ácidos grasos (la "cola") (véase además la Fig. 1-12, pág. 27). En conjunto, los extremos no polares conforman el interior hidrófobo de la membrana, mientras que los extremos muy polares se orientan hacia la superficie. *La doble capa fosfolipídica es fluida*, con características de líquido bidimensional, y las moléculas de lípido están en constante movimiento dentro del plano de la membrana. La *viscosidad* de la capa depende de la composición lipídica. Por lo general, una de las cadenas de ácidos grasos de las moléculas de fosfolípidos contiene uno o más dobles enlaces (es decir, son no saturados). Esto causa un pequeño quiebre de la cola que crea una aglomeración menos densa de las moléculas lipídicas de la membrana y hace más fluida la capa. La *otra mitad de las moléculas lipídicas de la membrana está compuesta por* ***colesterol***, que contribuye a que la bicapa lipídica sea menos fluida. Esto se debe al rígido sistema cíclico esteroide de las moléculas de colesterol, que se ubica entre las mitades externas de las colas de los fosfolípidos. Las moléculas de colesterol también impiden que la viscosidad disminuya al descender la temperatura, dado que no permite la aglomeración densa (cristalización) de las cadenas de ácidos grasos a temperaturas inferiores a su punto de fusión. En conjunto, el colesterol tiene así efecto estabilizador sobre la viscosidad. Además de fosfolípidos y colesterol, la membrana celular posee cantidades menores de otros lípidos, entre ellos **esfingolípidos,** construidos alrededor de un tronco de esfingosina que contiene un ácido graso y presenta dos cadenas hidrófobas, como los fosfolípidos. Si el extremo polar de la molécula contiene colina, se obtiene esfingomielina, uno de los principales componentes de las vainas de mielina de los nervios; si el extremo polar contiene una corta cadena de hidratos de carbono (un oligosacárido), se obtienen **gangliósidos,** que se encuentran en todas las membranas celulares y, en mayor cantidad, en las membranas celulares de las neuronas.

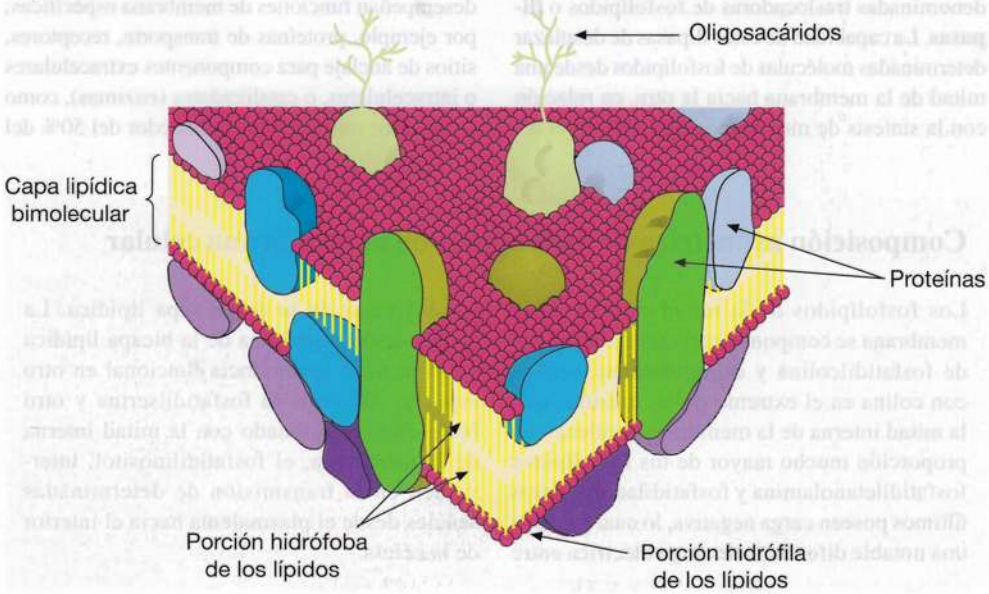

Fig. 3-4. Dibujo esquemático del **modelo de mosaico fluido para la estructura molecular de la membrana plasmática**. (Según Krstic).

BOOK'S COPICENTRO USAC / 2016

booksmedicos.org

Efecto de algunos venenos sobre las membranas celulares

La propiedad que presentan algunos solventes orgánicos de causar envenenamientos agudos o crónicos se debe a que tienen la capacidad de modificar la viscosidad de las membranas celulares o de eliminar los lípidos de las membranas. Los fosfolípidos también pueden ser modificados por el veneno de las abejas y por ciertos venenos de ofidios, dado que contienen enzimas, las lisolipasas, que escinden la unión de una de las cadenas de ácidos grasos del fosfolípido. En consecuencia, la membrana celular se degrada y la célula muere.

Como ya se mencionó, las moléculas lipídicas de la doble capa *pueden desplazarse dentro de cada una de las monocapas de la membrana,* lo cual se denomina **difusión lateral**. Durante este desplazamiento, cada molécula lipídica mantiene siempre la misma orientación, con las cabezas hidrófilas dirigidas hacia la superficie de la membrana y las colas, hacia el interior. La difusión lateral se produce con gran rapidez, por lo que cada molécula lipídica puede moverse varios µm en escasos segundos. En cambio, el desplazamiento de las moléculas individuales de fosfolípidos *desde una mitad de la bicapa hacia la otra*, denominado **flip-flop** (ing. *flip-flop*, inversión repentina de la dirección), se produce sólo con intervalos de horas (o quizá incluso de días o semanas). Por lo tanto, en condiciones normales es muy limitado el desplazamiento de las moléculas de fosfolípidos desde una mitad de la membrana hacia la otra, comparado con la difusión lateral. Sin embargo, el movimiento flip-flop de los fosfolípidos puede producirse con gran velocidad en las membranas del retículo endoplasmático liso; esto ocurre en relación con la síntesis de nuevo material de membrana, dado que aquí el desplazamiento es catalizado por enzimas denominadas traslocadoras de fosfolípidos o **flipasas**. La capacidad de estas flipasas de desplazar determinadas moléculas de fosfolípidos desde una mitad de la membrana hacia la otra, en relación con la síntesis de membranas celulares en el retículo endoplasmático liso, también depende de la importante propiedad de *composición bioquímica asimétrica* de la membrana celular. La composición asimétrica del plasmalema se refuerza aún más por la presencia de **glucolípidos** que, en lugar de grupos fosfato, tienen una única molécula de hidrato de carbono (**cerebrósidos**) o cortas cadenas hidrocarbonadas (gangliósidos) unidos a los lípidos. Sólo se encuentran glucolípidos en la mitad externa de la bicapa de la membrana, donde sus grupos hidrocarbonados protruyen sobre la superficie celular. Allí conforman (junto con otras moléculas hidrocarbonadas ligadas a las proteínas de la membrana celular) el denominado **glucocáliz** y cumplen importantes funciones en los procesos de señalamiento y reconocimiento celular (se describe con más detalle en la pág. 69). Pequeñas zonas o *microdominios,* denominados **almadías lipídicas** del plasmalema, son especialmente ricas en esfingolípidos y colesterol, lo cual favorece la ubicación de ciertas proteínas de membrana. Por esta razón, parece que las almadías lipídicas intervienen en la clasificación de las proteínas de membrana en el aparato de Golgi.

Proteínas de membrana. Se han demostrado cientos de distintas proteínas de membrana, que desempeñan funciones de membrana específicas; por ejemplo, proteínas de transporte, receptores, sitios de anclaje para componentes extracelulares o intracelulares, o catalizadores (enzimas), como se describe más adelante. Alrededor del 50% del

Composición asimétrica de fosfolípidos de la membrana celular

Los fosfolípidos de la mitad externa de la membrana se componen casi con exclusividad de fosfatidilcolina y esfingomielina, ambos con colina en el extremo polar, mientras que la mitad interna de la membrana contiene una proporción mucho mayor de los fosfolípidos fosfatidiletanolamina y fosfatidilserina. Estos últimos poseen carga negativa, lo cual produce una notable diferencia de carga eléctrica entre las dos caras de la doble capa lipídica. La composición asimétrica de la bicapa lipídica también tiene importancia funcional en otro aspecto, dado que la fosfatidilserina y otro fosfolípido relacionado con la mitad interna de la membrana, el fosfatidilinositol, intervienen en la transmisión de determinadas señales desde el plasmalema hacia el interior de la célula.

BOOK'S COPICENTRO USAC / 2016

booksmedicos.org

plasmalema se compone de proteína; la otra mitad son lípidos, pero la cantidad de moléculas proteicas es mucho menor que la cantidad de moléculas lipídicas, debido al menor tamaño de estas últimas. Por su parte, la cantidad de proteína presenta notables variaciones, precisamente debido a que estos compuestos están relacionados con las funciones especiales de cada membrana en particular.

En general, las proteínas de membrana se clasifican en **proteínas integrales de membrana, proteínas periféricas** de membrana y **proteínas ancladas a lípidos** (Fig. 3-5).

Las **proteínas integrales de membrana** son moléculas anfipáticas con zonas hidrófobas no cargadas, que se extienden a través de toda la doble capa lipídica, y zonas hidrófilas polares con carga, ubicadas en las superficies externa e interna de la membrana, donde se encuentran en un medio acuoso. Las porciones hidrófobas de la molécula de proteína que atraviesan la bicapa lipídica tienen forma de hélice alfa, con abundantes aminoácidos hidrófobos. Las proteínas integrales están ancladas a la membrana, dado que los aminoácidos de la porción hidrófoba se hallan en estrecho contacto con las cadenas hidrófobas de los ácidos grasos de la bicapa lipídica. En consecuencia, están *disueltas en la bicapa lipídica de la membrana celular* y se consideran integrales en el sentido de que sólo pueden extraerse mediante métodos que disuelven la doble capa lipídica de la membrana (por ejemplo, por extracción con detergentes). Como se describió antes, las proteínas integrales de membrana son transmembrana y representan la base estructural de la mayor parte de los mecanismos de transporte específicos y de receptores relacionados con la membrana. Algunas se extienden sólo una vez a través de la bicapa lipídica y se denominan **proteínas transmembrana de paso único o simple**, mientras que la cadena polipeptídica de otras atraviesa varias veces la bicapa lipídica, en cuyo caso se denominan **proteínas transmembrana de paso múltiple**. Una importante referencia de la presencia de las proteínas como mosaico insertado en la membrana se logró mediante la utilización de la técnica de congelación y fractura. En los sitios donde la superficie de la membrana transcurre paralela con el plano de fractura, grandes porciones de la membrana quedan escindidas por la mitad de la bicapa lipídica. De esta manera, puede estudiarse la estructura interna de las membranas por microscopia electrónica. Entonces se ven las proteínas de membrana como partículas de distinto tamaño, la mayor parte, con un diámetro de unos 8 nm (Figs. 3-6 y 3-7).

Las **proteínas periféricas de membrana** son moléculas hidrófilas cuyas cadenas polipeptídicas se ubican totalmente por fuera de la doble capa lipídica, sobre las superficies externa o interna de

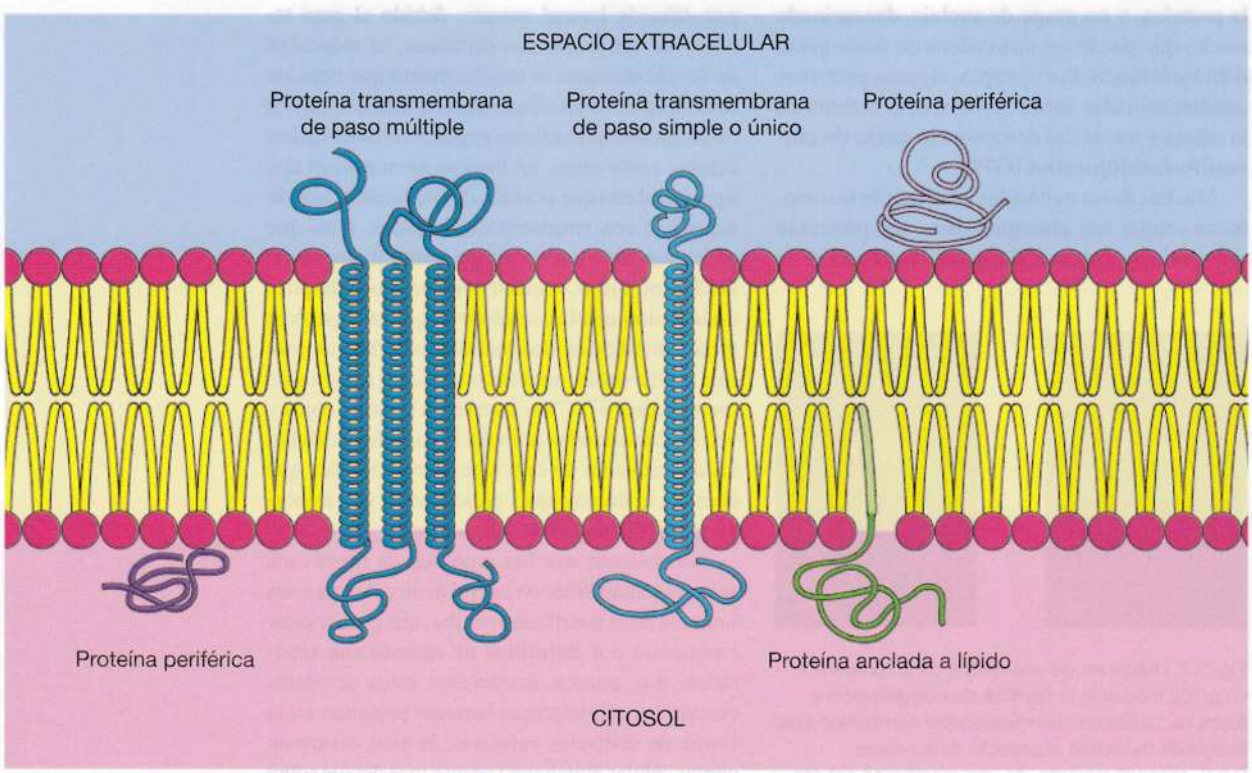

Fig. 3-5. Dibujo esquemático de los **distintos tipos de proteínas de membrana**.

BOOK'S COPICENTRO USAC / 2016

booksmedicos.org

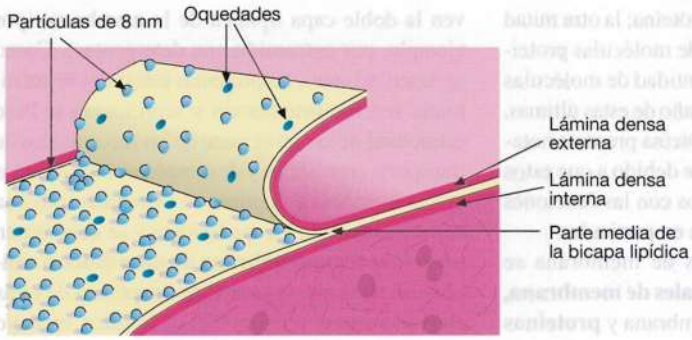

Fig. 3-6. Este dibujo esquemático muestra una **membrana celular, separada por la parte media de la doble capa lipídica mediante la técnica de congelación y fractura**. Tras la división, las partículas de alrededor de 8 nm de tamaño en el interior de la membrana permanecen unidas, en su mayor parte, a la denominada **cara P** (protoplasmática), es decir, la superficie que mira hacia el exterior de la mitad interna de la membrana. En la denominada **cara E** (extracelular), es decir, la superficie que mira hacia el interior de la mitad externa de la membrana, se observan sobre todo oquedades. (Según Krstic).

la membrana. Están unidas mediante enlaces no covalentes a otras proteínas de membrana o a los grupos polares de los lípidos de membrana, por lo que pueden extraerse mediante la aplicación de procedimientos menos agresivos (p. ej., soluciones de elevada concentración iónica, de pH muy diferente o la eliminación de Ca^{++} del medio circundante, ejemplo, por tratamiento con EDTA).

Las **proteínas ancladas a lípidos** pueden caracterizarse como intermedias entre las proteínas integrales y periféricas. Al igual que estas últimas, se ubican por fuera de la doble capa lipídica, sobre las superficies externa o interna de la membrana, pero presentan enlaces covalentes con una o más de las moléculas lipídicas de la bicapa (Fig. 3-5). Por lo general, los enlaces se forman entre una cadena lateral de un aminoácido, en el extremo N-terminal de la proteína, y un grupo de anclaje, denominado **ancla,** que puede ser una cadena de ácido graso o un fosfolípido. Por ejemplo, algunas proteínas quedan ancladas sobre la superficie externa de la célula a través del denominado **ancla de glucosilfosfatidilinositol (GPI)**.

Muchas de las moléculas proteicas de la membrana celular son **glucoproteínas** que presentan uniones con cadenas hidrocarbonadas sobre la superficie externa. Junto con las moléculas hidrocarbonadas correspondientes de los glucolípidos de la membrana, las moléculas de glucoproteínas de la membrana celular constituyen parte del glucocáliz. También contribuye otro tipo de hidrato de carbono de membrana, los **proteoglucanos de la membrana**, que son moléculas compuestas por una columna vertebral proteica a la que se unen largas cadenas de polisacáridos (los proteoglucanos se encuentran, casi con exclusividad, en la matriz extracelular; véase el Capítulo 8). Los proteoglucanos de la membrana celular son moléculas *integrales* de membrana, cuya columna vertebral proteica puede extenderse a través de la doble capa lipídica o estar adosada a la superficie externa a través de anclas lipídicas, por ejemplo, GPI.

Algunas de las proteínas de membrana pueden desplazarse libremente en la membrana celular por *difusión lateral* aunque, debido al gran tamaño de las moléculas proteicas, la velocidad de desplazamiento es mucho menor que para los fosfolípidos. Se ha demostrado la difusión lateral de las proteínas mediante experimentos de fusión celular, entre otros, en los que se marcaron dos tipos celulares que poseían distintos antígenos de superficie con anticuerpos adecuados, a los que se les habían adosado un colorante fluorescente verde y otro rojo, respectivamente. Poco después de la fusión celular, se observó que la superficie estaba dividida en dos mitades, una fluorescente roja y otra verde, pero después de 40 minutos de incubación a 37 °C se observaron sectores rojos y verdes diseminados por toda la superficie celular. La disminución de la temperatura a niveles que desecan la doble capa lipídica causó una importante inhibición del desplazamiento.

No obstante, muchas proteínas de membrana sólo presentan difusión lateral dentro de una zona limitada de la membrana celular, que parece estar compuesta por **dominios de membrana** separados. Así, pueden mantenerse estos dominios cuando las células crean barreras proteicas en la forma de contactos celulares, lo cual ocurre en ciertas células epiteliales (véanse más detalle sobre contactos celulares en el Capítulo 6). Las proteínas

Fig. 3-7. Imágenes de una réplica de un preparado obtenido mediante la **técnica de congelación y fractura**, captadas con microscopio electrónico. Las imágenes muestran el aspecto de las caras P y E, respectivamente, de una membrana celular. ×37.000. Barra: 100 nm. (Cedida por B. van Deurs).

BOOK'S COPICENTRO USAC / 2016

booksmedicos.org

de la porción apical de las células epiteliales no pueden desplazarse hacia la parte basolateral del plasmalema debido a la presencia de las denominadas zonulae occludentes anulares, que crean estrechas uniones entre las membranas de células vecinas. Este contacto forma una bien definida barrera a la difusión entre los dos dominios. En este caso, las moléculas *lipídicas* de la membrana tampoco pueden atravesar los complejos de contacto respecto de la mitad externa de la membrana.

Las proteínas también pueden anclarse a determinados sitios de la membrana, por fijación a elementos del citoesqueleto o a estructuras extracelulares.

Glucocáliz. Todas las células eucariotas poseen una delgada cubierta externa de material con abundancia de hidratos de carbono, la denominada "cubierta celular" o **glucocáliz** (Fig. 3-8). Es posible demostrar su existencia mediante el método de PAS o por la unión con moléculas de lectina marcadas (véase el Capítulo 2, págs. 52, 56). Como se describió antes, las moléculas de hidratos de carbono que intervienen son parte de los glucolípidos de la membrana y (especialmente) glucoproteínas y proteoglucanos, por lo que el glucocáliz es una *parte integrada de la membrana celular* que desempeña un papel importante en distintas formas de interacción celular, por ejemplo, procesos de adhesión celular, circulación de linfocitos y otros procesos de señalamiento o reconocimiento, dado que a menudo el glucocáliz interviene en la formación de receptores sobre la superficie celular. Un **receptor** es un *sitio de unión* compuesto por una proteína, una glucoproteína o un polisacárido, en cualquier sitio *sobre la superficie* o *dentro de* una célula, al que se *une específicamente* una sustancia, por ejemplo, una hormona, un neurotransmisor, un metabolito, un agente farmacológico o un virus, para así generar una *respuesta específica*. La sustancia que se une a un receptor suele denominarse **ligando** (lat. *ligare*, ligar). La especificidad de la unión entre el receptor y el ligando se debe a que estos últimos poseen complementariedad estereoquímica, por lo que presentan configuraciones tridimensionales que coinciden exactamente en el sitio de unión, como una "llave con la cerradura".

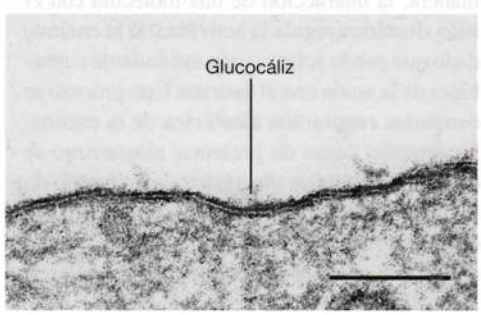

Fig. 3-8. Imagen de una **membrana plasmática y su correspondiente glucocáliz**, captada con microscopio electrónico con gran aumento. ×170.000. Barra: 100 nm. (Cedida por A.B. Maunsbach).

Por su parte, los hidratos de carbono suelen ser buenos antígenos e intervienen, por ejemplo, en los antígenos de superficie de los glóbulos rojos de la sangre que determinan el grupo sanguíneo de un individuo.

Función del plasmalema. En la sección anterior se describieron brevemente algunas de las funciones de la membrana celular, por ejemplo en relación con la mediación de señales y en los procesos de adhesión celular, funciones que se analizarán con mayor detalle en los Capítulos 6 y 7. Para terminar, aquí se presentarán algunas nociones adicionales referidas al transporte de distintas sustancias a través de la membrana celular.

El **transporte a través del plasmalema** es fundamental para que la célula lleve a cabo el intercambio de sustancias con el medio circundante. La capacidad de las moléculas de atravesar el plasmálema depende en parte de la bicapa lipídica, que en principio funciona como barrera permeable (lo que permite la separación de los compartimientos con distinta composición química) y en parte de las proteínas de membrana, que facilitan el pasaje de moléculas difíciles de pasar.

Para la bicapa lipídica, es válido que cuanto más pequeña y más liposoluble es una molécula, es decir, si es hidrófoba o no polar, más fácil es su paso. Así, pequeñas moléculas no polares, como por ejemplo oxígeno, nitrógeno y dióxido de carbono y, posiblemente, lípidos sin grupos polares, atraviesan con facilidad la membrana celular por **difusión simple**, es decir, *a favor del gradiente de concentración* (de mayor a menor concentración) *sin ningún tipo de asistencia* (véase más adelante), dado que se disuelven con facilidad en la doble capa lipídica. Las moléculas polares muy pequeñas y sin carga, como por ejemplo agua y etanol, también pasan con rapidez por difusión simple; se cree que por su tamaño se deslizan entre las moléculas lipídicas. A medida que aumenta el peso molecular de estas moléculas polares no cargadas, disminuye la velocidad de pasaje por difusión simple; por ejemplo, para la glucosa, de peso molecular 180 D, es cercana a 0. Lo mismo es válido para todas las moléculas cargadas (es decir, iones), sin importar el tamaño (incluso para iones tan pequeños como Na^+ y K^+, la permeabilidad es 10^9 veces menor que para el agua). Estas moléculas, que atraviesan con gran dificultad la doble capa lipídica o que no la atraviesan en absoluto, son transportadas a través del plasmalema con la asistencia de proteínas especiales de la membrana, denominadas **proteínas de transporte de membrana**. Son todas proteínas integrales transmembrana del tipo de paso múltiple, lo cual se cree que les permite facilitar el pasaje de sustancias hidrófilas a través del plasmalema

BOOK'S COPICENTRO USAC / 2016

booksmedicos.org

Fibrosis quística

La fibrosis quística es una enfermedad hereditaria grave caracterizada por la producción de una secreción de densidad anormalmente elevada por varias glándulas exocrinas, entre ellas el páncreas y las glándulas secretoras de moco de las vías aéreas y el tubo digestivo. Esto causa disminución del pasaje u obstrucción de los conductos excretores en las glándulas afectadas y retención de moco espeso en las vías aéreas, con tendencia a la aparición de infecciones bacterianas. En consecuencia, la causa más frecuente de muerte en esta patología son las infecciones recurrentes de las vías aéreas.

La fibrosis quística se debe a un defecto de determinado tipo de canales iónicos de cloro de las células epiteliales. El gen de la fibrosis quística se demostró en el brazo largo del cromosoma 7 y se estableció la secuencia de nucleótidos. El gen codifica una proteína denominada **regulador de la conductancia transmembrana de la fibrosis quística (CFTR**, *c*ystic *f*ibrosis *t*ransmembrane conductance *r*egulator), que en parte funciona como canal de los iones cloro y en parte interactúa con otros canales iónicos. El conocimiento del gen y de la secuencia de aminoácidos del CFTR permite el diagnóstico prenatal (antes del nacimiento) y la posibilidad de corregir el defecto mediante tratamiento con terapia génica.

sin que entren en contacto directo con el interior hidrófobo de la doble capa lipídica.

Las proteínas de transporte de membrana se clasifican en **proteínas de canal** y **proteínas transportadoras**. Mientras que la difusión simple a través de la bicapa lipídica sólo presenta cierta selectividad gruesa frente a las sustancias que la atraviesan, las proteínas de transporte de membrana son muy específicas respecto de las moléculas cuyo pasaje facilitan.

Las **proteínas de canal** forman poros o canales hidrófilos a través de la doble capa lipídica que permiten el pasaje de determinadas sustancias disueltas (por lo general, iones inorgánicos) cuando los poros están abiertos. El pasaje siempre es *pasivo* (*a favor* del gradiente de concentración) y se denomina **difusión facilitada**. Al igual que en el caso de la difusión simple, la fuerza motora es la diferencia de concentración entre ambas caras de la membrana y, cuando la sustancia transportada posee carga, también contribuye la diferencia de potencial eléctrico; en conjunto, se crea un *gradiente electroquímico*. La principal diferencia entre la difusión simple y la facilitada radica en que esta última se lleva a cabo mediante la asistencia de la molécula de proteína de canal, por lo que la *velocidad de difusión* para la sustancia en cuestión *será mucho mayor que en el caso de la difusión simple*.

Las proteínas de canal específicas forman **canales iónicos,** y en la membrana existen canales para importantes iones celulares como Na^+, K^+, Ca^{++} y Cl^-. La difusión a través de los canales iónicos no requiere un cambio de conformación de la proteína de canal, por lo que la velocidad es notablemente superior a la del pasaje facilitado por transportadores (véase más adelante). Por lo tanto, los canales iónicos no deben considerarse como simples orificios de la membrana, dado que en parte pueden discriminar entre los distintos iones (son selectivos), y en parte suelen poseer *compuertas* que se cierran y se abren en respuesta

Alosterismo

Muchas proteínas presentan **alosterismo**, es decir que la unión de una molécula a un sitio determinado de la proteína, el **sitio alostérico**, causa un cambio de la conformación que se transmite a otro sitio de la proteína y modifica las propiedades de este segundo sitio. A menudo, este último también es un sitio de unión con otra molécula y, al producirse el enlace, la proteína desarrolla su actividad, por ejemplo, el sitio de fijación del sustrato de una enzima. De esta manera, la interacción de una molécula con el sitio alostérico regula la actividad de la enzima, dado que puede actuar como estimulante o inhibidor de la unión con el sustrato. Este proceso se denomina **regulación alostérica** de la enzima. La proteína capaz de presentar alosterismo se denomina **proteína alostérica,** y el cambio de la conformación es la **reacción alostérica**. Es difícil estimar la importancia de las reacciones alostéricas en los procesos biológicos celulares.

BOOK'S COPICENTRO USAC / 2016

booksmedicos.org

a estímulos adecuados. Estos pueden ser variaciones de los potenciales de membrana, en cuyo caso se denominan **canales activados por potenciales** o **por voltaje,** o la unión de una molécula de señal (un neurotransmisor) a la proteína de canal, en cuyo caso se denominan **canales activados por transmisores** o **por ligandos** (véase con mayor detalle en los Capítulos 7 y 14).

Los **transportadores** funcionan de manera diferente de las proteínas de canal, dado que *fijan la sustancia que debe transportarse a un sitio de unión específico o receptor*. Este proceso produce variaciones de conformación alostéricas en la proteína de transporte, que favorecen el desplazamiento de la sustancia a través de la membrana. La velocidad de transporte que se logra mediante este mecanismo *es bastante menor que la del transporte a través de las proteínas de canal* que, como se vio antes, no fijan la sustancia transportada a través de cambios de conformación. Muchos transportadores funcionan por *difusión facilitada*, es decir, *transporte pasivo* "a favor" del gradiente electroquímico (al igual que las proteínas de canal), pero otras poseen capacidad para *bombear* las sustancias a través de la membrana *contra* el gradiente electroquímico, proceso denominado **transporte activo**. Este tipo de transportadores también se denomina **bombas**; el proceso tiene una dirección determinada y debe estar cerca de una fuente de energía, ya sea ATP (se verá más sobre ATP como donante de energía al estudiar las mitocondrias, pág. 98) o un gradiente iónico.

Un ejemplo de transportador que actúa por difusión facilitada es el denominado **transportador de glucosa** (Fig. 3-9). Posee un único sitio de unión para glucosa, capaz de dirigirse alternativamente hacia una u otra cara de la membrana, en correspondencia con las dos conformaciones alternativas de la proteína de transporte. En consecuencia, el cambio de la conformación de la proteína relacionada con la unión a la molécula de glucosa causa el desplazamiento de la glucosa de un lado a otro de la membrana.

Como ejemplo de bomba, puede mencionarse la **bomba de Na^+-K^+** (Fig. 3-10), que se encuentra en el plasmalema de casi todas las células animales y humanas. En realidad, en este caso la proteína de transporte es una ATPasa (enzima que escinde la molécula de ATP), denominada **ATPasa de Na^+-K^+**. La bomba de Na^+-K^+ transporta en forma activa Na^+ hacia el exterior de la célula y K^+ hacia el interior; en ambos casos, el proceso se lleva a cabo en contra del gradiente de concentración electroquímico y la energía es provista por la escisión de ATP dentro de la célula, catalizada por la bomba (es decir, la ATPasa). Así, por proceso activo, se bombean 3 Na^+ fuera de la célula e ingresan 2 K^+ por cada molécula de ATP que se degrada, con alternancia simultánea de la bomba de Na^+-K^+ entre los dos estados de conformación. La fosforilación de las proteínas es un mecanismo frecuente para causar cambios de las conformaciones (se describe en detalle en la pág. 200). Además de la bomba de Na^+-K^+, numerosos otros transportadores están compuestos por proteínas con características de enzimas; muchos autores consideran que todas las proteínas transportadoras de membrana de este tipo tienen características de enzimas.

Algunos transportadores sólo trasladan una única sustancia de un lado a otro de la membrana y se denominan **uniportadores**. Un ejemplo lo constituye la captación celular de glucosa desde el líquido extracelular mediante el transportador de glucosa. En otros casos, están acoplados los transportes de dos sustancias; éstos se denominan **simportadores**, si ambas sustancias se trasladan

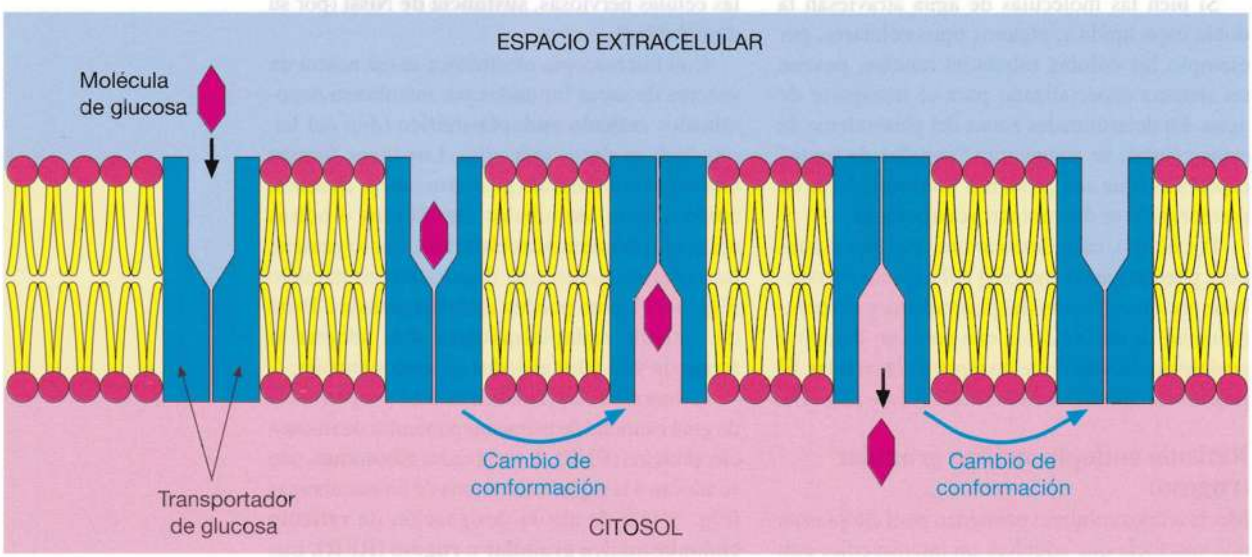

Fig. 3-9. Dibujo esquemático del **transportador de glucosa**, que interviene en la difusión facilitada.

BOOK'S COPICENTRO USAC / 2016

booksmedicos.org

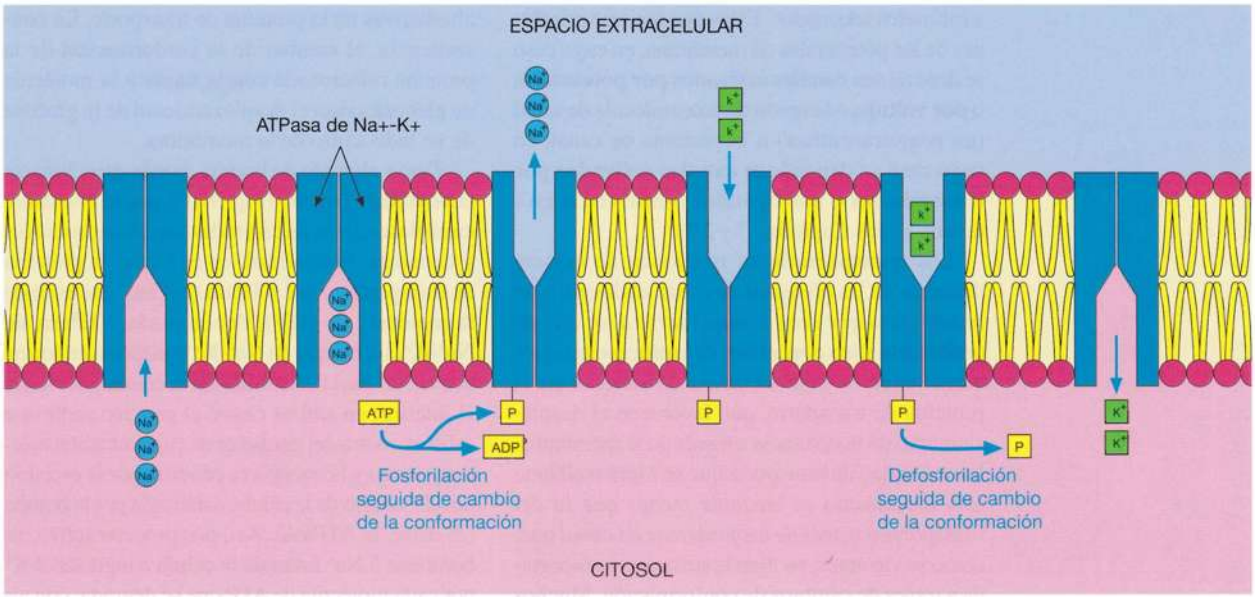

Fig. 3-10. Dibujo esquemático de la **bomba de Na^+-K^+**. La bomba funciona por fijación de 3 Na^+ al sitio de unión de la bomba de Na^+-K^+ mientras estos sitios de unión están orientados hacia la superficie citoplasmática del plasmalema. La fijación de los 3 Na^+ causa la *fosforilación* de la bomba de Na^+-K^+, al mismo tiempo que se escinde el ATP, y esta escisión causa una modificación de la conformación, que desplaza los sitios de unión para el sodio hacia la superficie externa de la célula. Además, la fosforilación hace que los sitios de unión pierdan su tendencia a fijar Na^+. En cambio, ahora se fijan 2 K^+ a los sitios de unión, en este momento orientados hacia la superficie externa de la membrana celular. La fijación causa la *defosforilación* de la bomba de Na^+-K^+, lo cual ocasiona una modificación de la conformación de la proteína, por lo que los sitios de unión de K^+ (y de Na^+) otra vez se orientan hacia la superficie citoplasmática del plasmalema, al mismo tiempo que los sitios de unión para K^+ pierden su capacidad de unión.

en la misma dirección, por ejemplo en la captación de glucosa del contenido intestinal por las células epiteliales intestinales, que se realiza por difusión facilitada con simporte de Na^+. Por último, los **antiportadores** transportan dos sustancias en dirección opuesta, como es el caso de la bomba de Na^+-K^+.

Si bien las moléculas de agua atraviesan la doble capa lipídica, algunos tipos celulares, por ejemplo las células tubulares renales, poseen un sistema especializado para el transporte de agua. En determinadas zonas del plasmalema de estas células, se encuentran "**canales de agua**" especiales, que son proteínas transportadoras de membrana y se denominan **acuaporinas**.

Por último, cabe destacar que las células también pueden captar material del espacio extracelular por invaginación del plasmalema y desprendimiento de una vesícula que contiene líquido y posibles moléculas disueltas o partículas sólidas. El proceso se denomina **endocitosis** (véase pág. 89).

Retículo endoplasmático granular (rugoso)

Muchos tipos celulares contienen en el citoplasma una sustancia que adquiere un intenso color con los colorantes básicos. En algunas células este componente celular confiere una basofilia difusa al citoplasma (Fig. 2-15, pág. 47), mientras que en otras se forman zonas basófilas aisladas (Fig. 2-20, pág. 51). Este material basófilo se denomina *ergastoplasma* (gr. *ergon*, trabajo) o, en las células nerviosas, **sustancia de Nissl** (por su descubridor).

Con microscopia electrónica se encuentra un sistema de sacos limitados por membrana denominados **retículo endoplasmático** (dim del lat. *rete*, red, es decir, redecilla). Los sacos forman una red anastomosada (gr. *anastomosis*, abertura, unión abierta) de túbulos ramificados o bolsas aplanadas denominadas **cisternas**. Por lo general, las cisternas tienen una disposición en paralelo (Fig. 3-11), pero pueden aparecer aisladas. Parte del retículo endoplasmático puede adoptar la forma de vesículas aisladas de menor tamaño.

La basofilia característica se debe a la presencia de gran cantidad de pequeñas partículas de ribonucleoproteína (RNP), denominadas **ribosomas**, que se adosan a la superficie externa de las membranas (Fig. 3-11); de allí la designación de **retículo endoplasmático granular o rugoso (RER).** Los

BOOK'S COPICENTRO USAC / 2016

booksmedicos.org

Fig. 3-11. Imagen del **retículo endoplasmático rugoso** de una célula glandular exocrina del páncreas, captada con **microscopio electrónico**. Las cisternas muy agrupadas, de disposición paralela, están densamente cubiertas por ribosomas en la superficie externa (citoplasmática), al igual que la membrana externa del núcleo. ×32.000. Barra: 100 nm (Cedida por J.P. Kroustrup).

ribosomas miden alrededor de 25 nm y son asiento de la *síntesis celular de proteínas*.

Al igual que el plasmalema, las membranas del retículo endoplasmático son de tipo trilaminar. La cavidad del RER se visualiza como una estrecha hendidura entre dos membranas muy cercanas entre sí. Con mayor frecuencia se observa una cavidad definida que, en las células con proceso de síntesis activo, suele estar distendida debido al contenido de material electrodenso dentro de las cisternas. El RER es una *continuación de la membrana nuclear externa*, dado que la cisterna perinuclear puede considerarse como una parte del RER (véase el Capítulo 4, pág. 114). En mayor o menor grado, el RER puede estar relacionado con el *retículo endoplasmático liso* (agranular) (véase pág. 79).

Los ribosomas no están todos unidos a las membranas; también aparecen libres en el citosol. Se encuentran **ribosomas libres** en todas las células, excepto los eritrocitos maduros, pero por lo general en cantidad demasiado escasa para poder desarrollar basofilia visible. Los ribosomas libres son asiento de la *síntesis de las proteínas que se encuentran en el citosol (p. ej. las proteínas del citoesqueleto y gran cantidad de enzimas), en el núcleo celular, en los peroxisomas y ciertas proteínas mitocondriales*. Se encuentra una cantidad muy importante de ribosomas libres en las células que presentan divisiones frecuentes: por ejemplo, las células embrionarias (y cancerosas) y las células que sintetizan una proteína específica que permanece en la célula (Fig. 3-12); también, los precursores de los eritrocitos en los cuales se sintetiza la hemoglobina. En consecuencia, estas células presentan basofilia intensa con distribución difusa del colorante.

Los **ribosomas unidos a membrana** son asiento de la síntesis *de las proteínas de secreción*, es decir, las proteínas que son secretadas por la célula y que sólo se encuentran en forma transitoria en la luz del RER, el aparato de Golgi y las vesículas de secreción hasta su vaciamiento; o *de proteínas luminales, que permanecen localizadas en la luz de los orgánulos citoplasmáticos*, por ejemplo, el retículo endoplasmático, el aparato de Golgi, los lisosomas y otras vesículas citoplasmáticas. Además, los ribosomas unidos a membrana son asiento de la síntesis de *proteínas integrales de membrana*, que permanecen localizadas en la doble capa lipídica

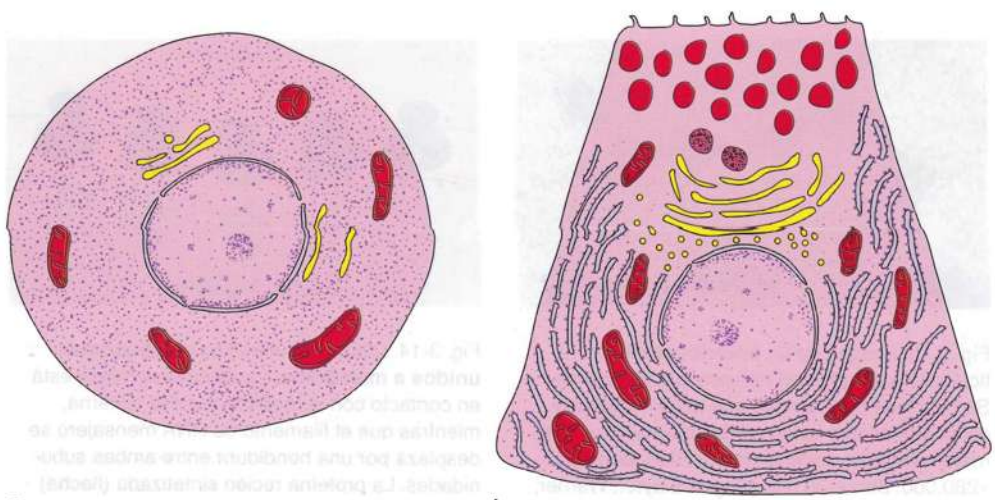

Fig. 3-12. Dibujo esquemático de los aspectos al microscopio electrónico de **a**, una **célula que sintetiza gran cantidad de proteína que permanece en la célula**, por ejemplo células embrionarias y precursores de eritrocitos, sintetizadores de hemoglobina (con muchos ribosomas libres en el citoplasma), y **b**, una **célula que sintetiza gran cantidad de proteína excretada por la célula, por ejemplo una célula exocrina del páncreas** (con gran cantidad de ribosomas unidos a membrana en la forma de retículo endoplasmático rugoso).

BOOK'S COPICENTRO USAC / 2016

booksmedicos.org

de la membrana del retículo endoplasmático una vez finalizada la síntesis proteica. Así se sintetiza la mayor parte de las proteínas integrales de membrana de la célula, lo cual también es válido para el plasmalema (el "transporte" de las membranas se describe en la pág. 84).

Con la síntesis de las proteínas que pasan a la luz del RER se logra la separación de estos productos del resto del citoplasma debido a la presencia de las membranas. Esto implica que se mantienen aisladas las enzimas capaces de degradar el citoplasma si se encontraran libres en el citosol.

Por lo general, los ribosomas libres y unidos a membrana se encuentran en cadenas denominadas **polirribosomas**, que contienen de unos pocos hasta más de 30 ribosomas, y forman círculos, espirales o rosetas. Los polirribosomas se mantienen unidos por una hebra delgada de 1-1,5 nm de diámetro (Fig. 3-13), compuesta por **RNA mensajero (mRNA)**. Los ribosomas están formados por dos subunidades de distinto tamaño. La subunidad mayor está en contacto con la membrana cuando los polirribosomas se hallan unidos a la membrana (Fig. 3-14). La hebra de mRNA transcurre paralela a la membrana por una hendidura ubicada entre ambas subunidades (un poco más adentro de la subunidad menor).

Síntesis de proteínas. Gran parte de los conocimientos sobre los procesos moleculares relacionados con la síntesis proteica provienen de investigaciones realizadas en sistemas libres de células obtenidos de homogeneizados logrados después de una centrifugación diferencial (véase fraccionamiento celular en la pág. 44). Una de las fracciones, compuesta por partículas submicroscópicas y denominada **fracción microsómica**, tiene gran abundancia de RNA. Los denominados "microsomas" son trozos pequeños de RER limitados por membrana y otros fragmentos de membrana celular que se forman durante el proceso de homogeneización. Después de la solubilización de las membranas y de una posterior centrifugación diferencial, es posible aislar los ribosomas y, en la década de 1950, se demostró que estas suspensiones de ribosomas aislados tratados con aminoácidos con marcas radiactivas tenían la capacidad de sintetizar proteínas.

Los tres tipos de RNA intervienen en la síntesis proteica, es decir, mRNA (RNA mensajero), tRNA (RNA de transferencia) y rRNA (RNA ribosómico). Los tres se sintetizan en el núcleo celular por transcripción del DNA y luego se exportan al citoplasma después de ser sometidos a un tratamiento ulterior, como se verá con mayor detalle en el Capítulo 4. Después del pasaje al citoplasma, cada molécula de mRNA tiene el esquema de producción para determinado polipéptido, en la forma de una secuencia de grupos de tres bases, cada uno de los cuales se designa **codón** y codifica un aminoácido específico. El tRNA interviene en la síntesis proteica al buscar los correspondientes aminoácidos en el citoplasma (existe por lo menos un tRNA para cada uno de los 21 aminoácidos que forman las proteínas) y transportarlos hasta el ribosoma. El rRNA se incluye en el núcleo celular en la forma de ribonucleoproteína (RNP) que compone las dos subunidades del ribosoma; cada una de ellas se exporta al citoplasma por separado, donde permanecen aisladas hasta que se incorporan al proceso de síntesis proteica.

La *síntesis proteica comienza* con la denominada **fase de iniciación**, en la cual una molécula del mRNA que codifica la proteína por sintetizar se fija por el extremo anterior (el extremo 5') a la subunidad menor de un ribosoma (Fig. 3-15). Durante la fijación se ubica el **codón de inicio**

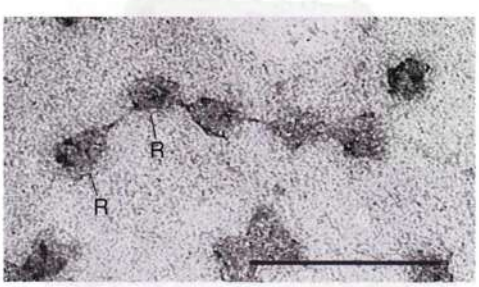

Fig. 3-13. Imagen de un **polirribosoma** (de reticulocito) captada con microscopio electrónico. Se distingue con claridad que los 5 ribosomas del polirribosoma están unidos mediante un filamento delgado, compuesto por RNA mensajero. ×280.000. Barra: 20 nm. (Según Slayter, Warner, Rich y Hall).

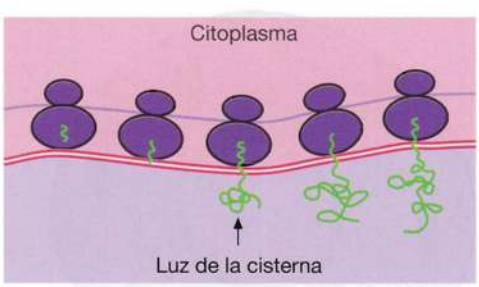

Fig. 3-14. Dibujo esquemático de **ribosomas unidos a membrana**. La subunidad mayor está en contacto con la membrana de la cisterna, mientras que el filamento de RNA mensajero se desplaza por una hendidura entre ambas subunidades. La proteína recién sintetizada (flecha) atraviesa la membrana hacia la luz de la cisterna.

booksmedicos.org

BOOK'S COPICENTRO USAC / 2016

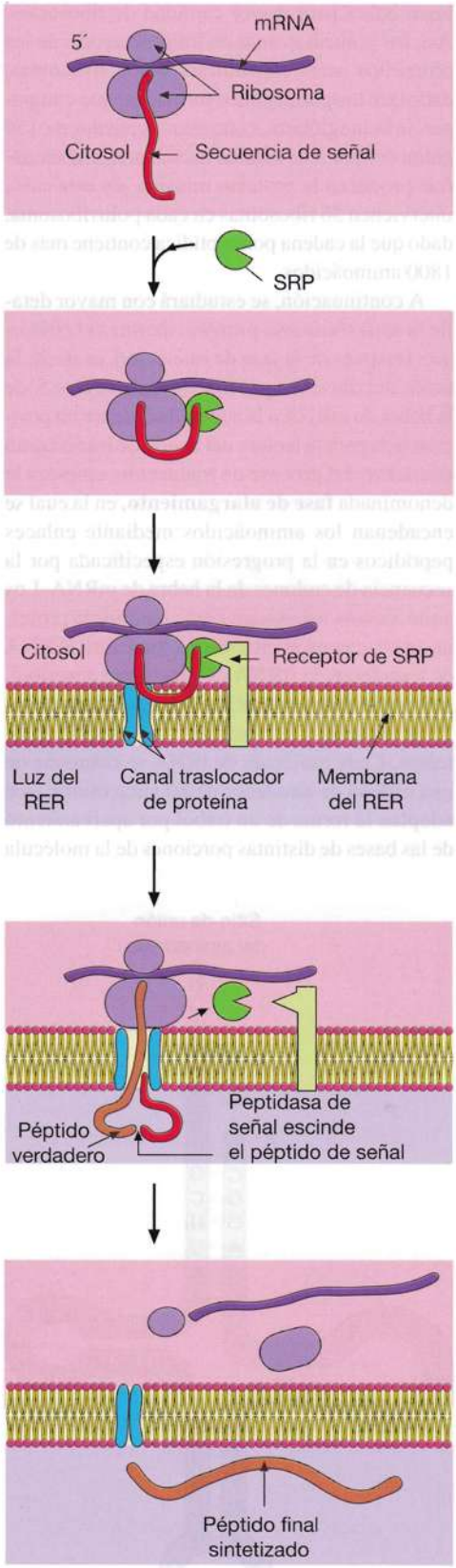

Fig. 3-15. Dibujo esquemático que muestra el **inicio de la síntesis proteica en el citoplasma y la continuación de la síntesis en el RER** (véase el texto para más detalles).

del mRNA en la denominada posición de cadena peptídica o **sitio P** (véase más adelante). El codón de inicio se compone del grupo de tres bases AUG (también es el codón correspondiente al aminoácido metionina) y representa una señal de comienzo para la síntesis de la proteína, ubicada cerca del extremo 5' del mRNA. Después de la fijación del mRNA, se adosa una subunidad ribosómica mayor, con lo que el ribosoma está en condiciones de comenzar la síntesis proteica, es decir, finaliza la fase de iniciación. Si la proteína en cuestión debe ser sintetizada por los ribosomas unidos a membrana, el mRNA tiene en su extremo 5' una secuencia de bases adicional, que codifica la denominada **secuencia de señal** (compuesta por alrededor de 20 aminoácidos). La secuencia de señal es sintetizada primero y representa una prolongación N-terminal de la "verdadera proteína" por sintetizar. Una vez producida la secuencia de señal, un complejo RNA-proteína específico, denominado **partícula de reconocimiento de la señal** (SRP) (ing. *signal recognition particle*) se fija a la secuencia de señal (en la SRP se encuentra una scRNP, véase más sobre pequeñas partículas citoplasmáticas de RNP en el Capítulo 4, en la sección de transcripción de genes) y detiene momentáneamente la síntesis proteica. La SRP tiene gran afinidad con un complejo proteico denominado **receptor SRP**, una proteína integral de membrana ubicada sobre la superficie externa del RER. El receptor SRP también se denomina "**proteína de anclaje**". En cuanto SRP se fija a la secuencia de señal, se adosa también al receptor SRP y une así el ribosoma a la superficie externa de la membrana del RER. La SRP se separa de la secuencia de señal después de la unión con el receptor SRP y el ribosoma con la secuencia de señal se une a un complejo proteico (poco estudiado), denominado **canal traslocador de proteína**, que atraviesa la membrana del RER. Se restablece entonces la síntesis proteica, con formación de la verdadera proteína a continuación de la secuencia señal. Durante la formación, la cadena peptídica atraviesa el canal hacia la luz del retículo endoplasmático y, en cuanto pasa la totalidad de la secuencia señal, ésta se separa por acción de una enzima ligada a la membrana, una **peptidasa de la señal**. Cuando finaliza la síntesis de la verdadera cadena polipeptídica, ésta se libera a la luz del retículo o permanece unida a la doble capa lipídica de la membrana del RER, si se trata de una proteína integral de membrana. Esta proteína contiene, en algún sitio de la cadena polipeptídica, una secuencia de alrededor de 20 aminoácidos hidrófobos correspondientes a la porción transmembrana de la proteína, que actúa como **secuencia de detención de la trans-**

BOOK'S COPICENTRO USAC / 2016

booksmedicos.org

ferencia; su función es detener la transferencia de la cadena polipeptídica a través del canal de proteínas. Se cree que la cadena peptídica abandona el canal por difusión lateral y penetra en la doble capa lipídica. La secuencia peptídica hidrófoba pasa a ser la porción transmembrana permanente de la proteína de membrana y el sitio de anclaje durante la síntesis final de la proteína. Una vez finalizada, ya se trate de una proteína luminal o una proteína de membrana, se cierra el canal de proteínas en la membrana del RER, que sólo vuelve a abrirse con la fijación de una nueva secuencia señal.

Algunas proteínas no se sintetizan en los ribosomas unidos a membrana, sino en *ribosomas libres en el citosol*, si la molécula de mRNA con el código de la proteína carece de la secuencia de bases de inicio en el extremo 5', codificador del péptido de señal. Entonces, el ribosoma completo permanece en el citosol y produce allí la proteína. La proteína ya sintetizada puede permanecer en el citosol o ser transportada a las mitocondrias, los peroxisomas o el núcleo celular. En consecuencia, el mRNA determina el tipo de proteína producido por los ribosomas y su destino final. Los ribosomas son idénticos desde el punto de vista funcional y el mismo ribosoma puede intervenir en algunos casos en la producción de una proteína con secuencia de señal, es decir, estar unido a la membrana, y en otro momento actuar como ribosoma libre y sintetizar proteínas para el citosol o el núcleo celular. Una vez finalizada la síntesis de una proteína, se separan las dos subunidades ribosómicas y sólo vuelven a unirse para sintetizar una nueva proteína.

A menudo se denomina **preproteínas** a las proteínas que poseen una secuencia de señal inicial.

Hasta este momento se han analizado los procesos de la síntesis proteica según se producen para un único ribosoma pero, como ya se describió, los ribosomas que sintetizan proteínas se encuentran en la forma de *polirribosomas* unidos a una hebra de mRNA, sin importar si se trata de ribosomas unidos a membrana o aislados. Durante la síntesis de la proteína, la hebra de mRNA se desplaza respecto del ribosoma, por lo que se lee un codón tras otro, como se verá con mayor detalle más adelante. Esto se repite hasta finalizar la cadena peptídica, por lo que cada ribosoma sintetiza una copia de la misma cadena polipeptídica, que se prolonga en dirección perpendicular a la hebra de mRNA.

Por lo general, la cantidad de ribosomas de un polirribosoma es proporcional a la longitud de la hebra de mRNA, a su vez proporcional a la longitud de la cadena polipeptídica formada. Cuanto más larga es la hebra de mRNA, más lugar habrá para mayor cantidad de ribosomas. Así, los polirribosomas de los precursores de los eritrocitos están constituidos por 5 ribosomas, dado que los polipéptidos formados, que componen la hemoglobina, contienen alrededor de 150 aminoácidos. Las células musculares embrionarias producen la proteína miosina; en este caso, intervienen 56 ribosomas en cada polirribosoma, dado que la cadena polipeptídica contiene más de 1800 aminoácidos.

A continuación, se estudiará con mayor detalle la *síntesis de una proteína dentro del ribosoma*. Después de la fase de iniciación, es decir, la unión del ribosoma y la fijación del extremo 5' de la hebra de mRNA a la subunidad menor en posición lista para la lectura del codón de inicio como comienzo del proceso de traducción, empieza la denominada **fase de alargamiento**, en la cual se encadenan los aminoácidos mediante enlaces peptídicos en la progresión especificada por la secuencia de codones de la hebra de mRNA. Los aminoácidos necesarios para construir la proteína se buscan en el citoplasma mediante el RNA de transferencia (tRNA). Como ya se describió, hay por lo menos un tRNA para cada uno de los 21 aminoácidos utilizados en la síntesis de proteínas. Cada molécula de tRNA se compone de una cadena de alrededor de 80 nucleótidos, que adoptan la forma de un trébol por apareamiento de las bases de distintas porciones de la molécula

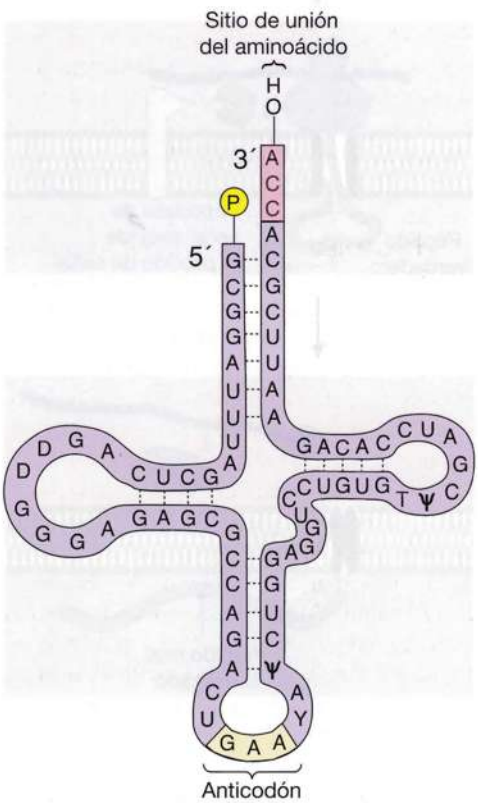

Fig. 3-16. Dibujo esquemático de la estructura de una **molécula de tRNA (RNA de transferencia)** (en el caso presentado, para la transferencia del aminoácido fenilalanina). Las bases especiales D (dihidrouridina) Y (seudouridina) son derivados de la base uracilo (U).

BOOK'S COPICENTRO USAC / 2016

booksmedicos.org

(Fig. 3-16). Las dos "hojas laterales" del trébol están formadas por dos asas laterales, mientras que en el extremo del "tallo" se encuentra un sitio de unión para el aminoácido específico de la molécula de tRNA en cuestión. La porción final del tallo representa el extremo 3' de la molécula y termina con la secuencia de bases **CCA**, en la cual el aminoácido se une a la **adenina** final. Se logra la especificidad porque a cada tRNA le corresponde una **aminoacil-tRNA-sintetasa** específica, que fija el aminoácido correcto a la molécula de tRNA correspondiente. Se denomina aminoacil-tRNA al tRNA unido al aminoácido. En la porción correspondiente a la "hoja media" del trébol, es decir, opuesta al extremo del tallo, se encuentra un grupo de tres bases, denominado **anticodón**, que es complementario al grupo de tres bases correspondiente o codón de la hebra de mRNA. El primer aminoácido transportado como aminoacil-tRNA hasta el **codón de inicio** en el ribosoma es la metionina, dado que el codón de inicio (AUG) también es el codón de la metionina. En realidad, existen dos tipos de tRNA para la metionina, debido a que uno se especializa como codón de inicio y el consecuente comienzo de la síntesis proteica, mientras que el otro reconoce codones AUG "internos", es decir, diferentes del codón de inicio. La unión del extremo 5' del mRNA a la subunidad menor del ribosoma se asegura mediante la modificación de este extremo del mRNA por un grupo metilguanosilo para formar el denominado **capuchón 5'**. Después de la fijación, la hebra de mRNA se desplaza sobre la superficie del ribosoma hasta la aparición del primer codón AUG, es decir, el codón de inicio, y comienza la traducción de la verdadera secuencia de nucleótidos codificadora. En realidad, la ubicación en el ribosoma del aminoacil-tRNA para la metionina ya se produce en la fase de iniciación, por lo que el primer aminoácido que es transportado al ribosoma por su tRNA correspondiente es el segundo aminoácido de la cadena peptídica. El tRNA con la metionina también se denomina **RNA iniciador** y se fija al ribosoma en el denominado **sitio peptidílico** o **sitio P**, mientras que el segundo aminoácido se fija al sitio **aminoacílico** o **sitio A** (Fig. 3-17). Como ya se vio, la unión de las moléculas de tRNA se produce por apareamiento de bases entre el codón de la hebra de mRNA y el anticodón de la molécula de tRNA. De este modo, los dos aminoácidos están enfrentados en el extremo opuesto de las moléculas de tRNA y se forma entonces un enlace peptídico entre ellos, proceso catalizado por una peptidiltransferasa. La actividad de catalizador de esta enzima está asentada en la subunidad mayor del ribosoma, en la forma de una de las **moléculas de rRNA**

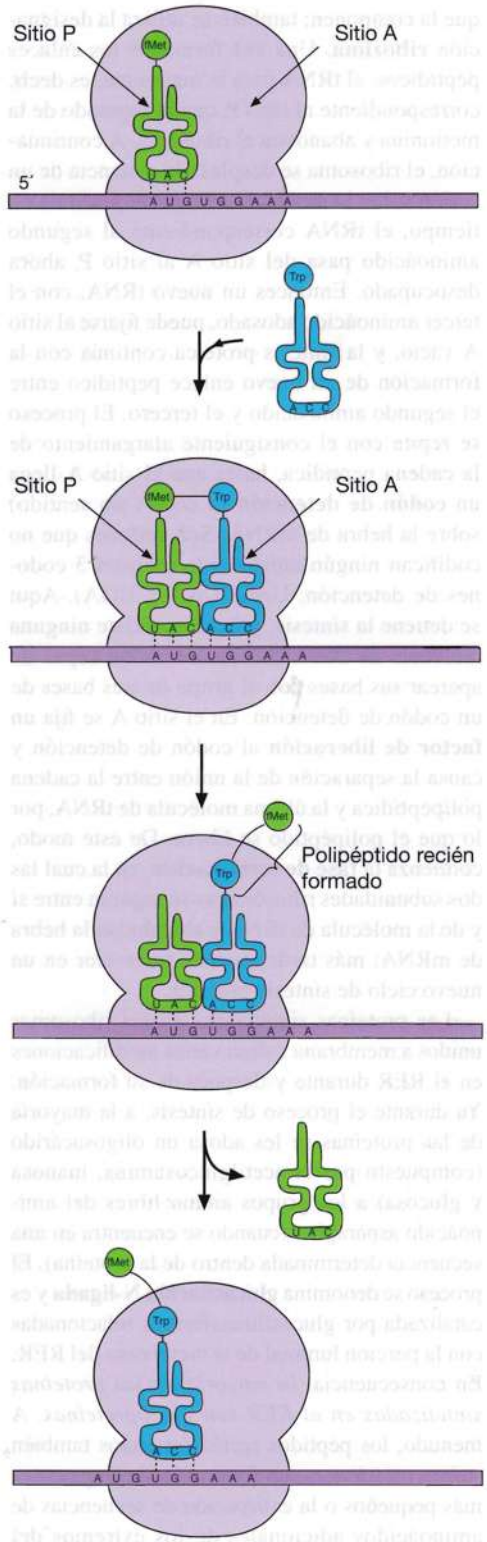

Fig. 3-17. Dibujo esquemático del **transcurso de la síntesis proteica dentro del ribosoma** (véase el texto para más detalles).

BOOK'S COPICENTRO USAC / 2016

booksmedicos.org

que la componen; también se utiliza la designación **ribozima**. Una vez formados los enlaces peptídicos, el tRNA para la metionina, es decir, correspondiente al sitio P, queda separado de la metionina y abandona el ribosoma. A continuación, el ribosoma se desplaza la distancia de un codón sobre la molécula de mRNA y, al mismo tiempo, el tRNA correspondiente al segundo aminoácido pasa del sitio A al sitio P, ahora desocupado. Entonces un nuevo tRNA, con el tercer aminoácido adosado, puede fijarse al sitio A vacío, y la síntesis proteica continúa con la formación de un nuevo enlace peptídico entre el segundo aminoácido y el tercero. El proceso se repite con el consiguiente alargamiento de la cadena peptídica, hasta que al sitio A llega un **codón de detención** (o codón sin sentido) sobre la hebra de mRNA. Son codones que no codifican ningún aminoácido (existen 3 codones de detención, UAG, UAA y UGA). Aquí se detiene la síntesis, porque no existe ninguna molécula de tRNA con un anticodón capaz de aparear sus bases con el grupo de tres bases de un codón de detención. En el sitio A se fija un **factor de liberación** al codón de detención y causa la separación de la unión entre la cadena polipeptídica y la última molécula de tRNA, por lo que el polipéptido se libera. De este modo, comienza la **fase de terminación**, en la cual las dos subunidades ribosómicas se separan entre sí y de la molécula de tRNA y abandonan la hebra de mRNA; más tarde, pueden intervenir en un nuevo ciclo de síntesis proteica.

Las proteínas sintetizadas en los ribosomas unidos a membrana sufren varias modificaciones en el RER durante y después de su formación. Ya durante el proceso de síntesis, a la mayoría de las proteínas se les adosa un oligosacárido (compuesto por N-acetilglucosamina, manosa y glucosa) a los grupos amino libres del aminoácido asparagina (cuando se encuentra en una secuencia determinada dentro de la proteína). El proceso se denomina **glucosilación N-ligada** y es catalizada por glucosiltransferasas relacionadas con la porción luminal de la membrana del RER. En consecuencia, *la mayoría de las proteínas sintetizadas en el RER son glucoproteínas*. A menudo, los péptidos recién formados también sufren *escisiones*, con formación de fragmentos más pequeños o la extirpación de secuencias de aminoácidos adicionales de los extremos del péptido. Además, la proteína sufre plegamientos hasta adquirir la forma tridimensional final o conformación, que está determinada, según se describió en el Capítulo 1, por la secuencia de aminoácidos; por otra parte, el plegamiento correcto se ve favorecido por distintas proteínas. Así, una enzima cataliza la formación de enlaces disulfuro entre moléculas de cisteína ubicadas en distintos sitios de la cadena peptídica, por lo que el plegamiento se produce con mayor rapidez, si bien no es afectado por la conformación final. Además, el plegamiento es estimulado por las denominadas carabinas o **chaperonas** (fr. *chaperon*, dama de compañía), que estabilizan los pasos intermedios del plegamiento. Las chaperonas pertenecen a las denominadas *proteínas de choque térmico* o *proteínas de estrés*, dado que su síntesis aumenta con el incremento de la temperatura u otras acciones causantes de estrés. Las proteínas compuestas por varias subunidades adquieren la conformación correcta por unión de las subunidades en la luz del RER.

Como ya se vio, sólo los péptidos con *secuencia de señal* correspondiente al N-terminal son "dirigidos" hacia el RER para la síntesis final y, en la mayoría de los casos, són transportados al aparato de Golgi para recibir el tratamiento final y ser distribuidos hacia los destinos determinados (se verá con mayor detalle al estudiar el aparato de Golgi, pág. 83). Esta **orientación** (ing. *targeting*) de las proteínas dentro de la célula comienza, entonces, desde la iniciación de la síntesis (presencia o ausencia de la secuencia de señal) y continúa después en el RER y el complejo de Golgi. Las proteínas *sin secuencia de señal* son sintetizadas en el citosol, dado que el ribosoma permanece allí durante la síntesis. La mayoría de estas proteínas permanecen en el citosol, por ejemplo, como proteínas solubles (p. ej., enzimas) o como componentes estructurales (p. ej., filamentos pertenecientes al citoesqueleto), pero algunas se dirigen hacia el núcleo celular, las mitocondrias o los peroxisomas. Para las proteínas nucleares la orientación se produce por la presencia de una corta secuencia de aminoácidos, la **secuencia de localización nuclear (NLS),** que es reconocida por los **receptores de importación nuclear**. Estos receptores se fijan a la NLS y transfieren la proteína a través de un poro de la membrana nuclear (véase el Capítulo 4, pág. 115).

La gran mayoría de las proteínas mitocondriales son sintetizadas por los ribosomas citoplasmáticos (un pequeño porcentaje lo es en las propias mitocondrias, véase pág. 97) y son dirigidas hacia las mitocondrias de modo similar porque tienen señales orientadoras para distintas porciones del orgánulo. Las proteínas dirigidas a los peroxisomas (p. ej., la enzima catalasa) tiene como secuencia de señal un tripéptido C-terminal, que determina su transporte hacia el orgánulo.

La *regulación de la síntesis proteica* tiene lugar en varios pasos. Como se verá en el Capítulo 4, la regulación comienza ya en el núcleo celular,

booksmedicos.org

BOOK'S COPICENTRO USAC / 2016

en parte por influencia de moléculas de RNA funcionales sobre la transcripción, en parte por la acción posterior sobre las moléculas de RNA y la exportación final al citoplasma (véase la Fig. 4-12, pág. 123). La **expresión de un gen** implica que éste permite el desarrollo de una propiedad *observable* (rasgo **fenotípico**), en general por síntesis de una proteína funcional. No obstante, en algunos casos se aplica el término sólo al proceso de transcripción pero, en su sentido más amplio, incluye la transcripción y la traducción.

Es obvio que la *degradación de una proteína* contribuye en el mismo grado que la síntesis a determinar la cantidad de la proteína en cuestión presente en la célula y, en consecuencia, el grado de expresión del gen correspondiente. La vida media de las proteínas varía entre unos pocos minutos y varias semanas; para algunas, aún más. Las proteínas seleccionadas para ser degradadas son marcadas por la célula mediante la fijación de una pequeña proteína denominada **ubicuitina** (lat. *ubiquitarius*, ubicua). A continuación, la proteína es dirigida hacia los **proteasomas** (grandes complejos proteicos que catalizan la degradación de numerosas proteínas marcadas con ubicuitina, véase pág. 95), donde son degradadas.

Otro mecanismo de degradación de las proteínas, por lo general menos selectivo, es la captación por los lisosomas. Las proteínas son degradadas por las enzimas lisosómicas a través de un proceso denominado **microautofagia**, que se verá al estudiar los lisosomas, en la página 89. La degradación proteica lisosómica *puede* ser selectiva cuando se relaciona con acciones estresantes sobre la célula, en cuyo caso las proteínas que contienen determinadas secuencias de aminoácidos, lo cual constituye una marca, son captadas selectivamente y degradadas en los lisosomas.

Retículo endoplasmático agranular (liso)

El retículo endoplasmático se encuentra en muchas células en la forma de túbulos limitados por membranas a las que no se adosan ribosomas, por lo que se denomina retículo **endoplasmático agranular o liso (REL).** Es acidófilo y se tiñe con colorantes como la eosina; en consecuencia, no se distingue del citosol circundante en los preparados para microscopia óptica, por lo que recién se detectó después de la incorporación de la microscopia electrónica.

Regulación de la síntesis de proteínas

La *regulación de la traducción* de la síntesis proteica en el citoplasma puede ocurrir, por ejemplo, cuando proteínas citoplasmáticas específicas se fijan a la molécula de mRNA e impiden así la traducción. Las variaciones de la vida media del mRNA también influyen sobre la cantidad de proteína sintetizada por traducción de ese mRNA. La vida media de las moléculas de mRNA varía entre varias horas y algunos días, y se prolonga por la acción de la hormona del crecimiento, entre otros factores.

El proceso de traducción también puede verse afectado por otras acciones, además de la influencia directa sobre la molécula de mRNA. Así, la fosforilación de las proteínas necesarias para el proceso de traducción puede estimular o inhibir la velocidad de reacción. Por ejemplo, en algunos casos la fosforilación de los denominados factores de iniciación (requeridos para que se produzca la reacción entre el mRNA, el tRNA y la subunidad ribosómica menor en la iniciación de la síntesis proteica) conduce a la inhibición de la traducción por inactivación; en otros casos, a la estimulación del proceso de traducción por activación. Por último, ciertas investigaciones sugieren la posibilidad de que la composición y la cantidad variables de las moléculas de tRNA en los distintos tipos celulares pueden influir sobre la velocidad del proceso de traducción.

Las *modificaciones postraduccionales* en la estructura y la conformación de la proteína sintetizada contribuyen a regular la actividad biológica de la proteína y, en consecuencia, determinan si el gen correspondiente se expresará en la célula. Como se vio en el texto, a menudo se produce la escisión del péptido sintetizado en cadenas más pequeñas, o la extirpación de secuencias peptídicas excedentes terminales, además de distintos plegamientos que conducen a la conformación funcional final de la proteína. La actividad biológica de las proteínas también puede ser regulada por la asociación y la disociación de unidades polipeptídicas y, por ejemplo, por el proceso de fosforilación. La mayoría de estas reacciones son reversibles, por lo que permiten la regulación de la actividad biológica de las moléculas proteicas de la célula mediante distintos mecanismos.

BOOK'S COPICENTRO USAC / 2016

booksmedicos.org

A menudo, los retículos endoplasmáticos rugoso y liso se continúan uno con otro, pero la diferencia no radica sólo en la presencia de ribosomas. Por lo general, el retículo liso forma una densa red de túbulos anastomosados (Fig. 3-18), mientras que rara vez se observan cisternas. En algunos tipos celulares aparece casi con exclusividad uno de los tipos de retículo. En las células glandulares secretoras de proteínas, casi la totalidad es retículo rugoso. En cambio, en las células secretoras de hormonas esteroides predomina la forma lisa. Las células hepáticas representan una excepción, dado que se encuentran cantidades importantes de ambos tipos como expresión de las numerosas y variadas actividades de estas células (Fig. 3-18).

En la actualidad se conocen las funciones del retículo endoplasmático liso en varios tipos celulares, como se verá con mayor detalle en los próximos capítulos. En los hepatocitos, a menudo se encuentran partículas de glucógeno en estrecha relación con el REL, cuyas membranas contienen varias enzimas importantes para el metabolismo del **glucógeno**, en especial, **glucosa-6-fosfatasa**. Esta enzima cataliza el último paso de la degradación del glucógeno para dar glucosa libre, que después es transportada hacia el exterior de los hepatocitos y a la sangre.

El REL hepático también está relacionado con la desintoxicación de distintos componentes endógenos (formados dentro del organismo) y exógenos (incorporados desde el exterior), entre ellos, algunos pesticidas y muchos fármacos. Por ejemplo, si se administra un barbitúrico a animales de experimentación, se observa un gran aumento de la cantidad de REL en los hepatocitos, y las membranas del retículo liso aislado de estas células muestran un aumento de la actividad de las enzimas desintoxicantes (pero no de la actividad, p. ej., de la glucosa-6-fosfatasa).

El retículo endoplasmático liso también interviene en la **síntesis de lípidos**. En el hígado se sintetizan colesterol y lipoproteínas, mientras que en las células epiteliales absortivas de la superficie del intestino delgado se lleva a cabo la síntesis de **triacilgliceroles** a partir de los alimentos absorbidos. En las células endocrinas (productoras de hormonas) que sintetizan **hormonas esteroides**, por ejemplo en los testículos, los ovarios y la corteza suprarrenal, el REL está muy desarrollado, dado que interviene en la síntesis de hormonas esteroides a partir del colesterol. El REL también sintetiza **fosfolípidos** para la construcción de las membranas celulares, tanto alrededor de los orgánulos como del plasmalema.

En las células del músculo estriado, el REL se denomina **retículo sarcoplasmático** (gr. *sarx*, carne) y está relacionado con la liberación y la recaptación de *iones calcio* en la contracción y la relajación de las fibras musculares. En muchos

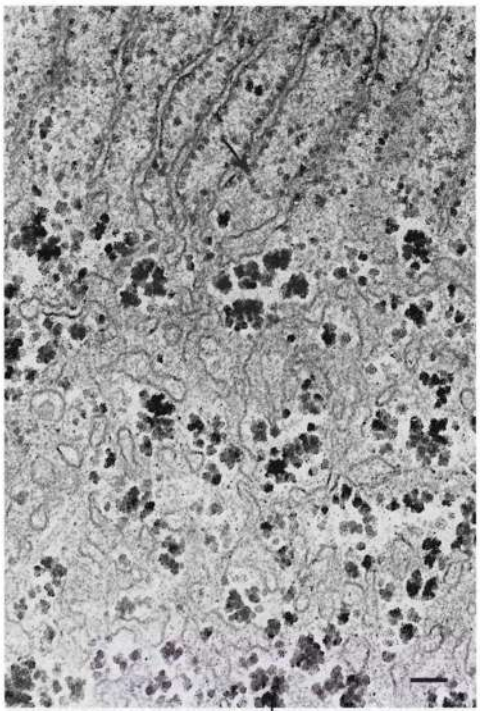

Fig. 3-18. Imagen de **retículo endoplasmático liso** de un hepatocito captada con microscopio electrónico. Frente a la flecha se observa la transición entre los retículos endoplasmáticos liso y rugoso. Además, es característica la estrecha relación que existe con numerosas partículas de glucógeno. ×52.000. Barra: 100 nm. (Cedida por A.B. Maunsbach).

Síntesis de lípidos de membrana

Las moléculas de fosfolípidos se sintetizan primero como parte de la doble capa lipídica del REL, donde se incluyen en la mitad interna (orientada hacia el citosol) de la bicapa lipídica. Las enzimas que intervienen presentan su porción catalítica orientada hacia el citosol, donde se encuentran los componentes requeridos para la síntesis. La mitad interna de la doble capa lipídica se forma por desplazamiento de algunos fosfolípidos desde una mitad hacia la otra. Este desplazamiento es catalizado por flipasas específicas para determinados fosfolípidos, lo que causa su distribución asimétrica en las dos mitades de la membrana. En consecuencia, se forma nuevo material de membrana por ampliación de la ya existente en el REL. Más tarde se incorpora el material de membrana recién formado a las membranas de otros orgánulos o al plasmalema.

BOOK'S COPICENTRO USAC / 2016

booksmedicos.org

otros tipos celulares, el retículo liso también está en condiciones de crear gradientes de concentración para iones calcio, lo cual tiene gran importancia en los procesos de transmisión de señales entre las células.

Aparato de Golgi

El aparato de Golgi (denominado así en honor a su descubridor, el investigador italiano Camillo Golgi) se encuentra en todos los tipos celulares, pero no se tiñe en los cortes histológicos comunes. Puede reducir las sales de los metales, por ejemplo las de osmio y de plata, propiedad en la que se basa la determinación según el método original de Golgi, o después de la fijación durante varios días con tetróxido de osmio (Fig. 3-19). A veces se detecta la localización celular en los cortes histológicos comunes teñidos, por ejemplo los teñidos con HE, como una pequeña zona clara cercana al núcleo celular, como la denominada **imagen negativa del Golgi**. Esto se observa particularmente en las células en las cuales el aparato de Golgi no teñido contrasta con un citoplasma circundante basófilo, por ejemplo, en osteoblastos y células plasmáticas (Fig. 3-20).

A menudo, el aparato de Golgi se ubica cerca del núcleo. En las células secretoras, se localiza entre el núcleo celular y la región apical de la célula, desde donde se libera el producto de secreción (Fig. 3-19a). En otros tipos celulares sin actividad secretora polarizada, puede formar una estructura reticulada alrededor del núcleo, según lo describió originalmente Golgi en las células nerviosas (Fig. 3-19b).

Con microscopia electrónica se observan numerosas **cisternas** aplanadas, limitadas por membrana, dispuestas como **pilas** o **rimeros** (Figs. 3-21 y 3-22). Por lo general, estas pilas contienen 3-10 cisternas, cada una de las cuales suele estar un poco dilatada en la periferia y adoptar una forma curva, por lo que la pila en conjunto presenta una superficie convexa orientada hacia el núcleo celular, denominada **superficie cis** (lat. *cis*, de este lado), y una superficie cóncava hacia el exterior de la célula, denominada **superficie trans** (lat. *trans*, sobre, a través, del otro lado). En correspondencia con la superficie cis se encuentra una red de túbulos y cisternas anastomosados que forman la denominada **red cis de Golgi** (Fig. 3-23), que se cree está relacionada con la primera cisterna verdadera. Esta cisterna forma, junto con las cisternas inmediatamente adyacentes, la **porción cis** de la pila de Golgi y se continúa en unas pocas cisternas, que conforman la **porción intermedia**. Por último, las cisternas cercanas a la superficie trans de la pila forman la **porción trans**, que en realidad se cree que está relacionada con una red anastomosada denominada **red trans de Golgi**. Por lo general, la luz de las cisternas está más dilatada en dirección a la porción trans. En relación con la superficie cis se observa gran cantidad de pequeñas vesículas, denominadas **vesículas de transporte**, que se liberan de las zonas libres de ribosomas de las cisternas del retículo endoplasmático rugoso y se transportan a la porción lisa a través de las cisternas comunicantes. Las vesículas de transporte migran con su contenido de proteínas hacia la red cis de Golgi, con la cual se fusionan; de esta manera, se unen los contenidos de las luces. La membrana de la vesícula se incorpora a las membranas de la red cis de Golgi que, como se vio antes, se continúa con la primera cisterna de la porción cis de la pila. A lo largo de los bordes laterales de las cisternas también se observan numerosas vesículas peque-

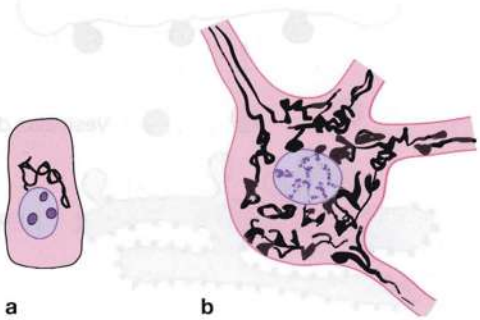

Fig. 3-19. Dibujo esquemático del aspecto del **aparato de Golgi** al microscopio óptico en una **célula glandular** (**a**) y en una **célula nerviosa** (**b**), de acuerdo con la determinación por el método original de Golgi. (Según Le Gros Clark).

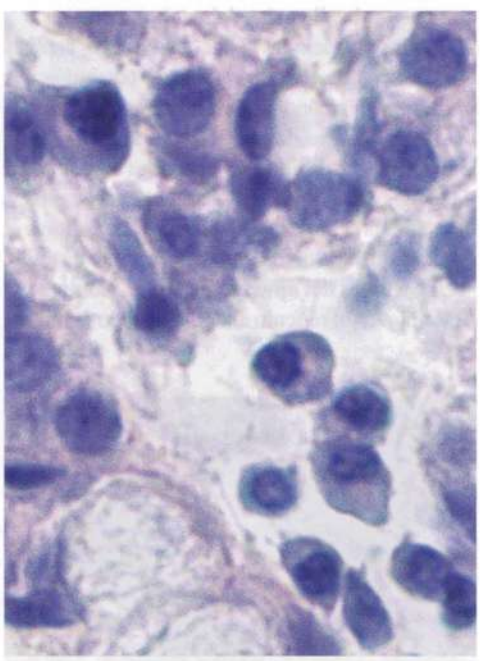

Fig. 3-20. Microfotografía de tejido conectivo laxo de la mucosa del intestino delgado. Se observan varias **células plasmáticas con la denominada imagen negativa de Golgi**. Corte coloreado con hematoxilina-eosina. ×1500. Barra: 5 µm.

BOOK'S COPICENTRO USAC / 2016

booksmedicos.org

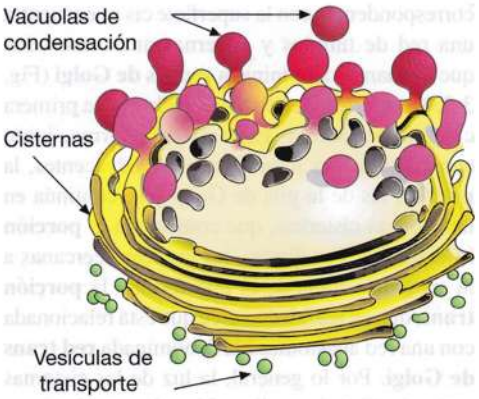

Fig. 3-21. Dibujo esquemático tridimensional que muestra la **conformación ultraestructural del aparato de Golgi en una célula secretora**. (Según Ham).

ñas que se supone son responsables del transporte del contenido de las cisternas de una a otra, en sentido cis-trans. Sobre la superficie trans de Golgi se detectan **vesículas de secreción**; algunas son bastante pequeñas y otras grandes, sobre todo en células especializadas para la secreción, y se denominan **vacuolas de condensación**. Contienen producto de secreción más o menos condensado y representan los estadios previos de los **gránulos de secreción** maduros, también de gran tamaño, que contienen un material denso y homogéneo (véase con mayor detalle más adelante).

Las investigaciones histoquímicas y los análisis bioquímicos de los homogenados obtenidos por ultracentrifugación han demostrado varias actividades enzimáticas diferentes en las membranas de las cisternas, en distintas subporciones del complejo de Golgi, como expresión de que allí tienen lugar diferentes procesos; esto precisamente constituye el fundamento de la división en subporciones distintas.

Funciones del aparato de Golgi. Como ya se describió, en el retículo endoplasmático se realiza la síntesis de proteínas luminales (no unidas a membrana) e integrales y de lípidos incluidos en el material de membrana recién formado. Las proteínas y el material de membrana deben ser transportados desde el retículo endoplasmático hacia los diferentes destinos celulares, y la primera estación de su viaje es el aparato de Golgi. El transporte se realiza a través de pequeñas vesículas de transporte revestidas de **COP-II** (véase más adelante) que se liberan de la porción lisa del retículo y se desplazan hasta la porción cis del complejo de Golgi, donde se fusionan con la membrana. En apariencia, estas vesículas de transporte no son selectivas, dado que parece que transportan al aparato de Golgi cualquier proteína sintetizada en el retículo, siempre que presente el plegamiento y las uniones correctas. En caso contrario, la proteína permanece en el retículo endoplasmático, donde se degrada. Sin embargo, algunas proteínas contienen una **señal de retención en el RE** (**KDEL,** una secuencia lisina-asparagina-glutamina-lisina), que es reconocida por los **receptores de KDEL** en la red cis de Golgi; estas proteínas se incorporan nuevamente en vesículas de transporte revestidas

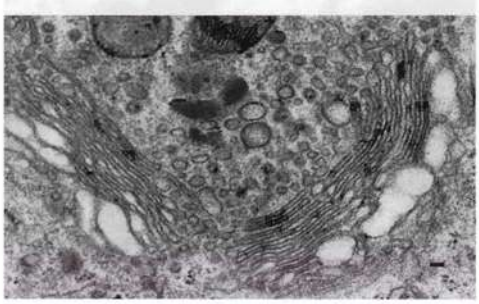

Fig. 3-22. Imagen del **aparato de Golgi** en una célula epitelial de intestino, captada con microscopio electrónico. ×21.600. Barra: 500 nm (Cedida por A.B. Maunsbach).

Fig. 3-23. Dibujo esquemático que muestra los **distintos componentes del aparato de Golgi** y su **función en el ciclo secretor**.

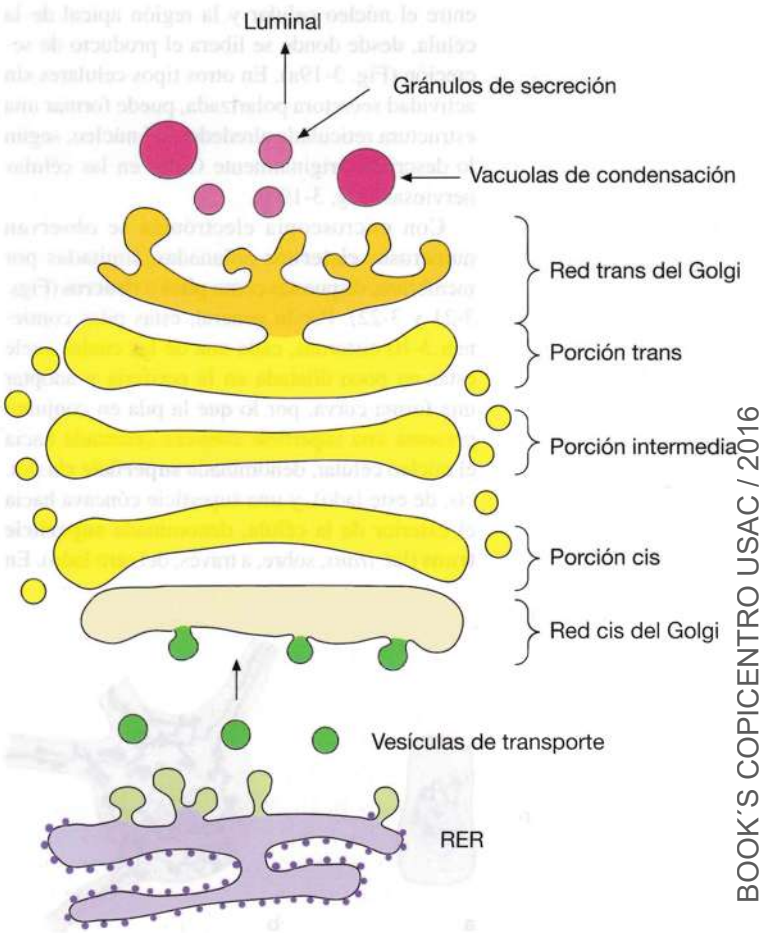

BOOK'S COPICENTRO USAC / 2016

booksmedicos.org

por **COP-I**, que las devuelven al retículo endoplasmático. Las demás proteínas pasan desde la red cis de Golgi a la porción trans de la pila y luego son transportadas de las cisternas a otras dentro de las pequeñas vesículas relacionadas con las cisternas. Estas vesículas se liberan de una cisterna para fusionarse con la inmediata superior y, al igual que las vesículas de transporte, no parece que sean selectivas.

Durante el pasaje a través de las porciones cis, intermedia y trans, las proteínas sufren distintas modificaciones químicas, catalizadas por las enzimas de las membranas de las cisternas. Las cadenas de oligosacáridos N-ligados, adosados a la mayoría de las proteínas en el RER por N-glucosilación, se modifican por unión y eliminación de distintas moléculas de azúcares, por lo que se forman proteínas unidas a diferentes estructuras de oligosacáridos ligados a un átomo de nitrógeno, en general del aminoácido asparagina. Además, otras glucosiltransferasas catalizan la denominada **O-glucosilación**, por la cual se unen oligosacáridos al átomo de oxígeno de los grupos hidroxilo de determinados aminoácidos. Para algunas proteínas, la O-glucosilación puede ser muy amplia. Esto es especialmente cierto para los **proteoglucanos**, compuestos por una columna vertebral proteica a la que por O-glucosilación se le fijan largas cadenas de glucosaminoglucanos (polímeros no ramificados de disacáridos), por ejemplo condroitinsulfato y queratansulfato. Los proteoglucanos son importantes componentes de la sustancia fundamental del tejido conectivo (véase con mayor detalle en el Capítulo 8), pero algunos tipos de estos compuestos también forman parte de la cubierta hidrocarbonada externa del plasmalema (glucocáliz). Estos hidratos de carbono ligados a membrana se fijan en el aparato de Golgi a la superficie luminal de las proteínas integrales de la membrana de la cisterna (lo mismo ocurre con la síntesis de glucolípidos en la membrana) y, por último, son transportados por las vesículas de secreción hasta el plasmalema donde, tras un proceso de exocitosis, pasan a la superficie externa (véase más adelante).

Las *enzimas lisosómicas* sufren una modificación especial de las cadenas de oligosacáridos N-ligados: en la porción cis del complejo de Golgi, se fosforilan a **manosa-6-fosfato** las moléculas del hidrato de carbono manosa de la cadena de oligosacáridos ligados al N. Es probable que la enzima fosforilada tenga capacidad para identificar las proteínas lisosómicas por su conformación, por lo que sólo ellas son fosforiladas a manosa-6-fosfato. Como se verá en la siguiente sección, la manosa-6-fosfato actúa como molécula de señal para la selección de las enzimas lisosómicas y el transporte hacia los lisosomas (en la próxima sección se estudiarán los lisosomas).

Salvo el caso de los proteoglucanos y las enzimas lisosómicas, se desconoce por qué casi todas las proteínas luminales sufren glucosilación con transformación a glucoproteínas. Pero se sabe que ciertos oligosacáridos ligados a proteínas integrales de membrana y a lípidos del plasmalema tienen importantes funciones en los procesos de transmisión de señales y adhesión celular (para más detalles, véanse los Capítulos 6 y 7).

Además de modificar los grupos hidrocarbonados ligados a proteínas, el aparato de Golgi también se relaciona con la **síntesis de polisacáridos**. Una *excepción* importante es el **hialuronano**, sintetizado en adyacencia al plasmalema por enzimas relacionadas con éste (véase con más detalle en el Capítulo 8).

Una de las muy importantes funciones relacionadas con el aparato de Golgi es la **selección o clasificación de las proteínas**. Las proteínas que llegan al aparato de Golgi tienen distinto destino dentro de la célula. La selección se lleva a cabo mediante proteínas receptoras específicas de las membranas del complejo de Golgi que registran determinadas moléculas de señal en las proteínas y las incorporan en el tipo correcto de vesícula, con lo cual se produce la selección. Como se vio antes, para algunas proteínas esto ocurre en la porción cis del Golgi, desde donde estas proteínas son devueltas al retículo endoplasmático. El resto de las proteínas *se clasifican en la red trans de Golgi*, donde son incorporadas en vesículas (Fig. 3-24). Después, el contenido de estas vesículas puede ser transportado a los *lisosomas* o *secretado por exocitosis*, es decir, por fusión de la membrana circundante de la vesícula con la membrana celular, con lo que se vuelca el contenido al exterior de la célula y, al mismo tiempo, *se incorpora el material de membrana al plasmalema*. Como ya se vio, la señal para la selección de las proteínas que vuelven al retículo endoplasmático consiste de una secuencia peptídica de retención en el retículo endoplasmático, mientras que para las enzimas lisosómicas es manosa-6-fosfato. Las demás proteínas, que no tienen "código postal" en la forma de secuencia de señal, son incorporadas en la porción trans del Golgi a vesículas de secreción que se desplazan hasta el plasmalema, con el que se fusionan para liberar el contenido.

Papel del aparato de Golgi en el ciclo secretor. Como se vio en el Capítulo 1, una breve definición de la secreción podría ser la capacidad de la célula de transformar pequeñas moléculas absorbidas en un producto específico, que después es eliminado como secreción. Ya se vio el ciclo de secreción, desde la síntesis inicial en el retículo endoplasmático, las diversas modificaciones en el

BOOK'S COPICENTRO USAC / 2016

booksmedicos.org

aparato de Golgi y la incorporación a las vesículas de secreción de la red trans de Golgi, hasta la eliminación final de la secreción por exocitosis del contenido de las vesículas. Sin embargo, el ciclo secretor puede adoptar 2 formas distintas, denominadas *secreción constitutiva* (lat. *constitutio*, disposición, aquí en la acepción de fundamental) y *secreción regulada*, respectivamente.

La **secreción constitutiva** se observa en casi todas las células y presenta características de proceso continuo, en el cual el material sintetizado atraviesa el complejo de Golgi y se elimina mediante la incorporación a pequeñas vesículas de secreción que se fusionan con el plasmalema, vuelcan el contenido hacia el exterior y se produce la fusión de los materiales de membrana (véase la Fig. 3-24). El vaciamiento de las vesículas no requiere estímulo externo. La secreción constitutiva se emplea para la secreción no regulada de factores de crecimiento, enzimas y componentes de la sustancia fundamental extracelular, además de suministrar material de membrana recién sintetizado al plasmalema. Durante la secreción constitutiva, las vesículas se recubren por la denominada **cubierta coatomérica** (compuesta por proteína coatomérica, COP-I), que no tiene función selectora conocida para el contenido de las vesículas y no se elimina hasta que la vesícula se vacía por exocitosis. COP-I también es utilizada como proteína coatomérica para el transporte vesicular dentro del aparato de Golgi y desde éste al RER, mientras que, como se comentó antes, las vesículas del RER al aparato de Golgi están recubiertas por **COP-II**.

La **secreción regulada** sólo se observa en células especializadas en la secreción de productos específicos, por ejemplo las células exocrinas del páncreas, que secretan enzimas digestivas. En estas células se produce una concentración de la secreción en la porción trans del aparato de Golgi, que continúa en grandes vesículas de secreción, las vacuolas de condensación antes mencionadas (Fig. 3-24). Así, éstas se transforman en vesículas de secreción maduras, denominadas gránulos de secreción, que se acumulan en el citoplasma

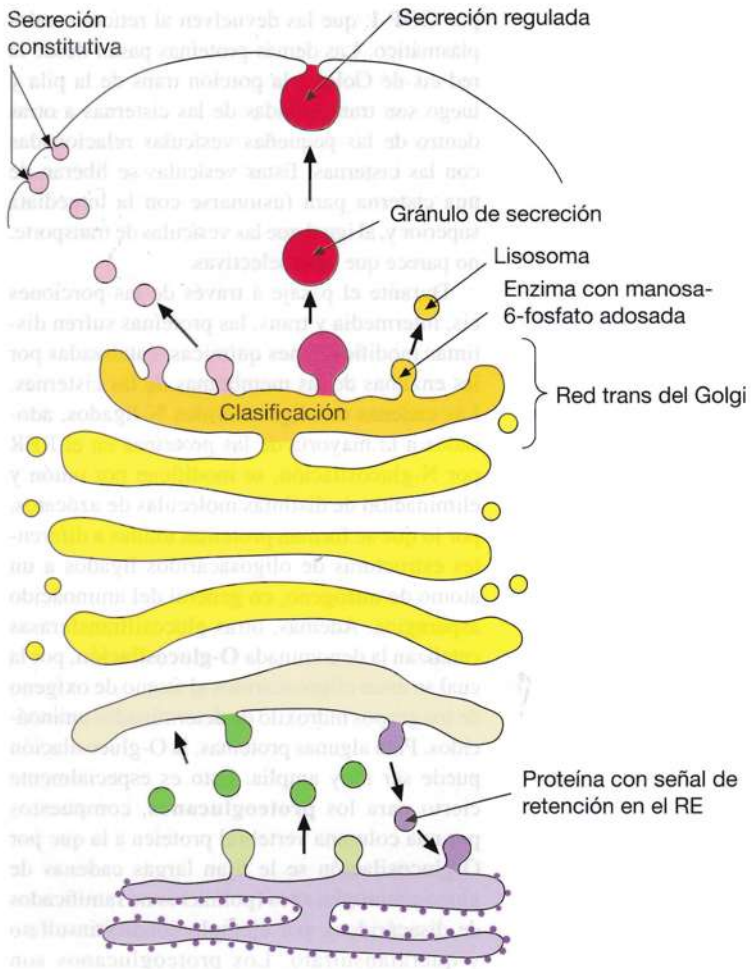

Fig. 3-24. Dibujo esquemático de la **clasificación de las proteínas en el aparato de Golgi.**

Secreción regulada del páncreas exocrino

La microscopia electrónica, los métodos de fraccionamiento celular y la radioautografía han permitido conocer detalles cobre el papel de los distintos orgánulos celulares en el ciclo de secreción, y en particular se ha investigado la **secreción regulada del páncreas exocrino.** La secuencia de los acontecimientos y el transcurso temporal se han aclarado mediante el uso de radioautografía. Después de la inyección de un aminoácido marcado con tritio, por ejemplo leucina, por vía intravenosa a un grupo de animales y el posterior sacrificio en momentos variados, las imágenes radioautográficas con microscopia electrónica del páncreas han mostrado la ubicación de la leucina incorporada y marcada. Calculados a partir del momento de la inyección, se hallaron gránulos de plata sobre el retículo endoplasmático rugoso a los 5 minutos (como expresión de que el aminoácido ya era incorporado en la proteína recién sintetizada), a los 15 minutos sobre el aparato de Golgi, y a los 45 minutos sobre los gránulos se secreción en la región apical de la célula.

BOOK'S COPICENTRO USAC / 2016

booksmedicos.org

(Fig. 3-25) y sólo se vacían como reacción a una señal específica. Durante la liberación de las vacuolas de condensación desde la red trans del Golgi, éstas recubren su superficie citoplasmática con una **cubierta de clatrina** (lat. *clathratus*, enrejado). La proteína clatrina contribuye al proceso de liberación y, a diferencia de la cubierta de COP, la cubierta de clatrina se elimina poco después de formada la vesícula (se describe con más detalle en la próxima sección sobre lisosomas, donde la liberación de las vesículas relacionada con la formación de una cubierta de clatrina es característica de la formación de vesículas con contenido selectivo, unido a receptores de la membrana de la vesícula). En consecuencia, es muy probable que las moléculas secretadas por secreción regulada expresen una señal se selección, por ejemplo una corta secuencia peptídica, si bien por el momento no se ha demostrado la presencia de este tipo de señales. En cambio, se cree que la secreción constitutiva no es selectiva.

Muchas enzimas y hormonas secretadas por el mecanismo de secreción regulada se sintetizan como precursores inactivos, denominados **proenzimas** o **prohormonas**, que se activan por escisión de la cadena peptídica. Por ejemplo, para las enzimas pancreáticas, la escisión ocurre recién en la luz intestinal, es decir, después de que la enzima es liberada por secreción. En cambio, la insulina se sintetiza como el precursor inactivo *proinsulina* y sufre escisiones en los gránulos de secreción inmaduros, mientras que los gránulos maduros contienen la molécula de insulina procesada.

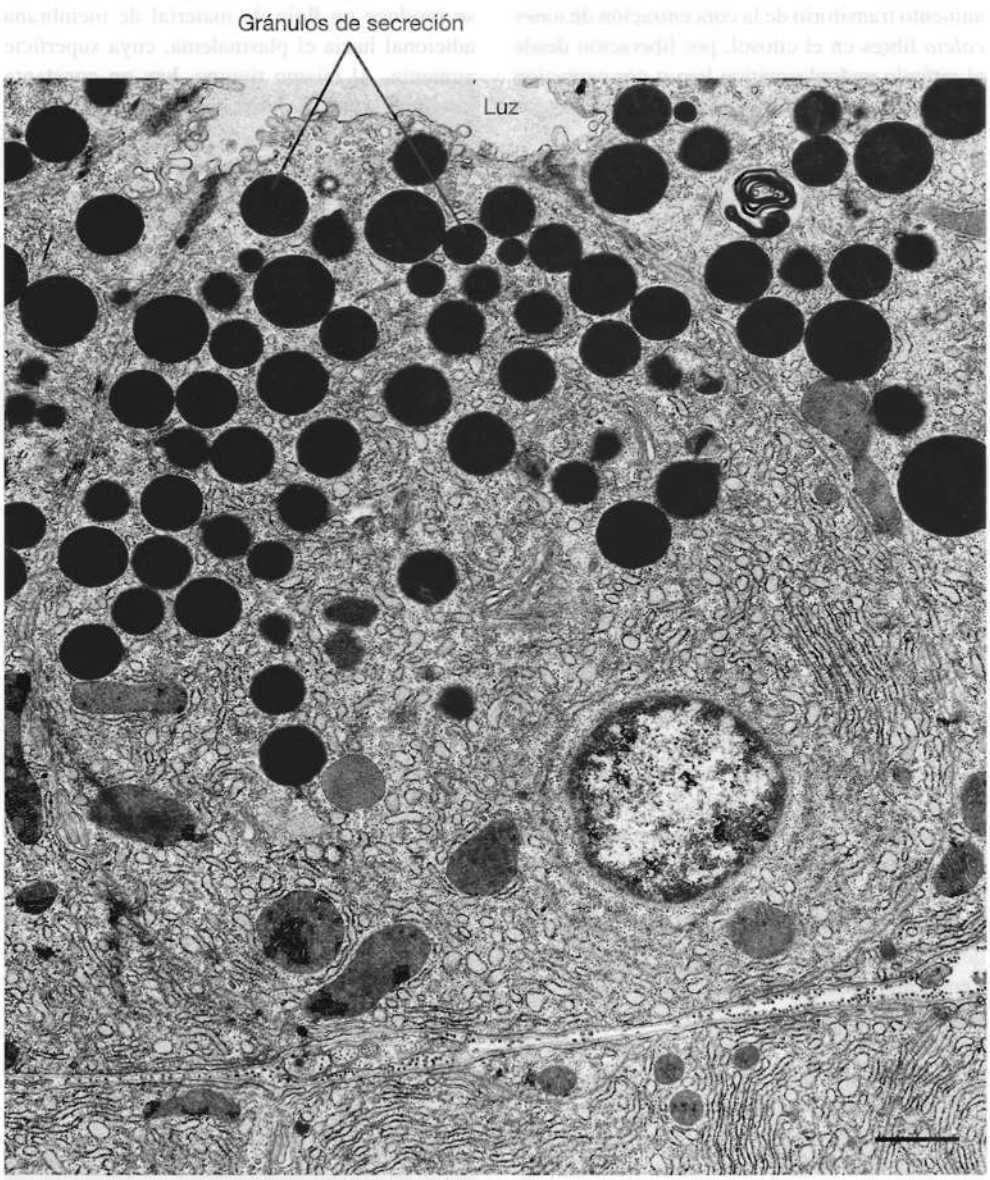

Fig. 3-25. Imagen de una **célula glandular del páncreas**, captada con microscopio electrónico. La porción apical del citoplasma está ocupada por **gran cantidad de gránulos de secreción**. ×11.500. Barra: 1 µm. (Cedida por J.P. Kroustrup).

BOOK'S COPICENTRO USAC / 2016

booksmedicos.org

No se tiene certeza sobre la forma en que el aparato de Golgi distingue entre las proteínas que deben ser incorporadas en las vesículas para las secreciones constitutiva y regulada, respectivamente. Hasta el momento ha sido imposible demostrar alguna forma de molécula de señal acoplada a una proteína de secreción.

Como se vio antes, la liberación final de la secreción se lleva a cabo mediante **exocitosis**, proceso por el cual se produce una fusión de la membrana que rodea la vesícula de secreción y la membrana celular, y el contenido se vuelca al espacio extracelular (Fig. 3-26). En la secreción constitutiva, la exocitosis es espontánea pero, como ya se vio, en la secreción regulada es causada por una señal externa. Esta señal suele ser un mensajero químico, en la forma de una hormona o un neurotransmisor, que se fija a un receptor del plasmalema. La unión produce aumento transitorio de la concentración de *iones calcio* libres en el citosol, por liberación desde el retículo endoplasmático liso o por captación desde el espacio extracelular, a través de los canales de calcio.

Además de los iones calcio, la exocitosis requiere la presencia de los nucleótidos ATP y GTP. En apariencia, el papel de estos últimos se relaciona con la presencia de un grupo de proteínas fijadoras de GTP, designadas **proteínas Rab**, que son GTPasas y controlan la unión correcta de la vesícula a la membrana y que después, a través de la hidrólisis del GTP, fijan la vesícula a la membrana Se demostró que existen muchos tipos de proteínas Rab relacionadas con las membranas de las distintas vesículas del ciclo secretor y el sistema de endocitosis, por lo que dichas proteínas intervienen en otros procesos funcionales de las vesículas, además de la exocitosis.

Las vesículas de secreción liberadas de la red trans de Golgi se caracterizan por *volcar su secreción por exocitosis en una superficie celular determinada*. En una célula glandular exocrina típica (véase con mayor detalle en el Capítulo 7), la secreción regulada ocurre en la superficie apical, mientras que la liberación continua de las vesículas de secreción constitutiva hacia el espacio extracelular, por ejemplo los componentes integrantes de la lámina basal, se produce en la superficie celular basolateral. Así, las proteínas de membrana de las *membranas basolaterales* tienen una **corta secuencia peptídica de clasificación**, mientras que ciertas *proteínas de membrana apicales* se clasifican mediante las **almadías lipídicas** (véase antes en este capítulo, pág. 66). Se cree que el propio transporte de las vesículas es asistido por los microtúbulos pertenecientes al citoesqueleto (más detalles, pág. 107). Es posible que esta estructura contribuya así a dirigir las vesículas hacia la región correcta de la membrana.

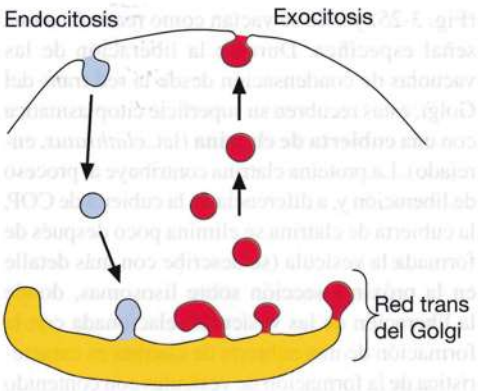

Fig. 3-26. Dibujo esquemático que ilustra el **papel del aparato de Golgi en la renovación del plasmalema.**

En relación con el proceso de exocitosis se produce un flujo de material de membrana adicional hacia el plasmalema, cuya superficie aumenta. Al mismo tiempo, hay un constante *flujo retrógrado de material de membrana* en la forma de vesículas que se invaginan y se liberan del plasmalema. De este modo, vuelven al aparato de Golgi, con el que se fusionan (véase la Fig. 3-26).

Por último, se describe cómo distintas vesículas *buscan y se fusionan con la membrana diana correcta,* lo que se cree que ocurre del siguiente modo: la fusión de las membranas en la célula sólo es posible si al mismo tiempo aparece en el citoplasma una proteína soluble denominada **proteína de fusión sensible a N-etilmaleimida (NSF),** ligada a distintos tipos de **proteínas de unión a NSF (SNAP)** (ing. *soluble NSF attachment proteins*). Por su parte, la especificidad del proceso de fusión no se debe al complejo NSF-SNAP, sino a los **receptores de SNAP o SNARE** que se adosan a las SNAP durante la fusión de las dos membranas (Fig. 3-27). Se cree que todas las vesículas celulares contienen un **v-SNARE** (receptor de SNAP vesicular), que coincide específicamente con el correspondiente **t-SNARE** (receptor de SNAP de la diana) que sólo se encuentra en la

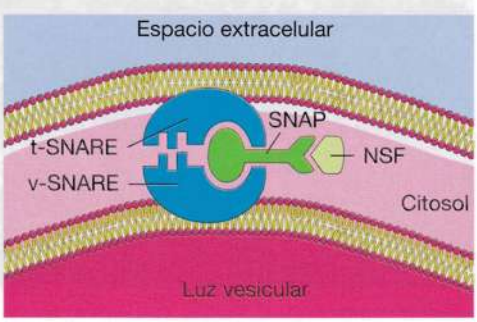

Fig. 3-27. Dibujo esquemático que muestra **cómo las distintas vesículas unidas a membrana se acercan a la correspondiente membrana diana y se fusionan con ella** (véase el texto para los detalles).

BOOK'S COPICENTRO USAC / 2016

booksmedicos.org

membrana diana correcta (ing. *target*, diana, objetivo, blanco). Es posible que la vesícula encuentre la membrana correcta, que contiene el t-SNARE adecuado, mediante el método de "ensayo y error", por el cual la vesícula intenta unirse a varias membranas celulares hasta que encuentra el receptor correcto.

Lisosomas y endocitosis

Los lisosomas representan la *parte esencial de un sistema digestivo intracelular*, muy relacionado en estructura y función con el sistema de endocitosis de la célula. En conjunto, forman un complejo de vesículas y túbulos limitados por membrana que constantemente intercambian materiales entre sí y con el aparato de Golgi y el espacio extracelular.

Los **lisosomas** son *orgánulos limitados por membrana que contienen hidrolasas ácidas* (gr. *lysis*, ruptura; *soma*, cuerpo), es decir, enzimas hidrolíticas activas a pH ácido. Los lisosomas se encuentran en casi todas las células animales, pero la cantidad varía con la función del tipo celular. En la microscopia electrónica se distinguen como vesículas más o menos redondeadas, limitadas por una membrana trilaminar (Fig. 3-28). El diámetro en promedio es de 0,5 µm, pero *el tamaño y especialmente el aspecto de los lisosomas son muy variables*. Algunos presentan forma lisa redondeada y un interior denso y homogéneo; otros son más irregulares y el contenido es variado. *La membrana que los rodea es el único componente estructural común para todos los lisosomas*. En consecuencia, la identificación de los lisosomas sólo sobre la base del aspecto es bastante insegura. En cambio, se utilizan determinaciones histoquímicas o inmunohistoquímicas de alguna de las hidrolasas ácidas, en especial la fosfatasa ácida (véanse métodos histoquímicos, Capítulo 2, pág. 53). Estas determinaciones pueden realizarse mediante microscopia óptica (Fig. 2-28, pág. 54) o electrónica (Fig. 3-29). En la actualidad, se ha demostrado la existencia de más de 50 enzimas hidrolíticas diferentes, agrupadas en conjunto bajo la designación **hidrolasas ácidas**. Son ejemplos la fosfatasa ácida, la ribonucleasa ácida, la desoxirribonucleasa ácida, la catepsina, la lipasa y la sulfatasa. Las enzimas lisosómicas tienen *en conjunto la capacidad de degradar casi todos los tipos de macromoléculas biológicas* (proteínas, lípidos, hidratos de carbono, ácidos nucleicos, etc.), pero por lo general la membrana que las rodea impide la dispersión por el citoplasma. Diversas acciones físicas y químicas, por ejemplo el frío, los ultrasonidos, la luz ultravioleta y los solventes de grasas, pueden desencadenar la destrucción parcial o total de la membrana lisosómica, por lo que las enzimas se vuelcan al citoplasma y digieren la célula. Esto también puede ocurrir en procesos patológicos y es responsable de las notables modificaciones que se observan en las células y los tejidos después de la muerte, denominadas **autolisis** o **degeneración post mórtem,** dado que la membrana lisosómica se hace cada vez más permeable. La muerte celular como ***apoptosis*** es un proceso normal en el desarrollo embrionario (la muerte celular se estudia en el Capítulo 4, al tratar el ciclo celular). La autolisis también puede ocurrir en el organismo intacto, cuando

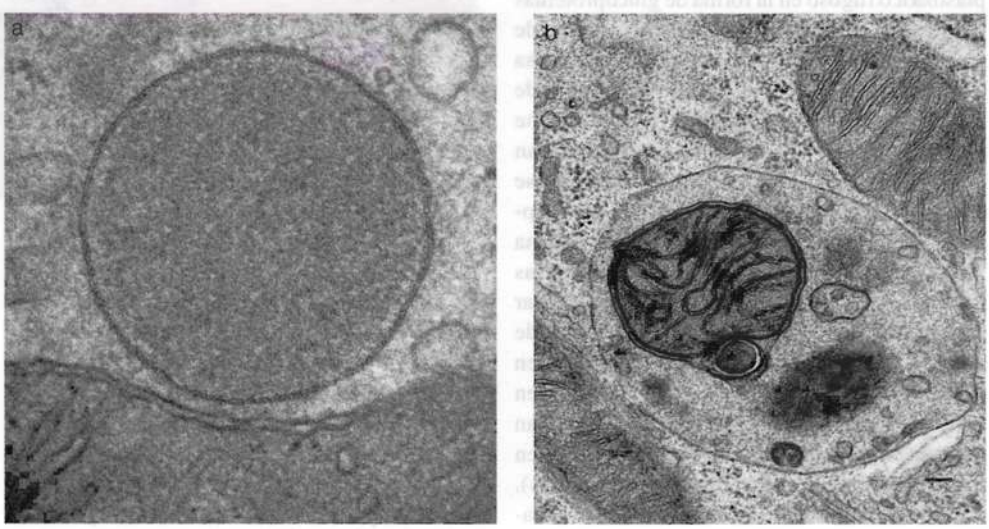

Fig. 3-28. Imágenes de lisosomas de **células tubulares renales,** captadas con microscopio electrónico. Ambos lisosomas están rodeados por una membrana trilaminar simple. **a** es un **lisosoma primario**, con interior homogéneo y electrodenso. ×110.000. Barra: 100 nm. **b** es un **lisosoma secundario** que contiene, entre otros elementos, restos diferenciables de una mitocondria; es decir, es un **autofagosoma**. ×40.000. Barra: 200 nm. (Cedida por Maunsbach).

BOOK'S COPICENTRO USAC / 2016

booksmedicos.org

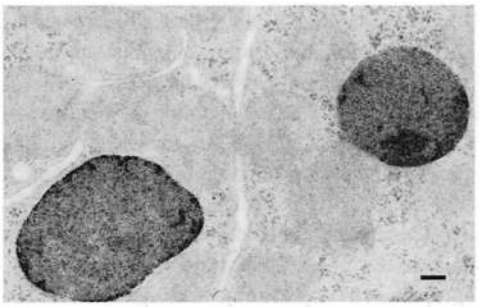

Fig. 3-29. Imagen de células tubulares renales, captada con microscopio electrónico, en las que se ha realizado la **determinación histoquímica de la enzima fosfatasa ácida**. El precipitado oscuro, que representa la localización de la enzima, se encuentra sólo en los dos lisosomas de la imagen. ×36.000. Barra: 200 nm. (Según Maunsbach).

las células se exponen a traumatismos físicos o infecciones; en esos casos, las enzimas liberadas por los lisosomas causan el consecuente daño tisular y la reacción inflamatoria.

La notable variación del aspecto de los lisosomas refleja las diferencias del estado funcional en determinado momento y, a su vez, se relaciona con los procesos de endocitosis celulares. A continuación, se verá con mayor detalle el "ciclo celular" y la relación con la endocitosis.

Los **lisosomas se forman** por liberación de pequeñas vesículas que contienen las hidrolasas ácidas desde la red trans de Golgi (Fig. 3-30). Las enzimas son sintetizadas en el retículo endoplasmático rugoso en la forma de glucoproteínas y, como se describió al analizar el aparato de Golgi, se produce la fosforilación de manosa a *manosa-6-fosfato*, que actúa como señal de clasificación. La red trans de Golgi contiene proteínas integrales de membrana, que actúan como **receptores de manosa-6-fosfato** y se orientan hacia la luz. Aquí se fijan los receptores a las enzimas lisosómicas y se libera una vesícula recubierta por clatrina, que contiene las enzimas ligadas al receptor en la cara vesicular interna. De inmediato se separa la cubierta de clatrina; estas vesículas, que sólo contienen enzimas lisosómicas y aún no intervinieron en los procesos de digestión celular, se denominan **lisosomas primarios** (como alternativa, pueden designarse vesículas de Golgi con hidrolasas). Para los demás lisosomas, se utiliza la denominación común **lisosomas secundarios**, y contienen enzimas y material en proceso de degradación. Los lisosomas y muchas de las vesículas que pertenecen al aparato de endocitosis (se verá con mayor detalle más adelante) contienen en

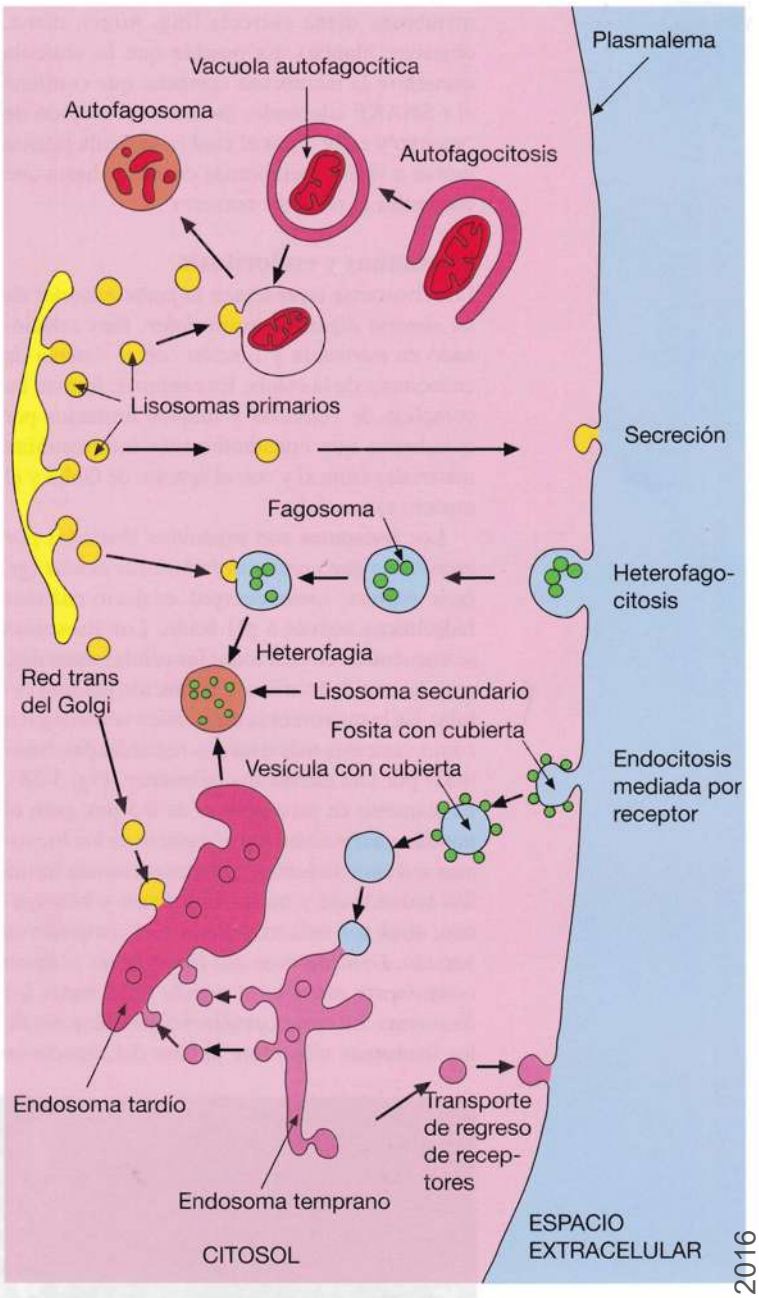

Fig. 3-30. Dibujo esquemático del **complejo lisosómico-endosómico**.

sus membranas una **bomba de protones dependiente de ATP** que bombea los iones hidrógeno hacia el interior de la vesícula para disminuir el pH hasta alcanzar un valor de alrededor de 5, óptimo para las enzimas lisosómicas. Debido a esta disminución del pH, las enzimas lisosómicas rompen la unión con los receptores de manosa-6-fostato y se solubilizan en la luz vesicular, donde una fosfatasa lisosómica separa el fosfato de la manosa e impide una nueva unión a los receptores. Éstos vuelven a formarse cuando se liberan las vesículas que regresan al aparato de Golgi, donde se fusionan con la membrana para

booksmedicos.org

BOOK'S COPICENTRO USAC / 2016

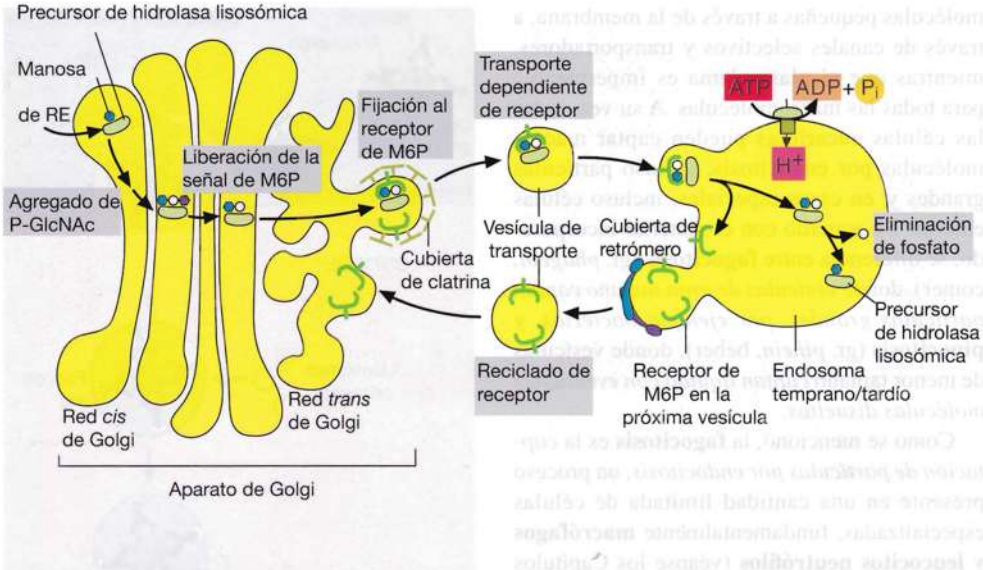

Fig. 3-31. Dibujo esquemático del transporte mediado por receptor de manosa-6-fosfato desde la red trans de Golgi hasta los endosomas tardíos. (Modificado de Alberts y cols.).

ser reutilizadas (Fig. 3-31). Una interpretación alternativa postula que los lisosomas primarios no contienen la bomba de protones, por lo que la liberación de los receptores recién tiene lugar después de la fusión del lisosoma primario con otra vesícula limitada por membrana, con un pH ácido equivalente, por ejemplo un endosoma tardío (véase más adelante). A continuación, del endosoma tardío se liberan vesículas que contienen los receptores de manosa-6-fosfato en las membranas y vuelven al aparato de Golgi. Así, los lisosomas primarios representan un "depósito" listo de hidrolasas ácidas acumuladas que, ante la fusión con una vesícula o vacuola que contiene material para degradar (una vacuola de autofagocitosis, un fagosoma o un endosoma tardío, véase más adelante), conduce a la formación de un lisosoma secundario. En algunos tipos celulares, también se produce una secreción por exocitosis del contenido enzimático de los lisosomas primarios, por ejemplo, en ciertas células óseas (osteoclastos, véase el Capítulo 12).

A diferencia de las condiciones de la autolisis, puede producirse una degradación más controlada de las estructuras propias de la célula mediante el sistema digestivo lisosómico, por ejemplo, como parte de la transformación normal de los orgánulos celulares dañados o "envejecidos". Este mecanismo se aplica también para eliminar los componentes celulares que se encuentran en cantidades superiores a las necesarias en el momento. Los componentes en cuestión, identificados mediante una marca para su destrucción, se incorporan a una vesícula compuesta por una o varias capas de membrana del retículo endoplasmático liso. De este modo, se forma una **vacuola de autofagocitosis** que tras la fusión con lisosomas primarios se transforma en un **autofagosoma**, en el que tiene lugar la degradación (véanse las Figs. 3-28b y 3-30). Esta degradación normal de los componentes propios de la célula se denomina **autofagia** y puede dar lugar a la formación de restos no digeribles que permanecen dentro de estructuras limitadas por membranas y se denominan **cuerpos residuales** (lat. *residuus*, resto). Con la edad, se acumulan en forma de **pigmento lipofuscina**, en especial en los tejidos cardíacos y nerviosos. También se ha demostrado exocitosis de estos restos no digeridos, cuando un cuerpo residual se fusiona con el plasmalema y vacía el contenido en el espacio extracelular.

También puede producirse autofagia por captación lisosómica de las proteínas disueltas en el citosol. Son incorporadas como pequeñas vesículas de proteína a los lisosomas primarios por invaginación de la membrana y degradadas. Este proceso se denomina **microautofagia** y es relativamente no selectivo, dado que su objetivo primario parece que es suministrar un flujo constante de material de construcción para la síntesis de nuevas moléculas proteicas. No obstante, el proceso puede transformarse en selectivo, por ejemplo en ayunos prolongados, cuando sólo se degradan las proteínas indispensables para la célula y que tienen determinadas secuencias de señal en las cadenas peptídicas. De esta manera, la célula puede impedir la degradación demasiado temprana de proteínas importantes, como enzimas críticas o factores de regulación.

Los lisosomas desempeñan un papel muy importante en relación con la **endocitosis**, denominación común para *cualquier proceso por el cual una célula incorpora material del medio circundante en vesículas limitadas por membrana, que se liberan del plasmalema*. Como se describió antes, el plasmalema representa una efectiva separación entre el interior celular y el espacio extracelular. Sólo pueden transportarse

BOOK'S COPICENTRO USAC / 2016

booksmedicos.org

moléculas pequeñas a través de la membrana, a través de canales selectivos y transportadores, mientras que el plasmalema es impermeable para todas las macromoléculas. A su vez, todas las células eucariotas pueden captar macromoléculas por endocitosis, incluso partículas grandes y, en casos especiales, incluso células enteras. De acuerdo con el material incorporado, se diferencia entre **fagocitosis** (gr. *phagein*, comer), donde *vesículas de gran tamaño captan partículas grandes, por ejemplo bacterias*, y **pinocitosis** (gr. *pinein*, beber), donde vesículas de menor tamaño *captan líquido con eventuales moléculas disueltas*.

Como se mencionó, la **fagocitosis** es la *captación de partículas por endocitosis*, un proceso presente en una cantidad limitada de células especializadas, fundamentalmente **macrófagos** y **leucocitos neutrófilos** (véanse los Capítulos 8 y 10), que capturan y destruyen microorganismos invasores por fagocitosis. La denominación común para estas células fagocíticas "profesionales" es **fagocitos**. La fagocitosis de una partícula, por ejemplo una bacteria, comienza cuando moléculas de la superficie de la bacteria se unen a los receptores de la superficie del fagocito (Fig. 3-32). La unión desencadena modificaciones en el citoesqueleto dentro del ectoplasma (véase más adelante, en este capítulo) y se extienden prolongaciones desde la superficie celular, llamados **seudópodos** (gr. *pseudes*, falso; *podes*, pies), que rodean la bacteria y por último se fusionan. Así se forma una vesícula limitada por membrana, llamada **fagosoma**, que contiene la bacteria. El fagosoma se une con lisosomas primarios que vacían en él el contenido de enzimas hidrolíticas y se transforman en lisosomas secundarios (véase la Fig. 3-30). Las enzimas matan y degradan la bacteria, y el destino final del fagosoma coincide con el descrito antes para los autofagosomas. Esta degradación intracelular del material que ha sufrido *endocitosis* se denomina **heterofagia** (a diferencia de la autofagia, que degrada los componentes propios de la célula). Desde el fagosoma pueden liberarse pequeñas vesículas que contienen los receptores del plasmalema con la correspondiente membrana circundante. Estas vesículas vuelven al plasmalema y se fusionan con él, por lo que se reutilizan los receptores. Los fagocitos tienen numerosos tipos de receptores de superficie especializados que realizan la fagocitosis al unirse con partículas. Se ha demostrado la presencia de **receptores de Fc** capaces de fijar anticuerpos (véase el Capítulo 16). Los anticuerpos circulan por la sangre y el líquido extracelular y se fijan selectivamente a partículas extrañas, como por ejemplo bacterias y virus. Esta cubierta superficial de moléculas de anticuerpo facilita

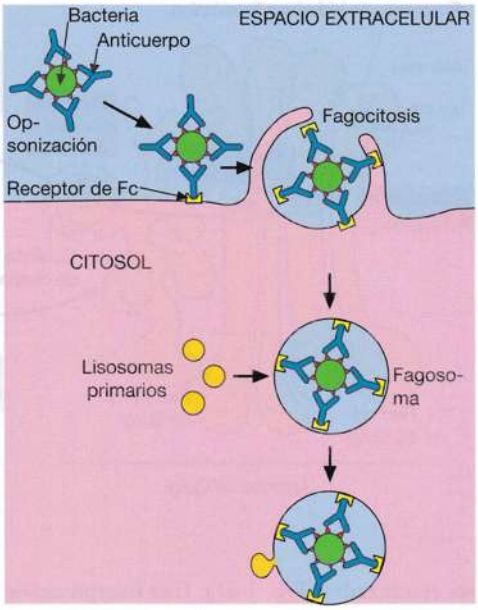

Fig. 3-32. Dibujo esquemático que muestra el **desarrollo de la fagocitosis**. La bacteria fagocitada sufrió opsonización previa por unión de moléculas de anticuerpo a la superficie bacteriana.

la fagocitosis de las partículas, dado que los anticuerpos se fijan a los receptores de Fc de los fagocitos. Éstos también tienen **receptores para el complemento**. El sistema del complemento está compuesto por varias proteínas que circulan por la sangre y los líquidos extracelulares y que se unen a partículas extrañas, si están unidas a anticuerpos o tienen determinadas propiedades "extrañas" en la estructura hidrocarbonada de la superficie. De modo similar a la fijación con anticuerpos, el sistema del complemento favorece la fagocitosis de las partículas, dado que el complemento fijado se une a los receptores correspondientes en los fagocitos. Este "recubrimiento" de las partículas para facilitar su fagocitosis se denomina **opsonización** (gr. *opson*, sal, condimento), y las sustancias capaces de desencadenar este tipo de cubierta superficial, por ejemplo anticuerpos y complemento (en especial el factor C3 del complemento), se denominan **opsoninas** (véase el Capítulo 8).

Los macrófagos también pueden fagocitar los componentes propios del organismo, por ejemplo restos de células degradadas o células enteras, lo cual ocurre con los eritrocitos "envejecidos", con el fin de reciclar el contenido de hierro (véanse el Capítulo 10 y la Fig. 18-79, pág. 509). Gran parte del macrófago está ocupado entonces por el fagosoma, cuyo tamaño obviamente depende del material captado y es muy variable.

Como ya se describió, la pinocitosis es la *captación de líquido con eventuales moléculas disueltas, incluso macromoléculas, por endocitosis*. Casi todas las células eucariotas realizan constantes pinocitosis, por medio de

booksmedicos.org

BOOK'S COPICENTRO USAC / 2016

las cuales captan cantidades considerables de líquido y de material de membrana (en algunos casos, hasta el equivalente al volumen celular al cabo de una hora, p. ej., las células dendríticas del tejido linfoide), pero al mismo tiempo se produce una exocitosis constante, por lo que la cantidad de líquido en la célula y la superficie del plasmalema se regulan dentro de márgenes fijos. La pinocitosis se clasifica en distintos tipos, según el tamaño de las vesículas formadas, la selección del material captado y el mecanismo de captación en sí.

Mediante la **macropinocitosis,** se separan vesículas de hasta varios µm de diámetro visibles al microscopio óptico que contienen líquido con moléculas disueltas sin seleccionar. La macropinocitosis sólo se observa en determinadas células, entre ellas los macrófagos que presentan un **borde festoneado** (ing. *ruffled border*), compuesto por plegamientos y prolongaciones del plasmalema, donde ocurre la liberación de las vesículas. Las vesículas de macropinocitosis se encuentran en los macrófagos de la circulación lisosómica-endosómica (véase más adelante). Parte del líquido y del material de membrana se devuelve por exocitosis. Es posible que la finalidad de la macropinocitosis sea captar muestras del líquido extracelular circundante para controlar la presencia de antígenos.

El término **pinocitosis** se utiliza con frecuencia para designar la captación no selectiva de líquidos con moléculas disueltas en pequeñas vesículas (no visibles con el microscopio óptico) y, a diferencia de la macropinocitosis, tiene distribución universal en casi todos los tipos celulares. Las vesículas de pinocitosis se fusionan con lisosomas primarios y se incorporan entonces a la circulación lisosómica-endosómica.

El término **endocitosis mediada por receptor** se usa para designar la forma de pinocitosis en la cual determinadas macromoléculas son incorporadas *selectivamente* a la célula. Se conocen los receptores para más de 50 proteínas diferentes, entre ellas hormonas y factores de crecimiento, que son captadas por endocitosis mediada por receptores. Por este proceso, primero se une la molécula que se quiere captar, o **ligando**, con el **receptor** en el plasmalema; después, el complejo receptor-ligando se concentra por difusión lateral en determinadas zonas del plasmalema, denomi-

Incertidumbres referidas al complejo lisosómico-endosómico

Muchas de las relaciones referidas al complejo lisosómico-endosómico no se han aclarado en su totalidad, lo cual también se expresa en una terminología variada. Algunos autores consideran a los lisosomas primarios como meras vesículas de transporte para las hidrolasas ácidas, sin capacidad para acidificar el contenido. Según esta acepción, este último proceso recién tiene lugar en las vesículas limitadas por membrana pertenecientes al sistema endosómico (fagosomas o endosomas tardíos) o autofagosomas. Otro punto en cuestión es la relación entre vesículas endocíticas mediadas por receptores, endosomas tempranos, endosomas tardíos y lisosomas. La interpretación adoptada en este texto es denominada por algunos autores "modelo de tránsito vesicular" y considera a los endosomas tempranos y tardíos como estructuras permanentes que se comunican mediante intercambio de vesículas, por lo que se mantiene un equilibrio dinámico en lo referido a aspecto morfológico y composición química. Una acepción alternativa, denominada "modelo de maduración", considera a los endosomas tempranos como formados por fusión de cierta cantidad de vesículas de endocitosis mediadas por receptores, seguida por una transformación gradual del endosoma primario en endosoma secundario y por una maduración de éste hasta formar un lisosoma (secundario) tras la fusión con lisosomas primarios.

Las dificultades para aclarar estas cuestiones radican en parte en problemas técnicos de investigación, en especial los relacionados con la limitación de las distintas subetapas de la vía endocitótica. Los experimentos efectuados mediante captación de ligandos marcados por endocitosis mediada por receptores demuestran que los ligandos aparecen primero en las vesículas cubiertas, después en los lisosomas tempranos y por último en los endosomas tardíos. Sin embargo, las migraciones de las moléculas marcadas no siempre son sincrónicas, por lo que es difícil seguir la progresión a través de las distintas secciones limitadas por membrana. Además, estas últimas a menudo no son fáciles de distinguir por su morfología con el microscopio electrónico, debido a la compleja composición que presentan, en especial, los endosomas tempranos. Por último, los endosomas son orgánulos en extremo dinámicos, cuya estructura se remodela constantemente a gran velocidad.

BOOK'S COPICENTRO USAC / 2016

booksmedicos.org

nadas **fositas con cubierta** (Figs. 3-33 y 3-34). Se trata de pequeñas fosas en el plasmalema que en la superficie citoplasmática presentan una cubierta compuesta por la proteína **clatrina**. Las moléculas de clatrina aparecen disueltas en el citosol, pero al unirse el ligando con los receptores, son reclutadas para unirse a la superficie citoplasmática de las moléculas receptoras con eslabones intermedios denominados **adaptinas,** que son moléculas proteicas también disueltas en el citosol. La unión de la clatrina con los receptores causa concentración de estos últimos en las fositas con cubierta, tras lo cual las moléculas de clatrina se polimerizan y forman la cubierta, que presenta un aspecto tridimensional de entretejido. A los pocos segundos de haberse formado una fosita con cubierta, ésta se libera como **vesícula con cubierta** (se distingue con facilidad de las vesículas de macropinocitosis y de pinocitosis, que tienen superficie externa lisa). También se reclutan otras proteínas citoplasmáticas con la liberación, entre ellas la GTPasa dinamina, que se ubica como un anillo alrededor del punto de liberación (Fig. 3-34) e interviene en la regulación de la velocidad de liberación. La cubierta de clatrina se elimina rápidamente y las vesículas se fusionan para formar un **endosoma temprano**, al que vuelcan el contenido. Los endosomas tempranos son estructuras limitadas por membrana que forman una red continua de túbulos y vesículas. Al igual que los lisosomas, los endosomas tempranos poseen una bomba de protones dependiente de ATP en la membrana, que capta iones hidrógeno para disminuir el pH hasta un valor cercano a 6. De este modo, algunas proteínas receptoras modifican la conformación y liberan el ligando, tras lo cual las vesículas que contienen los receptores se liberan de las porciones tubulares del endosoma temprano y vuelven al plasmalema (véase la Fig. 3-30). En otros casos, se liberan vesículas que contienen el complejo receptor-ligando, y estos complejos pueden volver al mismo sitio del plasmalema en el cual se produjo la endocitosis o pasar al lado opuesto de la célula (en las células epiteliales, que tienen dos superficies enfrentadas). De este modo, puede transportarse el ligando de un extremo al otro de la célula en un proceso denominado **transcitosis**. El material captado por endocitosis restante –los ligandos liberados y los complejos ligando-receptor no devueltos al plasmalema– es transportado en pequeñas vesículas liberadas del endosoma temprano a una estructura limitada por membranas ubicada en la profundidad de la célula, denominada **endosoma tardío**, y en algunos tipos celulares denominado **cuerpo multivesicular** (véase la Fig. 3-30). La bomba de protones dependiente de ATP acidifica aún más el contenido de las vesículas, y el contenido del endosoma tardío tiene un pH que alcanza un valor aproximado de 5. El endosoma tardío se fusiona con lisosomas primarios y los ligandos y los eventuales receptores son degradados por las hidrolasas ácidas, después de lo cual los productos de la degradación son exportados al citosol. Es posible que el endosoma tardío se transforme en una estructura secundaria más típica, similar a un lisosoma, pero no está claro el concepto.

Fig. 3-33. Imágenes de una **fosita con cubierta**, captada con microscopio electrónico. La cubierta citoplasmática está formada por la proteína clatrina, entre otros compuestos. x100.000. Barra: 100 nm. (Cedidas por A.B. Maunsbach).

Las células tienen varias aplicaciones para la *endocitosis mediada por receptores*. La selectividad y la notable concentración (en algunos casos alcanza a 1000 veces) del ligando captado por endocitosis permite la incorporación de cantidades importantes de sustancias nutritivas específicas, incluso cuando éstas se encuentran en concentraciones relativamente bajas en el líquido extracelular. Tiene especial importancia la captación de las **lipoproteínas de baja densidad** (LDL) unidas a colesterol, que las células emplean para la síntesis de membranas y, en ciertos casos, para la síntesis de hormonas esteroides (las LDL se describen con mayor detalle en el Capítulo 18, que trata sobre el hígado, y en relación con las hormonas esteroides, en los Capítulos 21 y 22).

La endocitosis mediada por receptores también se utiliza para el transporte de señales hacia la célula cuando una molécula de señal extracelular, por ejemplo en la forma de una hormona, se fija a un receptor del plasmalema y luego es captada por la célula mediante endocitosis. En algunos casos, el ligando permanece unido al

booksmedicos.org

BOOK'S COPICENTRO USAC / 2016

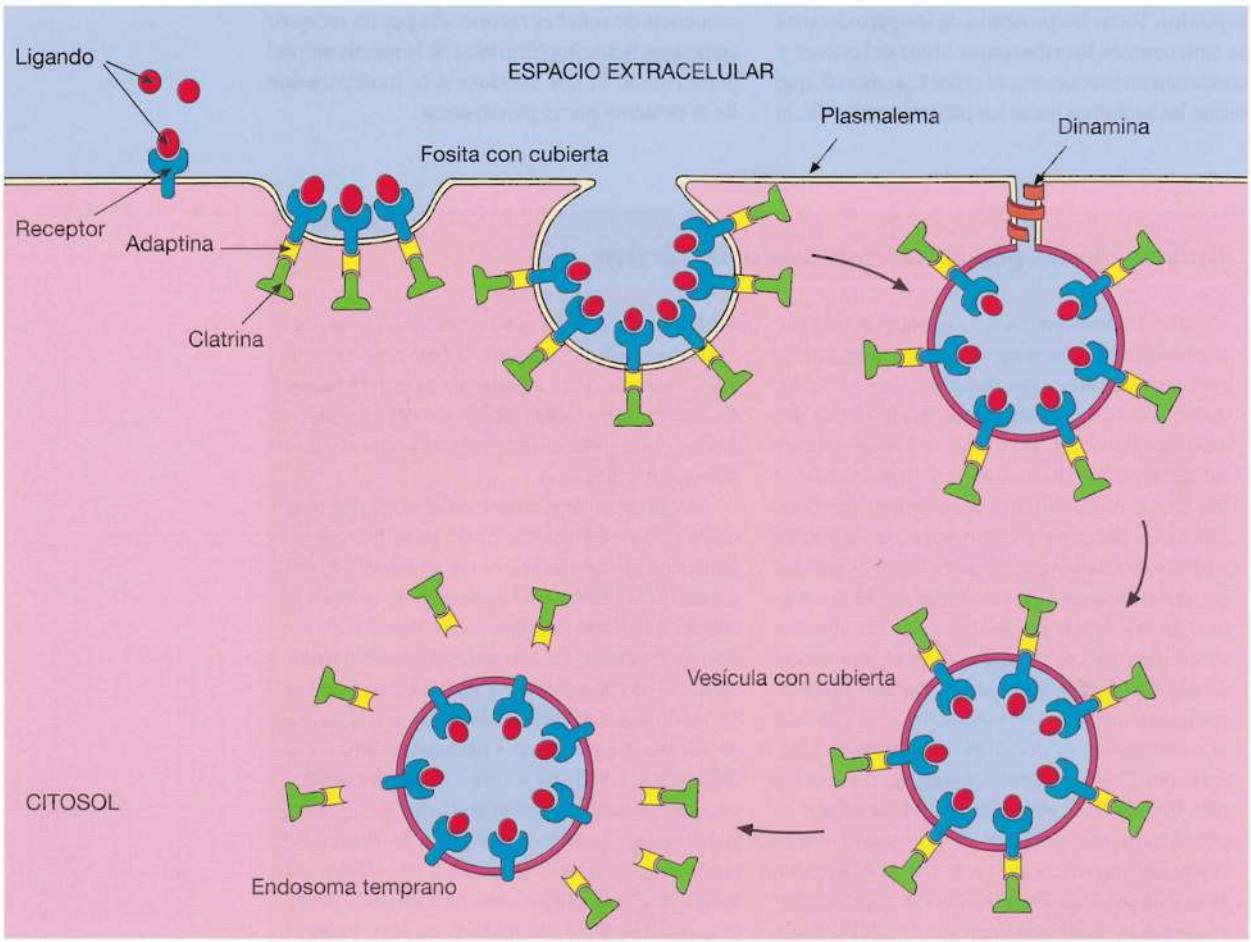

Fig. 3-34. Dibujo esquemático que muestra la formación de una **fosita con cubierta y de una vesícula con cubierta.** La cubierta está compuesta por la proteína clatrina y es eliminada poco después de la formación de la vesícula.

receptor y ambos son degradados en el sistema lisosómico, lo cual produce la disminución de la cantidad de receptores en el plasmalema, fenómeno denominado **hiporregulación** (ing. *downregulation*) (véase más sobre el tema en el Capítulo 7).

Peroxisomas

Los peroxisomas son orgánulos citoplasmáticos redondeados, limitados por membrana, con un diámetro de 0,5 µm en promedio. Los peroxisomas contienen enzimas que intervienen en procesos en los que se forma peróxido de hidrógeno, de allí el nombre.

Los peroxisomas se encuentran en casi todos los tipos celulares (la mayoría se encuentra en las células hepáticas y renales), pero el aspecto varía de un tipo celular a otro y de una especie animal a otra. El contenido presenta una granulación más o menos fina y, en algunas especies animales (pero no en el ser humano), se observa una estructura cristaloide electrodensa característica, denominada **nucleoide** (véase la Fig. 3-56, pág. 110), compuesta por la enzima urato oxidasa (uricasa).

Los peroxisomas pueden aislarse por centrifugación con gradientes; el análisis bioquímico demostró que contienen numerosas enzimas, entre ellas catalasa, urato oxidasa y distintas aminoacidasas. La composición enzimática varía en los distintos tipos celulares y la única enzima común a todos los peroxisomas es la **catalasa**, por lo que la determinación histoquímica de esta enzima se utiliza para la detección cierta de los peroxisomas.

Los peroxisomas tienen varias funciones, si bien se desconocen muchos detalles al respecto. Así, se cree que tienen capacidad para *desintoxicar varias sustancias tóxicas*, entre ellas metanol, etanol, fenoles y formaldehído, lo cual concuerda con la abundante cantidad de estos orgánulos en el hígado y los riñones, ambos con importantes funciones desintoxicantes. Los peroxisomas también intervienen en la degradación de lípidos, por ejemplo la *beta-oxidación de los ácidos grasos*.

Los peroxisomas **se forman** únicamente a partir de peroxisomas ya presentes, por crecimiento y división, es decir, del mismo modo que las mitocondrias (véase más adelante en este

BOOK'S COPICENTRO USAC / 2016

booksmedicos.org

capítulo). Todas las proteínas de los peroxisomas se sintetizan en los ribosomas libres del citosol y contienen una secuencia de señal C-terminal, que dirige las proteínas hacia los peroxisomas. Allí, la secuencia de señal es reconocida por un receptor en la superficie citoplasmática de la membrana del peroxisoma, lo que conduce a la incorporación de la proteína por el peroxisoma.

Enfermedades por almacenamiento lisosómico

Un hito importante para las denominadas enfermedades por almacenamiento lisosómico fue el descubrimiento de que todas se deben a una deficiencia congénita de alguna de las enzimas lisosómicas, como consecuencia de un defecto genético que, en la mayoría de los casos, es hereditario autosómico recesivo. Debido a la carencia enzimática, se acumulan cantidades excesivas del sustrato de la enzima en determinados tipos celulares, con trastornos de las funciones normales y, en algunos casos, las células afectadas quedan totalmente destruidas. Según cuál de los muchos tipos de enzimas lisosómicas se vea afectado, se produce la acumulación de distintos tipos de moléculas. En la patología por almacenamiento lisosómico más frecuente, la **enfermedad de Gaucher**, se produce la acumulación de *glucocerebrósido* como consecuencia de carencia de la enzima *beta-glucosidasa*. Esto conduce a hepatoesplenomegalia y destrucción progresiva del sistema nervioso central, lo que causa la muerte antes de los 2 años de edad. Otros ejemplos son la **enfermedad de Niemann-Pick**, en la que se acumula *esfingomielina* como consecuencia de la carencia de la enzima *esfingomielinasa*, y el **síndrome de Hurler**, con acumulación de *glucosaminoglucanos* debido a la falta de la enzima *alfa-L-iduronidasa*, además de la **enfermedad de Fabry,** con acumulación de determinados *ácidos grasos*, debido a la ausencia de la enzima *alfa-galactosidasa A*.

La principal consecuencia del conocimiento sobre la base biomolecular de estas patologías graves es que posibilita el tratamiento. La enzimoterapia directa por inyección de la enzima faltante al torrente sanguíneo ha demostrado resultados promisorios en pacientes con enfermedad de Gaucher, entre otros. Además, los avances en tecnología génica posibilitan, en parte, la obtención de proteínas enzimáticas efectivas desde el punto de vista clínico en las cantidades necesarias para el tratamiento por sustitución y, en parte, abren la posibilidad de introducir genes lisosómicos normales en las células de los pacientes afectados. Así, para muchos genes lisosómicos se ha obtenido y caracterizado el cDNA (DNA complementario para una molécula definida de mRNA) y los experimentos en ratones con cDNA humano para glucocerebrosidasa son promisorios en lo que respecta al tratamiento de la enfermedad de Gaucher.

Enfermedades relacionadas con los peroxisomas

Los peroxisomas han adquirido gran interés clínico desde que se demostró que varias enfermedades metabólicas hereditarias graves se relacionan con ellos. Esto vale para la **adrenoleucodistrofia**, una patología recesiva ligada al sexo (la madre porta la predisposición, pero sólo padecen la enfermedad los hijos varones) y se debe a un defecto en una única enzima relacionada con la beta-oxidación de los ácidos grasos. Esto provoca el almacenamiento de lípidos en las células de la corteza suprarrenal y del sistema nervioso central, y causa demencia progresiva e insuficiencia corticosuprarrenal.

Otra patología grave relacionada con los peroxisomas es el **síndrome de Zellweger** (síndrome cerebrohepatorrenal), que se cree que es hereditario recesivo y se debe a un defecto en la incorporación de proteínas por los peroxisomas (en un tipo de la enfermedad se ha demostrado una mutación del gen que codifica el *factor 1 de ensamblaje de peroxisomas*, una proteína integral de la membrana del peroxisoma). La mutación causa disminución de la cantidad de peroxisomas (en los hepatocitos desaparecen) o la aparición de peroxisomas "vacíos" y acumulación de ácidos grasos, entre otros compuestos. Los graves trastornos hepáticos, cerebrales y renales producidos suelen causar la muerte dentro de los primeros 6-12 meses de vida.

BOOK'S COPICENTRO USAC / 2016

booksmedicos.org

Proteasomas

Los proteasomas son grandes complejos con múltiples subunidades, demostrados en todas las células eucariotas estudiadas hasta el momento. Actúan como unidades que degradan proteínas (las proteasas son enzimas que degradan proteínas), con la forma de pequeños cilindros de unos 15 nm de largo, sin membrana circundante (Fig. 3-35).

Como se vio antes, los proteasomas tienen la función de degradar proteínas (como se mencionó en este capítulo, también se degradan proteínas en la luz del retículo endoplasmático liso y en el sistema lisosómico-endosómico). Ya se explicó en la sección sobre síntesis proteica (pág. 79) que en el citosol se marcan con **ubicuitina** las proteínas destinadas a ser degradadas a pequeños péptidos en el hueco central de los proteasomas, debido a la actividad de proteasa dependiente de ATP. La degradación de las proteínas en los proteasomas es un proceso regulado y muy selectivo que en parte elimina las proteínas anormales de la célula y en parte contribuye a la regulación de importantes procesos celulares. Esto se observa, por ejemplo, en el control del ciclo celular, dado que los proteasomas degradan ciclinas específicas (véase más en detalle en el Capítulo 4) y regula los procesos metabólicos a través de la degradación mediada por señales de enzimas clave y de proteínas reguladoras. Por último, la degradación de proteínas por los proteasomas también parece que interviene en la presentación de antígenos (véase con mayor detalle en presentación de antígenos, Capítulo 16).

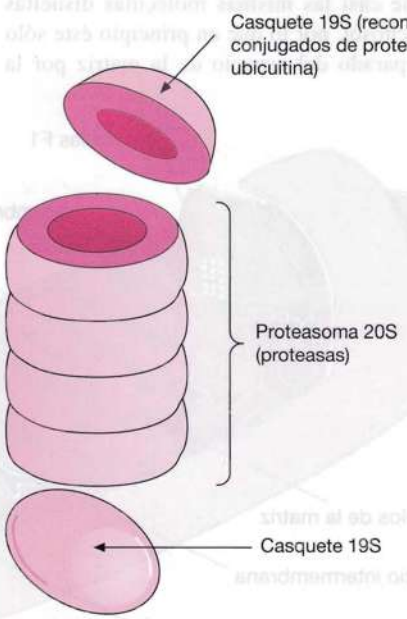

Fig. 3-35. Dibujo esquemático de la conformación molecular de un proteasoma.

Mitocondrias

Los distintos tipos de trabajo realizados por las células vivas requieren energía. El principal asiento de producción de energía es un conjunto de pequeños orgánulos denominados mitocondrias (gr. *mitos*, filamento; *chondros*, grano). Tienen forma de grano, bastón o filamento, apenas visible con el microscopio óptico (véase la Fig. 3-1). El tamaño de las formas granulares alcanza hasta 1 µm de diámetro, mientras que la longitud de las mitocondrias filamentosas es variable, de hasta 10 µm.

Las mitocondrias se encuentran en casi todos los tipos celulares y un tipo celular determinado suele contener una cantidad característica de estos orgánulos, relacionada con los requerimientos energéticos de la célula. Los glóbulos rojos carecen por completo de mitocondrias, debido a que la energía se produce sólo por glucólisis (véase más adelante). Por lo general, las mitocondrias presentan una distribución uniforme dentro del citoplasma, pero en algunas células se concentran en las regiones con mayores requerimientos energéticos, por lo que adoptan una relación característica con determinadas estructuras celulares. Por lo tanto, es típico que en las células en las cuales hay transporte activo (es decir, que requiere energía) de material a través del plasmalema, éste forme plegamientos densamente ocupados por mitocondrias (Figs. 3-36 y 3-37).

En los cortes para **microscopia óptica** suelen detectarse las mitocondrias mediante tinción histoquímica por sus enzimas específicas, por ejemplo la citocromo oxidasa (véase la Fig. 3-36).

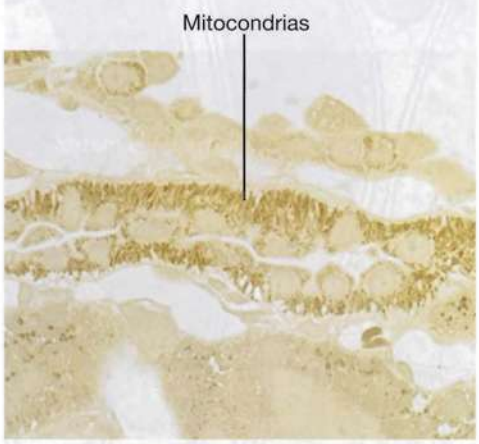

Fig. 3-36. Microfotografía de un corte de tejido renal, en el que se efectuó la **determinación histoquímica de la enzima citocromo oxidasa**. Esta enzima se encuentra sólo en **mitocondrias, que se distinguen intensamente coloreadas**. En las células tubulares renales presentadas las mitocondrias se localizan, como es característico, en la parte basal del citoplasma. ×660. Barra: 10 µm.

BOOK'S COPICENTRO USAC / 2016

booksmedicos.org

También es posible observar las mitocondrias en células vivas mediante el método de contraste de fase (véase la Fig. 2-3, pág. 35), en especial después de la tinción supravital con verde Jano, por ejemplo. La citocromo oxidasa es exclusiva de las mitocondrias y mantiene oxidado el verde Jano, es decir, coloreado. Por el contrario, en el resto del citoplasma se reduce a un compuesto incoloro. En estos preparados se observa que las mitocondrias sufren frecuentes *modificaciones morfológicas* y *varían su localización dentro de la célula*.

Con la **microscopia electrónica**, las mitocondrias muestran una estructura interna característica, delimitada por 2 *membranas* (Figs. 3-37, 3-38 y 3-39), denominadas **membrana externa** y **membrana interna**, respectivamente. Ambas presentan el habitual aspecto trilaminar. La membrana externa es lisa, pero la interna forma numerosos pliegues que se extienden como repisas en el interior del orgánulo. Los pliegues se denominan **crestas** (lat. *crista*, peine) y aumentan la superficie de la membrana interna. *La cantidad de crestas por mitocondria es mayor en las células con grandes requerimientos energéticos*, por ejemplo las células musculares cardíacas, en las cuales atraviesan la totalidad del ancho de la mitocondria; en cambio, hay relativamente escasas crestas en las células con menor actividad metabólica, por ejemplo los macrófagos, y además las crestas son cortas. Se observan crestas con formas **tubulares** especiales en las *células productoras de hormonas esteroides*.

El espacio entre las membranas externa e interna se denomina **espacio intermembrana** y suele medir sólo 10-20 nm de ancho (véase la Fig. 3-38). La membrana interna marca el límite externo del **espacio de la matriz**, algo mayor, en el cual se observa una **matriz** mitocondrial con finas granulaciones en las imágenes obtenidas con el microscopio electrónico.

La **membrana interna** tiene una estructura complicada, dado que sobre su superficie interna se encuentran pequeñas partículas (véase la Fig. 3-39) denominadas **partículas F_1** (o **partículas elementales**), con un diámetro de alrededor de 10 nm y unidas a la membrana interna a través de un delgado tallo que forma parte de un complejo proteico integral de transmembrana. El complejo se denomina F_0 y fija F_1 a la superficie interna de la membrana interna. Las partículas F_1 aparecen a intervalos regulares de unos 10 nm y se ha demostrado que el complejo F_1-F_0 es el asiento de la *síntesis de ATP* (véase con mayor detalle más adelante).

La **membrana externa** es bastante permeable para la mayoría de las moléculas pequeñas, por ejemplo sales, monosacáridos y nucleótidos, debido a la presencia de proteínas de transmembrana denominadas **porinas**. Son canales grandes inespecíficos que permiten el pasaje de la mayoría de las moléculas menores de 5 kD. En consecuencia, el espacio intermembrana contiene casi las mismas moléculas disueltas que el citosol, por lo que en principio éste sólo está separado del espacio de la matriz por la

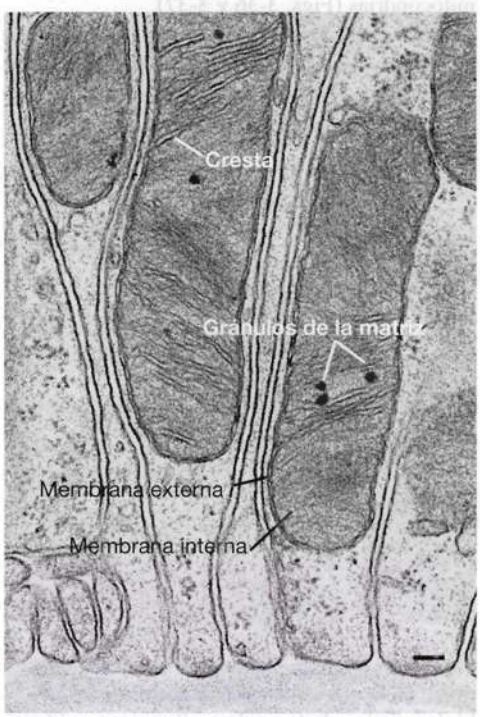

Fig. 3-37. Imagen de **mitocondrias** de células tubulares renales, obtenida con **microscopio electrónico**. En este caso, es característica la ubicación de las mitocondrias en los plegamientos del plasmalema. ×45.000. Barra: 200 nm. (Según Maunsbach).

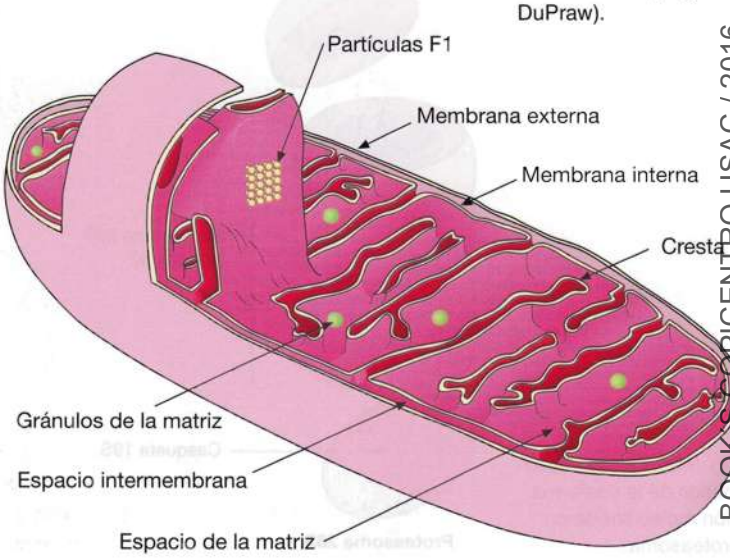

Fig. 3-38. Dibujo esquemático que muestra en tres dimensiones **la conformación ultraestructural de una mitocondria.** (Según DuPraw).

BOOK'S COPICENTRO USAC / 2016

booksmedicos.org

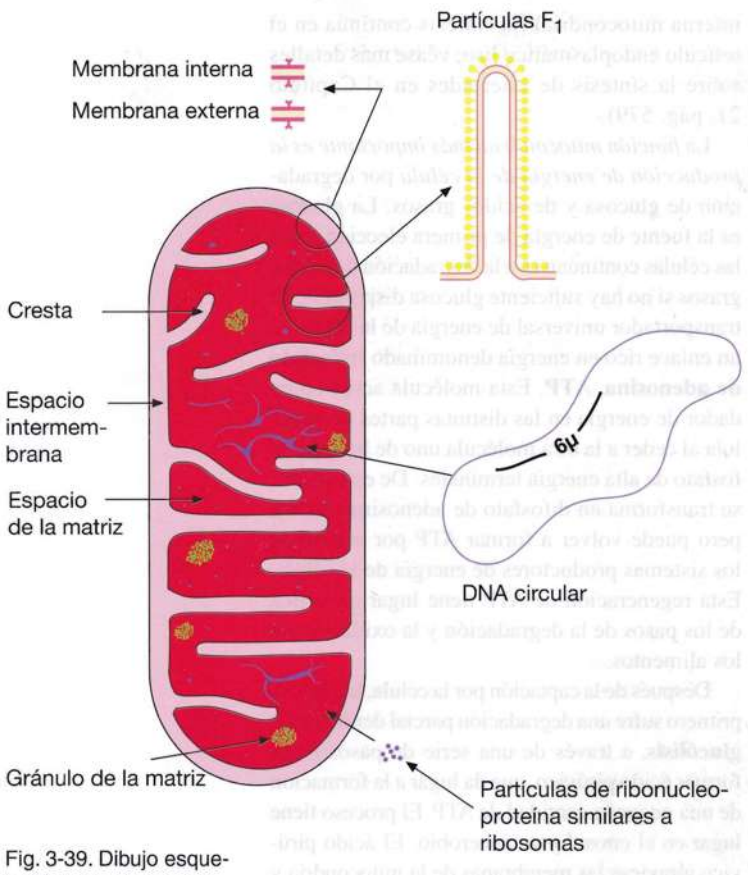

Fig. 3-39. Dibujo esquemático de las **características ultraestructurales de una mitocondria**. (Según Bloom y Fawcett).

membrana interna. Por el contrario, la membrana interna es impermeable a la mayor parte de las moléculas, incluso las pequeñas (incluidos los iones de escaso diámetro) y las moléculas que logran atravesarla requieren transportadores específicos de membrana. Además, la membrana interna se caracteriza por su elevado contenido de proteínas, lo cual se relaciona con la presencia de varios complejos proteicos que intervienen en el transporte de electrones y la fosforilación oxidativa (véase más adelante).

En la matriz se encuentran densos **gránulos de la matriz**, de un diámetro de 30-50 nm (véanse las Figs. 3-37, 3-38 y 3-39). La cantidad y el tamaño de los gránulos aumentan con la acumulación de iones calcio en las mitocondrias. Sin embargo, no se ha demostrado la presencia de calcio en los gránulos de la matriz.

En las mitocondrias también hay **DNA**, denominado **mtDNA**, en oposición a la anterior suposición de que sólo había DNA en el núcleo celular. En ocasiones, este componente se detecta como filamentos en las imágenes por microscopia electrónica (Fig. 3-39). Al analizar el DNA aislado de las fracciones mitocondriales, se demostró que poseía estructura de *moléculas circulares bicatenarias*, con una circunferencia de alrededor de 6 μm (Fig. 3-40). Cada mitocondria contiene (en las células animales) entre 20-30 y varios cientos de moléculas de DNA, todas idénticas. En conjunto, el mtDNA representa alrededor del 0,1-1% de la cantidad total de DNA de la célula. La composición de las bases es diferente del DNA nuclear, y el mtDNA carece de histonas, por lo que no se agrupa para formar nucleosomas (véase el Capítulo 4, pág. 117).

Además, la matriz contiene pequeños gránulos de un diámetro de alrededor de 12 nm, compuesto por **ribonucleoproteína**. Corresponden a los ribosomas, por lo que las mitocondrias poseen el aparato químico necesario para la síntesis de proteínas. El DNA mitocondrial codifica el rRNA de los ribosomas mitocondriales, los tRNA de las mitocondrias y los mRNA para algunos polipéptidos de la membrana interna (parte de la cadena respiratoria y de los complejos de ATP sintetasa). En total, el mtDNA humano contiene 37 genes, y alrededor del 5% de las proteínas mitocondriales es sintetizado por el orgánulo. El DNA nuclear codifica el resto de las casi 700 proteínas distintas que se encuentran en las mitocondrias. Las proteínas son sintetizadas por los ribosomas en el citosol y todas poseen la secuencia de señal N-terminal que las dirige hacia el destino correcto en los diferentes sectores mitocondriales y allí las fija.

Las nuevas mitocondrias se forman por *crecimiento* y *división* de las mitocondrias ya existentes, por un proceso similar a la división de las bacterias. Las proteínas se sintetizan mediante el proceso antes descrito, mientras que los lípidos se producen en el retículo endoplasmático. *La vida promedio de las mitocondrias es corta*; así, por ejemplo, en las células hepáticas de rata es de alrededor de una semana, por lo que es necesaria la renovación constante. Además, con la división celular se produce una reducción de la cantidad de mitocondrias, dado que estos orgánulos se reparten en cantidad equivalente entre ambas células hijas.



Fig. 3-40. Imagen captada con **microscopio electrónico de una molécula de DNA circular aislada de mitocondrias** por fraccionamiento celular de fibroblastos (células del tejido conectivo). ×240.000. Barra: 100 nm. (Según Nass).

BOOK'S COPICENTRO USAC / 2016

booksmedicos.org

El singular mecanismo que utilizan las mitocondrias y su contenido de DNA y RNA característico de las células procariotas, por ejemplo las bacterias, dio origen al postulado de que quizá las mitocondrias representen un tipo especial de simbiosis (gr. *symbiosis*, vida en común; simbiosis significa la vida en común de dos organismos diferentes, que muchas veces representa una situación beneficiosa para una o ambas partes, sin daño importante para ninguna de ellas). En la actualidad, se considera posible que las células eucariotas se hayan generado al principio de la historia de la evolución como células anaerobias (no consumidoras de oxígeno) invadidas por pequeñas bacterias que habrían desarrollado la capacidad para utilizar el oxígeno y que establecieron una relación beneficiosa prolongada y mutua que significó un notable incremento de la capacidad metabólica de la célula. Con el tiempo, la bacteria se habría convertido en un orgánulo celular indispensable de la célula eucariota.

Las mitocondrias tienen distintas funciones en la célula, de las cuales la más importante es la producción de energía, pero tiene otras funciones no relacionadas con el metabolismo energético. Las mitocondrias contienen enzimas que catalizan la síntesis de ácidos grasos y aminoácidos. Es de particular importancia la *síntesis de hormonas esteroides* que se inicia con la separación de la cadena lateral del colesterol, catalizada por una enzima de la membrana interna mitocondrial (la síntesis continúa en el retículo endoplasmático liso; véase más detalles sobre la síntesis de esteroides en el Capítulo 21, pág. 579).

La *función mitocondrial más importante es la producción de energía de la célula* por degradación de glucosa y de ácidos grasos. La glucosa es la fuente de energía de primera elección, pero las células continúan con la degradación de ácidos grasos si no hay suficiente glucosa disponible. El transportador universal de energía de la célula es un enlace rico en energía denominado **trifosfato de adenosina, ATP**. Esta molécula actúa como dador de energía en las distintas partes de la célula al ceder a la otra molécula uno de los grupos fosfato de alta energía terminales. De este modo, se transforma en difosfato de adenosina (ADP), pero puede volver a formar ATP por acción de los sistemas productores de energía de la célula. Esta regeneración de ATP tiene lugar en varios de los pasos de la degradación y la oxidación de los alimentos.

Después de la captación por la célula, la glucosa primero sufre una degradación parcial denominada **glucólisis**, a través de una serie de pasos hasta formar ácido pirúvico, que da lugar a la formación de una pequeña cantidad de ATP. El proceso tiene lugar en el citosol y es anaerobio. El ácido pirúvico atraviesa las membranas de la mitocondria y es captado por la matriz, donde se transforma en **acetilcoenzima A**, que a su vez es degradada a CO_2 y agua por la denominada **vía del ácido cítrico**

La mitocondria

Compañera de viaje
¿Habrá que hablar en voz baja?
En lo profundo de nuestras células
habita furtiva un ánima foránea;
en silencio trama y se agita
realizando tareas domésticas necesarias:
hallando su habitación especial simbólica
en nuestra tórrida cocina metabólica;
manteniendo controlada la entropía
mientras impulsa ciclos de noche y de día.
Sin embargo, rara vez nos quema
a pesar de su horno de voracidad extrema.
¿Sus orígenes? Gérmenes, cabe suponer.
¿Sus propósitos? Sólo Dios ha de saber.
Su destino con el nuestro entrelazado
por el vínculo endosimbiótico formado.

Los eucariontes se tienen por adaptables
y le consideran una esclava, una cautiva;
mientras evolucionábamos como esclarecedores
de la verdad,
potenciales viajeros estelares,
ella y su séquito se sirvieron de la humanidad
(permitiéndole su arrogante vanidad),
proveyeron energía a nuestra mente y funcionó
para escapar de este planeta agonizante,
nos secuestraron para ser su taxi
con destino a otra galaxia distante:
forzándonos a vagar en
la nave espacial "mitocondria".
Nosotros mismos los vehículos, en
los cuales viajan nuestros parientes organoides.
Por ende, la humanidad es al final
la forma en que la Naturaleza
transfiere el DNA mitocondrial.

W.C. McMurray
(Versión castellana semilibre: Jorge H. Negrete)

Referencia: McMurray, W.C.: *Trends Biochem. Sci.* 9:382, 1994.

BOOK'S COPICENTRO USAC / 2016

booksmedicos.org

Acoplamiento quimiosmótico en las mitocondrias

Las partículas F_1 (partículas elementales) se componen de un complejo de ATPasas que, como todas las enzimas, catalizan una reacción química en ambas direcciones, de acuerdo con las condiciones del sistema. Así, la ATPasa de las partículas elementales cataliza la *síntesis* normal de ATP a partir de ADP y fosfato. El complejo F_1-F_0 es el asiento de la síntesis de ATP por fosforilación oxidativa y, por ello, se denomina también **ATP sintetasa**. En la cadena de transporte de electrones de la membrana interna, se produce un bombeo de iones hidrógeno desde la matriz mitocondrial hacia el espacio intermembrana. Este bombeo depende de la energía liberada por el transporte de electrones a través de la cadena respiratoria. Después, los iones hidrógeno bombeados vuelven al espacio de la matriz a través del complejo F_1-F_0. La energía del gradiente electroquímico (de la concentración mayor a la menor de iones hidrógeno) se utiliza para la síntesis de ATP, pues la porción F_0 actúa como canal transmembrana a través del cual fluyen los protones, y se cree que gracias a una *rotación* de la porción F_0 desencadena una modificación de la conformación de la ATPasa en F_1 y que en la segunda fase sintetiza ATP. Este modelo de fosforilación oxidativa dependiente del gradiente electroquímico de protones también se denomina **acoplamiento quimiosmótico**.

(ciclo de Krebs). También se forma acetilcoenzima A cuando los ácidos grasos son transportados desde el citosol hasta la matriz, donde son degradados a acetilcoenzima A por el proceso denominado **beta-oxidación**, el cual, como se dijo antes, también tiene lugar en los peroxisomas.

Durante el ciclo del ácido cítrico se liberan los electrones que son transportados por una cadena acoplada de reacciones de oxidorreducción, la denominada **cadena respiratoria**, para finalmente unirse a protones y oxígeno, con formación de agua (Fig. 3-41). La energía de este proceso oxidativo es aprovechada en tres sitios para la regeneración de ATP a partir de ADP y fosfato inorgánico, la llamada **fosforilación oxidativa**. Esta degradación final en las mitocondrias de las sustancias nutritivas de la dieta, con consumo de oxígeno, se denomina respiración celular.

La mayoría de las enzimas asociadas con el ciclo del ácido cítrico se encuentran disueltas en la matriz formando un único complejo multienzimático. La cadena transportadora de electrones se compone de 4 complejos multiproteicos localizados sobre la membrana interna.

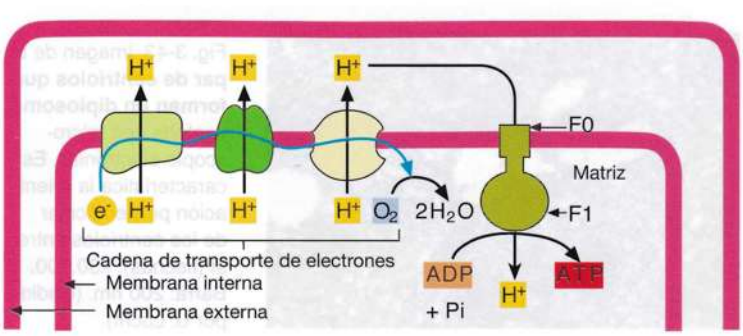

Fig. 3-41. **Fosforilación oxidativa.** Véanse los detalles en el texto y el Recuadro. (Modificado según Alberts y cols.).

Laminillas anulares

Estos orgánulos citoplasmáticos se componen de una pila de cisternas paralelas en las cuales, a intervalos regulares, aparecen pequeños orificios redondos o **anillos** (Fig. 3-42) cerrados por un delgado tabique o diafragma (gr. *diaphragma*, tabique). Cada laminilla se asemeja a una parte de la cisterna perinuclear (véase con mayor detalle en el Capítulo 4), y en las células sexuales de algunas especies animales pueden aparecer laminillas anulares en el nucleoplasma.

Las laminillas anulares se observan con mayor frecuencia en las *células sexuales*, pero también se ha demostrado su presencia en muchos tipos celulares somáticos. Parecen ser más comunes en las células que se dividen con frecuencia, como ciertas células embrionarias o tumorales.

Aún se *desconoce la función* de las laminillas anulares.

Centrosoma y centríolos

En la parte central de la célula, se encuentra una zona con citoplasma especializado, el **centrosoma** o centro celular, que contiene un par de pequeños gránulos o bastones cortos, los **centríolos**, de unos 0,15 µm de diámetro y 0,25-2 µm de largo (véase la Fig. 3-1). Los centríolos desempeñan un papel importante en la formación de cilios y en la división celular.

La presencia del centrosoma se demuestra con mayor facilidad mediante la tinción con hematoxilina férrica. Por lo general, el centrosoma se encuentra muy cerca del núcleo celular, a menudo en una hendidura de éste, rodeado por el aparato de Golgi en la cara más alejada del núcleo.

Los centríolos suelen aparecer en grupos de a dos, denominados en conjunto **diplosoma**.

BOOK'S COPICENTRO USAC / 2016

booksmedicos.org

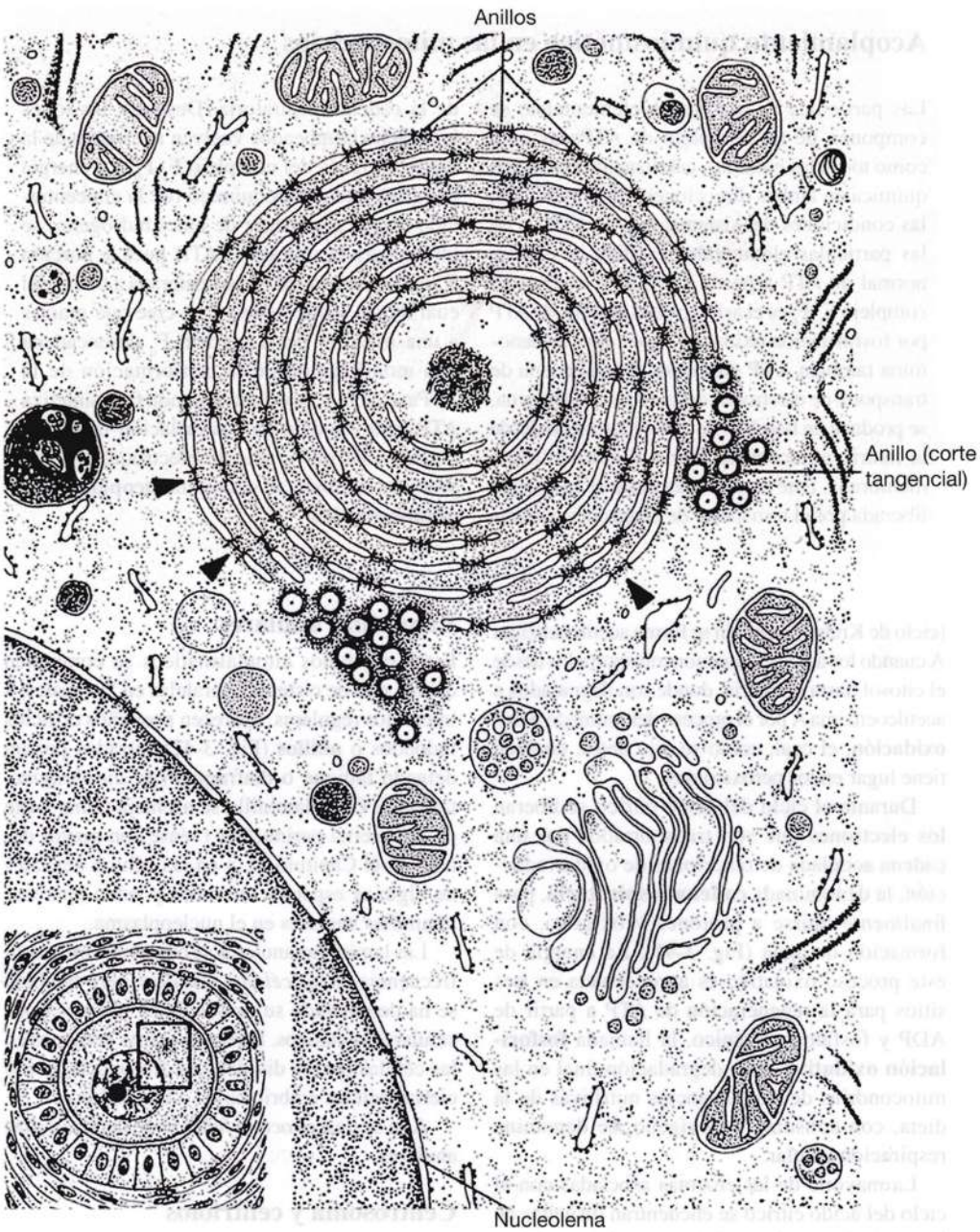

Fig. 3-42. Dibujo del aspecto al microscopio electrónico de las **laminillas anulares** en un oocito. El marco rectangular en el dibujo al microscopio óptico en el ángulo inferior izquierdo señala la parte captada con el microscopio electrónico. (Según Krstic).

Mediante microscopia electrónica se observa que cada centríolo tiene la forma de un cilindro hueco (Fig. 3-43). Con el corte transversal, se descubre que la pared está compuesta por 9 subunidades (Fig. 3-44). A su vez, cada una de ellas contiene 3 subunidades menores tubulares, denominadas **microtúbulos**, que transcurren en dirección paralela a la orientación longitudinal del centríolo (véanse más detalles sobre microtúbulos en la siguiente sección). En cada una de las tríadas, el microtúbulo interior se denomina **a** y los dos externos **b** y **c**, respectivamente. Con el corte transversal se detectan en forma de 3 círculos en hilera (véase la Fig. 3-1). El microtúbulo a de cada grupo está conectado con el microtúbulo c del grupo siguiente a través de una condensación lineal.

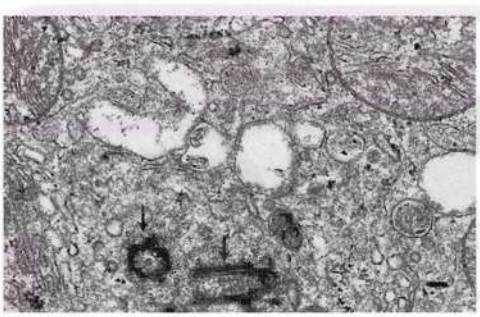

Fig. 3-43. Imagen de un **par de centríolos que forman un diplosoma** captada con microscopio electrónico. Es característica la orientación perpendicular de los centríolos entre sí (flechas). ×30.000. Barra: 200 nm. (Cedida por U. Lucht).

BOOK'S COPICENTRO USAC / 2016

booksmedicos.org

DNA mitocondrial y enfermedad

En 1988 se descubrió que las mutaciones de los genes del DNA mitocondrial (mtDNA) son causa de varias patologías graves que afectan el sistema nervioso, denominadas **encefalomiopatías mitocondriales**. La frecuencia de mutaciones es alrededor de 10 veces mayor para el mtDNA respecto del DNA nuclear, dado que el primero carece de las histonas protectoras adosadas y del efectivo sistema de reparación de DNA que posee el DNA nuclear. Además, se observa un elevado grado de exposición del mtDNA a los radicales libres originados en la fosforilación oxidativa. En cada uno de los genes del mtDNA se han demostrado mutaciones puntuales causantes de enfermedades y estas mutaciones predominan especialmente en las encefalomiopatías mitocondriales.

El mtDNA presenta un patrón de herencia materno no mendeliano especial, debido a que el cigoto (célula huevo fecundada) casi exclusivamente recibe su contenido de mitocondrias del oocito, mientras que la contribución del espermatozoide es muy escasa. De este modo, todas las células del individuo (desarrollado a partir del cigoto) contienen mitocondrias generadas a partir del oocito y derivan de la línea materna.

La misma célula puede contener mitocondrias normales (con mtDNA normal) y "enfermas" (con mtDNA mutado), circunstancia denominada heteroplasmia (gr. *heteros*, distinto). Cuando la célula se divide, cada una de las células hijas recibe una proporción aleatoria de mitocondrias normales y enfermas, por lo que la distribución tisular de estas últimas mitocondrias puede ser muy irregular. Los síntomas de la enfermedad aparecen cuando el porcentaje de mitocondrias defectuosas supera determinado umbral, lo cual causa deterioro de la función celular debido a falta de ATP. Son ejemplos de encefalomiopatías el denominado **síndrome MELAS** (encefalomiopatía mitocondrial, acidosis láctica y episodios símil apoplejía) y el **síndrome de Kearns-Sayre**, con mutaciones de mtDNA más abarcativas. En ambos casos, la observación con el microscopio óptico de biopsias musculares coloreadas con técnicas tricrómicas permite distinguir un patrón en armadura característico, con cúmulos de mitocondrias, denominado "*ragged-red fibers*" (del ing. *ragged*, rasgado, andrajoso) o fibras rojas rasgadas. Con el microscopio electrónico, se distingue una gran cantidad de mitocondrias aumentadas de tamaño y con estructura modificada. Las patologías presentan un cuadro clínico muy variable con el signo común de la encefalomiopatía, es decir, hay un grado variable de severidad de compromiso del encéfalo y el músculo que comienza con debilidad muscular, en especial de los músculos extrínsecos de los ojos. En el síndrome de Kearns-Sayre, los síntomas comienzan en la infancia y conducen a la demencia, entre otros signos.

Justo antes de la *división celular*, se duplica la cantidad de centríolos. Cada nuevo centríolo aparece cerca de una determinada zona del centríolo ya existente (Fig. 3-45).

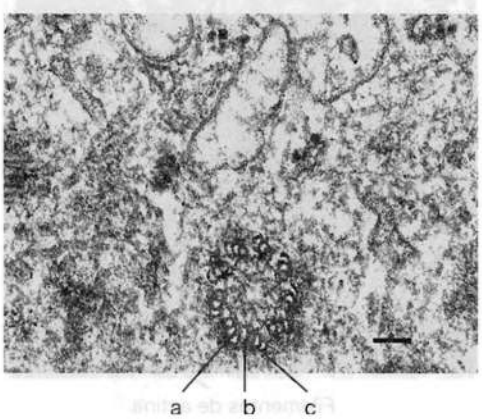

Fig. 3-44. Imagen del **corte transversal de un centríolo,** captada con microscopio electrónico. ×60.000. Barra: 100 nm. (Cedida por U. Lucht).

Una vez finalizada la duplicación de los centríolos, cada uno de los originales migra con su centríolo hijo hasta los polos nucleares opuestos (véase el Capítulo 4, pág. 142).

Los centríolos también se encuentran como **cuerpos basales**, que son los sitios de formación de los **cilios** epiteliales (véase el Capítulo 6, pág. 181).

El centrosoma funciona como centro para el anclaje de microtúbulos, denominado **centro organizador de microtúbulos (MTOC)**.

Citoesqueleto

Mediante microscopia óptica, se demostró en muchos tipos celulares la presencia de estructuras filiformes dentro del citosol aparentemente desestructurado. Estos orgánulos se denominaron **fibrillas** (dim. del lat. *fibra*) para diferenciarlos de las **fibras**, denominación de las estructuras

BOOK'S COPICENTRO USAC / 2016

booksmedicos.org

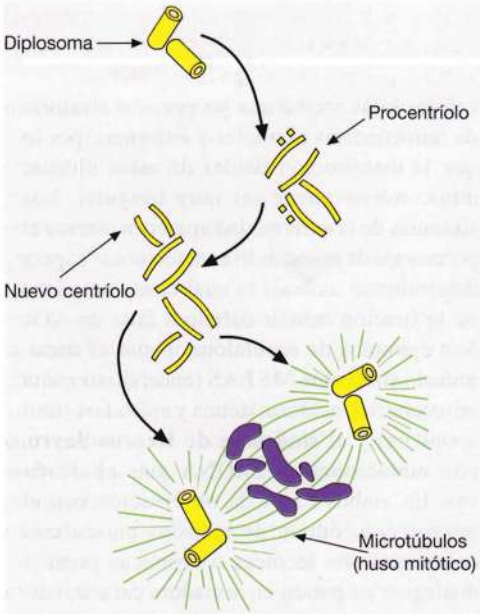

Fig. 3-45. Dibujo esquemático que muestra la **neoformación de centríolos** antes de la división celular. (Según Fawcett).

histológicas filiformes más gruesas, como las fibras de colágeno. Las fibras son visibles a simple vista o con escaso aumento, mientras que las fibrillas sólo se distinguen con gran aumento con el microscopio óptico. Las fibrillas se denominan de acuerdo con el tipo celular en el cual fueron descritas. Por ejemplo, en las células musculares se llaman **miofibrillas** (gr. *mys*, músculo, en palabras compuestas mio), en las células nerviosas se llaman **neurofibrillas** (gr. *neuros*, nervio), mientras que en ciertas células epiteliales se denominan **tonofibrillas** (gr. *tonos*, tensión), dado que se pensaba que tenían importancia en la tensión celular y, por ello, en el mantenimiento de la forma.

Por microscopia electrónica, se demostró que las fibrillas están compuestas por haces de estructuras aún más delgadas, denominadas **filamentos** (lat. *filum*, hilo), que individualmente son demasiado delgadas para poder ser detectadas mediante el microscopio óptico. Además, por la microscopia electrónica y los métodos histoquímicos se ha demostrado que los filamentos tienen una distribución mucho más universal que las fibrillas, dado que en muchos casos se encuentran en menor cantidad y sin formar haces ordenados visibles en los preparados habituales para la microscopia óptica.

Todas las células eucariotas contienen una red de delgados "hilos" que atraviesan el citoplasma para formar el denominado **citoesqueleto**, compuesto por tres tipos de componentes proteicos filamentosos, a saber: *filamentos de actina, microtúbulos y filamentos intermedios*. En el citoesqueleto también hay *proteínas accesorias* que unen los componentes y tienen fundamental importancia para la función del citoesqueleto. Como su nombre lo indica, esta red tiene por función formar un esqueleto celular interno que confiere rigidez y organiza al interior de la célula, pero que además contribuye al desplazamiento de los componentes intracelulares y a la movilidad de la célula como unidad. El citoesqueleto es una estructura muy dinámica, que constantemente sufre modificaciones relacionadas con las distintas funciones, que se verán más adelante. Las funciones pueden estar relacionadas con uno solo de los componentes o depender de una interrelación entre varios de los componentes.

Filamentos de actina

Los filamentos de actina del citoesqueleto tienen un diámetro aproximado de 7 nm y una longitud variable (Fig. 3-46). Se encuentran en casi todas las células eucariotas y pueden detectarse por inmunohistoquímica, mediante la utilización de anticuerpos contra la proteína actina. En un principio, se demostró la existencia de los filamentos de actina en las fibras musculares, donde se encuentran en gran cantidad y, junto con los filamentos de miosina, componen la base de la contracción muscular (véase el Capítulo 13).



Fig. 3-46. Imagen de los **filamentos citoplasmáticos** en una célula mesangial renal captada con microscopio electrónico. En la zona ectoplasmática se observan haces paralelos de **filamentos de actina**, mientras que en el endoplasma se observan **filamentos intermedios** más dispersos. ×34.000. Barra 200 nm. (Cedida por J.R. Nørgaard).

BOOK'S COPICENTRO USAC / 2016

booksmedicos.org

Los filamentos de actina están constituidos por una proteína globular denominada **actina G**, que se polimeriza para formar dos cadenas idénticas, **actina F** ("fibra"), que dan origen a una espiral doble, la columna vertebral del filamento de actina (véase la Fig. 13-17, pág. 297). Frente a la necesidad celular inmediata, tiene lugar la formación del filamento por acoplamiento sucesivo de monómeros globulares al extremo de un filamento ya existente y, por el contrario, se eliminan monómeros de los extremos en el caso de degradación del filamento (en las células musculares los filamentos de actina son estables). La actina representa el 10-15% del total de proteínas de la mayor parte de las células. Los monómeros de actina G componen un fondo común soluble, y por lo general sólo alrededor de la mitad de la actina de una célula se encuentra como actina F.

Los filamentos de actina son polares, con un **extremo plus** (+) y un **extremo minus** (–). Esto se demuestra mediante el *método de las puntas de flecha* (Fig. 3-47). Los filamentos de actina citoplasmáticos pueden identificarse de este modo. El extremo minus del filamento de actina corresponde al extremo hacia el cual apuntan las puntas de flecha. Si se prolonga un filamento de actina por polimerización, crece el extremo plus con mucha mayor rapidez que el minus.

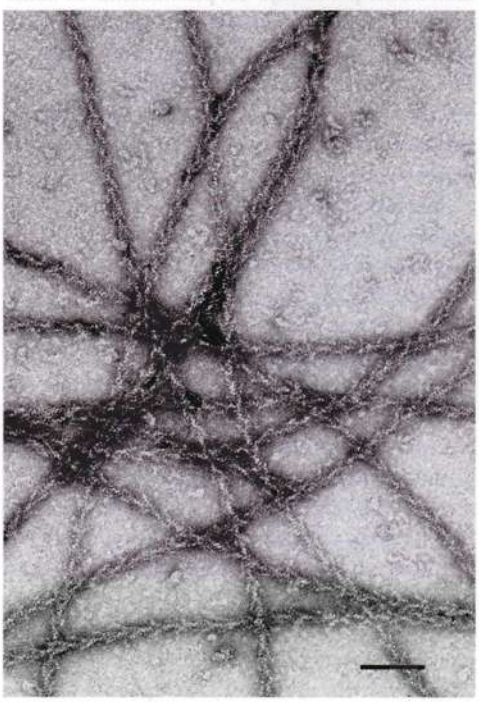

Fig. 3-47. Imagen de **filamentos de actina aislados**, captada con microscopio electrónico, tratados con una solución de meromiosina pesada. La unión de los fragmentos de meromiosina a los filamentos de actina da lugar a la formación del aspecto característico similar a "**puntas de flecha**". ×90.000. Barra: 100 nm. (Cedida por J.V. Small).

Cuando se contraen las fibras del músculo esquelético, se produce un acortamiento por desplazamiento de los filamentos de actina respecto de los filamentos de miosina (deslizamiento de filamentos). Este deslizamiento tiene lugar debido a que la miosina forma enlaces cruzados con la actina, tracciona el filamento de actina (por modificación de la conformación de la molécula de miosina) y a continuación interrumpe el enlace cruzado. Al repetir este ciclo (formación de enlace-tracción-interrupción del enlace), se desplazan ("se deslizan") los filamentos de actina y de miosina en dirección opuesta entre sí (véase mayor detalle en el Capítulo 13). Por su parte, los filamentos de actina también intervienen en el movimiento de otras células además de las musculares (como se verá más adelante) y, en la mayoría de los casos, en estas formas de movimiento también participa la interacción entre actina y miosina. En las células no musculares, la miosina no se encuentra como filamentos detectables mediante la microscopia electrónica, dado que la concentración de miosina en estas células es inferior a la de las células musculares. Sin embargo, igual se cree que la formación de enlaces cruzados entre filamentos de actina y moléculas de miosina (quizá en la forma de filamentos muy cortos) es la base del movimiento.

La conformación de los filamentos de actina como esqueleto estructural y la capacidad para producir movimiento reciben decisiva influencia de una serie de **proteínas fijadoras de actina (ABP)**. *Un grupo de ellas influye sobre el equilibrio entre moléculas monoméricas de actina G y filamentos de actina F polimerizados*, a menudo a favor de las moléculas de actina G: la **profilina** se une a las moléculas monoméricas de actina G e impide su polimerización a filamentos de actina. La **brevina** (lat. *brevis*, corto) se fija al extremo plus de los filamentos de actina existentes e impide su prolongación por polimerización subsecuente; la **fragmina** y la **gelsolina** se unen a monómeros aislados de actina G en el filamento de actina, en sitios entre los extremos plus y minus. Esto induce la separación entre las moléculas de actina G y las moléculas vecinas, por lo que el filamento de actina se escinde en trozos más pequeños.

Otro grupo de proteínas fijadoras de actina *no actúa* sobre la polimerización, sino *sobre el acoplamiento de los filamentos de actina* y, en consecuencia, sobre la estructura tridimensional del citoesqueleto. Algunas, entre ellas la **espectrina**, la **fodrina** y la **filamina**, unen filamentos de actina existentes por los puntos de cruzamiento y

BOOK'S COPICENTRO USAC / 2016

booksmedicos.org

así dan lugar a la formación de extensas redes que, según la densidad de la trama, pueden presentar características de gel muy laxo o muy denso. En el endoplasma, la red de actina es bastante laxa y la consistencia tiene características de sol, mientras que en el ectoplasma la cantidad de filamentos de actina es mucho mayor, lo cual forma un gel (Fig. 3-46). Aquí los filamentos de actina confieren sostén mecánico a la superficie celular y también intervienen en las modificaciones de la forma y en distintos tipos de movimiento. De acuerdo con el grado de polimerización y la cantidad de enlaces cruzados creados entre los filamentos de actina, el citoplasma puede presentar **transformación sol-gel local** o **transformación gel-sol**. A este grupo de proteínas fijadoras de actina pertenecen también la **villina** y la **fimbrina**, que unen filamentos de actina de transcurso paralelo para formar haces rígidos que, en parte, atraviesan el endoplasma y confieren sostén mecánico a ciertas regiones localizadas y en parte forman un haz que da rigidez a evaginaciones citoplasmáticas denominadas microvellosidades (véase el Capítulo 6, pág. 179). Un tipo especial de estos haces de filamentos de actina son las **fibras de estrés** que se observan en determinados tipos celulares, por ejemplo, células epiteliales y fibroblastos. A menudo, las fibras de estrés se extienden por toda la longitud de la célula, con un extremo adosado a otros filamentos del citoesqueleto y el otro extremo unido al plasmalema, como una forma de **adhesión focal**. Son zonas especiales de contacto, donde la célula se une a la matriz extracelular (véase el Capítulo 6, pág. 174).

Se cree que la función de las fibras de estrés es mantener determinadas conformaciones celulares, por ejemplo una forma alargada o plana característica de distintos tipos de células epiteliales.

Filamentos de actina distintos de los que forman los haces de filamentos de estrés también pueden estar unidos al plasmalema, por ejemplo en las zonulas adherentes del epitelio (véase el Capítulo 6). Otras proteínas de anclaje de este tipo son la **vinculina** y la **alfa-actinina**, que facilitan la unión con el plasmalema.

También debe considerarse como proteína fijadora de actina a la **miosina**, que pertenece al grupo de proteínas denominadas *proteínas motoras*, y la *proteína reguladora* **tropomiosina**, que regula la unión entre la actina y la miosina.

La actividad de las proteínas fijadoras de actina es reversible y en muchos casos está regulada por la concentración de iones calcio de la célula. Están inactivas con las bajas concentraciones que por lo general se detectan en el citoplasma, pero se activan frente a un aumento de la concentración de iones calcio. La regulación por los iones calcio puede ser un efecto directo o mediado por la **calmodulina**, proteína de control que fija iones calcio (véase el Capítulo 7, pág. 201). Los iones calcio también actúan como segundo mensajero respecto de la activación de determinados receptores de la superficie celular (véase el Capítulo 7, pág. 200), por lo que la organización de los filamentos de actina de la célula recibe directamente la influencia de señales provenientes del exterior. Esto también vale para *otro mecanismo de regulación, la fosforilación de proteínas fijadoras de actina*, mediada por proteína cinasas fosforiladoras que también se activan mediante receptores en la superficie celular (véase el Capítulo 7, pág. 201).

Al parecer, los filamentos de actina ubicados inmediatamente por debajo del plasmalema estarían capacitados para influir sobre la posibilidad de difusión lateral de las proteínas de la membrana, como por ejemplo las moléculas receptoras en la endocitosis mediada por receptor.

Un ejemplo de la interacción entre actina y miosina en células no musculares es la formación de la denominada **hendidura de escisión**, relacionada con la división del citoplasma en la división celular (véase con mayor detalle en el Capítulo 4). Esta hendidura se forma por contracción de un anillo de filamentos de actina localizado inmediatamente por debajo del plasmalema. El anillo contiene también moléculas de miosina, y tanto ésta como la actina son necesarias para generar el entrelazado del anillo contráctil relacionado con la formación de la hendidura de escisión, posiblemente por interacción entre la actina y la miosina, como ya se describió.

Los filamentos de actina contribuyen de modo similar a la modificación de la morfología de la célula en el desarrollo embrionario, donde en algunos casos se forman anillos de filamentos de actina similares que, al contraerse juntos, varían la forma de grupos celulares enteros y pueden causar plegamientos de una capa de tejido.

La actina también cumple una *función relacionada con la* **motilidad** *de la célula*, es decir, *el movimiento de células completas respecto del medio*. Este fenómeno fue descrito en principio para amebas unicelulares y se denominó *movimiento ameboide*, pero en la actualidad se designa **gateo o arrastre celular**. En los mamíferos, esta actividad se observa en células embrionarias, leucocitos, macrófagos, fibroblastos y células cancerosas. En estos distintos tipos de células, el arrastre celular puede tener ciertas variaciones en cuanto a forma de presentación y mecanismo subyacente, pero la importancia de los filamentos de actina es fundamental.

El arrastre celular se inicia cuando un lado de la célula emite **seudópodos** (Fig. 3-48) con elevado contenido de filamentos de actina. Se

booksmedicos.org

BOOK'S COPICENTRO USAC / 2016

cree que la formación del seudópodo ocurre cuando los filamentos de actina se prolongan por polimerización en el extremo plus, que crece hacia el plasmalema y ejerce presión para formar el seudópodo. Al mismo tiempo, ocurre una despolimerización equilibrada en el extremo minus del filamento de actina, con el resultado neto de que este filamento se desplaza en parte hacia el interior del seudópodo. El seudópodo se fija entonces a la superficie y al parecer pasa a ser dominante, ya que la célula se desplaza ahora en dirección de ese seudópodo. La fijación del seudópodo ocurre en pequeñas zonas localizadas denominadas **adherencias focales**, de alrededor de 1 µm. Los puntos de adhesión focal actúan como fijaciones de los haces de filamentos de actina, las fibras de estrés. La fijación se produce mediante **receptores de fibronectina** en el plasmalema, que lo anclan a las moléculas de fibronectina en la matriz extracelular (véase el Capítulo 6, pág. 174). Una vez que el plasmalema se fija con fuerza a la superficie mediante adhesiones focales en la dirección del desplazamiento, se produce una contracción en zonas locales del citoplasma que "traccionan" el extremo posterior de la célula hacia adelante. Se cree que el movimiento es generado por interacción de filamentos de actina y moléculas de miosina. El proceso de emisión de seudópodos, adhesión focal y contracción citoplasmática se repite a continuación, por lo que la célula sigue el movimiento.

La dirección del movimiento es determinada por el fenómeno de **quimiotaxia**, que define la capacidad de la célula de desplazarse en dirección de un elemento **atrayente** o de alejarse de uno **repelente**. Por ejemplo, los leucocitos son atraídos por las bacterias invasoras, que en la síntesis de sus proteínas excretan pequeños péptidos al medio (p. ej., péptidos formilados que se adosan a receptores sobre el plasmalema de los leucocitos). Esta acción estimula rápidamente la formación de seudópodos en el extremo de la célula más cercano a la mayor concentración de estos péptidos, lo cual inicia el desplazamiento del leucocito en esa dirección.

Microtúbulos

Los **microtúbulos** son delgadas estructuras tubulares de dimensiones tan finas que sólo se detectan mediante el microscopio electrónico. Como se vio antes, intervienen en la composición de los centríolos, los cuerpos basales y los cilios. Los microtúbulos también se encuentran aislados en todas las células eucariotas. Mediante los nuevos métodos inmunohistoquímicos que utilizan anticuerpo contra tubulina, es posible demostrar la presencia de microtúbulos con microscopia óptica (Fig. 3-49).

Los microtúbulos citoplasmáticos suelen ser rectos o ligeramente curvos (Fig. 3-50). Poseen un diámetro externo de unos 25 nm y al corte transversal se presentan como estructuras anulares

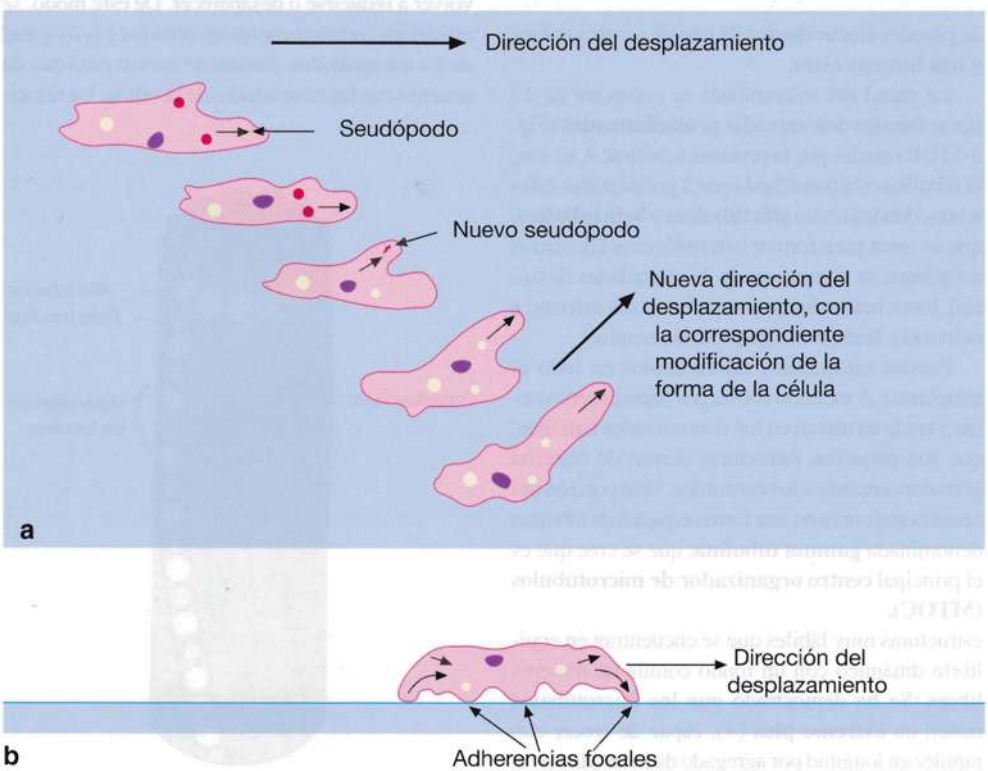

Fig. 3-48. Dibujos esquemáticos que muestran el **gateo** o **arrastre celular**. **a** presenta la **formación de seudópodos**, mientras que **b** muestra los **movimientos dentro del citoplasma**. (Según Ambrose y Easty).

BOOK'S COPICENTRO USAC / 2016

booksmedicos.org

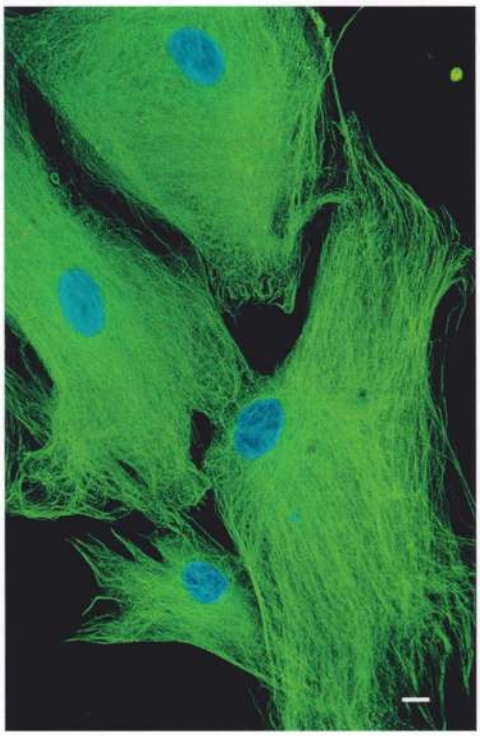

Fig. 3-49. Microfotografía de fibroblastos de cultivo de tejido, en los que se efectuó la **determinación inmunohistoquímica de microtúbulos citoplasmáticos mediante el tratamiento con anticuerpo fluorescente contra tubulina**. Los núcleos se tiñeron con coloración de contraste azul. ×400. Barra: 20 µm. (Cedida por H. Hager).

Fig. 3-50. Imagen de **microtúbulos citoplasmáticos** en una célula mesangial, captada con microscopio electrónico. Es característico el transcurso recto o ligeramente arqueado. En el ángulo inferior derecho, puede compararse con un haz de filamentos de actina (flecha). ×110.000. Barra: 100 nm. (Cedida por J.R. Nørgaard).

de paredes electrodensas de unos 9 nm de espesor y una luz más clara.

La pared del microtúbulo se compone de 13 fibras lineales denominadas **protofilamentos** (Fig. 3-51), formadas por la proteína tubulina. A su vez, la tubulina está constituida por 2 polipéptidos diferentes, denominados **alfa tubulina** y **beta tubulina**, que se unen para formar heterodímeros (llamados así porque se componen de 2 subunidades distintas). Estos heterodímeros se polimerizan extremo a extremo y forman así los protofilamentos.

Pueden encontrarse microtúbulos en todo el citoplasma. A menudo convergen hacia el centrosoma, donde terminan en los denominados **satélites**, que son pequeñas estructuras densas de material granular cercanas a los centríolos. Esta porción del centrosoma contiene una forma especial de tubulina denominada **gamma tubulina,** que se cree que es el principal **centro organizador de microtúbulos (MTOC).** Los microtúbulos citoplasmáticos son estructuras muy lábiles que se encuentran en equilibrio dinámico con un fondo común de dímeros libres. Se ha demostrado que los microtúbulos tienen un **extremo plus** (+), capaz de crecer con rapidez en longitud por agregado de heterodímeros, y un **extremo minus** (–), con tendencia a perderlos si no está estabilizado, lo cual ocurre cuando se incluyen en el centrosoma. Así se observa un permanente crecimiento de gran cantidad de microtúbulos desde el centrosoma hacia afuera, en ocasiones hasta alcanzar el plasmalema, para luego volver a reducirse o desaparecer. De este modo, *se modifican constantemente la cantidad y la longitud de los microtúbulos, formando nuevos patrones* de acuerdo con las necesidades de la célula. La veloci-

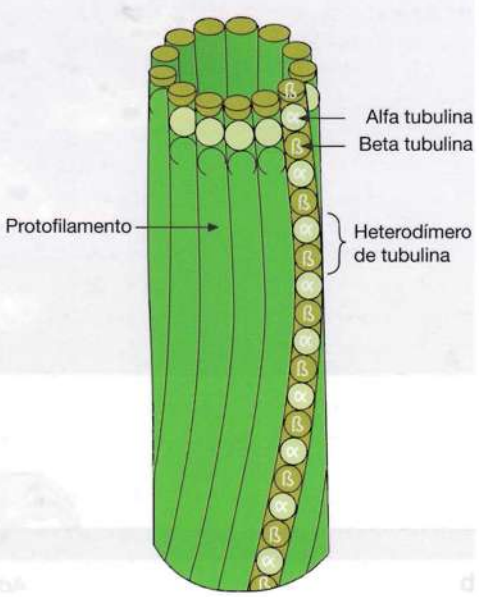

Fig. 3-51. Dibujo esquemático de un **modelo de la estructura molecular de los microtúbulos citoplasmáticos**. (Según Schmitt).

BOOK'S COPICENTRO USAC / 2016

booksmedicos.org

dad de los procesos surge de considerar que la vida media de cada microtúbulo es de unos 10 minutos.

Además de la tubulina, los microtúbulos se componen de las denominadas **proteínas asociadas a microtúbulos (MAP)**, que en la mayoría de los casos estabilizan el microtúbulo al disminuir la tendencia a la despolimerización. *La polimerización de los microtúbulos también se ve afectada en grado importante por la concentración de iones de calcio en la célula*, por lo que un aumento tiene efecto inhibidor sobre la polimerización, ya sea en forma directa o como iones calcio fijados a calmodulina. La influencia de los iones calcio es modificada en gran medida por las MAP, en especial cuando los iones calcio están unidos a calmodulina. Debido a la influencia de los iones calcio, la regulación de la formación de microtúbulos es afectada por la unión de las moléculas de señal externas con los receptores de superficie de la célula, de modo semejante a como se vio para los filamentos de actina. La polimerización de los microtúbulos también requiere la presencia de GTP, que se fija a los heterodímeros de tubulina por el extremo plus del microtúbulo para formar el denominado **casquete de GTP,** que favorece la polimerización, dado que el GTP estimula la tendencia de los dímeros de tubulina a unirse entre sí. El GTP se escinde en GDP y fosfato, pero este proceso es más lento que la polimerización durante el crecimiento del microtúbulo. Si disminuye la velocidad de polimerización (debido a mecanismos reguladores celulares o a disminución del suministro de dímeros de tubulina), la escisión del GTP en el casquete de GTP supera la velocidad de polimerización, por lo que se inicia la despolimerización y se degrada el microtúbulo. Por ende, la fijación del GTP y la consecuente escisión desempeñan un papel importante en la denominada **inestabilidad dinámica** de los microtúbulos, que permite ajustes muy rápidos de la cantidad de microtúbulos.

Además de las MAP con función reguladora, existen otras que unen a los microtúbulos entre sí o con otras partes del citoesqueleto, en concordancia con la función de muchas de las proteínas fijadoras de actina. Los microtúbulos citoplasmáticos desempeñan varias funciones celulares, entre las que se destacan la formación del huso mitótico (Capítulo 4) y los cilios (Capítulo 6). Quizá debido a su mayor espesor, los microtúbulos son más rígidos que los filamentos de actina, y su función como citoesqueleto es *conferirle rigidez y estabilidad a la forma de la célula*. Esto es especialmente importante cuando la célula tiene una forma particular, como ocurre en los axones (las largas prolongaciones de las células nerviosas, véase el Capítulo 14), donde haces paralelos de microtúbulos unidos (antes denominados neurotúbulos) contribuyen a mantener la forma alargada. Los microtúbulos de los axones también desempeñan otra función importante, dado que conforman la base del denominado *transporte axónico*, por medio del cual determinadas moléculas y orgánulos se desplazan en una u otra dirección del axón a gran velocidad (más de 100 mm por día). Se expresa así otra de las principales funciones de los microtúbulos citoplasmáticos, a saber: el *desplazamiento de orgánulos y otros componentes intracelulares dentro de la célula hacia destinos determinados*. Esta función de los microtúbulos citoplasmáticos fue descubierta al estudiar los movimientos de los cromosomas durante la división celular, en la cual los microtúbulos forman el huso mitótico (véase el Capítulo 4), pero en muchas otros orgánulos, entre ellos las mitocondrias, los lisosomas y distintos tipos de vesículas, se han detectado por microscopia óptica rápidos movimientos repentinos interrumpidos por pausas de inmovilidad, y es característico el aumento de la densidad de microtúbulos en las regiones donde se producen estos desplazamientos. Mediante el descubrimiento de que ciertos venenos vegetales, en especial la **colchicina** y la **vinblastina**, pueden fijarse a los dímeros de tubulina e inhibir la polimerización del microtúbulo, se demostró que los microtúbulos intervenían en el movimiento de los componentes citoplasmáticos. Así, la colchicina puede inhibir la formación del huso mitótico y bloquear la división celular. El transporte axónico también es inhibido por la colchicina.

La capacidad que tienen los microtúbulos de desplazar los componentes celulares se relaciona con dos grupos de *proteínas motoras* asociadas a los microtúbulos, denominadas **cinesinas** y **dineínas** citoplasmáticas (las dineínas citoplasmáticas están muy relacionadas con la dineína ciliar, que es la proteína motora de los cilios; véase el Capítulo 6). Las dineínas citoplasmáticas y las cinesinas están formadas por dos cabezas globulares (que fijan ATP y tienen actividad de ATPasa) y una cola (Fig. 3-52). La cola se fija al orgánulo que va a transportar, mientras que las cabezas se fijan al microtúbulo y "se desplazan" sobre su superficie con energía provista por escisión del ATP. Se desconoce el mecanismo causal de este desplazamiento de una molécula de dineína o de cinesina, pero se supone que tiene puntos de semejanza con el movimiento cíclico de las cabezas de miosina a lo largo de un filamento de actina (véase el Capítulo 13). Además, es característico que las *moléculas de cinesina siempre se desplacen hacia el extremo plus* del microtúbulo, mientras que las *moléculasde dineína citoplasmática invariablemente se mueven hacia el extremo minus*. En los axones, los microtúbulos siempre tienen idéntica polaridad con el extremo plus en el extremo terminal del axón, por lo que el trans-

BOOK'S COPICENTRO USAC / 2016

booksmedicos.org

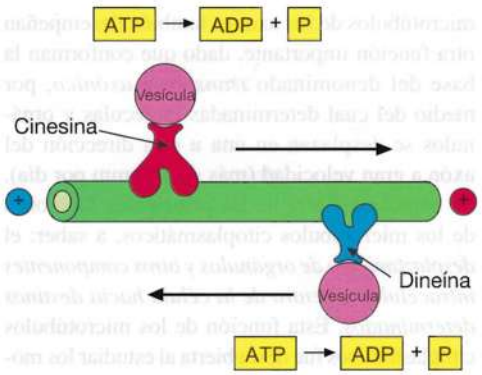

Fig. 3-52. Dibujo esquemático que muestra cómo los **microtúbulos con las cinesinas y las dineínas citoplasmáticas desplazan los componentes celulares por el interior de la célula** (véase el texto para los detalles).

porte axónico desde el cuerpo celular hasta allí (transporte anterógrado) depende de la cinesina, mientras que el transporte hacia el interior de la célula (transporte retrógrado) depende de la participación de la dineína citoplasmática.

Filamentos intermedios

Los filamentos intermedios tienen un espesor de unos 10 nm (véase la Fig. 3-46) y se denominan así porque el diámetro del filamento es intermedio entre el de los filamentos de actina y de miosina en las células musculares, donde se demostraron por primera vez. Más tarde se estableció su presencia como componente del citoesqueleto en casi todos los tipos celulares y son especialmente numerosos en las células expuestas a gran acción mecánica, dado que su *función principal es conferir fuerza mecánica*. En consecuencia, los filamentos intermedios son más fuertes que los filamentos de actina y los microtúbulos, pues están formados por proteínas fibrosas alargadas en lugar de proteínas globulares. Representan el componente más estable del citoesqueleto.

A pesar de su aspecto uniforme con el microscopio electrónico, los filamentos intermedios representan un grupo bioquímico irregular, dado que se ha demostrado que están compuestos por distintas proteínas en los diversos tipos celulares, e incluso en el mismo tipo celular en distinto grado de diferenciación. No obstante, las proteínas

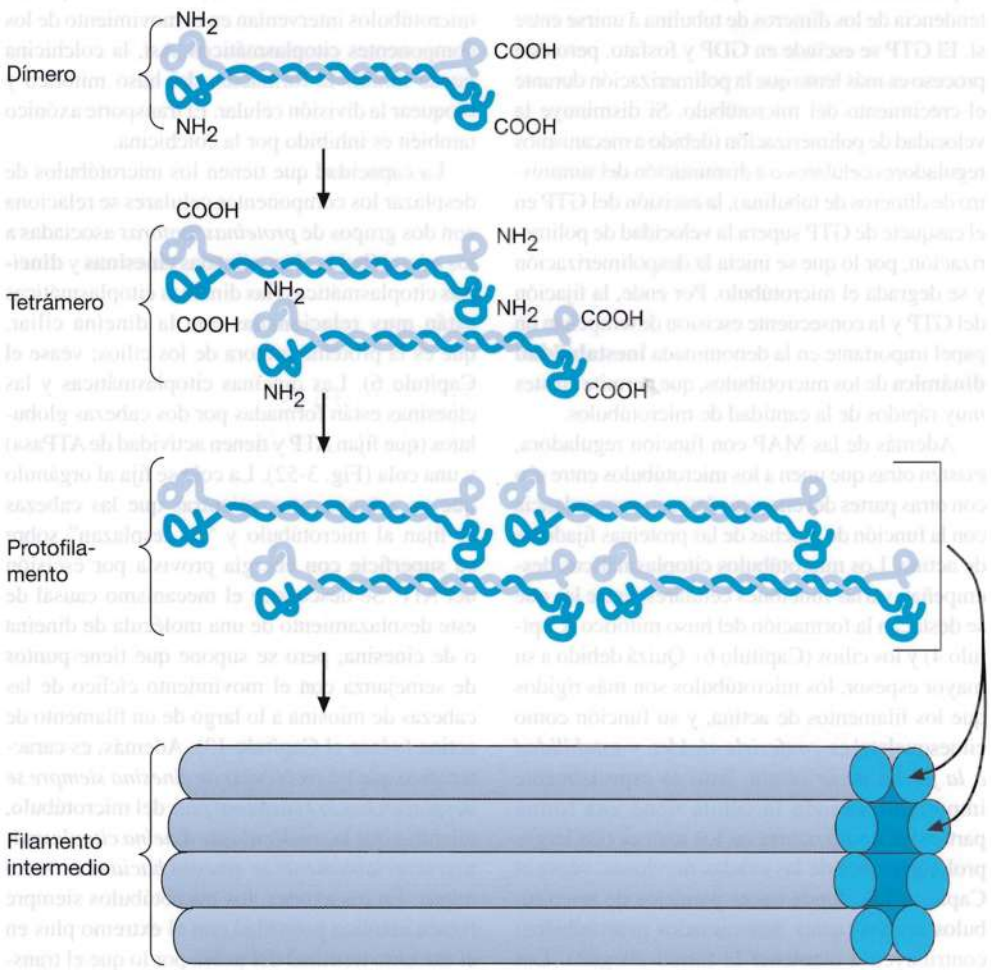

Fig. 3-53. Dibujo esquemático de un **modelo de la composición molecular de los filamentos intermedios**.

BOOK'S COPICENTRO USAC / 2016

booksmedicos.org

están relacionadas entre sí y la conformación básica es uniforme (Fig. 3-53).

Las proteínas que conforman los filamentos intermedios se clasifican en *6 clases* sobre la base de similitudes y diferencias en la secuencia de aminoácidos, y mediante la aplicación de anticuerpos contra las distintas proteínas se ha demostrado la presencia de una serie de tipos de filamentos intermedios en los diversos tipos celulares.

Los **filamentos de queratina** *sólo se encuentran en las células epiteliales*, donde la función mecánica es muy notable. Así, son especialmente numerosos en las células de la epidermis (véase el Capítulo 17), donde atraviesan el citoplasma como una malla, a menudo formando haces que con el microscopio óptico se distinguen en forma de las denominadas *tonofibrillas*. A menudo, los filamentos de queratina terminan en desmosomas, por lo que las células del estrato se unen por medios mecánicos (véanse los Capítulos 6 y 17).

Los **filamentos de vimentina** se encuentran en los *fibroblastos* y *otros tipos celulares de origen mesenquimático*; al igual que los filamentos de queratina, tienen la función de conferir apoyo mecánico a estas células.

Los **filamentos de desmina** se encuentran en los *tres tipos de células musculares* (músculos esquelético, cardíaco y liso). En las fibras del músculo esquelético tienen por función relacionar los discos Z de miofibrillas vecinas y también fijan los discos Z de las miofibrillas periféricas al sarcolema (véase el Capítulo 13). Los filamentos de desmina se encuentran en mayor cantidad en las células musculares lisas, donde unen las condensaciones citoplasmáticas entre sí y con las placas de adhesión del interior del plasmalema. En este caso, tienen la función de distribuir las fuerzas de tracción dentro de la célula en forma equilibrada durante la contracción celular.

Los **neurofilamentos** se encuentran en todas las partes de la neurona, donde confieren sostén mecánico, sobre todo en el axón; allí se encuentran en gran cantidad, con orientación paralela.

Los **filamentos gliales** se observan en los *astrocitos*, un tipo de células neuróglicas (células de sostén) del sistema nervioso central y tienen igual función de conferir rigidez que los neurofilamentos de las células nerviosas. Los filamentos gliales se componen de **proteína ácida fibrilar glial (GFAP)**, lo cual se demuestra mediante inmunohistoquímica con anti-GFAP, en especial en los astrocitos (Fig. 3-54).

Por último, cabe mencionar las **láminas**, proteínas que forman parte de los filamentos intermedios y crean un reticulado sobre la cara interna del nucleolema, la denominada **lámina nuclear** (véase el Capítulo 4). La fosforilación de las láminas causa la despolimerización de la lámina nuclear, lo cual ocurre al comienzo de la mitosis e induce la degradación de la membrana nuclear, como se describe en el Capítulo 4. Hacia el fin de la mitosis, disminuye la fosforilación de las láminas, se regenera la lámina nuclear y vuelve a formarse la membrana nuclear. Este mecanismo de regulación de la formación de los filamentos intermedios mediante la fosforilación de las proteínas que intervienen no es exclusivo de las láminas, sino que afecta también a otros tipos de filamentos intermedios, en especial en tipos celulares inmaduros.

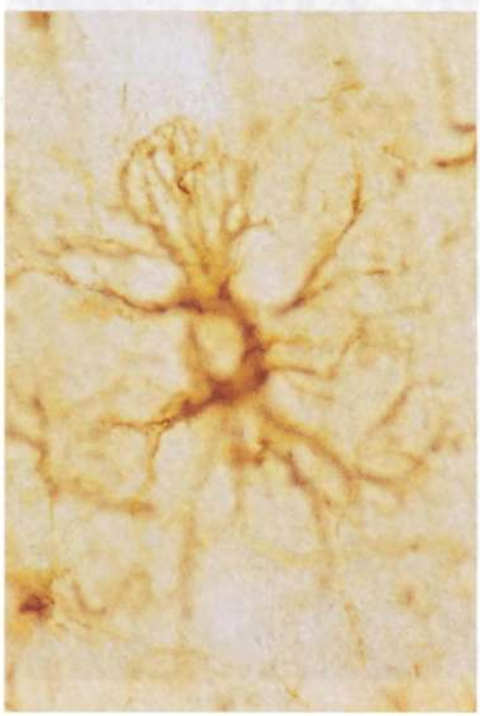

Fig. 3-54. Microfotografía de un astrocito (tipo de célula de sostén del sistema nervioso central) en el que se efectuó **determinación inmunohistoquímica de filamentos gliales** mediante la aplicación de anticuerpo contra la proteína acídica fibrilar glial (GFAP). ×1100. Barra: 10 µm (Cedida por E. Vaudano y B. Finsen).

Inclusiones citoplasmáticas

Se entiende por inclusiones a los componentes celulares no indispensables, que pueden ser sintetizados por la célula o captados del medio, y que a menudo sólo permanecen en la célula por tiempo limitado. La denominación se aplica principalmente a los *depósitos de sustancias nutritivas* y a ciertos *pigmentos*.

Depósitos de sustancias nutritivas

En las células animales, sólo los hidratos de carbono y los lípidos se almacenan en forma de inclusiones, mientras que las proteínas celulares aparecen formando parte de estructuras o disueltas en el citosol. No obstante, en caso de necesidad, a partir de este depósito vital pueden movilizarse aminoácidos por degradación de proteínas,

BOOK'S COPICENTRO USAC / 2016

booksmedicos.org

por ejemplo en casos de inanición, dado que la célula prioriza el mantenimiento y la síntesis de los componentes celulares más indispensables.

Hidratos de carbono. Las células animales almacenan hidratos de carbono en forma de **glucógeno**. En especial, almacenan glucógeno los hepatocitos y, en menor grado, las células musculares; pero se encuentra glucógeno en pequeñas cantidades en el citoplasma de la mayoría de los tipos celulares.

El glucógeno no se tiñe en los cortes histológicos habituales, por lo que en los extendidos tenidos con HE, por ejemplo, se distingue como pequeños espacios irregulares de aspecto vacío dentro del citoplasma de color rojo. Sin embargo, puede demostrarse la presencia de glucógeno mediante la reacción de PAS o el método de carmín de Best, que colorean el glucógeno de rojo (Fig. 3-55).

Mediante microscopia electrónica de preparados con contraste con citrato de plomo, se distingue el glucógeno como partículas densas, a menudo de límites irregulares, con un diámetro cercano a 15-30 nm. Estas partículas pueden formar grandes cúmulos en forma de roseta, en especial en los hepatocitos (Fig. 3-56).

Lípidos. El almacenamiento de lípidos se lleva a cabo principalmente en forma de triacilgliceroles en los adipocitos (véase el Capítulo 9), pero también otros tipos celulares a menudo contienen lípido almacenado. Los triacilgliceroles representan una reserva energética, pero los ácidos grasos también pueden ser utilizados por la célula para la síntesis de componentes estructurales con abundancia de lípidos, por ejemplo membranas.

En los cortes histológicos habituales, los triacilgliceroles se extraen durante la preparación por acción de los solventes, por lo que se distinguen agujeros redondos vacíos en los sitios del citoplasma correspondientes a las gotas de lípido (Fig. 3-57). No obstante, puede demostrarse la presencia de grasa mediante cortes por congelación de material fijado con formol y teñidos, por ejemplo, con *colorante de Sudán* (véase la Fig. 2-26, pág. 53) o sometidos a fijación con *tetróxido de osmio*, lo cual permite observar las gotas de grasa como gotas redondeadas negras de distinto tamaño. En las imágenes por microscopio electrónico de células fijadas con osmio, también se distinguen los lípidos como gotas redondas de interior oscuro homogéneo (Fig. 3-58).

Pigmentos

Por pigmentos (lat. *pigmentum*, sustancia que confiere color), se entienden las *sustancias coloreadas en su estado natural*. El tipo y la cantidad de pigmento de un tejido determinan su color. Los

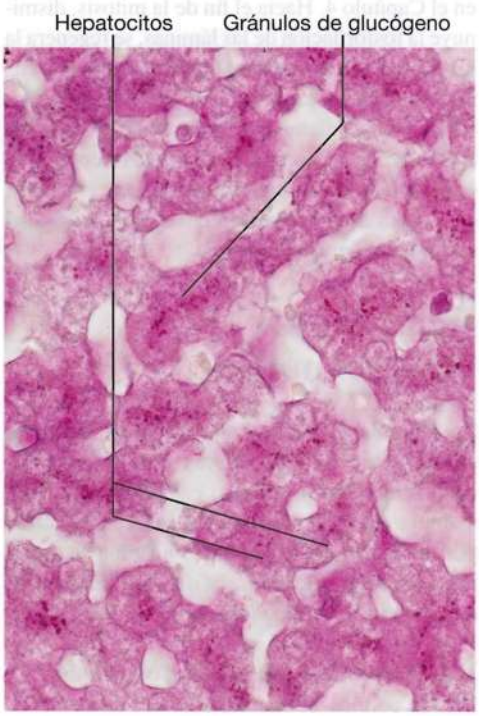

Fig. 3-55. Microfotografía de hepatocitos en los que se ha efectuado **la determinación histoquímica de glucógeno mediante el método de coloración de PAS**. El glucógeno se distingue como granos citoplasmáticos rojo oscuros de tamaño variable. ×660. Barra: 10 µm.

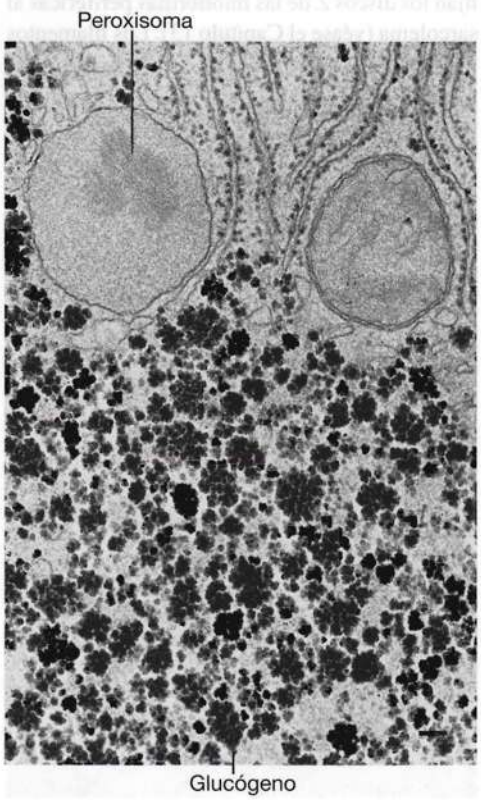

Fig. 3-56. Imagen de **glucógeno** en un hepatocito, captada con microscopio electrónico. Las partículas de glucógeno forman figuras características semejantes a rosetas. ×39.000. Barra: 200 nm. (Cedida por A.B. Maunsbach).

BOOK´S COPICENTRO USAC / 2016

booksmedicos.org

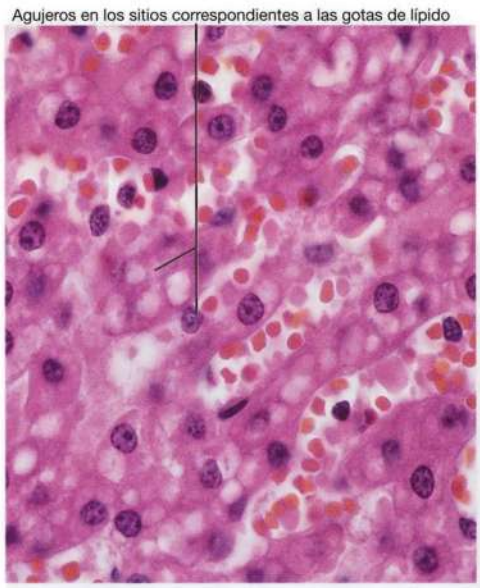

Fig. 3-57. Imagen con microscopio óptico de hepatocitos con **vacuolas vacías en el citoplasma como consecuencia de la extracción de lípidos** durante la preparación. Coloreado con hematoxilina-eosina. ×660. Barra: 10 µm.

pigmentos pueden ser **exógenos**, es decir, provenientes del exterior del organismo, o **endógenos**, es decir, originados en el organismo a partir de componentes no coloreados.

Pigmentos exógenos. Los más importantes son los carotenos y el polvo de carbón.

Los **carotenos** (lat. *carota*, zanahoria) son pigmentos vegetales amarillo rojizos. Existen varios tipos de carotenos, que varían de una planta a otra. Así, el caroteno de la zanahoria es amarillo en su mayor parte, mientras que el del tomate tiene una tonalidad más rojiza. Los carotenos son *liposolubles* y después de ser captados por el organismo se depositan en el tejido adiposo, lo cual determina su tonalidad amarillenta. El tono amarillento de la piel se debe al depósito de carotenos en las células de la dermis y la epidermis, incluido el estrato córneo.

El **polvo de carbón** llega al organismo con el aire inspirado y es captado por las células fagocíticas de los alvéolos pulmonares. De allí puede ser transportado por las vías linfáticas. Con la edad, los pulmones y los ganglios linfáticos adyacentes adquieren un color negro.

Pigmentos endógenos. El pigmento endógeno más importante es la *hemoglobina*, cuyo producto de degradación *hemosiderina* aparece como inclusión de pigmento en ciertas células. Tal como se vio al estudiar lisosomas, en la actualidad se considera que la *lipofuscina* está compuesta por restos no digeribles de actividad lisosómica limitados por membranas, pero por tradición se consideran en este contexto. La melanina (el pigmento pardo de la piel) se verá al estudiar el sistema melanocítico de la piel, en el Capítulo 17, dado que ya no se considera que los gránulos de melanina sean inclusiones.

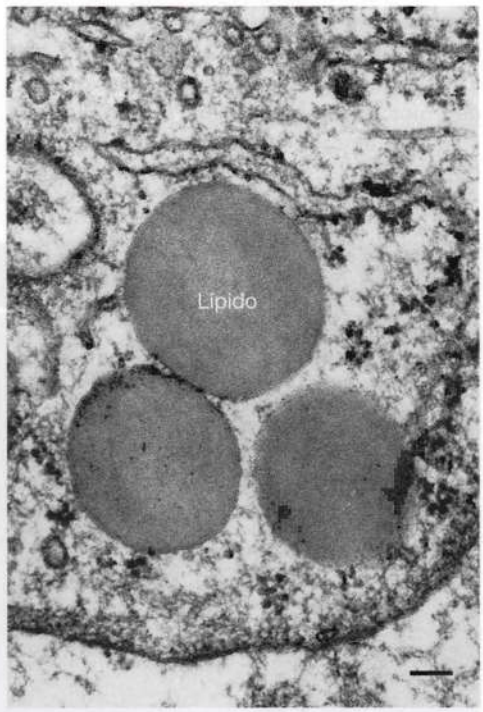

Fig. 3-58. Imagen de **gotas de lípidos** en una célula intersticial renal, captada con microscopio electrónico. ×60.000. Barra: 100 nm. (Cedida por S.-O. Bohman).

Hemosiderina. La *hemoglobina* es el pigmento con hierro abundante que hay en los eritrocitos y que condiciona su capacidad de transportar oxígeno. La vida media normal de los eritrocitos es de unos 120 días. Al cabo de este período, son fagocitados por los macrófagos hepáticos, tímicos y de la médula ósea. En estas células se degrada la hemoglobina a los pigmentos hemosiderina (con abundancia de hierro) y bilirrubina.

La *hemosiderina* (gr. *haima*, sangre; *sideros*, hierro) es de color pardo dorado y se encuentra en forma de gránulos citoplasmáticos en las células fagocíticas. Es posible distinguir la hemosiderina mediante tinciones histoquímicas para hierro. En las imágenes obtenidas por microscopia electrónica, en las zonas pigmentadas se ve gran cantidad de partículas de la proteína con mucho contenido de hierro llamada **ferritina**.

La **bilirrubina** es un pigmento rojo amarillento que es liberado rápidamente de los macrófagos, por lo que en condiciones normales no da origen a inclusiones de pigmento. Se conjuga en las células hepáticas y pasa a la vesícula biliar para eliminarse por el intestino.

La **lipofuscina** es un pigmento pardo (lat. *fuscus*, oscuro) y aparece como pequeños cúmulos

BOOK'S COPICENTRO USAC / 2016

booksmedicos.org

en muchos tipos celulares, con mayor frecuencia en las células musculares cardíacas, nerviosas y hepáticas. La lipofuscina da fluorescencia de color pardo dorado con luz ultravioleta y se tiñe moderadamente con los colorantes liposolubles.

La cantidad de lipofuscina en las células *aumenta con la edad* y se considera que el pigmento es un producto terminal de la actividad lisosómica. La célula es incapaz de eliminarlo por exocitosis, por lo que con el tiempo se acumula en forma de *cuerpos residuales*.

Cuestionario sobre citoplasma

1. ¿Cómo se denomina la porción del citoplasma donde se encuentran los orgánulos y las inclusiones?
2. ¿Cómo es el aspecto de una membrana celular observada con el microscopio electrónico?
3. ¿Cuáles son los dos componentes básicos del modelo de mosaico fluido de una membrana celular?
4. ¿Qué se entiende por difusión lateral?
5. ¿Qué es el glucocáliz?
6. ¿Cuál es el aspecto del retículo endoplasmático rugoso con el microscopio electrónico?
7. ¿Cuáles son las funciones relacionadas con el retículo endoplasmático rugoso?
8. ¿Qué factor condiciona la síntesis de una proteína por los ribosomas unidos a membrana y no por los ribosomas libres?
9. ¿Cómo se denominan los tres tipos de RNA que intervienen en la síntesis proteica?
10. Mencione algunos ejemplos de las modificaciones por las que atraviesa un péptido en el retículo endoplasmático rugoso después de la síntesis.
11. ¿Qué orgánulo está especialmente desarrollado en las células que sintetizan hormonas esteroides?
12. Intente esbozar el aspecto del aparato de Golgi de una célula de una glándula exocrina con el microscopio electrónico.
13. ¿Cómo se denomina el hidrato de carbono que se agrega a las enzimas lisosómicas en el aparato de Golgi para su orientación hacia los lisosomas primarios?
14. ¿Qué se entiende por fagocitosis y por pinocitosis?
15. Intente describir brevemente lo que ocurre en la endocitosis mediada por receptor.
16. ¿Cuál es la diferencia fundamental entre los peroxisomas y los lisosomas?
17. ¿Qué ocurre en los proteasomas?
18. ¿Cuál es el aspecto de una mitocondria con el microscopio electrónico?
19. ¿Cuál es la función de las mitocondrias?
20. ¿Cuáles son los tres componentes principales del citoesqueleto?

BOOK'S COPICENTRO USAC / 2016

booksmedicos.org

CAPÍTULO 4

Núcleo celular

"Omnis cellula e cellula".
Virchow

En el **núcleo** se encuentran las moléculas de ácido desoxirribonucleico (DNA), cuya secuencia de bases es exclusiva para cada individuo (salvo los gemelos idénticos), y contiene el conjunto de información o **genoma,** que dirige el desarrollo y la regulación de la estructura y las funciones de cada célula y de todo el organismo. El núcleo realiza esta función de control al transmitir la información genética desde el DNA a otras moléculas –RNA mensajero (mRNA), RNA de transferencia (tRNA) y RNA ribosómico (rRNA), además de varias pequeñas moléculas reguladoras de RNA–, y cada una de ellas, a su modo, media la síntesis de las proteínas celulares a través de las cuales se expresan las instrucciones estructurales y funcionales codificadas en el genoma. Salvo las muy pequeñas cantidades de DNA mitocondrial, todo el resto del DNA celular se encuentra en el núcleo, por lo que éste es un componente fundamental de todas las células del organismo. El DNA del núcleo celular está dividido en partes que forman **cromosomas**, las cuales se encuentran en todas las células (salvo las células sexuales maduras), en dos ejemplares denominados **cromosomas homólogos**: uno proviene de la madre del individuo y el otro, del padre. En el ser humano hay 23 pares de estos cromosomas homólogos, de los cuales uno puede estar compuesto por cromosomas distintos, a saber en el hombre, dado que uno de los elementos del par tiene un cromosoma Y que no aparece en la mujer. Así, el ser humano posee un total de 46 cromosomas. Muy pocas células totalmente diferenciadas, por ejemplo los eritrocitos de los mamíferos, carecen de núcleo y han perdido las capacidades de división celular y de síntesis regulada de proteínas.

Morfología general del núcleo

El *tamaño* del núcleo varía de un tipo celular a otro. Por lo general, es mayor en las células más grandes que en las más pequeñas; en la mayoría de las células de mamíferos, mide entre 5 y 10 µm de diámetro. La *forma* del núcleo también varía en los distintos tipos celulares. Es esférico en las células redondeadas y cúbicas, mientras que las células cilíndricas y ahusadas tienen núcleo alargado. Algunas células, por ejemplo los granulocitos, tienen núcleo lobulado. El tamaño, la forma y la estructura interna del núcleo son características importantes para la identificación de los distintos tipos celulares de un tejido, vistos con microscopia óptica.

La mayoría de las células tienen sólo un núcleo, pero algunas, por ejemplo los hepatocitos, pueden tener dos. Un sincitio es una gran masa de células unidas, formada en principio por fusión de varias células individuales y que, por lo tanto, contienen gran cantidad de núcleos, por ejemplo, las fibras del músculo esquelético estriado.

Por lo general, en los preparados teñidos con HE se distinguen las siguientes estructuras nucleares (Fig. 4-1): la **membrana nuclear** o **nucleolema** (en ocasiones denominado **envoltura nuclear** ya que, a diferencia de la membrana plasmática, comprende dos membranas concéntricas) se distingue como una fina línea que limita el núcleo del citoplasma circundante. En el interior del núcleo o **nucleoplasma** suelen observarse uno o varios elementos nucleares redondeados y muy basófilos, los **nucléolos** (lat. *nucleoli,* diminutivo de nucleus). Además de los nucléolos, el material nuclear basófilo teñido se compone de **cromatina** (gr. *chroma*, color), que forma cúmulos o gránulos, la **heterocromatina**, ubicada sobre todo en la cara interna del nucleolema. Por lo general, los cúmulos de cromatina aislados son de menor tamaño que los nucléolos y tienen forma más irregular. Las regiones apenas teñidas del nucleoplasma están ocupadas por cromatina organizada en forma laxa, la **eucromatina** (gr. *eu*, bueno, verdadero).

El aspecto descrito del núcleo celular corresponde a las células que se encuentran en **interfase**, es decir, que no están en proceso de división. Una célula puede estar en interfase o en **fase de división** (*mitosis* o, en el caso de las células sexuales, *meiosis*). La denominación interfase se refiere a un período entre dos divisiones. Algunas células (p. ej., las neuronas) nunca se dividen, por lo que están siempre en interfase. Durante la división celular, se producen modificaciones drásticas en el aspecto del núcleo. La interfase

BOOK'S COPICENTRO USAC / 2016

booksmedicos.org

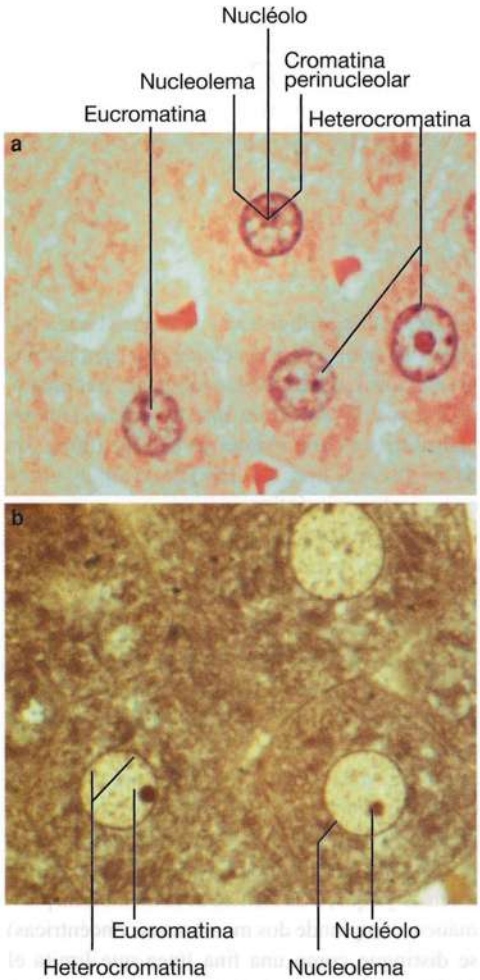

Fig. 4-1. **a** Imagen de células hepáticas, captada con microscopio óptico después de fijación por inmersión en formol, seguida de inclusión en parafina y tinción con HE. La heterocromatina de los núcleos celulares forma grumos grandes, localizados en su mayor parte a lo largo de la membrana nuclear y alrededor del nucléolo. **b** Después de la fijación por perfusión con glutaraldehído, que es mucho más rápida, seguida de fijación con tetróxido de osmio y posterior inclusión de plástico epoxi y tinción con p-fenilendiamina, la heterocromatina se ve menos agrumada y más dispersa en todo el núcleo, que se encogió menos y así se ve más grande. Barra: µm.

es el estado celular más común, dado que la mitosis dura alrededor de una hora, mientras que transcurren por lo menos 12 horas entre dos divisiones, incluso en células que se dividen con gran frecuencia.

Nucleolema

Con microscopio óptico, se ve que la **membrana nuclear** se compone de dos membranas lipídicas concéntricas, separadas por un estrecho espacio perinuclear, de unos 15 nm de ancho, la **cisterna perinuclear** (Figs. 4-2 y 4-3). La superficie citoplasmática de la membrana externa está cubierta por ribosomas y se continúa con el retículo endoplasmático; en las células sintetizadoras de proteínas, la cisterna perinuclear puede contener proteínas recién sintetizadas.

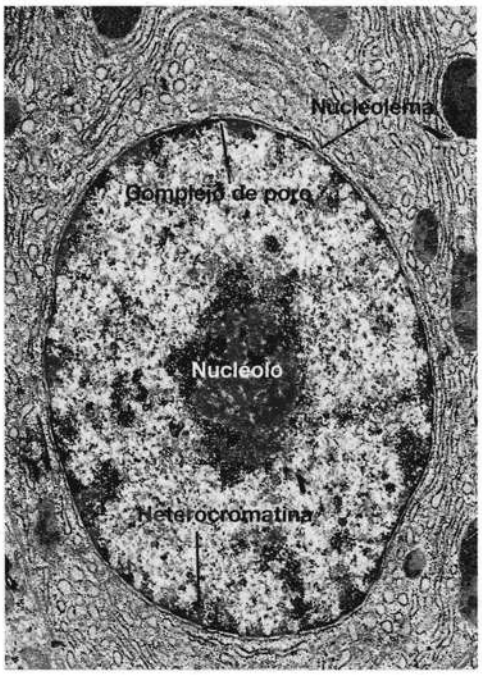

Fig. 4-2. Imagen captada con microscopio electrónico de transmisión de un **núcleo en interfase** en una célula glandular exocrina del páncreas. ×18.000. Barra: 500 nm. (Cedida por J.P. Kroustrup).

La superficie interna de la membrana interna del nucleolema está recubierta por **filamentos de lámina** (un tipo especial de proteína de filamentos intermedios), que conforman una red fina, densa y fuerte, la **lámina nuclear,** que está anclada a la membrana mediante proteínas de membrana (Fig. 4-4). La ubicación del núcleo en la célula está determinada por el citoesqueleto de ésta, ligado a la membrana externa de la envoltura nuclear mediante complejos proteicos especiales que se extienden a través de la cisterna perinuclear y se anclan a la lámina nuclear.

A determinados intervalos, las dos membranas del nucleolema se fusionan y dan lugar a la formación de un **poro nuclear,** que contiene un **complejo de poro nuclear** (Figs. 4-3 y 4-4). Es característico encontrar unos 3000-4000 poros nucleares en el nucleolema, donde representan alrededor del 15% de la superficie de la envoltura nuclear (véase la Fig. 2-19). El complejo de poros es una intrincada estructura proteica octogonal con un diámetro externo de unos 120 nm (véase la Fig. 4-4). Los ángulos de los poros están formados por 8 columnas compuestas por grandes moléculas de proteínas. Cada columna se relaciona con una larga proteína de orientación perpendicular respecto de la columna, con un extremo anclado en la membrana lipídica alrededor del poro,

booksmedicos.org

BOOK'S COPICENTRO USAC / 2016

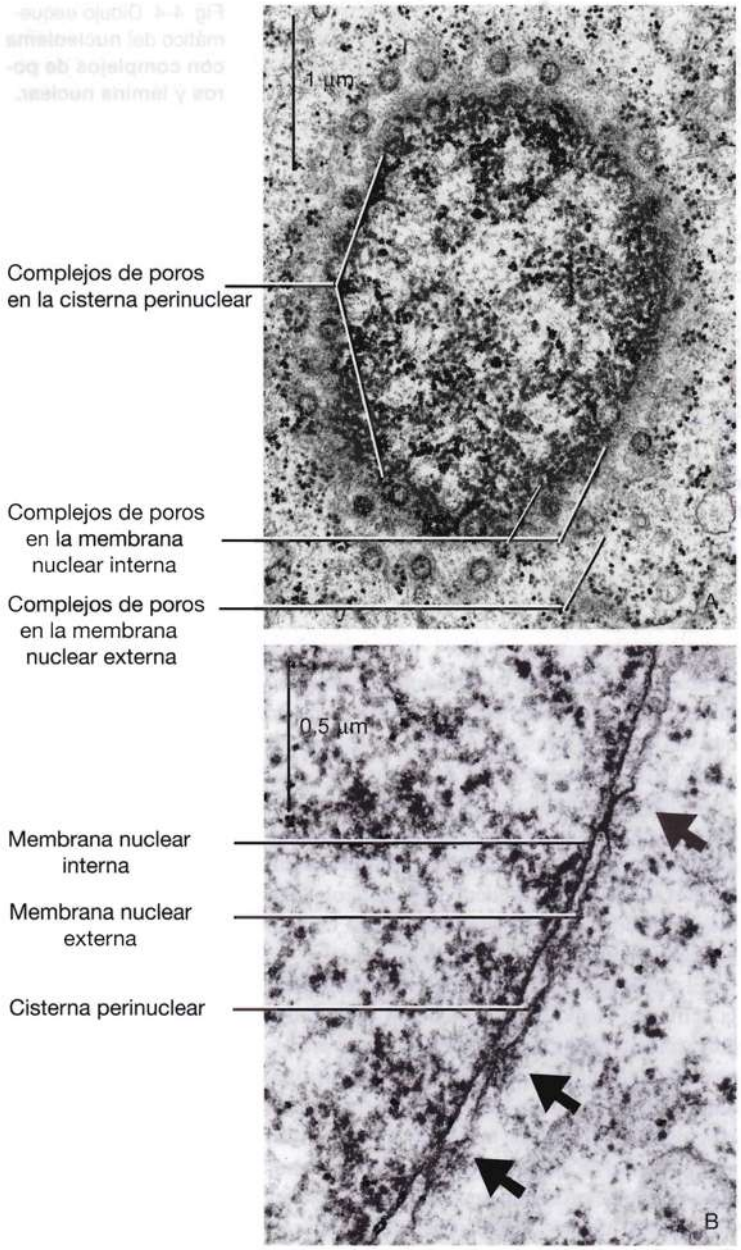

Fig. 4-3. **A** Imagen captada con microscopio electrónico de transmisión de un **corte tangencial del núcleo celular.** Dado que el corte es casi paralelo al nucleolema, aparecen las membranas nucleares externa e interna muy aumentadas en espesor, como bandas grises irregulares, separadas de un espacio más claro, que representa la cisterna perinuclear. Los complejos de poros se distinguen en corte transversal en los tres niveles. **B** es un **corte transversal de la envoltura nuclear.** Las flechas señalan tres poros nucleares.

mientras que el otro extremo se extiende hacia el centro del poro, donde, junto con los otros 7, forma un reticulado de cadenas peptídicas. Sobre los lados citoplasmático y nuclear de las ocho columnas, se fijan proteínas filamentosas que conforman una estructura semejante a una cesta sobre el lado nuclear.

Los complejos de poros nucleares son canales *por los cuales se produce un intercambio regulado de moléculas entre el nucleoplasma y el citoplasma*. Los iones y las moléculas pequeñas, de hasta unos 4 kD, pasan por difusión pasiva sin obstáculos. Las proteínas de peso molecular mayor de 4 kD pasan con velocidad decreciente, a medida que aumenta el peso molecular, y cerca de 60 kD está impedido el paso pasivo. Sin embargo, muchas moléculas de mayor tamaño pueden atravesar los complejos de poros nucleares mediante mecanismos selectivos y regulados. Se trata de proteínas sintetizadas en el citoplasma y que deben ser importadas al núcleo (p. ej., DNA y RNA polimerasas), o moléculas de RNA sintetizadas en el núcleo y que deben exportadas al citoplasma (p. ej., mRNA y rRNA). Las proteínas que se deben importar al núcleo celular presentan alguna de varias secuencias peptídicas especiales, denominadas **secuencias de localización nuclear (NLS)**, que son reconocidas por proteínas especiales en el citoplasma llamadas **receptores de importación nuclear.** Después de fijarse a la secuencia de señal, estos receptores acompañan a la proteína a través del poro nuclear, liberan su carga y vuelven "vacías" al citoplasma. El transporte unidireccional se asegura mediante un mecanismo que utiliza GTP. La exportación desde el núcleo al citoplasma ocurre de forma similar, donde las moléculas de exportación definida tienen **secuencias de exportación** nuclear que se fijan a los **receptores de exportación nuclear.**

Cromatina

Cromatina es la *denominación dada al material nuclear basófilo que contiene DNA*. La basofilia de la cromatina se debe al contenido de DNA, pero además contiene varias proteínas (histonas y no histonas) asociadas específicamente al DNA. La tinción por el método de Feulgen, específica para las moléculas de DNA, demuestra que no todo el material basófilo del núcleo puede asignarse al DNA; por ejemplo, el nucléolo es muy basófilo pero negativo con la reacción de Feulgen, dado que la basofilia del nucléolo se debe al contenido de ácido ribonucleico (RNA), que no se tiñe por la reacción de Feulgen (Fig. 4-5). De ser en principio una designación para los granos basófilos visibles con microscopio óptico en el núcleo celular, la denominación cromatina se usa ahora en general para todos los diversos complejos de DNA-proteína que se encuentran en el núcleo celular. También en las regiones nucleares que aparecen claras o vacías en los cortes histológicos teñidos con HE se encuentra

BOOK'S COPICENTRO USAC / 2016

booksmedicos.org

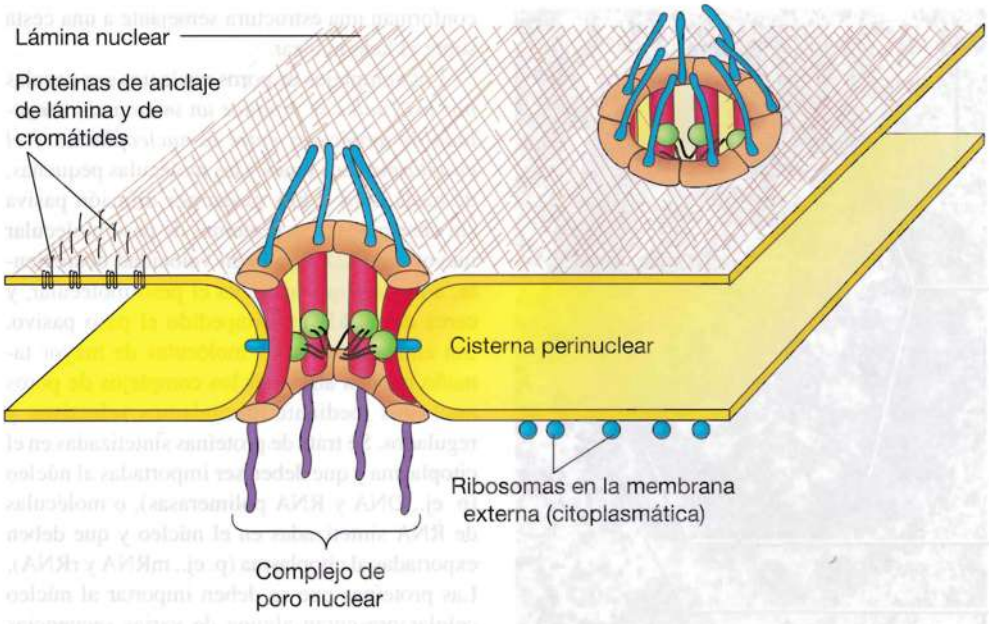

Fig. 4-4. Dibujo esquemático del **nucleolema con complejos de poros y lámina nuclear.**

cromatina, aunque en forma *dispersa* (véase la pág. 117) (véase la Fig. 4-1). La cromatina muy teñida o **heterocromatina** se compone de cromosomas o sus segmentos, que se encuentran en un estado particularmente *condensado* en la interfase. Los numerosos tipos celulares del organismo se caracterizan porque determinados segmentos de sus cromosomas se condensan en la interfase, mientras que otras secciones se extienden como cromatina dispersa o **eucromatina** en la interfase (véase la Fig. 4-1). Los nombres se refieren a que la heterocromatina es esencialmente inactiva, mientras que la eucromatina es activa; es decir, que sus genes se transcriben (leen) y decodifican (o sea, dirigen la síntesis de proteínas).

La heterocromatina se ubica sobre todo como **cromatina periférica** (véase la Fig. 4-1) adosada a la envoltura nuclear, o como **cromatina asociada con el nucléolo,** alrededor del nucléolo. Por último, pueden encontrarse cúmulos de tamaño variable dispersos en el nucleoplasma.

El patrón de cromatina refleja en forma general la actividad sintética de una célula. Las células con escasa o nula actividad de síntesis de proteínas contienen gran cantidad de heterocromatina, dado que gran parte de la cromatina (el genoma) está inactiva. En cambio, las células que sintetizan gran cantidad de proteínas diversas tienen menor cantidad de heterocromatina, dado que mayores extensiones de los cromosomas están activas. Como el patrón de cromatina es bastante característico de cada tipo celular, representa un importante criterio de identificación de los distintos tipos celulares. Así, en muchas células nerviosas, pero no en todas, los núcleos son muy grandes y se observa muy escasa cromatina condensada en ellos; mientras que, por ejemplo, los linfocitos poseen núcleos pequeños e intensamente basófilos, en los cuales casi toda la cromatina está en forma condensada. En las células madre pluripotenciales embrionarias, casi sólo se encuentra eucromatina, pero a medida que se diferencian los distintos tipos celulares se inactiva una parte creciente de la cromatina de las células y pasa al estado de heterocromatina.

En estudios en lo que se determinaron los cromosomas individuales por marcado con

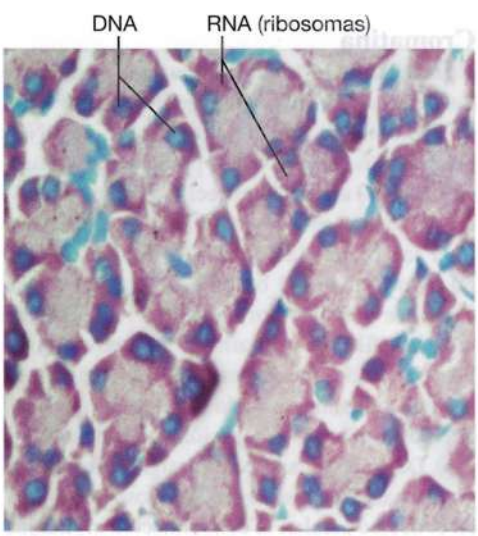

Fig. 4-5. Imagen con microscopio óptico de células glandulares exocrinas de páncreas. El **RNA** está teñido de rojo con tironina, y el **DNA** está teñido de verde azulado con verde de metilo. Barra: 50 µm.

booksmedicos.org

BOOK'S COPICENTRO USAC / 2016

distintos colores fluorescentes, se demostró que cada cromosoma individual tiene su "territorio" delimitado en el núcleo celular y que, por lo general, los territorios de los dos cromosomas homólogos están separados. A lo largo de los límites de cada territorio se encuentra eucromatina, en la cual se ubican las secuencias activas de cada cromosoma individual y donde hay posibilidad de interacción entre las secuencias activas de cromosomas limitantes.

Con la microscopia electrónica, es fácil reconocer la distribución de cromatina recién descrita, dado que las regiones electrodensas representan la heterocromatina visible con microscopia óptica (véase la Fig. 4-2).

Si se aíslan núcleos celulares y se hacen estallar en una solución hipotónica para luego fijarlos y colorearlos con una técnica poco agresiva para microscopio electrónico, se distingue la cromatina como un reticulado de fibras de 30 nm de espesor. Por tratamiento posterior, pueden extenderse estas fibras hasta obtener cordones similares a collares de perlas, compuestos por partículas denominadas **nucleosomas**, de un diámetro de unos 10 nm, unidos por un filamento delgado de unos 2 nm de diámetro (Fig. 4-6). El filamento delgado es la propia molécula bicatenaria de DNA (cuya estructura se mencionó en el Capítulo 1), mientras que los nucleosomas son partículas compuestas de **proteínas histonas** rodeadas por DNA. Como se vio antes, la cromatina también contiene **proteínas no histonas**, que incluyen, entre otras, las DNA y RNA polimerasas y proteínas reguladoras de genes. Las histonas representan una parte muy grande de las proteínas de la cromatina y son responsables de la condensación del DNA, además de regular la disponibilidad del DNA para la transcripción.

Las **histonas** son pequeñas proteínas básicas con fuerte carga positiva. Existen 5 tipos principales: H1, H2A, H2B, H3 y H4. El nucleosoma es un octámero de 8 moléculas de histona (2 de cada tipo, excepto H1) que conforma un núcleo compacto alrededor del cual la hélice doble de DNA se enrolla casi dos veces antes de continuar como delgado filamento hasta el próximo nucleosoma. Cada nucleosoma se adosa a casi 150 pares de bases, mientras que el filamento entre los nucleosomas varía en longitud, si bien suele medir unos 50 pares de bases (véase la Fig. 4-7). En grandes extensiones, los nucleosomas se condensan en una estructura compleja que se presenta como un cordón de cromatina de 30 nm de espesor (Fig. 4-7). Los nucleosomas de este cordón pueden estar condensados en una estructura en espiral comprimida, un **solenoide** interdigitado (bobina, como un cable eléctrico enrollado en un cilindro, del gr. *solén*, tubo), o como una estructura en zigzag lineal comprimida y no enrollada.



Fig. 4-6. Dibujo esquemático del **aspecto al microscopio electrónico de un filamento aislado de cromatina de 10 nm.**

Los alrededor de 30 aminoácidos N-terminales de cada una de las 4 × 2 proteínas histonas de un nucleosoma sobresalen en todas direcciones. Uno o más de estos extremos N-terminales, junto con la histona H1, son esenciales para la condensación de los nucleosomas en los cordones de 30 nm de espesor, dado que la estabilidad de la condensación es regulada por distintas modificaciones covalentes de los extremos.

En la *eucromatina*, la asociación entre el cordón de DNA y el núcleo de histonas de los nucleosomas es lábil. El cordón de DNA se suelta y se fija al núcleo de histona con cortos intervalos (en el orden de 2-3 veces por segundo), y complejos de proteínas no histona específicos que utilizan ATP modifican la ubicación de los núcleos de histona sobre el cordón de DNA, o pueden soltar totalmente las histonas de un segmento del cordón de DNA. Esta labilidad de la unión entre el DNA y las histonas es esencial para la disponibilidad del DNA para la transcripción y las consiguientes interacciones con las proteínas reguladoras de genes.

En la *heterocromatina*, la situación es muy distinta. Aquí, los nucleosomas están aglomerados en una estructura compacta y estable, y el cordón de DNA es prácticamente inaccesible para la transcripción. La mayor parte del DNA condensado en la heterocromatina no tiene genes, y los que se encuentran entre las secuencias no codificadora de la heterocromatina se caracterizan por estar inactivados.

Las histonas tienen importantes funciones reguladoras de la accesibilidad del código genético en las moléculas de DNA. Esta propiedad está relacionada especialmente con sus extremos N-terminales, que pueden sufrir varias modificaciones covalentes (con grupos acetilo, metilo, fosforilo, ubicuitina y biotinilo), algunas de las cuales incrementan y otras disminuyen la disponibilidad de la hélice de DNA. Estas modificaciones tienen regulación genética, por lo que representan uno de los medios por los cuales, durante la diferenciación, una célula puede "apagar" partes de su genoma y facilitar la transcripción de otras. Además de las 5 histonas nombradas, con una cantidad muy grande correspondiente de distintas modificaciones covalentes de N-terminales, existen variantes en las cuales se ha modificado la secuencia peptídica de la histona. Esto vale, por ejemplo, para las histonas que se encuentran en las regiones del centrómero y el telómero de

BOOK'S COPICENTRO USAC / 2016

booksmedicos.org

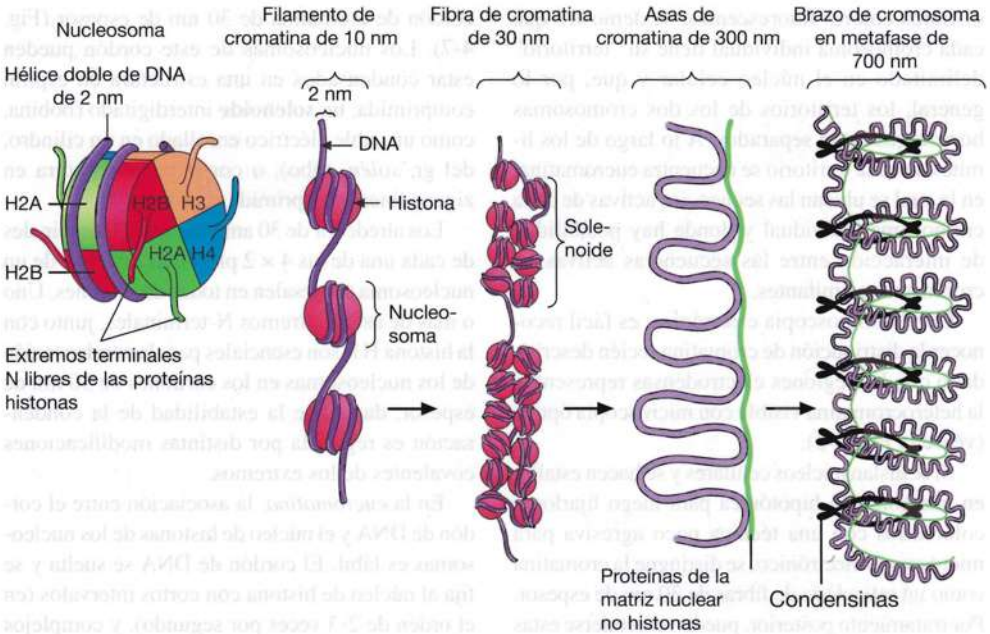

Fig. 4-7. Dibujo esquemático que muestra la estructura de un **nucleosoma** y los distintos niveles de **configuración de la cromatina**.

los cromosomas (véanse las págs. 138 y 141). En relación con la fase S de la mitosis, en la cual se replican las moléculas del DNA, de inmediato se forman nuevos nucleosomas compuestos por las mismas histonas que se encontraban en los nucleosomas del cordón madre. De esta manera, se transmite sin modificaciones la distribución de la eucromatina y la heterocromatina, además de la ubicación de los centrómeros en el genoma de la célula madre, a las células hijas.

La **metilación de la citosina** es otro mecanismo por el cual puede silenciarse la expresión de partes del genoma. Estas metilaciones bloquean la transcripción de la secuencia de DNA a mRNA, pero no para la replicación de la hebra de DNA en la división celular, donde se inserta "correctamente" C, que es metilada de inmediato por una metiltransferasa "de mantenimiento". De esta manera, se transmite el patrón de C-metilación a ambas células hijas en la división celular.

La conservación de las metilaciones de citosina y de la composición de las histonas asociadas con determinada secuencia de DNA constituye el fundamento de la denominada **herencia epigenética**, es decir, la conservación de las especializaciones que una célula recibió a través de la serie de diferenciaciones previas desde que se fecundó el oocito. Al formarse las células sexuales, esta herencia epigenética desaparece y el genoma "vuelve a cero". A esto se debe que incluso los individuos genéticamente idénticos (gemelos univitelinos) pueden tener características epigenéticas diferentes.

Con la formación de las células sexuales, se produce una **caracterización genómica** dependiente del género mediante la metilación de citosina de ciertos genes. En la formación de gametos masculinos, se caracterizan de manera tal que son ellos los que dirigen el desarrollo de la placenta. Esta activación de un gen puede ocurrir por metilación de uno de los genes relacionados con la secuencia supresora que se inactiva (véase más adelante).

Preparación de la cromatina nuclear para la división celular. En relación con la mitosis, primero ocurre una duplicación (replicación) de la molécula de DNA de cada cromosoma (véase la pág. 136), tras lo cual se produce una condensación máxima de la cromatina, dado que las regiones de filamentos eucromáticos de 10 nm comienzan a transformarse en fibras de 30 nm. Estas fibras se condensan aún más, primero como asas apretadas que forman un cordón de unos 300 nm de diámetro, unidas mediante una estructura longitudinal de proteína no histona. Las asas de 300 nm se enrollan aún más y forman una superespiral de 700 nm de diámetro que se mantiene unida mediante **condensinas.** Estas condensinas son proteínas con una estructura similar a alfileres de gancho que conforman un núcleo en el cromosoma listo en metafase, ahora preparado para la división (Figs. 4-7 y 4-8). Durante el empaquetamiento de los cromosomas, cesa toda transcripción del genoma, y se reanuda recién después de finalizar la mitosis, cuando la condensación se abre. El empaquetamiento completo del DNA, que comienza con la formación de los nucleosomas y termina con la superespiral del cromosoma en metafase, reduce la extensión lineal del cordón de DNA en unas 10.000 veces.

BOOK'S COPICENTRO USAC / 2016

booksmedicos.org

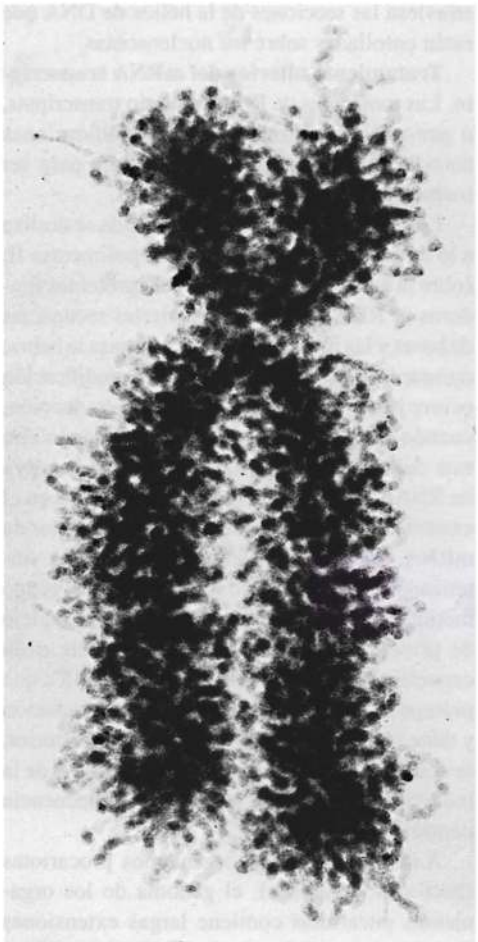

Fig. 4-8. Imagen de un **cromosoma en metafase entero intacto**, captada con microscopio electrónico de transmisión. Se distingue que el cromosoma está compuesto por asas de fibras de cromatina de 30 nm. (Según DuPraw).

El par de cromosomas humanos más grande (el N° 1) contiene alrededor de $2,5 \times 10^8$ pares de nucleótidos. La propia molécula de DNA mide varios centímetros de longitud, mientras que el cromosoma de metafase condensado tiene una longitud equivalente a la misma cantidad de micrómetros.

Transcripción de genes. Como se vio en el Capítulo 1, un **gen** es una *parte de una molécula de DNA que codifica una molécula funcional de RNA*. La molécula de RNA puede codificar la síntesis de un polipéptido determinado (mRNA) o ser rRNA, tRNA, o alguna de las pequeñas moléculas de RNA nucleares (véanse las págs. 121 y 125). También se describió en el Capítulo 1 cómo se sintetizan las moléculas de RNA en el núcleo celular por *transcripción de una hebra de DNA como patrón, según el principio de apareamiento de bases complementarias*. Ahora se verán con mayor detalle los mecanismos moleculares del proceso de transcripción.

En las células eucariotas, la transcripción de genes es catalizada por tres enzimas *RNA polimerasas* distintas. La **RNA polimerasa I** cataliza la transcripción para tres rRNA (las unidades 5,8S, 18S y 28S, véase la pág. 74) y se encuentra en el nucléolo. La **RNA polimerasa II** transcribe todos los genes codificadores de proteínas en mRNA y los genes para varios de los RNA pequeños, y se localiza en las regiones de eucromatina nuclear. La **RNA polimerasa III** transcribe los genes para tRNA, rRNA (5S) y algunos RNA pequeños, y se encuentra tanto en el nucléolo como en la eucromatina. Para todas las RNA polimerasas, el proceso de transcripción comienza con la unión de la polimerasa a una secuencia de DNA denominada **promotor**, localizada cerca de la región por transcribir. Como consecuencia, las dos hebras de la hélice doble de DNA se separan frente al promotor, de manera tal que la RNA polimerasa accede a la hebra plantilla que conforma el molde para la síntesis de una hebra de RNA complementaria, cuya secuencia de bases será idéntica a la hebra complementaria (codificadora) de DNA, salvo por el uracilo en lugar de la timina. Así, la hebra de RNA y la hebra codificadora de DNA tendrán la misma dirección definida 5'→ 3', dado que la hebra plantilla se lee en sentido 3'→ 5', mientras que la hebra de RNA se sintetiza en sentido 5'→ 3', es decir, el mismo que la hebra codificadora de DNA. Con las denominaciones *corriente arriba* y *corriente abajo*, se entienden la dirección hacia el extremo 5' de la molécula de RNA (o hebra codificadora) o hacia el extremo 3' respectivamente; en otras palabras, *contra* la dirección de síntesis o *hacia* la dirección de síntesis (Fig. 4-9). La unión entre la RNA polimerasa y el

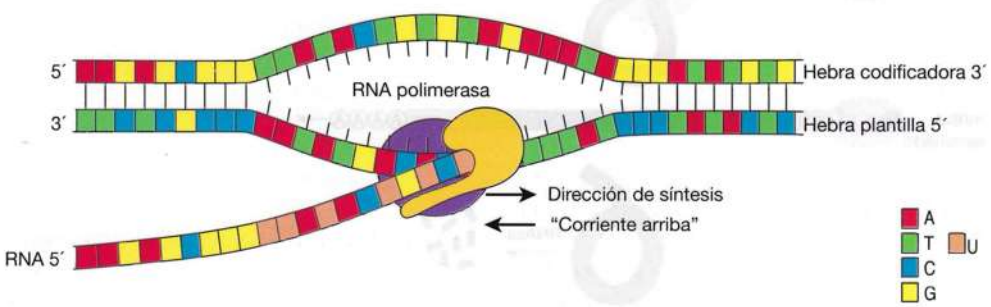

Fig. 4-9. Dibujo esquemático del **proceso de transcripción de mRNA**.

BOOK'S COPICENTRO USAC / 2016

booksmedicos.org

promotor es mediada por varias proteínas, denominadas **factores de transcripción**, una de las cuales encuentra el promotor y después se fija a la RNA polimerasa. La secuencia de nucleótidos del promotor para la RNA polimerasa II, que como se vio antes cataliza la transcripción los genes codificadores de las proteínas en mRNA, suele ser TATAAA, la denominada **caja TATA**, ubicada unas 25 bases antes del sitio de inicio de la transcripción de la molécula de RNA. Uno de los factores de transcripción fosforila la RNA polimerasa y comienza la transcripción. Mientras ocurre la síntesis, las hebras de DNA sólo se separan por una corta extensión (15-20 pares de bases) para dar acceso a la RNA polimerasa, que durante la transcripción se desliza a lo largo de la hebra plantilla en dirección 3'→ 5'. La molécula de RNA se separa de la hebra plantilla a medida que se forma y la hélice doble de DNA se cierra de inmediato, después de la polimerasa. La transcripción continúa hasta que la RNA polimerasa encuentra una secuencia de bases determinada, que marca el final de la transcripción; entonces, dos complejos de proteína relacionados con la RNA polimerasa cortan la hebra de RNA. Para algunos genes, pueden actuar varios complejos de RNA polimerasa en la transcripción del gen uno tras otro, por lo que hay un notable aumento de la velocidad de producción de la respectiva molécula de RNA.

Como ya se vio, la transcripción sólo ocurre cuando el DNA está disperso (eucromatina).

Si debe procederse a la transcripción de una región donde el DNA presenta la configuración de fibras de 30 nm, primero es necesario que factores de transcripción específicos modifiquen las histonas de los nucleosomas para que se suelte la unión con la molécula de DNA. No se conoce con exactitud cómo la RNA polimerasa atraviesa las secciones de la hélice de DNA que están enrolladas sobre los nucleosomas.

Tratamiento ulterior del mRNA transcripto. Las moléculas de RNA primario transcriptas, o **pre-mRNA,** sufren notables modificaciones antes de ser exportadas al citoplasma para ser traducidas en la síntesis de proteínas.

La hebra de RNA recién sintetizada se desliza a lo largo de la "cola" de la RNA polimerasa II, sobre la cual se ubica un grupo de proteínas fijadoras de RNA que reconocen ciertas secuencias de bases y las marcan a medida que pasa la hebra, durante la transcripción. La primera modificación ocurre justo después de comenzar la traducción, cuando un complejo enzimático asociado con esta cola se ubica sobre el extremo de la hebra de RNA y agrega un grupo metilguanosilo en el extremo 5'. Este grupo actúa como marcador de mRNA, dado que los demás tipos de RNA sintetizados en el núcleo no lo contienen. El grupo metilguanosilo sirve de anclaje para un complejo de proteínas ubicado como un casquete o un capuchón sobre el mRNA, el **casquete 5',** que protege la hebra de RNA contra la degradación y tiene importancia para el tratamiento posterior, la exportación al citoplasma y la traducción de la molécula terminada de mRNA en una secuencia peptídica (Fig. 4-10).

A diferencia de los organismos procariotas (bacterias y arqueas), el genoma de los organismos eucariotas contiene largas extensiones de *secuencias de bases de ADN que codifican proteínas y RNA sin función conocida*. Estas extensiones se denominan **intrones.** Se ha demostrado que algunos intrones en realidad tienen función, por ejemplo relacionada con las modificaciones del rRNA que ocurre en los nucléolos celulares, donde forman parte de las partículas de ribonucleoproteína **snoRNP** (mencionadas más

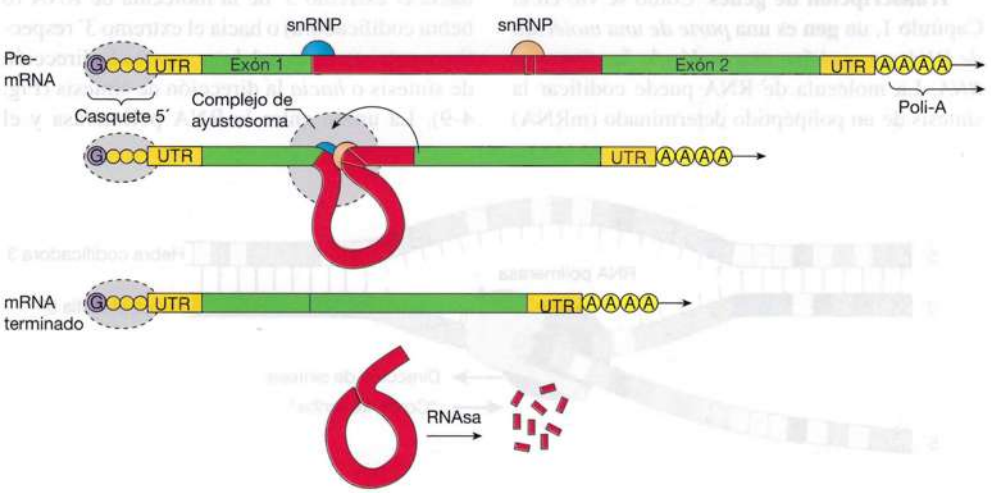

Fig. 4-10. Dibujo esquemático del **gen, el corte y el empalme de mRNA** y la **formación del casquete 5'.**

BOOK'S COPICENTRO USAC / 2016

booksmedicos.org

adelante, en la sección sobre el nucléolo), como **RNA nucleolar pequeño (snoRNA)**.

Los *genes codificadores de proteínas están divididos en fragmentos* denominados **exones,** que están separados por intrones (Fig. 4-10). Algunos genes pueden comprender más de 50 exones separados. Las moléculas de pre-mRNA son una transcripción continua de intrones y exones, donde los primeros pueden representar hasta el 90%. Estos intrones son identificados y eliminados por un proceso denominado **ayuste** o **corte y empalme**. Los límites entre los intrones y los exones se reconocen mediante determinadas secuencias de bases que son detectadas en cuanto la hebra de RNA sale de la RNA polimerasa por **pequeñas partículas nucleares de ribonucleoproteína (snRNP)** o "*snurps*" (ing. arrugar). Estas partículas contienen pequeñas moléculas de **snRNA** con secuencias de bases complementarias a las secuencias que separan los intrones y los exones. Al igual que las snoRNP, se cree que al menos algunos snRNA se originan de transcripciones de intrones. Las snRNP forman parte de un complejo proteico más grande, denominado en conjunto **ayustosoma**, que extrae intrones y une los exones limitantes, tras lo cual los intrones extraídos son degradados con rapidez por las exo-RNAsas nucleares omnipresentes, denominadas **exosomas** (Fig. 4-10). En los sitios de corte y empalme se depositan proteínas especiales que indican dichoss itios sin errores. El proceso de corte y empalme (ayuste) y su regulación es muy complejo. Utiliza ATP e intervienen más de 200 proteínas, con varios "controles de seguridad" de empalme correcto. En ocasiones, las células realizan distintas **variantes de ayuste** a partir de una transcripción de pre-mRNA, por extracción de exones aislados, además de los intrones, por ejemplo uno o más de los exones 3'-terminales, por lo que se sintetiza la proteína completa y versiones más cortas, denominadas *truncadas*.

Así como se modifica el extremo 5' del mRNA, lo mismo ocurre con el extremo 3', dado que enseguida después del recorte se adosa una cadena de **polinucleótido de adenina (poli-A)** a la que se fijan otras proteínas especiales. Esta poliadenilación es necesaria para que la hebra de mRNA pueda ser traducida luego en la síntesis proteica en el citoplasma. La molécula de mRNA queda entonces lista para su exportación del núcleo celular, con la asistencia del receptor de exportación nuclear mencionado antes (véase la Fig. 4-11).

No toda la molécula de mRNA es traducida en la síntesis proteica, dado que en los extremos 5' y 3' hay secuencias denominadas **secuencias 5'-UTR** y **3'-UTR** (ing. ***u**ntranslated **r**egions*, regiones no traducidas) en prolongación de la secuencia traducida, donde la 3'-UTR está formada por Poli-A. 5'-UTR tiene importancia para iniciar la traducción, y la cadena de poli-A la tiene para su terminación y para la vida útil de la molécula de mRNA, dado que una enzima (desadenilasa) corta la cola trozo tras trozo. Cuando la cola alcanza una longitud corta crítica, se interrumpe la traducción y el mRNA es degradado rápidamente por los exosomas. La vida útil también puede regularse por extracción del casquete 5', por lo que también ese extremo del mRNA queda accesible para los exosomas.

Regulación de genes. A continuación se describen algunas de las formas por las cuales las *células eucariotas regulan los genes que se expresan y en qué grado*, la **expresión de los genes**. Cuando son genes codificadores de proteínas, indican la cantidad de proteína funcional sintetizada correspondiente al gen codificado. La regulación de la expresión de los genes *puede tener lugar en varios niveles sucesivos dentro de la célula*: 1) por acción sobre la transcripción del gen, 2) por tratamiento del pre-mRNA, 3) por el transporte de RNA desde el núcleo hasta el citoplasma, 4) por acción sobre la vida media del mRNA, 5) por acción sobre el proceso de traducción, 6) por acción sobre modificaciones de la estructura y la actividad de las proteínas después de la traducción, y por último 7) por acción sobre la degradación de las proteínas (Fig. 4-11). Los pasos desde la traducción en adelante se describen en el Capítulo 3, en la síntesis de proteínas (pág. 74), y más tarde se verán los pasos previos que ocurren en el núcleo celular. Como introducción, se hará referencia a algunas condiciones ya mencionadas respecto de la organización de la cromatina que influyen sobre la regulación de los genes en las células eucariotas y que difieren en las células procariotas.

Se entiende por **genoma** completo la *cantidad total de genes en un juego haploide de cromosomas de un individuo determinado*. Se considera que un ser humano contiene alrededor de 23.000 genes codificadores de proteínas. Hasta hace pocos años, se creía que la cantidad era cercana al doble o más, porque no había seguridad respecto de la diferenciación entre exones e intrones. Las investigaciones sobre la cantidad de genes respecto de la cantidad de DNA de un individuo eucariota, por ejemplo el hombre, y una célula procariota demuestra que las células eucariotas contienen una cantidad de DNA mucho mayor que la necesaria para incluir las secuencias codificadoras genéticas. Una parte importante de esta cantidad "excesiva" de DNA se explica por la aparición de las denominadas

BOOK'S COPICENTRO USAC / 2016

booksmedicos.org

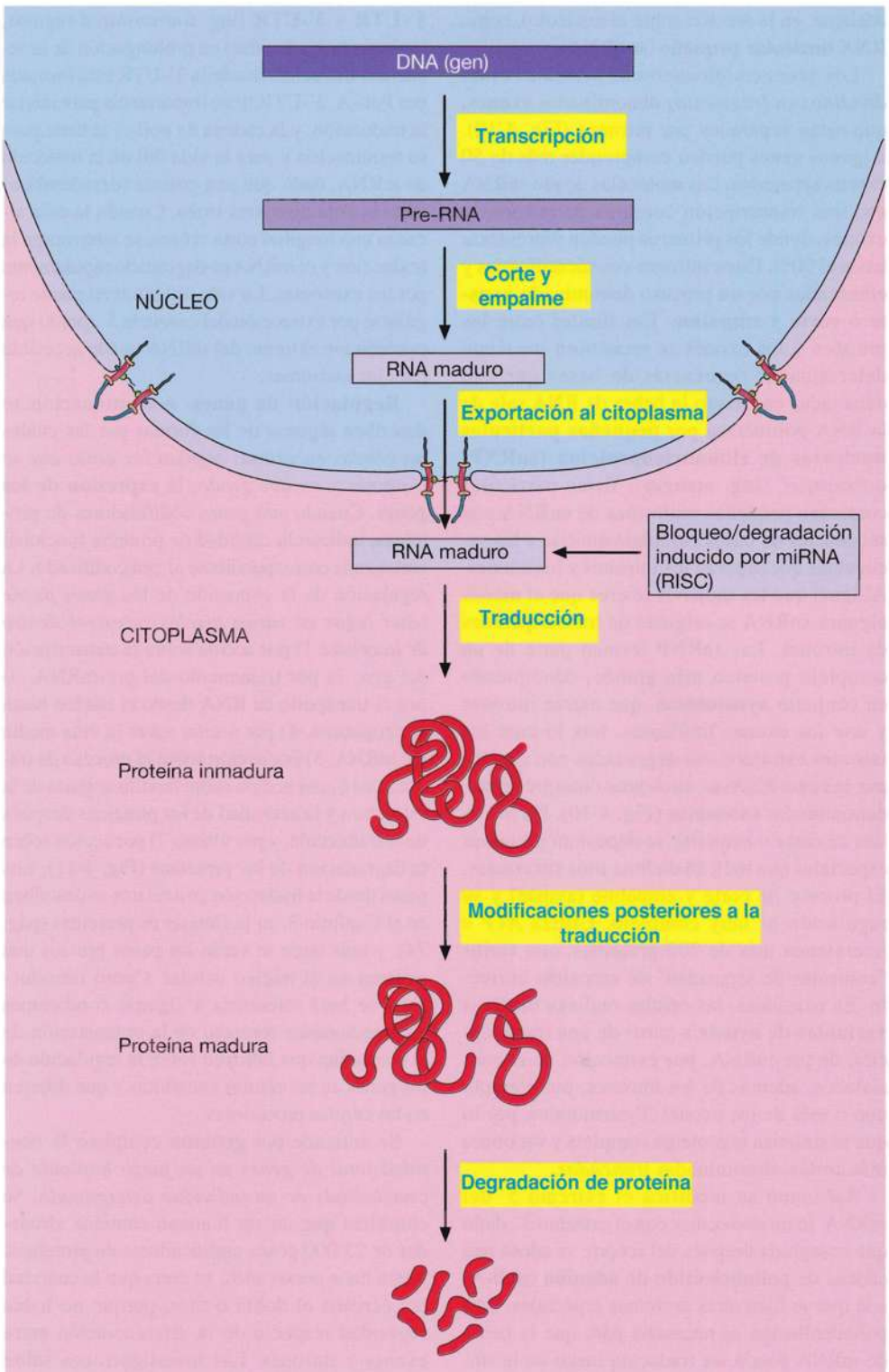

Fig. 4-11. Dibujo esquemático de la **regulación de la expresión de un gen**, que muestra la serie de niveles sucesivos en la célula donde tiene lugar esta regulación.

secuencias repetidas de DNA, es decir, la aparición de gran cantidad de copias de la misma secuencia de DNA. La mayor parte de los genes codificadores de proteínas son del tipo **secuencia única de DNA** (es decir, con sólo una copia de la secuencia de DNA del gen en cada juego de cromosomas haploides), pero *algunos* de los genes codificadores de proteínas, por ejemplo los codificadores de histonas, se encuentran en cientos o miles de copias en cada célula. Esto

booksmedicos.org

BOOK'S COPICENTRO USAC / 2016

Secuencia Alu

La secuencia Alu es un ejemplo de secuencia de DNA repetida; representa más del 5% del total de DNA de las células humanas. La secuencia se repite casi medio millón de veces, pero se desconoce su función. Existe cierta semejanza entre la secuencia Alu y la molécula de scRNA que forma parte de la *SRP* (partícula de reconocimiento de la señal, que relaciona los ribosomas con la cara externa del RER), dado que parte de la secuencia de nucleótidos de scRNA se encuentra en la secuencia Alu. Esta secuencia es un ejemplo del denominado **transposón,** una extensión de la molécula de DNA que mediante una transcripción normal de RNA, en este caso el gen scRNA, se incluye en una hebra de DNA que es cortada por una endonucleasa. A continuación, una transcriptasa inversa produce una copia complementaria de DNA que es empalmada al otro extremo de la hebra de DNA cortada por la endonucleasa. Los mecanismos propios de la célula producen entonces la hebra complementaria de DNA faltante, que se empalma en paralelo con la hebra del transposón. En condiciones normales, no se encuentra transcriptasa inversa en las células eucariotas, pero puede ser introducida por diversos virus. Cuando las endonucleasas y la transcriptasa inversa necesarias se encuentran en la célula, puede repetirse el proceso, por lo que la secuencia es incorporada en muchos sitios diferentes del genoma. Durante este transcurso, el gen original pierde su función por mutación. Se conocen varios ejemplos de estos "genes saltadores" con repeticiones múltiples y diversos "mecanismos de corte y empalme" naturales que los generan. Se calcula que alrededor del 40% del DNA del genoma humano se compone de estos transposones sin función conocida.

también vale para los (pocos) genes codificadores de las distintas moléculas de RNA ribosómico. Gran parte del DNA repetido no se transcribe y se encuentra como heterocromatina condensada durante toda la interfase.

Es posible que algunas de las secuencias repetidas de DNA sean importantes para la regulación de los genes y que su localización en la heterocromatina sea parte de la regulación por inactivación. Así se hace referencia a **heterocromatina constitutiva** (donde se encuentran con mayor frecuencia las secuencias de DNA repetidas) que contiene DNA siempre inactivado, y **heterocromatina facultativa** que contiene DNA cuyos genes se han inactivado durante el desarrollo normal de determinados tipos celulares, pero con capacidad potencial para ser transcriptos si se modifican los requerimientos funcionales de la célula. Por lo tanto, la formación de heterocromatina representa una forma algo rudimentaria de regular la transcripción de los genes, donde pueden inactivarse de una vez grandes bloques de genes para quedar "ocultos" en la heterocromatina. Una inactivación especial casi completa ocurre en uno de los cromosomas X del organismo femenino (véase la pág. 157). A continuación se describen algunos mecanismos más selectivos de regulación de la transcripción de determinados genes.

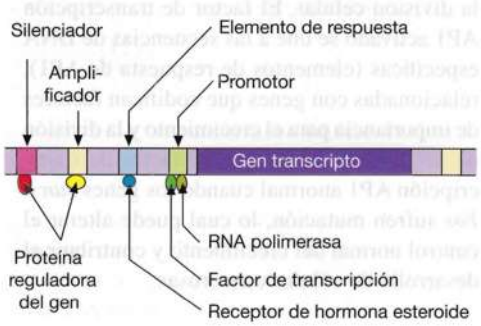

Fig. 4-12. Dibujo esquemático de un **gen, con los mecanismos reguladores relacionados.**

Dentro y alrededor de la secuencia de genes transcripta, se encuentran distintas regiones con secuencias de bases que son importantes para regular el proceso de transcripción (Fig. 4-12). Sin duda, la secuencia promotora es necesaria para la transcripción del gen, pero en muchos casos existen los **amplificadores,** que pueden localizarse antes o después del promotor. Los amplificadores no tienen capacidad promotora propia, pero pueden estimular la transcripción, por ejemplo, al aumentar la cantidad de moléculas de RNA polimerasa II que transcriben el gen al mismo tiempo, una tras otra. Otras secuencias de DNA reguladoras de genes similares se denominan **silenciadores**, dado que tienen acción inhibidora de la transcripción, incluso hasta detenerla. Las actividades de los amplificadores y los silenciadores están determinadas por las denominadas **proteínas reguladoras de genes**, a las que se fijan.

Otro tipo de secuencia reguladora de DNA comprende los denominados **elementos de respuesta**, localizados antes del promotor, que activan la transcripción de determinados genes como respuesta a una señal del medio celular.

BOOK'S COPICENTRO USAC / 2016

booksmedicos.org

Genes homeóticos

Los **genes homeóticos** (gr. *homoios*, similar) representan un tipo especial de genes demostrados en todas las especies animales analizadas, incluso el hombre, y tienen importancia central en la regulación de genes durante el desarrollo embrionario. Los genes homeóticos presentan la característica común de contener una secuencia de 180 pares de bases, denominada **homeocaja** o **caja homeótica**, similar a la secuencia correspondiente de otros genes homeóticos en todo el reino animal. La caja homeótica codifica el **homeodominio**, una secuencia de 60 aminoácidos (correspondiente a 180 pares de bases) que representa una parte de la proteína que codifica el correspondiente gen homeótico. Esta secuencia de aminoácidos es casi idéntica en todas las especies animales, dado que casi todas las diferencias de las cajas homeóticas representan codones alternativos para el mismo aminoácido.

Los genes homeóticos codifican las proteínas que son *factores de transcripción*, que se fijan a secuencias de DNA específicas. De este modo, estimulan o inhiben la transcripción de otros genes de importancia para regular el desarrollo embrionario.

Patrones de unión al DNA

Las proteínas que componen las distintas proteínas reguladoras de genes y factores de transcripción, entre ellos los receptores de esteroides, se fijan cada una a su secuencia específica mediante regiones especiales de la proteína denominadas **patrones de unión al DNA**, que por su forma de adaptan a las hendiduras de la molécula de DNA, y tienen una secuencia de aminoácidos que se fija a determinadas secuencias de bases a través de puentes hidrógeno. Existen varios tipos de estos patrones. Un grupo grande se denomina **hélice-giro-hélice**, porque contiene dos hélices alfa unidas por una secuencia peptídica flexible. Una hélice es responsable de la unión con el DNA, mientras que la otra determina la unión con otras proteínas con función común. El homeodominio de los genes homeóticos contiene un patrón hélice-giro-hélice, pero posee una tercera hélice alfa que también interactúa con la molécula de DNA. Otro grupo grande de factores de transcripción se reconoce por el **patrón dedo de cinc,** en el cual la cadena polipeptídica de la proteína genera un asa, donde las dos moléculas de cisteína de una de las partes rectas del asa se ubican frente a dos moléculas de histidina o dos moléculas de cisteína de la otra parte recta; en conjunto, ambas partes fijan un átomo de cinc ubicado en el centro de las cuatro moléculas. El patrón puede repetirse varias veces en secuencia, donde cada dedo se une a un giro de la espiral de DNA. Las proteínas con regiones en dedos de cinc pueden aparecer en forma de dímeros, como ocurre por ejemplo en los receptores de hormonas esteroides. Un tercer grupo se reconoce por tener una **cremallera de leucina**, que forma un dímero de dos cadenas polipeptídicas ligadas mediante uniones hidrófobas entre moléculas de leucina ubicadas en hilera en una hélice alfa en cada monómero. Las dos hileras son comparables con una cremallera o "cierre relámpago" que puede abrirse y que permite la formación de homodímeros, cada uno con sus características de unión al DNA. Otra hélice alfa ubicada cerca de la zona de la cremallera de leucina representa un *dominio básico* (es decir, con elevado contenido de aminoácidos básicos) que fija el péptido a una secuencia específica del DNA cuando los dos dominios básicos son ubicados en la posición correcta entre sí por la cremallera de leucina. Los polipéptidos **Jun** y **Fos** representan ejemplos de patrón de cremallera de leucina que, al ser unidos por la cremallera de leucina, forman el **factor de transcripción AP1**. Éste se activa cuando las células se exponen a moléculas de señal extracelulares que estimulan la división celular. El factor de transcripción AP1 activado se une a las secuencias de DNA específicas (elementos de respuesta de AP1), relacionadas con genes que codifican factores de importancia para el crecimiento y la división de las células. Se genera un factor de transcripción AP1 anormal cuando los genes *Jun* o *Fos* sufren mutación, lo cual puede alterar el control normal del crecimiento y contribuir al desarrollo de células cancerosas.

BOOK'S COPICENTRO USAC / 2016

booksmedicos.org

Un ejemplo de ellas son las hormonas esteroides que ingresan en la célula y se unen a un receptor específico localizado en el núcleo celular y que después se fija a un elemento de respuesta para estimular la transcripción. Varios genes localizados a gran distancia entre sí pueden tener idénticos elementos de respuesta y ser activados por el mismo receptor esteroide, por lo que la hormona adquiere capacidad para estimular la transcripción de varios genes al mismo tiempo y así sintetizar un grupo de proteínas relacionadas por su función.

Un mecanismo de regulación de la expresión génica no descubierto hasta hace pocos años, y que luego ha sido objeto de intensas investigaciones, se basa en muy pequeñas moléculas de RNA no codificador, el **micro-RNA (miRNA)**, que se forma por transcripción de DNA en las zonas que antes no tenían ninguna función conocida. Estos miRNA, de los cuales ahora se conocen varios centenares, poseen secuencias de bases complementarias a ciertos mRNA. Forman complejos con distintas proteínas y luego reconocen y se fijan al mRNA complementario para bloquear su transcripción o cortarlo, tras lo cual se separan y buscan un mRNA con la misma secuencia. Estos complejos de miRNA-proteína se denominan **complejos silenciadores inducidos por RNA (RISC**, *R*NA-*i*nduced *s*ilencing *c*omplexes) y sirven como medio para que una célula pueda frenar rápidamente la traducción de determinadas moléculas de mRNA. Parece que tienen especial importancia en el desarrollo fetal, es decir, durante la rápida diferenciación de los distintos tipos celulares del organismo (véase la Fig. 4-11).

Nucléolo

Los **nucléolos** son los sitios de producción de los ribosomas de una célula (véase en el Capítulo 3, pág. 72, la estructura y la función de los ribosomas). En las células vivas, con el microscopio de contraste de fase se distinguen en la forma de orgánulos redondeados u ovalados muy refringentes. En los cortes histológicos, suelen teñirse intensamente con los colorantes básicos (véase la Fig. 4-1) debido al contenido de RNP, pero la basofilia varía un poco en los distintos tipos celulares. El nucléolo está rodeado por un anillo basófilo más o menos nítido que da resultado positivo con la reacción de Feulgen debido al contenido de DNA en la denominada **cromatina asociada al nucléolo**, que puede extenderse y formar bolsillos en el nucléolo. Los nucléolos propiamente dichos dan reacción de Feulgen negativa.

El *tamaño* de los nucléolos es variable según los distintos tipos celulares y puede alcanzar hasta 1 µm. Se observan nucléolos especialmente grandes en las células con gran síntesis de proteína, por ejemplo, en las células embrionarias y las células glandulares sintetizadoras de proteínas. Por el contrario, los nucléolos pueden faltar por completo en las células que no sintetizan cantidades de proteínas dignas de mencionar.

La *cantidad* de nucléolos también es variable. Se forman sobre determinados cromosomas correspondientes a zonas denominadas **regiones organizadoras de nucléolos (NOR)**, que contienen las secuencias repetidas de DNA codificadoras de rRNA. A menudo es posible identificar NOR por su morfología en los respectivos cromosomas como estrechamientos denominados **constricciones secundarias**, a diferencia de la constricción primaria o centrómero (véase con más detalle en mitosis, pág. 141). El número total de NOR determina la cantidad teórica de nucléolos que pueden encontrarse en determinada especie animal. En un juego de cromosomas diploides humanos hay 10 (5 en un juego haploide), que en conjunto contienen alrededor de 400 copias del gen de pre-rRNA (véase más adelante). Pero en la mayoría de las células, se encuentran sólo 1-4 nucléolos, lo cual se debe a la inactivación de algunos NOR o a su fusión para formar menos nucléolos, más grandes. Durante la mitosis, desaparecen los nucléolos debido a la condensación de los cromosomas, para reaparecer en los núcleos de las células hijas.

Los nucléolos pueden localizarse en distintas regiones nucleares, incluso contra el nucleolema. En las células con un único nucléolo de gran ta-

Denominaciones de genes

Por convención, se estableció que los *nombres de los genes* siempre se escriben con letra *cursiva* y que se utilizan *LETRAS MAYÚSCULAS* cuando son *humanos*, y con *letras minúsculas* cuando *no son humanos*. Por lo general, el producto del gen se escribe con *letra redonda, con Mayúscula inicial y a continuación, con minúscula.*

BOOK'S COPICENTRO USAC / 2016

booksmedicos.org

maño, éste suele aparecer en el centro del núcleo, como se distingue en forma característica en los núcleos eucromáticos claros de las células con intensa síntesis de gran cantidad de proteínas distintas, por ejemplo, las células nerviosas grandes (Fig. 4-13). Las células con escasa síntesis proteica o de un solo tipo poseen núcleos pequeños con cromatina condensada en su mayor parte y nucléolos poco prominentes, a veces totalmente ocultos por la heterocromatina, por ejemplo, en los linfocitos.

El aspecto del nucléolo al microscopio electrónico es variable. En las células metabólicamente activas, se observa 1) un *componente granular*, 2) *centros fibrilares* y 3) *un componente fibrilar denso* (Fig. 4-14). Estos componentes principales están incluidos en una red estructural de filamentos proteicos denominada *matriz*. La cromatina asociada con el nucléolo que lo rodea no forma parte de éste.

Por lo general, el **componente granular** representa la mayor parte de la ribonucleoproteína y está formada por gránulos electrodensos, con un diámetro de alrededor de 15 nm (es decir, más pequeño que los ribosomas). Los **centros fibrilares** se distinguen en la masa granular como una o varias zonas redondeadas poco electrodensas y con una estructura fibrilar. El **componente fibrilar denso** rodea los centros fibrilares como una capa electrodensa de material fibroso. La cromatina asociada con el nucléolo envía prolongaciones hacia el interior del nucléolo. Se compone de fibras de cromatina de 30 nm que se extienden en los centros fibrilares.

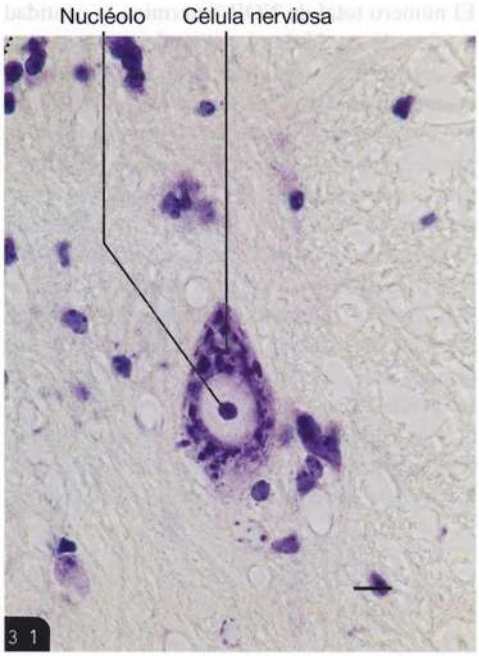

Fig. 4-13. imagen al microscopio óptico de una célula nerviosa de la médula espinal. Se distingue un **gran nucléolo central en el núcleo eucromático claro**. Corte coloreado con tionina. ×660. Barra: 10 µm.

Por medio de experimentos en los que se destruyó el nucléolo mediante rayos láser, se demostró que el nucléolo es el asiento de la síntesis de las dos subunidades ribosómicas y se observó que se interrumpe la inclusión de ^{3}H-uracilo radiactivo en los ribosomas. Investigaciones posteriores por hibridación in situ esclarecieron notablemente la relación de los distintos componentes nucleolares con la producción de ribosomas. En los centros fibrilares se sintetizan las moléculas de pre-rRNA, dado que contienen las fibras extendidas de cromatina donde se localizan los genes codificadores de rRNA. La síntesis de pre-rRNA puede detectarse con el microsopio electrónico mediante el aislamiento de centros fibrilares con pre-rRNA acumulados (Fig. 4-15). La síntesis de rRNA en los centros fibrilares es catalizada por la **RNA polimerasa I** que, junto con una serie de factores de transcripción, se fija a una secuencia promotora anterior a la secuencia génica codificadora, que contiene 3 genes. Estos genes codifican **rRNA 18S, 5,8S y 28S** transcriptos en la forma de una única **molécula de pre-rRNA** 45S, que durante el tratamiento posterior es escindida en los tres componentes de rRNA (Fig. 4-16). El código de pre-rRNA se reitera varias veces sobre la hebra de DNA, separado por secuencias espaciadoras no transcriptas que contienen el promotor, entre

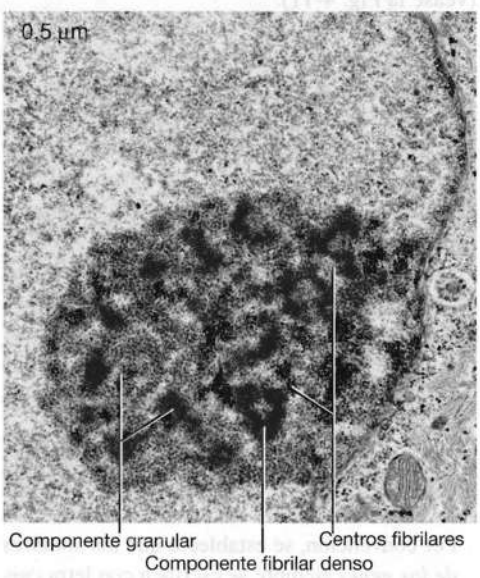

Fig. 4-14. Imagen de un **nucléolo** de una célula (queratinocito) con gran actividad de síntesis de proteínas, captada con microscopio electrónico.

booksmedicos.org

BOOK'S COPICENTRO USAC / 2016

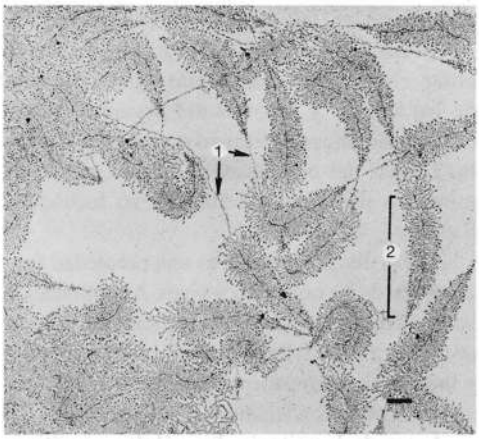

Fig. 4-15. Imagen de **genes de DNA intranucleolar en proceso de transcribir pre-RNA**, captada con microscopio electrónico. Se aisló el DNA del interior fibrilar de nucléolos de oocitos (de anfibios) y se lo extendió al máximo. Se distingue entonces el DNA como una hebra delgada (*1*) a la que se le adjunta periódicamente material filamentoso que le confiere un aspecto similar a plumas. La porción de DNA frente a cada "pluma" corresponde a un gen (*2*) y mide unos 2,5 µm de largo. Los alrededor de 100 filamentos relacionados son moléculas de pre-RNA en transcripción simultánea. Se observa que las moléculas de RNA crecen en longitud a lo largo de la hebra de DNA, dado que están cada vez más completas. ×7.000. Barra: 1 µm. (Según Miller y Beatty).

otras secuencias. Ya durante la transcripción, la molécula de pre-rRNA se asocia con varias proteínas ribosómicas. Al mismo tiempo, tienen lugar amplias modificaciones químicas de la hebra de RNA (p. ej., metilaciones) mediadas por snoRNP (véase antes) que, por apareamiento de bases complementarias, identifica determinadas secuencias de bases en las que tendrán lugar las modificaciones y cataliza esas reacciones. Mediante hibridación in situ, se demostró que el pequeño componente **rRNA 5S** de los ribosomas es sintetizado en el núcleo celular *fuera del nucléolo* y catalizado por la **RNA polimerasa III**; después se localiza en los centros fibrilares en la forma de ribonucleoproteína y, junto con la pre-RNA ribonucleoproteína, forma parte de la

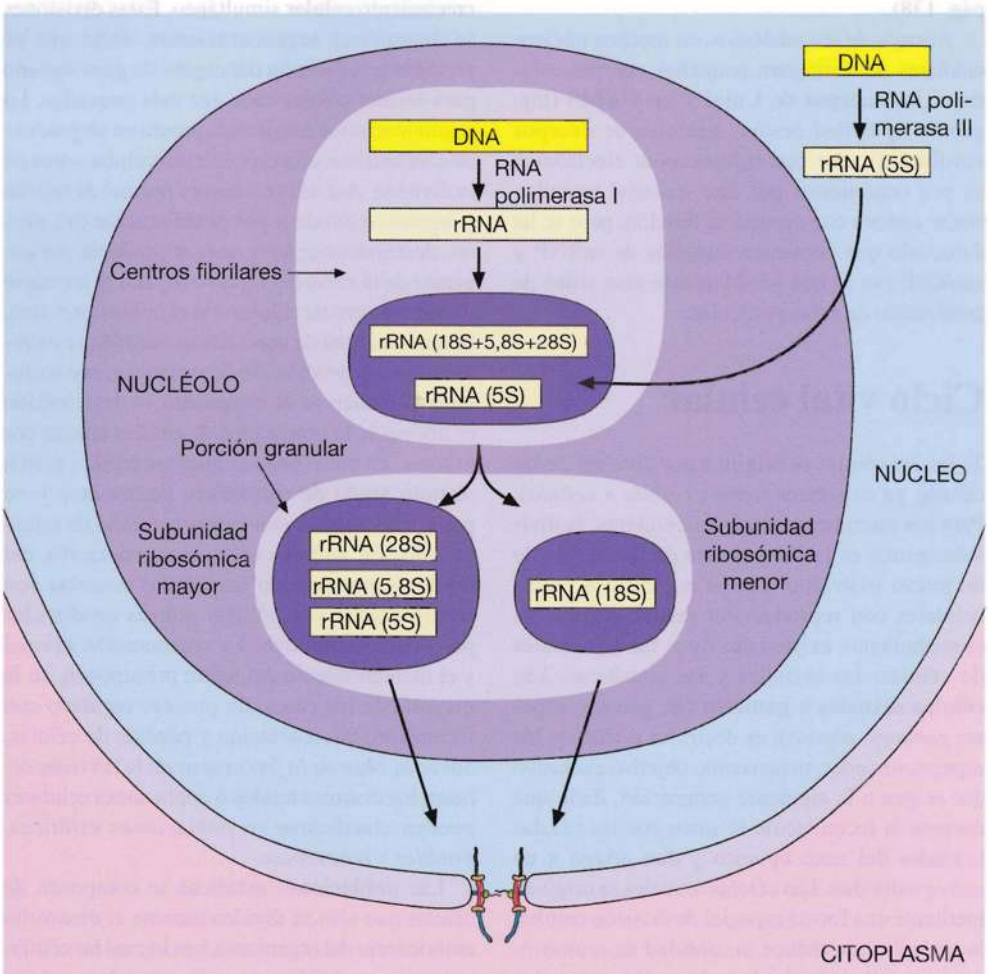

Fig. 4-16. Dibujo esquemático que muestra la **formación de las dos subunidades ribosómicas en el núcleo celular**. (S= Svedberg; unidad de velocidad de sedimentación en una ultracentrífuga).

BOOK'S COPICENTRO USAC / 2016

booksmedicos.org

denominada **partícula RNP 80S**. Esta partícula sufre un primer tratamiento en el componente fibrilar denso y continúa hacia el componente granular, donde ocurre el tratamiento ulterior y la formación de las subunidades ribosómicas terminadas, que se exportan al citoplasma. Como se vio en la síntesis proteica, en el Capítulo 3, la unión final de las dos subunidades ribosómicas tiene lugar recién en el citoplasma, cuando comienza la síntesis de proteínas.

Además de las subunidades de los ribosomas, también se sintetiza en el nucléolo el **RNA de transferencia (tRNA)** de la célula, al menos en parte, y, al igual que los genes del rRNA, también los del tRNA aparecen como secuencias repetidas en la hebra de DNA. Los genes del tRNA son transcriptos por la RNA polimerasa III y, al igual que el rRNA, el producto de la transcripción (el **pre-tRNA**) se "recorta" por acción de snRNP y luego sufre modificaciones químicas. Todos los tRNA reciben en el extremo 3', que fija un aminoácido, una secuencia –CCA, cuya adenina terminal forma un enlace covalente con el grupo carboxilo del aminoácido. Por último, en el nucléolo también aparece **telomerasa** (véase la pág. 138).

Además de los nucléolos, en muchos núcleos celulares se distinguen pequeños cuerpos esféricos, los **cuerpos de Cajal** y los **GEMS** (ing. *gemini of coiled bodies*, gemelos de cuerpos enrollados), que con microscopia electrónica se ven compuestos por fino material granular. No se conoce con certeza su función, pero se ha detectado que contienen cúmulos de snRNP y snoRNP, por lo que posiblemente sean sitios de producción de estas partículas.

Ciclo vital celular

Todas las células se originan por división de las células ya existentes (*omnis cellula e cellula*). Para los microorganismos unicelulares, la división celular es la base directa de formación de un nuevo individuo. En los organismos multicelulares con reproducción sexual, entre ellos el ser humano, existen dos tipos fundamentales de células: las sexuales y las somáticas. Las **células sexuales** o **gametos** (gr. *gamete*, esposa; *gametes*, esposo), es decir, los oocitos y los espermatozoides, tienen como objetivo exclusivo dar origen a la siguiente generación, dado que durante la fecundación se unen con las células sexuales del sexo opuesto y dan origen a un nuevo individuo. Las células sexuales se originan mediante una forma especial de división celular, la *meiosis*, que reduce la cantidad de cromosomas a la mitad (haploide en las células sexuales y diploide en las somáticas, [véase la pág. 144]). Las **células somáticas** (gr. *soma*, cuerpo) comprenden todos los demás tipos celulares de los tejidos y órganos del organismo. Las células somáticas se forman por *mitosis* y todas las células del organismo se han formado por mitosis a partir de la célula huevo fecundada o *cigoto*.

Así, la división celular es una propiedad fundamental de los organismos vivos. A continuación se analizarán sólo las células somáticas y su división (mitosis), dado que las células sexuales y la meiosis se consideran un caso especial, que se estudiará más adelante.

Antes de la mitosis, las células somáticas crecen hasta duplicar su masa y sus orgánulos. Además se sintetiza DNA por *replicación* y se forman copias exactas de todas las moléculas de DNA de la célula, por lo que las dos células hijas que se originan por mitosis son genéticamente idénticas a la célula madre.

Una excepción a la regla del crecimiento del material celular antes de la mitosis se observa en la división de la célula huevo fecundada, que sufre una serie de mitosis muy rápidas sin crecimiento celular simultáneo. Estas divisiones se denominan **segmentaciones**, dado que se produce una división del cigoto de gran tamaño para formar células cada vez más pequeñas. La segmentación se transforma pronto en un *proceso de crecimiento*, con crecimiento celular antes de la división. Así, el crecimiento normal de tejidos y órganos se produce por **proliferación** (lat. *proles*, descendencia; *ferre*, cargar), es decir, por aumento de la masa del tejido u órgano al formarse mayor número de células. En el tejido conectivo, la cantidad total de masa tisular también se incrementa por la producción de sustancias extracelulares. También en el organismo ya desarrollado es necesaria la producción de células nuevas por mitosis, en parte porque muchos tejidos sufren distinto grado de renovación permanente y en parte, relacionado con la regeneración de tejido dañado. En ambos casos, la regeneración del tejido ocurre cuando las células muertas son reemplazadas por células nuevas producidas por división mitótica. La regeneración normal y el mantenimiento del tejido presuponen, en la mayoría de los casos, un proceso regulado con formación, diferenciación y pérdida de células. *Sobre la base de la frecuencia de la división celular*, los distintos tejidos o poblaciones celulares pueden clasificarse en *poblaciones estáticas, estables y renovables*.

Las **poblaciones estáticas** se componen de células que sólo se dividen durante el desarrollo embrionario del organismo, tras lo cual las células ya nunca se dividen, y se dice que han sufrido

BOOK'S COPICENTRO USAC / 2016
booksmedicos.org

diferenciación terminal. Entonces, se encuentran en la denominada fase G_0 del ciclo celular (véase la pág. 132) y ya no vuelven al ciclo celular por ninguna forma de estimulación. Un ejemplo de población estática son las neuronas del sistema nervioso central.

Las **poblaciones estables** se componen de células que rara vez se dividen y que también se encuentran en la fase G_0 del ciclo celular. Sin embargo, no presentan diferenciación terminal, dado que pueden activarse en respuesta a estímulos externos, por ejemplo, lesión hística, tras lo cual retornan a la fase G_1 del ciclo celular y se dividen. Son ejemplos de poblaciones estables los fibroblastos y las células endoteliales, que pueden ser estimuladas para la división por procesos de cicatrización. También las células hepáticas pertenecen a esta categoría, dado que el deterioro o la extirpación de tejido hepático conduce a la rápida regeneración de las células hepáticas perdidas, por proliferación de los hepatocitos restantes. Gran parte de las células de la mayoría de los tejidos normales del organismo pertenece a este tipo de células que, al igual que los hepatocitos, pueden estar bastante diferenciadas, pero no con diferenciación terminal, por lo que aún tienen la capacidad de retornar al ciclo celular y dividirse.

Las **poblaciones celulares renovables** se encuentran en tejidos con renovación mitótica constante para compensar la pérdida continua de células. Esta renovación se basa en la aparición de **células madre** que se caracterizan porque, al igual que otras células, por **división simétrica** dan origen *a células hijas idénticas a la célula madre*, es decir, también son células madre, pero por **división asimétrica** dan origen a células en las que *una permanece como célula madre*, mientras que *la otra ha dado el primer paso de una línea de diferenciación* y ya no retorna a la etapa de célula madre. De este modo, se mantiene la población de células madre y se producen células por diferenciación a tipos celulares más especializados de la población tisular respectiva. Un ejemplo típico de población celular renovable lo constituye la epidermis (véase el Capítulo 17), donde algunas de las células del estrato basal son células madre que se mantienen en número y además dan origen a células epidérmicas queratinizadas, con diferenciación terminal. Una situación similar se comprueba en el epitelio del intestino, cuyas células se renuevan cada tres días. Otro ejemplo son los espermatogonios A del testículo (véase el Capítulo 22), que se mantienen en número y además dan origen a los espermatozoides. En este caso, se producen divisiones suplementarias de las primeras células en la línea de diferenciación, con un aumento de la cantidad que se denomina **división de refuerzo**.

Las células madre de este tipo sólo dan origen a un tipo de célula diferenciada, denominada **unipotencial**, mientras que las células madre que dan origen a varios tipos de células diferenciadas se denominan **bipotenciales, multipotenciales o pluripotenciales**. Un ejemplo de estas últimas lo constituye la célula madre hematopoyética común, que da origen a los distintos tipos de células sanguíneas. Por su naturaleza, las células madre son poco diferenciadas, por lo que su aspecto no es característico y son casi imposibles de identificar por su morfología; pero tienen varios marcadores moleculares que pueden demostrarse en cortes de tejido mediante hibridación in situ e inmunohistoquímica (Fig. 4-17). Sin embargo, *han sufrido* una diferenciación primaria, dado que, como se vio antes, existen determinados tipos de células madre para las distintas poblaciones tisulares, como por ejemplo, una célula madre epidérmica y una célula madre hematopoyética.

Si bien podría creerse lo contrario, las células madre se caracterizan por dividirse con poca frecuencia. Esto se debe a que algunas de ellas se encuentran en la fase G_0, de la cual sólo se activan ante una necesidad especial, y en parte a que una proporción importante de la producción celular de las poblaciones renovables tiene lugar en el transcurso de la línea de diferenciación. En consecuencia, por lo general las células madre sólo representan una muy pequeña porción de la cantidad total de células de las poblaciones celulares renovables, pero tienen importancia vital para la supervivencia del tejido en cuestión; de allí la relevancia de considerar que las células madre son muy sensibles a la radiación ionizante.

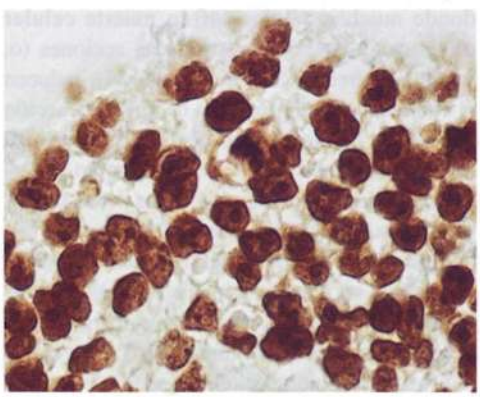

Fig. 4-17. **Demostración inmunohistoquímica del marcador de células madre OCT4** en cultivo de células madre humanas. OCT4 es un factor de transcripción que reconoce células madre embrionarias pluripotenciales. Estas células también se caracterizan por no estar separadas por sustancia intercelular. (Cedido por Kjeld Mølgård).

BOOK'S COPICENTRO USAC / 2016

booksmedicos.org

La **muerte celular** puede deberse a un acción lesiva o ser un eslabón controlado y regulado del ciclo vital celular.

La **necrosis** (gr. *nekros*, cadáver) designa la muerte celular de células aisladas o, más a menudo, de grupos celulares que aún forman parte del organismo vivo. Es causada por una acción dañina que puede ser un traumatismo físico o químico simple (p. ej., aplastamiento, quemadura) o también por carencia de oxígeno, falta de irrigación o por acción de sustancias venenosas, por ejemplo, toxinas bacterianas. La acción lesiva desencadena la liberación de enzimas lisosómicas y la *autólisis* de la célula. Desde el punto de vista morfológico, la necrosis celular se presenta de diversas maneras, según el tipo de lesión. Sin embargo, es característico de la necrosis que el citoplasma se rompa, por lo que el contenido celular se vuelca al espacio intercelular. De allí es eliminado por fagocitos, con liberación de citocinas que dan origen a una *reacción inflamatoria.* Según el aspecto con el microscopio óptico, las modificaciones del núcleo se clasifican en **cariopicnosis** (gr. *pyknos*, grueso, espeso), donde el núcleo se retrae hasta formar un pequeño grumo denso, muy basófilo, **cariorrexis** (gr. *rhexis*, rotura, destrucción) con fragmentación del núcleo, y **cariólisis** (gr. *lysis*, disolución), donde se disuelve la cromatina. No obstante, ninguna de estas modificaciones es característica exclusiva de la necrosis o la apoptosis.

La **apoptosis** (gr. *apoptosis*, caerse como hoja que se desprende) se denomina también **muerte celular programada**. Es un proceso controlado que requiere energía y se desencadena en determinadas circunstancias. La apoptosis es un eslabón importante del desarrollo embrionario normal, donde muchas células sufren muerte celular programada cuando determinadas acciones (o, con mayor frecuencia, su *interrupción*) inducen el comienzo de un programa de autodestrucción codificado. Numerosos procesos morfógenos del feto se basan en la apoptosis, por ejemplo, la formación del espacio entre los dedos de las manos y los pies. La apoptosis también tiene gran importancia en el desarrollo del sistema inmunitario, en especial en relación con la eliminación de los linfocitos T dirigidos contra el propio organismo, que podrían generar autoinmunidad (véase el Capítulo 16). La muerte celular regulada de muchas poblaciones celulares renovables también ocurre por apoptosis.

Las células apoptósicas reducen su tamaño, pero puede ser difícil diferenciar la apoptosis de la necrosis por su *morfología,* en especial en las etapas iniciales. Diversos marcadores bioquímicos, que entre otras propiedades presentan un patrón característico de degradación del DNA celular, pueden utilizarse en reacciones de tinción que identifican con seguridad las células en apoptosis con microscopia óptica. Enzimas citoplasmáticas pertenecientes a la familia de enzimas proteolíticas **caspasas** (**c**isteína-**asp**aragina-prote**asas**) degradan las proteínas citoplasmáticas y transforman el citoplasma en una masa de aspecto homogéneo que puede fragmentarse. En todas las células hay **procaspasas,** que se activan por escisión proteolítica causada por señales extracelulares detectadas por receptores de la membrana celular o por señales intracelulares. Entre éstas se encuentran filtraciones de citocromo c desde las mitocondrias de la célula. Después de la escisión proteolítica de una pequeña cantidad de moléculas de procaspasa, éstas escinden otras moléculas de procaspasa en una cascada de retrocontrol positivo que no puede detenerse una vez iniciada. Un rasgo característico de la apoptosis es que las membranas celulares y los orgánulos, entre ellos las mitocondrias, permanecen intactos durante gran parte del proceso, que finaliza cuando los fragmentos limitados por membrana de la célula son fagocitados por las células vecinas o los macrófagos (Fig. 4-18). Las células poseen varios mecanismos que pueden inhibir la activación de las caspasas, por lo que la cascada apoptósica no se desencadena por "error". La señal para las células vecinas de fagocitar a la célula apoptósica comprende la exposición en la parte externa de la célula de un fosfolípido de membrana, la **fosfatidilserina,** que en condiciones normales sólo se expone en la cara interna de la membrana. En la muerte por apoptosis, el citoplasma no se filtra al espacio extracelular, por lo que no hay inflamación, como en el caso de la necrosis (véanse más detalles sobre inflamación en el Capítulo 8). Por lo tanto, la apoptosis es un proceso "silencioso". Por lo general, las células infectadas por virus son detectadas por el sistema inmunitario y eliminadas por apoptosis, porque presentan proteínas virales extrañas para el huésped mediante moléculas de MHC-1 en la superficie celular (véase el Capítulo 16). La muerte celular por apoptosis, que mantiene intacta la membrana celular, impide la diseminación del material viral infeccioso por el resto del organismo. No obstante, algunos virus pueden inhibir la activación de la cascada apoptósica.

El **envejecimiento celular** también es un fenómeno programado genéticamente que se expresa porque las células normales, que también tienen la capacidad de dividirse, están limitadas en la cantidad de mitosis posibles. Por ejemplo, los fibroblastos de fetos humanos

booksmedicos.org

BOOK'S COPICENTRO USAC / 2016

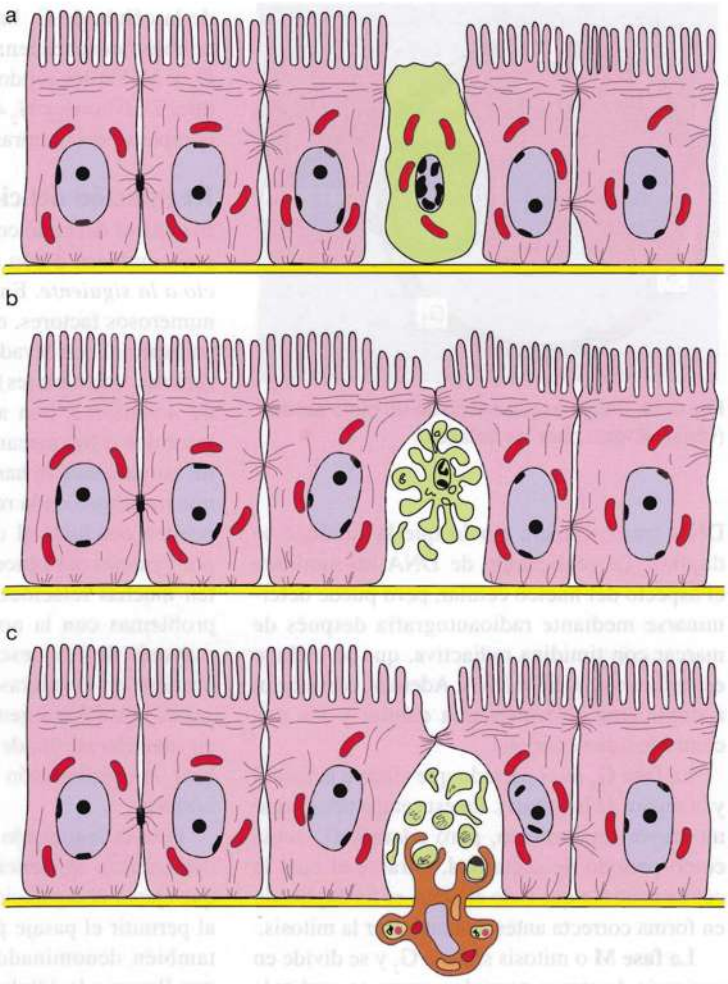

Fig. 4-18. Dibujo esquemático del **aspecto morfológico del transcurso de la apoptosis** de una célula epitelial, p. ej., debido a una infección por virus. **a** El citoesqueleto celular se degrada, por lo que la célula pierde sus microvellosidades y los contactos intercelulares (fasciae adhaerentes y desmosomas) y adopta forma redondeada. El núcleo se condensa y las mitocondrias aumentan de tamaño. **b** La célula forma numerosos glóbulos, que se separan. El núcleo se condensa aún más y se fragmenta. **c** Macrófagos fagocitan y digieren los restos celulares, todos recubiertos por trozos de la membrana celular original.

pueden dividirse unas 50 veces en un cultivo celular, tras lo cual pierden la capacidad de división y pasan a fase G_0 irreversible. Los fibroblastos de una persona de 40 años dejan de dividirse después de 40 divisiones, y los de una persona de 70 años, después de 20-30. De este modo, el envejecimiento celular está relacionado con el de todo el organismo, pero se desconoce el mecanismo que relaciona los envejecimientos celular y cronológico. Es posible que exista una relación entre el deterioro de la capacidad de mantener la longitud de los telómeros (secuencias especiales de DNA en los extremos de los cromosomas, véase la pág. 138) o de mantener la cantidad de genes codificadores de RNA ribosómico y así mantener un nivel celular suficiente de ribosomas. Además, puede haber una acumulación creciente de daños del DNA (p. ej., como consecuencia de la constante producción celular de radicales libres de oxígeno) que los mecanismos de reparación del DNA no logran reparar por completo cada vez que ocurren.

Ciclo celular

Como se vio en la introducción de este capítulo, las células somáticas pueden estar en **interfase**, es decir, en etapa de no división, o en proceso de división o **mitosis** (la división especial de las células sexuales o meiosis se describe más adelante). El ciclo vital celular o **ciclo celular** se subdivide en dos fases sucesivas que se repiten: interfase y mitosis. En la interfase, la célula presenta crecimiento y replicación de todo el DNA cromosómico. En relación con el período de síntesis de DNA, esta fase se subdivide en secciones, por lo que el ciclo celular total se divide en 4 períodos característicos: G_1, *S*, G_2 y *M* (Fig. 4-19).

La **fase G_1** es el período (ing. *gap*, espacio) que sigue a la mitosis y la separa de la fase S. En la fase G_1, especialmente al principio, ocurre una activa síntesis de RNA y proteínas, además de otros componentes celulares, por lo que la célula crece.

La **fase S** es el período durante el cual la célula sintetiza una copia exacta de todo el

BOOK'S COPICENTRO USAC / 2016

booksmedicos.org

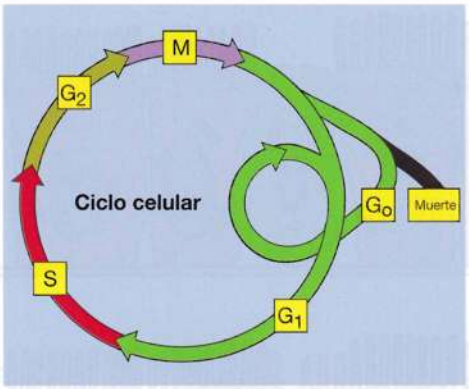

Fig. 4-19. Dibujo esquemático de un **ciclo celular** (véase el texto para los detalles).

DNA cromosómico, por lo que la cantidad se duplica. La replicación de DNA no modifica el aspecto del núcleo celular, pero puede determinarse mediante radioautografía después de marcar con timidina radiactiva, que se incluye específicamente en el DNA. Además, comienzan a duplicarse el centrosoma celular y los dos centríolos que contiene.

La **fase G_2** es el período que sigue a la fase S y la separa de la mitosis. En esta etapa tiene lugar un mayor crecimiento, pero además G_2 actúa como período de seguridad, durante el cual la célula controla que todo el DNA se ha duplicado en forma correcta antes de comenzar la mitosis.

La **fase M** o mitosis sigue a G_2 y se divide en una serie de etapas parciales, como se verá más adelante en este capítulo. Durante la fase M, la célula se divide en las dos células hijas, cada una con un juego de cromosomas idéntico al de la célula madre.

La *duración del ciclo celular* de una célula de una población celular que sufre renovación bastante rápida es de unas 24 horas para un organismo adulto, pero es muy variable. La variación se debe casi exclusivamente a la fase G_1, que dura entre algunos minutos para las células de división rápida y el tiempo de vida del resto del organismo para las células con diferenciación terminal en las poblaciones de células estáticas, por ejemplo, las neuronas. Como se vio antes, se dice que estas células detenidas en G_1 y, en consecuencia extraídas del ciclo celular, se encuentran en **fase G_0**. Las células pueden estar en la fase G_0 sin tener diferenciación terminal y más tarde ser estimuladas, por ejemplo por un factor de crecimiento, para volver a incorporarse a G_1 y el ciclo celular. En cuanto una célula abandona G_1 y se incorpora a la fase S, por lo general las fases S, G_2 y M transcurren con velocidad constante, sin presentar retrasos. Los mecanismos reguladores que inducen el pasaje de la célula de G_1 hacia el inicio de la fase S también desencadenan el curso siguiente por G_2 y M. En los tejidos de renovación rápida, *S* dura 7-10 horas y G_2 4 horas, mientras que *M* se completa en 1-2 horas.

Regulación del ciclo celular

El control del ciclo celular incluye *los procesos que conducen a una célula de una fase del ciclo a la siguiente*. En la regulación intervienen numerosos factores, e intensas investigaciones, en especial con levaduras (es decir, células eucariotas unicelulares) pero también en células de mamíferos, han aclarado muchos detalles referidos a los mecanismos reguladores. Estas investigaciones se han inspirado en el hecho de que trastornos de la regulación del ciclo celular pueden conducir al crecimiento incontrolado, por ejemplo del cáncer. Sin embargo, aún existen muchas relaciones desconocidas e incluso problemas con la nomenclatura, dado que la mayoría de los descubrimientos se lograron primero en levaduras, con denominaciones de genes y productos genéticos, y luego se hicieron en mamíferos, donde se les dieron otros nombres. A continuación se describen mecanismos básicos.

Para la regulación del ciclo celular, es fundamental la existencia de un *sistema director,* que ejerce la regulación central del ciclo celular al permitir el pasaje por *dos puntos de control*, también denominados *puntos de restricción,* que llevan a la célula a las fases de síntesis, el **punto de control G_1/S,** y de mitosis, **punto de control G_2/M**. En los puntos de control se frena el ciclo celular, dado que allí el sistema de control del ciclo celular recibe distinta información de retroalimentación: en lo referente al punto de control G_1/S, respecto de si las condiciones externas (p. ej., nutrición) y las señales (p. ej., factores de crecimiento) son favorables para la división celular; en lo concerniente al punto de control G_2/M, si la totalidad del DNA nuclear (genoma) se ha replicado correctamente sólo una vez. En caso contrario, se bloquea la continuación del ciclo.

El **sistema de control del ciclo celular** se compone de dos tipos de proteínas denominadas, respectivamente, *ciclinas* y *proteína cinasas dependientes de ciclinas* (*CDK,* ing. ***c**yclin **de**pendent **k**inases*).

Las **ciclinas** son proteínas que *regulan la actividad de CDK, que se activan cuando se unen a la ciclina* para formar un **complejo ciclina-CDK**. En mamíferos, existen como mínimo 6 ciclinas. La concentración de cada una de ellas cambia en forma cíclica, es decir, aumenta y disminuye durante el transcurso

BOOK'S COPICENTRO USAC / 2016

booksmedicos.org

Fig. 4-20. **Concentraciones de ciclinas durante el transcurso de un ciclo celular**, con expresión del período aproximado de cada fase.

del ciclo celular debido a variaciones de la velocidad de degradación de cada ciclina en las distintas fases del ciclo, y en menor grado a diferencias de velocidad de síntesis a través del ciclo celular. Por su función, las ciclinas se clasifican en *ciclinas de G_1, de S* y *mitóticas (M)*. Las **ciclinas de G_1** se unen a CDK durante G_1 y son necesarias para que el ciclo supere el punto de control G_1/S y pase a la fase S. Las **ciclinas mitóticas (M)** se fijan a CDK durante G_2 y son necesarias para que el ciclo supere el punto de control G_2/M y pase a la mitosis. Las ciclinas y las CDK son codificadas por genes denominados **genes cdc** (ing. ***c**ell **d**ivision **c**ycle*).

Las **proteína cinasas dependientes de ciclinas (CDK)** son enzimas que *por fosforilación de determinadas proteínas desencadenan los procesos específicos que ocurren durante el transcurso del ciclo celular*. En los mamíferos, existen 5 CDK diferentes. Los genes que codifican las moléculas de CDK constituyen, junto con los genes de las ciclinas, los genes centrales para el control del ciclo. A diferencia de la concentración de ciclinas, la de CDK es casi constante durante todo el ciclo celular, dado que también se mantienen casi constantes la velocidad de síntesis y de degradación a través del ciclo.

Como se vio antes, las CDK sólo son activas cuando forman complejos con ciclina, y recién cuando la concentración de ciclina alcanza un nivel umbral, hay suficiente complejo de CDK-ciclina para desencadenar la transición a la siguiente fase del ciclo celular. Así, la *formación cíclica de los complejos CDK-ciclina impulsa a la célula a través del ciclo celular*.

A continuación se describe el sistema de control del ciclo celular a través del transcurso de un ciclo (Fig. 4-20). Durante la fase G_1 se produce un incremento gradual de la cantidad de ciclinas de G_1, que se fijan a CDK. Hacia el final de la fase G_1, es decir cerca del punto de control de G_1/S, tiene especial importancia el complejo CDK2-ciclina E, dado que la activación de este complejo permite superar el punto de control G_1/S y pasar así desde la fase G_1 a la fase S. Este complejo se denomina también **cinasa de inicio**, y en cuanto alcanza un valor umbral, supera el punto de control G_1/S y la célula continúa en la fase de síntesis, dado que se activa CDK de S y se inicia la replicación de DNA. Como ya se vio, en los mamíferos el punto de control G_1/S es determinante para el pasaje a la mitosis, dado que al superar este punto la célula se ve forzada a continuar todo el resto del ciclo. En las células eucariotas superiores, como las de mamíferos,

Importancia de Wee1, Mik1 y Cdc25 para la activación de CDK

Si bien es necesaria para activar una CDK como proteína cinasa, la formación de los complejos de ciclinas y el grupo de las CDK no resulta suficiente. Otras tres enzimas, dos proteína cinasas y una fosfatasa, actúan directamente sobre la activación de las CDK en el complejo ciclina-CDK. Durante la formación del complejo, y debido a la concentración creciente de ciclina, se produce fosforilación de CDK en dos sitios de la molécula. Una de las fosforilaciones bloquea la actividad de CDK y se debe a una proteína cinasa denominada **Wee1**, codificada por el gen *wee1*. La otra fosforilación es realizada por una proteína cinasa denominada **Mik1**, codificada por el gen *mik1*, y esta fosforilación activa CDK. Pero la activación sólo tiene lugar cuando cesa la fosforilación inactivadora de Wee1, lo cual ocurre por extracción de fosfato debido a la acción de una proteína fosfatasa denominada **Cdc25,** codificada por el gen *cdc25*. En consecuencia, el *equilibrio entre la actividad de Wee1, Mik1 y Cdc25 determina que el complejo ciclina-CDK esté activo o inactivo como proteína cinasa en momentos críticos del ciclo celular*.

BOOK'S COPICENTRO USAC / 2016

booksmedicos.org

la activación de la cinasa de inicio no está condicionada por sustancias nutritivas en el medio, que por lo general son abundantes, sino por la acción de moléculas de señal externas (entre ellas factores de crecimiento, como se verá más adelante) que al unirse con receptores de superficie desencadenan reacciones en cascada dentro de la célula, que inclinan la balanza a favor de la activación de la cinasa de inicio. Sin estas acciones externas, el ciclo celular se detiene en G_1, tras lo cual la célula pasa a la fase G_0. Si se trata de una célula con diferenciación terminal, por ejemplo una célula nerviosa, permanece en G_0 hasta su muerte, mientras que una célula sin diferenciación terminal, por ejemplo un hepatocito, puede volver a G_1 y reingresar en el ciclo celular por influencia de factores de crecimiento.

Durante el transcurso de la fase S y la fase G_2, hay un incremento gradual de la cantidad de ciclinas de M hasta alcanzar un máximo, y se forman complejos con CDK. Tiene especial importancia el complejo *CDK2-ciclina B*, dado que su activación supera el punto de control G_2/M del ciclo e ingresa en la fase de mitosis. Por ello, el complejo también se denomina **factor promotor de la mitosis (MPF).** Entre otras causas, la activación del MPF está condicionada por la información por retroalimentación de la replicación completa de DNA.

La mitosis se inicia cuando el MPF cataliza o induce a otras cinasas a la formación de numerosas fosforilaciones. Así se fosforila la histona H1, lo cual induce la condensación de la cromatina, mientras que la fosforilación de láminas de la lámina nuclear causa la fragmentación del nucleolema, y la fosforilación de las proteínas asociadas a microtúbulos causa modificaciones del sistema de microtúbulos de la célula, con formación del huso mitótico (véase la pág. 142).

Hacia el final de la mitosis, en la transición entre metafase y anafase, el complejo MPF activa un complejo enzimático, el **complejo promotor de la anafase (APC/C),** que agrega ubicuitina a todas las ciclinas y así causa su degradación en los proteasomas. La concentración de ciclinas de M (y de S) disminuye bruscamente, por lo que todas las CDK se inactivan; por esto se desfosforilan las láminas y vuelve a formarse el nucleolema. Así, la destrucción de las ciclinas saca la célula de la mitosis y favorece la transición a la fase G_1, por lo que también se habla de un **punto de control de metafase**. Entre otros factores, mediante retroalimentación al complejo MPF, en este punto de control se verifica que los cromosomas estén bien ubicados y relacionados con el huso mitótico. De esta manera, el punto de control de metafase también representa un sitio de reducción de la velocidad, donde la célula realiza un "control de seguridad" antes de iniciar la siguiente fase de la mitosis.

Ya se vio que *la acción de factores externos* es una condición necesaria para que las células eucariotas superiores, por ejemplo en mamíferos, presenten división mitótica. Las moléculas que estimulan la división celular se denominan **mitógenos**. Muchos de los denominados **factores de crecimiento** también son mitógenos, mientras que otros sólo estimulan el crecimiento celular. Esta regulación es esencial para que un organismo multicelular coordine el crecimiento y la renovación de distintas partes, tanto durante la fase de desarrollo como durante el mantenimiento posterior y la eventual cicatrización de los distintos tejidos y sistemas de órganos. Si la división celular no estuviera regulada de esta manera, la presencia de cantidades suficientes de sustancias nutritivas induciría un crecimiento desenfrenado, como ocurre con los organismos unicelulares. Como se mencionó antes, la mayor parte de las células del organismo maduro se encuentran en fase G_0, donde realizan sus funciones especializadas, y sólo reingresan en el ciclo celular por acción de las moléculas de señal. Estas moléculas de señal comprenden principalmente distintos tipos de factores de crecimiento, pero también varias hormonas (entre ellas hormonas esteroides y hormona tiroidea) influyen sobre la división celular. Todas actúan por unión con los receptores específicos, que para los dos tipos de hormonas mencionados son intracelulares (véase el Capítulo 7), mientras que los receptores para los factores de crecimiento, que son proteínas, se ubican en la superficie celular.

A continuación se estudiarán con mayor detalle algunos *factores de crecimiento mitógenos importantes.* El **factor de crecimiento derivado de plaquetas, PDGF** (ing. ***platelet derived growth factor***), es producido por las plaquetas y se encuentra en el plasma sanguíneo; es importante en el proceso de cicatrización de heridas, dado que estimula la proliferación de las células del tejido conectivo y del músculo liso. El **factor de crecimiento epidérmico, EGF** (ing. ***epidermal growth factor***) y el **factor de crecimiento de fibroblastos, FGF** (con muchos subtipos), estimulan la proliferación de muchos tipos celulares diferentes. Todos estos factores de crecimiento se fijan a un tipo de receptores con actividad de tirosina cinasa, los **receptores tirosina cinasa** o **RTK,** proteína cinasas que se activan por unión con el factor de crecimiento y después se fosforilan por un proceso denominado *autofosforilación*. Esto activa una proteína unida a membrana denominada **Ras** (es una proteína G;

BOOK'S COPICENTRO USAC / 2016

booksmedicos.org

Genes oncógenos (oncogenes) y genes supresores de tumores

Numerosos genes actúan para regular la proliferación celular. Son *genes proliferantes* y *genes antiproliferantes*. De los primeros, se conocen más de 20 en la actualidad y se denominan también *protooncogenes* (gr. *protos* primero; *onkos*, masa, quiste). Los protooncogenes son genes normales que, por mutación, pueden transformarse en **oncogenes**, es decir, *genes oncógenos*. Estos genes se descubrieron al investigar distintos tumores cancerígenos y su hallazgo condujo al descubrimiento de protooncogenes normales. Se demostró que una mutación de tan solo una de las copias de un protooncogén proliferante en una célula diploide (que, como se vio, posee dos copias de cada gen) puede causar control deficiente del crecimiento y formar una célula cancerosa que se divide sin restricciones (por lo tanto, la mutante es de fenotipo dominante). Por convención, los oncogenes se denominan mediante palabras de tres letras, por ejemplo *fos*, mientras que el producto correspondiente del gen se designa Fos. La denominación del gen, por ejemplo *fos*, se usa tanto para el protooncogén como para el oncogén. Ahora se conocen más de 10 genes antiproliferantes y se denominan también **antioncogenes** o **genes supresores de tumores**. A diferencia de los oncogenes, para el gen supresor tumoral (un gen antiproliferante) se requiere que sufran mutación ambas copias del gen de la célula para que ésta se transforme en una célula tumoral (la mutante es de fenotipo recesivo).

Un ejemplo de gen supresor de tumor es el denominado **gen de retinoblastoma** o ***RB1***, que codifica la proteína **pRB**, un factor de transcripción que inhibe la expresión de un grupo de genes, los *genes de respuesta temprana* (véase más adelante) codificadores de productos que estimulan la proliferación. La patología **retinoblastoma** es una rara forma hereditaria de cáncer de retina que se manifiesta en niños pequeños que heredan una mutación en una de las copias del gen, por lo que todas las células son defectuosas. Sin embargo, sólo se desarrolla cáncer como retinoblastoma si se produce una mutación ulterior en la otra copia del gen en algunas células de la retina que, en consecuencia, carecen por completo de la proteína pRB y han perdido la inhibición de la división celular.

En las células normales, siempre hay suficiente pRB presente y es posible lograr una fosforilación en cascada por unión de un factor de crecimiento a un receptor celular, con consecuente fosforilación de pRB, que pierde la capacidad de supresión de los **genes de respuesta temprana** ya nombrados. Éstos incluyen, entre otros, los protooncogenes ***myc, fos*** y ***jun,*** cuya actividad es inducida al cabo de escasos minutos de la acción del factor de crecimiento. Los productos génicos de estos genes son también factores de transcripción, que al cabo de un período mínimo de una hora de iniciada la acción del factor de crecimiento, calculado desde el inicio de la acción del factor de crecimiento, inducen la actividad de los denominados **genes de respuesta retardada**, cuyos productos incluyen, por ejemplo, varias ciclinas y CDK, es decir, los dos componentes principales del sistema de control del ciclo celular. También se demostró la forma mutante de los genes de respuesta temprana *myc, fos* y *jun* como oncogenes, que ante una expresión muy intensa pueden desencadenar desarrollo de cáncer. Como ya se vio (regulación de genes, véase la pág. 121), después de la unión mediante una cremallera de leucina **Jun** y **Fos** (los dos productos génicos de *jun* y *fos*) constituyen el **factor de transcripción AP1** (véase también la pág. 124). Se ha demostrado la mutación del protooncogen *myc* y su transformación en el correspondiente oncogén respecto del cáncer de mama y de pulmón, entre otros. Como se mencionó, sólo se requiere que las mutaciones de estos genes proliferantes aparezcan en una de las copias del gen.

Resta mencionar un muy importante gen supresor tumoral, el gen *p53*, que codifica la proteína **p53**, un factor de transcripción cuya función normal es activar los genes que detienen el ciclo celular en la fase G_1 si hay daño del DNA. En ese caso, p53 favorece la apoptosis de la célula. Se ha demostrado la mutación del gen p53 en el 70% de los cánceres de colon, el 50% de los cánceres de pulmón y el 40% de los cánceres de mama, y las mutaciones del gen p53 representan la mutación genética relacionada con mayor frecuencia con cáncer. Cabe destacar que *no sólo la pérdida del gen p53* es decisiva para el desarrollo de las formas de cáncer nombradas, dado que en los cánceres de colon, pulmón y mama también aparecen mutaciones de otros protooncogenes.

BOOK'S COPICENTRO USAC / 2016

booksmedicos.org

Procesos moleculares en la replicación de DNA

El proceso de replicación comienza en un punto determinado, donde la enzima **DNA helicasa** induce la separación de las dos hebras de la espiral doble de DNA y luego se une a una de ellas. Cuando las dos hebras de DNA se separan, constituyen dos estructuras en forma de Y, denominadas **horquillas de replicación** (véase la Fig. 4-21). De este modo, las hebras de DNA quedan libres como hebras plantilla para la síntesis de las dos nuevas hebras de DNA, por apareamiento de bases complementarias. A partir del punto de inicio de la replicación, las horquillas de replicación se desplazan en direcciones opuestas. La síntesis de DNA es catalizada por la enzima **DNA polimerasa**, capaz de sintetizar DNA a partir de los derivados trifosfatados de las cuatro bases de DNA, pero *sólo en la dirección 5'→3'*, es decir, únicamente puede agregar nuevos nucleótidos al extremo 3′ de una hebra de DNA existente. Como se describió antes, las dos hebras de la doble hélice de DNA son antiparalelas, por lo que una de las hebras transcurre en dirección 5'→3', mientras que la otra lo hace en dirección 3'→5'. Esto implica que sólo una de las hebras de DNA, denominada **hebra adelantada**, se sintetiza continuamente. La otra hebra, denominada **hebra retrasada**, se sintetiza en forma discontinua, en trozos denominados **fragmentos de Okazaki,** que también son sintetizados en dirección 5'→3' por la DNA polimerasa, es decir, alejándose de la horquilla de replicación. Después de la síntesis, la enzima *DNA ligasa* une los fragmentos, por lo que se forma una hebra continua que transcurre en dirección 5'→3' y antiparalela a la hebra adelantada, que también transcurre en dirección 5'→*3'*, pero hacia la horquilla de replicación. Como se mencionó, la DNA polimerasa sólo puede sintetizar una hebra de DNA a partir de la hebra ya existente, pues únicamente está en condiciones de agregar nucleótidos al extremo 3' de la hebra. El comienzo de la síntesis es catalizado por la enzima **DNA primasa**, capaz de sintetizar fragmentos muy cortos de RNA con el DNA como plantilla, y desde el inicio, por unión de los dos primeros nucleótidos de la molécula. Estos segmentos cortos de RNA se denominan RNA cebadores, y en cuanto se forma uno de estos RNA cebadores, la DNA polimerasa continúa agregando nucleótidos al extremo 3' del cebador. En la hebra adelantada, esto sólo ocurre cuando comienza la síntesis de la molécula de DNA, mientras que en la hebra retrasada se comienza con un RNA cebador en cada fragmento de Okazaki. Los trozos de RNA se retiran y son reemplazados por DNA de la DNA polimerasa, tras lo cual los fragmentos de Okazaki son unidos por la DNA ligasa. Dado que el proceso tiene lugar durante toda la síntesis de la hebra retrasada, se relaciona con la DNA primasa que, junto con la DNA helicasa, constituye un complejo denominado **primosoma** (Fig. 4-21).

También se relaciona con la replicación del DNA otro grupo de enzimas, el formado por las

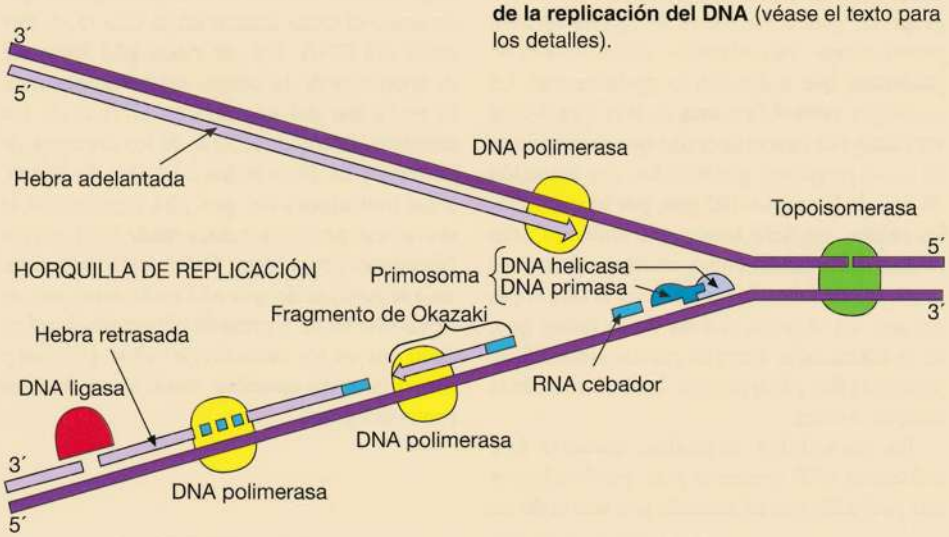

Fig. 4-21. Dibujo esquemático de una **horquilla de replicación y los procesos moleculares de la replicación del DNA** (véase el texto para los detalles).

BOOK'S COPICENTRO USAC / 2016

booksmedicos.org

topoisomerasas I y II, localizadas inmediatamente por delante de la horquilla de replicación, donde inducen roturas transitorias de una o ambas hebras de DNA con el objeto de facilitar el desenrollamiento de la doble hélice de DNA, cuando ambas hebras deban separarse durante el proceso de replicación. Cuando se produce el enrollamiento, el DNA rota delante de la horquilla de replicación. Debido a las topoisomerasas, sólo es necesario rotar la porción hasta el siguiente corte de la molécula de DNA por la enzima. Sin las topoisomerasas, debería rotar toda la hebra de DNA delante de la horquilla de replicación, lo cual requeriría gran cantidad de energía y retardaría el proceso de replicación.

para mayores detalles, véanse activación de receptores y proteína G en el Capítulo 7). La activación de Ras induce la actividad de un grupo de proteína cinasas denominadas **proteína cinasas activadas por mitógeno (MAP-cinasas)**, capaces de fosforilar una serie de proteínas que inducen la expresión de genes con acción sobre la proliferación celular y conducen la célula a través del punto de control G_2/M.

Algunos factores de crecimiento alcanzan sus células diana por vía hemática, pero la mayor parte actúa como moléculas de señal locales que son liberadas por células adyacentes a la célula en cuestión. Además, por lo general los responsables del crecimiento y la proliferación de la mayoría de las células no son factores de crecimiento aislados, sino determinada combinación de varios de ellos. Los factores de crecimiento pueden estimular la proliferación celular por acción directa sobre el sistema de control primario del ciclo celular, pero la mayoría estimula el crecimiento de una célula aislada actuando sobre la regulación de la síntesis de proteínas.

Replicación de cromosomas

Durante el transcurso de la fase S de la mitosis, se produce una duplicación completa y exacta de todos los cromosomas. Por una parte, esto incluye la **replicación** (lat. *replikon*, copia) de todo el DNA de cada cromosoma y por otra, la síntesis y la conformación de precisamente las histonas relacionadas con cada parte del DNA copiado, de manera tal que la estructura de la eucromatina y la heterocromatina de la célula materna se transmite a las células hijas. Como se mencionó en el Capítulo 1, durante el proceso de replicación las dos hebras de DNA se separan por rotura de los enlaces de hidrógeno, y en correspondencia con cada hebra se sintetiza una nueva hebra complementaria (véase la Fig. 1-19, pág. 31). La síntesis del DNA es catalizada por el complejo enzimático **DNA polimerasa,** que sintetiza DNA a partir de los derivados trifosfatados de los 4 nucleósidos de DNA. Se dice que la replicación es *semiconservadora* porque la mitad de la molécula original (una hebra) se conserva en cada molécula hija.

La replicación del DNA en las células eucariotas comienza en una serie de puntos específicos a lo largo del DNA cromosómico, designados **puntos de inicio de replicación**. Los puntos de inicio se definen mediante determinadas secuencias de bases que al principio de la fase G_1 fijan un complejo de proteínas específicas, los **ORC** (ing. ***origin recognition complex***). Cuando la replicación comienza con un ORC al principio de la fase S, al mismo tiempo se produce la inactivación irreversible del complejo, lo cual impide que la replicación comience más de una vez en el mismo ORC. El DNA recién puede volver a replicarse después de la terminación de la fase M y la formación de nuevos ORC, al comienzo de la siguiente fase G_1. Desde cada punto de replicación se extiende una unidad de replicación o **replicón** que, en promedio, contiene unas 150.000 bases; un cromosoma promedio contiene alrededor de 1000 replicones. A partir de cada punto de inicio de replicación, comienza la replicación en ambas direcciones. Cuando el DNA sintetizado en un replicón se encuentra con el DNA sintetizado en los dos replicones vecinos, se unen las moléculas de DNA, hasta que finalmente en cada cromosoma se forma una única molécula bicatenaria larga de DNA con cada una de las hebras unicatenarias de la molécula materna como plantilla. La presencia de múltiples replicones reduce el tiempo de replicación para un cromosoma humano promedio a las aproximadamente 7 horas que dura la fase S en condiciones normales. Si sólo hubiera un punto de inicio de replicación por cromosoma, el proceso tardaría varios meses para un cromosoma grande.

Las dos copias (cromátides hermanas) resultado de la replicación se mantienen unidas hasta el final de la metafase de la mitosis, donde ambas se separan. Con microscopia óptica, no se distingue que se trata de dos cromosomas unidos hasta que comienzan a condensarse en la profase de la mitosis. La unión entre las dos

BOOK'S COPICENTRO USAC / 2016

booksmedicos.org

Telómeros y telomerasa

Como ya se explicó, la DNA polimerasa sólo puede sintetizar DNA en la dirección 5'→3'; en consecuencia, la enzima no está en condiciones de sintetizar la primera porción del extremo 5' de las hebras adelantada y retrasada (Fig. 4-22). En el caso de la hebra adelantada, en el extremo 5' se comienza con un RNA cebador que se elimina, pero a continuación la DNA polimerasa no puede ocupar el espacio en dirección al extremo 5', dado que debería sintetizar DNA en dirección 3'→ 5'. En el caso de la hebra retrasada, el extremo 5' es el último sintetizado y también allí queda un espacio cuando se elimina el RNA cebador, que debería llenar la DNA polimerasa con síntesis de DNA en dirección 3'→ 5', lo cual es imposible. Dado que tanto la hebra adelantada como la hebra retrasada forman parte de distintas moléculas de DNA y, en consecuencia, de diferentes cromosomas nuevos (en principio una cromátide hermana), la molécula de DNA y por tanto el cromosoma serán un poco más cortos por cada replicación (puesto que un extremo de la molécula de DNA contendrá sólo un trozo de DNA monocatenario bajo la forma del extremo 3' de la "vieja" hebra de DNA).

La célula soluciona este problema mediante el agregado de secuencias repetidas de DNA al extremo 3' de cada hebra de DNA, es decir, a cada extremo del cromosoma. Los extremos del cromosoma que contienen estas secuencias se denominan **telómeros** (gr. *telos*, extremo; *meros*, parte) y se encuentra un telómero en cada extremo del cromosoma. La secuencia que se repite en el telómero se denomina **secuencia TEL**, es TTAGGG para la dirección 5' → 3' de los cromosomas humanos y se repite unas 2000 veces. Las secuencias teloméricas se agregan mediante la acción de la enzima **telomerasa,** que se caracteriza por una porción proteica y una secuencia de RNA complementaria a la secuencia TEL. La telomerasa se une al extremo 3' de la hebra de DNA en cada extremo de la hélice doble de DNA y agrega entonces las secuencias TEL repetidas o prolonga un telómero ya existente. Durante la síntesis de las secuencias TEL, la telomerasa utiliza su propia secuencia de RNA complementaria como plantilla. En la replicación del DNA, es posible continuar la formación de RNA cebador en la zona del telómero por apareamiento de bases, por lo que la DNA polimerasa puede prolongar el extremo 3' con la porción faltante de DNA, lo cual permite completar la hebra

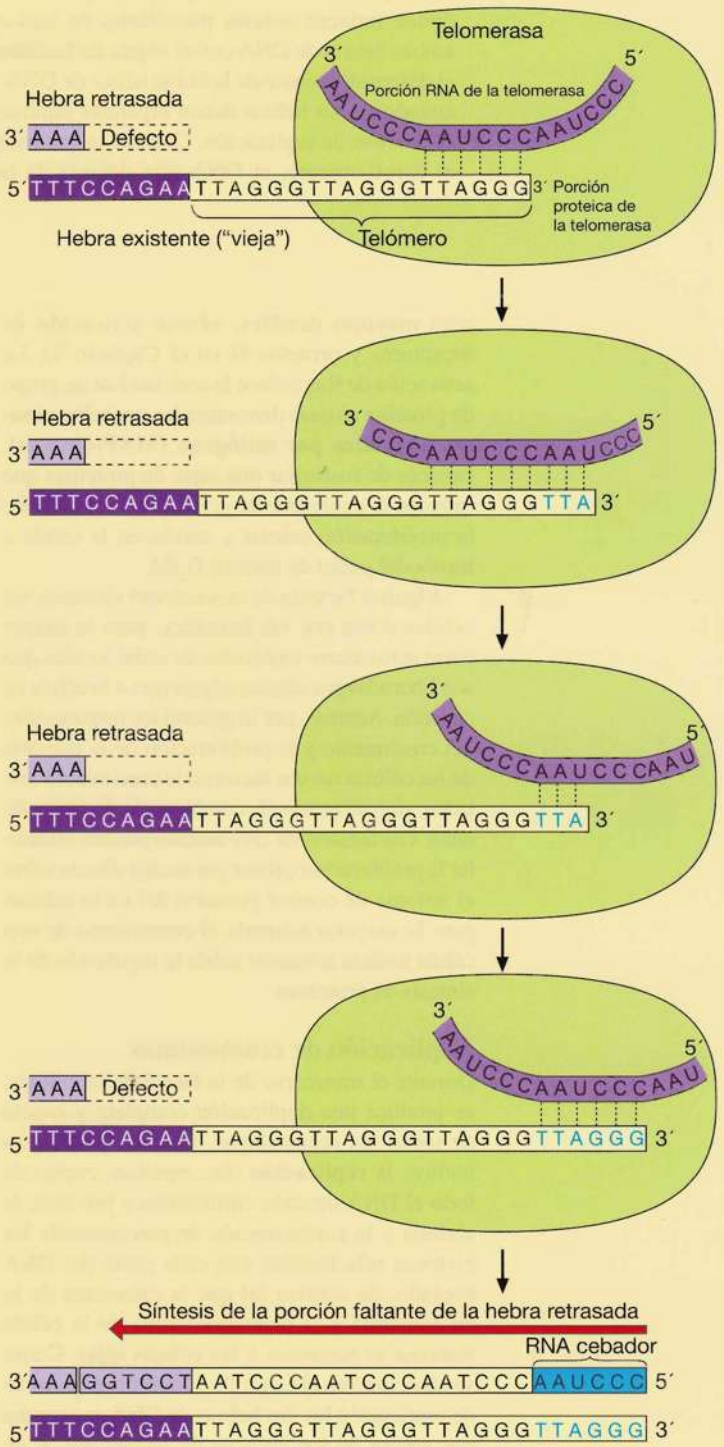

Fig. 4-22. Dibujo esquemático del **papel del telómero y de la telomerasa en la replicación del DNA,** para impedir el acortamiento de la molécula de DNA durante la replicación y, en consecuencia, del cromosoma.

BOOK'S COPICENTRO USAC / 2016

booksmedicos.org

"original" de DNA en el extremo 3' (Fig. 4-22). Se ha demostrado que en realidad el telómero se acorta durante la división celular, pero esto se compensa por el agregado de nuevas secuencias TEL por la telomerasa.

Resulta sorprendente que la *mayoría de las células somáticas humanas (quizá todas) carezcan de telomerasa* y sufran el acortamiento gradual de sus cromosomas a medida que transcurre el tiempo. Como se describió al estudiar el envejecimiento celular (pág. 130), a medida que envejece la célula disminuye la cantidad de mitosis posibles de las células humanas, y en experimentos con cultivos de tejido las células pierden la capacidad de dividirse, y por último, modifican su aspecto y mueren. Es muy posible que este "envejecimiento celular" se deba al acortamiento gradual de los cromosomas, por lo que a partir de determinado momento comienzan a perderse secuencias de genes con las posteriores divisiones celulares. También se ha relacionado el envejecimiento celular con el del individuo en su totalidad, si bien debe destacarse que la mayor parte de los tipos celulares, en los años de vida normal de un individuo, no alcanzan a "gastar" la cantidad posible de mitosis. No obstante, puede suponerse que una sobrecarga incrementada a mayor edad, por ejemplo en relación con los procesos de cicatrización, cause un déficit de células capaces de dividirse. Cabe destacar que los *oogonios* y los *espermatogonios* que dan origen a oocitos y espermatocitos, respectivamente, *poseen actividad de telomerasa*, pero en apariencia la telomerasa "se desvanece" en muchas (o todas) las células somáticas en cuanto el individuo alcanza el desarrollo completo.

La ausencia de telomerasa en las células somáticas puede considerarse como una forma de protección contra el desarrollo de cáncer, dado que es posible que exista determinado nivel umbral para el acortamiento de los cromosomas, para el cual una señal impide posteriores divisiones celulares. Esta hipótesis se ve reforzada por evidencias recientes que demostraron la presencia de telomerasa en muchos tipos distintos de tumores malignos humanos, mientras que no ha sido posible demostrar la enzima en tejido somático normal. Se cree que algunas de las mutaciones que transforman una célula normal en una cancerosa inducen, entre otros efectos, la producción de telomerasa, porque las células sólo pueden dividirse sin control si poseen actividad de esa enzima.

copias de cromosoma se asegura mediante la presencia de múltiples complejos proteicos, las **cohesinas,** que unen los cromosomas en toda su longitud.

En determinado punto de cada cromosoma, el **centrómero** (gr. *kentron*, punto medio; *meros,* parte), las histonas de los nucleosomas son de un tipo singular (CENP-A, una variante de la histona H3) e inducen la fijación de varias otras proteínas para formar en conjunto un **cinetocoro** (gr. *kinetos,* móvil; *chora,* espacio) al que se fijan los microtúbulos que separan por tracción a los cromosomas durante la mitosis. En este sitio, la hebra de DNA tiene una secuencia de bases repetida especial, pero no exclusiva, la **secuencia CEN**; sin embargo, no es la secuencia de bases la que determina la posición del centrómero en el cromosoma sino más bien la composición de histonas especial copiada en la fase S.

Durante la replicación del DNA, se produce un error en el apareamiento de las bases complementarias, con introducción de una base equivocada, cada aproximadamente 10.000 nucleótidos. La gran mayoría de estos errores se detectan de inmediato y son corregidos mediante un *mecanismo de lectura de prueba* (relacionado con la DNA polimerasa) con actividad de exonucleasa 3', por lo que elimina un nucleótido apareado en forma errónea desde el extremo 3' de la hebra de DNA. Otro mecanismo de reparación "examina" la doble hélice de DNA terminada y es capaz de diferenciar la hebra recién sintetizada de la hebra plantilla. En conjunto, los dos mecanismos de reparación reducen la frecuencia de errores que pasan a uno en alrededor de mil millones.

Se ha demostrado que el DNA que se encuentra en las regiones eucromáticas del núcleo, es decir el DNA activo, se replica al principio de la fase S, mientras que el DNA inactivo de la heterocromatina sólo se replica hacia el final de la fase S. Esto también vale para los centrómeros y los telómeros (véase con mayor detalle telómeros, en la pág. 138).

División celular

Como se mencionó, existen dos tipos de división celular: **mitosis**, que es la base de la formación de las células somáticas diploides (es decir, con dos ejemplares de cada cromosoma), y **meiosis**, que

BOOK'S COPICENTRO USAC / 2016

booksmedicos.org

es la base de la formación de las células sexuales haploides (es decir, con sólo un ejemplar de cada cromosoma), los oocitos y los espermatozoides. La división celular puede separarse en división nuclear o **cariocinesis,** y división citoplasmática o **citocinesis**.

Mitosis

La mitosis es un proceso dirigido en forma muy precisa por el cual se reparten dos juegos idénticos de moléculas de DNA –originados mediante el proceso de replicación– en dos núcleos recién formados, que por la citocinesis siguiente se ubican en cada una de dos células nuevas.

El DNA de las células de los eucariotas superiores está dividido en segmentos de tamaño variable que, junto con las proteínas histonas y no histonas correspondientes, se denominan **cromosomas** (gr. *chroma*, color; *soma*, cuerpo). En los núcleos celulares del organismo, se encuentran en un número que en general es constante para la especie. En las células somáticas, los cromosomas se encuentran como pares de **homólogos** (gr. *homos*, iguales). Así, en el ser humano aparecen *46 cromosomas* como 23 pares de homólogos. Veintidós de ellos reciben el nombre de **autosomas** para diferenciarlos de los dos cromosomas restantes, los **cromosomas sexuales**. Las partes de los pares de autosomas son idénticas desde el punto de vista morfológico. En la mujer, esto también es válido para los cromosomas sexuales, denominados cromosomas X, mientras que en el hombre los cromosomas sexuales son diferentes (por lo tanto, no homólogos) y se denominan X e Y.

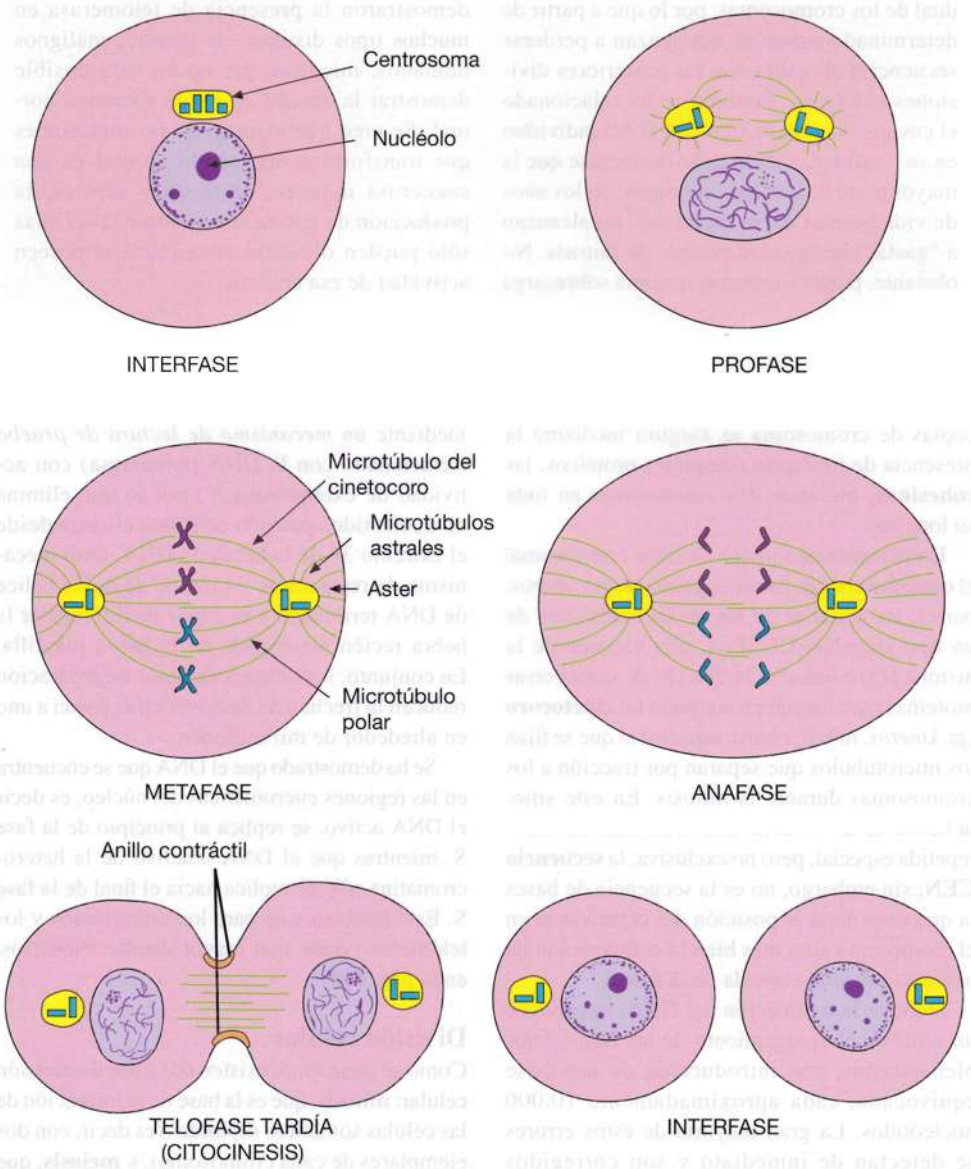

Fig. 4-23. Dibujo esquemático de las **cuatro etapas de la mitosis**.

BOOK'S COPICENTRO USAC / 2016

booksmedicos.org

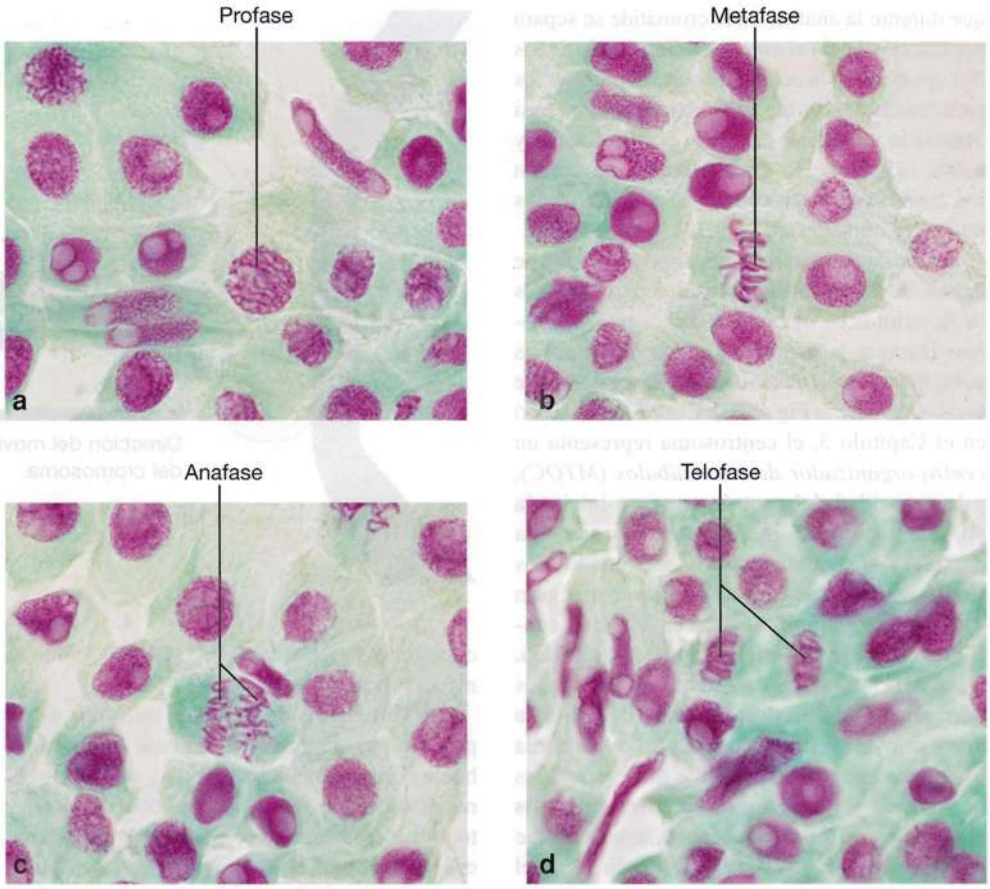

Fig. 4-24. Imágenes al microscopio óptico de la punta de la raíz de una cebolla (**a-d**), que muestran **las cuatro fases de la mitosis (profase, metafase, anafase y telofase)**. Los cromosomas se tiñen de rojo por aplicación del método de Feulgen, específico para DNA. ×660. Barra: 10 µm.

A los fines prácticos, la mitosis se divide en 5 etapas características: *profase, prometafase, metafase, anafase* y *telofase* (Figs. 4-23 y 4-24).

Profase. En los preparados de células en interfase teñidos para microscopia óptica, sólo se ven las partes de los cromosomas que conforman la heterocromatina, dado que el resto de los cromosomas (eucromatina) están demasiado extendidos para poder distinguirlos. El *inicio* de la profase se define como el momento en el cual *los cromosomas se hacen visibles con el microscopio óptico por condensación* como hebras delgadas entrelazadas; de allí la designación mitosis (gr. *mitos*, hilo, hebra). Las hebras se hacen más cortas y gruesas a medida que avanza la condensación. Ahora se distingue que los cromosomas individuales están compuestos por dos mitades iguales denominadas **cromátides** o **cromátides hermanas** (formadas por replicación de DNA) que, como se mencionó, están estrechamente unidas mediante cohesina, y cada cromosoma individual (compuesto por las dos cromátides hermanas) conforma, junto con su contrapartida homóloga, un par de homólogos. El centrómero se distingue como una zona más estrecha, la **constricción primaria** (Fig. 4-25). En cada cromátide, frente al centrómero, se encuentra un **cinetocoro** compuesto por una pequeña placa, en la que se ubican unas 35 pequeñas estructuras tubulares (manguitos) con función de anclaje de cada microtúbulo durante la metafase (Fig. 4-26). Los dos cinetocoros de un par de cromátides se orientan en direcciones opuestas (180°, "espalda con espalda"), lo cual concuerda con el hecho de

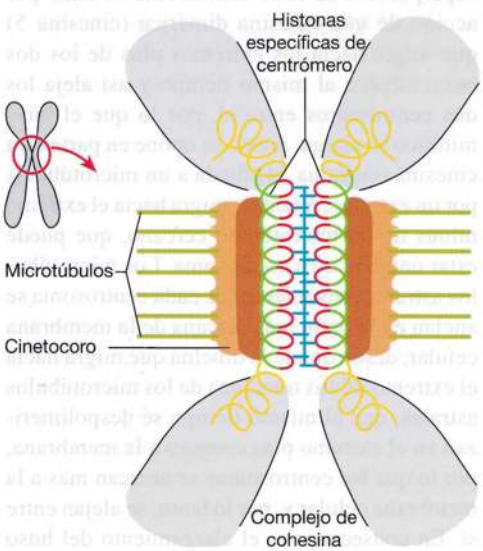

Fig. 4-25. Dibujo esquemático de un centrómero con los **cinetocoros y los microtúbulos asociados con el cinetocoro**.

BOOK'S COPICENTRO USAC / 2016

booksmedicos.org

que durante la anafase cada cromátide se separa por tracción hacia el correspondiente polo de los dos opuestos en la célula. Durante la profase, los cromosomas están tan entrelazados que es casi imposible identificar cada uno por su tamaño y forma individual. Al mismo tiempo que surgen los cromosomas, disminuye el tamaño de los nucléolos hasta desaparecer.

Ya durante la fase S se duplica el par de centríolos de la célula, y los dos pares nuevos de centríolos se ubican uno en cada centrosoma. Durante la profase, los dos centrosomas comienzan a migrar hacia los polos opuestos de la célula (véase la Fig. 4-23). Como se mencionó en el Capítulo 3, el centrosoma representa un *centro organizador de microtúbulos (MTOC)*, y la capacidad del centrómero para iniciar la polimerización de los microtúbulos aumenta notablemente durante la profase. Desde los dos centrómeros y hacia afuera, se forma una gran cantidad de microtúbulos que en conjunto conforman el **huso mitótico** o **aparato mitótico.** Durante la prometafase siguiente, algunos de los microtúbulos de los dos centrómeros se fijan a uno u otro de los cinetocoros de un cromosoma (que, como se vio, comprende dos cromátides hermanas) y se denominan **microtúbulos cinetocóricos** o **del cinetocoro**, mientras que los demás transcurren desde un polo hasta el otro sin fijarse a los cromosomas y se designan como **microtúbulos polares**. También se forman varios microtúbulos más cortos que se irradian en todas direcciones desde cada uno de los centrosomas, lo que da lugar a la formación de una imagen estrellada denominada **áster** (lat. *astrum,* estrella). Estos microtúbulos se designan como **microtúbulos astrales** y no intervienen directamente en el huso mitótico (véase la Fig. 4-23).

Prometafase. La transición a la prometafase se define como el *momento en el cual ya no se distingue el nucleolema*, dado que se degrada en los últimos minutos de la profase, al mismo tiempo que los microtúbulos del huso mitótico se introducen en la masa de cromosomas, donde estos se encuentran dispersos en posiciones aleatorias. Como se estudió antes, la degradación del nucleolema comienza con la fosforilación de las láminas de la lámina nuclear, que se despolimeriza. Esto causa la desestabilización del nucleolema, que se fragmenta en pequeñas vesículas. Además, los procesos de fosforilación desencadenan la fuerte condensación final de la cromatina (mediada por la histona H1) y refuerza la actividad organizadora de los microtúbulos en los centrosomas. Se cree que estas fosforilaciones son causadas por el factor promotor de la mitosis (MPF), es decir, el complejo de ciclina B y cinasa dependiente de ciclina (CDK2), como se mencionó antes.

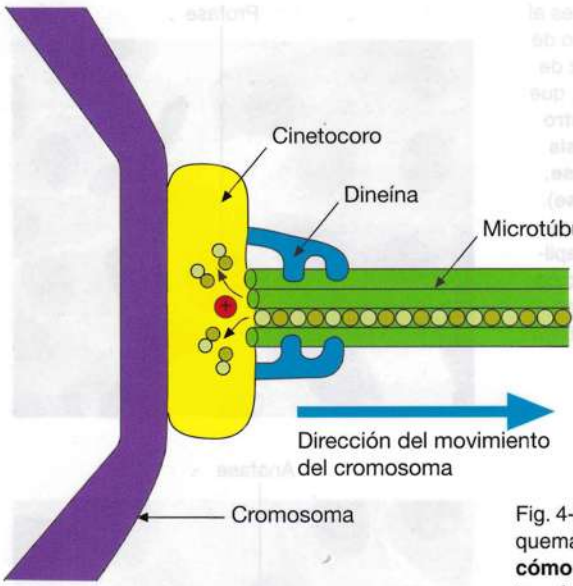

Fig. 4-26. Dibujo esquemático que muestra **cómo los movimientos de los cromosomas en anafase A pueden producirse por despolimerización de los microtúbulos en un cinetocoro** (véase el texto para los detalles).

La formación del aparato mitótico es un proceso muy dinámico en el cual los microtúbulos por momentos se alargan y se acortan. El resultado final es que el huso mitótico se alarga y todos los cromosomas se ubican en una posición exactamente en el medio entre los dos polos del huso, donde forman la **placa de metafase** o **placa ecuatorial**. Como se mencionó en el Capítulo 3, los microtúbulos tienen un extremo plus, donde pueden alargarse y acortarse, y un extremo minus, donde sólo pueden acortarse. Se alargan por polimerización de dímeros de tubulina y se acortan por despolimerización. Todos los microtúbulos del aparato mitótico tienen el extremo minus anclado en uno de los dos centrosomas. Los microtúbulos polares superpuestos de cada centrosoma se unen por acción de una cinesina dimérica (cinesina 5) que migra hacia los extremos plus de los dos microtúbulos al mismo tiempo y así aleja los dos centrómeros entre sí, por lo que el huso mitótico se alarga. A esto se opone en parte otra cinesina (cinesina 14) fijada a un microtúbulos por un extremo, mientras migra hacia el extremo minus de un microtúbulo cercano, que puede estar unido al otro centrosoma. Los microtúbulos astrales provenientes de cada centrosoma se anclan en la parte más cercana de la membrana celular, desde donde la dineína que migra hacia el extremo minus tracciona de los microtúbulos astrales, que al mismo tiempo se despolimerizan en el extremo plus cercano a la membrana, por lo que los centrosomas se acercan más a la membrana celular y, por lo tanto, se alejan entre sí. En consecuencia, el alargamiento del huso

booksmedicos.org

BOOK'S COPICENTRO USAC / 2016

mitótico es el resultado del equilibrio entre dos fuerzas de signo opuesto.

Entre los muchos microtúbulos que parten desde cada uno de los dos centrosomas, algunos entran en contacto con el cinetocoro de uno de los cromosomas y se anclan en uno de los manguitos del cinetocoro mediante el extremo plus. Dado que los dos cinetocoros de un cromosoma tienen orientación opuesta, cuando se fija el primer microtúbulo el cromosoma se orienta automáticamente de manera tal que el otro cinetocoro se oriente hacia el centrosoma opuesto. Si por casualidad de todos modos ambas cromátides se unieran al mismo centrosoma, existe un mecanismo para asegurar que uno de los microtúbulos suelte el cromosoma. Es probable que el mecanismo se desencadene por el momento de flexión aplicado al manguito del cinetocoro. En total, se anclan unos 35 microtúbulos desde cada centrosoma en cada uno de los dos cinetocoros del cromosoma. Cuando a través de los microtúbulos un cromosoma ha hecho contacto con ambos centrosomas, comienza un ajuste de posición durante el cual se observa que los cromosomas se desplazan hacia atrás y hacia adelante, hasta que se ubican con precisión en el plano ecuatorial del huso. No se conoce con certeza el mecanismo subyacente, pero posiblemente se deba a que en esa posición sean iguales los momentos de flexión o la tensión sobre los dos cinetocoros.

Metafase (gr. *meta,* después). Durante esta fase, los cromosomas están ubicados en el plano ecuatorial perpendicular al eje del huso mitótico, donde forman la **placa ecuatorial,** en la cual los cromosomas se encuentran en un equilibrio dinámico entre grandes fuerzas de tracción de dirección opuesta (véanse las Figs. 4-23 y 4-24b). Se ha producido la condensación total de la cromatina y los cromosomas en metafase se ven, con microscopia óptica, como estructuras intensamente teñidas. En esta fase, la célula controla si todos los cinetocoros de las cromátides están unidos por microtúbulos. Recién entonces ocurre la anafase siguiente. En esta transición, se activa el antes mencionado complejo promotor de la anafase (APC/C), que por degradación de una proteína inhibidora, la **securina,** activa una enzima proteolítica, la **separasa.** Esta enzima degrada con rapidez los complejos de cohesina que han mantenido unidas a las dos cromátides hermanas. Como se mencionó, al mismo tiempo se inicia una rápida degradación de ciclinas, con la consiguiente inactivación de CDK y activación de fosfatasas, que eliminan las numerosas fosforilaciones que tuvieron lugar hacia el final de la metafase.

Anafase (gr. *ana,* en oposición). Durante la anafase, *los cromosomas migran desde la placa ecuatorial hacia su respectivo polo celular* (Figs. 4-23 y 4-24c). El proceso se inicia con la división de los centrómeros. Cada una de las dos cromátides se transforma en un **cromosoma hijo** independiente. En las células humanas, durante la anafase se desplaza cada uno de los dos juegos idénticos de 46 cromosomas hacia su respectivo polo. La tracción es causada por despolimerización de los microtúbulos cinetocóricos desde el extremo plus o el extremo minus, o ambos sitios al mismo tiempo. El alcaloide **colchicina** impide la polimerización de los microtúbulos y la consiguiente formación del aparato mitótico. Por lo tanto, las células en división permanecen en el punto de inicio de la metafase ante la influencia de la colchicina.

Dos mecanismos independientes son responsables de los movimientos de los cromosomas durante la anafase. En la primera parte de la anafase (*anafase A*), los cromosomas se desplazan hacia los polos mientras se acortan los microtúbulos cinetocóricos como consecuencia de la despolimerización de la tubulina. Este proceso se bloquea con el veneno mitótico **paclitaxel** (taxolâ). En la segunda parte de la anafase (*anafase B*), los dos polos celulares se alejan entre sí debido a que la cinesina 5 interactúa con los microtúbulos antiparalelos del huso mitótico, es decir, el mismo mecanismo que separó los centrosomas durante el desarrollo del aparato mitótico, en la prometafase. El movimiento de separación de los polos celulares puede ser reforzado por una tracción de los microtúbulos astrales, orientados en oposición al ecuador.

Por lo general, la anafase A y la anafase B se superponen. En el fin de este proceso, los dos juegos de cromosomas hijos se agrupan cada uno en su polo celular.

La **telofase** (gr. *telos,* finalización) inicia el fin de la división nuclear y conduce a la formación de dos núcleos hijos, es decir, la terminación de la cariocinesis (véanse las Figs. 4-23 y 4-24d). Los cromosomas se despliegan y forman regiones heterocromáticas y eucromáticas idénticas a las de la célula madre, y vuelven a aparecer los nucléolos. *De este modo, las dos células hijas no sólo presentan igualdad genética, sino también epigenética con la célula madre* (véase antes en este capítulo la herencia epigenética, pág. 118,). Los elementos vesiculares del nucleolema de la célula madre se fusionan y, por desfosforilación de la lámina, vuelve a formarse la lámina nuclear.

Durante la mitosis, también ocurren modificaciones en el *citoplasma*, de las cuales ya se describieron las relaciones de los centríolos y del huso mitótico. En la anafase, la migración de los dos juegos de cromosomas hacia los polos es

BOOK'S COPICENTRO USAC / 2016

booksmedicos.org

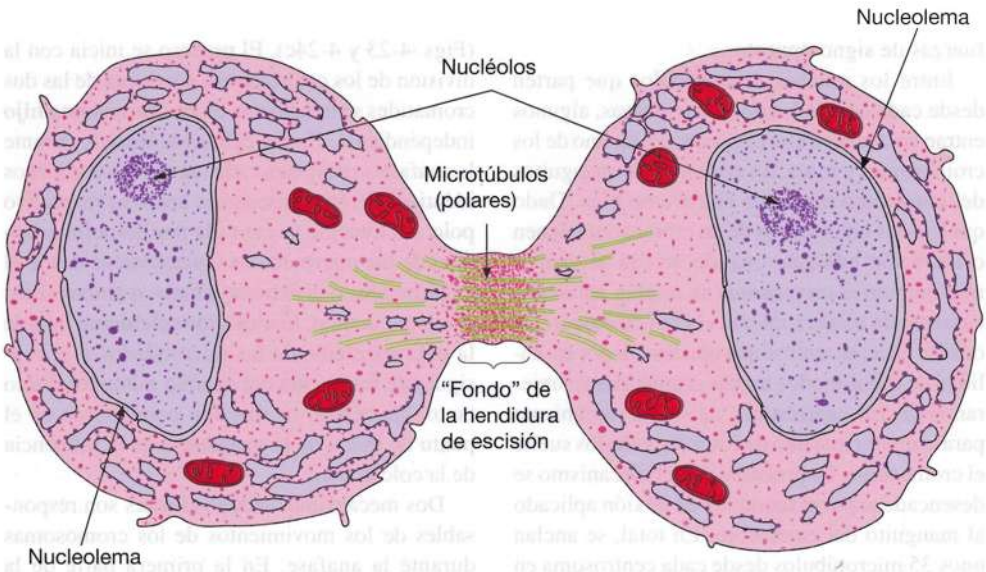

Fig. 4-27. **a** Dibujo esquemático del aspecto **al microscopio electrónico de una célula en telofase tardía**. Han vuelto a formarse el nucleolema y los nucléolos, y la profunda hendidura de escisión ha llegado hasta el cuerpo medio. (Según Krstic). **b** Imagen al miscroscopio electrónico de la **hendidura de escisión.**

seguida de una división más o menos equivalente de los componentes citoplasmáticos, a saber, mitocondrias, retículo endoplasmático, lisosomas, etcétera. En la última parte de la telofase, se induce la **citocinesis** o **citodiéresis**, es decir, la división del citoplasma, que se produce por estrangulamiento de la membrana celular más o menos a la mitad de los dos núcleos recién formados. Esta **hendidura de escisión** (Fig. 4-27) es causada por un grueso haz de filamentos de actina, denominado **anillo contráctil**, que está fijado a la superficie interna de la membrana celular. La acción del compuesto *citocalasina*, que se une a los extremos plus de los filamentos de actina y así impide su polimerización, hace desaparecer los filamentos de actina. Al mismo tiempo, se detiene la citocinesis y desaparece la hendidura de escisión. El anillo contráctil también contiene miosina II, y el estrangulamiento de la hendidura de escisión durante la citocinesis se produce por interacción entre la actina y la miosina, de modo similar al mecanismo de contracción en las células musculares. La hendidura de escisión se cierra gradualmente alrededor de un haz de los microtúbulos polares restantes que, junto con el material citoplasmático, dan origen a una masa denominada **cuerpo medio**. Pronto, la hendidura de escisión interrumpe por completo la comunicación entre las células y termina así la citocinesis.

Meiosis

El desarrollo de las **células sexuales (gametos)** se produce a través de una forma especial de división celular, denominada **meiosis** (gr. *meiosis*, reducción), que incluye *2 divisiones nucleares sucesivas con una sola división y una replicación*

booksmedicos.org

BOOK'S COPICENTRO USAC / 2016

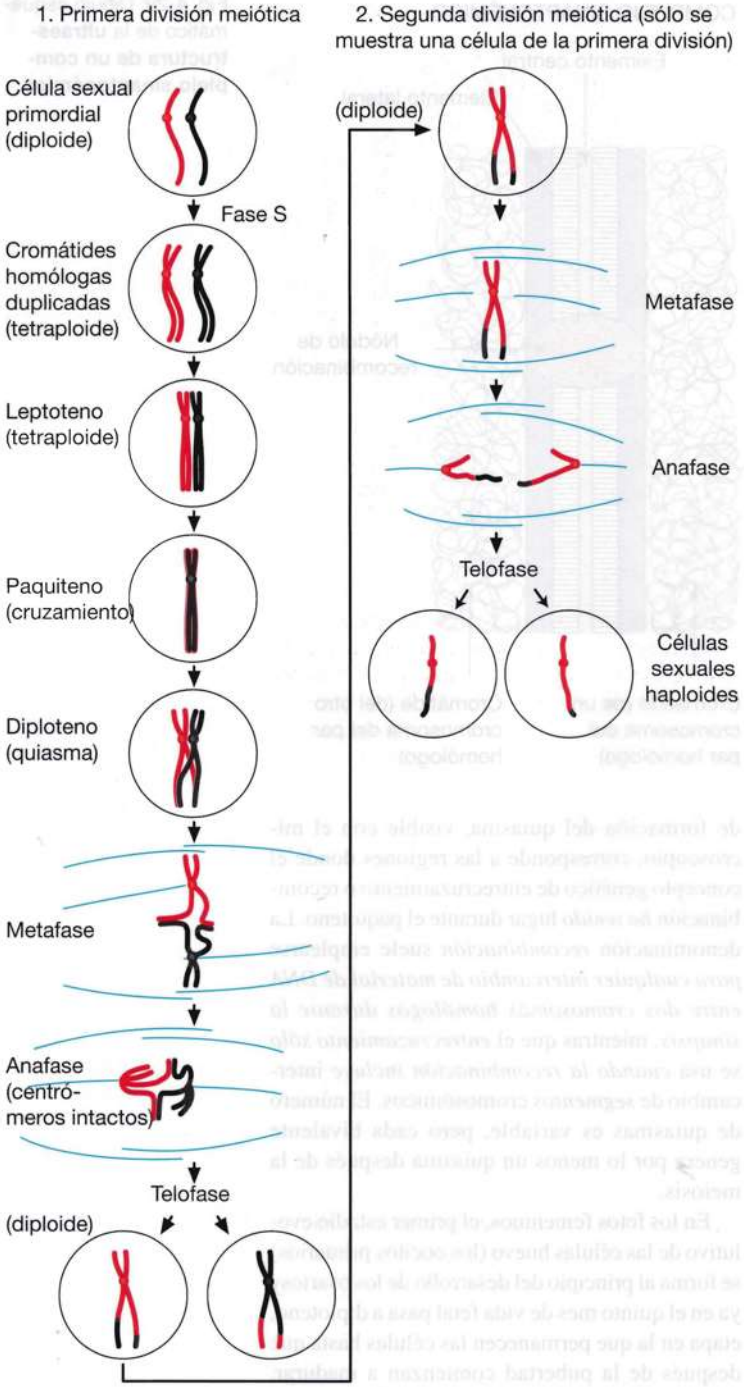

Fig. 4-28. Dibujo esquemático de la **meiosis**. Se muestra el desarrollo de un único par de cromosomas homólogos.

de los cromosomas. De este modo, se reduce a la mitad el número característico **diploide** (gr. *di*, doble; *ploos*, pliegue) de cromosomas de las células somáticas, es decir, al número **haploide** (gr. *haploos*, simple, único). En consecuencia, meiosis designa también la **división reduccional**. Con la fecundación, se unen los núcleos haploides de un gameto masculino y uno femenino y se restablece el número cromosómico diploide. El oocito fecundado se denomina **cigoto** (gr. *zygotos*, acoplamiento).

Además de reducir el número cromosómico, la meiosis tiene la importante función de contribuir a la variación genética (véase más adelante).

Las dos divisiones de la meiosis se denominan **primera división meiótica** o **meiosis I** y **segunda división meiótica** o **meiosis II**, respectivamente. Del mismo modo, las correspondientes fases parciales también se designan con números romanos, por ejemplo, profase I.

Primera división meiótica (meiosis I). Al igual que en la mitosis, la meiosis I es precedida por una fase S, en la que los cromosomas se replican para dar dos copias unidas, y una fase G_2, en la que se controla la replicación para ver si hay errores.

Profase I. La primera división meiótica tiene una profase larga y compleja, subdividida en 5 etapas denominadas *leptoteno, cigoteno, paquiteno, diploteno* y *diacinesis*.

En la primera etapa o **leptoteno** (gr. *leptos*, delgado; *tainia* cinta), los cromosomas son visibles como largos filamentos delgados (Fig. 4-28). Durante la mayor parte de la profase I, ambos extremos de los cromosomas (como situación especial de la meiosis) están unidos a la cara interna del nucleolema a través de sus telómeros. Se desconoce su importancia, pero es posible que sea un mecanismo para mantener ordenada la ubicación. Por lo tanto, durante la creciente condensación, los cromosomas suelen observarse como hebras que se extienden a través del nucleoplasma.

Durante el **cigoteno** (gr. *zygon*, yugo), los *cromosomas homólogos* se unen entre sí y *forman pares*, dado que se ubican uno al lado del otro en toda su longitud y de modo tal que las *regiones equivalentes de cada cromosoma quedan exactamente a la misma altura*. Este apareamiento de los cromosomas se denomina **sinapsis** (gr. *synapsis*, ligamiento). Durante la sinapsis, los dos cromosomas homólogos se hallan separados sólo por una estrecha hendidura que se encuentra ocupada por una estructura especializada denominada **complejo sinaptonémico,** el cual está compuesto por cortos filamentos proteicos que por un extremo se fijan a una cromátide mientras que por el otrose superponen con los provenientes de la otra cromátide (homóloga) para formar una estructura de aspecto similar a una cremallera (Fig. 4-29). Entre los cromosomas aparecen a intervalos estructuras redondeadas denominadas **nódulos de recombinación**, que atraviesan el complejo sinaptonémico. Este complejo y los nódulos de recombinación son importantes para la **recombinación** genética, en la cual se inter-

BOOK'S COPICENTRO USAC / 2016

booksmedicos.org

cambia el DNA entre las cromátides homólogas (véase más adelante).

En el hombre, los dos cromosomas sexuales, es decir, los cromosomas X e Y, son muy diferentes en tamaño y no son homólogos salvo los **segmentos de apareamiento** limitados. Por lo tanto, durante la sinapsis de los cromosomas homólogos en el cigoteno masculino, el cromosoma X y el cromosoma Y sólo se aparean en los segmentos de apareamiento. El cromosoma Y contiene muy escasos genes, dado que la mayor parte de su DNA está compuesto por secuencias repetidas no codificadoras.

La finalización del cigoteno se manifiesta por el desarrollo completo de sinapsis entre todos los pares de cromosomas.

Durante el **paquiteno** (gr. *pakys*, grueso), los cromosomas se tornan más cortos y gruesos, y el núcleo parece contener sólo el número haploide de cromosomas, dado que los cromosomas homólogos están muy cercanos entre sí. Cada par de cromosomas se denomina **bivalente**.

El paquiteno es muy prolongado, a veces dura varios días. Después de este período, se *completa la sinapsis*. El comienzo de separación entre los cromosomas homólogos en las sinapsis marca la transición a diploteno. Durante la formación de la sinapsis en el paquiteno *tiene lugar la recombinación*, debido a que se *produce el intercambio de parte de los genes, de genes completos, o incluso de segmentos cromosómicos completos* entre las cromátides de cada par de homólogos. Para el intercambio de segmentos cromosómicos completos, se produce una rotura transversal a la misma altura de ambas cromátides y luego se intercambian los dos segmentos de cromátide seccionados y se relacionan con la cromátide del cromosoma homólogo. *El intercambio de segmentos enteros* se denomina **entrecruzamiento *(crossing-over)*.** Como se vio, se cree que los nódulos de recombinación son asiento de los procesos moleculares que se manifiestan como sección y reunión de las hebras de DNA.

Durante el **diploteno** (gr. *diploos*, doble), comienzan a separarse los cromosomas. Ahora es posible distinguir que están formados por dos cromátides, por lo que *cada bivalente se compone de 4 cromátides*, lo que se denomina **tétrada**. La separación de los cromosomas no es completa, debido a que permanecen unidos en los sitios donde ha tenido lugar un entrecruzamiento, por estar cruzados en la zona de contacto. Estos sitios de cruzamiento se denominan **quiasmas** (gr. *chiasmas*, posición en cruz) y demarcan las *zonas donde ha tenido lugar un intercambio de secciones cromosómicas* entre las cromátides del par de homólogos. Nótese que el fenómeno

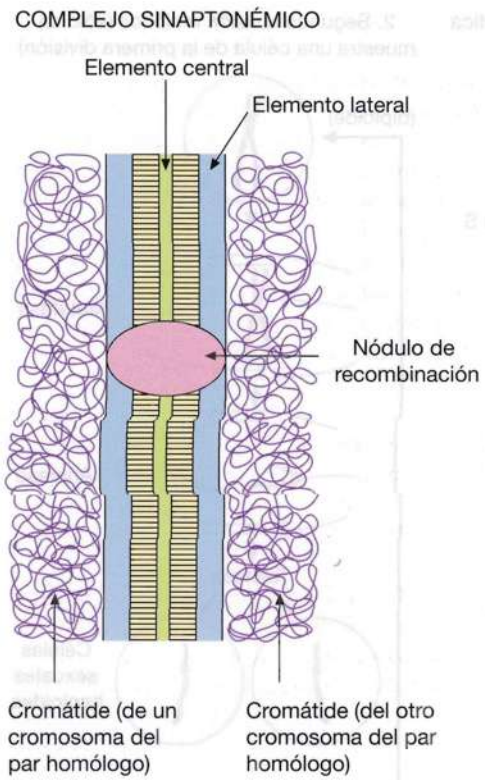

Fig. 4-29. Dibujo esquemático de la **ultraestructura de un complejo sinaptonémico**.

de formación del quiasma, visible con el microscopio, corresponde a las regiones donde el concepto genético de entrecruzamiento o recombinación *ha tenido* lugar durante el paquiteno. La denominación *recombinación* suele emplearse *para cualquier intercambio de material de DNA entre dos cromosomas homólogos durante la sinapsis*, mientras que el *entrecruzamiento sólo* se usa *cuando la recombinación incluye* intercambio de *segmentos* cromosómicos. El número de quiasmas es variable, pero cada bivalente genera por lo menos un quiasma después de la meiosis.

En los fetos femeninos, el primer estadio evolutivo de las células huevo (los oocitos primarios) se forma al principio del desarrollo de los ovariosy ya en el quinto mes de vida fetal pasa a diploteno, etapa en la que permanecen las células hasta que después de la pubertad comienzan a madurar, unas pocas en cada ciclo menstrual, en forma continuada hasta la menopausia (interrupción de la menstruación, véase el Capítulo 22). Así, la etapa de diploteno puede extenderse durante más de 50 años.

La separación de los cromosomas durante la primera división meiótica continúa durante la **diacinesis** (gr. *dia*, a través, culminación; *kinesis*, movimiento), donde los quiasmas y los cromosomas engrosados y parcialmente separados se distinguen con especial claridad. Durante la diacinesis, los quiasmas se desplazan hacia los ex-

BOOK´S COPICENTRO USAC / 2016
booksmedicos.org

tremos de los cromosomas mientras los complejos de cohesina se disuelven. Frente a los centrómeros de los dos cromosomas, la unión con la cohesina recién se degrada en la metafase, igual que en la mitosis. Los nucléolos desaparecen al principio de la profase I y el nucleolema, a su terminación.

Metafase I. Durante esta fase, los pares de cromosomas bivalentes forman la placa ecuatorial. Dado que cada bivalente o tétrada está compuesta por 4 cromátides, también hay 4 cinetocoros, pero los 2 cinetocoros de las dos cromátides hermanas se unen y se orientan entonces en la misma dirección (a diferencia de la relación durante la mitosis, donde los dos cinetocoros se orientan cada uno hacia su respectivo polo). El cinetocoro común para las dos cromátides hermanas de un cromosoma homólogo queda fijado mediante microtúbulos cinetocóricos que sólo provienen del mismo polo celular.

Anafase I. Durante esta fase, *no tiene lugar ninguna división de los centrómeros; los cromosomas enteros, cada uno compuesto por dos cromátides hermanas,* se desplazan hacia polos opuestos, de modo tal que un cromosoma entero (cromátide doble) de un par de homólogos se desplaza hacia un polo, mientras que el otro cromosoma del par sináptico se desplaza hacia el polo opuesto. De este modo, cada polo recibe 23 cromosomas individuales, cada uno compuesto por dos cromátides hermanas.

Como se mencionó, el cigoto diploide (célula huevo fecundada) se forma por fusión de los dos gametos haploides; así, de cada par de cromosomas homólogos, uno proviene del espermatozoide y el otro, del oocito. Esta situación se mantiene en todas las mitosis posteriores, dado que tiene lugar una duplicación exacta de los 46 cromosomas, con producción de un doblete exacto en cada célula hija, que por lo tanto contiene 23 pares de homólogos (salvo respecto de los cromosomas X e Y, que no son homólogos). En la placa de metafase de la primera división meiótica, para cada par de cromosomas homólogos es *aleatorio* cuál de los dos cromosomas tiene su cinetocoro (común para las dos cromátides del cromosoma) orientado hacia un polo determinado, hacia el cual migrará el cromosoma durante la anafase. Por lo tanto, *el número de cromosomas de origen materno* y *paterno en cada uno de los núcleos recién formados es circunstancial*. Esta separación casual de los cromosomas homólogos durante la meiosis contribuye a la variación genética y representa *la base citológica de la segunda ley de Mendel*.

Telofase I. Durante esta etapa, se regeneran los núcleos, y cada uno contiene 23 cromosomas, es decir el número haploide, pero cada cromosoma se compone de dos cromátides hermanas.

La **intercinesis** (equivalente de la interfase) entre las meiosis I y II es corta y durante su transcurso no *hay síntesis de DNA*.

Segunda división meiótica (meiosis II). Durante la segunda división meiótica, tiene lugar una separación del centrómero en cada cromosoma, por lo que las cromátides hermanas que lo componen se transforman en cromosomas hijos, igual que en la mitosis común. Estos cromosomas se desplazan desde la placa de metafase hacia los polos opuestos, tras lo cual tiene lugar el restablecimiento de los núcleos. Así, las cuatro cromátides de cada tétrada de la profase I se reparten en cuatro gametos, cada uno con número haploide de cromosomas. En el hombre esto conduce a la formación de **cuatro espermátides** (estadios tempranos de los espermatozoides) (Fig. 4-30), mientras que, en principio, en la mujer deberían producirse cuatro oocitos. Sin embargo, esto no ocurre porque en las divisiones citoplasmáticas (citocinesis) casi todo el citoplasma del precursor gamético femenino se reparte hacia una de las dos nuevas células, por lo que el resultado final después de las dos divisiones meióticas es un solo oocito (célula huevo) (Fig. 4-31). Los demás núcleos se rodean excluisvamente por un delgado borde de citoplasma y se denominan **cuerpos polares**.

En el oocito, uno de los 23 cromosomas, el cromosoma sexual, es un cromosoma X, mientras que el cromosoma sexual de las espermátides (y los espermatozoides) puede ser un cromosoma X o un cromosoma Y (para mayores detalles, véase gametos en el Capítulo 22).

Recombinación genética. Como se mencionó, en la sinapsis entre las cromátides durante la profase de la primera división meiótica tiene lugar un intercambio de segmentos cromosómicos como expresión visible del intercambio de DNA, es decir, de material genético, entre los dos cromosomas homólogos, de los cuales uno

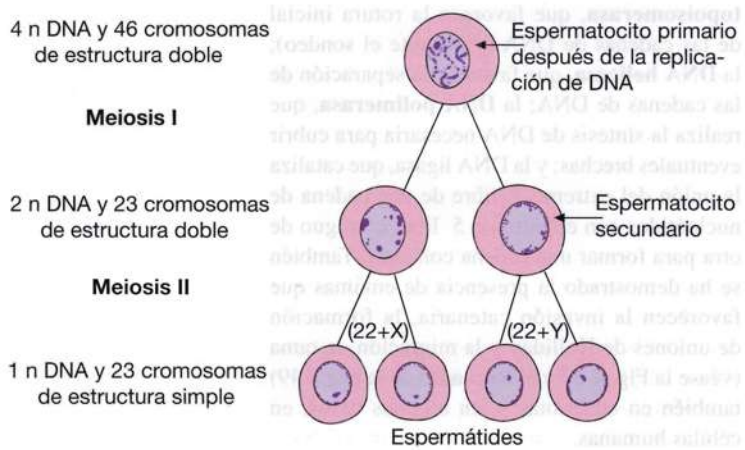

Fig. 4-30. Dibujo esquemático de la **meiosis en el varón**. La división meiótica de la célula sexual masculina primitiva (el espermatocito primario) conduce a la formación de 4 espermátides, que se desarrollan posteriormente a espermatozoides. (Según Langman).

BOOK'S COPICENTRO USAC / 2016

booksmedicos.org

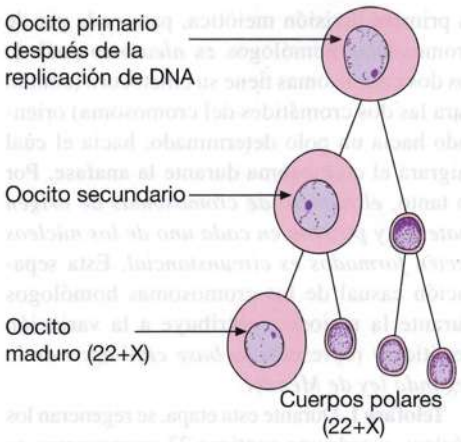

Fig. 4-31. Dibujo esquemático de la **meiosis en la mujer**. La división meiótica de la célula sexual femenina primitiva (el oocito primario) conduce a la formación de solo un oocito maduro. (Según Langman).

proviene de la madre del individuo y el otro del padre. De esta manera se logra que, después de la sinapsis, cada cromosoma homólogo contenga una mezcla de secuencias de DNA maternas y paternas. Este *intercambio de material genético entre dos cromosomas homólogos* se denomina recombinación, dado que por el intercambio se origina una combinación nueva o modificada de genes en cada uno de los dos cromosomas homólogos.

Como se describió antes, cada gen existe en el ser humano y en otros organismos diploides en copia doble, en la forma de dos **alelos** (gr. *allos*, otro), a menudo indicados con una letra mayúscula y otra minúscula (p. ej., A y a) y localizados en un sitio determinado o **locus** en cada cromosoma de un par de homólogos. Si una cromátide homóloga contiene los alelos *A* y *B*, y la otra cromátide homóloga contiene los alelos *a* y *b*, por recombinación puede producirse una modificación, y las cromátides pueden pasar a contener a y B, y A y b, en su lugar. Cuando ocurre este tipo de intercambio entre dos moléculas de DNA de secuencia extendida, el proceso se denomina **recombinación homóloga**. Además, un intercambio como el descrito con material equivalente, donde se mantienen todos los alelos involucrados, se denomina **recombinación recíproca**, es decir que cualquier gen que se intercambia de un cromosoma aparece después de la recombinación en el otro cromosoma, y viceversa.

En un principio se postulaba que la *cantidad mínima de material genético intercambiado durante la recombinación*, denominado **unidad de recombinación,** era un gen completo, pero con posterioridad se ha demostrado que también ocurre **recombinación intragénica** y en la actualidad se considera que la unidad de recombinación, también para *eucariotas, puede ser tan pequeña como un único par de bases.* Además, se ha demostrado que la recombinación puede ser *no recíproca*. Es decir que en el ejemplo previo de los genes A, a y B, b, podría originarse un cromosoma con la combinación A y b y otro con la combinación a y b. El alelo B, que tendría que aparecer en otro cromosoma, se ha "convertido" en un alelo b durante el proceso de recombinación. En consecuencia, se usa también la denominación **conversión génica** para la **recombinación no recíproca**. Cabe destacar que se considera a las recombinaciones recíproca y no recíproca como procesos muy poco frecuentes.

Los *procesos moleculares* relacionados con la recombinación genética tienen lugar en los nódulos de recombinación visibles con el microscopio óptico en el complejo sinaptonémico. DNA monocatenario de cada cromátide penetra en la otra cromátide **(invasión catenaria),** y busca secuencias homólogas. Cuando los cromosomas homólogos se encontraron a través de la invasión catenaria, se forma un complejo sinaptonémico que acopla los dos cromosomas homólogos de la sinapsis como una cremallera. También aquí se ha demostrado la presencia de varias enzimas necesarias para el proceso, entre ellas la **DNA topoisomerasa**, que favorece la rotura inicial de las cadenas de DNA (y permite el sondeo); la **DNA helicasa**, que favorece la separación de las cadenas de DNA; la **DNA polimerasa**, que realiza la síntesis de DNA necesaria para cubrir eventuales brechas; y la DNA ligasa, que cataliza la unión del extremo 3 libre de una cadena de nucleótidos con el extremo 5 libre contiguo de otra para formar una cadena continua. También se ha demostrado la presencia de enzimas que favorecen la invasión catenaria, la formación de uniones de Holliday y la migración de rama (véase la Fig. 4-32 y el Recuadro de la pág. 149) también en eucariotas y, en algunos casos, en células humanas.

BOOK'S COPICENTRO USAC / 2016

booksmedicos.org

Modelo de intercambio de hebra simple para la recombinación genética

Se ha intentado explicar los *procesos moleculares* sobre los que se basa la recombinación genética mediante modelos hipotéticos, de los cuales el más reconocido es el designado **modelo de intercambio de hebra simple** (Fig. 4-32). En pocas palabras, este modelo parte del hecho de que la recombinación se inicia cuando una de las hebras simples de una de las moléculas de DNA (molécula donante) se corta, tras lo cual se desenrolla libre de la molécula donante e *invade* la molécula homóloga de DNA (molécula receptora), dado que las hebras dobles se separan. Se cree que la hebra invasora realiza después un tipo de "sondeo" para buscar una región con secuencia complementaria en la molécula receptora. Si logra hallar tal secuencia homóloga, la hebra invasora se aparea por sus bases con la hebra complementaria homóloga en la molécula receptora. A continuación se produce una rotura en la hebra "desplazada" de la molécula receptora y esa hebra invade entonces, de modo similar, la molécula donante y se aparea por sus bases con la región homóloga de la hebra no invasora de la molécula donante. Después se unen las dos hebras invasoras de DNA con el extremo libre en cada molécula de DNA, lo cual da lugar a la formación de una estructura cruzada cerrada, denominada **unión de Holliday** (por el autor de la hipótesis, Robin Holliday). Una vez formada la unión de Holliday, las dos moléculas de DNA pueden desenrollarse o enrollarse otra vez simultáneamente en el sitio del entrecruzamiento, por lo que éste puede desplazarse hacia la izquierda o hacia la derecha a lo largo de las moléculas de DNA, fenómeno denominado **migración de rama**.

En los pasos siguientes, se produce una nueva rotura en las hebras simples de DNA para liberar la estructura cruzada. Si esta rotura ocurre en las dos hebras no invasoras y éstas después se unen recíprocamente, es decir, el extremo de la hebra restante de una molécula de DNA se une con el extremo de la hebra restante de la otra molécula de DNA y viceversa, tiene lugar una recombinación, dado que aparecen dos moléculas de DNA recombinante, de las cuales la mitad izquierda de la molécula de DNA de la Figura 4-32 (que se ve fuera de la corta zona heterodúplex) proviene de una de los dos moléculas de DNA originales, mientras que la mitad derecha proviene de la otra molécula. Por el contrario, si se liberan las dos hebras

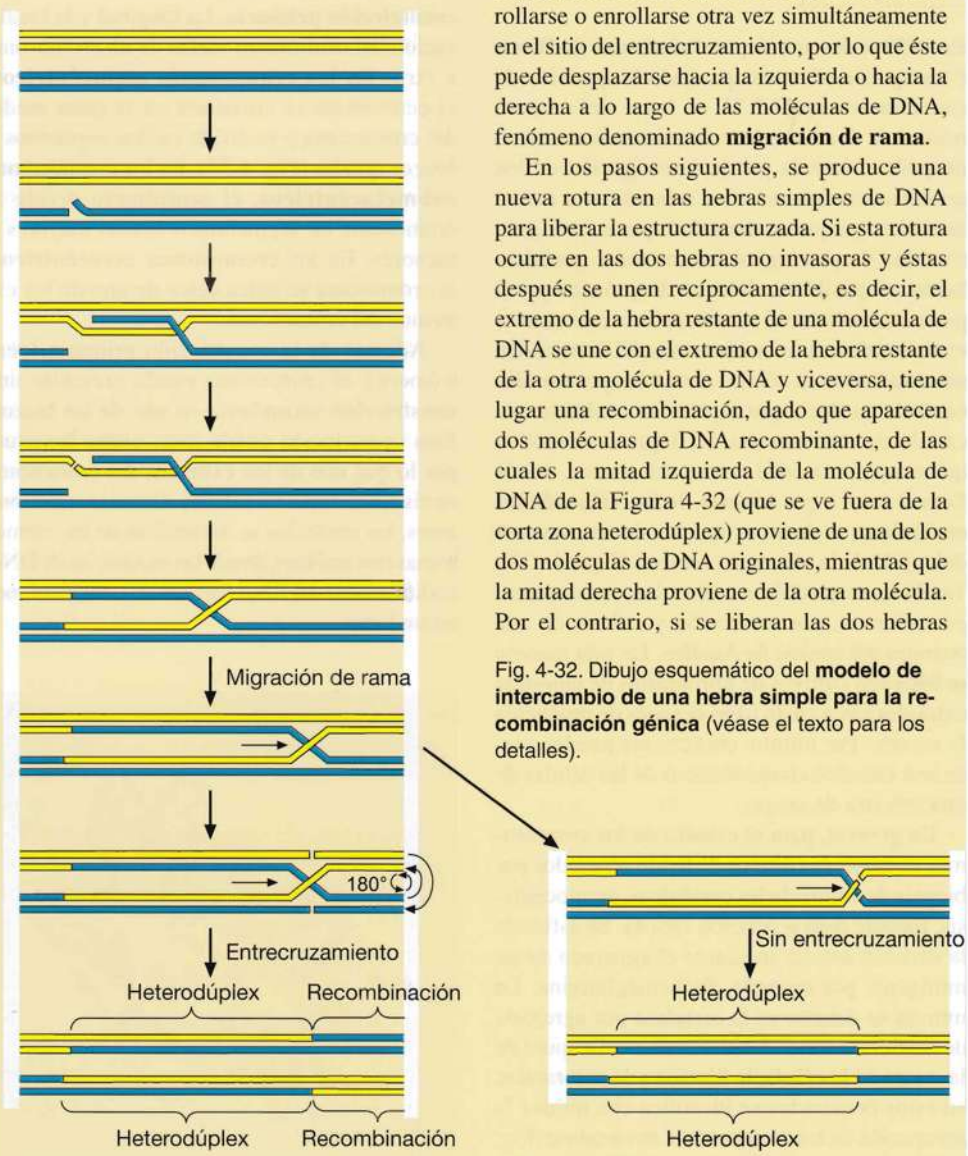

Fig. 4-32. Dibujo esquemático del **modelo de intercambio de una hebra simple para la recombinación génica** (véase el texto para los detalles).

BOOK'S COPICENTRO USAC / 2016

booksmedicos.org

invasoras y después se unen recíprocamente, se generan dos moléculas de DNA idénticas con las originales sin que se produzca recombinación, salvo por el hecho de que en el sitio de entrecruzamiento se encuentra una **región heterodúplex** o híbrida. Esto se debe a que la hebra invasora de cada molécula de DNA se aparea por sus bases con la hebra restante de la molécula receptora, es decir, entre secuencias homólogas de los dos alelos del mismo gen. A menudo, estos alelos contienen pequeñas diferencias no complementarias en la secuencia de bases, por lo que el DNA producido por apareamiento de bases de este tipo se denomina heterodúplex. Cuando se disuelve el sitio de entrecruzamiento, como se describió antes para la recombinación, también permanece una zona con DNA heterodúplex en el sitio correspondiente al cruzamiento. En ambos casos es posible "corregir el error" mediante la *reparación del apareamiento incorrecto*. Con independencia de cuál de las dos cadenas de la molécula de DNA se usa como plantilla durante el proceso de reparación, el alelo que se encuentra en la hebra "corregida" desaparece y es reemplazado por el alelo complementario, lo cual corresponde a la transformación de A en a, es decir, se ha producido la conversión génica o la recombinación no recíproca.

Cromosomas humanos

En 1959 se descubrió que el **síndrome de Down** ("mongolismo") traía aparejada la aparición de tres cromosomas Nº 21 en lugar del número normal de dos. Este descubrimiento incrementó después el interés por la investigación de los cromosomas humanos en relación con enfermedades, ya que se demostró que en una gran cantidad de patologías determinadas genéticamente es posible realizar el diagnóstico pre y posnatal mediante el estudio de los cromosomas en la metafase. Los cromosomas del feto pueden ser estudiados en células obtenidas por **amniocentesis**, es decir, por aspiración mediante una cánula de una muestra del líquido amniótico que ocupa la cavidad dentro del amnios, donde flota el feto, o por **biopsia de las vellosidades coriónicas**, es decir, extracción de una muestra del tejido de la placenta (véase el Capítulo 22). También es posible analizar los cromosomas *post mórtem*, por extracción y cultivo de una muestra del tendón de Aquiles. De esta manera se obtienen cultivos de fibroblastos de muestras extraídas hasta cuatro días después de producida la muerte. Por último, obviamente pueden realizarse estudios cromosómicos de las células de una muestra de sangre.

En general, para el estudio de los cromosomas se emplean cultivos de tejido obtenidos por biopsia de vellosidades coriónicas, amniocentesis, médula ósea o punción venosa. Se estimula la división celular mediante el agregado de un mitógeno, por ejemplo, fitohemaglutinina. La mitosis se detiene en la metafase por agregado de colchicina tras 2-3 días de cultivo. Después de la rotura de la célula, la fijación y la coloración, en estos preparados se identifica con nitidez la agrupación de los cromosomas en metafase (Fig. 4-33), compuestos por dos **cromátides** unidas entre sí por el centrómero, también denominado **constricción primaria**. La longitud y la localización del centrómero varían de un cromosoma a otro. En los **cromosomas metacéntricos,** el centrómero se encuentra en la parte media del cromosoma y lo divide en dos segmentos o *brazos* iguales (Fig. 4-34). En los **cromosomas submetacéntricos,** el centrómero divide al cromosoma en segmentos o brazos mayores y menores. En los **cromosomas acrocéntricos,** el cromosoma se ubica cerca de uno de los extremos del cromosoma.

Además de la constricción primaria (centrómero), el cromosoma puede presentar una **constricción secundaria** en uno de los brazos. Esta constricción puede tener cierta longitud, por lo que uno de los extremos del cromosoma se visualiza como un **satélite**. Como se mencionó antes, los nucléolos se desarrollan de los cromosomas con satélites, donde las secuencias de DNA codificadoras del RNA forman las constricciones secundarias.

Fig. 4-33. Imagen al microscopio óptico de **cromosomas en metafase humanos normales** de células en las cuales se detuvo la mitosis en la metafase por agregado de colchicina después de 2-3 días de incubación. Se distingue con nitidez que cada cromosoma se compone de 2 cromátides unidas por el centrómero. Teñido con orceína. ×660. Barra 10 µm. (Cedida por G. Bruun Petersen).

BOOK'S COPICENTRO USAC / 2016

booksmedicos.org

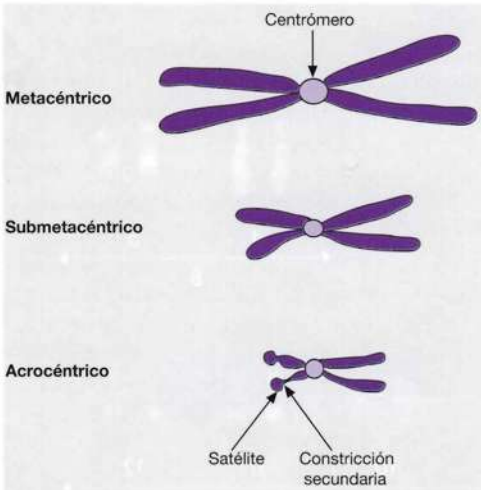

Fig. 4-34. Dibujo esquemático de los **tres tipos de cromosomas humanos**.

Para asegurar la identificación óptima de los pares de cromosomas individuales en un estudio cromosómico, se aplican métodos de **tinción de bandas** especiales. Por ejemplo, mediante microscopia de fluorescencia de cromosomas teñidos con **quinacrina** se detecta un patrón característico de bandas transversales (bandas Q) que permite la identificación de cromosomas difíciles de separar de otro modo (Fig. 4-35).

Con el análisis sistemático de los cromosomas, se realiza la **cariotipificación**, es decir, se *dispone el conjunto de cromosomas de una célula según una convención internacional* en un **cariotipo**. Esto se hacía recortando cada cromosoma de una fotografía captada de un preparado de una célula en metafase. Después se identificaban los pares de homólogos y, sobre la base de su longitud y la localización del centrómero y de las bandas, se disponían los pares de cromosomas en hileras que se numeraban del 1 al 22. Los pares de cromosomas sexuales se ubican al final, después del par 22 (véase la Fig. 4-35).

Existen otros métodos de tinción de bandas, por ejemplo, la **tinción de bandas en prometafase**. En este método se detiene la mitosis hacia el final de la profase, cuando los cromosomas están menos condensados que en la metafase. Esto genera mayor número de bandas y permite

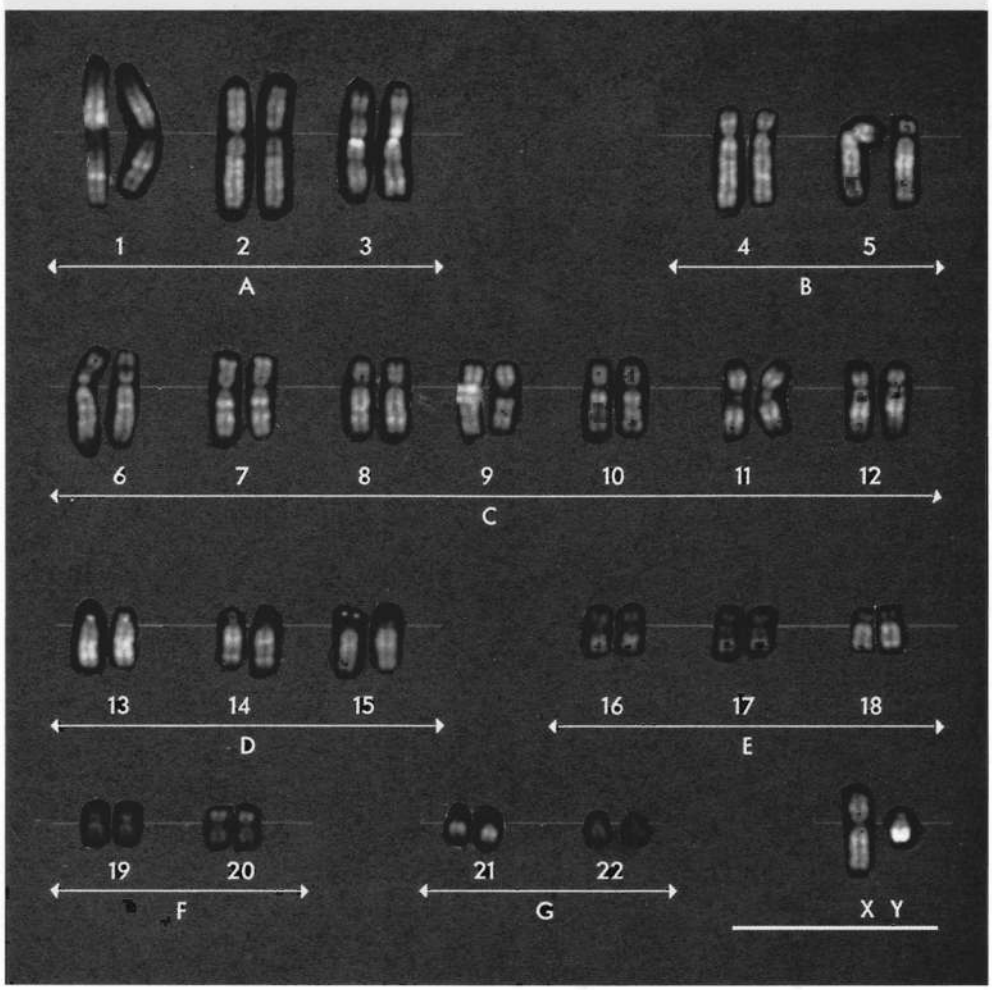

Fig. 4-35. **Cariotipo humano normal** en la presentación clásica, armado mediante recortes de cromosomas en metafase de una microfotografía. Se detuvo la mitosis en metafase después de tres días de incubación, por el agregado de colchicina. Tinción con quinacrina. Las marcas A a G se refieren a una clasificación de los cromosomas solos, sobre la base de tamaño y ubicación del centrómero. ×3.000. (Cedido por G. Bruun Petersen).

BOOK'S COPICENTRO USAC / 2016

booksmedicos.org

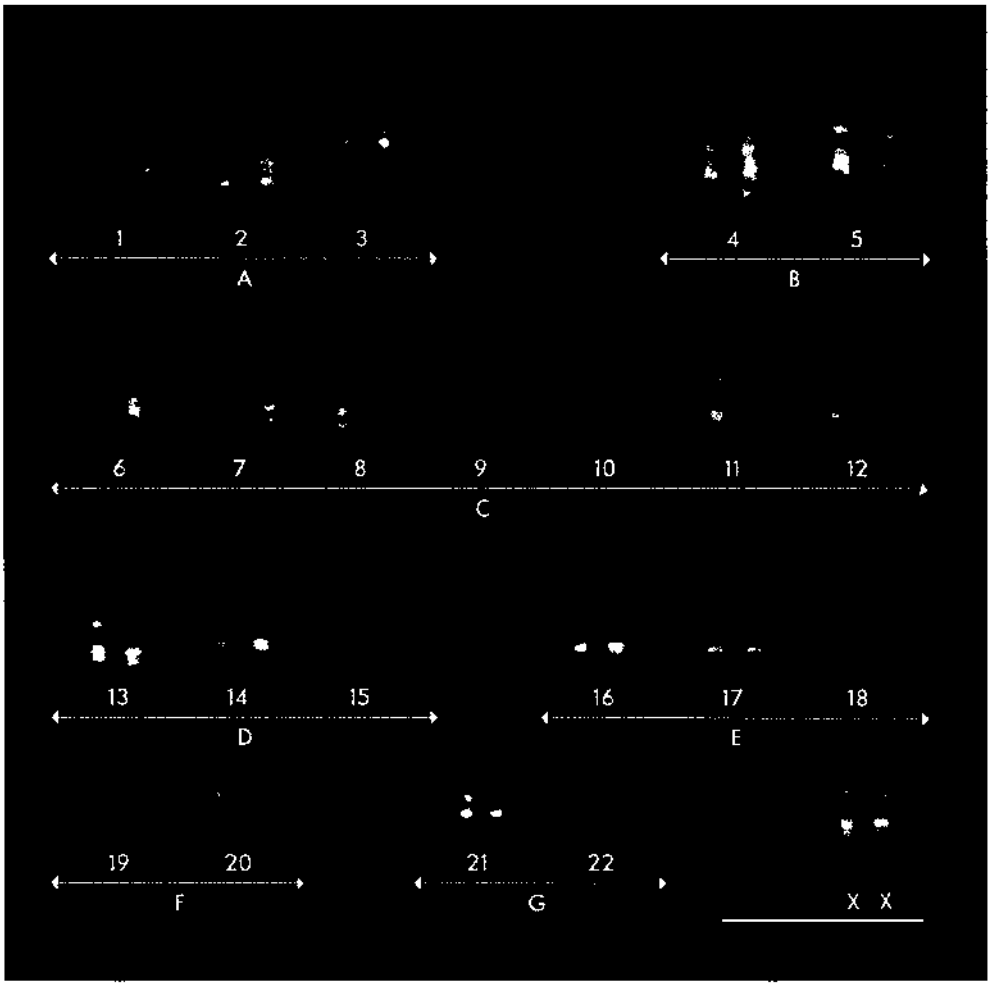

Fig. 4-36. **Cariotipo humano** (armado como se describe en Fig. 4-35) de **una niña con síndrome de Down (mongolismo)**. Se distinguen tres cromosomas N° 21 (trisomía 21) en lugar del número normal de dos. ×3.000. (Cedido por G. Bruun Petersen).

reconocer más detalles. Por esta razón, el método también se denomina *tinción de bandas de alta resolución*. Todos estos métodos tienen importancia clínica, dado que han mejorado las posibilidades de diagnosticar una serie de enfermedades genéticas (Fig. 4-36). Así, con las tinciones de bandas comunes es posible detectar deleciones (eliminaciones) (véase más adelante) de hasta sólo 4000 kb (1 kilobase = 1000 pares de bases), y aun menores, con la tinción de bandas en prometafase. Las deleciones más pequeñas, que no pueden detectarse con estos estudios cromosómicos hoy *clásicos*, pueden reconocerse mediante técnicas moleculares que se basan en los notables avances recientes en la tecnología de hibridación in situ (véase también el Capítulo 2, pág. 56), efectuada en preparados de cromosomas en metafase (Fig. 4-37). La presentación de los cariotipos se realiza ahora en forma automatizada, mediante el análisis computarizado de la imagen (Fig. 4-38).

En realidad, a menudo el **análisis de DNA** reemplaza por completo los métodos tradicionales y se encuentra en pleno desarrollo vertiginoso, capaz de revolucionar los diagnósticos citogenéticos. Muchas de las investigaciones diagnósticas de DNA se basan hoy en los **marcadores de DNA**, que se heredan con el gen por estudiar, puesto que se localizan muy cerca o dentro de ese gen (como intrones). Los marcadores están compuestos por las denominadas "**pequeñas repeticiones en tándem**" **(STR)** (ing. *s*mall *t*andem *r*epeats), o **microsatélites**, secuencias de DNA muy cortas, de soólo 2-4 pares de bases, que se repiten entre pocas veces y hasta unas 50. Se supone que existen hasta unos 100.000 de estos microsatélites distribuidos por todo el genoma humano. Es sencillo determinar estos sistemas marcadores al aplicar la reacción en cadena de la polimerasa (PCR) (véanse libros de texto sobre biología molecular). A menudo existe un número importante de formas alélicas para un mismo gen, *polimorfismo genético* (si bien cada individuo posee sólo 2 alelos por gen, correspondientes a los dos cromosomas autosómicos homólogos), de los cuales algunos pueden causar enfermedades. Sobre la base de la variación del número de mi-

BOOK'S COPICENTRO USAC / 2016

booksmedicos.org

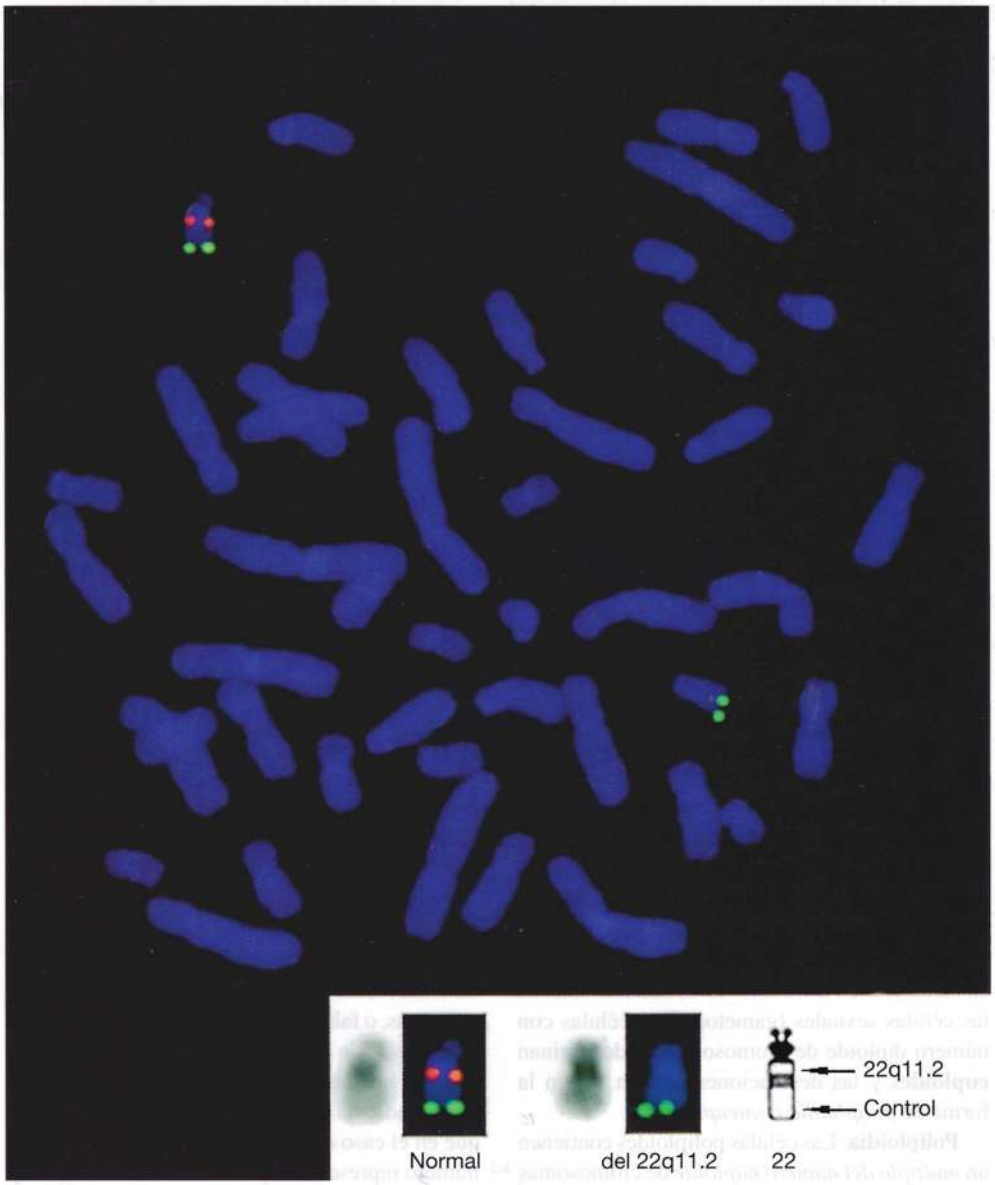

Fig. 4-37. Imagen captada con microscopio de fluorescencia de un **par de cromosomas en metafase** sometidos a **hibridación in situ, con demostración de una microeliminación** (microdeleción) en uno de los cromosomas del par N° 22. El cromosoma normal muestra dos puntos fluorescentes rojos (uno por cada cromátide hermana), correspondientes a la porción de DNA demostrada por hibridación, mientras que el cromosoma anormal carece de estos dos puntos, como expresión de que se ha perdido la porción de DNA respectiva con la microeliminación (los dos puntos verdes en ambos cromosomas, normal y anormal, representan la demostración de otra secuencia –independiente– de DNA y se incluyen al solo efecto de controlar el método). La microeliminación afecta un cúmulo de genes de importancia para el desarrollo normal del corazón, el timo y las glándulas paratiroides, entre otras estructuras, por lo que cuando se produce esta microeliminación aparecen defectos de desarrollo en los correspondientes órganos denominado **síndrome de Di George**. (Cedido por E. Kjeldsen).

crosatélites (repeticiones en tándem), **VNTR** (ing. *variable **n**umber of **t**andem **r**epeats)* o polimorfismo, junto con un estudio de los progenitores y de otros miembros de la familia, es posible establecer el estado genético de un feto en lo referido a un gen productor de una enfermedad. Como ya se mencionó, esta técnica es de gran importancia para el diagnóstico prenatal, puesto que se conoce una cantidad muy grande (y creciente) de genes productores de enfermedades y de marcadores de microsatélites, y su localización en la secuencia de DNA de los cromosomas.

BOOK'S COPICENTRO USAC / 2016

booksmedicos.org

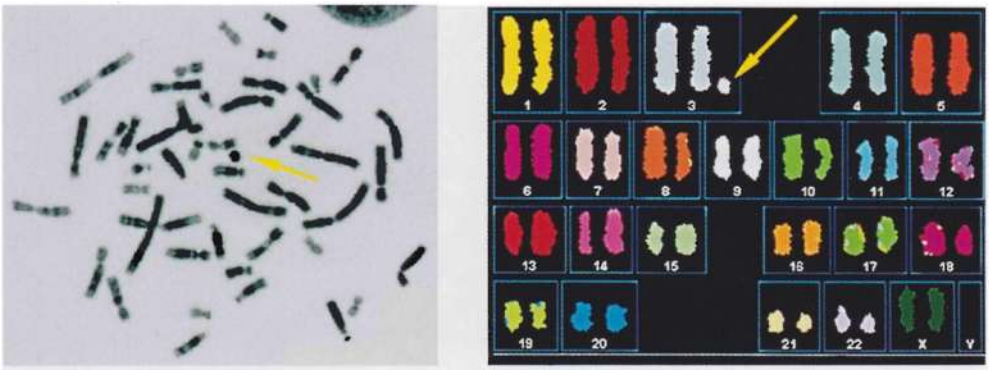

Fig. 4-38. A la **izquierda** se muestra un **juego de cromosomas en metafase** sometido a coloración de bandas con quinacrina, mientras que en la imagen de la derecha se realizó la **clasificación computarizada del par de cromosomas** y se tiñó cada par de cromosomas con un color determinado, proceso denominado **cariotipificación espectral**. La flecha de la imagen superior indica una porción de cromosoma en exceso que mediante hibridación in situ se ha visto que pertenece al par de cromosoma N° 3, por lo que se tiñó con el color de ese par dentro de la cariotipificación espectral y se ubicó junto a ese par (flecha). Por ende, se trata de una trisomía 3 (parcial). (Cedido en préstamo por E. Kjeldsen).

Anomalías cromosómicas

Anomalía significa *desviación de lo estándar*. Las anomalías cromosómicas de importancia clínica incluyen variaciones en la *cantidad* o en la *estructura* respecto de un cariotipo normal.

Variaciones en el número de cromosomas. El juego normal de 23 pares de cromosomas se denomina número **diploide**, dado que alude al número doble (2n) del haploide (1n), es decir, el mínimo juego completo de cromosomas que en condiciones normales se encuentra sólo en las células sexuales (gametos). Las células con número diploide de cromosomas se denominan **euploides** y las desviaciones pueden ser en la forma de *poliploidia* o *aneuploidia*.

Poliploidia. Las células poliploides contienen un *múltiplo del número haploide* de cromosomas dado que, por ejemplo, una célula **triploide** posee 69 cromosomas, una **tetraploide** posee 92, etcétera. La poliploidia aparece en condiciones normales en ciertas células somáticas. Así, son poliploides algunas células hepáticas, lo cual se evidencia por un núcleo de mayor tamaño o dos núcleos de tamaño normal; estos hepatocitos funcionan normalmente. También algunas células nerviosas grandes son poliploides y los megacariocitos que dan origen a las plaquetas (véase el Capítulo 10) son poliploides, con hasta 64n. Estas células poliploides normales se forman por duplicación del número de cromosomas sin posterior cariocinesis, por ejemplo, por permanencia de los cromosomas hijos en la placa ecuatorial durante la anafase y la consecuente inclusión en el mismo núcleo.

Un *individuo puede presentar poliploidia en todas sus células,* lo cual puede deberse a la formación de gametos sin reducción del número de cromosomas. La causa más frecuente se denomina **dispermia**, es decir que dos espermatozoides fecundan el mismo oocito. En el ser humano, estos individuos no son viables tras el nacimiento, pero se ha observado triploidia y tetraploidia en fetos abortados espontáneamente.

Aneuploidia. En las células aneuploides, el *número de cromosomas no es múltiplo exacto del número haploide*. Por ejemplo, puede haber un cromosoma adicional, con un total de 47 cromosomas, o faltar un cromosoma, con un número total de 45. En el primer caso, hay tres cromosomas del mismo número en lugar del par normal y la condición se denomina **trisomía**, mientras que en el caso del cromosoma faltante, habrá un número representado por un único cromosoma y se denomina **monosomía**.

La aneuploidia puede aparecer durante la división celular por un mecanismo denominado **no disyunción**. En la **no disyunción meiótica,** no hay separación de los cromosomas homólogos de un par. Ambos cromosomas homólogos migran al mismo polo y así forman parte de un mismo gameto, y cuando éste se une con un gameto normal dará origen a un individuo con trisomía. Del mismo modo, un gameto con un cromosoma faltante dará lugar a la formación de monosomía por la fertilización con un gameto normal. La no disyunción meiótica puede ocurrir durante la formación de los espermatozoides, pero por lo general se produce durante la formación de oocitos, lo cual sin duda se relaciona con el hecho de que la meiosis en este caso dura desde la etapa fetal hasta la liberación del huevo, es decir, hasta unos 50 años, con el consiguiente riesgo

booksmedicos.org

BOOK'S COPICENTRO USAC / 2016

Síndromes clínicos con aneuploidia y mutaciones cromosómicas

Una forma clínica importante de aneuploidia *autosómica* es el ya nombrado **síndrome de Down** o "mongolismo", donde hay 47 cromosomas como consecuencia de la aparición de un cromosoma 21 en exceso, es decir, **trisomía 21** (Fig. 4-36). La frecuencia de síndrome de Down es de alrededor del 0,1% del total de nacimientos, pero aumenta con la edad de la madre: a los 35 años, es aproximadamente del 0,5%, a los 40, del 1% y a los 45, del 2%.

Se observan variaciones en el número *de cromosomas sexuales* en una serie de síndromes clínicos. En el **síndrome de Turner** hay *pérdida de un cromosoma X (X0)*, lo cual genera individuos con características femeninas pero con ovarios no desarrollados y sin células sexuales. La presencia de un *cromosoma X adicional (XXY)* puede causar un **síndrome de Klinefelter**, caracterizado por esterilidad debido a que la persona posee testículos subdesarrollados no productores de espermatozoides.

Como ejemplo de un trastorno clínico acompañado de una anomalía estructural cromosómica, es posible señalar la **leucemia mieloide crónica**. Los pacientes con esta patología, con superproducción de ciertos leucocitos, presentan en las células de la médula ósea que son estadios previos de los leucocitos en exceso un cromosoma 22 modificado, que carece de casi la mitad de su brazo mayor. Este **cromosoma Filadelfia** (ciudad donde se descubrió) tiene importancia para la detección de la enfermedad, dado que sólo aparece en estos pacientes y se ha demostrado incluso antes de que se aparezcan síntomas. El cromosoma Filadelfia no se encuentra en los hijos de pacientes enfermos y sólo aparece en las células leucémicas. Es probable que se origine accidentalmente en un precursor de los leucocitos. Todas las células que se producen por mitosis de la célula anormal poseen la anomalía cromosómica.

incrementado de acción de agentes nocivos, por ejemplo, radiaciones ionizantes. En consecuencia, la trisomía aparece con mayor frecuencia en madres mayores. La no disyunción meiótica puede afectar a cualquiera de los pares de cromosomas y conducir a variaciones del número de *autosomas* o delnúmero de *cromosomas sexuales*.

La **no disyunción mitótica** puede ocurrir al comienzo del desarrollo fetal, por ejemplo, durante la división del cigoto (el huevo fecundado), lo cual daría origen a dos tipos celulares o más en un individuo, respecto del número de cromosomas, en un estado denominado **mosaicismo**.

La aneuploidia puede aparecer por otros mecanismos distintos de la no disyunción.

Variaciones en la estructura de los cromosomas. Se conocen varios tipos de variaciones estructurales de los cromosomas, todas demostradas en los seres humanos. Por ejemplo, puede *faltar un segmento de cromosoma*, situación denominada **deleción** (eliminación). Un segmento seccionado no puede "sobrevivir" si carece de centrómero, puesto que se pierde durante la división. Las deleciones muy pequeñas no pueden demostrarse mediante los estudios cromosómicos clásicos por métodos de tinción de bandas, pero es posible identificarlas por hibridación in situ (véase la Fig. 4-37). Otro tipo de variación estructural es la **traslocación**, por la cual se *intercambian* segmentos entre cromosomas no homólogos (**traslocación recíproca**) o un segmento de un cromosoma es *transferido* a otro cromosoma (**traslocación simple**). La traslocación recíproca es la variación estructural más común en los cromosomas humanos.

También pueden aparecer variaciones estructurales cromosómicas espontáneas en muchos organismos y es posible que la mayor parte de las modificaciones demostradas en el ser humano ocurran de este modo. La posibilidad de aparición de variaciones cromosómicas espontáneas depende de factores genéticos y ambientales. Los *factores genéticos* se suponen por la gran frecuencia de roturas de cromosomas que se observan en las células cultivadas de pacientes con determinadas patologías hereditarias.

Entre los *factores ambientales* que con seguridad poseen capacidad para causar roturas en los cromosomas, cabe señalar las radiaciones ionizantes y la acción de varias sustancias químicas con efecto similar.

Mutaciones. Las enfermedades hereditarias se deben a mutaciones, término que define las *variaciones permanentes del material genético (DNA)*. Una mutación puede ser **puntual**, es decir, limitada a la variación de una sola base (con reemplazo de un nucleótido por otro), sin modificación de la cantidad total de material genético, o **longitudinal** (incluye deleciones, duplicaciones e inserciones), en la cual se gana o se pierde material genético. Por ejemplo, en las deleciones siempre se pierde dicho material.

BOOK'S COPICENTRO USAC / 2016

booksmedicos.org

Puede abarcar un único nucleótido, una cadena de nucleótidos o todo un brazo de un cromosoma. Cuando una mutación tiene una extensión tal que es visible con el microscopio óptico mediante los métodos citogenéticos clásicos, se denomina **deleción** o **mutación cromosómica**. Cuando una mutación no tiene importancia funcional, se denomina **mutación silenciosa**. Puede deberse a que la mutación no afecte el gen o a que una mutación puntual haya modificado un codón sin que esto implique modificar la codificación del aminoácido respectivo (p. ej., una modificación del codón GAA a GAG, ya que ambos codifican el aminoácido ácido glutámico). Por lo general, una mutación sólo afecta a un único gen, pero algunos pueden afectar a varios, por ejemplo, en las mutaciones cromosómicas.

La mayoría de las mutaciones se producen en forma espontánea como consecuencia de *errores* durante la replicación del DNA. La frecuencia de aparición de errores es muy baja, y en su mayor parte estos errores son corregidos por los sistemas específicos incorporados (véase la pág. 132).

A pesar de la efectividad del proceso de replicación y de los sistemas de reparación de errores, subsiste un pequeño número de errores o mutaciones que continúan en el sistema y se estabilizan por las posteriores replicaciones. Aunque estas mutaciones espontáneas pueden desempeñar un papel importante desde el punto de vista evolutivo y del desarrollo de la especie, la mayoría son dañinas. Debido a la inmensa cantidad de DNA en las células eucariotas, como por ejemplo las del ser humano, con unos 3×10^9 pares de bases por núcleo, la probabilidad de aparición de varias mutaciones por replicación de todo el genoma es bastante grande. Esto se relaciona con el hecho de que en la totalidad del cuerpo humano tiene lugar una cantidad extremadamente grande de replicaciones por día. Además, las mutaciones no sólo aparecen en forma espontánea, sino también como consecuencia de acciones provenientes del exterior, por agentes denominados **mutágenos**. Estos agentes incluyen una serie de compuestos químicos carcinogénicos (que favorecen la producción de cáncer) y radiaciones ultravioletas o ionizantes. También en estos casos se activan los mecanismos de reparación de los errores del DNA para corregir los daños antes de que se transformen en mutaciones permanentes, pero algunos, un número muy pequeño, subsisten. En los casos de exposiciones agudas importantes a radiaciones, por ejemplo por radioterapia médica o bombardeo atómico, pueden producirse mutaciones longitudinales más extensas: las mutaciones cromosómicas.

Las **mutaciones somáticas**, es decir las *mutaciones en células somáticas*, no se transmiten por herencia, pero de todos modos pueden dar origen a enfermedades genéticas. Si afectan genes importantes, pueden causar modificaciones de los tejidos y muerte celular, en especial cuando las mutaciones ocurren durante el desarrollo fetal o en una población celular en renovación. Por lo general, la variación de una única célula causada por una mutación no afecta la totalidad del organismo, pero si la mutación produce modificaciones en un protooncogén que evoluciona a oncogén y por lo tanto da origen a un proceso canceroso, todo el organismo puede estar amenazado. Se ha demostrado que cuando una célula hereda una copia anormal de un gen supresor tumoral, es muy probable que también se produzca una mutación en la otra copia del gen de la célula respectiva. Es precisamente la acumulación de mutaciones en una célula lo que favorece la probabilidad de una transformación maligna. Los individuos con un defecto heredado en uno de los sistemas de búsqueda de errores o de reparación del DNA tienen un riesgo muy aumentado de desarrollar cáncer, porque acumulan varias mutaciones. Igual importancia que las propias mutaciones tienen las anomalías de las modificaciones genómicas epigenéticas, es decir, la estructura de las histonas y las metilaciones de citosina que por un error pueden anular un sistema de reparación o un factor supresor de tumor (véase la pág. 135).

Las **mutaciones gaméticas**, es decir las *mutaciones en las células sexuales*, tienen especial gravedad, dado que pueden transmitirse a la próxima generación e incluso a sus gametos. Algunas de las mutaciones patógenashereditarias son **monogénicas**, es decir, afectan sólo a un gen y se heredan de acuerdo con las leyes de Mendel. Pero a menudo se trata de enfermedades

Síndrome del cromosoma X frágil

En el denominado síndrome del cromosoma X frágil se observa una constricción secundaria con un sitio de fragilidad, con marcada tendencia a la rotura, cerca del extremo del brazo largo de este cromosoma. Este síndrome causa retardo mental hereditario ligado al cromosoma X.

booksmedicos.org

BOOK'S COPICENTRO USAC / 2016

poligénicas, donde aparece una combinación de mutaciones patógenas en varios genes. Puede ser sólo una predisposición hereditaria, por lo que la enfermedad referida se desarrolla exclusivamente frente a ciertas acciones ambientales. Éstas se denominan **enfermedades multifactoriales**.

Por último, cabe señalar que las enfermedades genéticas hereditarias también pueden producirse por mutaciones del *DNA mitocondrial (mtDNA)*, que no se hereda de acuerdo con las leyes de Mendel, sino sólo por vía materna (véase el Capítulo 3, pág. 101).

Cromosomas sexuales y cromatina sexual

Determinación del sexo. En la determinación y el desarrollo del sexo del ser humano, intervienen factores cromosómicos genéticos y endocrinos (hormonales). El **sexo cromosómico** se define en la fecundación, dado que el oocito siempre contiene un cromosoma X, mientras que el espermatozoide puede poseer un cromosoma X o uno Y. Por ende, en alrededor de la mitad de los casos, el cigoto contendrá XX y será femenino, mientras que en la otra mitad de los casos poseerá XY y será de sexo masculino. En el ser humano, el cromosoma Y define el sexo, dado que determina el desarrollo del sexo masculino. El cromosoma Y ejerce este efecto por la expresión de genes que favorecen el desarrollo de testículos, cuya actividad endocrina dirige el posterior desarrollo de un individuo de sexo masculino. El gen determinante sexual es el **gen SRY** (ing. ***s***ex ***r***everse ***g***ene on *Y*, gen sobre Y que revierte el sexo), cuyo producto es un factor de transcripción que es el principal determinante del sexo, dado que (a través de un mecanismo indirecto) ejerce efecto regulador sobre los demás genes que favorecen el desarrollo del sexo masculino. El gen *SRY* se localiza sobre la porción no homóloga del cromosoma Y (es decir, la porción distinta del cromosoma X) (véase el Capítulo 22).

Cromatina sexual. En los núcleos en interfase de las hembras de mamíferos, y no en los machos, se distingue un pequeño corpúsculo de heterocromatina, denominado cromatina sexual o **cromatina X**. Se visualiza en la forma de un pequeño grumo redondeado, muy basófilo, el **corpúsculo de Barr**, que en la mayoría de las células se encuentra en las adyacencias de la cara interna de la membrana nuclear (Fig. 4-39). El corpúsculo de Barr se compone de *uno de los dos cromosomas X, que permanece condensado en la interfase*. La cantidad de corpúsculos de Barr en la interfase es igual a nX – 1, es decir, un valor menor que la cantidad de cromosomas X. Así, en el hombre, con sólo 1 cromosoma X, no hay corpúsculo de cromatina sexual, ya que el único cromosoma X se extiende durante la interfase. Los varones con dos cromosomas X (síndrome de Klinefelter, XXY) tienen un corpúsculo de Barr, las mujeres con 2 cromosomas X (superhembras, XXX) tienen dos, mientras que las mujeres con sólo un cromosoma X (síndrome de Turner, X0) carecen de corpúsculo de Barr.

La inactivación de uno de los cromosomas X en las mujeres es una forma de compensación de dosis, que asegura dosis equivalentes de genes ligados a X en individuos de ambos sexos, dado que de otro modo, sin la inactivación de uno de los cromosomas X las mujeres tendrían dosis doble de esos genes. Se cree que el mecanismo de inactivación se encuentra en un **centro de inactivación de X (XIC)** junto a un **gen XIST** (ing. ***X-i***nactive ***s***pecific ***t***ranscript, transcripto específico de X inactivo) codificador de la formación de un RNA especial que gradualmente cubre todo el cromosoma X, seguido de diversas modificaciones de histonas que apagan casi todo el cromosoma en una densa estructura de heterocromatina. Este gen sólo se expresa en el cromosoma X inactivo, lo cual ocurre en los comienzos de la vida fetal, tras lo cual el producto genético induce la condensación y la inactivación del respectivo cromosoma X. También existe un *mecanismo de recuento*, responsable de controlar que siempre se mantenga un único cromosoma X activo. Se cree que el mecanismo de recuento actúa por bloqueo de un centro de inactivación de X, por lo que siempre se mantiene un único cromosoma X activo, pero se desconocen los detalles de la acción específica. La inactivación de X ocurre en un momento muy temprano del desarrollo del feto y tiene importancia para la célula si es el cromosoma X materno (X_m) o el paterno (X_p) el inactivado. Esto implica que el organismo femenino se compone de un mosaico de células en las cuales están inactivados X_m o X_p. Para la formación de las células sexuales, que también ocurre muy temprano en la vida fetal, se reactiva el cromosoma inactivado.

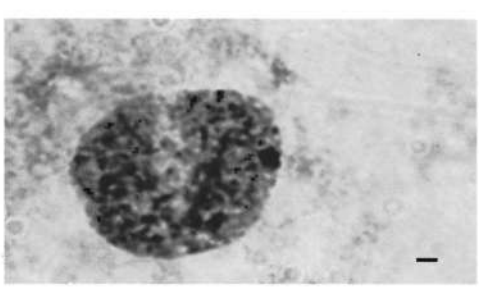

Fig. 4-39. Imagen al microscopio óptico de una **célula obtenida por amniocentesis con la finalidad de determinar el sexo.** La **cromatina sexual** se visualiza como un pequeño grano oscuro sobre el interior del nucleolema. Teñido con violeta de metilo. ×3000. Barra: 2 µm. (Cedida por G. Bruun Petersen).

BOOK'S COPICENTRO USAC / 2016

booksmedicos.org

Cuestionario sobre núcleo celular

1. ¿Cómo se llaman los orgánulos nucleares?
2. Intente describir brevemente las características ultraestructurales del nucleolema.
3. ¿Qué importancia tienen los poros de la membrana nuclear?
4. ¿Cuál es la denominación de las dos formas básicas de cromatina que se distinguen al observar un núcleo celular con el microscopio?
5. ¿Cuál es la diferencia fundamental entre heterocromatina y eucromatina?
6. ¿Cuál es la composición molecular del filamento de DNA de 10 nm?
7. Intente describir el aspecto ultraestructural del nucléolo.
8. ¿Cuál es la función del nucléolo?
9. ¿Qué se entiende por células somáticas y células sexuales?
10. ¿Cuáles son las fases en las que se divide el ciclo celular y cuál es la duración aproximada de cada una de ellas?
11. ¿Cuáles son los componentes del complejo que forma el factor promotor de la mitosis (MPF)?
12. ¿Cómo se divide la población celular de acuerdo con la frecuencia de mitosis?
13. ¿Qué se entiende por una célula madre?
14. ¿Cuáles son las fases de la mitosis?
15. Intente explicar el mecanismo por el cual los microtúbulos inducen el desplazamiento de los cromosomas hacia los dos polos celulares.
16. ¿En qué estadios se divide la profase I de la meiosis?
17. ¿Qué proceso de importancia genética tiene lugar en la profase de la meiosis I?
18. ¿Qué cantidad de cromosomas hay al final de la meiosis I?
19. ¿Hay división de los centrómeros en la meiosis I?
20. ¿Qué se entiende por mutación?

BOOK'S COPICENTRO USAC / 2016

booksmedicos.org

CAPÍTULO 5

De células a tejido

"El trabajo de la ciencia es sustituir apariencias por hechos e impresiones por demostraciones".
Ruskin

La célula es la unidad estructural fundamental que compone todos los distintos órganos de la economía. Entre las células y los órganos existen intermediarios importantes, los **tejidos**, que se forman por la agrupación de las células para desarrollar colectivamente una función especial. Así, en la conformación de los órganos participan dos o más tejidos de manera característica para cada órgano. Si bien intervienen más de 250 tipos celulares en la conformación del organismo de los mamíferos, sólo existen *4 tipos fundamentales de tejido*: **tejido epitelial, tejido conectivo** (incluye los tejidos sanguíneo, linfoide, cartilaginoso y óseo), **tejido muscular** y **tejido nervioso**. Es importante destacar que *las células no son los únicos componentes estructurales del organismo*, dado que el tejido conectivo también se compone de materiales intercelulares, denominados en conjunto **matriz extracelular**. Ésta se compone de productos orgánicos de cierta consistencia y a menudo de gran fortaleza, por ejemplo en el cartílago, los tendones y el hueso, donde además sufre calcificación. Estas propiedades de la matriz extracelular del tejido conectivo son fundamentales para mantener la forma y la consistencia del organismo. Por ello, el tejido conectivo también se denomina *tejido de sostén* y se incluye como elemento rígido en los órganos y partes de la economía, además de crear vías de acceso a los vasos y nervios. A menudo se utiliza el término **estroma** (gr. *stroma*, capa subyacente) para designar esta parte de apoyo y nutrición de tejido conectivo, mientras que el término **parénquima** (gr. *parenchyma*, lo que se vuelca al lado; el nombre tiene su origen en la suposición de que la sustancia orgánica especial era provista por el torrente sanguíneo y se volcaba a los espacios intervasculares) se aplica a la *subpoblación de células que desarrollan las funciones específicas del órgano*, por ejemplo, los hepatocitos en el hígado. El parénquima suele estar formado por células epiteliales.

La conformación del organismo a partir de sólo cuatro tipos fundamentales de tejido facilita la comprensión de la histología, puesto que el conocimiento de las propiedades de estos tejidos puede trasladarse de un órgano a otro y permite conocer la estructura y la función de los distintos órganos. Los próximos capítulos están dedicados a estudiar primero los tejidos, es decir, la **histología general**, mientras que los siguientes tratan sobre la conformación de los órganos: la **histología especializada**.

También logra facilitarse la comprensión de la histología de los tejidos y la conformación de los órganos mediante el conocimiento de su origen y desarrollo en el feto. Esto se describe en los textos de embriología, pero debido a la importancia para la comprensión de la histología, se tratará brevemente en la sección siguiente sobre **histogénesis**. El mecanismo básico es la **diferenciación celular**, que también se incluye en esa sección.

Histogénesis

El desarrollo de cada ser humano comienza cuando la célula huevo fecundada, el **cigoto** (gr. *zygotos*, acoplamiento), se divide en dos células hijas que, por divisiones sucesivas, conducen a la formación de un pequeño cúmulo de células. Estas primeras divisiones mitóticas se denominan también **segmentación**, dado que básicamente tiene lugar una división de la sustancia original del cigoto en células cada vez más pequeñas (véase también la Fig. 22-58, pág. 638). Pronto, la segmentación es reemplazada por un verdadero crecimiento con ampliación del tamaño del cúmulo de células. El primer cúmulo se denomina **mórula**, por su semejanza con una mora. Poco después, este cúmulo de células desarrolla una cavidad y se denomina entonces **blastocisto** (gr. *blastos*, germen; *kystis*, vesícula), se implanta (en los mamíferos) en la pared del útero y recibe nutrición del tejido materno.

Dentro del blastocisto, aparece una **masa celular interna (embrioblasto)** que se organiza en tres capas diferenciadas, las tres **capas germinativas**, con distinta potencialidad para el desarrollo posterior del organismo. De acuerdo con la localización en el feto, las tres capas germinativas se denominan **ectodermo** (gr. *ektos*, fuera; *dermos*, piel, por lo que el ectodermo es la piel externa) o capa germinativa externa, **mesodermo** (gr. *mesos*, que está en el medio) o capa germinativa intermedia, y **endodermo** (gr. *endon*, interior) o capa germinativa interna. En las

BOOK'S COPICENTRO USAC / 2016

booksmedicos.org

tres capas germinativas, las células continúan una activa división y se especializan paulatinamente en función y estructura, es decir, se *diferencian*. De esta manera, aparecen tejidos que por último se agrupan para formar los órganos y los sistemas.

La **histogénesis** estudia la *formación de los tejidos, es decir, el proceso de desarrollo desde células no diferenciadas de una capa germinativa hasta células diferenciadas de un tejido*. Así, la descripción de la histogénesis de un tejido comprende la descripción de la capa o las capas germinativas de las cuales provienen las células en cuestión, las migraciones durante el desarrollo y su diferenciación. En relación con la histogénesis, tiene lugar una multiplicación simultánea de la cantidad de células. En las próximas secciones se analizarán brevemente las relaciones de las capas germinativas para cada uno de los cuatro tipos fundamentales de tejido.

Tejido epitelial. La palabra epitelio es una denominación morfológica que incluye todas las membranas compuestas por células que recubren el exterior del organismo y las superficies internas. El epitelio es un tejido cuyas células están muy interrelacionadas entre sí, sin sustancia intercelular que las separe. No existen vasos en el epitelio, por lo que debe nutrirse por los capilares del tejido conectivo subyacente. También es característico de los epitelios que las células estén adheridas a una membrana continua de material extracelular, una **membrana basal**, que conforma la capa limitante entre el epitelio y el tejido subyacente.

Las tres capas germinativas dan origen a tejido epitelial. Del ectodermo se desarrolla la epidermis, mientras que, por ejemplo, la capa de epitelio que recubre el interior del estómago y el intestino se origina en el endodermo (Fig. 5-1). Un ejemplo de epitelio desarrollado a partir del mesodermo es la membrana epitelial interna que recubre las grandes cavidades del cuerpo (cardíaca, pulmonar y abdominal), llamada **mesotelio** debido al origen mesodérmico. La denominación mesotelio sólo se aplica en estas localizaciones, y no para describir otros tipos de epitelio desarrollados a partir del mesodermo, por ejemplo en los riñones y las vías urinarias. Otra denominación confusa se utiliza para la capa epitelial interna de los vasos sanguíneos y linfáticos, el **endotelio**, que también tiene origen *meso*dérmico. Por último, es importante destacar que las **glándulas** se originan por crecimiento de superficies epiteliales, por lo que *derivan de la misma capa germinativa que el epitelio de la superficie de la cual se desarrollan*.

Tejido conectivo. El conectivo es especial en cuanto a tipo de tejido debido a su gran contenido de matriz extracelular; *deriva del mesodermo*, con una notable excepción, a saber, una serie de estructuras conectivas, cartilaginosas y óseas que derivan de la **cresta neural** (véase más adelante). Con la formación del tubo neural, estas células se liberan del ectodermo e invaden con intensa proliferación, entre otras estructuras, la cabeza y los arcos faríngeos del feto, donde se diferencian y mantienen las funciones que en otras partes del organismo son cumplidas por las células derivadas del mesodermo. El tejido conectivo de este especial origen se denomina **ectomesénquima.**

Como se mencionó, el epitelio y las estructuras que de allí derivan son nutridos por el tejido conectivo vascularizado subyacente, dado que todos los vasos sanguíneos transcurren en el tejido conectivo.

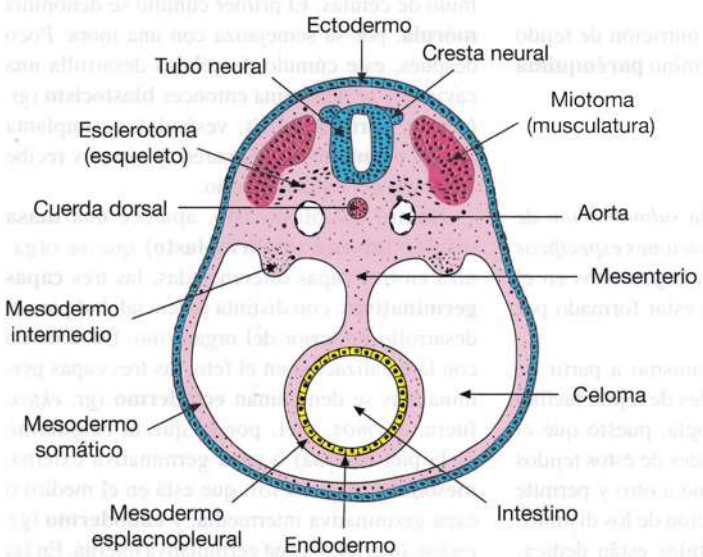

Fig. 5-1. Dibujo esquemático de un **corte transversal del cuerpo de un feto temprano**. (Según Le Gros Clark).

BOOK'S COPICENTRO USAC / 2016

booksmedicos.org

En el desarrollo de las **glándulas** intervienen células epiteliales y tejido conectivo mesodérmico. Las funciones especiales de las glándulas, es decir, la producción de secreciones, son efectuadas por las células epiteliales que conforman el parénquima, mientras que la parte de tejido conectivo de sostén y nutrición constituye la estroma.

El mesodermo también da origen al denominado **mesénquima**, un tejido conectivo difuso e indiferenciado que ocupa el espacio entre las estructuras con más diferenciación del feto y del que se reclutan células mesodérmicas para varias evoluciones diferenciadas, por ejemplo, para la conformación de vasos sanguíneos, tejido conectivo y de sostén.

Tejido muscular. Las células musculares derivan casi todas del *mesodermo* y se denominan también fibras musculares debido a su forma alargada. Cada fibra muscular está rodeada por una delgada capa de tejido conectivo con muchos capilares. En los *músculos* más grandes, los haces de fibras musculares están rodeados por capas de tejido conectivo más gruesas, por las que transcurren vasos y nervios mayores hacia el músculo, y todo el músculo se rodea de una membrana de tejido conectivo.

Tejido nervioso. Casi todo el tejido nervioso es de origen *ectodérmico*, tanto las propias células nerviosas (neuronas) como las de sostén (células neuróglicas). Al principio de la evolución fetal, a partir del ectodermo y a lo largo de la parte media de la porción dorsal del feto se forma un engrosamiento extendido del ectodermo (la *placa neural*), que se invagina y forma el denominado *tubo neural* (véase la Fig. 5-1). Este tubo se desarrolla en la región cefálica para formar el *encéfalo*, mientras que el resto del tubo da lugar a la formación de la *médula espinal*. Mientras se genera el tubo, por el lado dorsal se aísla una banda de células neuroectodérmicas (*cresta neural*, véase la Fig. 5-1), de las cuales se desarrollan los *ganglios espinales* y los ganglios autónomos periféricos.

A partir de los cuerpos de las células nerviosas del tubo neural y de los ganglios crecen prolongaciones citoplasmáticas, las fibras nerviosas, hacia el mesodermo. Tejido conectivo originado en el mesodermo rodea grupos de fibras nerviosas, que se desarrollan a *nervios*.

Diferenciación celular

Puede definirse la **diferenciación celular** como el *proceso por el cual se generan diferencias entre las células de un individuo*. Este proceso tiene lugar durante toda la vida del organismo, pero es más notoria en el período embrionario. Como se mencionó, los múltiples tipos celulares que aparecen en el individuo adulto se desarrollan a partir de las tres capas germinativas. La *especialización gradual en estructura y función* que sufren las células durante la histogénesis es expresión de la diferenciación celular. Son ejemplos de las diferencias que de esta manera aparecen entre los distintos tipos celulares los linfocitos y las células nerviosas, que expresan diferencias tanto estructurales como funcionales. Los linfocitos son pequeños y redondeados, mientras que las neuronas suelen ser grandes y tener numerosas prolongaciones, de las cuales el axón puede alcanzar más de un metro de longitud. Los linfocitos producen anticuerpos e intervienen en las funciones del sistema inmunitario, mientras que las neuronas producen neurotransmisores e intervienen en la comunicación y la integración.

Por lo general, la diferenciación de una célula implica la pérdida simultánea de otras posibilidades de desarrollo. Por **potencia** de una célula se entiende la *capacidad de diferenciarse en distintos tipos celulares*. La célula huevo fecundada o **cigoto** tiene posibilidades máximas de desarrollo, es **totipotencial**, dado que origina todos los tipos celulares del organismo. En cuanto los sucesores del cigoto comienzan a diferenciarse, se crea una limitación que se hace más notoria por cada diferenciación ulterior. En los mamíferos, la diferenciación de los sucesores del cigoto comienza ya en la etapa de 8 células de la mórula, dado que allí las células ya no son totipotentes.

Como ejemplo de la modificación gradual de la potencia durante la diferenciación de una célula en el desarrollo embrionario, puede tomarse una célula del blastocisto, que recién sufre modificación de su potencia cuando se desarrolla a una célula de una de las capas germinativas, por ejemplo, el endodermo. Después de una serie de mitosis, se produce una nueva modificación, tras la cual las células del grupo celular formado pueden, por ejemplo, pasar a formar parte de la pared intestinal. Una tercera modificación determinará más tarde si la célula será absortiva o secretora. Se dice que una célula se ha **determinado** o **comprometido** cuando *se ha fijado su destino*. Después de la determinación, se produce una diferenciación morfológica. Por ello, en muchos casos existe un período durante el cual ya se decidió la modificación de la célula (se ha determinado), pero aún no es posible detectar ninguna diferenciación estructural.

La diferenciación celular se basa en variaciones de la actividad del material genético. La diferenciación implica una preferencia por la síntesis de determinadas proteínas, por ejemplo hemoglobina en los precursores de los eritrocitos, actina y miosina en las células musculares, etcétera. *En cambio, el material genético no se modifica* durante el desarrollo embrionario, dado

BOOK'S COPICENTRO USAC / 2016

booksmedicos.org

que se considera que todos los sucesores del cigoto poseen su misma conformación genética debido a la naturaleza de la mitosis (hay una excepción esencial de esta regla; son los linfocitos del sistema inmunológico, donde en parte del genoma ocurrió una recombinación de las secuencias del DNA que se mantiene en las células formadas por mitosis de las células recombinantes. Son la base de la singular diversidad del sistema inmunológico respecto del reconocimiento de moléculas extrañas al hospedador. (Véase con más detalle en el Capítulo 16). En otras palabras, la especialización como consecuencia de la diferenciación no se basa en diferencias genéticas, sino en los distintos genes que se expresan. Para establecer la síntesis de proteínas específicas, deben activarse ciertos genes en determinado momento y en células específicas o, lo que es lo mismo, *cuando la célula se diferencia deben activarse determinadas regiones del genoma (denominación que incluye el conjunto de genes) y desactivarse otras regiones*. Estas variaciones de la actividad de los genes durante el desarrollo embrionario no están codificadas de antemano en todos sus detalles en la célula, sino que se producen en parte por la interacción con otras células en el transcurso de la diferenciación (*inducción*, véase con mayor detalle más adelante).

Que los genes no se pierden ni se inactivan en forma permanente durante el proceso de diferenciación fue demostrado por Gurdon mediante experimentos con trasplante de núcleos. Primero se destruye por irradiación con luz ultravioleta el núcleo de un oocito no fecundado de rana, tras lo cual es posible introducir otro núcleo en el oocito con una micropipeta (Fig. 5-2). Gurdon extrajo núcleos de células epiteliales de intestino de renacuajo totalmente diferenciadas y las introdujo en los oocitos enucleados de rana, después de lo cual algunos de los huevos se desarrollaron a ranas normales. Este experimento demuestra que la diferenciación *puede* ser reversible en algunos tipos celulares, fenómeno denominado **desdiferenciación**, y que el oocito (la porción citoplasmática) está en condiciones de **reprogramar** el genoma ("puesta a cero") del núcleo introducido. En 1996 se realizó este tipo de *clonación nuclear en mamíferos*, dado que se logró clonar una *oveja a partir de una célula epitelial extraída de la glándula mamaria de una oveja adulta*.

Las modificaciones de la expresión del gen que tienen lugar durante la diferenciación celular son controladas por una serie de mecanismos moleculares (descritos en el Capítulo 3, pág. 78, en síntesis proteica, y en el Capítulo 4, pág. 121, en regulación de genes). El control puede ser ejercido desde la transcripción inicial del mRNA hasta la proteína terminada y su degradación en la célula. La mayor parte del control se ejerce a nivel de la transcripción. Por lo general, el conjunto de genes del organismo se clasifican en **genes de mantenimiento** (ing. *housekeeping genes*), que representan cerca del 20% de los genes y se expresan en prácticamente todos los tipos celulares, dado que codifican las proteínas necesarias para las funciones estructurales y metabólicas básicas de la célula; y **genes específicos de tejido**, que representan alrededor del 80% del genoma y sólo se expresan en determinados momentos y en ciertos tipos celulares, dado que codifican proteínas con funciones especializadas (p. ej., insulina en las células B de los islotes de Langerhans del páncreas). En una célula de un tipo determinado, más del 90% de los genes que se expresan son de mantenimiento, dado que la estructura y la función especializadas de la célula se relacionan con una cantidad menor de genes específicos de tejido. La expresión de estos genes se activa durante la diferenciación celular, y tiene lugar a nivel de la transcripción. Por ejemplo, el gen de la globina, que codifica la porción globina de la hemoglobina de los eritrocitos (véase con mayor detalle en el Capítulo 10) únicamente se activa durante el desarrollo de los glóbulos rojos que ocurre durante toda la vida, como requisito para su reemplazo constante.

Interacción entre células durante la diferenciación (inducción). Durante la diferenciación celular, hay períodos críticos en los que adquiere fundamental importancia el contacto con otras células o sus productos. Por la **inducción embrionaria**, la presencia de un tipo celular específico induce en las células adyacentes determinado modo de diferenciación, es decir, un tejido induce una dirección de desarrollo en otro. La inducción se demostró por primera vez respecto del desarrollo del cristalino del ojo. Durante la evolución, se forma a cada lado del cerebro un surco, la vesícula óptica, que más tarde dará origen a la retina. Cuando la vesícula óptica establece contacto con el ectodermo suprayacente, éste se torna más grueso y las células que contiene se desarrollan al cristalino del ojo. Si se impide experimentalmente que el tejido nervioso entre en contacto con el ectodermo, no se forma el cristalino; esto demuestra que el tejido nervioso induce el desarrollo del cristalino. Si se trasplanta la vesícula óptica por debajo del epitelio ectodérmico en otro sitio del animal, inducirá la formación del cristalino en el ectodermo suprayacente.

La inducción embrionaria tiene fundamental importancia para el desarrollo ordenado del feto, donde un tejido en evolución influye sobre los adyacentes. *El tejido que tiene efecto inductor* también se denomina **organizador**; en el ejemplo del cristalino, el tejido nervioso es organizador. Del tejido inducido, en el ejemplo nombrado el ectodermo, se dice que es **competente**, por lo que

booksmedicos.org

BOOK'S COPICENTRO USAC / 2016

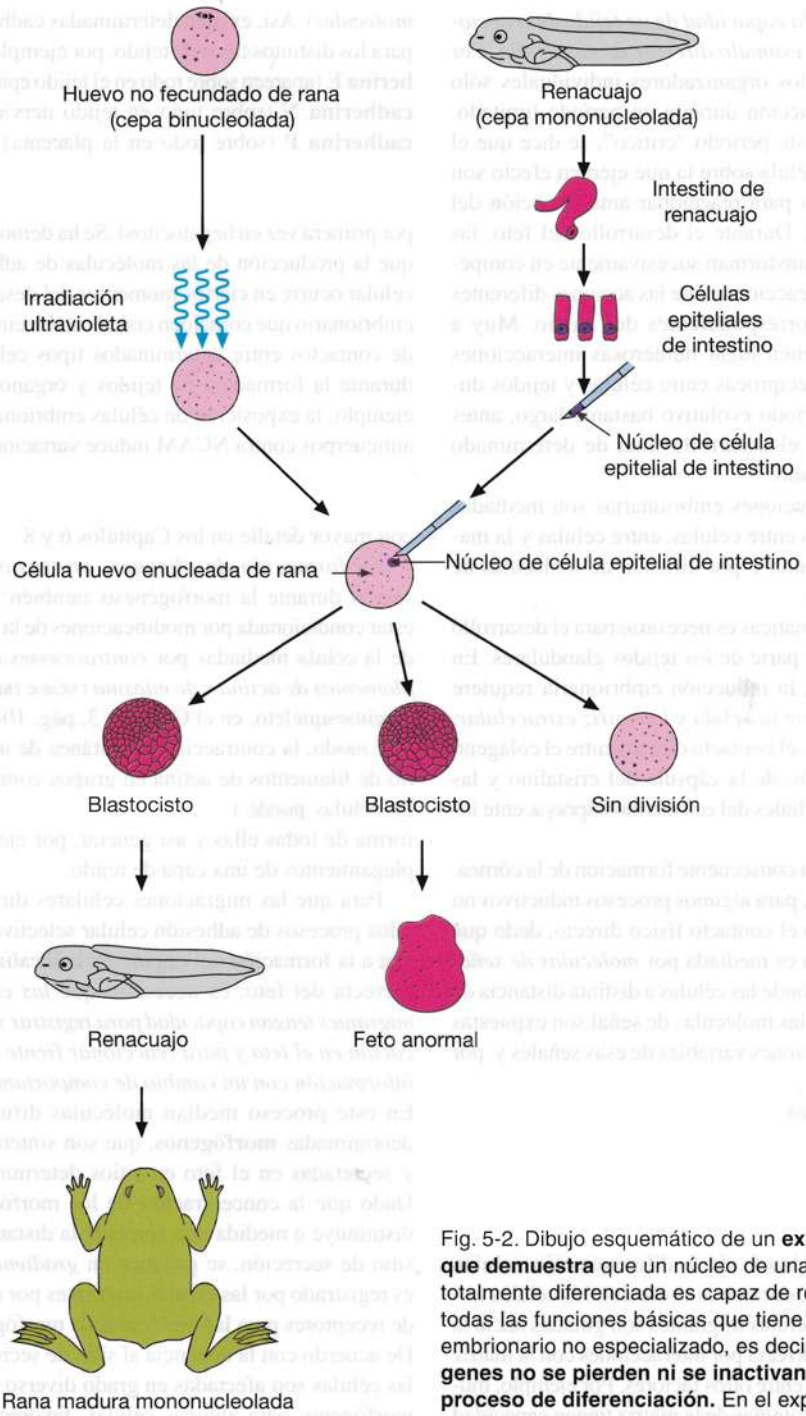

Fig. 5-2. Dibujo esquemático de un **experimento que demuestra** que un núcleo de una célula totalmente diferenciada es capaz de realizar todas las funciones básicas que tiene un núcleo embrionario no especializado, es decir, que **los genes no se pierden ni se inactivan durante el proceso de diferenciación.** En el experimento en cuestión, se destruye primero el núcleo de un huevo no fecundado de rana por medio de irradiación ultravioleta, tras lo cual la célula huevo enucleada puede aceptar otro núcleo (maduro), que se aísla de una célula epitelial de intestino de renacuajo y se inyecta en la célula huevo de rana, para luego dejar evolucionar. Este procedimiento (en casos aislados) da lugar al nacimiento de ranas con un único nucléolo en el núcleo de todas las células (el huevo no fecundado de rana proviene de una cepa binucleolada, mientras que la célula epitelial de intestino es de una cepa mononucleolada). (Según Gurdon).

BOOK'S COPICENTRO USAC / 2016

booksmedicos.org

se entiende *la capacidad de un tejido de reaccionar ante un estímulo director de desarrollo*. Por lo general, los organizadores individuales sólo ejercen inducción durante un período limitado. Dentro de este período "crítico", se dice que el tejido o la célula sobre la que ejercen efecto son competentes para reaccionar ante la acción del organizador. Durante el desarrollo del feto, las células se transforman sucesivamente en competentes para reaccionar ante las acciones diferentes sucesivas correspondientes del medio. Muy a menudo, tienen lugar numerosas interacciones inductivas recíprocas entre células y tejidos durante un período evolutivo bastante largo, antes de alcanzar el desarrollo final de determinado tejido u órgano.

Las inducciones embrionarias son mediadas por contacto entre células, entre células y la matriz extracelular o por difusión de moléculas de señal. El *contacto directo entre células* epiteliales o mesenquimáticas es necesario para el desarrollo de la mayor parte de los tejidos glandulares. En otros casos, la inducción embrionaria requiere *contacto entre la célula y la matriz extracelular*. Por ejemplo, el contacto directo entre el colágeno del primordio de la cápsula del cristalino y las células epiteliales del ectodermo suprayacente induce la diferenciación de estas últimas a células de la córnea y la consecuente formación de la córnea. No obstante, para algunos procesos inductivos no es necesario el contacto físico directo, dado que la inducción es mediada por *moléculas de señal difusibles*, donde las células a distinta distancia de la fuente de las moléculas de señal son expuestas a concentraciones variables de esas señales y, por lo tanto, responden de diferente manera (véase más adelante).

La **morfogénesis**, es decir, *los procesos por los cuales las células diferenciadas se ordenan con determinada estructura espacial para formar ciertos tejidos y órganos,* está condicionada por otras relaciones además de la diferenciación celular. Por ejemplo, durante la evolución las células *migran*, y las células migrantes son guiadas hacia la ubicación correcta por interacciones con la matriz extracelular, entre otros factores. Por ejemplo, muchas glucoproteínas de la matriz tienen capacidad para unirse a células, por ejemplo la **fibronectina**, que se une a los receptores correspondientes en la superficie celular. Además, después de migrar hacia determinadas localizaciones, las células son capaces de *reconocer células del mismo tipo y unirse a ellas*, lo cual es de gran importancia en la formación de los tejidos y de los órganos. Estos reconocimientos y adherencias selectivos son mediados *por moléculas de adhesión celular*, que comprenden en parte una familia denominada **cadherinas** y en parte las **CAM** (ing. ***c**ell **a**dhesion **m**olecules*). Así, existen determinadas cadherinas para los distintos tipos de tejido, por ejemplo **cadherina E** (aparece sobre todo en el tejido epitelial), **cadherina N** (sobre todo en tejido nervioso) y **cadherina P** (sobre todo en la placenta). A su vez, existen **NCAM** (detectadas por primera vez en las células nerviosas) y **LCAM** (identificadas por primera vez en hepatocitos). Se ha demostrado que la producción de las moléculas de adhesión celular ocurre en ciertos momentos del desarrollo embrionario que coinciden con el establecimiento de contactos entre determinados tipos celulares durante la formación de tejidos y órganos; por ejemplo, la exposición de células embrionarias a anticuerpos contra NCAM induce variaciones en la evolución normal del tejido nervioso. La fibronectina, las cadherinas y las CAM se describen con mayor detalle en los Capítulos 6 y 8.

La *formación de pliegues, protrusiones o surcos* durante la morfogénesis también puede estar condicionada por modificaciones de la forma de la célula mediadas por *contracciones de los filamentos de actina y de miosina* (véase también en citoesqueleto, en el Capítulo 3, pág. 104). De este modo, la contracción simultánea de un anillo de filamentos de actina en grupos completos de células puede modificar al mismo tiempo la forma de todas ellas y así generar, por ejemplo, plegamientos de una capa de tejido.

Para que las migraciones celulares dirigidas y los procesos de adhesión celular selectivos lleven a la formación del órgano en la localización correcta del feto, es necesario que *las células migrantes tengan capacidad para registrar su ubicación en el feto y para reaccionar frente a esta información con un cambio de comportamiento.* En este proceso median moléculas difusibles denominadas **morfógenos**, que son sintetizadas y secretadas en el feto en sitios determinados. Dado que la concentración de los morfógenos disminuye a medida que aumenta la distancia al sitio de secreción, se produce un *gradiente* que es registrado por las células migrantes por medio de receptores para las moléculas de morfógenos. De acuerdo con la distancia al sitio de secreción, las células son afectadas en grado diverso por el morfógeno; para algunas células, favorecerá la diferenciación y modificará el comportamiento de algunas otras a determinada distancia, mientras que quizá otras células requieran mayor concentración para ser afectadas y deberán migrar más lejos, por ejemplo, hasta unmiembro en desarrollo. Estos gradientes de morfógenos son un mecanismo habitual para la orientación de las células respecto de su posición en el feto y para la diferenciación. Así se han identificado varios morfógenos, algunos en vertebrados. Los morfógenos ejercen su efecto sobre la diferencia-

booksmedicos.org

BOOK'S COPICENTRO USAC / 2016

ción de las células diana al unirse a una molécula receptora del núcleo celular, con la consecuente inducción de la transcripción de un gen o más. La concentración local del morfógeno determina cuáles genes serán transcriptos.

Otra forma de inducir la diferenciación y la morfogénesis en posiciones específicas del feto, mediante la activación de grupos de genes, incluye la activación de los **genes homeóticos**. Como se mencionó en el Capítulo 4, estos genes dirigen la evolución de partes completas del organismo en distintas regiones del feto a través de la codificación de **factores de transcripción** que se unen a determinadas secuencias de DNA y así activan o inhiben la transcripción de otros genes (véase regulación de genes en el Capítulo 4, pág. 121).

La *muerte celular programada* o *apoptosis* también juega un papel importante en el desarrollo embrionario normal, dado que conduce a la eliminación precisa dirigida de determinadas células y tejidos (véase también el Capítulo 4, pág. 130). Por ejemplo, de este modo se eliminan las porciones de tejido que unen los primordios de los dedos de las manos y de los pies, por lo que cada dedo se libera de los demás. La muerte celular programada también desempeña un papel importante en la evolución del sistema nervioso, donde en un principio se forma una cantidad de células nerviosas mucho mayor de la que en definitiva permanece, y la eliminación por muerte celular programada de estas células en exceso contribuye a fijar el patrón de desarrollo.

Cuestionario sobre la transición de células a tejido

1. ¿Cómo se denominan los cuatro tipos fundamentales de tejido?
2. ¿Qué es un cigoto?
3. ¿Cómo se denominan las tres capas germinativas?
4. ¿Qué se entiende por histogénesis?
5. ¿Qué capas germinativas dan origen al tejido epitelial?
6. ¿Qué se entiende por parénquima?
7. ¿Cuál de los cuatro tipos de tejido representa normalmente el parénquima de un órgano?
8. ¿El tejido conectivo comprende algo más que células?
9. ¿De qué capa germinativa evoluciona el tejido nervioso?
10. ¿Qué se entiende por diferenciación celular?
11. ¿Qué se entiende por potencial de una célula?
12. ¿Qué potencial tiene un cigoto?
13. ¿La diferenciación celular se debe a modificaciones del material genético o a variaciones de la expresión de los genes?
14. ¿Qué se entiende por genes de mantenimiento y genes específicos de tejido?
15. ¿Qué se entiende por inducción embrionaria?
16. ¿La inducción requiere contacto físico entre dos células o puede ser mediada por otros agentes?
17. ¿Puede explicar cómo se reconocen las células del mismo tipo y cómo se unen?
18. ¿Qué se entiende por morfogénesis?
19. ¿Cómo se denominan las sustancias químicas que parecen permitir que las células se ubiquen en el feto?
20. Durante el desarrollo del sistema nervioso se producen muchas más células nerviosas de las "necesarias", ¿qué ocurre con las células nerviosas "sobrantes" durante el desarrollo embrionario?

BOOK'S COPICENTRO USAC / 2016

booksmedicos.org

BOOK´S COPICENTRO USAC / 2016

booksmedicos.org

CAPÍTULO 6

Epitelio

"Hasta lo más difícil puede decirse de manera simple.
Pero es difícil. Hasta lo más simple puede decirse de forma difícil. Y es fácil".
Soya

El epitelio es un tejido compuesto por *células adyacentes relacionadas entre sí de distintas maneras, que forman barreras entre el organismo y sus superficies externas e internas*. El epitelio es avascular (no contiene vasos) y está separado del tejido conectivo subyacente con vasos abundantes por una capa extracelular de sostén, la **membrana basal**. A menudo, el tejido conectivo subyacente forma pequeñas evaginaciones muy vascularizadas, denominadas papilas, y la denominación epitelio proviene de esta relación (gr. *epi*, sobre; *theleo*, papila).

El epitelio de la superficie externa del organismo o *epidermis* se continúa directamente con el revestimiento epitelial de todas las superficies corporales internas, es decir, el tubo digestivo y las vías respiratorias y urogenitales. El epitelio también recubre las grandes cavidades internas del organismo (las cavidades pleural, pericárdica y peritoneal), donde se denomina **mesotelio**. Además, recubre la superficie interna de los vasos sanguíneos y linfáticos, donde se denomina **endotelio**. Algunas superficies internas no están recubiertas por epitelio, por ejemplo, las cavidades articulares, las vainas tendinosas ylas bolsas serosas.

Como se describió en el Capítulo 5, los distintos epitelios de la economía derivan de alguna de las tres capas germinativas. Durante el desarrollo embrionario, los epitelios que recubren las superficies pueden generar invaginaciones en el tejido conectivo subyacente y formar **glándulas**. En consecuencia, el epitelio puede clasificarse en **epitelios de revestimiento de superficies** y **epitelios glandulares** (véase glándulas y secreción en el Capítulo 7). Entre otras especializaciones del epitelio, pueden mencionarse el pelo y las uñas.

El epitelio tiene muchas *funciones*. Sobre la superficie libre, protege contra el daño mecánico, la entrada de microorganismos y la pérdida de agua por evaporación y regula la temperatura (sudoración), además de tener importancia sensitiva, puesto que posee terminaciones nerviosas del dolor. Sobre las superficies internas, en la mayoría de los casos su función es de absorción o de secreción, pero en algunos sitios sólo actúa como barrera.

Clasificación de los epitelios

Los epitelios presentan muchas variaciones en su conformación de acuerdo con las diversas funciones que deben cumplir. Se clasifican en distintos tipos sobre la base de *la cantidad de capas celulares y la forma de las células de la capa más superficial*. Si sólo hay una capa de células en el epitelio, se

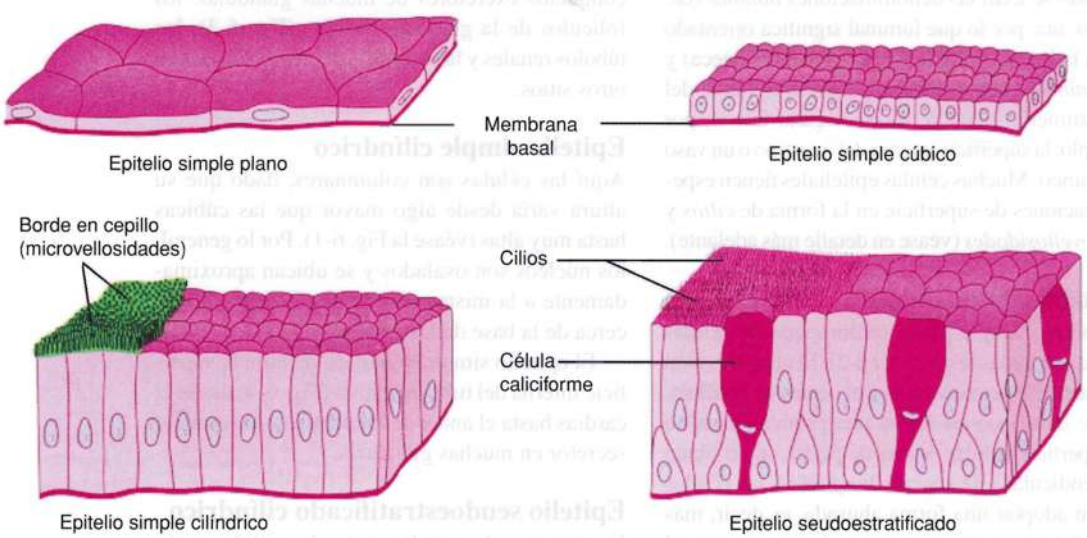

Fig. 6-1. Dibujo esquemático de los **4 tipos de epitelio simple**. El epitelio seudoestratificado cilíndrico que se muestra contiene células caliciformes secretoras de muco.

BOOK'S COPICENTRO USAC / 2016

booksmedicos.org

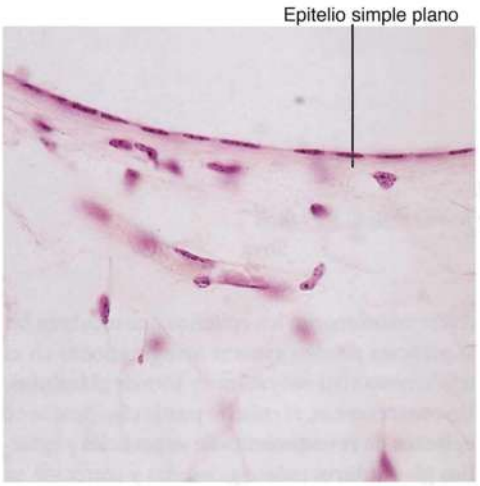

Fig. 6-2. Imagen al microscopio óptico de **epitelio simple plano** de uno de los conductos semicirculares membranosos del oído interno. Corte teñido con hematoxilina-eosina. ×440. Barra: 20 µm.

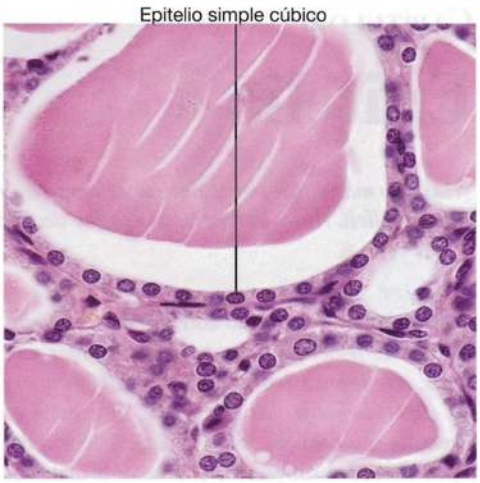

Fig. 6-3. Imagen al microscopio óptico de **epitelio simple cúbico** de los folículos de la glándula tiroides. Corte teñido con hematoxilina-eosina. ×440. Barra: 20 µm.

denomina **simple**. Si hay dos capas o más, se denomina **estratificado**. De acuerdo con su altura, las células superficiales se clasifican normalmente en **planas**, **cúbicas** o **cilíndricas** (Figs. 6-1 y 6-6). Sin embargo, por lo general la forma de las células es más irregular de lo que estas denominaciones implican. En especial, la superficie celular lateral (lat. *latus*, lado) suele presentar una conformación compleja en los sitios donde existen proyecciones celulares interrelacionadas, provenientes de células vecinas. Por lo general, las células epiteliales presentan una clara *polaridad*, y en la descripción de las células se utilizan las designaciones *apical* y *basal* para las superficies celulares orientadas hacia el espacio libre y la membrana basal, respectivamente. Como alternativa a "apical" y "basal", a menudo se usan las denominaciones *luminal* (lat. *lumen*, luz; por lo que luminal significa orientado hacia la luz o la cavidad de la estructura hueca) y *abluminal*, respectivamente, cuando se habla del revestimiento epitelial de un órgano hueco, por ejemplo, la superficie interna del intestino o un vaso sanguíneo. Muchas células epiteliales tienen especializaciones de superficie en la forma de *cilios* y *microvellosidades* (véase en detalle más adelante).

Epitelio simple plano

El epitelio simple plano se compone de células planas achatadas (Figs. 6-1 y 6-2). El núcleo es oval y aplanado y se encuentra en el centro de la célula, donde en ocasiones forma una protuberancia en la superficie celular. Vistas de perfil, en un plano perpendicular a la superficie epitelial, las células suelen adoptar una forma ahusada, es decir, más delgadas en los extremos que en la porción central que contiene el núcleo. En estos cortes, el núcleo sólo se encuentra en un pequeño número de células, porque la mayor parte de la capa está formada por el citoplasma achatado que rodea a los núcleos.

El epitelio simple plano se encuentra, por ejemplo, en la capa parietal (lat. *paries*, pared, lado, exterior) de la cápsula de Bowman en los riñones, como *mesotelio* dentro de las grandes cavidades del organismo y como *endotelio* en las cavidades internas del corazón y en todos los vasos sanguíneos y linfáticos.

Epitelio simple cúbico

Vistas en un corte transversal a la capa, las células son casi cuadradas (véase la Fig. 6-1). Los núcleos son esféricos y de ubicación central.

El epitelio simple cúbico se encuentra en los conductos excretores de muchas glándulas, los folículos de la glándula tiroides (Fig. 6-3), los túbulos renales y la superficie de los ovarios, entre otros sitios.

Epitelio simple cilíndrico

Aquí las células son columnares, dado que su altura varía desde algo mayor que las cúbicas hasta muy altas (véase la Fig. 6-1). Por lo general, los núcleos son ovalados y se ubican aproximadamente a la misma altura, con frecuencia más cerca de la base de las células.

El epitelio simple cilíndrico recubre la superficie interna del tubo digestivo (Fig. 6-4) desde el cardias hasta el ano y se encuentra como epitelio secretor en muchas glándulas.

Epitelio seudoestratificado cilíndrico

En este tipo de epitelio, todas las células están apoyadas sobre la membrana basal, pero no todas

booksmedicos.org

BOOK'S COPICENTRO USAC / 2016

Fig. 6-4. Imagen al microscopio óptico de **epitelio simple cilíndrico** de la porción pilórica del estómago. Corte teñido con hematoxilina-eosina. ×440. Barra: 20 µm

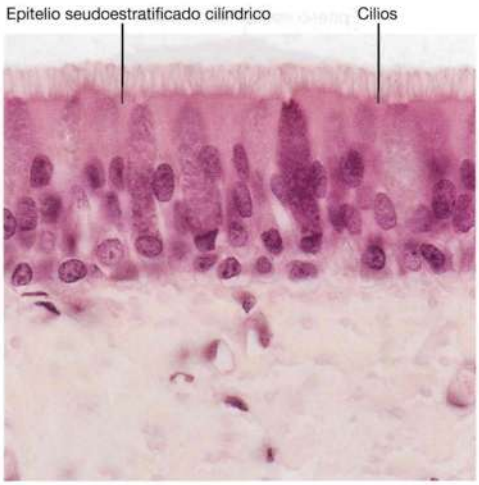

Fig. 6-5. Imagen al microscopio óptico de **epitelio seudoestratificado cilíndrico** de la tráquea. En la superficie luminal, el epitelio está recubierto por cilios. Corte teñido con hematoxilina-eosina. ×540. Barra: 10 µm.

llegan hasta la superficie libre (Fig. 6-1). Las células que alcanzan la superficie son cilíndricas pero afinadas hacia la membrana basal. Entre estas células, se encuentran células más bajas, que son más anchas contra la membrana basal, mientras que el extremo apical ahusado sólo se extiende hasta un punto determinado del espesor del epitelio. El núcleo se encuentra en la parte más ancha de ambos tipos celulares, por lo que los *núcleos* se observan en distintos niveles (Fig. 6-5). En consecuencia, el epitelio parece estratificado sin serlo y se denomina seudoestratificado. El nombre **epitelio seudoestratificado cilíndrico** se refiere a que las hileras de núcleos se ubican en varios niveles.

Este tipo de epitelio suele estar recubierto por cilios y el epitelio seudoestratificado cilíndrico *ciliado* se encuentra en las vías aéreas, por ejemplo (Fig. 6-5).

Epitelio estratificado plano

El número de estratos celulares es muy variado, pero por lo general la capa de epitelio es gruesa (Figs. 6-6 y 6-7). La capa más cercana a la membrana basal se compone de una hilera de células cúbicas altas a cilíndricas. Después siguen varias capas de células poliédricas irregulares. A medida que las células se acercan a la superficie libre, se hacen más planas hasta ser escamosas. *Estas células planas externas* confieren el nombre al epitelio estratificado *plano*.

El epitelio estratificado plano es el epitelio *protector* más importante de la economía. Forma la *epidermis* y recubre también la cavidad bucal y el esófago (Fig. 6-7).

En la superficie externa, las células exteriores pierden los núcleos y el citoplasma es ocupado por queratina, por lo que las células se secan y se transforman en escamosas. Por ello, el epitelio se denomina **epitelio estratificado plano cornificado** o **queratinizado** (véase la Fig. 17-3, pág. 436). En las mucosas interiores, por ejemplo en la cavidad bucal, el esófago y la vagina, las células superficiales no pierden los núcleos y la capa de epitelio se describe como **epitelio estratificado plano no cornificado** o **no quera-**

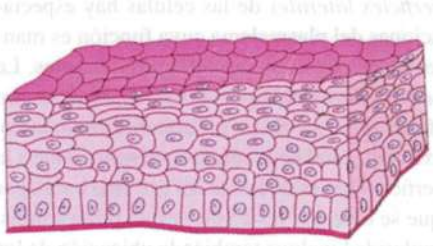
Epitelio estratificado plano

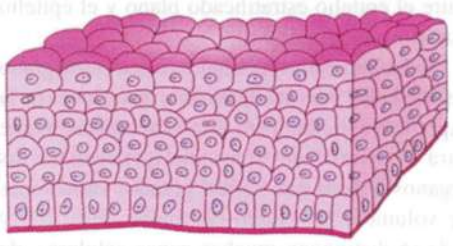
Epitelio de transición (urotelio)

Fig. 6-6. Dibujo esquemático de los **dos tipos más comunes de epitelio estratificado.**

BOOK'S COPICENTRO USAC / 2016

booksmedicos.org

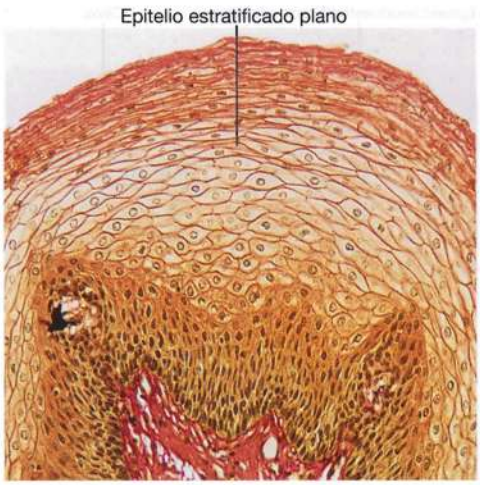

Fig. 6-7. Imagen al microscopio óptico del **epitelio estratificado plano no cornificado** del esófago. Corte teñido con el método de van Gieson. ×165. Barra: 50 µm.

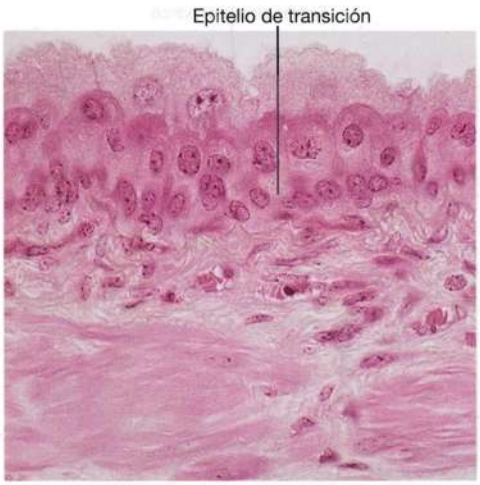

Fig. 6-8. Imagen al microscopio óptico de **epitelio de transición** de una vejiga urinaria contraída. Corte teñido con hematoxilina-eosina. ×440. Barra: 20 µm.

tinizado. No obstante, la queratina se encuentra en ambos tipos de epitelio, pero sólo forma una capa córnea verdadera en la epidermis (véase con mayor detalle en el Capítulo 17).

Epitelio estratificado cúbico

Tanto este epitelio como el epitelio estratificado cilíndrico se presentan con poca frecuencia, pero por ejemplo, hay epitelio cúbico de dos capas en los conductos excretores de las glándulas sudoríparas (Fig. 17-24, pág. 450).

Epitelio estratificado cilíndrico

Las capas celulares más profundas de este epitelio se asemejan mucho a las equivalentes del epitelio estratificado plano, pero las células superficiales tienen forma cilíndrica.

El epitelio estratificado cilíndrico es poco frecuente, pero se encuentra, por ejemplo, en los conductos excretores de ciertas glándulas de gran tamaño.

Epitelio de transición

La denominación epitelio de transición se debe a que, en un principio, se consideraba (erróneamente) que este epitelio era una forma de transición entre el epitelio estratificado plano y el epitelio estratificado cilíndrico.

Todas las células epiteliales tienen cierto grado de capacidad para acomodarse a variaciones de la superficie epitelial, pero esto vale especialmente para el epitelio de transición que recubre los órganos huecos que sufren grandes variaciones de volumen. En *estado contraído* (Figs. 6-6 y 6-8) se distinguen muchas capas celulares, de las cuales las más basales tienen forma cúbica o cilíndrica. Después siguen varias capas de células poliédricas, que terminan con una capa superficial de células grandes de superficie libre convexa característica. En *estado dilatado*, es decir, cuando el órgano hueco está estirado, se modifica la distribución de las células, que se adaptan a la variación de la superficie; por lo general, sólo se distinguen una o dos capas de células cúbicas recubiertas por una capa superficial de células cúbicas bajas grandes o casi planas ("**células en paraguas**"). Cabe señalar que algunos autores consideran el epitelio de transición como seudoestratificado, porque las células apicales parecen estar unidas a la membrana basal por un delgado "tallo".

El epitelio de transición sólo se encuentra en las vías urinarias, por ejemplo la vejiga, por lo que a menudo se denomina **urotelio**.

Características citológicas especiales de los epitelios

Los epitelios se caracterizan sobre todo por la tendencia a formar membranas conexas. En las *superficies laterales* de las células hay especializaciones del plasmalema cuya función es mantener el contacto con las células adyacentes. La *superficie libre* está especializada de acuerdo con las funciones específicas del epitelio. Por lo tanto, el extremo distal de la célula correspondiente a la superficie libre es diferente del extremo basal, por lo que se dice que las células están **polarizadas**. La polaridad incluye también la ubicación de los orgánulos dentro de la célula. Así, por ejemplo,

BOOK'S COPICENTRO USAC / 2016

booksmedicos.org

por lo general el aparato de Golgi se localiza por encima del núcleo, es decir, sobre el lado luminal/apical del núcleo. La polaridad es más notable en las células cilíndricas o cúbicas.

Como se describió al estudiar la membrana celular en el Capítulo 3 (véase la pág. 68), a menudo la polaridad se manifiesta porque muchas proteínas de membrana sólo se desplazan (por difusión lateral) dentro de un espacio limitado de la membrana celular que, en consecuencia, está constituido por **dominios de membrana** separados. Estos dominios se mantienen debido a que las células crean barreras en forma de contactos celulares, los cuales se describirán a continuación. En el Capítulo 3 se reseñaron en parte algunas de las funciones especiales relacionadas con los distintos dominios de membrana, por ejemplo, la endocitosis o la secreción desde el dominio apical hacia la luz.

Especializaciones de la superficie lateral

Una propiedad fundamental del tejido epitelial es la estrecha cohesión que existe entre las células, lo que permite la formación barreras mecánicas fuertes, densas y selectivamente impermeables. Por ejemplo, los estudios por microdisección demuestran que se requieren fuerzas bastante grandes para separar células epiteliales vecinas. Cuando se analiza con el microscopio óptico el epitelio estratificado plano de la epidermis, muy resistente desde el punto de vista mecánico, se ve que las células están unidas mediante pequeñas proyecciones: los "puentes intercelulares" (véase la Fig. 17-5, pág. 438). Cada puente intercelular presenta un punto intensamente teñido en su parte media, denominado **desmosoma** (gr. *desmos*, unión; *soma*, cuerpo), que ya antes de la introducción de la microscopia electrónica (correctamente) se consideraba un punto de contacto especializado entre las células adyacentes. También se demostró la presencia de desmosomas en las superficies laterales de las células epiteliales cilíndricas y, mediante la microscopia electrónica, quedó claro que existen varios tipos de **contactos celulares**, cuyas ultraestructuras y composiciones moleculares se han determinado en detalle. Por lo general, los contactos celulares se clasifican según su función en 1) **contactos oclusivos**, que sellan las uniones entre las células y se denominan *zonulae occludentes*, la base de las barreras de permeabilidad de muchos epitelios, 2) **contactos adherentes**, que unen en forma mecánica a las células entre sí e incluyen las *zonulae adhaerentes*, las *fasciae adhaerentes* y los *desmosomas*, o a la matriz extracelular en la forma de *hemidesmosomas* y *adhesiones focales*, y 3) **contactos comunicantes**, que median la comunicación entre dos células adyacentes e incluyen los *nexos* y las *sinapsis (químicas)* (véase sinapsis en el Capítulo 14).

Como se mencionó, estos contactos celulares especializados son estructuras que se demuestran con la microscopia electrónica y alcanzan su máximo grado de organización estructural en el tejido maduro. No obstante, ya en los tejidos embrionarios, durante su diferenciación se distinguen numerosos contactos con estructuras menos organizadas, en parte en la forma de las denominadas *moléculas de adhesión celular* (correspondientes a los contactos adherentes), y en parte como nexos muy pequeños. Varias de las moléculas de adhesión embrionarias vuelven a encontrarse en los complejos de contacto más permanentes, formados con posterioridad. Antes de describirlos, se verá una introducción a la adhesión celular y a las moléculas de adhesión celular.

Adhesión celular y moléculas de adhesión celular. Como se describió en el Capítulo 5, las células del mismo tipo poseen la capacidad para reconocerse y relacionarse selectivamente entre sí durante el desarrollo de los distintos tejidos y órganos en el feto. Esta forma de adhesión celular es mediada por distintos tipos de moléculas con la denominación común de **moléculas de adhesión celular (CAM)**, de las cuales las primeras se demostraron en el tejido nervioso y se denominan **moléculas de adhesión celular neural (NCAM)**. Las CAM son glucoproteínas transmembrana, cuyas porciones hidrocarbonadas sobresalen de la superficie celular y poseen sitios de unión mediante los cuales las células se identifican y se adhieren entre sí. Por lo general, la adhesión ocurre entre dos moléculas de adhesión idénticas y se denomina **unión homófila**.

Un grupo grande e importante de CAM son las denominadas **cadherinas**, cuya adhesión, a diferencia de las NCAM, requiere de la presencia de iones calcio. Se explica así que a menudo las células se disocian cuando se eliminan los iones calcio del medio extracelular, por ejemplo por exposición a agentes quelantes (gr. *chele*, garra; el ion metálico queda fijo como en una garra) como EDTA. Las cadherinas son todas glucoproteínas transmembrana con moléculas de hidrato de carbono localizadas sobre la superficie externa de la célula e incluyen, por ejemplo, **cadherina E** (que se encuentra sobre todo en el tejido epitelial), **cadherina N** (sobre todo en el tejido nervioso) y **cadherina P** (en especial en la placenta). Todas las células de los mamíferos parece que tienen cadherinas específicas para determinados tipos celulares o grupos de tipos celulares sobre la superficie. Las cadherinas median la misma forma de reconocimiento y de adhesión que las NCAM, pero la adhesión mediada por cadherinas es más fuerte y más estable. No siempre es necesaria la unión entre dos moléculas de adhesión idénticas (unión homófila), también puede ser (para otros

BOOK'S COPICENTRO USAC / 2016

booksmedicos.org

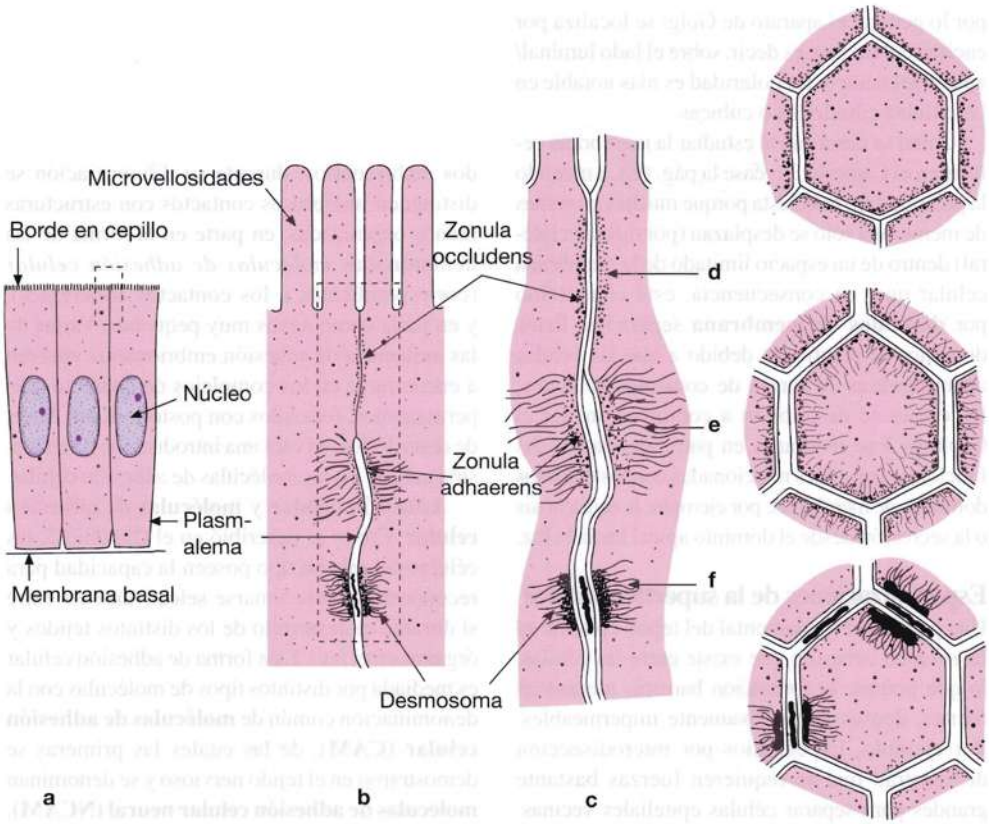

Fig. 6-9. Dibujos esquemáticos de un **complejo de unión inmediatamente por debajo de la superficie libre de células epiteliales cilíndricas** como se encuentran, por ejemplo, en el intestino delgado. **a** muestra las **relaciones entre las células como se ven al microscopio óptico**, y **b,** cómo se ven **al microscopio electrónico**. **c** ilustra los detalles con mayor aumento al microscopio electrónico. Los cortes transversales a nivel de **d**, **e** y **f** (correspondientes a la zonula occludens, la zonula adhaerens y los desmosomas del complejo de unión, respectivamente) se muestran en el extremo derecho de la figura. Nótese que una zonula se presenta en forma de anillo alrededor de toda la periferia de la célula, mientras que el desmosoma (también conocido como macula adhaerens) es un contacto focalizado. (Según Bailey, en Copenhaver, Kelly y Wood).

tipos de moléculas de adhesión distintas de CAM y cadherinas) entre dos tipos distintos de moléculas de adhesión, la **unión heterófila**, o la unión puede estar mediada por una molécula de adaptación. Estas últimas se encuentran en forma de **lectinas** secretadas por muchos tipos celulares; son proteínas con propiedades fijadoras de hidratos de carbono que pueden ser muy específicas para determinados tipos de monosacáridos y detalles estructurales de los polisacáridos. Las lectinas tienen más de un sitio de unión para hidratos de carbono, por lo que pueden actuar como eslabón intermedio entre moléculas de adhesión celular en dos células. Las propiedades fijadoras de hidratos de carbono específicas de las moléculas de lectina se utilizan, por ejemplo, para caracterizar la composición molecular de las moléculas de hidrato de carbono de la superficie celular (véase también histoquímica de lectinas en el Capítulo 2, pág. 56).

El extremo citoplasmático de las moléculas de cadherinas está unido a los filamentos intermedios o a los filamentos de actina del citoesqueleto mediante proteínas insertadas denominadas **cateninas** (con varios subtipos). De este modo, los citoesqueletos de las células vecinas quedan anclados entre sí, por lo que las tensiones de tracción sobre el citoesqueleto de una célula pueden transmitirse al de la célula vecina sin que se rompa la delicada membrana celular.

La producción de cadherinas es continua y en grandes concentraciones en casi todos los tejidos donde se encuentran. Por ejemplo, la producción y la actividad de la cadherina E son necesarias para la unión mecánica entre las células epiteliales.

Zonula occludens. Sobre las superficies laterales de las células epiteliales cilíndricas, inmediatamente por debajo de la superficie libre, con el microscopio electrónico se distingue un **complejo de unión**, compuesto por tres tipos de contactos: zonu-

BOOK'S COPICENTRO USAC / 2016

booksmedicos.org

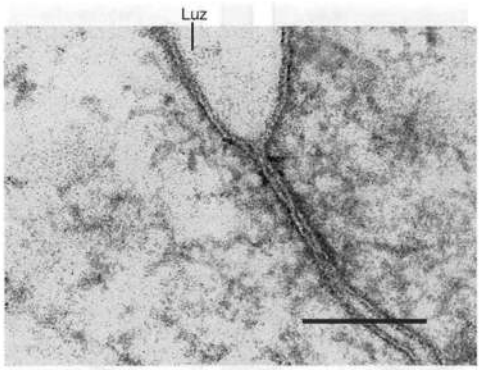

Fig. 6-10. Imagen captada con microscopio electrónico de una **zonula occludens** entre dos células epiteliales cilíndricas de la mucosa de la vesícula biliar. ×175.000. Barra: 100 nm. (Cedida por P. Ottosen).

la occludens, zonula adhaerens y desmosomas. La zonula occludens (también llamada unión estrecha o unión hermética) se encuentra inmediatamente por debajo de la superficie libre del epitelio, donde las capas externas de las membranas de dos células vecinas se acercan hasta crear una fusión aparente (Figs. 6-9 y 6-10). La denominación zonula se debe a que esta zona yuxtaluminal de la fusión de las membranas se extiende como un cinturón alrededor de toda la célula (*zonula*, dim. del lat. *zona*, cinto). En dirección luminal-basal, el cinto tiene un ancho de unos 0,2 µm. Con gran aumento, se observa que las membranas sólo se fusionan en una serie de puntos. En los preparados por congelación y fractura, que dividen la doble capa lipídica de la membrana celular y desnudan su estructura interna, se observa una red de crestas sobre la cara P (la superficie externa de la mitad interna de la membrana, véase también la Fig. 3-6, pág. 68) y un correspondiente juego de surcos en la cara E (la superficie interna de la mitad externa de la membrana) (Fig. 6-11). Las crestas están compuestas por densos cordones de proteínas globulares transmembrana. Por el método de congelación y fractura, los cordones quedan fijos a la cara P y aparecen como crestas, mientras que en la cara E "dejan la huella" en la forma de los surcos complementarios. Se cree que las crestas están en contacto directo (lado a lado) con las crestas correspondientes de la célula vecina en las zonulae occludentes, lo que en los *cortes* comunes para el microscopio electrónico se visualiza como contactos puntuales.

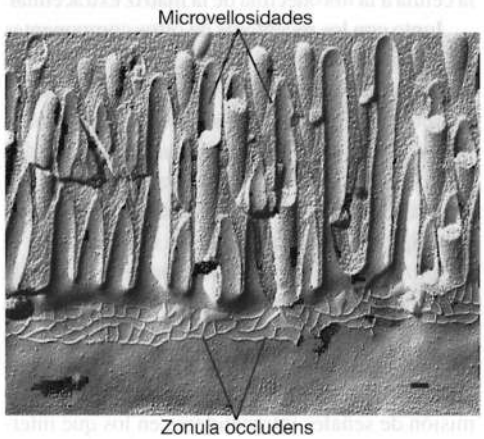

Fig. 6-11. Imagen captada con microscopio electrónico de un **preparado por congelación y fractura de epitelio de intestino delgado**. En la parte superior se observan microvellosidades quebradas en distintos planos, y en la parte inferior se distingue una red de crestas correspondientes a la zonula occludens. Las crestas se encuentran en la cara P (la superficie orientada hacia afuera de la mitad interna de la membrana plasmática). ×26.000. Barra: 200 nm. (Cedida por B. van Deurs).

Tres grupos de proteínas integrales de membrana, denominadas **claudinas, ocludina** y **JAM** (ing. ***junctional adhesion molecules***, moléculas adhesivas de la unión), intervienen en la formación de los cordones oclusivos Estas proteínas se relacionan con tres proteínas de placa citoplasmáticas, **ZO-1, ZO-2** y **ZO-3**, que posiblemente desempeñen un papel importante para poder determinar la ubicación de las proteínas justo en la transición entre las superficies celulares apical y basolateral. De la familia de claudinas, se conocen ahora *24 genes diferentes*, lo que al parecer es esencial para la densidad de los contactos oclusivos; además, estas proteínas *permiten el paso de determinados iones*, con gran especificidad.

La zonula occludens cierra el espacio intercelular hacia la luz, cerca de la superficie luminal (lat. *occludere*, obstruir, cerrar). En consecuencia, las sustancias no pueden atravesar la capa epitelial por vía *intercelular*, lo que se demuestra mediante experimentos con sustancias marcadas electrodensas incapaces de atravesar la zonula occludens. Este tipo de contacto tiene *especial importancia en los epitelios de transporte*, por ejemplo en el intestino delgado, dado que el pasaje *transcelular* de la capa de epitelio permite seleccionar el tipo de sustancias transportadas. En algunos epitelios, la zonula occludens obtura el espacio intercelular desde la luz con mayor intensidad que en otros. Así, las zonulae occludentes son extremadamente densas en el urotelio de las vías urinarias, donde no hay ningún tipo de absorción; presentan densidad más moderada en la mucosa del intestino delgado y menor en los túbulos renales. En correspondencia, en los preparados por congelación y fractura se ha demostrado un número variable de crestas fusionadas en las zonulae occludentes, con mayor cantidad en las más densas.

Las zonulae occludentes también representan una barrera para la difusión lateral de las proteínas de membrana y desempeñan un papel muy importante en la división de los plasmalemas de las células en *dominios apical* y *basolateral*, cada uno con su composición de proteínas de membra-

BOOK'S COPICENTRO USAC / 2016

booksmedicos.org

na correspondiente a las distintas funciones de esos dominios (véase también en plasmalema, Capítulo 3, pág. 68).

Las zonulae occludentes desempeñan también cierto *papel mecánico*, dado que la unión entre las células es muy fuerte allí.

Zonula adhaerens. Este tipo de contacto adherente se encuentra inmediatamente por debajo de la zonula occludens, donde parece que las membranas divergen y luego transcurren por una distancia de unos 20 nm. En la zonula adhaerens, las membranas trilaminares opuestas tienen el aspecto habitual, pero sobre la superficie citoplasmática interna se distingue una zona de densidad moderada con forma de *placa* delgada a la que se fijan los filamentos citoplasmáticos circundantes. En la hendidura intercelular, puede detectarse un material poco electrodenso. Los filamentos citoplasmáticos se componen de actina y, en ocasiones, se unen a la denominada **red terminal**, un entrecruzamiento de filamentos, sobre todo de miosina y de filamentos intermedios junto con espectrina (véase más sobre espectrina en el Capítulo 10), que se localiza en el citoplasma más apical.

Las placas de las zonulae adhaerentes se componen de la proteína **vinculina** (Fig. 6-12), donde anclan los filamentos de actina de la red terminal. Frente a la placa se encuentran numerosas **moléculas de cadherina** transmembrana, que en parte se fijan a la placa sobre la cara citoplasmática de la membrana y en parte se unen a moléculas de cadherina correspondientes en la membrana de la célula vecina. Las moléculas de cadherina median así la verdadera unión de las células y, a través de la placa, se fijan al citoesqueleto. Es posible que la formación de la zonula adhaerens se deba a la adhesión celular original a través de las moléculas de cadherina que después, por maduración de la célula, llevó a la formación de la zonula adhaerens. La eliminación de *iones calcio* del medio extracelular induce la separación de las zonula adhaerentes como consecuencia lo dependientes que son las moléculas de cadherina de estos iones.

La unión entre dos células también puede presentar características de lámina (en lugar de anillo o zónula), la denominada **fascia adhaerens**. Esta estructura se encuentra en el músculo cardíaco (véase el Capítulo 15).

Otra variante de la zonula adhaerens son las **adhesiones focales**, que relacionan la célula con componentes de la matriz extracelular, por ejemplo **fibronectina**, perteneciente a un grupo de glucoproteínas de la matriz extracelular denominadas *glucoproteínas multiadhesivas*. La molécula de fibronectina tiene una serie de dominios, cada uno de los cuales se une a un componente determinado, y uno de los dominios se une a las superficies celulares mientras que el otro se fija

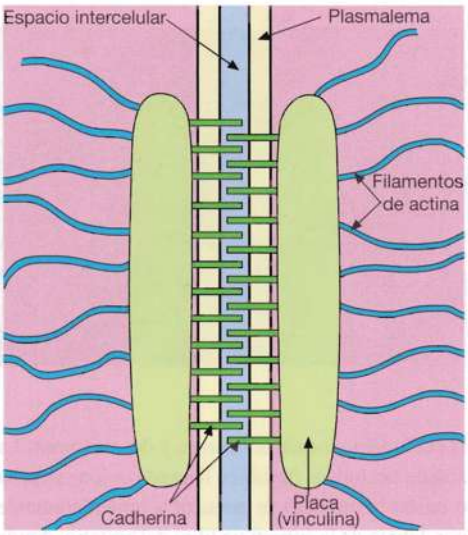

Fig. 6-12. Dibujo esquemático de una **zonula adhaerens**.

a colágeno (véase más acerca del colágeno en el Capítulo 8, sobre tejido conectivo). En la región de la membrana celular correspondiente a la adhesión focal, se encuentra un **receptor de fibronectina**, una proteína transmembrana. En la cara externa de la superficie celular, el receptor tiene un sitio de unión para fibronectina, mientras que la superficie interna se une a la proteína **talina**, que junto con la **vinculina** forman la placa en la cara citoplasmática de la adhesión focal (Fig. 6-13). Al igual que en la zonula adhaerens, la vinculina media la fijación a los filamentos de actina del citoesqueleto, por lo que se refuerza el anclaje de la célula a la fibronectina de la matriz extracelular.

Junto con los receptores de otros componentes de la matriz extracelular, entre ellos la laminina y determinados tipos especiales de colágeno, el receptor de fibronectina pertenece a una familia de *receptores de matriz extracelular* denominados **integrinas**. El nombre se debe a que las integrinas integran o unen la matriz extracelular con el citoesqueleto. Esta integración influye sobre la organización recíproca de los componentes de la matriz y el citoesqueleto. Las integrinas también tienen funciones como receptores mediadores de señales, dado que al parecer la unión a receptores del tipo de las integrinas activa procesos de transmisión de señales intracelulares en los que intervienen fosforilaciones. La mediación de señales no ocurre sólo desde el exterior y hacia el interior de la célula, sino también desde el interior y hacia afuera, dado que la unión de moléculas de señal intracelulares al dominio citoplasmático de moléculas de integrina desencadena modificaciones de conformación en el sitio de unión extracelular.

Desmosomas. Estas estructuras representan el tercer componente de un complejo de unión típico (véase la Fig. 6-9) pero, a diferencia de

booksmedicos.org

BOOK'S COPICENTRO USAC / 2016

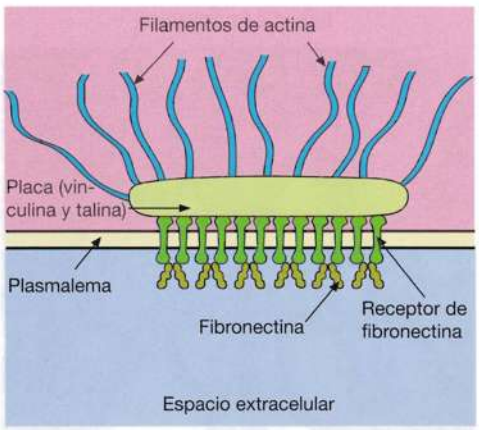

Fig. 6-13. Dibujo esquemático de una **adhesión focal**.

la zonula occludens y la zonula adhaerens, no adoptan la forma de cinturones sino de estructuras focales con un diámetro de unos pocos cientos de nanómetros. Los desmosomas o *maculae adhaerentes* no sólo se encuentran en relación con los complejos de unión, sino que también aparecen diseminados sobre la superficie celular y se comprueban en casi todos los epitelios. Son especialmente frecuentes en los epitelios expuestos a fuertes acciones mecánicas, como por ejemplo el epitelio estratificado plano de la epidermis y el epitelio simple cilíndrico del intestino. Cabe destacar que *cada uno de los tres tipos de contactos que se encuentran en el complejo de unión característico puede aparecer con independencia de los demás*.

Al microscopio electrónico, se distinguen las dos membranas opuestas del desmosoma separadas por un espacio intercelular de unos 20 nm. Sobre la cara citoplasmática de cada membrana celular, se observa una placa electrodensa que es el *sitio de fijación de filamentos intermedios citoplasmáticos* que convergen hacia los desmosomas, y que en las células epiteliales se componen de queratina (Fig. 6-14); en los desmosomas del músculo cardíaco, están formados por la proteína desmina. Los filamentos de queratina no finalizan en la placa densa, sino que entran en contacto con ella mediante un bucle en horquilla (Fig. 6-15). A menudo se distingue una línea densa en el centro del espacio intercelular ubicado frente al desmosoma, mientras que el resto del espacio intercelular, a cada lado de la línea densa, está ocupado por material amorfo menos electrodenso. Investigaciones bioquímicas han demostrado que la placa contiene las proteínas **placoglobina** y **desmoplaquina**, que anclan los filamentos de queratina a la placa. En el plasmalema cercano a la placa se encuentran en gran cantidad las glucoproteínas transmembrana **desmogleína** y **desmocolina**, ambas pertenecientes a la *familia de las cadherinas*. Estas proteínas se fijan con su dominio citoplasmático a la placa, mientras que

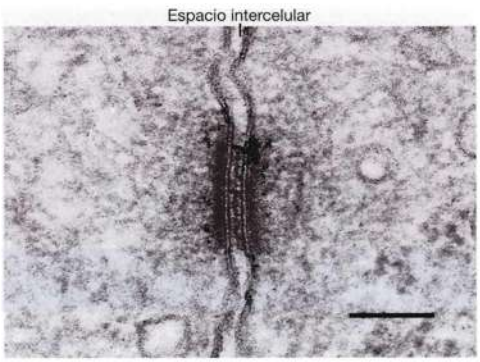

Fig. 6-14. Imagen de un **desmosoma** entre dos células tubulares renales, captada con microscopio electrónico. ×120.000. Barra: 100 nm. (Cedida por A.B. Maunsbach).

con sus dominios extracelulares se unen a los correspondientes dominios extracelulares de las moléculas de la membrana celular opuesta. De este modo, se unen las dos membranas celulares frente al desmosoma y, a través de la placa y los filamentos de queratina, las células componentes de la capa de epitelio forman una estructura citomecánica de gran resistencia a la tracción, por ejemplo, en el epitelio estratificado plano de la epidermis (véase el Capítulo 17).

Los **hemidesmosomas** comprenden sólo la mitad de un desmosoma. Se encuentran sobre la superficie basal de las células epiteliales, donde no hacen contacto con las células adyacentes y limitan con la membrana basal subyacente (Fig. 6-16). De este modo, los hemidesmosomas no median contactos entre las células, sino el *contacto entre las células y la matriz extracelular*, que aquí adopta la forma de una lámina basal (parte de la membrana

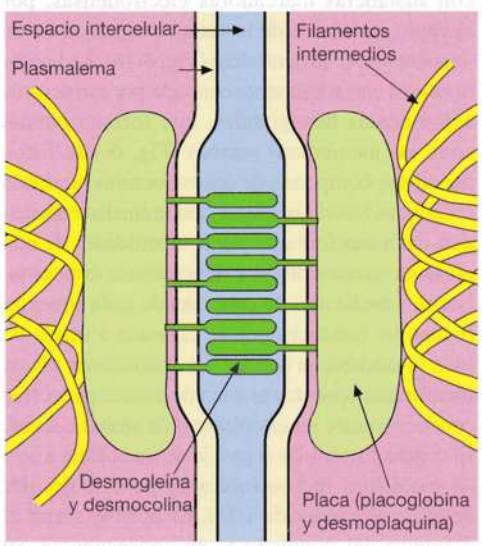

Fig. 6-15. Dibujo esquemático de un **desmosoma**.

BOOK'S COPICENTRO USAC / 2016

booksmedicos.org

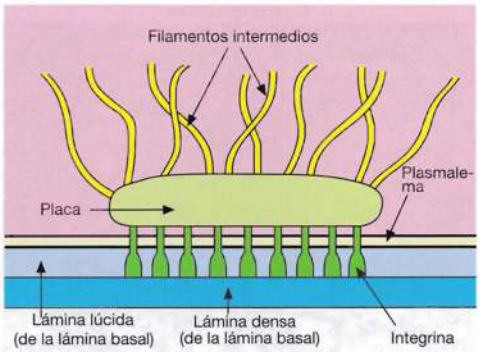

Fig. 6-16. Dibujo esquemático de un **hemidesmosoma**.

basal, véase con mayor detalle más adelante). El hemidesmosoma no sólo tiene una función de anclaje distinta de la del desmosoma; además, posee una estructura diferente, dado que los filamentos de queratina terminan en la placa sin formar bucles o asas como en el desmosoma. Por otra parte, las proteínas transmembrana de los hemidesmosomas no pertenecen a la familia de cadherinas, sino a la *familia de integrinas* y, al igual que en las adhesiones focales, se unen con la porción intracelular de la placa, mientras que la porción extracelular lo hace con los componentes de la matriz, por ejemplo, la **laminina** de la lámina basal.

Nexo (unión de hendidura). Es un contacto intercelular extendido que se encuentra en muchos tipos celulares, entre ellos muchas células epiteliales, donde se localizan sobre las superficies laterales. Con mayor aumento, se distingue que las membranas celulares están separadas por una hendidura intercelular de unos 2 nm. El ancho de la hendidura se mantiene constante en toda la región del contacto (Fig. 6-17). Esto se demuestra con sustancias marcadoras electrodensas, por ejemplo, hidróxido de lantano coloidal, capaz de introducirse en la hendidura (Fig. 6-18). La hendidura está casi totalmente ocupada por estructuras aglomeradas hexagonales, que forman puente entre las membranas vecinas (Fig. 6-19). Estos puentes se componen de dos estructuras proteicas cilíndricas huecas opuestas denominadas **conexones**, cada una formada por 6 subunidades de una proteína transmembrana denominada **conexina**. Las seis moléculas de conexina de cada conexón rodean un conducto que se extiende a través de toda la membrana celular. Los conexones de las membranas opuestas se unen de a pares para crear conductos entre los citoplasmas de ambas células. El conducto permite el pasaje de una célula a otra de moléculas hidrosolubles de peso molecular de hasta alrededor de 1000. Es posible variar el diámetro del conducto y, en consecuencia, su permeabilidad, entre el cierre total y la apertura

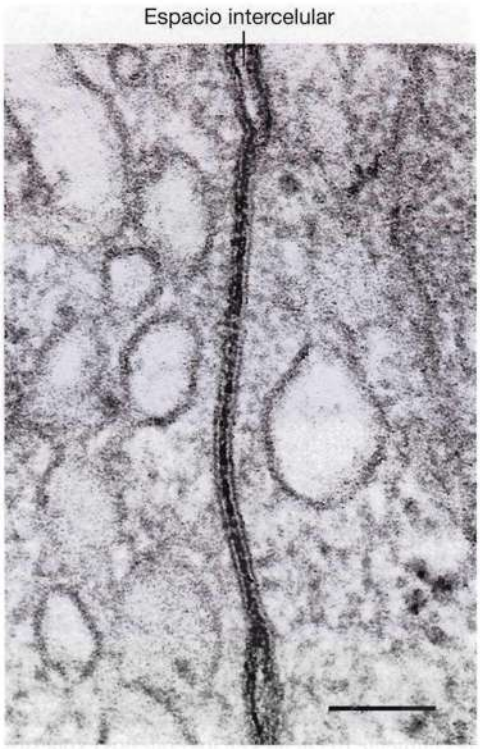

Fig. 6-17. Imagen de un **nexo** (unión de hendidura) entre dos células tubulares renales, captada con microscopio electrónico. ×150.000. Barra: 100 nm. (Cedida por A.B. Maunsbach).

completa. Por ejemplo, un aumento de la concentración intracelular de iones calcio induce el cierre de los nexos en la célula.

Se encuentran nexos en casi todos los tipos celulares, pero son especialmente numerosos en los tejidos que requieren comunicación muy rápida entre las células que lo componen, dado que los nexos forman *una base estructural para la comunicación directa entre las células*. El nexo es el único contacto que media el acoplamiento eléctrico (electrotónico) entre las células (cabe recordar que, en las células vivas, la corriente eléctrica siempre es transportada por iones pequeños, p. ej., iones de sodio y cloro). Por el acoplamiento electrotónico, pequeños iones atraviesan los conductos de los conexones y median la rápida diseminación de una onda excitadora de una célula a otra. De este modo, los nexos forman las sinapsis electrotónicas (*sinapsis eléctricas*) entre ciertas células nerviosas (véase con mayor detalle en el Capítulo 14) y también permiten que las *células de los músculos cardíaco y liso* se contraigan en forma casi simultánea (véase con mayor detalle en los Capítulos 13 y 14). Es probable que en otros tipos de tejido los nexos tengan la función de facilitar la interacción metabólica entre las células adyacentes; esto parece que tiene gran importancia en las células embrionarias durante el desarrollo fetal. Así, los anticuerpos contra conexinas, que bloquean los nexos, afectan el desarrollo fetal normal, como se ha demostrado en experimentos con fetos de ratón. Existen más de 20 conexinas di-

BOOK'S COPICENTRO USAC / 2016

booksmedicos.org

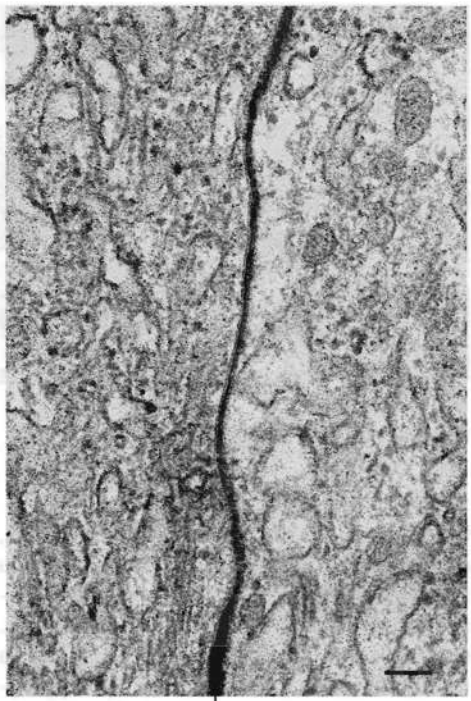

Fig. 6-18. Imagen de un **nexo** entre dos células tubulares renales, captada con microscopio electrónico. Durante la **fijación, se ha tratado el tejido** con una solución del material electrodenso **lantano (hidróxido de lantano coloidal)**, que ocupa el espacio intercelular, y además se ha introducido en el angosto espacio de 2 nm que separa las dos células en el nexo. ×68.000. Barra: 100 nm. (Cedida por P. Ottosen).

ferentes, cada una con características de transporte algo distintas, y cada una relacionada con un tipo celular o más. En algunas células, los conexones están formados por distintas conexinas, lo cual puede variar aún más las propiedades.

Espacio extracelular lateral. Este espacio mide 20 a 30 nm de ancho en la mayor parte de los epitelios. Se cree que la distancia depende de la carga negativa del glucocáliz, que mantiene constante el espacio intercelular debido a repulsión eléctrica. En algunas ocasiones, el espacio aumenta de tamaño; es el caso de los epitelios simples cilíndricos en los que se produce una absorción desde la luz, por ejemplo en el intestino delgado y la vesícula biliar, donde el espacio extracelular lateral puede expandirse como consecuencia del bombeo de líquido y de iones a través del plasmalema basolateral. En muchos epitelios, por ejemplo el epitelio del intestino y el de la cavidad bucal, los espacios entre las células pueden expandirse para dejar pasar células enteras (p. ej., linfocitos), que invaden el epitelio desde el tejido conectivo subyacente. Por ejemplo, el epitelio de las amígdalas está muy infiltrado de linfocitos y la epidermis está infiltrada de células dendríticas presentadoras de antígenos (véanse los Capítulos 17 y 18).

En muchos epitelios, por ejemplo la epidermis, se encuentran ramificaciones terminales de las fibras nerviosas sensitivas en el espacio intercelular (por lo general, fibras transportadoras de la sensación de dolor),

Especializaciones de la superficie basal

Son especializaciones de la superficie basal las adhesiones focales y los hemidesmosomas, que se comentaron en la sección anterior. Además, en esta región de la membrana celular pueden aparecer repliegues en cuyo interior suelen hallarse mitocondrias.

Membrana basal. Un epitelio está separado del tejido conectivo subyacente por la *capa extracelular de sostén*, denominada membrana basal. En ocasiones, la membrana basal es tan gruesa que se distingue en los preparados teñidos con HE como un engrosamiento eosinófilo que limita el epitelio del tejido conectivo. Pero, por lo general, sólo se visualiza con claridad en preparados especiales, en particular después de la tinción con el *método de PAS* o con los *métodos de impregnación argéntica*. En estos preparados, se distingue la membrana basal como una fina línea a lo largo de la base del epitelio (Fig. 6-20).

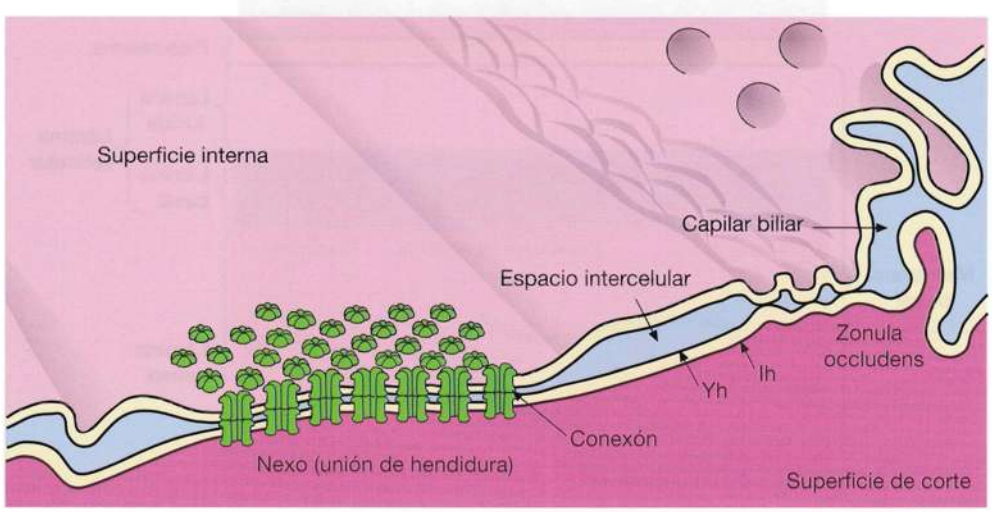

Fig. 6-19. Dibujo esquemático de **la conformación ultraestructural** del complejo de unión entre dos hepatocitos (donde limitan con un capilar biliar). Se observa una **zonula occludens** y un **nexo**, separados por un espacio intercelular de ancho normal. *Yh* corresponde a la semimembrana externa e *Ih*, a la semimembrana interna de la membrana plasmática. (Según Hay, en Greep y Weiss).

BOOK'S COPICENTRO USAC / 2016

booksmedicos.org

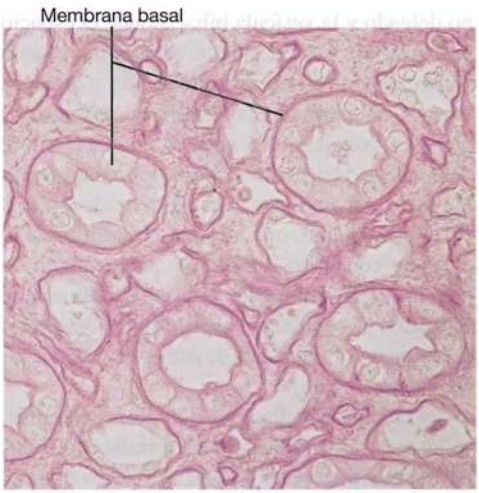

Fig. 6-20. Imagen al microscopio óptico de un preparado **coloreado con PAS** de la médula renal. Cada túbulo renal está rodeado por una **membrana basal**, que se distingue como una línea fuertemente PAS positiva a lo largo de la base de las células epiteliales del túbulo. ×340. Barra: 20 µm.

Mediante microscopia electrónica, se observa que la "membrana basal" visible con el microscopio óptico contiene varios componentes estructurales. Más notable es un engrosamiento de unos 50 nm, compuesto por una red de finos filamentos. Este engrosamiento se denomina **lámina densa** (Fig. 6-21). Entre la lámina densa y la membrana celular, se distingue una capa poco electrodensa denominada **lámina lúcida**. *En conjunto*, las láminas densa y lúcida se denominan **lámina basal** (a diferencia de la **membrana basal** visible con el *microscopio óptico*). Por debajo de la lámina

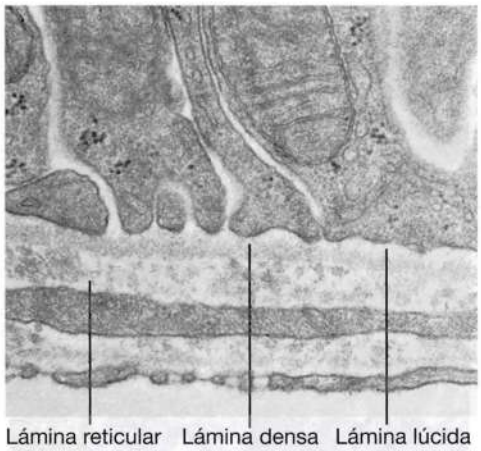

Fig. 6-21. Imagen de la porción basal de una célula epitelial de un túbulo renal, captada con microscopio electrónico. La **lámina densa y la lámina lúcida de la lámina basal**, además de la **lámina reticular,** se distinguen a lo largo de la base de la célula. ×30.000. Barra: 200 nm.

basal se encuentra una zona angosta, más variable, compuesta por fibras reticulares incluidas en una sustancia fundamental integrada por proteoglucanos. Esta zona se denomina **lámina reticular** (Fig. 6-22) y, junto con la lámina densa, constituye la membrana basal definida con el microscopio óptico. Es posible que su capacidad de impregnación con *sales de plata* se deba a las *fibras reticulares*, mientras que los *componentes polisacáridos y glucoproteicos* de la lámina densa (véase más adelante) se tiñen con la *reacción de PAS*.

Se observa una lámina basal con desarrollo escaso o nulo de la lámina reticular alrededor de varias células no epiteliales, por ejemplo, adipocitos y células musculares. Esta estructura se denomina lámina externa.

La lámina densa se compone de una fina red formada por la glucoproteína multiadhesiva **laminina**, **colágeno tipo IV**, la glucoproteína **entactina/nidógeno** y un proteoglucano de gran

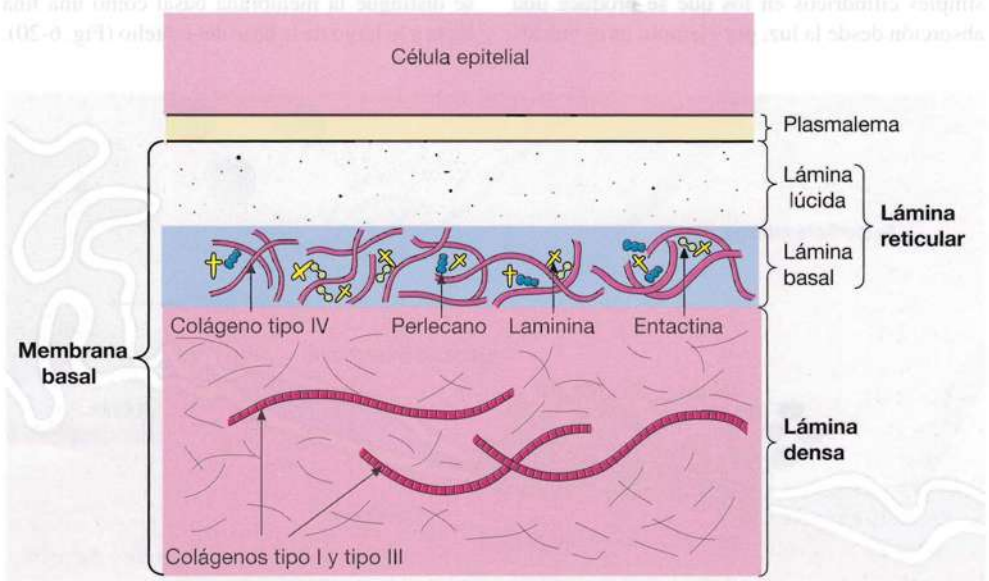

Fig. 6-22. Dibujo esquemático de la **lámina basal y sus componentes moleculares**.

BOOK'S COPICENTRO USAC / 2016

booksmedicos.org

tamaño denominado **perlecano** (véanse mayores detalles sobre estas moléculas de la matriz extracelular en el Capítulo 8). El colágeno tipo IV y la laminina se encuentran casi exclusivamente en la lámina basal, donde cada uno conforma un reticulado filamentoso. El resto de las moléculas participantes estabilizan la capa mediante entrecruzamientos de moléculas de colágeno y laminina. Esta última posee varios dominios con distintas características de unión. Algunos de ellos pueden unirse a los receptores de la superficie de las células epiteliales, mientras que otros lo hacen a perlecano y entactina. Los **receptores de laminina** de las células epiteliales son proteínas de transmembrana del mismo tipo que el receptor de fibronectina y pertenecen al grupo de las **integrinas**. La entactina es una glucoproteína sulfatada que une la laminina y el colágeno tipo IV en la lámina densa. En los epitelios estratificados expuestos a fuerte acción mecánica, en especial el epitelio estratificado plano de la epidermis, las células basales también se unen a la lámina basal mediante numerosos hemidesmosomas, desde los cuales se extienden filamentos de colágeno tipo VII que anclan en el tejido conectivo subyacente, las denominadas **fibrillas de anclaje**.

La lámina basal cumple varias *funciones* importantes. En primer lugar, fija el epitelio a la matriz extracelular subyacente, en especial con el colágeno que contiene. Además, la lámina basal actúa como *filtro molecular pasivo*, dado que retiene moléculas sobre la base de tamaño, forma o carga eléctrica. Esta función filtrante es muy notable en la lámina basal que rodea los capilares de los glomérulos renales (véase el Capítulo 20), donde la lámina basal contribuye a la ultrafiltración del plasma sanguíneo con formación de la orina. La lámina basal también actúa como "*filtro celular*", dado que permite el pasaje de ciertas células, entre ellas, leucocitos (glóbulos blancos), relacionados con la defensa contra microorganismos invasores, mientras impide que otros tipos de células del tejido conectivo ingresen en el epitelio. En relación con los *procesos de cicatrización* posteriores a lesiones epiteliales, la lámina basal actúa como capa de sostén para el ingreso de células nuevas desde los bordes circundantes de la herida hacia la región dañada (véase también el Capítulo 3, citoesqueleto, pág. 105). Por último, la lámina basal tiene gran influencia sobre la *diferenciación y la organización* celulares, dado que las moléculas de la matriz extracelular reaccionan con los receptores de superficie celulares y así actúan como moléculas de señal, por ejemplo en los receptores del tipo integrinas, de la forma que se describió en la sección previa sobre contactos celulares. Es posible que esta función de la lámina basal intervenga en los mecanismos que influyen sobre la *diseminación de células cancerosas*, cuando abandonan el epitelio y atraviesan la lámina basal hacia el tejido conectivo subyacente. Algunas células cancerosas poseen gran cantidad de receptores de laminina, lo cual puede facilitar la invasión del tejido conectivo subyacente.

Especializaciones de la superficie apical o libre

Microvellosidades. Mediante gran aumento con el microscopio óptico, en algunos epitelios cilíndricos se distingue un borde refringente a lo largo de la superficie libre de las células (Fig. 6-23). Sobre el borde se ven líneas verticales, de donde deriva la designación **borde en cepillo**. Mediante la microscopia electrónica, se distingue que el borde en cepillo está compuesto por prolongaciones citoplasmáticas cilíndricas, las microvellosidades, sobre la superficie libre de la célula, cada una de ellas rodeada por plasmalema (Fig. 6-24). El diámetro es de alrededor 0,1 µm y la longitud de aproximadamente 1 µm, correspondiente al espesor del borde en cepillo. A menudo, el plasmalema alrededor de las microvellosidades tiene un glucocáliz bien desarrollado que se tiñe con la reacción de PAS. Una microvellosidad contiene un haz longitudinal central de *20-30 filamentos de actina* incluidos en el extremo en una pequeña placa que los comunica con el plasmalema. Como se mencionó en zonula adhaerens, la red terminal contiene una mezcla de filamentos de actina, filamentos intermedios y espectrina, y se fija en la periferia con las zonulae adhaerentes. En la base de la microvellosidad, el haz de filamentos se continúa hacia la red terminal. Los filamentos de actina del haz central se mantienen a una distancia

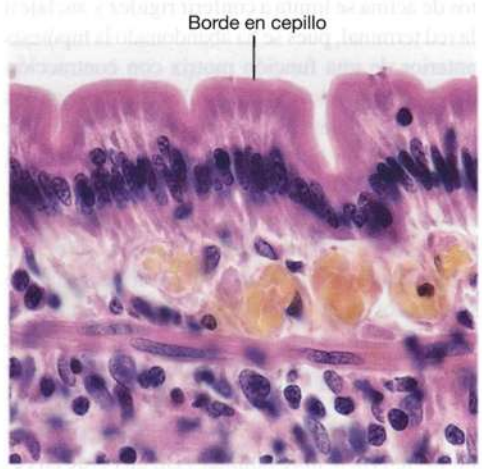

Fig. 6-23. Imagen al microscopio óptico del epitelio simple cilíndrico del intestino delgado. Se observa claramente el **borde en cepillo sobre la superficie luminal**. Corte coloreado con hematoxilina-eosina. ×660. Barra: 10 µm.

BOOK'S COPICENTRO USAC / 2016

booksmedicos.org

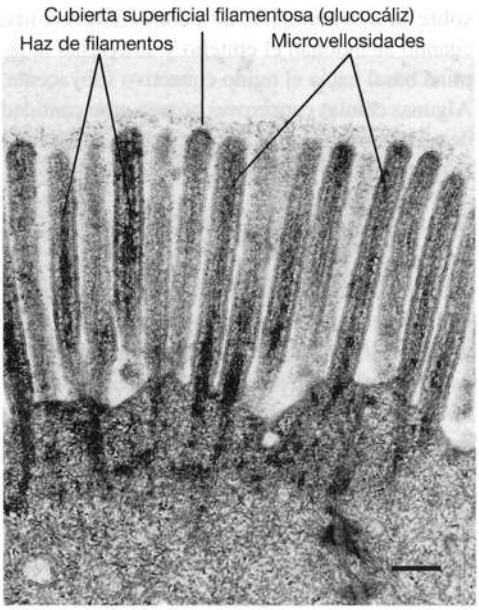

Fig. 6-24. Imagen del epitelio del intestino delgado, captada con microscopio electrónico. Se distinguen las **microvellosidades adyacentes paralelas que componen el borde en cepillo**. ×70.000. Barra: 100 nm. (Cedida por A.B. Maunsbach).

fija entre sí mediante proteínas entrecruzadas denominadas **villina** y **fimbrina**, y en algunos tipos celulares, **fascina**. Además, el haz de filamentos de actina se fija a intervalos regulares al plasmalema mediante "brazos" laterales compuestos por un complejo de miosina y de la proteína fijadora de calcio **calmodulina** (véase con mayor detalle en el Capítulo 7). A pesar de la presencia de actina y miosina, se cree que la función del haz de filamentos de actina se limita a conferir rigidez y anclaje a la red terminal, pues se ha abandonado la hipótesis anterior de una función motriz con contracción de las microvellosidades. En los epitelios en los cuales mediante microscopia óptica se distingue con nitidez un borde en cepillo, por ejemplo el epitelio de absorción del intestino delgado (Figs. 6-23 y 6-24) y los túbulos proximales renales (Fig. 6-25), las microvellosidades aparecen verticales y paralelas entre sí, lo cual se adscribe al haz de filamentos bien desarrollado. Por el contrario, en los epitelios con escasas microvellosidades, a menudo éstas se encuentran orientadas al azar y se distinguen sólo escasos filamentos internos.

La *función de las microvellosidades* es *aumentar la superficie* libre luminal. Así, un borde en cepillo bien desarrollado indica células cuya función principal es la absorción. Puede haber más de 1000 microvellosidades sobre cada célula absortiva, lo cual implica un aumento de casi 20 veces en la superficie de la membrana luminal. Además, se

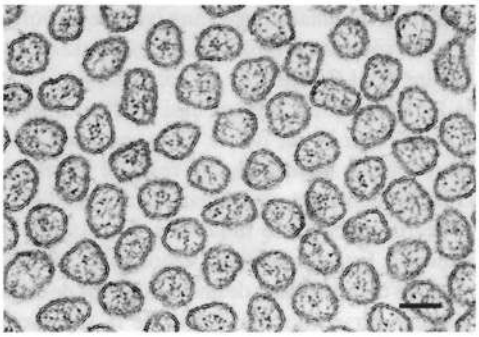

Fig. 6-25. Imagen de las **microvellosidades que forman el borde en cepillo del epitelio** de los túbulos renales proximales, captada con microscopio electrónico. Aquí, las microvellosidades fueron **cortadas transversalmente** y se observa con claridad que son prolongaciones citoplasmáticas, rodeadas en su totalidad por plasmalema. Nótese además el haz de filamentos central. ×60.000. Barra: 100 nm.

ha demostrado que bordes en cepillo aislados del epitelio intestinal contienen una serie de enzimas intestinales que catalizan ciertos pasos finales de la escisión de las sustancias nutritivas, entre ellas, la escisión de disacáridos a monosacáridos.

Estereocilios. Esta especialización de la superficie se encuentra en el epitelio que reviste el conducto del epidídimo y el conducto deferente; también, las células ciliadas del órgano de Corti y del laberinto vestibular del oído interno. Con el microscopio óptico se distinguen como finas estructuras filiformes de varios micrómetros de largo que se mantienen unidas en pequeños penachos (Fig. 6-26). Se considera que cada prolongación es inmóvil, por lo que se designaron estereocilios (gr. *stereos*, fijo), dado que con el microscopio óptico se parecen a los cilios móviles. Sin embargo, con el microscopio electrónico se demostró que son *microvellosidades muy largas*. Carecen de

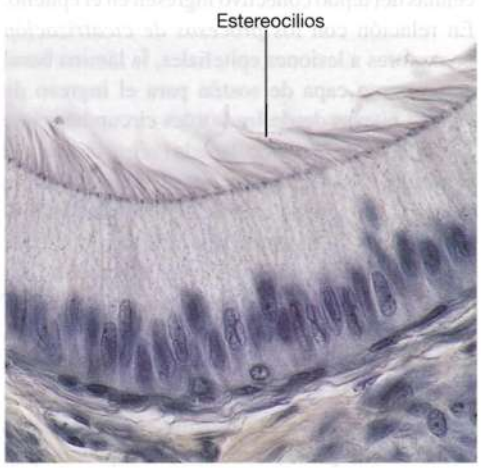

Fig. 6-26. Imagen al microscopio óptico del **epitelio seudoestratificado cilíndrico** del conducto del epidídimo. Sobre la **superficie luminal se observan estereocilios** que forman prolongaciones en penacho. Corte coloreado con hematoxilina férrica. ×440. Barra: 20 µm.

BOOK'S COPICENTRO USAC / 2016

booksmedicos.org

Fig. 6-27 Imagen captada con microscopio electrónico de barrido de la **superficie luminal del epitelio de la tráquea**. Entre las células recubiertas por cilios, se observan células con microvellosidades. (Cedida por B. Holma).

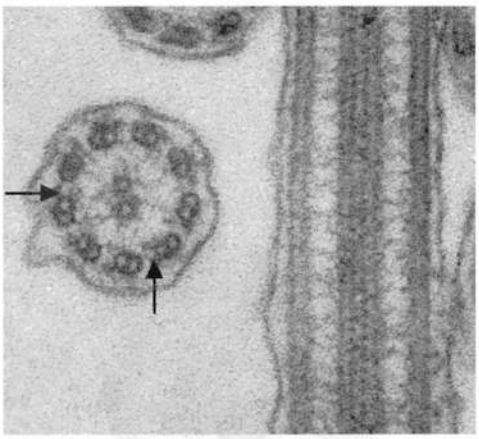

Fig. 6-28. Imágenes de **cilios** del epéndimo de un ventrículo cerebral. A la izquierda se observa un corte transversal, y a la derecha, un corte longitudinal (×125.000). Barra: 100 nm. Se distinguen con nitidez los 9 dobletes de microtúbulos periféricos con los brazos de dineína (flechas) y los dos microtúbulos individuales centrales.

villina, son flexibles y se enroscan entre sí en los extremos, lo cual les confiere aspecto de penachos con el microscopio óptico.

Se cree que la *función* de los estereocilios es *aumentar la superficie*. Por lo tanto, es posible que intervengan en la muy importante absorción de líquidos que tiene lugar en el epidídimo. La inclinación de los estereocilios en el oído interno produce variaciones del potencial de membrana de las células ciliadas (véase el Capítulo 25).

Cilios. Los **cilios** son prolongaciones *móviles* (también se denominan **cinocilios** para diferenciarlas de los estereocilios inmóviles) que, mediante movimientos oscilantes activos, son capaces de movilizar líquidos o una capa de moco por encima de la superficie del epitelio en que se encuentran, por ejemplo, el de las vías aéreas (Fig. 6-27).

Los cilios suelen hallarse por centenares sobre cada célula epitelial. Cada cilio mide, en promedio, unos 10 µm de largo y unos 0,2 µm de diámetro, por lo que se ubica dentro del poder de resolución del microscopio óptico (véase la Fig. 6-5). En la base de cada cilio, se distingue un pequeño **cuerpo basal** o **cinetosoma**.

Mediante el microscopio electrónico, se observa que los cilios contienen un complejo interno de microtúbulos longitudinales denominado **axonema** (Fig. 6-28), que en los cortes transversales aparece compuesto por dos microtúbulos individuales (singuletes) rodeados por un anillo de nueve microtúbulos dobles (dobletes) dispuestos en forma regular (patrón "9 + 2"). El cuerpo basal se compone de nueve microtúbulos triples (tripletes) que forman la pared de un cilindro hueco (Fig. 6-29). En consecuencia, se asemeja mucho a un centríolo. Desde el cuerpo basal se extienden pequeños filamentos, "raíces" o raicillas estriadas hacia el citoplasma apical (Fig. 6-30). El axonema de microtúbulos transcurre desde el extremo superior del cilio hasta la base, donde los nueve dobletes periféricos se continúan en la pared del cuerpo basal.

Mientras que los dos microtúbulos centrales se corresponden exactamente con los microtúbulos citoplasmáticos (como se vio en el Capítulo 3, citoesqueleto, véase la pág. 105), esto no ocurre con los dobletes periféricos. De hecho, los microtúbulos son diferentes, dado que hay un túbulo circular completo, el **microtúbulo A**, y un túbulo incompleto con forma de C, el **microtúbulo B**, adherido al microtúbulo A. En conjunto, forman una figura de ocho en el corte transversal (Fig. 6-31). En consecuencia, el microtúbulo A presenta una pared completa compuesta por 13 protofilamentos, mientras que el microtúbulo B sólo contiene 10 protofilamentos y comparte 3 con el microtúbulo A. Desde cada túbulo A se extienden hileras de "brazos" cortos en dirección del túbulo B perteneciente al doblete contiguo. Los brazos forman dos hileras, una externa y otra interna, con unos 20 nm de distancia entre cada hilera. Los brazos están compuestos por la proteína motora **dineína ciliar,** relacionada con la dineína citoplasmática (estudiada en el Capítulo 3, pág. 107), capaz de escindir el ATP. Además, desde los microtúbulos A se extienden "**ejes radiales**"

BOOK'S COPICENTRO USAC / 2016

booksmedicos.org

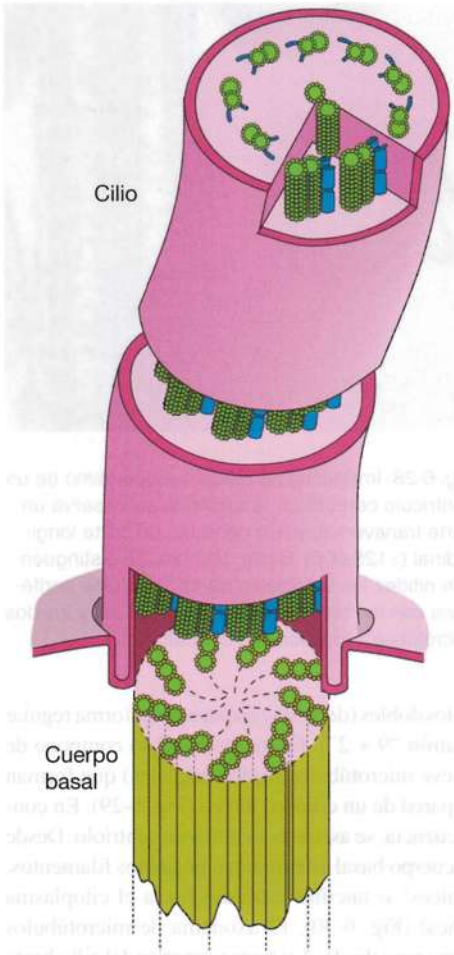

Fig. 6-29. Dibujo esquemático que muestra en tres dimensiones la **conformación ultraestructural de un cilio y el correspondiente cuerpo basal**. (Según DuPraw).

hacia los dos microtúbulos centrales para fijarse a una vaina alrededor de ellos. Los dobletes microtubulares externos también están relacionados entre sí a través de **conectores de nexina**.

Con el microscopio óptico, se observa que los cilios de las células *vivas* baten rápidamente hacia adelante y hacia atrás. Mediante microcinematografía, pueden retrasarse los movimientos y analizarlos. Se observa entonces que cada cilio efectúa un rápido movimiento hacia adelante, denominado *golpe efectivo*, donde permanece rígida, y un *golpe de retorno o de recuperación* más lento, donde es flexible (Fig. 6-32). Por lo general, los cilios baten con un **ritmo metacrónico**, ya que cilios sucesivos, desfasados en un ciclo de batido, producen ondas que se desplazan lentamente sobre la superficie del epitelio como un campo de trigo que ondea con el viento (Fig. 6-33). Las ondas se desplazan en una dirección constante y son capaces de mover una capa de

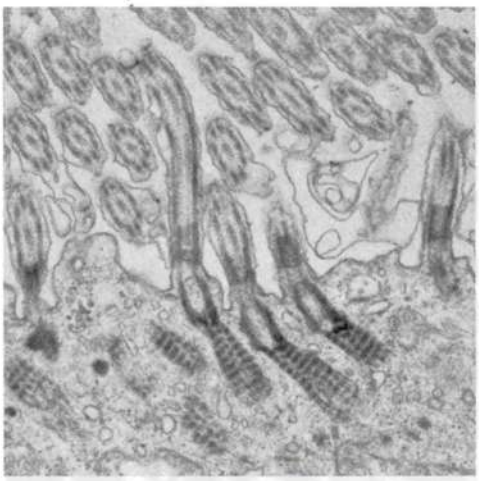

Fig. 6-30. Imagen al microscopio electrónico de raicillas estriadas ligadas a los cuerpos basales de los cilios (flecha) de túbulos renales de *Xenopus laevis*. ×15.000. Barra: 500 nm.

moco lentamente por encima del epitelio (como una escalera mecánica).

Los cilios con ritmo metacrónico se encuentran en gran número en las células superficiales del epitelio que tapiza las vías aéreas (véase la Fig. 6-27), además de algunas de las células de los órganos sexuales femeninos. En las vías aéreas, la actividad ciliar genera un movimiento de sentido proximal en la capa de moco que cubre el epitelio; de este modo, se eliminan partículas de polvo y microorganismos atrapados en el moco. En la trompa uterina, los movimientos ciliares son importantes para el transporte de la célula huevo en dirección al útero.

El axonema es la *base estructural de los movimientos ciliares activos*. Se cree que, sin modificar la longitud, los dobletes periféricos se deslizan unos respecto de otros en forma equivalente al mecanismo denominado "de deslizamiento de filamentos" para el acortamiento del músculo estriado (véase con mayor detalle en el Capítulo 13). La molécula de dineína ciliar de un brazo de dineína (al igual que las dineínas citoplasmáticas) tiene cabezas globulares con actividad de ATPasa y una

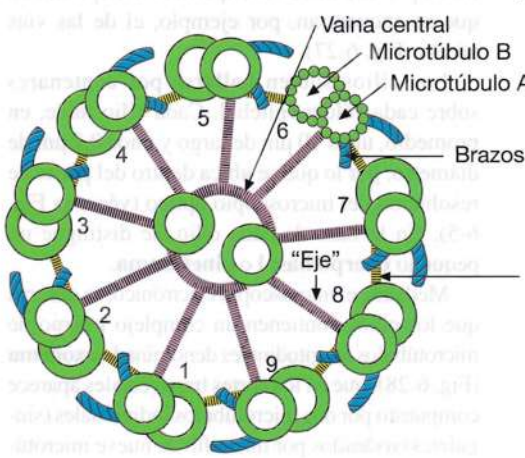

Fig. 6-31. Dibujo esquemático de un corte transversal **del axonema de un cilio** sobre la base de gran aumento con el microscopio electrónico. (Según Hopkins).

BOOK'S COPICENTRO USAC / 2016

booksmedicos.org



Fig. 6-32. Dibujos esquemáticos de los **movimientos de los cilios, sobre la base de tomas microcinematográficas** de cilios nasales humanos. **a** muestra el **golpe efectivo**, mientras que **b** muestra el **golpe de retorno**. (Según Proetz).

Fig. 6-33. Dibujo esquemático del **movimiento ondulado secuencial sobre una superficie epitelial recubierta por cilios**. La flecha indica la dirección del desplazamiento de una capa de moco por encima de ellas. (Según Proetz).

cola unida al microtúbulo A. El microtúbulo A se corresponde aquí con un orgánulo que se une a la cola de las dineínas citoplasmáticas, cuando éstas transportan orgánulos. Las cabezas de dineína se fijan cíclicamente a los sitios de unión sobre el microtúbulo B y así "migran" sobre su superficie, dado que la energía para la migración se obtiene por escisión de ATP. Parece que el mecanismo es similar al de los movimientos cíclicos de las cabezas de miosina a lo largo de un filamento de actina (véase el Capítulo 13). Debido a la comunicación entre el microtúbulo A y el microtúbulo B mediante los conectores de nexina, no se produce un verdadero movimiento de deslizamiento, como ocurriría si los microtúbulos estuvieran libres; en cambio, los movimientos se transforman en una *flexión del axonema* y del cilio.

La formación de los cilios, o **ciliogénesis**, tiene lugar a partir de un número equivalente de centríolos que cumplen la función de cuerpos basales. La cantidad necesaria de centríolos se genera sin intervención de un centríolo previo, alrededor de cuerpos densos denominados **organizadores de procentríolos**. Los nuevos centríolos migran a la parte luminal de la célula, donde se transforman en cuerpos basales desde los cuales crece el axonema por polimerización de las proteínas microtubulares.

Cilios primarios. En general, todas las células eucariotas tienen en su superficie un único cilio corto inmóvil, denominado cilio primario o monocilio. A diferencia de los cinocilios "9 + 2" mencionados antes, estos cilios son inmóviles, dado que carecen de los dos microtúbulos centrales y los brazos de dineína, por lo que se denominan cilios "9 + 0". Varios receptores de importancia para la diferenciación celular están relacionados con las cilios primarios. Las células receptoras de la retina (conos y bastones) presentan formas muy especializadas. Las funciones relacionadas

Síndrome de Kartagener

La importancia de los brazos de dineína para la motilidad de los cilios se desprende, entre otros datos, de los síntomas del **síndrome de Kartagener** (denominado así en honor al médico suizo Manes Kartagener), infrecuente trastorno hereditario autosómico recesivo. Estos pacientes presentan aumento de tamaño de los bronquios debido a la incapacidad para transportar moco por las vías respiratorias mediante los movimientos ciliares del epitelio; en algunos casos, los pacientes también son infértiles porque los espermatozoides son inmóviles. En estos individuos, faltan los brazos de dineína de los cilios y del axonema de la cola de los espermatozoides inmóviles. Algunos de estos pacientes también tienen **situs inversus**, por lo que los órganos del abdomen, y en ocasiones también del tórax, están ubicados invertidos respecto de lo normal, lo cual ilustra el papel de las cilios en la embriogénesis.

Poliquistosis renal

La poliquistosis renal (**PKD**, *p*olycystic *k*indey *d*isease) es una enfermedad hereditaria caracterizada por múltiples quistes en los túbulos renales. La forma más frecuente es autosómica dominante (**ADPKD**) y los dos genes que suelen estar afectados son *PKD1* y *PKD2*, que codifican las dos proteínas policistina-1 y policistina-2. Ambas proteínas están localizadas en la membrana celular sobre los cilios primarios, pero la policistina-2 también lo está en otras partes del plasmalema. Al parecer, las mutaciones de los genes de muchas otras proteínas ciliares también podrían causar PKD, pero aún no se ha aclarado la relación entre el cilio primario y esta enfermedad.

BOOK'S COPICENTRO USAC / 2016

booksmedicos.org

con los cilios primarios al parecer son *sensoriales*. Así, los cilios primarios registran el flujo en los túbulos renales, y su incremento causa aumento de la *entrada de iones calcio* en las células.

Flagelos. Los flagelos tienen una estructura interna que parece igual a la de los cilios, pero se diferencian en que por lo general sólo hay un flagelo por célula ymide 15-30 µm de longitud. Los flagelos más largos son la cola de los espermatozoides que, en el ser humano, mide unos 55 µm de longitud (véase con mayor detalle en el Capítulo 22). También *los movimientos son diferentes de los de los cilios*, puesto que uno ondulatorio recorre todo el flagelo. A pesar de la forma de movimiento distinta, la base molecular de los movimientos es igual que para los cilios.

Renovación y regeneración de epitelios

Los epitelios de la economía están expuestos en forma constante a acciones traumáticas. Esto es válido en especial para los epitelios que recubren la superficie externa del organismo y la superficie interna del tubo digestivo, con pérdida constante de células de estos epitelios. En las glándulas sebáceas cutáneas, las células forman parte del producto de secreción y se eliminan de este modo (la denominada *secreción holocrina*, véase el Capítulo 7); en el útero, una parte del endometrio se pierde durante la menstruación.

Esta pérdida normal o fisiológica de células epiteliales es compensada por medio de una regeneración fisiológica equivalente, que tiene como fundamento divisiones mitóticas de células epiteliales más indiferenciadas. Por ejemplo, en el epitelio estratificado plano de la epidermis las células madre del estrato basal producen las células necesarias para renovar la epidermis por divisiones mitóticas y en el tubo digestivo las células epiteliales más indiferenciadas de las glándulas regeneran el epitelio simple cilíndrico. En este caso, el recambio tiene lugar con tanta rapidez que el epitelio superficial del estómago se renueva cada 3 días. Los distintos tipos de poblaciones celulares regeneradoras y los mecanismos moleculares que regulan la división celular se vieron en el Capítulo 4, ciclo celular (véase la pág. 132).

Cuestionario sobre epitelio

1. ¿Cómo se define un epitelio?
2. ¿Se desarrolla epitelio a partir de las tres capas germinativas?
3. ¿Cómo se clasifican los epitelios desde el punto de vista descriptivo?
4. ¿Sobre qué tipo de tejido están apoyados siempre los epitelios?
5. ¿Existen vasos sanguíneos en los epitelios?
6. ¿Conoce algunos ejemplos de moléculas de adhesión celular?
7. *¿Cuál es la función de la fibronectina?*
8. Intente describir el aspecto al microscopio electrónico de una zonula occludens.
9. ¿Cuál es la función de la zonula occludens?
10. ¿Cuál es el aspecto al microscopio electrónico de un desmosoma?
11. ¿Sabe qué media la unión de dos células en un desmosoma?
12. ¿Dónde se encuentran numerosos hemidesmosomas?
13. ¿Cuál es la función de los nexos?
14. ¿Puede describir la diferencia entre la membrana basal y la lámina basal?
15. ¿Conoce alguno de los cuatro tipos de macromoléculas que intervienen en la lámina densa de la lámina basal?
16. Intente describir el aspecto al microscopio electrónico de una microvellosidad.
17. *¿Cuál es el aspecto de un corte transversal* de un cilio al microscopio electrónico?
18. ¿Cómo se ven los estereocilios al microscopio electrónico?
19. ¿Qué se entiende por golpe efectivo y por golpe de retorno, respectivamente, en los movimientos ciliares?
20. ¿Cuál es la función de los cilios?

BOOK'S COPICENTRO USAC / 2016

booksmedicos.org

CAPÍTULO 7

Glándulas y secreción

"Los libros deben seguir a las ciencias y no las ciencias a los libros".
Francis Bacon

Se denomina **secreción** (lat. *secretio*, separar) al *proceso por el cual ciertas células transforman compuestos de bajo peso molecular captados de la sangre en productos específicos, que son liberados de la célula*. Los procesos parciales que intervienen requieren energía.

Las **glándulas** son *células o cúmulos de células con función de secreción*. Las **glándulas exocrinas** (lat. *crinein*, separar, apartar) liberan el producto de secreción sobre una superficie externa o interna, mientras que las **glándulas endocrinas** liberan el producto de secreción a la sangre, como hormonas. Algunas **células**

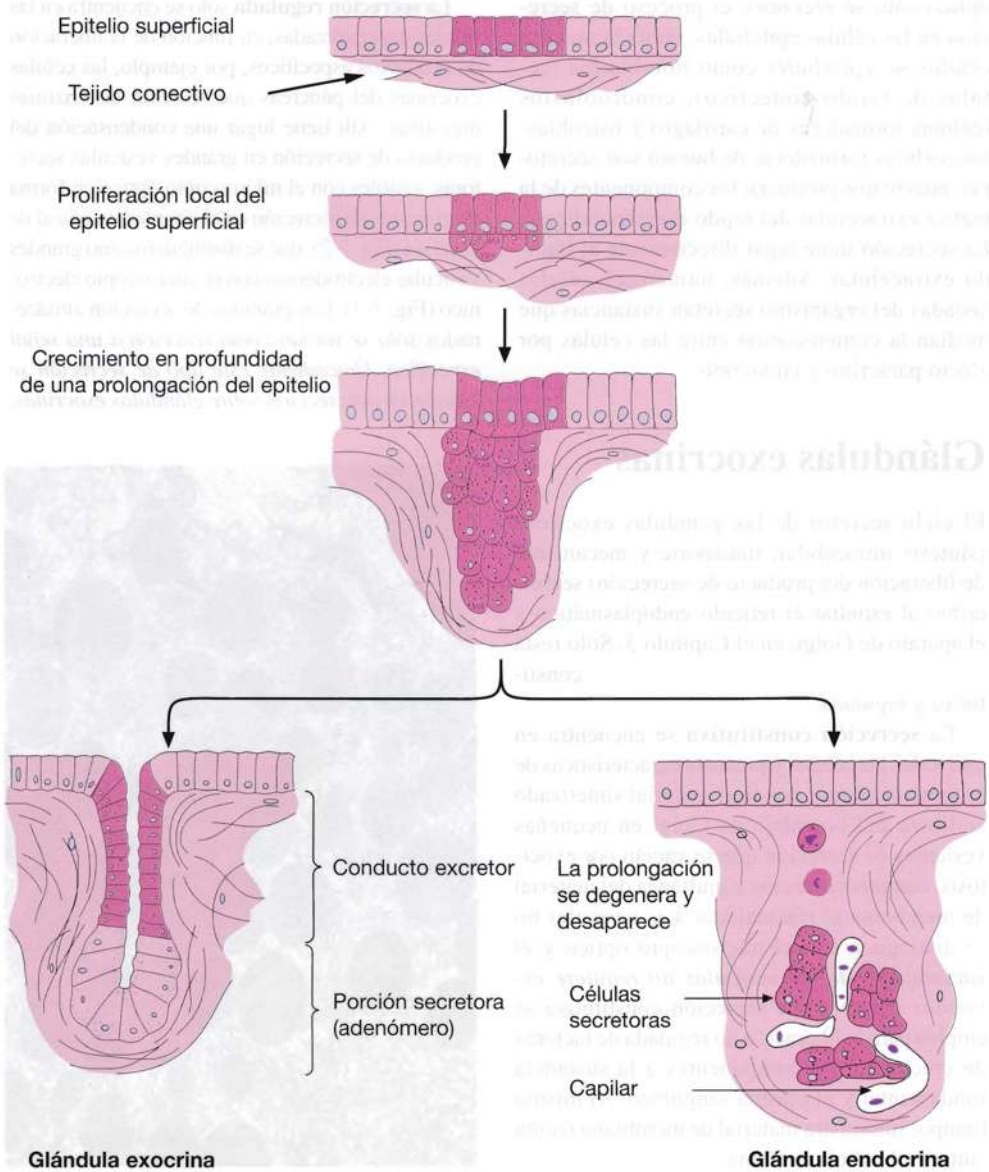

Fig. 7-1. Dibujo esquemático que muestra cómo tanto las **glándulas exocrinas como las endocrinas se desarrollan por crecimiento en profundidad de una prolongación de epitelio** en el tejido conectivo subyacente.

BOOK'S COPICENTRO USAC / 2016

booksmedicos.org

glandulares paracrinas secretan moléculas de señal que no son liberadas a la sangre; en cambio, actúan como mediadores locales que se difunden al líquido extracelular y afectan a las células vecinas.

Las glándulas exocrinas y endocrinas se forman durante el desarrollo embrionario, como crecimientos en profundidad de los epitelios que recubren las superficies hacia el interior del tejido conectivo subyacente, donde desarrollan características especiales. Si la glándula es exocrina, mantiene la conexión con la superficie en forma de conductos de excreción (Fig. 7-1), mientras que los crecimientos en profundidad de las glándulas endocrinas pierden la conexión con la superficie que les dio origen.

La capacidad de secretar no está ligada exclusivamente a las células epiteliales. Si bien en los cortes habituales para el microscopio óptico sólo se reconoce el proceso de secreción en las células epiteliales, también muchas *células no epiteliales* como fibroblastos (células de tejido conectivo), condroblastos (células formadoras de cartílago) y osteoblastos (células formadoras de hueso) son secretoras, puesto que producen los componentes de la matriz extracelular del tejido correspondiente. La secreción tiene lugar directamente al líquido extracelular. Además, numerosas células aisladas del organismo secretan sustancias que median la comunicación entre las células por efecto paracrino y endocrino.

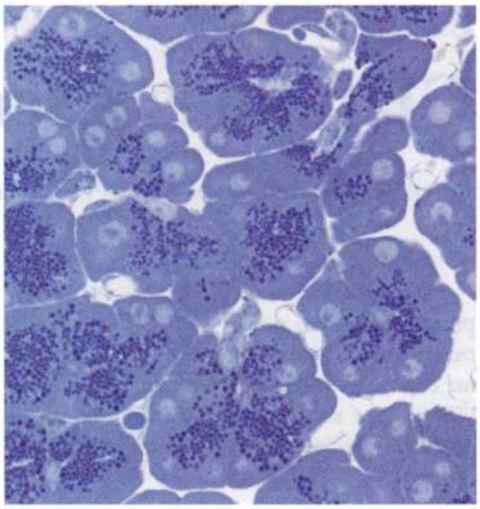

Fig. 7-2. Imagen al microscopio óptico de **células exocrinas de ácinos del páncreas**. Las células acinosas contienen gránulos de secreción teñidos de color azul oscuro en la parte apical del citoplasma. Corte teñido con azul de toluidina. ×500. Barra: 20 µm.

La **secreción regulada** sólo se encuentra en las células especializadas, en función de la liberación de productos específicos, por ejemplo, las células exocrinas del páncreas que secretan las enzimas digestivas. Allí tiene lugar una condensación del producto de secreción en grandes vesículas secretoras, visibles con el microscopio óptico en forma de gránulos de secreción en el citoplasma apical de la célula (Fig. 7-2), que se distinguen como grandes vesículas electrodensas con el microscopio electrónico (Fig. 7-3). Los gránulos de secreción almacenados *sólo se vacían como reacción a una señal específica. Únicamente este tipo de secreción se estudia en esta sección sobre glándulas exocrinas.*

Glándulas exocrinas

El ciclo secretor de las glándulas exocrinas (síntesis intracelular, transporte y mecanismo de liberación del producto de secreción) se describió al estudiar el retículo endoplasmático y el aparato de Golgi, en el Capítulo 3. Sólo resta diferenciar entre dos tipos de secreción: constitutiva y regulada.

La **secreción constitutiva** se encuentra en casi todas las células y presenta características de proceso continuo, donde el material sintetizado se libera del complejo de Golgi en pequeñas vesículas de secreción que se vacían por exocitosis, con incorporación simultánea del material de membrana al plasmalema. Las vesículas no se distinguen con el microscopio óptico y el *vaciamiento de las vesículas no requiere estímulos externos*. La secreción constitutiva se emplea para la liberación no regulada de factores de crecimiento y componentes a la sustancia fundamental y el plasma sanguíneo. Al mismo tiempo, suministra material de membrana recién sintetizado al plasmalema.

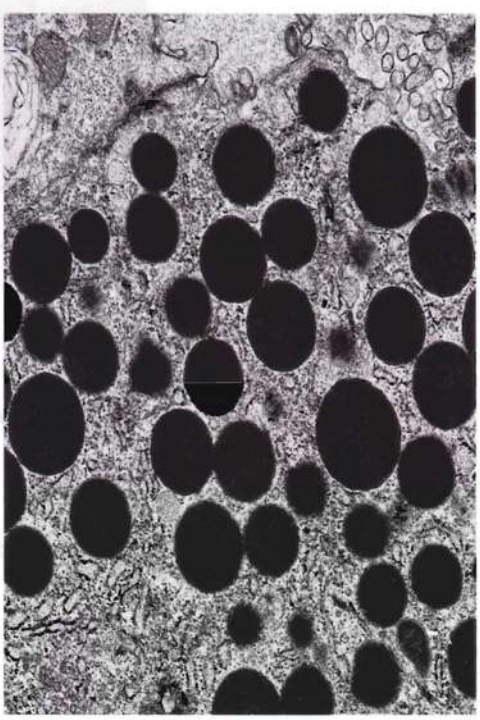

Fig. 7-3. Imagen captada con microscopio electrónico de **gránulos de secreción en la parte apical de una célula glandular exocrina** del páncreas. Los gránulos de secreción presentan un interior homogéneo, electrodenso y están rodeados por una membrana de contorno liso. ×10.000. Barra: 1 µm.

BOOK'S COPICENTRO USAC / 2016

booksmedicos.org

Mecanismos de secreción

Desde el punto de vista histológico, se distinguen tres mecanismos por los cuales las células liberan sus productos de secreción.

La **secreción merocrina** (gr. *meros*, parte) se lleva a cabo por **exocitosis**, donde se libera el producto de secreción sin pérdida de sustancia celular.

La **secreción apocrina** se caracteriza porque *una parte del citoplasma apical se libera junto con el producto de secreción*. El plasmalema permanece entero, por unión de los bordes, y la célula reinicia la acumulación del producto de secreción. La secreción apocrina ocurre exclusivamente en la glándula mamaria (véase el Capítulo 23). En la secreción apocrina, sólo se pierde un delgado halo de citoplasma con el plasmalema que lo rodea (véase la Fig. 23-6, pág. 653). En cambio, la secreción en las glándulas sudoríparas denominadas "apocrinas" de la piel al parecer es merocrina (véase la Fig. 17-26, pág. 451).

La **secreción holocrina** (gr. *holos*, entero) consiste en la *pérdida completa de células enteras, que se destruyen en su totalidad*. Este mecanismo de secreción se observa sólo en las glándulas sebáceas cutáneas, donde las células se rompen y se libera el contenido de lípidos acumulados (véase la Fig. 17-24, pág. 450).

Además de estos mecanismos de secreción visibles mediante métodos histológicos, algunas células glandulares epiteliales liberan sustancias por **transporte activo**, facilitado por bombas impulsadas por ATP (véase el Capítulo 3, membrana celular, pág. 71); también se considera un mecanismo secretorio, por ejemplo, la secreción de HCl por las células parietales del estómago.

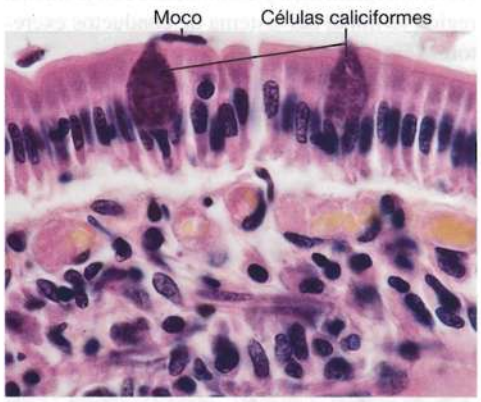

Fig. 7-4. Imagen al microscopio óptico de epitelio del intestino delgado. Se observan **dos células caliciformes**, de las cuales una está liberando el producto de secreción, la mucina, que como moco fluye sobre el borde en cepillo de las células vecinas. Corte teñido con hematoxilina-eosina. ×660. Barra: 10 µm.

Clasificación de las glándulas exocrinas

Las glándulas exocrinas pueden ser *unicelulares* o *multicelulares*; a su vez, estas últimas también se clasifican (según se verá más adelante).

Glándulas unicelulares. Una glándula unicelular se compone de *una única célula secretora*. En los mamíferos, el único ejemplo de glándula unicelular epitelial exocrina es la denominada **célula caliciforme**, que se encuentra en el epitelio de muchas membranas mucosas. Las células caliciformes secretan **mucina** (lat. *mucus*, moco), compuesta por glucoproteínas (alrededor del 75% de hidratos de carbono y 25% de proteína). Al captar agua, la mucina se transforma en **moco**. En una célula caliciforme llena de producto de secreción (Fig. 7-4), la porción apical aparece distendida por las gotas de mucina acumuladas, mientras que el núcleo se encuentra en la región basal más angosta de la célula, muy basófila. Así, la célula adopta una forma de cáliz. En los cortes habituales incluidos en parafina y teñidos con H-E, es infrecuente distinguir las gotas individuales de mucina, dado que se fusionan durante los procedimientos de preparación. El contenido de hidrato de carbono de la mucina se demuestra mediante la *reacción de PAS* (Fig. 7-5). Con el microscopio electrónico, se observan las gotas de mucina rodeadas por membranas (Fig. 7-6). La síntesis de la porción proteica de la mucina ocurre en el retículo endoplasmático rugoso, donde también se le agrega algo de hidrato de carbono por N-glucosilación (como casi todas las proteínas sintetizadas en el RER; véase el Capítulo 3, pág.78), mientras que el resto de los hidratos de carbono se adicionan en el complejo de Golgi por O-glucosilación (véase también el

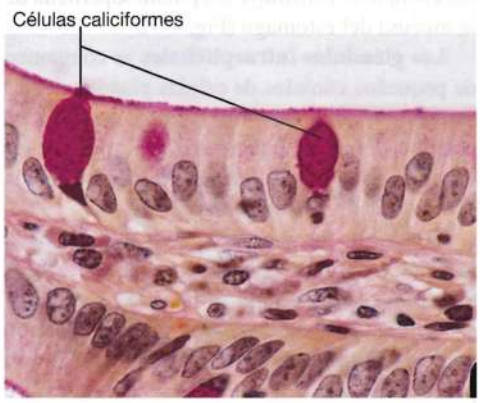

Fig. 7-5. Imagen al microscopio óptico de **células caliciformes** de la membrana mucosa del intestino delgado. La mucina es una glucoproteína, y en este preparado se demuestra mediante la **reacción de PAS**. Tinción de PAS + hematoxilina-eosina. ×660. Barra: 10 µm. (Cedida por S. Seier Poulsen).

BOOK'S COPICENTRO USAC / 2016

booksmedicos.org

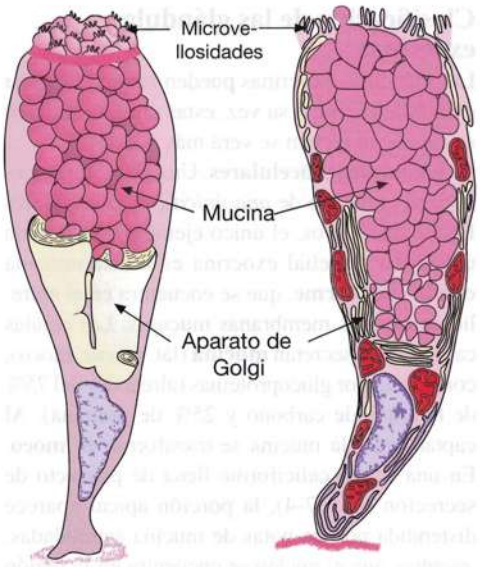

Fig. 7-6. Dibujos esquemáticos de las **características al microscopio electrónico de las células caliciformes**. (Según Ham).

Capítulo 3, pág. 83). La liberación del producto tiene lugar por secreción merocrina y es bastante constante durante toda la vida de la célula, es decir, unos 3-5 días para las de la mucosa intestinal. Las células caliciformes atraviesan sucesivos ciclos secretores durante los cuales se vacían al cabo de minutos por estimulación autónoma colinérgica (con acetilcolina como sustancia transmisora; véase el Capítulo 14), tras lo cual vuelven a llenarse con vesículas de secreción en 1-2 horas.

Glándulas multicelulares. La glándula multicelular más simple se denomina **superficie epitelial secretora**, dado que se compone de una capa epitelial de células secretoras del mismo tipo. Un ejemplo lo constituye el epitelio superficial de la mucosa del estómago (Fig. 7-7).

Las **glándulas intraepiteliales** se componen de pequeños cúmulos de células glandulares insertadas entre células no secretoras de una capa epitelial, donde las secretoras se ubican alrededor de una pequeña luz. Son ejemplos típicos las glándulas de Littré de la uretra (Fig. 7-8).

El resto de las glándulas multicelulares tiene la parte secretora localizada en el tejido conectivo subyacente, donde forman las **porciones secretoras** o **adenómeros,** es decir, la porción de la glándula donde se produce la secreción. El producto de secreción se vacía directamente sobre la superficie o llega allí a través de un sistema de conductos excretores formados por células no secretoras.

Las glándulas multicelulares *se clasifican* sobre la base del *grado de ramificación del sistema de conductos excretores* y la *configuración*

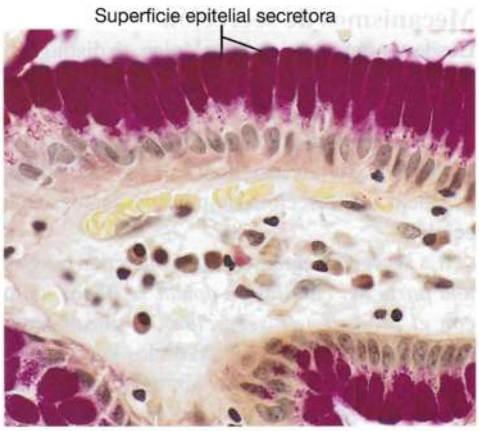

Fig. 7-7. Imagen al microscopio óptico del epitelio superficial de la membrana mucosa del estómago, que es una **superficie epitelial secretora**. El corte está teñido con la reacción de PAS. Se distingue que todas las células del epitelio superficial son secretoras. Tinción con PAS + van Gieson. ×440. Barra: 20 µm. (Cedida por S. Seier Poulsen).

de las porciones secretoras (Fig. 7-9). Así, las glándulas multicelulares se denominan **simples** si presentan un conducto excretor no ramificado (Fig. 7-9a-f), o **compuestas** si el conducto excretor es ramificado (Fig. 7-9g-h). De acuerdo con la conformación de los adenómeros, las glándulas simples y compuestas se clasifican en varios tipos. En la **glándula tubular**, la porción secretora es tubular, con una luz de diámetro aproximadamente constante. Una glándula se denomina **alveolar** si la porción secretora está distendida hasta formar pequeños sacos o **alvéolos** (lat. *alveolus*, hoya o depresión pequeña). Un adenómero **acinoso** posee la forma externa de un saco, mientras que la luz es tubular, por lo que las células adoptan una forma geométrica de clavas o pirámides en el corte. Algunas glándulas se componen de una mezcla de adenómeros tubulares y alveolares, por lo que se denominan **tubuloalveolares** o **tubuloacinosas**.

Por último, debe recordarse que la *porción secretora puede ser ramificada,* con una luz secretora ramificada y comunicada con la misma región terminal del sistema de conductos excretores (Fig. 7-9).

Como *ejemplos* de la aplicación de este esquema clasificatorio, se presentarán aquí sólo las glándulas

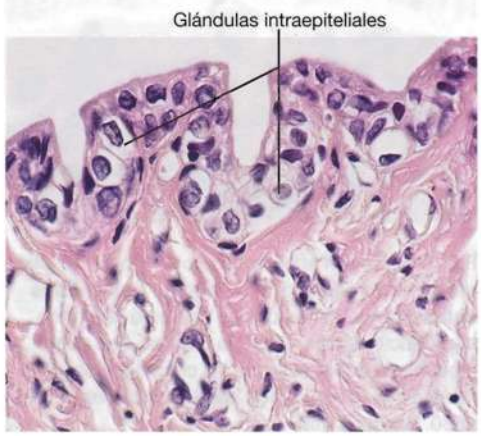

Fig. 7-8. Imagen al microscopio óptico de la membrana mucosa de la uretra que muestra **glándulas intraepiteliales (de Littré)**. Tinción con hematoxilina eosina. ×440. Barra: 20 µm.

BOOK'S COPICENTRO USAC / 2016

booksmedicos.org

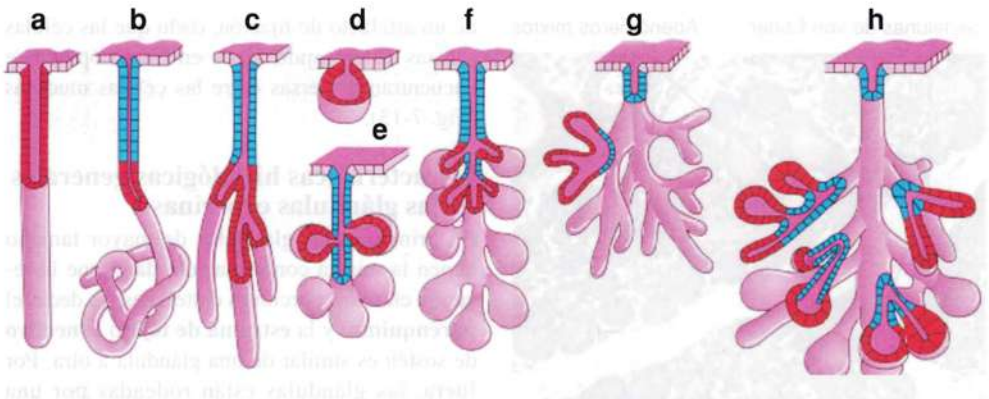

Fig. 7-9. Dibujos esquemáticos de los **diferentes tipos de glándulas multicelulares** que pueden clasificarse sobre la base del grado de ramificación del sistema de conductos excretores (células azules) y la configuración de las porciones secretoras (células rojas). **a** glándula **simple**, *no ramificada, tubular* (p.ej., las criptas de Lieberkühn del intestino). **b** glándula **simple**, *no ramificada, tubular enrollada* (p. ej., las glándulas sudoríparas ecrinas). **c** glándula **simple**, *ramificada, tubular* (p. ej., las glándulas de la región pilórica del estómago). **d** glándula **simple**, *no ramificada, alveolar*. **e** y **f** glándulas **simples**, *ramificadas alveolares* (p. ej., las glándulas sebáceas de la piel). **g** glándula **compuesta**, *ramificada, tubular*. **h** glándula **compuesta**, *ramificada, tubuloacinosa* y *tubuloalveolar*. (Según Hammersen/Sobotta).

sudoríparas ecrinas (merocrinas) comunes, que son glándulas simples, tubulares no ramificadas (enrolladas), dado que están compuestas por un largo tubo epitelial cuyo extremo secretor terminal está arrollado en un ovillo, que se transforma luego en un largo conducto excretor tubular no ramificado (Fig. 7-9b). Otro ejemplo es el páncreas, una glándula compuesta, ramificada, tubuloacinosa.

Las glándulas compuestas también se clasifican de acuerdo con la *composición del producto de secreción* en **mucosas**, **serosas** o **mixtas**. Las células mucosas secretan mucina, de consistencia espesa y función protectora o lubricante. Por el contrario, la secreción de las glándulas serosas es fluida y suele contener enzimas.

En los **adenómeros mucosos,** las células están llenas de gotas de mucina y presentan un aspecto claro y vacuolado. El núcleo suele estar aplanado debido al cúmulo de gotas de mucina y se localiza en la porción basal de las células (Fig. 7-10).

En los **adenómeros serosos,** el citoplasma basal de las células es muy basófilo, mientras que el apical es eosinófilo claro, en ocasiones con gránulos de secreción visibles (Fig. 7-11). El núcleo es redondeado y se localiza en la porción basal de las células.

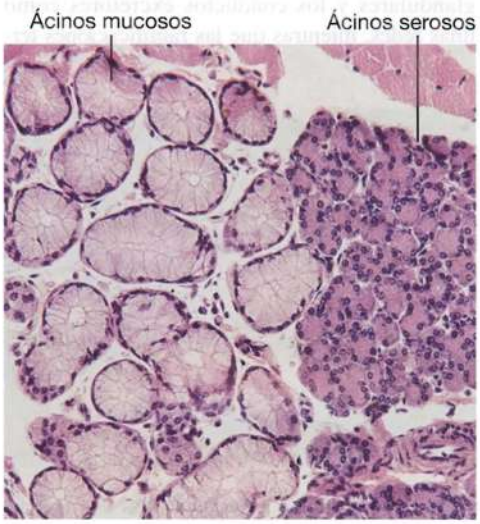

Fig. 7-10. Imagen al microscopio óptico de **porciones secretoras mucosas y serosas** en una glándula salival de la lengua. Corte teñido con hematoxilina-eosina. ×165. Barra: 50 µm.

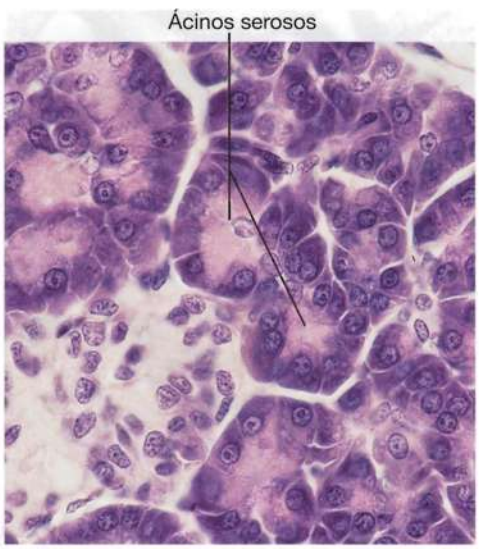

Fig. 7-11. Imagen al microscopio óptico de **porciones secretoras serosas (ácinos serosos)** en la porción exocrina del páncreas. Corte teñido con hematoxilina-eosina. ×540. Barra: 10 µm.

BOOK'S COPICENTRO USAC / 2016

booksmedicos.org

Fig. 7-12. Imagen al microscopio óptico de la glándula submandibular. Se observan numerosos **adenómeros mixtos** y en muchos de ellos las células serosas forman semilunas de von Ebner. Corte teñido con hematoxilina-eosina. ×165. Barra: 50 µm.

Los **adenómeros mixtos** contienen células mucosas y serosas. Casi la totalidad de las porciones secretoras se compone de células mucosas, mientras que las escasas células serosas son aplanadas y forman estructuras con forma de semiluna, denominadas **semilunas de von Ebner**, en los extremos de los adenómeros mucosos (Fig. 7-12). No obstante, es probable que se trate de un artefacto de fijación, dado que las células serosas de un tejido fijado en forma óptima se encuentran dispersas entre las células mucosas (Fig. 7-13).

Características histológicas generales de las glándulas exocrinas

En principio, las glándulas de mayor tamaño tienen la misma conformación, dado que la relación entre las porciones epiteliales (es decir, el **parénquima**) y la **estroma de tejido conectivo** de sostén es similar de una glándula a otra. Por fuera, las glándulas están rodeadas por una condensación de tejido conectivo que forma una fuerte cubierta o **cápsula**, que sostiene las partes parenquimatosas más blandas del órgano. Desde la superficie interna de la cápsula, se extienden tabiques de tejido conectivo hacia el interior de la glándula y la dividen en compartimientos llamados **lóbulos**. Tabiques más delgados dividen los lóbulos en **lobulillos** más pequeños (Fig. 7-14), donde se encuentra una fina red de tejido conectivo reticular que rodea los adenómeros y las porciones iniciales del sistema de conductos excretores. Los tabiques más gruesos de tejido conectivo, que dividen la glándula en lóbulos, se denominan **tabiques interlobulares**, mientras que los más delgados, que dividen los lóbulos en lobulillos, se denominan **tabiques intralobulares** o **interlobulillares**.

Los *vasos sanguíneos y linfáticos* y los *nervios* de las glándulas atraviesan la cápsula y siguen los tabiques, primero interlobulares y luego interlobulillares, desde donde emiten ramificaciones hacia el interior de los lobulillos. Los capilares sanguíneos y linfáticos rodean los adenómeros glandulares y los conductos excretores como finas redes, mientras que las ramificaciones ter-

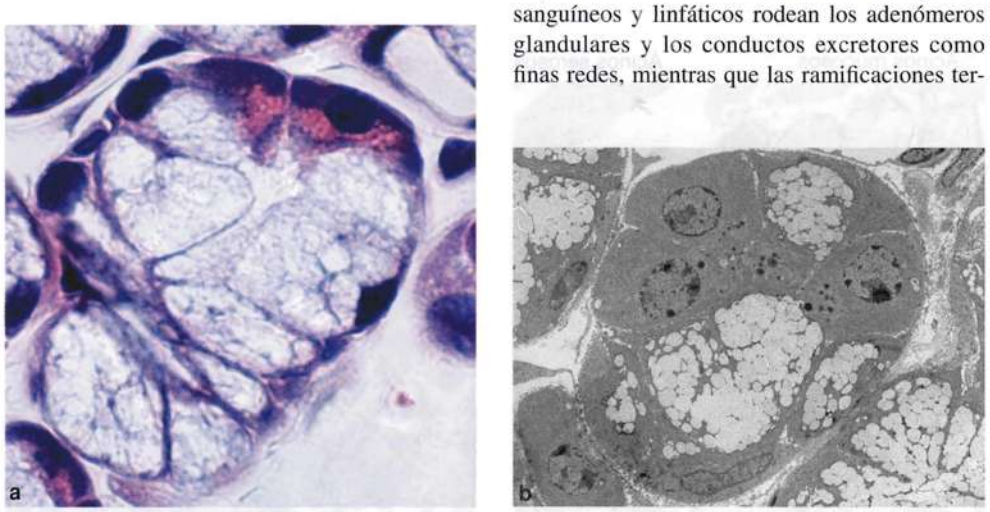

Fig. 7-13. Adenómeros mixtos. **a** Imagen al microscopio óptico de **glándula submandibular** con fijación óptima. Las dos células serosas orientadas hacia la parte superior, con gránulos de secreción rojos, llegan claramente a la luz. Teñido con hematoxilina-eosina. ×1000. Barra: 10 µm. **b** Imagen al microscopio electrónico de **adenómero mixto de glándula submandibular** con fijación óptima. Se nota claramente que las tres células serosas con núcleos redondos y clásicos gránulos de secreción serosa no forman las semilunas de von Ebner. ×1200. Barra: 10 µm.

booksmedicos.org

BOOK'S COPICENTRO USAC / 2016

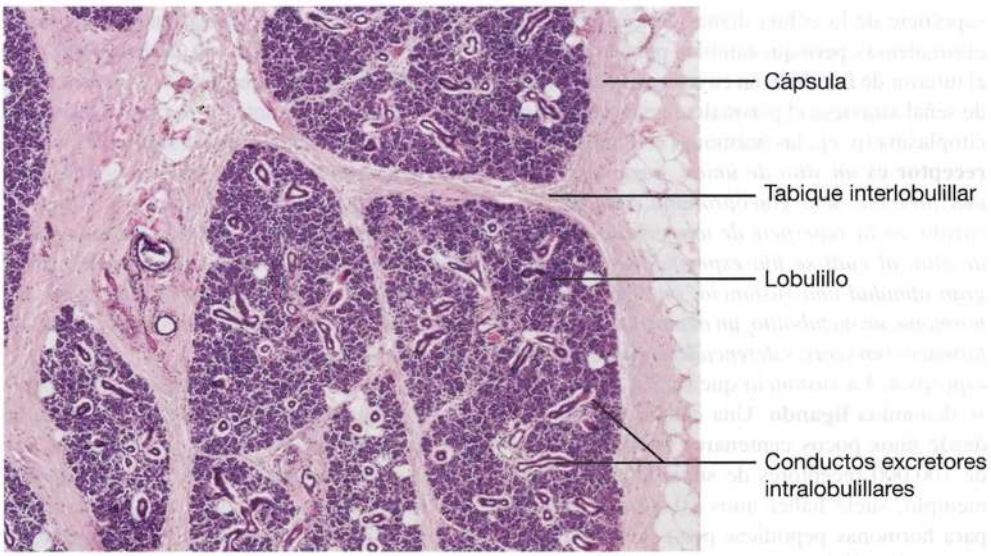

Fig. 7-14. Imagen al microscopio óptico de la glándula submandibular como ilustración de las **características histológicas generales de una glándula exocrina**. Se observa una parte de un lóbulo (ubicado justo por debajo de la cápsula) y su división en lobulillos mediante tabiques de tejido conectivo. Corte teñido con hematoxilina-eosina. ×40. Barra: 200 µm.

minales nerviosas finalizan formando pequeños engrosamientos (botones) en la superficie de las células glandulares.

El sistema de conductos excretores lleva el producto de secreción hacia una superficie externa o interna. El conducto excretor principal se divide en **conductos excretores lobulares** que se ramifican en los tabiques intralobulares (interlobulillares) y se denominan **conductos excretores interlobulillares**. En los lobulillos, los **conductos excretores** se denominan **intralobulillares** y se continúan como **conductos intercalares**, cuyas ramificaciones desembocan en las porciones secretoras. El epitelio disminuye en altura, desde estratificado en los conductos mayores hasta simple cilíndrico, para terminar como cúbico bajo en los conductos intercalares.

Regulación de la secreción exocrina

Algunas glándulas exocrinas reciben únicamente estímulos por vía del sistema nervioso autónomo (involuntario) (véase con mayor detalle en el Capítulo 14), mientras que otras glándulas sólo reciben estimulación hormonal. Otras glándulas reciben estímulos hormonales y del sistema nervioso autónomo.

Glándulas endocrinas

Los organismos multicelulares dependen de la comunicación entre las células, a fin de coordinar las funciones de los distintos tejidos y órganos. Esta *comunicación intercelular* se lleva a cabo a través de mensajeros químicos o moléculas de señal. Se define una **molécula de señal** como la *sustancia química sintetizada por células con la finalidad de influir sobre la actividad de otras células del mismo organismo*. Numerosas sustancias químicas actúan como moléculas de señal: proteínas, péptidos pequeños, ciertos aminoácidos, esteroides, derivados de ácidos grasos, nucleótidos, catecolaminas y determinados gases disueltos, entre ellos, dióxido de carbono y óxido nítrico (NO).

Como se describió en el Capítulo 6, las sustancias químicas pueden pasar desde el citoplasma de una célula al citoplasma de una célula vecina a través de los **nexos**, por ejemplo, entre las células musculares cardíacas y en las sinapsis del sistema nervioso. Esta forma de comunicación intercelular es la más directa, dado que las moléculas de señal no entran en contacto con el líquido extracelular. En otros casos, las moléculas de señal tampoco se secretan, pero igual entran en contacto con el líquido extracelular, dado que actúan como **moléculas unidas a la membrana celular** que transfieren su señal a otras células mediante el contacto directo, como ocurre en una respuesta inmunitaria celular mediada por linfocitos T (véase con mayor detalle en el Capítulo 16). En todos los demás casos (que son la mayoría), la molécula de señal es liberada por la célula, ya sea secretada por exocitosis o por difusión a través del plasmalema. Las moléculas de señal están entonces en condiciones de actuar sobre otras células, denominadas **células diana** o **células blanco**, que a veces son un único tipo celular y en otras ocasiones son varios tipos celulares o todas las células del organismo (p. ej., la hormona de la glándula tiroides). El hecho de que las moléculas de señal sean específicas para un tipo determinado de células o para sólo algunos pocos tipos celulares se debe a que todas ejercen su efecto sobre otras células al fijarse a *receptores* que suelen estar localizados sobre la

BOOK'S COPICENTRO USAC / 2016

booksmedicos.org

superficie de la célula diana (cara externa del plasmalema), pero que también pueden estar en el interior de la célula, en cuyo caso la molécula de señal atraviesa el plasmalema e ingresa en el citoplasma (p. ej., las hormonas esteroides). Un **receptor** es *un sitio de unión, compuesto por una proteína, una glucoproteína o un polisacárido, en la superficie de una célula o dentro de ella, al cual se fija específicamente y con gran afinidad una sustancia, por ejemplo una hormona, un metabolito, un neurotransmisor, un fármaco o un virus, y desencadena una respuesta específica*. La *sustancia* que se fija al receptor se denomina **ligando**. Una célula puede tener desde unos pocos centenares hasta alrededor de 100.000 receptores de superficie, pero por ejemplo, suele haber unos 10.000 receptores para hormonas peptídicas por célula. Por otra parte, cada célula puede contener distintos tipos de receptores para distintas moléculas de señal, dado que *determinados tipos celulares tienen combinaciones específicas de receptores*. De este modo, cada tipo celular está en condiciones de reaccionar de forma individual frente a los cientos de tipos distintos de moléculas de señal (factores de crecimiento, neurotransmisores, hormonas, etc.), que llegan a la célula por el líquido extracelular y el torrente sanguíneo. La unión de una molécula señal con el receptor desencadena variaciones alostéricas de la conformación del receptor (véase el Capítulo 3), que inician los procesos moleculares que generan la respuesta (véase más adelante en este capítulo).

Según la *distancia que migran antes de actuar sobre las células diana*, se distinguen tres grupos de moléculas de señal: 1) algunas se secretan en forma de **neurotransmisores** desde las terminaciones nerviosas, donde forman sinapsis (véase con mayor detalle en el Capítulo 14) y por lo general se difunden sólo los 20-30 nm que representa la hendidura sináptica, lo cual tarda apenas milisegundos. 2) Otras moléculas de señal actúan como **mediadores locales**, dado que tienen función *paracrina* y sólo se difunden una corta distancia para alcanzar los receptores de las células vecinas, sobre las cuales actúan. Aquí la difusión dura un período del orden de los segundos y, en ese lapso, el mediador local se fija al receptor de la célula diana o es inactivado por las enzimas extracelulares. Por ejemplo, la mayoría de los factores de crecimiento actúan como mediadores paracrinos. En algunos casos, los mediadores locales actúan sobre receptores denominados **autorreceptores**, sobre la misma célula que secretó la molécula de señal; este tipo de actividad paracrina se denomina **efecto autocrino**, puesto que tiene lugar una especie de autorregulación de las actividades celulares. 3) Por último, algunas moléculas de señal llegan al *torrente sanguíneo en forma de hormonas*, que alcanzan así células diana lejanas. Una **hormona** (gr. *hormon*, estimulante, de *hormaein*, poner en movimiento) se define como la *sustancia química sintetizada por células –aisladas u organizadas en un tejido u órgano endocrino– y secretada al torrente sanguíneo para ser transportada a sitios alejados con la finalidad de influir sobre la actividad de otras células*. De este modo, las hormonas alcanzan sus células diana al cabo de segundos a minutos.

Los dos principales mecanismos de coordinación de las funciones de los distintos órganos y tejidos de los mamíferos son mediados por los sistemas nervioso y endocrino. El **sistema nervioso**, con una estructura muy desarrollada en los vertebrados, es capaz de mediar patrones integradores que incluyen procesos exactos y muy rápidos. Como se vio antes, las sustancias químicas o moléculas de señal que median la comunicación entre las células nerviosas entre sí y entre éstas y otras células diana, por ejemplo células glandulares y musculares, se denominan *neurotransmisores*. Estas sustancias son liberadas por las células nerviosas en los contactos sinápticos y ejercen su efecto sobre una célula postsináptica inmediatamente adyacente (véase con mayor detalle en sistema nervioso, Capítulo 14).

El sistema nervioso es asistido por el **sistema endocrino**, *compuesto por células endocrinas aisladas, tejido endocrino y glándulas endocrinas*. Las células que lo componen sintetizan hormonas que son liberadas a la sangre circulante. Si bien el efecto de las hormonas tarda más en comenzar que el efecto de los impulsos nerviosos, como contrapartida son más duraderos, lo cual tiene gran importancia cuando es necesario mantener acciones más prolongadas.

Por lo general, en las glándulas endocrinas las células se disponen en láminas o cordones anastomosados, pero en una glándula particular, la tiroides, forman las paredes de cavidades llenas de líquido, denominadas **folículos** (lat. *folliculus*, saco pequeño). Durante el desarrollo de las glándulas endocrinas, penetran vasos sanguíneos en su interior y se ramifican hasta formar una red capilar abundante alrededor de las células glandulares.

En algunos casos, una glándula puede contener tejido glandular endocrino y exocrino. Por ejemplo, en el páncreas se encuentran pequeños islotes denominados de Langerhans, formados por tejido glandular endocrino (que secreta insulina, entre otros productos), diseminados en la masa principal de tejido glandular exocrino (Fig. 18-62, pág. 497).

booksmedicos.org

BOOK'S COPICENTRO USAC / 2016

Características histológicas de las glándulas endocrinas

Las glándulas endocrinas son: la **hipófisis**, la **glándula pineal**, la **glándula tiroides**, las **glándulas paratiroides**, el **páncreas**, las **glándulas suprarrenales**, los **ovarios**, los **testículos**, y la **placenta**. A éstas se agrega un **sistema endocrino difuso** formado por células endocrinas aisladas ubicadas, por ejemplo, en el tubo digestivo y las vías respiratorias, además de los riñones, el corazón y el sistema nervioso central (en especial, el hipotálamo). Las células del sistema endocrino difuso producen hormonas verdaderas y mediadores locales, además de neurotransmisores, de acuerdo con los tipos celulares individuales. En el Capítulo 21 se verán con mayor detalle las distintas glándulas endocrinas, si bien los órganos que poseen otras funciones (páncreas, ovarios, testículos, riñones, corazón y placenta) y el sistema endocrino difuso del tubo digestivo y las vías respiratorias se estudian en los capítulos correspondientes.

Aunque las glándulas endocrinas son bastante diferentes en sus características histológicas, tienen dos rasgos estructurales básicos comunes: la *carencia de un sistema de conductos excretores* (de allí la denominación *glándulas cerradas*) y su *vascularización muy abundante*. Todas las células productoras de hormonas, que conforman el parénquima de la glándula, están en estrecho contacto con capilares, cuyo endotelio es muy delgado y fenestrado (lat. *fenestra*, ventana; por lo tanto, fenestrado, con orificios); sólo en los testículos y la glándula pineal los capilares no están fenestrados. En consecuencia, la distancia de difusión hacia el torrente sanguíneo es muy corta.

Sobre la base de la composición química del producto de secreción, las células endocrinas se dividen en dos tipos generales principales: las que secretan hormonas polipeptídicas y las que secretan hormonas esteroides. A éstas se agregan las células endocrinas productoras de aminas en la glándula pineal (melatonina) y la médula suprarrenal (catecolaminas), y las hormonas de la glándula tiroides (triyodotironina y tiroxina).

Células de las glándulas endocrinas secretoras de polipéptidos

En las células glandulares endocrinas secretoras de polipéptidos, están especialmente desarrollados los orgánulos relacionados con la síntesis proteica, pero no tanto como en las células de las glándulas exocrinas secretoras de proteínas. Esto se debe a que la cantidad de secreción producida es mucho menor, en el orden de miligramos por día para toda una glándula endocrina. En comparación, el páncreas libera 1200 mL por día de secreción con abundancia de enzimas.

Con el microscopio electrónico se observan cantidades moderadas de retículo endoplasmático rugoso (RER), un complejo de Golgi bastante desarrollado y numerosas vesículas de secreción limitadas por membrana (Fig. 7-15). Del mismo modo que en las células secretoras de proteína de las glándulas exocrinas, la hormona se sintetiza en el RER y es modificada en el complejo de Golgi para luego ser liberada en vesículas de secreción. Como en el caso de otras proteínas sintetizadas en el RER (véase síntesis de proteínas en el Capítulo 3, pág. 75), en su comienzo la hormona contiene una secuencia de señal en la forma de una prolongación en la región N-terminal de la hormona verdadera, la cual se une a la partícula de reconocimiento de la señal e induce al ribosoma "libre" a unirse con el RER. La hormona con su secuencia de señal se denomina **prehormona**, pero como en el caso de otras proteínas, una peptidasa de la señal escinde la secuencia de señal en cuanto pasa a la luz del RER. Una vez finalizada la síntesis, la cadena suele contener porciones en exceso, por lo general en un extremo de la secuencia hormonal verdadera o en ambos (en el caso de la insulina, como excepción, hay una secuencia dentro de la cadena peptídica). Estas secuencias se separan durante el posterior tratamiento de la hormona. Las hormonas en esta forma, aún no terminada, se denominan **prohormonas** (por lo tanto, se habla de **preprohormonas** cuando aún no se ha separado la secuencia de señal). Casi todas las hormonas peptídicas tienen una etapa previa de prohormona. En ocasiones, se sintetiza una **propolihormona**, en cuyo caso la escisión forma 2 hormonas o más con distinto efecto. Por ejemplo, éste es el caso de la propolihormona *proopiomelanocortina* (POMC) que se forma en determinadas células de la hipófisis (véase con mayor detalle en el Capítulo 21). La POMC contiene secuencias peptídicas para las hormonas ACTH y beta endorfina, además de otras hormonas potenciales. Aparte del "recorte" de la secuencia peptídica, en muchos casos se producen glucosilaciones en el RER y, más tarde, en el aparato de Golgi.

La célula libera la hormona por exocitosis de las vesículas de secreción ante un estímulo, dado que es una secreción estimulada o regulada. Sin embargo, para las hormonas peptídicas también hay una secreción constitutiva, es decir, una secreción continua de pequeñas cantidades de hormona.

Como ejemplos de células secretoras de péptidos, pueden nombrarse las células A y B

BOOK'S COPICENTRO USAC / 2016

booksmedicos.org

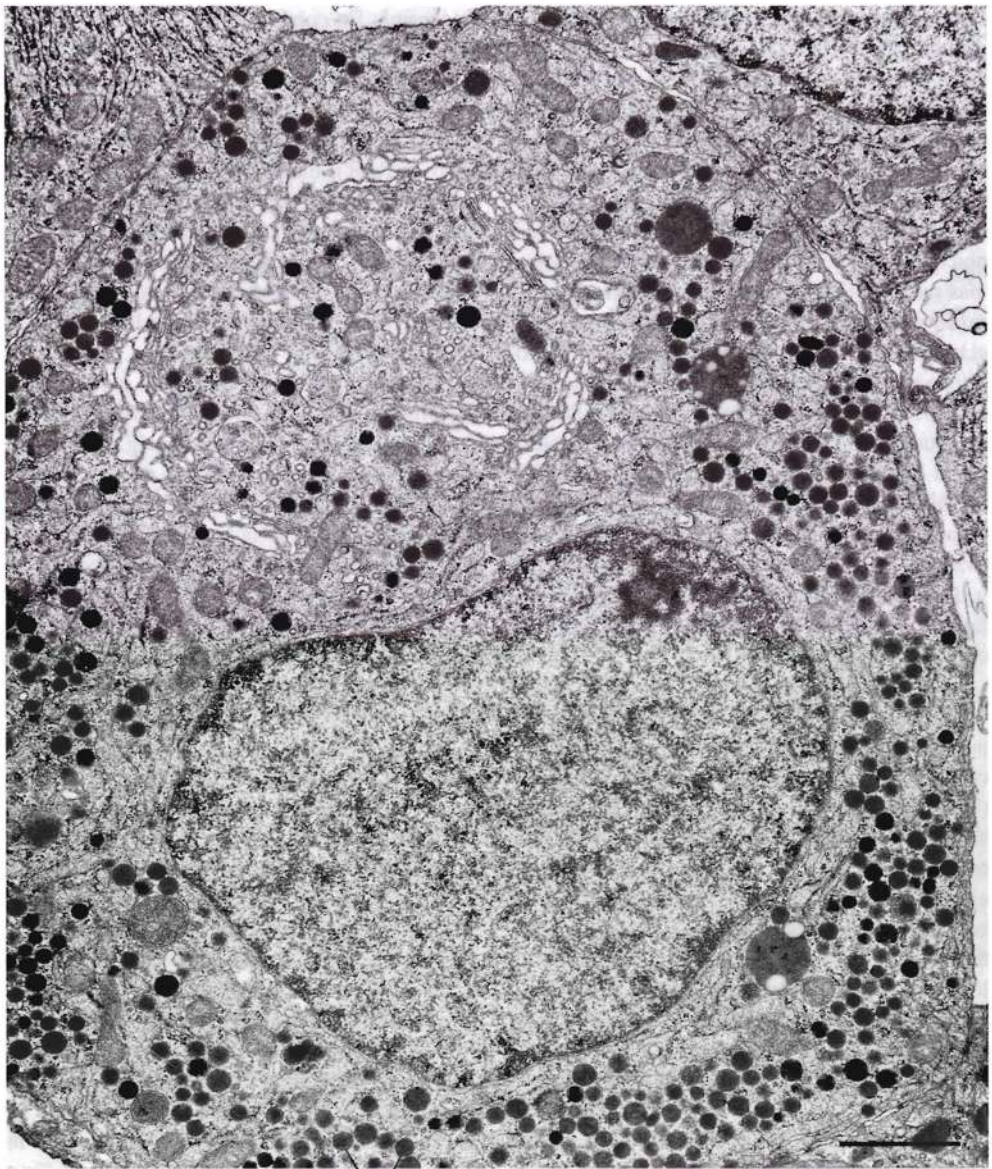

Fig. 7-15. Imagen captada con microscopio electrónico de una célula somatotrofa de la hipófisis como ejemplo de una típica **célula de glándula endocrina que secreta polipéptidos**. Nótense el desarrollo moderado del retículo endoplasmático rugoso y el aparato de Golgi. ×17.000. Barra: 500 nm. (Cedida por P. Ottosen).

del páncreas (glucagón e insulina) y las células somatotrofas (hormona del crecimiento, GH), tirotrofas (hormona estimulante de la tiroides, TSH), gonadotrofas (hormonas gonadotróficas, es decir, hormona foliculoestimulante, FSH y hormona luteinizante, LH) y corticotrofas (hormona adrenocorticotrofa, ACTH) de la hipófisis, además de las células principales de las glándulas paratiroides y las células C de la glándula tiroides (calcitonina).

La glándula tiroides presenta condiciones especiales, puesto que el producto tiroglobulina, una glucoproteína, se acumula fuera de las células, en los folículos de la glándula (véanse la Fig. 21-17, pág. 572, y la Fig. 7-16, pág. 195). Desde el aparato de Golgi, las vesículas de secreción migran hacia la superficie apical (luminal) y vacían su contenido en la luz folicular por exocitosis. El tratamiento posterior de la glucoproteína, con liberación de la hormona terminada, se verá en el Capítulo 21.

Células de las glándulas endocrinas secretoras de esteroides

Este tipo de células glandulares endocrinas se encuentra en los ovarios, los testículos y la corteza suprarrenal. Se caracterizan por presentar un *retículo endoplasmático liso (REL)* bien desarrollado, que forma una densa red de túbulos anastomosados (Fig. 7-17,

booksmedicos.org

BOOK'S COPICENTRO USAC / 2016

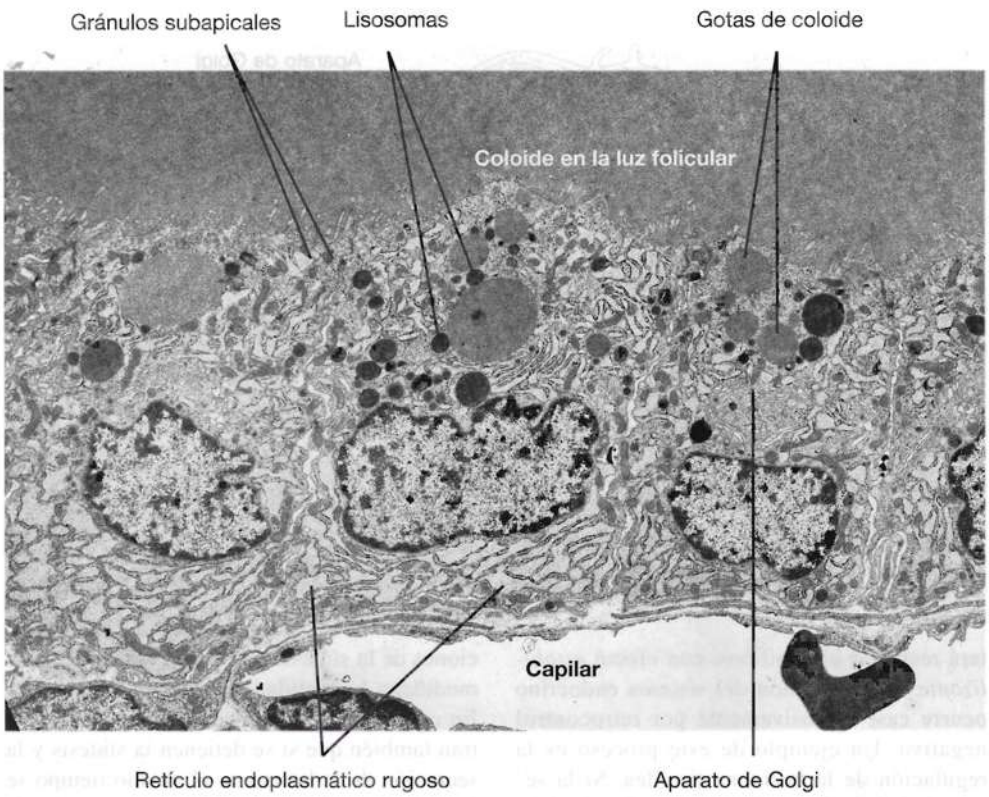

Fig. 7-16. Imagen captada con microscopio electrónico de **células foliculares de la glándula tiroides** que muestra el almacenamiento **de secreción extracelular (coloide) en la luz del folículo**. ×7000. Barra: 1 µm. (Cedida por P. Ottosen).

pág. 196, y Fig. 22-42, pág. 624). No se observan gránulos de secreción, pero se encuentran gotas de lípido en cantidad variable. Hay muchas mitocondrias con *prolongaciones tubulares desde la membrana interna* (en lugar de las crestas habituales).

Las células secretoras de esteroides se caracterizan por no *almacenar la hormona terminada* en cantidades dignas de mención, sino el precursor colesterol, que es captado exclusivamente de la sangre (por endocitosis de LDL [ing. *low density lipoprotein*, lipoproteína de baja densidad] y HDL [ing. *high density lipoprotein*, lipoproteína de alta densidad] mediada por receptores; véase con mayor detalle en el Capítulo 18, hígado), y se acumula como ésteres de colesterol en las gotas de lípido del citoplasma. El primer paso de la síntesis de las hormonas esteroides tiene lugar en las mitocondrias, cuya membrana interna contiene una enzima que escinde la cadena lateral del colesterol y luego continúa la síntesis en el REL; para algunas hormonas, por ejemplo cortisol, la síntesis termina en las mitocondrias. Varias de las enzimas que catalizan la síntesis de las hormonas esteroides se localizan en las membranas de las mitocondrias y el REL. La gran cantidad de REL permite a la célula afrontar una necesidad aguda de secreción de hormona, a pesar de que no se acumula. En consecuencia, es característico de las células secretoras de esteroides que reaccionen muy rápidamente con aumento de la secreción después de la estimulación, tras lo cual disminuye la cantidad de gotas de lípido como expresión de que los ésteres de colesterol allí almacenados ahora se utilizan para la síntesis de hormona.

Se desconoce el mecanismo de liberación de hormonas esteroides por la célula, pero al parecer el factor más importante esla estimulación de la síntesis, dado que la liberación posterior de la hormona es automática (posiblemente, por difusión).

Regulación de la secreción endocrina

Algunas células endocrinas pueden reaccionar frente a variaciones de la concentración de sustancias en el líquido extracelular circundante, mientras que otras son especialmente sensibles a las hormonas secretadas por otras glándulas endocrinas.

En ambos casos, por lo general la regulación se lleva a cabo mediante un mecanismo de retrocontrol, que puede ser de dos tipos: negativo o positivo. En el **retrocontrol negativo**, el *efecto de la hormona sobre el órgano diana causa la inhibición directa o indirecta de la ulterior secreción de la hormona*. Si un sistema regulado por retrocontrol negativo se desequilibra, ese retrocontrol negativo inten-

BOOK'S COPICENTRO USAC / 2016

booksmedicos.org

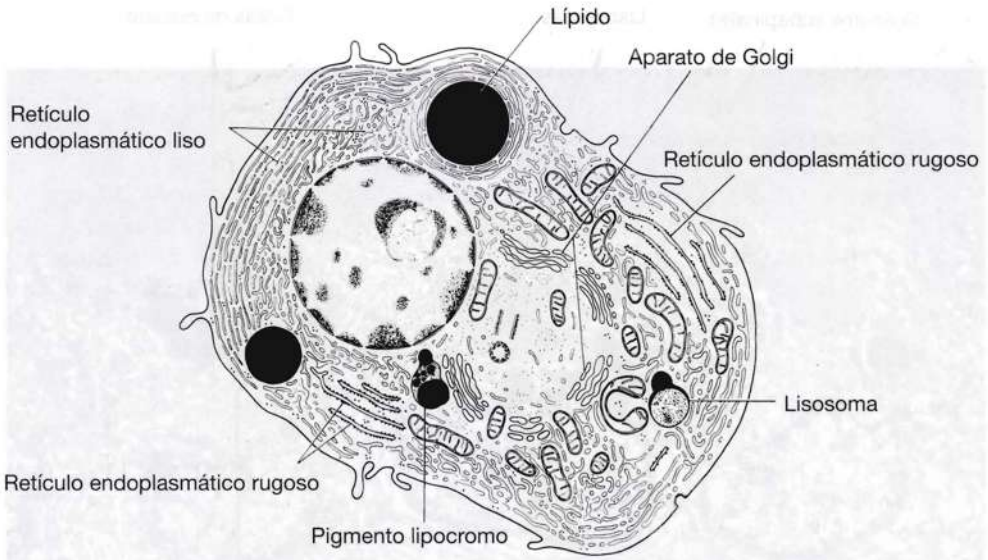

Fig. 7-17. Dibujo esquemático de una **típica célula glandular endocrina secretora de hormona esteroide**. Nótense especialmente el gran desarrollo del retículo endoplasmático liso y el aparato de Golgi. (Según Fawcett, Long y Jones).

tará restaurar el equilibrio con efecto *estabilizante*. La regulación del sistema endocrino ocurre casi exclusivamente por retrocontrol negativo. Un ejemplo de este proceso es la regulación de la hormona tiroidea. Si la secreción de hormona (T_3, T_4) por la glándula desciende, el contenido reducido de hormona tiroidea en sangre actúa sobre la hipófisis para liberar más hormona estimulante de la tiroides (TSH), que actúa sobre la glándula tiroides para liberar más hormona tiroidea. En cambio, una secreción elevada de hormona tiroidea implica una mayor concentración de la hormona en la sangre, que inhibe la liberación de TSH por la hipófisis y así reduce la estimulación de la producción de hormona por la tiroides (véase con mayor detalle en el Capítulo 21). El **retrocontrol positivo** implica que el *efecto de una hormona secretada causa la estimulación directa o indirecta de la secreción ulterior de la hormona*. Los sistemas "regulados" por retrocontrol positivo "se descontrolan", por lo que aparecen pocas veces en el sistema endocrino. El juego interrelacionado entre la liberación de oxitocina por la neurohipófisis y la contracción de las células musculares lisas del útero en relación con el trabajo departo es un ejemplo de retrocontrol positivo; otro es la relación entre la hormona luteinizante (LH) y el estrógeno respecto de la ovulación (véase con más detalle en el Capítulo 22).

El destino final de las hormonas en el organismo es la inactivación o la degradación en el órgano diana (véase más adelante) o, en la mayoría de los casos, en el hígado o los riñones. La degradación de las hormonas al parecer es un proceso no regulado, por lo que las variaciones de la síntesis o la secreción son las que modifican la cantidad de hormona circulante. En consecuencia, las investigaciones demuestran también que si se detienen la síntesis y la secreción de la hormona, al mismo tiempo se detiene el efecto hormonal. Por lo general, sólo hay muy escasas reservas de hormona en la economía, a menudo menores de lo requerido para un día (una excepción clara es la hormona tiroidea; véase el Capítulo 21). Mientras circulan por la sangre, algunas hormonas se encuentran disueltas en el plasma (la mayor parte de las hormonas amínicas y peptídicas, que son hidrosolubles), mientras que otras (hormona tiroidea y hormonas esteroides liposolubles) circulan unidas a proteínas de transporte. En el caso de la hormona tiroidea, más del 90% está unida a proteínas, y sólo el 10% restante que circula libre tiene actividad biológica (es decir, está en condiciones de reaccionar con receptores y generar retrocontrol negativo). Aquí las hormonas libre y unida a proteína se encuentran en equilibrio dinámico entre sí. Para ciertas hormonas, el *receptor* en el plasmalema de la célula diana es específico para la proteína de transporte de la hormona, y la hormona es liberada en la célula por los endosomas recién después de la captación por endocitosis. La vida media en la sangre varía desde unos pocos minutos para las hormonas que forman parte de las regulaciones "agudas" (en minutos), por ejemplo la regulación de la glucemia, hasta varias horas en las funciones reguladoras a más largo plazo, por ejemplo, la regulación del ciclo menstrual.

BOOK'S COPICENTRO USAC / 2016

booksmedicos.org

Efecto de las moléculas de señal sobre las células diana

Como se mencionó, las células están en condiciones de comunicarse entre sí a través de los nexos, mediante pequeñas moléculas de señal intracelulares. De este modo, las células vecinas coordinan su actividad, por ejemplo las células del músculo cardíaco, donde los nexos funcionan como sinapsis eléctricas. Salvo en este caso, son muy pocos los conocimientos disponibles sobre las formas de comunicación mediadas por los nexos. Las demás moléculas de señal se desplazan por fuera de las células y ejercen su efecto sobre las células diana por unión con receptores específicos. Como se explicó, en algunos casos las moléculas de señal permanecen localizadas sobre la superficie de la célula que las sintetizó (efecto autocrino), pero a continuación se verán sólo las moléculas de señal que, al igual que las hormonas, se liberan fuera de la célula; es decir, los neurotransmisores, los mediadores locales y las hormonas. En unos pocos casos, las moléculas que conforman el *receptor se localizan en el interior de la célula*, por lo que las moléculas de señal deben atravesar el plasmalema e ingresar en la célula para unirse al receptor; pero con mayor frecuencia, la unión de la molécula de señal con los *receptores tiene lugar sobre la superficie de la célula diana*. La presencia de receptores específicos para la molécula de señal establece cuáles células serán la diana para determinada molécula de señal. En algunos casos, distintos tipos celulares reaccionan de modo diferente ante la unión de la misma molécula de señal, lo que puede deberse a que las células poseen distintos subtipos de receptores para la molécula de señal en cuestión, o a que los receptores son idénticos pero con diferentes efectos intracelulares desencadenados por la unión con el receptor.

Efecto de las moléculas de señal a través de receptores intracelulares

Las *hormonas esteroides y la hormona tiroidea (tiroxina, T_4, y triyodotironina, T_3)* ejercen su efecto después de atravesar el plasmalema, ingresar en la célula y unirse con un receptor intracelular específico, *localizado en el núcleo celular o en el citoplasma*. Las hormonas esteroides liposolubles y la hormona tiroidea posiblemente puedan atravesar la doble capa lipídica del plasmalema por difusión simple. El receptor nuclear de la hormona tiroidea presenta similitudes estructurales y funcionales con los receptores de las hormonas esteroides mejor conocidas. Como se describió al estudiar la regulación de los genes en el Capítulo 4 (pág. 125), por la unión de la hormona esteroide con el receptor, éste se fija a determinadas secuencias de DNA, denominadas **elementos de respuesta a hormona**, por lo que se activa la transcripción de cierto grupo de genes. En sí, la unión del receptor de esteroide con el DNA tiene lugar a través del denominado motivo en dedo de cinc. Por lo tanto, los receptores de hormonas esteroides funcionan como factores de transcripción (véase con mayor detalle en el Capítulo 4).

Efecto de las moléculas de señal a través de los receptores de superficie celular

Como se mencionó, los efectos mediados por receptores de membrana celular son, por mucho, los

Canales activados por neurotransmisores (receptores acoplados a canales iónicos)

Los receptores acoplados a canales iónicos también se denominan **canales activados por neurotransmisores** o **receptores ionótropos** o **ionotrópicos** (a diferencia de los *canales activados por voltajes*, que se abren y cierran en respuesta a modificaciones del potencial de membrana, y los *receptores metabotropos* o *metabotrópicos*, con acción indirecta sobre las proteínas de canal, dado que están acoplados a la proteína G; véase con mayor detalle más adelante y en el Capítulo 14). Un ejemplo característico y bien estudiado de receptor acoplado a canal iónico es el **receptor de acetilcolina** (del tipo *nicotínico*), relacionado con la transmisión sináptica en la placa motora terminal de las fibras musculares esqueléticas (véase con mayor detalle en los Capítulos 13 y 14). En este caso, el neurotransmisor es la **acetilcolina** liberada por la terminación nerviosa cuando le llega un potencial de acción, que se difunde por la hendidura sináptica y se une al receptor de acetilcolina sobre la superficie de la célula muscular. Esto causa un aumento rápido y corto de la permeabilidad para los iones sodio, que debido al gradiente electroquímico fluyen hacia al interior de la célula muscular, que se despolariza, y a través de diversos procesos intermedios produce la contracción (véase con más detalle en el Capítulo 13). En consecuencia, el receptor de acetilcolina actúa como canal iónico para los iones sodio activado por un neurotransmisor.

BOOK'S COPICENTRO USAC / 2016

booksmedicos.org

Proteínas G y su mecanismo de acción

La proteína G es una proteína heterotrimérica, es decir, compuesta de tres subunidades diferentes denominadas alfa, beta y gamma (Fig. 7-18). Por lo general, estas subunidades están unidas entre sí y se agrega GDP (guanosina difosfato) a la subunidad alfa. Cuando una molécula de señal, por ejemplo una hormona, se fija al sitio de unión sobre la superficie externa del plasmalema, el receptor sufre un cambio de conformación que permite la unión con la proteína G. Este proceso causa la separación del GDP de la subunidad alfa, que se fija a GTP. Esta unión de GTP hace que la subunidad alfa se disocie de las subunidades beta y gamma, y active la adenililciclasa. Poco después, el GTP de la subunidad alfa se hidroliza a GDP, por lo que la subunidad alfa se libera de la adenililciclasa, que se inactiva, mientras que la subunidad alfa vuelve a unirse a las subunidades beta y gamma de la proteína G. Si la molécula de señal permanece unida al receptor, se repite el ciclo.

Las proteínas G que estimulan la adenililciclasa del modo descrito se denominan **proteínas G_s** (proteína G estimuladora), dado que también existen proteínas G que inhiben la adenililciclasa y la formación de AMP cíclico (cAMP), las **proteínas G_i**. Se explica así que la hormona adrenalina puede desencadenar distintos efectos en diferentes órganos por unión con los denominados *receptores adrenérgicos*. La unión con los **receptores adrenérgicos beta$_1$** de las células de músculo cardíaco estimulan la producción de AMP cíclico, con aumento de la frecuencia y la fuerza de las contracciones cardíacas, porque la proteína G que interviene es del tipo G_s. Por el contrario, la unión de adrenalina a los **receptores adrenérgicos alfa$_2$** de las células musculares lisas de los vasos sanguíneos reduce la producción de AMP cíclico, con la consiguiente contracción de las células musculares lisas, dado que aquí la proteína G es de tipo G_i. Se cree que el mecanismo para el efecto inhibidor sobre la adenililciclasa después de la unión de la hormona con el receptor es el mismo para la proteína G_i que el analizado para la proteína G_s (estimulante), con la salvedad de que la subunidad alfa liberada inhibe directamente la adenililciclasa, mientras que las subunidades beta y gamma inhiben por vía *indirecta*, por unión con las subunidades alfa de la *proteína* G_s también presente, lo cual impide que esta última estimule la adenililciclasa.

El *efecto del AMP cíclico sobre la célula como segundo mensajero* se debe a la unión del AMP a una enzima denominada **proteína cinasa A** (proteína cinasa dependiente de AMP cíclico, **PKA**), a la que activa. Como describió en el Capítulo 4 (pág. 133), las proteína cinasas son un grupo de enzimas capaces de catalizar la fosforilación de proteínas, por lo que regulan su actividad. Las proteína cinasas fosforilan las proteínas al catalizar la transferencia del grupo fosfato terminal del ATP a los aminoácidos de la molécula de proteína; en el caso de la proteína cinasa A, son los aminoácidos *serina y treonina*. Este tipo de proteína cinasas también se designa **proteína serina/treonina cinasas**. Si bien el AMP cíclico activa la misma enzima, la proteína cinasa A, en distintos tipos celulares, puede inducir diferentes efectos, dado que las distintas células diana contienen diferentes proteínas.

El mecanismo aparente inmediato de transducción de la señal por intermedio del AMP cíclico comprende una *amplificación de la señal*, dado que un único receptor activado puede inducir la activación de varias moléculas de adenililciclasa, las cuales a su vez pueden desencadenar con su actividad enzimática la activación de una cantidad equivalente de moléculas de proteína cinasa, cada una de las cuales a su vez puede catalizar la fosforilación de gran número de proteínas, etcétera. Además, debido a la gran cantidad de pasos del proceso, aumenta la flexibilidad respecto del control de la respuesta, puesto que se puede actuar sobre la cascada de acontecimientos en numerosos pasos.

Como se mencionó en receptores acoplados a canales iónicos, algunas proteínas de canal son activadas por la unión directa de un transmisor a la proteína de canal, los denominados canales iónicos activados por neurotransmisor o receptores ionótropos. Sin embargo, existen canales iónicos cuya permeabilidad (es decir, si están abiertos o cerrados) también es activada por neurotransmisores pero en forma indirecta, dado que el receptor ejerce una acción indirecta sobre el canal iónico mediada por la proteína G. Este tipo de receptores activados por neurotransmisores se denominan **receptores metabotropos**. Esto es válido para otro tipo de **receptor de acetilcolina** (el *muscarínico*) que se encuentra en las células musculares

BOOK'S COPICENTRO USAC / 2016

booksmedicos.org

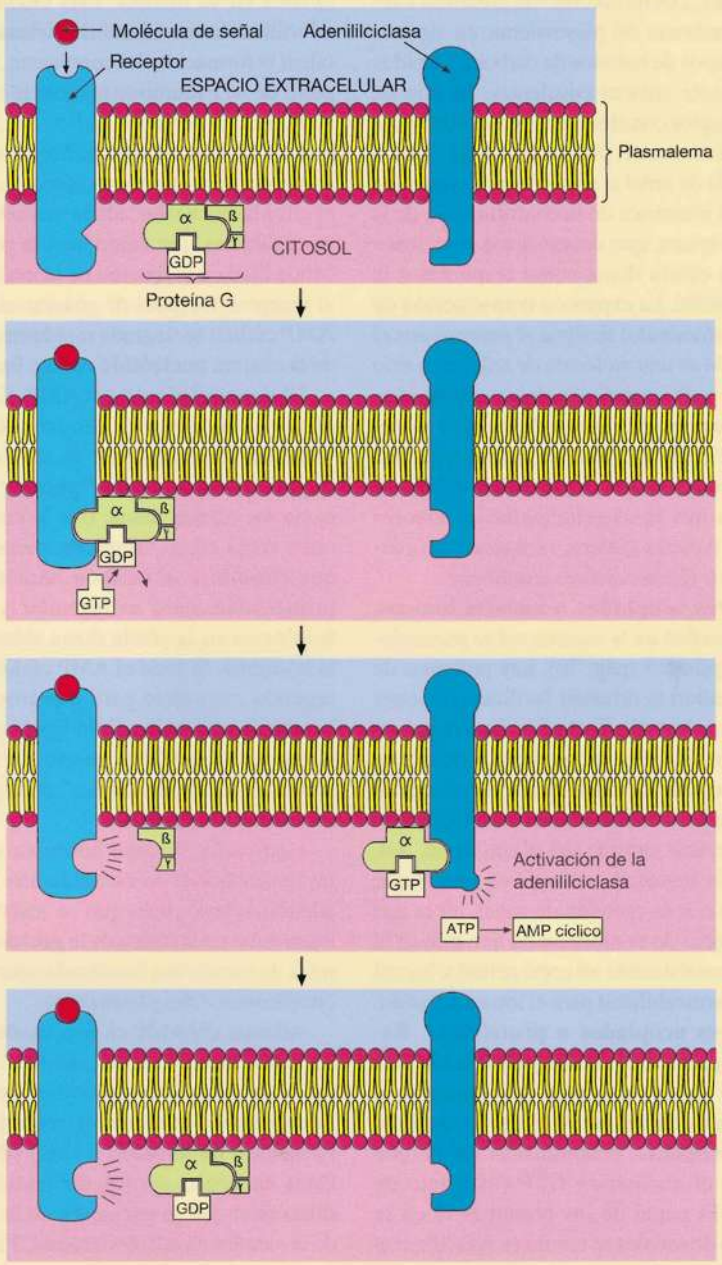

Fig. 7-18. Dibujo esquemático del **mecanismo de acción de la proteína G** (véase el texto para los detalles).

cardíacas. En este caso, la unión del neurotransmisor acetilcolina con el receptor muscarínico conduce a la activación de una proteína G, y su subunidad alfa induce a continuación la apertura de los canales iónicos de potasio. La proteína G que interviene en esta reacción es del tipo G_i y se ha demostrado experimentalmente que las mismas proteínas G_i capaces de inhibir la adenililciclasa pueden abrir los canales de potasio. Después de la difusión de los iones potasio hacia el exterior de las células musculares, la unión de la acetilcolina al receptor en el músculo cardíaco produce una hiperpolarización de la membrana celular muscular, que causa disminución de la frecuencia cardíaca (el efecto se ejerce sobre el nódulo sinusal; véase con mayor detalle en el Capítulo 15).

BOOK'S COPICENTRO USAC / 2016

booksmedicos.org

más frecuentes. Los receptores son proteínas integrales de membrana del plasmalema, en algunos casos con grupos de hidratos de carbono o lípidos unidos mediante enlaces covalentes. El sitio de unión del receptor con el ligando se localiza sobre la superficie externa del plasmalema, y la fijación de la molécula de señal al sitio de unión causa una modificación alostérica de la conformación de la molécula receptora, que desencadena reacciones dentro de la célula diana como respuesta a la molécula de señal. La expresión **transducción de señal** (o *acoplamiento*) designa *el proceso por el cual la fijación de una molécula de señal a un sitio de unión sobre la superficie celular externa desencadena una respuesta dentro de la célula diana.*

En general, sobre la base de sus mecanismos de acción, los receptores de superficie celular se clasifican en tres *tipos principales*: *receptores acoplados a canales iónicos, receptores acoplados a proteína G y receptores catalíticos.*

Receptores acoplados a canales iónicos. Como se describió en la sección sobre plasmalema, en el Capítulo 3 (pág. 70), hay proteínas de canal que median la difusión facilitada de iones pequeños como Na^+, K^+, Ca^{++} y Cl^-. Intervienen en la transmisión sináptica de las sinapsis químicas, dado que la proteína de canal iónico posee un sitio de unión para la sustancia transmisora localizada sobre la superficie externa del plasmalema. Así, la unión de la sustancia transmisora tiene lugar directamente con la proteína de canal, en la que causa un cambio de conformación que induce la apertura del canal durante un corto período, lo cual aumenta la permeabilidad para el ion en cuestión.

Receptores acoplados a proteína G. Representan el grupo más grande y de función más diversificada de los receptores del plasmalema; todos tienen en común que su efecto es mediado por las **proteínas G**, denominadas así porque pueden fijar el *nucleótido GTP* (trifosfato de guanosina). El papel de las proteínas G en la transducción de señales se reveló en relación con el descubrimiento de que muchas hormonas, por ejemplo el glucagón y la adrenalina, después de la fijación al receptor sobre la superficie externa del plasmalema de la célula diana activaban una enzima en su interior. Esta enzima se designó **adenililciclasa** o **adenilato ciclasa**, dado que cataliza la formación del compuesto **AMP cíclico** a partir de ATP (como su nombre lo indica, el AMP cíclico es un derivado cíclico del AMP denominado 3',5'monofosfato cíclico de adenosina). El aumento de la concentración de AMP cíclico en el citoplasma desencadena una serie de reacciones químicas que componen la respuesta de la célula diana a la fijación de la molécula de señal al receptor. Después de generar estos efectos, el AMP cíclico se degrada rápidamente por acción de la enzima **nucleótido cíclico fosfodiesterasa**.

El descubrimiento del AMP cíclico y de sus efectos condujo a la denominada **teoría del "segundo mensajero"**: la molécula de señal es transportada como **"primer mensajero"** hacia las células diana, tras lo cual el AMP cíclico actúa como **"segundo mensajero"**, dado que constituye el eslabón intracelular entre el primer mensajero extracelular y la respuesta fisiológica en la célula diana sobre la que actúa la hormona. Si bien el AMP cíclico actúa como segundo mensajero para numerosas hormonas, la reacción de cada célula frente a determinada hormona es específica, puesto que los receptores sobre la membrana celular son específicos para las distintas hormonas.

La fijación de una hormona a un receptor no desencadena la estimulación directa de la adenililciclasa, dado que se inserta un eslabón intermedio en la forma de la **proteína G**, una proteína de membrana localizada sobre la superficie citoplasmátca del plasmalema.

Además del AMP cíclico, existen sistemas de segundos mensajeros *alternativos*. En uno de los mejor descritos, intervienen dos tipos de segundos mensajeros, denominados respectivamente **IP_3 (trifosfato de inositol)** y **DAG (diacilglicerol)**. Estas moléculas derivan del fosfolípido **fosfatidilinositol** que se encuentra en la mitad interna de la membrana del plasmalema. También pueden funcionar como segundos mensajeros el **calcio** (Ca^{++}) y el **GMP cíclico.**

Receptores catalíticos. Con la fijación del ligando al receptor extracelular, se dispara una

IP_3 y DAG: el sistema de segundo mensajero alternativo

Existe un sistema de segundo mensajero alternativo, en el que **intervienen IP_3 (trifosfato de inositol)** y **DAG (diacilglicerol)** como segundos mensajeros. IP_3 y DAG son derivados del **bifosfato de fosfatidilinositol (PIP_2)** localizado sobre la mitad interna del plasmalema. Cuando la molécula de señal se fija al receptor, éste se une a un tipo especial de proteína G denominado **proteína Gq** (Fig. 7-19), que activa la enzima **fosfolipasa Cβ** del mismo modo que la proteína G_s activa la adenililciclasa. La fosfolipasa Cβ escinde ahora PIP_2 a *IP_3 y DAG*, que

booksmedicos.org

BOOK'S COPICENTRO USAC / 2016

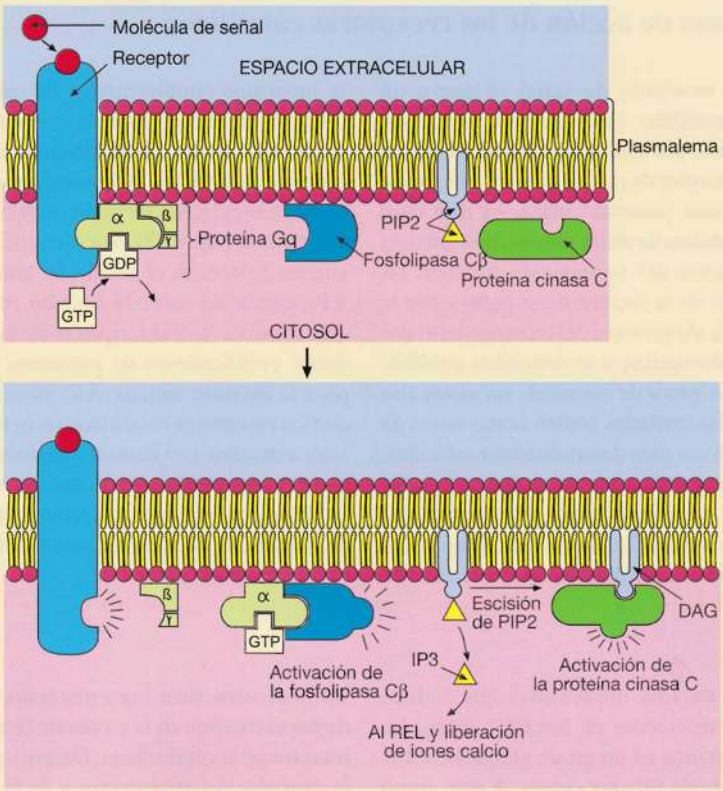

Fig. 7-19. Dibujo esquemático del **mecanismo de acción de la proteína G_q** (véase el texto para los detalles).

actúan después como segundos mensajeros del siguiente modo.

Después de formarse sobre la cara interna del plasmalema, **IP_3** se difunde hasta el REL y allí estimula la liberación de iones calcio; estos iones se unen a proteínas fijadoras de calcio, en especial la proteína **calmodulina**, de aparición universal en la economía, que interviene en procesos reguladores intracelulares. La unión de los iones calcio a la calmodulina induce un cambio de conformación, tras lo cual puede unirse con otras proteínas, que se activan a su vez. Intervienen varias enzimas, entre ellas, adenililciclasa, fosfodiesterasa (que escinde el AMP cíclico), fosforilasa cinasa (que contribuye a la degradación de glucógeno) y la **multiproteína cinasa dependiente de calmodulina (CAM-cinasa)**. Esta enzima cataliza la fosforilación de una serie de distintas proteínas y desempeña un papel similar al de la proteína cinasa A en relación con la función del AMP cíclico como segundo mensajero. IP_3 y AMP cíclico tienen superposición de efectos, por lo que afectan sus respectivas funciones: así, la calmodulina activada actúa sobre la síntesis (a través de la estimulación de la adenililciclasa) y la degradación (a través de la estimulación de la fosfodiesterasa) y además, en algunos casos la proteína cinasa A y la calmodulina activada activan la misma proteína.

El **DAG** funciona como segundo mensajero al activar otra proteína cinasa, la **proteína cinasa C (PKC)**. Esto ocurre cuando el DAG favorece la unión de la proteína cinasa C a la superficie interna citoplasmática del plasmalema, tras lo cual la enzima cataliza la fosforilación de un grupo determinado de proteínas. Los efectos que así se producen intervienen en el control de la división celular. De este modo, la proteína cinasa C aumenta la transcripción de determinados genes, de los cuales se sabe que algunos son regulados por las dos proteínas fijadoras de DNA **jun** y **AP_1** (véase también regulación de genes en el Capítulo 4, págs. 124, 135).

BOOK'S COPICENTRO USAC / 2016

booksmedicos.org

Mecanismo de acción de los receptores catalíticos

Cuando la molécula de señal se une a un **receptor catalítico**, éste sufre un cambio de conformación, por ejemplo en la forma de un complejo receptor de mayor tamaño, por lo que se activa como proteína cinasa, en este caso del tipo **proteína tirosina cinasa,** que cataliza la fosforilación del aminoácido tirosina. La fosforilación de la tirosina tiene lugar sobre la misma molécula proteica del receptor, en el dominio citoplasmático, y se denomina **autofosforilación**. A partir de entonces, las moléculas de tirosina fosforiladas actúan como sitios de unión selectivos para determinadas moléculas, lo cual desencadena una serie de actividades secundarias en el citoplasma. Por ejemplo, se activa una proteína G denominada **Ras** que, al igual que otras proteínas G, se relaciona con la superficie citoplasmática del plasmalema. Luego estimula un grupo de enzimas fosforiladoras de proteínas, las **MAP-cinasas (proteína cinasas activadas por mitógenos)** (véase también regulación de la división celular en el Capítulo 4, pág. 137). Por ejemplo, las MAP-cinasas fosforilan el **factor de transcripción AP_1**, que actúa sobre la división celular, dado que controla la transcripción de un grupo de genes codificadores de proteínas necesarias para la división celular. Así, es característico que los receptores catalíticos en su mayor parte sean activados por distintos factores de crecimiento, entre ellos, el factor de crecimiento epidérmico y el factor de crecimiento derivado de plaquetas. El receptor de insulina también es una tirosina cinasa.

actividad de enzima intracelular que induce determinadas reacciones en la célula diana. La actividad de enzima en un grupo grande de estos receptores es la de tirosina cinasa. A este grupo pertenecen el receptor de insulina y numerosos receptores de factores de crecimiento.

Terminación de la respuesta a la señal

En algunos casos, este proceso puede ocurrir por la eliminación de las moléculas de señal, por ejemplo, para el neurotransmisor acetilcolina que es degradado por la enzima **acetilcolinesterasa**. En otros casos, tiene lugar una endocitosis mediada por el receptor de la molécula de señal unida al receptor en la célula diana. Después puede ocurrir la degradación del receptor y de la molécula de señal en el sistema lisosómico, lo que conduce a la disminución de la cantidad de receptores sobre el plasmalema, fenómeno denominado **hiporregulación** (véase el Capítulo 3, pág. 93), o el receptor es devuelto al plasmalema para ser reutilizado, en cuyo caso no hay hiporregulación (véase también lisosomas y endocitosis en el Capítulo 3, pág. 92).

Superfamilias de receptores

Además de ser clasificados en tres grupos (receptores acoplados a canales iónicos, receptores acoplados a proteína G y receptores catalíticos), los receptores pueden dividirse en **superfamilias de receptores** sobre la base de la conformación de las moléculas proteicas que intervienen. Así, se habla de **receptores de paso único** o **simple** en los cuales la cadena polipeptídica que constituye el receptor presenta sólo una hélice alfa transmembrana. Son ejemplos los receptores catalíticos que actúan como proteína tirosina cinasas. Los **receptores de siete pasos** componen otra superfamilia de receptores, en los cuales la cadena polipeptídica presenta siete hélices alfa transmembrana. Estos receptores pertenecen todos al tipo acoplado a proteínas G y son ejemplos los receptores de los neurotransmisores acetilcolina (de tipo muscarínico) y adrenalina, y de las hormonas LH (luteinizante) y TSH (tiroestimulante). Por último, una tercera superfamilia de receptores comprende los **receptores con subunidades múltiples**, compuestos por varias subunidades proteicas, cada una de las cuales a su vez está constituida por una única cadena polipeptídica que puede presentar varias hélices alfa transmembrana. Un ejemplo de este caso es el receptor de acetilcolina (de tipo nicotínico), compuesto por cinco subunidades, cada una de las cuales tiene cinco hélices alfa transmembrana. En cada subunidad, una de las hélices alfa es menos hidrófoba que las demás, y estas cinco hélices alfa provenientes de las cinco subunidades "tapizan" la superficie interna del canal iónico central del receptor.

BOOK'S COPICENTRO USAC / 2016

booksmedicos.org

En ocasiones, tiene lugar una inactivación más rápida de la respuesta por receptores a través de un proceso denominado **desensibilización de receptor**. Esto puede ocurrir, por ejemplo, cuando se produce una fosforilación de la molécula receptora, como en el caso del receptor adrenérgico β_2. La desensibilización sólo tiene lugar cuando el receptor está unido a adrenalina; de este modo, la desensibilización contribuye a detener la acción de la adrenalina sobre el receptor. La desensibilización es un proceso más rápido que la endocitosis mediada por receptor.

Cuestionario sobre glándulas y secreción

1. ¿Qué tipo de tejido forma el parénquima de las glándulas?
2. Intente describir en forma breve y general cómo se desarrollan las glándulas endocrinas y exocrinas, respectivamente.
3. ¿Cuál es la diferencia fundamental entre las glándulas endocrinas y exocrinas?
4. ¿Qué se entiende por secreción merocrina, apocrina y holocrina, respectivamente?
5. ¿Conoce algún ejemplo de una glándula exocrina unicelular?
6. ¿Qué se entiende por porciones secretoras o adenómeros de una glándula exocrina?
7. ¿Qué se entiende por adenómeros tubular, alveolar y acinoso, y cómo están compuestos?
8. ¿Puede describir brevemente la organización ultraestructural general de una glándula exocrina?
9. ¿Qué se entiende por molécula de señal (mensajero químico)?
10. ¿Cuál es la diferencia fundamental entre acción paracrina y endocrina de una molécula de señal?
11. Intente enumerar las propiedades que caracterizan a una hormona.
12. ¿Puede nombrar un ejemplo de presencia de tejido glandular exocrino y endocrino en la misma glándula?
13. Intente describir brevemente el aspecto con el microscopio electrónico de una glándula endocrina secretora de proteína o de polipéptidos.
14. ¿Qué orgánulo presenta gran desarrollo en las células glandulares endocrinas secretoras de esteroides?
15. Intente enumerar con sus propias palabras algunas de las propiedades que caracterizan a un receptor.
16. ¿Qué se entiende por órgano diana o células diana de una hormona?
17. ¿En qué dos sitios pueden localizarse los receptores de una célula diana?
18. ¿Cuáles son los tres grupos principales de receptores de superficie celular?
19. ¿Puede nombrar dos ejemplos de segundo mensajero?
20. ¿Cómo se produce la hiporregulación de los receptores?

BOOK'S COPICENTRO USAC / 2016

booksmedicos.org

booksmedicos.org

BOOK´S COPICENTRO USAC / 2016

CAPÍTULO 8

Tejido conectivo

"La constancia del medio interno es la condición de la vida libre".
Claude Bernard

El tejido conectivo se denomina también tejido de sostén, dado que representa el "esqueleto" que sostiene otros tejidos y órganos. Como el tejido conectivo conforma una masa coherente entre el sistema vascular sanguíneo y todos los epitelios, todo intercambio de sustancias debe realizarse a través de dicho tejido, por lo que puede ser considerado como el medio interno del organismo. El tejido conectivo es reservorio de muchas moléculas con actividad biológica, de las cuales algunas pueden escindir los componentes de la matriz extracelular.

Ciertas formas muy especializadas de tejido conectivo (adiposo, cartilaginoso, óseo y sanguíneo) se verán en los próximos capítulos; en el presente, se estudiará sólo el **tejido conectivo propiamente dicho**.

El tejido conectivo se caracteriza por su contenido **células** y también *sustancias extracelulares* que, en condiciones normales, representan una proporción del tejido mayor que las células y en su mayor parte son secretadas por uno de los tipos celulares (los fibroblastos). En conjunto, las sustancias extracelulares se denominan **matriz extracelular**, compuesta por **fibras** incluidas en una **matriz amorfa** o **sustancia fundamental** que contiene líquido tisular (Fig. 8-1). Las fibras de tejido conectivo se dividen en tres tipos: fibras **colágenas, reticulares y elásticas**. La matriz amorfa está compuesta por **glucosaminoglucanos** y **proteoglucanos** que forman geles muy hidratados, en los cuales están incluidos los demás componentes. En la matriz extracelular también hay **glucoproteínas** multiadhesivas, como por ejemplo fibronectina y laminina. Los numerosos tipos celulares se clasifican en **células fijas** y **células migrantes**.

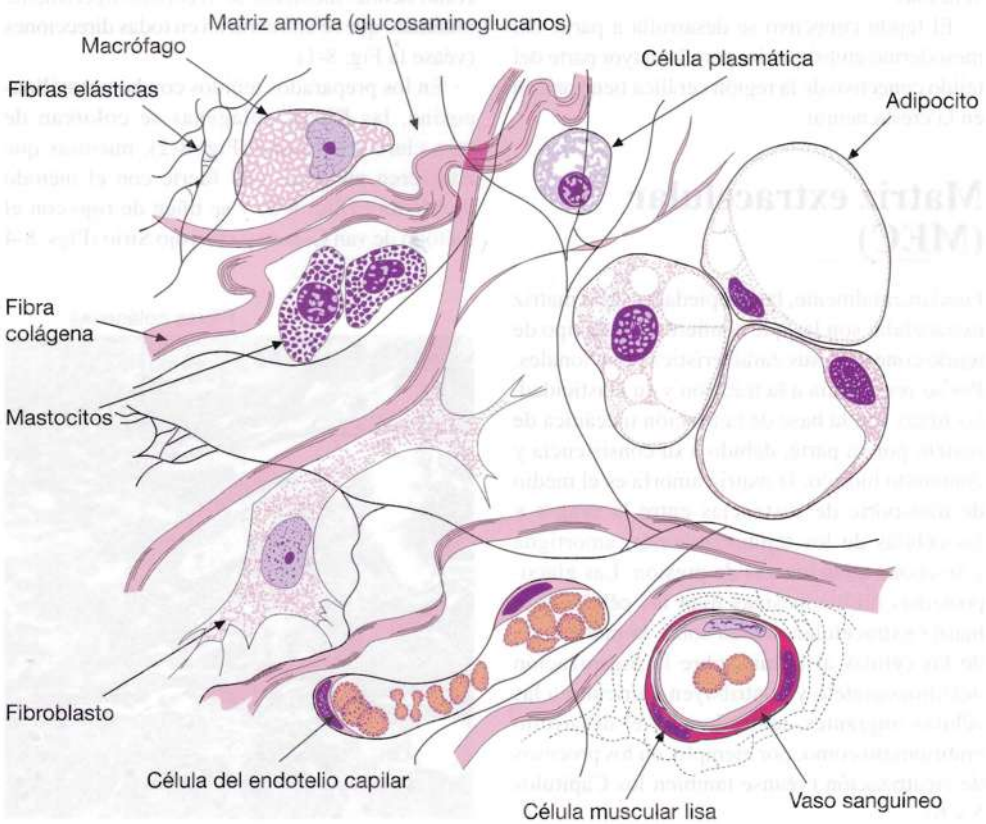

Fig. 8-1. Dibujo esquemático de los **componentes principales del tejido conectivo: células, fibras y matriz amorfa**. (Según Ham).

BOOK'S COPICENTRO USAC / 2016

booksmedicos.org

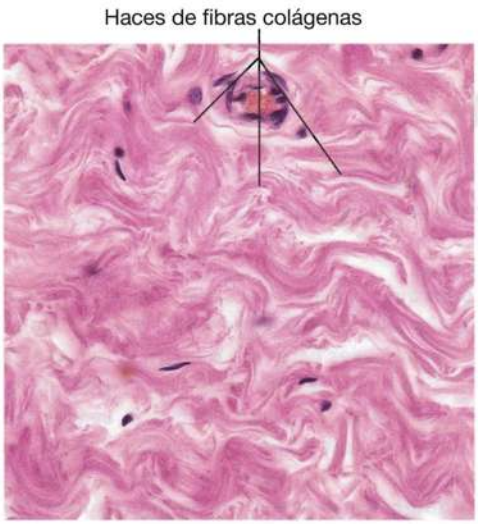

Fig. 8-2. Imagen al microscopio óptico de **tejido conectivo denso irregular** en una glándula mamaria, que muestra haces de **fibras colágenas**. Corte teñido con hematoxilina-eosina. ×275. Barra: 20 µm.

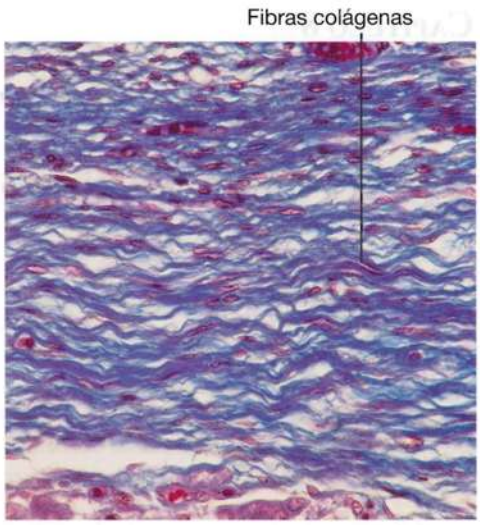

Fig. 8-3. Imagen al microscopio óptico de **tejido conectivo denso irregular** de la cápsula que rodea al ovario. Se distinguen numerosas **fibras colágenas de color azul intenso**. Tinción de Mallory. ×275. Barra: 20 µm.

Los distintos tipos de células, las fibras y la sustancia fundamental aparecen en cantidades variables en distintas partes del organismo, por lo que confieren a los diferentes tejidos conectivos sus propiedades funcionales específicas, como se verá más adelante en este capítulo.

El tejido conectivo se desarrolla a partir del mesodermo embrionario, pero la mayor parte del tejido conectivo de la región cefálica tiene origen en la cresta neural.

Matriz extracelular (MEC)

Fundamentalmente, las propiedades de la matriz extracelular son las que confieren a cada tipo de tejido conectivo sus características funcionales. Por su resistencia a la tracción y su elasticidad, las fibras son la base de la función mecánica de sostén; por su parte, debido a su consistencia y contenido hídrico, la matriz amorfa es el medio de transporte de sustancias entre la sangre y las células de los tejidos; además, amortigua y se opone a las fuerzas de presión. Las glucoproteínas multiadhesivas fijan las células a la matriz extracelular, actúan sobre la morfología de las células al influir sobre la organización del citoesqueleto y contribuyen a orientar a las células migrantes, tanto durante el desarrollo embrionario como, por ejemplo, en los procesos de cicatrización (véanse también los Capítulos 5 y 6).

Fibras colágenas

Las fibras colágenas son las más frecuentes del tejido conectivo. En preparados en fresco no coloreados, por ejemplo los obtenidos de tejido conectivo laxo, las fibras colágenas se distinguen como hebras incoloras de recorrido ligeramente ondulado que se entrecruzan en todas direcciones (véase la Fig. 8-1).

En los preparados teñidos con hematoxilina-eosina, las **fibras** colágenas se colorean de rosa claro con eosina (Fig. 8-2), mientras que adquieren un color azul fuerte con el método de Mallory (Fig. 8-3) y se tiñen de rojo con el método de van Gieson y con rojo Sirio (Figs. 8-4

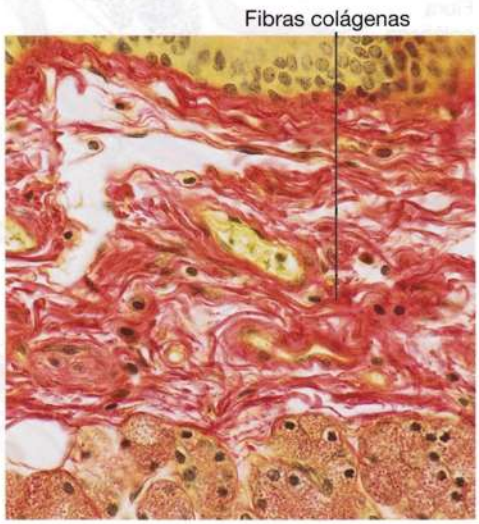

Fig. 8-4. Imagen al microscopio óptico de **tejido conectivo denso irregular** de un tabique de la glándula parótida, que muestra **fibras colágenas teñidas de rojo**. Tinción de van Gieson. ×275. Barra: 20 µm.

BOOK'S COPICENTRO USAC / 2016

booksmedicos.org

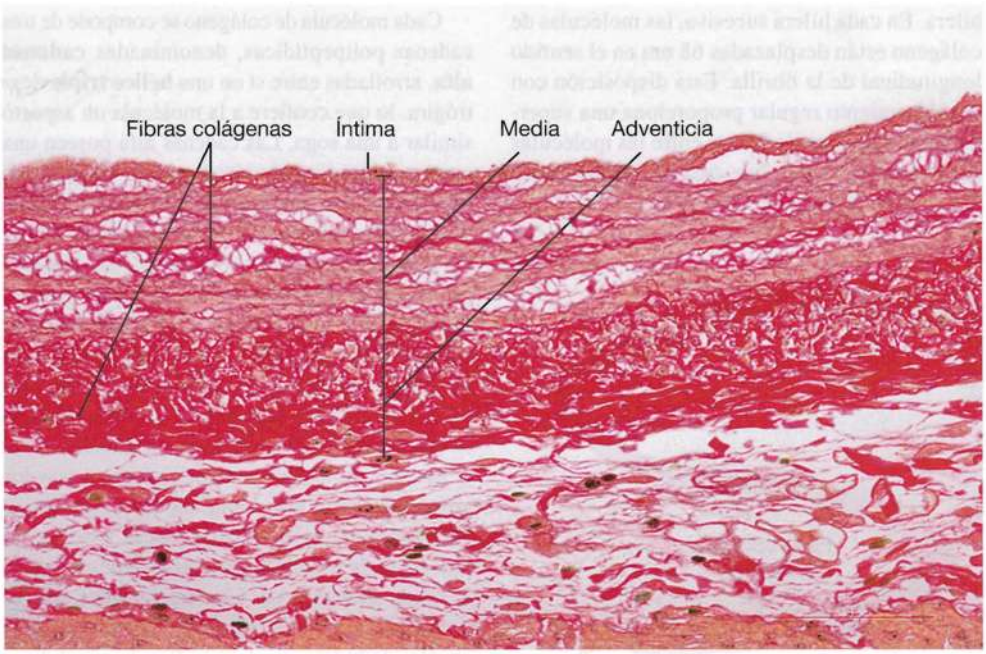

Fig. 8-5. Imagen al microscopio óptico de un **vaso sanguíneo.** Las **fibras colágenas** se tiñen de color rojo intenso. Tinción con rojo Sirio. ×420. Barra: 20 µm.

y 8-5). El grosor de las fibras es variable, de 1 a 20 µm, según el tipo de fibra.

Con microscopia electrónica, se observa que las fibras están compuestas por **fibrillas** paralelas de un diámetro que varía de 30 a 300 nm (Fig. 8-6). Las fibrillas presentan *bandas o estriaciones transversales características, con una periodicidad de 68 nm* (Fig. 8-7) y se componen de moléculas de colágeno de unos 300 nm de largo y 1,5 nm de diámetro. Las moléculas se disponen en hileras paralelas con 40 nm entre los extremos de las moléculas de cada

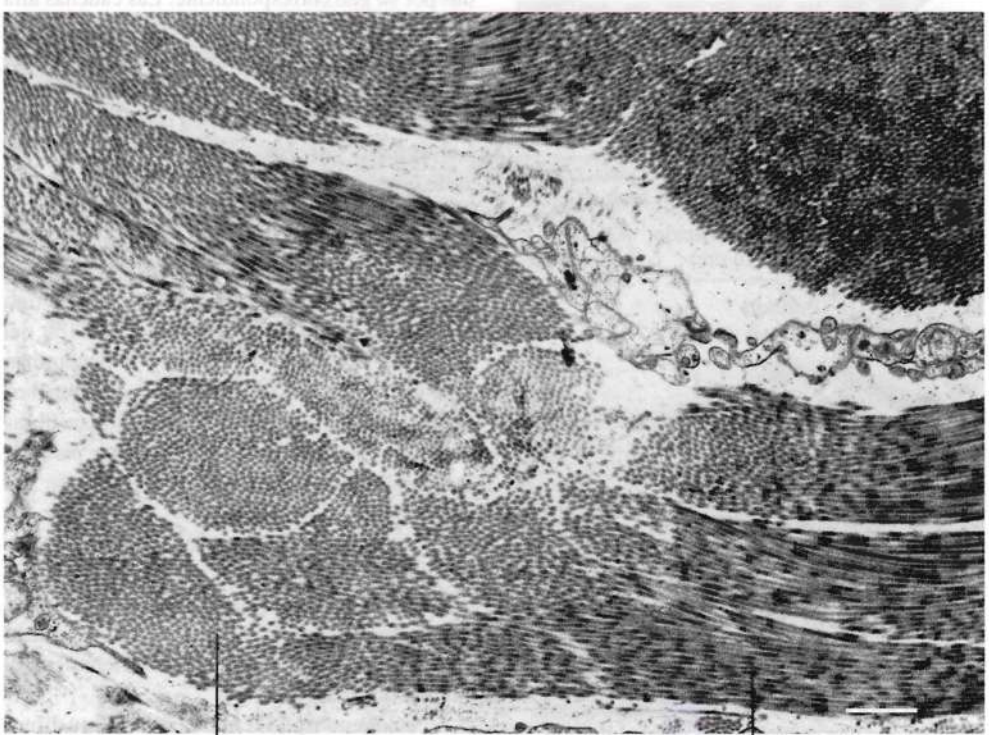

Fig. 8-6. Imagen de **fibras colágenas** en la dermis, captadas con microscopio electrónico. En la parte inferior a la derecha, se observan las microfibrillas colágenas cortadas en sentido longitudinal, que forman fibrillas colágenas paralelas. En el extremo inferior a la izquierda de la imagen, las fibrillas están cortadas en sentido transversal; se observa con claridad que forman parte de una fibra colágena. ×10.000. Barra: 1 µm. (Cedida por F. Bierring).

BOOK'S COPICENTRO USAC / 2016

booksmedicos.org

hilera. En cada hilera sucesiva, las moléculas de colágeno están desplazadas 68 nm en el sentido longitudinal de la fibrilla. Esta disposición con desplazamiento regular proporciona una superposición continua de 28 nm entre las moléculas a través de la fibrilla, que crea las bandas transversales de 68 nm.

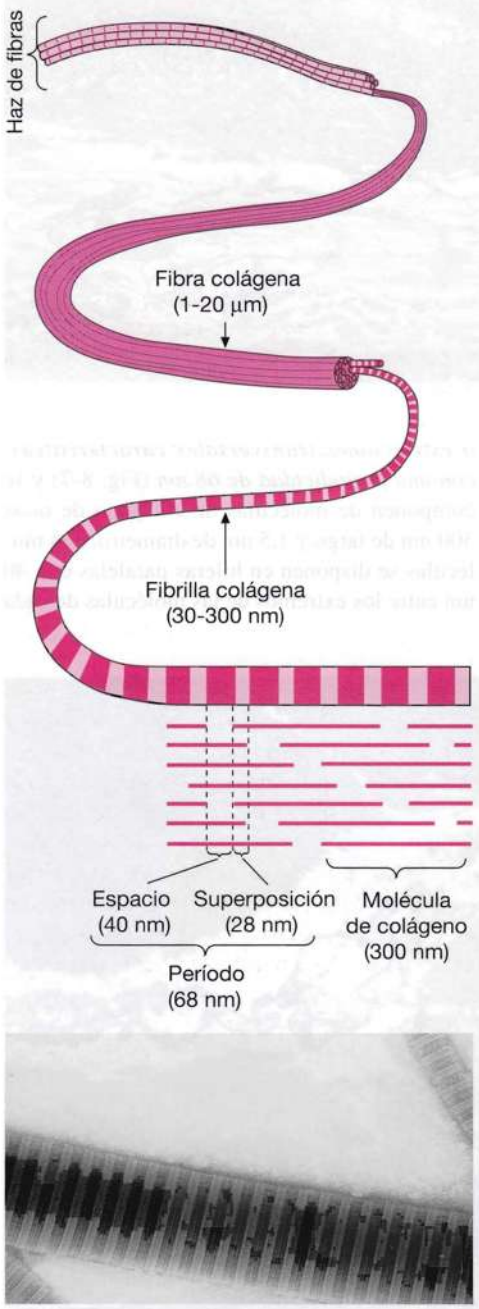

Fig. 8-7. **Parte superior.** Dibujo esquemático de la **estructura del colágeno. Parte inferior.** Imagen captada con **microscopio electrónico de una fibrilla colágena**, aislada de tejido conectivo homogenizado y "teñido" con ácido fosfotúngstico. (Cedida por C.C. Danielsen).

Cada molécula de colágeno se compone de tres cadenas polipeptídicas, denominadas **cadenas alfa**, arrolladas entre sí en una **hélice triple** dextrógira, lo que confiere a la molécula un aspecto similar a una soga. Las cadenas alfa poseen una composición de aminoácidos poco común, con alrededor de un tercio correspondiente a glicina y un cuarto a prolina o **hidroxiprolina**. *No se encuentran cantidades destacadas* de hidroxiprolina *en otras proteínas.* El colágeno también contiene cantidades inusualmente elevadas de **hidroxilisina**. La hélice triple está conformada de manera tal que las moléculas de glicina, que no tienen cadenas laterales (y en consecuencia ocupan menos espacio), están orientadas hacia el interior de la hélice triple, mientras que los grupos laterales más voluminosos de prolina e hidroxiprolina se orientan hacia el exterior, lo cual también es válido para las cadenas laterales de otros aminoácidos. Las tres cadenas alfa de la molécula de colágeno están unidas mediante puentes de hidrógeno. Los anillos de pirrolidina-de, la prolina y la hidroxiprolina impiden la rotación de las cadenas y contribuyen a la estabilidad de la molécula de colágeno. Además, el grupo hidroxilo de la hidroxiprolina es importante para la estabilidad al formar enlaces intramoleculares.

En la actualidad, se conocen más de 42 *tipos distintos de cadenas alfa*, caracterizadas por diferencias en la secuencia de aminoácidos y codificadas por su gen correspondiente. Las cadenas alfa se organizan en diversas combinaciones dentro de la triple hélice de la molécula de colágeno; se conocen unos 28 tipos diferentes de colágeno, designados mediante números romanos: del tipo I al tipo XXVIII. Algunos de los tipos de colágeno *forman fibrillas con bandas transversales,* mientras que otros forman redes filamentosas.

Los tipos de colágeno que forman fibrillas con bandas transversales incluyen, por ejemplo, los tipos I, II, III, V y XI. Los colágenos tipo I, tipo II y tipo III representan el 80-90% del total de colágeno del organismo y se denominan colágenos "clásicos" formadores de fibrillas. Estos tipos de colágeno también forman fibras visibles al microscopio, pero la mayor parte de los demás tipos sólo pueden demostrarse por inmunohistoquímica.

El **colágeno tipo I** se encuentra en mayor cantidad en el organismo y se halla en la dermis, los vasos sanguíneos, los tendones y los huesos.

El **colágeno tipo II** se encuentra en el cartílago hialino y elástico, los discos intervertebrales y el cuerpo vítreo del ojo.

El **colágeno tipo III** también está muy difundido y suele aparecer junto con el colágeno tipo I. También forma parte de las *fibras reticulares* (véase la pág. 210).

BOOK'S COPICENTRO USAC / 2016

booksmedicos.org

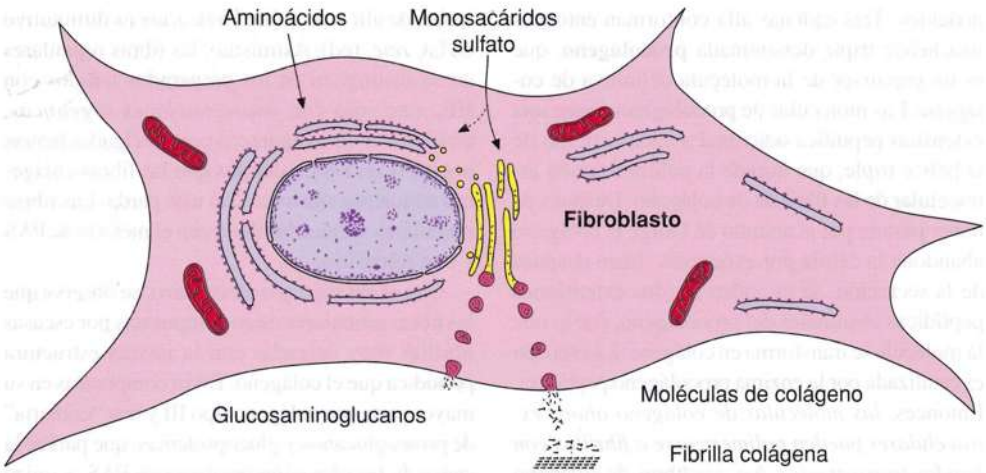

Fig. 8-8. Dibujo esquemático de la **biosíntesis de las fibras colágenas y los glucosaminoglucanos del tejido conectivo.**

A menudo, las fibrillas contienen más de un tipo de moléculas de colágeno; por ejemplo, en las fibrillas de colágeno de la dermis se encuentran de tipo I y II, mientras que las microfibrillas de la córnea contienen tipo I y V.

Los tipos de colágeno que forman redes filamentosas son los tipos IV y VIII.

El **colágeno tipo IV** sólo se encuentra en las láminas basales, donde las moléculas de colágeno forman un reticulado tridimensional de red filamentosa (véase la pág. 177).

El **colágeno tipo VIII** se encuentra, por ejemplo, en la lámina limitante posterior (membrana de Descement) de la córnea, donde forma una red hexagonal (véase la pág. 658).

La *función de las fibras colágenas* es, sobre todo, fortalecer el tejido conectivo. Estas fibras son flexibles, lo que permite cierta movilidad del tejido conectivo y, al mismo tiempo, presentan gran resistencia a la tracción en sentido longitudinal. Así, se necesita una carga de varios cientos de kilos por centímetro cuadrado para alcanzar el punto de rotura de las fibras colágenas humanas cuando están densamente agrupadas y en paralelo, como en los tendones. El colágeno es elástico rígido, por lo que con la extensión de alrededor del 15% ya se alcanza el umbral de rotura. Con el calentamiento, las fibras colágenas se transforman en gelatina, que es la base del proceso de tiernizado de carnes duras (con gran contenido de colágeno) en carnes más blandas por medio de la cocción. El uso de gelatina para fabricar pegamentos le ha dado a las fibras su nombre (gr. *kolla*, pegamento; *gennaein*, generar), **filamentos generadores de pegamento**. El colágeno es la proteína más abundante en el mundo animal; representa alrededor de la tercera parte del total de proteínas del organismo humano.

La *síntesis* de colágeno es básicamente igual a la de cualquier otro producto de secreción con abundancia de proteínas. Los aminoácidos necesarios entran en la célula (Fig. 8-8) e ingresan en la síntesis de una cadena alfa. La hidroxiprolina y la hidroxilisina se forman por hidroxilación de prolina y lisina después de que estos aminoácidos conforman una cadena peptídica, dado que no existe un RNA de transferencia para estos ami-

Escorbuto

En el **escorbuto**, enfermedad *debida a carencia* de **vitamina C** o ácido ascórbico, no se forman suficientes fibras colágenas normales. Esto se debe a que el ácido ascórbico es un agente reductor necesario para la actividad de la enzima prolilhidroxilasa, que cataliza la hidroxilación de prolina a hidroxiprolina. En consecuencia, la disminución de la actividad enzimática por carencia del ácido ascórbico hace que sea insuficiente la cantidad de hidroxiprolina en la hélice triple de las moléculas de tropocolágeno, que no se estabiliza, por lo que el colágeno presenta una estructura más laxa. Los pacientes padecen tendencia anormal a hemorragias, por ejemplo cutáneas, articulares y gingivales, debido a que aumenta la fragilidad de las paredes de los vasos sanguíneos, en especial de los capilares y las vénulas, por ausencia del refuerzo del colágeno. Otro síntoma esencial en niños son los defectos en la osteogénesis, con tendencia a deformaciones y fracturas.

BOOK'S COPICENTRO USAC / 2016

booksmedicos.org

noácidos. Tres cadenas alfa conforman entonces una hélice triple denominada **procolágeno**, que es un precursor de la molécula definitiva de colágeno. Las moléculas de procolágeno tienen una extensión peptídica adicional a cada extremo de la hélice triple, que impide la polimerización intracelular de las fibrillas de colágeno. Después de haber pasado por el aparato de Golgi, el colágeno abandona la célula por exocitosis. Justo después de la secreción, se escinden las dos extensiones peptídicas terminales del procolágeno, por lo que la molécula se transforma en colágeno. La escisión es catalizada por la enzima procolágeno peptidasa. Entonces, *las moléculas de colágeno ahora extracelulares pueden polimerizarse a fibrillas con bandas transversales.* Así, las fibras de colágeno se forman fuera de la célula por polimerización de las moléculas de colágeno. La polimerización es influida por proteoglucanos, entre ellos **decorina** (véase la pág. 213), que actúan sobre la orientación y el ordenamiento de las fibras de colágeno.

La *degradación* del colágeno está a cargo de enzimas proteolíticas específicas denominadas **metaloproteinasas de la matriz (MMP)**, que incluyen colagenasas y gelatinasas secretadas por diversas células, por ejemplo fibroblastos, granulocitos neutrófilos y macrófagos. Además del colágeno, las MMP también pueden degradar otros componentes de la matriz extracelular, entre ellos, elastina y proteoglucanos.

Fibras reticulares

Las fibras reticulares son muy delgadas y no forman haces como las fibras colágenas, sino finas *redes*, de allí su nombre (*reticulum* es diminutivo de lat. *rete*, red). Asimismo, las fibras reticulares no se distinguen en los preparados teñidos con HE, sino sólo con *impregnaciones argénticas*, donde estas fibras aparecen como delgadas hebras negras (Fig. 8-9), mientras que las fibras colágenas adquieren una tonalidad más parda. Las fibras reticulares se tiñen también con el método de PAS y con rojo Sirio.

Con el microscopio electrónico, se observa que las fibras reticulares están compuestas por escasas fibrillas muy delgadas con la misma estructura periódica que el colágeno. Están compuestas en su mayor parte por colágeno tipo III y una "cubierta" de proteoglucanos y glucoproteínas, que parece la causa de la coloración positiva con PAS, y quizá también de la tendencia a fijar las sales de plata.

Las fibras reticulares se encuentran como finas redes muy relacionadas con las células. Así, rodean los adipocitos, las células de Schwann y las células musculares, y se encuentran por debajo del endotelio de los capilares, a los que confieren rigidez. También forman el retículo del tejido linfoide y la médula ósea, y rodean las células parenquimatosas de las glándulas. Por último, forman parte de la lámina reticular de las membranas basales.

Fibras elásticas

En los preparados en fresco no coloreados, las fibras elásticas se distinguen como hebras muy delgadas (de 0,2-1,0 µm de diámetro), muy refringentes. En fresco, las fibras elásticas presentan una *tonalidad amarillenta* que sólo se observa cuando aparecen en gran cantidad o son muy gruesas, como por ejemplo los ligamentos elásticos (ligamentos amarillos) de la columna vertebral.

Las fibras elásticas son difíciles de detectar en los preparados teñidos con hematoxilina-eosina (a veces se tiñen apenas con la eosina y

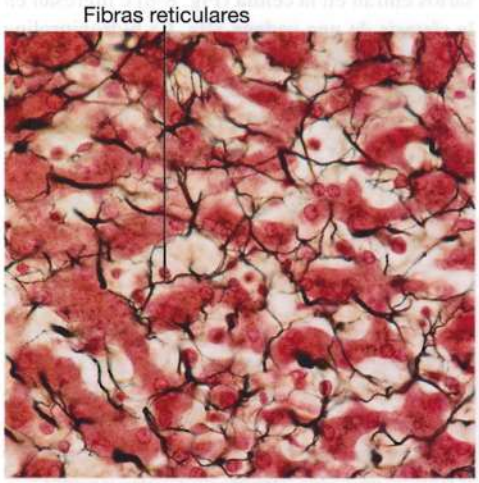

Fig. 8-9. Imagen al microscopio óptico de tejido hepático, donde se **visualizan las fibras reticulares mediante impregnación argéntica**. Las fibras reticulares forman una red de finas hebras negras. Corte teñido con la técnica de Bielschowsky. ×275. Barra: 20 µm.

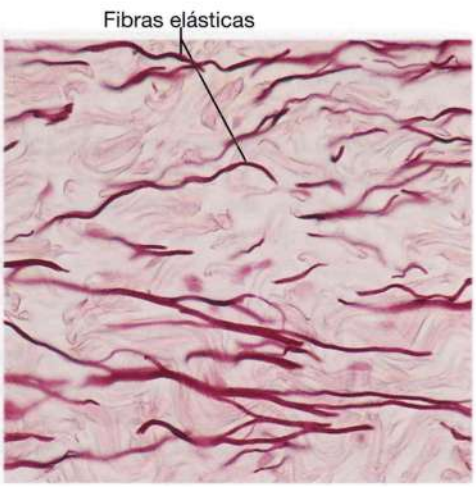

Fig. 8-10. Imagen al microscopio óptico de la dermis, en la que se **demuestran las fibras elásticas por medio de una coloración selectiva para elastina**. Coloración con orceína. ×275. Barra: 20 µm.

booksmedicos.org

BOOK'S COPICENTRO USAC / 2016

Fig. 8-11. Imagen captada con microscopio electrónico de las **fibras elásticas** de la dermis. Se observan fibras elásticas cortadas en sentidos longitudinal y transversal, compuestas por microfibrillas incluidas en un material amorfo. En comparación, a la izquierda de la imagen se observan numerosas microfibrillas colágenas con las típicas bandas transversales. ×27.000. Barra: 500 nm. (Cedida por F. Bierring).

se ven muy refringentes al cerrar el diafragmadel microscopio), pero se tiñen selectivamente, por ejemplo, con orceína, que les confiere un color marrón rojizo, a diferencia de las fibras colágenas, de color marrón más claro (Fig. 8-10). Las fibras elásticas también pueden teñirse de azul negro con resorcina-fucsina. Vistas con el microscopio óptico, las fibras elásticas son homogéneas.

Con el microscopio electrónico, se observa que las fibras elásticas contienen un núcleo de la proteína **elastina** rodeado de haces de microfibrillas (Fig. 8-11). Las **microfibrillas** tienen un diámetro promedio de unos 10 nm. Las primeras fibras elásticas inmaduras que se forman en el feto están compuestas sólo por haces de microfibrillas, pero más tarde en la vida fetal aparece la elastina y, en las fibras totalmente desarrolladas, representa más del 90% de la fibra. Las fibras elásticas viejas al parecer carecen por completo de microfibrillas periféricas. Las *microfibrillas* se componen en

Síndrome de Marfan

El **síndrome de Marfan** es una enfermedad congénita hereditaria *debida a mutaciones del gen que codifica la fibrillina-1*. La mutación causa defectos en la calidad o la cantidad de producción de las microfibrillas. Estas microfibrillas tienen importancia para la formación de las fibras elásticas y al parecer también contribuyen a las propiedades elásticas. Por lo tanto, el tejido elástico es defectuoso, con menor capacidad para contraerse a la longitud normal después de la deformación. Los pacientes con síndrome de Marfan presentan tendencia a sufrir defectos de las válvulas cardíacas y ensanchamientos de la aorta (aneurismas) que pueden romperse, lo cual es la principal causa de mayor mortalidad entre estos pacientes. Además, a menudo se observa miopía (hay fibrillina en la zónula ciliar, que constituye el ligamento suspensorio del cristalino; véase el Capítulo 24) y defectos esqueléticos en la forma de brazos, piernas y dedos largos y delgados (posiblemente debido a fibrillina defectuosa en el periostio). La gravedad de la enfermedad es muy variable.

BOOK'S COPICENTRO USAC / 2016

booksmedicos.org

su mayor parte de las glucoproteínas **fibrillina-1** y **fibrillina-2**.

La *elastina* no se degrada con las enzimas proteolíticas habituales, como por ejemplo la tripsina, pero es degradada por la enzima pancreática **elastasa**. La insolubilidad de la elastina se debe a enlaces cruzados entre las moléculas de elastina. Estos enlaces cruzados se denominan **desmosina** e **isodesmosina** y *sólo se encuentran en la elastina*. A diferencia del colágeno, la elastina contiene únicamente escasa hidroxiprolina y nada de hidroxilisina.

Las fibras elásticas se forman cuando determinadas células secretan moléculas de la proteína denominada **tropoelastina** (véase más adelante). Cuatro derivados de lisina de las moléculas de tropoelastina se unen entre sí en la matriz extracelular, en un proceso catalizado por la enzima **lisiloxidasa**, y forman la compleja unión transversal de la desmosina con cuatro ramificaciones, por la cual se mantienen unidas cuatro cadenas de la proteína elastina.

Las fibras elásticas se encuentran, por ejemplo, en la dermis y el tejido pulmonar, donde se ramifican y anastomosan en la forma de una *red*, por lo que en general pueden diferenciarse de las fibras colágenas más numerosas (véase la Fig. 8-1). En los *ligamentos* elásticos, las fibras se ubican ordenadas en paralelo, y con su diámetro de 5-15 µm son bastante más robustas que en el tejido conectivo laxo. En las paredes arteriales, las fibras se organizan en *membranas elásticas* (véase el Capítulo 15).

Todas las *células con actividad conocida de síntesis de las proteínas de las fibras elásticas* tienen origen mesenquimático. En los tendones y ligamentos que contienen fibras elásticas, los *fibroblastos* forman las fibras elásticas, mientras que en la túnica media de la aorta y las arterias musculares, las *células musculares lisas* sintetizan los componentes de las fibras elásticas y colágenas.

La *función* de las fibras elásticas es conferir elasticidad al tejido; pueden *estirarse hasta casi el 150% de la longitud original y retomarla* cuando cesa la tracción. Por ejemplo, la onda del pulso genera un ensanchamiento de las arterias de corta duración debido a su elevado contenido de fibras elásticas. Los pulmones también poseen fibras elásticas abundantes, dado que se expanden durante la inspiración y se contraen durante la espiración hasta el volumen original.

Matriz amorfa

Todos los espacios y las hendiduras que hay entre las fibras y las células del tejido conectivo están ocupados por la **sustancia fundamental** o **matriz amorfa**, cuyo componente principal son los proteoglucanos, complejos macromoleculares de proteína y policáridos. Además, contiene agua, sales y otras sustancias de bajo peso molecular, además de glucoproteínas multiadhesivas y pequeñas cantidades de otras proteínas.

En estado fresco, la matriz amorfa *es muy viscosa* debido al contenido de glucosaminoglucanos. Se extrae durante la preparación de los tejidos, por lo que no se distingue en los cortes teñidos con hematoxilina-eosina (salvo el cartílago).

Proteoglucanos. En general, estas sustancias se componen de **glucosaminoglucanos (GAG)** unidos mediante enlaces covalentes a una proteína (proteína central). El contenido de hidratos de carbono de los proteoglucanos puede alcanzar hasta el 95%, a diferencia de las glucoproteínas que, como máximo, contienen el 60%, aunque a menudo sólo tienen un porcentaje muy bajo; por lo tanto, los proteoglucanos tienen más *características de polisacárido que de proteína*.

Los glucosaminoglucanos son todos polímeros de disacáridos y se clasifican según los disacáridos en 5 grupos principales: **hialuronano, condroitín sulfatos, dermatán sulfato, queratán sulfato** y **heparán sulfato** (la heparina es casi idéntica al heparansulfato, pero tiene otra función, dado que inhibe la coagulación de la sangre). El hialuronano se diferencia de los demás glucosaminoglucanos porque no está sulfatado y no se encuentraunido a una proteína central. En el tejido conectivo, todos los demás GAG siempre están unidos covalentemente como proteoglucanos.

En la formación de los proteoglucanos, la parte proteica es sintetizada en el retículo endoplasmático rugoso, donde tiene lugar una N-glucosilación, mientras que la mayor parte de los hidratos de carbono (GAG) se incorporan por O-glucosilación en el complejo de Golgi (véase el Capítulo 3, pág. 81).

El *hialuronano* (gr. *hyalos*, vidrio; el hialuronano se demostró por primera vez en el cuerpo vítreo del ojo; véase el Capítulo 24) es el GAG más abundante en el tejido conectivo. La molécula de hialuronano es muy grande, de hasta 2,5 µm de longitud. Salvo en el tejido conectivo laxo, en los demás tejidos conectivos la cantidad de hialuronano es muy escasa, pero esta sustancia es de gran importancia para la formación de aglomeraciones de proteoglucano. La síntesis de hialuronano es particular en el sentido de que la molécula se extiende directamente desde el plasmalema a través de un complejo enzimático unido a membrana.

Los proteoglucanos presentan diversas formas, con distinto tamaño molecular. Las características de los diversos proteoglucanos varían respecto de la proteína central, además de la cantidad y los tipos de GAG con unión covalente. El número de

booksmedicos.org

BOOK'S COPICENTRO USAC / 2016

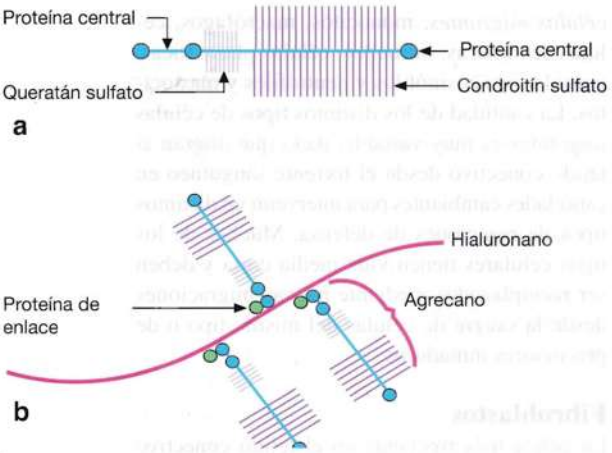

Fig. 8-12. Dibujo esquemático que muestra **a**, la **estructura propuesta para un proteoglucano (agrecano)** y **b**, una **aglomeración de proteoglucanos**. (Según Rosenberg).

GAG ligados puede variar de uno (decorina) hasta 200 (agrecano) (Fig. 8-12a). Los proteoglucanos se caracterizan por numerosas cargas negativas (debido a los grupos carboxilo y sulfato de los GAG). Las muchas cargas negativas fijan cationes tales como Na^+, K^+ y Ca^{++}, además de *grandes cantidades de agua.*

Las **aglomeraciones de proteoglucano** tienen aspecto de "limpiapipas" y se forman por fijación de los proteoglucanos a hialuronano por un extremo de la proteína central por acción de una proteína de enlace (Fig. 8-12b). Las aglomeraciones de proteoglucano pueden ser inmensas, con peso molecular de hasta 200 millones. El hialuronano sólo representa alrededor del 1%.

Las *características histológicas tintoriales de los proteoglucanos* están determinadas por su composición química. Como se mencionó, los proteoglucanos se extraen en los preparados histológicos comunes, pero el alto contenido de condroitín sulfato en la matriz amorfa del cartílago se tiñe claramente de azul violeta con hematoxilina y muestra metacromasia intensa con azul de toluidina (véase el Capítulo 2, pág. 51). En los cortes por congelación, también pueden teñirse los GAG de tejido conectivo común, por ejemplo, con azul alciano.

La importancia biológica de la matriz amorfa está condicionada, por ejemplo, por la fijación de los proteoglucanos y hialuronanos a gran cantidad de agua, lo cual les confiere la característica viscosa y semilíquida. El agua ligada actúa como medio de difusión de sustancias de bajo peso molecular, gases, iones y moléculas pequeñas, que pasan con facilidad. En cambio, las moléculas más grandes tienen movilidad reducida, lo cual cumple una importante función biológica al impedir la diseminación de los microorganismos invasores.

Los proteoglucanos tienen varias otras funciones, dado que pueden fijar y así regular la función de diversas sustancias, entre ellas moléculas de señal y enzimas. Por ejemplo, la **decorina** puede fijar el factor de crecimiento TGF-β (factor de crecimiento transformador beta) y así regular su actividad. Además, la decorina desempeña un papel importante en la formación de fibrillas de colágeno.

La consistencia elástica firme del cartílago se debe a la interacción entre el **agrecano** y el colágeno. La capacidad de los complejos de agrecano para fijar grandes cantidades de agua confiere una presión osmótica, por lo que la matriz amorfa aumenta de volumen. Las fibras colágenas se estiran e impiden que el cartílago se expanda más. Este mecanismo permite que el cartílago recupere su espesor original, después de haber sido comprimido.

La gran viscosidad del **hialuronano** tiene importancia para la función lubricante del líquido sinovial de las articulaciones (véase el Capítulo 12). Esta función lubricante posiblemente también sea importante en el tejido conectivo, cuando se mueven las fibras colágenas ubicadas en sentido longitudinal, muy cerca una de otra, como ocurre en los tendones. Además, la viscosidad de los proteoglucanos y del hialuronano contribuye a la elasticidad y la resistencia a la compresión del tejido conectivo laxo.

Glucoproteínas multiadhesivas

En el tejido conectivo se encuentran distintos tipos de glucoproteínas multiadhesivas, cuya función, entre otras, es la de contribuir al anclaje de los epitelios a la matriz extracelular y de formar parte de las láminas basales.

La **fibronectina** es una glucoproteína que adopta diferentes formas. Se encuentra en la matriz extracelular como fibrillas insolubles y en la sangre y otros líquidos tisulares como forma soluble. La fibronectina es un dímero unido mediante enlaces disulfuro y tiene sitios de unión para colágeno, heparina/heparán sulfato, fibrina (que interviene en la coagulación de la sangre; véase el Capítulo 10) e integrinas (un grupo de receptores en la superficie celular; véase también el Capítulo 6, pág. 174). La capacidad de la fibronectina para unirse a las superficies celulares (a las integrinas) y al colágeno de la matriz extracelular le permite retener células dentro de la matriz. Respecto de la coagulación sanguínea, la fibronectina fija las plaquetas a la fibrina (véase cap. 10). La fibronectina de la sangre circulante es sintetizada por los hepatocitos y las células endoteliales (las células que recubren la superficie interna de los vasos).

La **laminina** es otra glucoproteína multiadhesiva. Posee una estructura en forma de cruz y contribuye a la unión de los demás componentes de la lámina basal, donde se encuentra en su mayor parte (véase el Capítulo 6, pág. 178). La

BOOK'S COPICENTRO USAC / 2016

booksmedicos.org

laminina posee sitios de unión para colágeno tipo IV (que solo se encuentra en la lámina basal), para entactina (nidógeno) e integrinas (véase el Capítulo 6, pág. 174). Al igual que la fibronectina, también existen varias isoformas de laminina.

La **entactina** (también denominada **nidógeno**) forma parte de la lámina basal, como la laminina; se cree que une a la laminina con el colágeno tipo IV.

La **tenascina** está compuesta por 6 subunidades, que se irradian desde un centro de unión como los ejes de una rueda. La tenascina sólo se encuentra en escasa cantidad en los adultos, pero se cree que es muy importante para la orientación de las migraciones celulares y el crecimiento de los axones (prolongaciones nerviosas) en los tejidos embrionarios.

Células

En el tejido conectivo existen diversos tipos celulares. Algunos de ellos son exclusivos del tejido conectivo, mientras que otros son células sanguíneas que también pueden aparecer como componentes normales del tejido conectivo. A continuación se verán en detalle los tipos celulares especiales del tejido conectivo, mientras que sólo se estudiarán brevemente los demás, que se analizarán con mayor detalle en el Capítulo 10.

Todos los distintos tipos celulares del tejido conectivo pueden dividirse en dos categorías: las *células fijas*, fibroblastos, células reticulares, células mesenquimáticas y adipocitos, y las *células migrantes*, monocitos, macrófagos, células dendríticas, linfocitos, células plasmáticas, granulocitos eosinófilos y neutrófilos y mastocitos. La cantidad de los distintos tipos de células migrantes es muy variable, dado que migran al tejido conectivo desde el torrente sanguíneo en cantidades cambiantes para intervenir en distintos tipos de reacciones de defensa. Muchos de los tipos celulares tienen vida media corta y deben ser reemplazados mediante nuevas migraciones desde la sangre de células del mismo tipo o de precursores inmaduros.

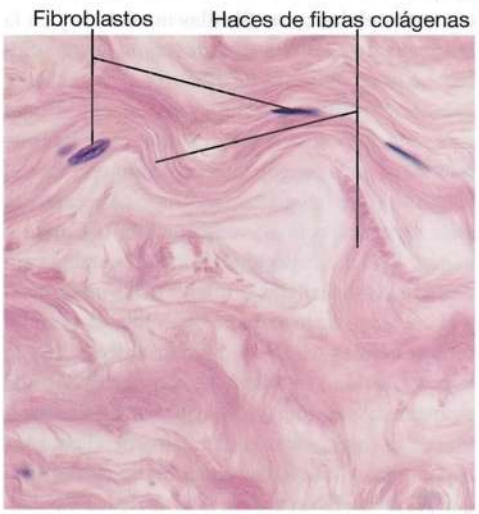

Fig. 8-13. Imagen al microscopio óptico de **fibroblastos** en el tejido conectivo denso de la glándula mamaria. Sólo se ven los núcleos, rodeados de haces densos de fibras colágenas. Corte coloreado con hematoxilina-eosina. ×440. Barra: 20 µm.

Fibroblastos

La célula más frecuente en el tejido conectivo es el fibroblasto, la "verdadera célula del tejido conectivo". En los cortes teñidos con H-E, se distinguen como células bastante grandes, aplanadas o ahusadas, con finas prolongaciones (véase la Fig. 8-1). El citoplasma es eosinófilo, pero a menudo se tiñe con tan poca intensidad que apenas puede identificarse en estos cortes. Por lo tanto, en general sólo se ve el núcleo oval, a veces algo achatado, que contiene un nucléolo o dos y escasa cromatina muy granulada (Fig. 8-13).

Con el microscopio electrónico, se observa escaso RER y un pequeño aparato de Golgi. Estos fibroblastos no son activos (Fig. 8-14). Si

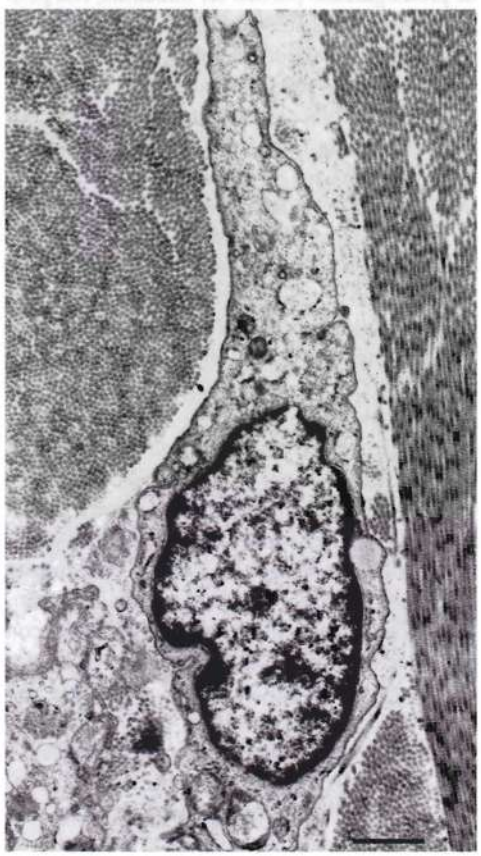

Fig. 8-14. Imagen captada con microscopio electrónico de un **fibroblasto** en el tejido conectivo denso de la dermis. ×10.000. Barra: 1 µm. (Cedida por F. Bierring).

BOOK´S COPICENTRO USAC / 2016

booksmedicos.org

se estimulan, por ejemplo por cicatrización de heridas, el citoplasma aumenta en cantidad, se hace más basófilo y, con el microscopio electrónico, se distinguen muchas cisternas de RER y un complejo de Golgi bien desarrollado. El fibroblasto adquiere entonces el aspecto de una célula secretora activa, ocupada en la síntesis y la secreción de componentes extracelulares. En la cicatrización, algunos fibroblastos contienen miofibrillas y se denominan entonces **miofibroblastos**, dado que adquieren cierta similitud con las células musculares. Los miofibroblastos pueden contraerse y tienen importancia en la contracción de la herida, además de producir componentes de la matriz.

Células reticulares

Estas células se encuentran en el tejido y los órganos linfoides, donde se relacionan con la red de las fibras reticulares. Las células reticulares tienen forma de estrella y generan una red celular (Fig. 8-15). Los núcleos son grandes, ovales y claros, y el citoplasma es abundante y algo basófilo. Las células reticulares se asemejan a los fibroblastos y posiblemente sean un tipo de ellos. Su función principal consiste en producir las fibras reticulares.

Células mesenquimáticas

El **mesénquima** es el tejido primitivo del feto que deriva del mesodermo y que contiene células poco diferenciadas, denominadas **células mesenquimáticas** (Fig. 8-16). Sintetizan matriz extracelular en el feto del mismo modo que los fibroblastos lo hacen durante el resto de la vida, y se diferencian a fibroblastos. Las células del tejido conectivo que no se desarrollan a partir de células mesenquimáticas migran al tejido conectivo desde la médula ósea y el tejido linfoide.

Al parecer, también después del nacimiento existe un fondo común de células mesenquimáticas que permanecen relativamente indiferenciadas durante toda la vida. Son más pequeñas que los fibroblastos, pero difíciles de distinguir en los cortes histológicos. En forma característica se encuentran alrededor de los vasos, por lo que se denominan **células perivasculares**. Como son capaces de diferenciarse a células de músculo liso con formación de vasos sanguíneos, por ejemplo en casos de cicatrización, se cree que algunas de estas células perivasculares tienen características mesenquimáticas, con especial potencial de desarrollo.

Adipocitos

En el tejido conectivo laxo aparecen adipocitos, a menudo cerca de los vasos pequeños, con función de almacenar triglicéridos (descritos con mayor detalle en el Capítulo 9).

Cada adipocito está rodeado por una fina red de fibras reticulares. En algunos casos, los adipocitos son el componente principal del tejido, que pasa a denominarse tejido adiposo.

Monocitos y macrófagos

Los **macrófagos** tienen gran capacidad de fagocitosis y desempeñan un papel muy importante

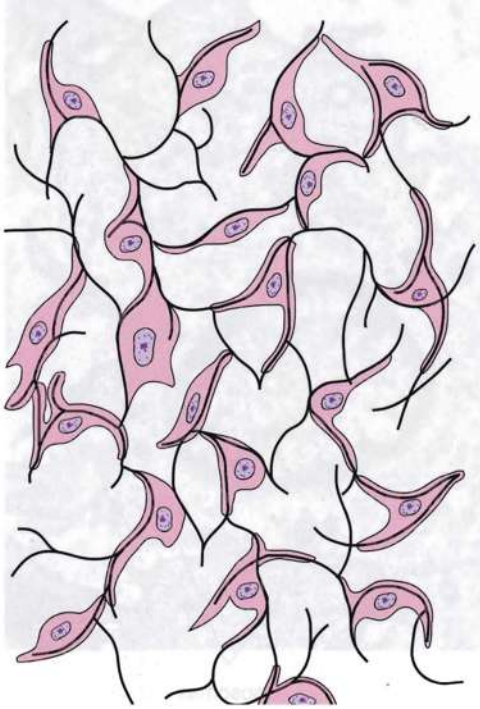

Fig. 8-15. Dibujo esquemático de **células reticulares**. Las células forman un retículo celular que rodea la red de fibras reticulares.

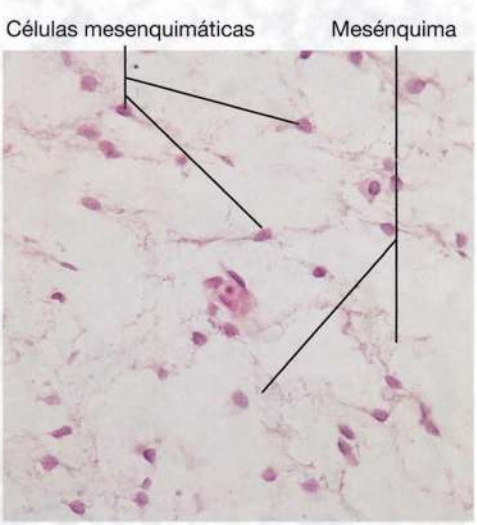

Fig. 8-16. Imagen al microscopio óptico del **mesénquima** en un feto humano. Las **células mesenquimáticas** presentan delgadas prolongaciones y forman un retículo celular bastante compacto. Tinción con hematoxilina-eosina. ×275. Barra: 20 µm.

BOOK'S COPICENTRO USAC / 2016

booksmedicos.org

en el sistema de defensa del organismo contra partículas extrañas, en especial microorganismos. Se generan a partir de los **monocitos** (representan alrededor del 5% de los leucocitos; véase el Capítulo 10, pág. 239), que ingresan en el tejido conectivo y se diferencian con rapidez a macrófagos. Así, siempre hay una transformación bastante constante (estado estable) de macrófagos, que viven un promedio de unos dos meses. En condiciones normales, es decir, ausencia de inflamación en el organismo, se encuentran en un estado de reposo relativo, el de *macrófagos fijos* o *macrófagos libres*, que frente a una inflamación o una reacción inmunitaria pasa al de *macrófagos activados*.

Por lo general, los **macrófagos fijos** son los más abundantes y se ven como células ahusadas o con forma de estrella, que se extienden a lo largo de las fibras colágenas (véase la Fig. 8-1). Pueden ser tan numerosos como los fibroblastos, a los que suelen parecerse. Pero los núcleos son algo más pequeños y oscuros, con mayor cantidad de cromatina condensada, y pueden diferenciarse mediante métodos inmunohistoquímicos.

Los **macrófagos libres** son células más redondeadas y más grandes, con un diámetro de 15-20 µm. El citoplasma más abundante de los macrófagos libres contiene mayor cantidad de vesículas y gránulos; con el microscopio electrónico, se distinguen numerosos lisosomas y cuerpos residuales (Fig. 8-17). Esto se debe a la *gran tendencia fagocítica de los macrófagos*, con captación de partículas compactas por endocitosis (véase el Capítulo 3, pág. 90).

Los macrófagos libres avanzan con movimientos ameboides dentro del tejido conectivo. El patrón de movimiento aparentemente aleatorio de los macrófagos puede ser dirigido hacia determinado sitio, donde por ejemplo ha ingresado un microorganismo infeccioso. Esta atracción se denomina **quimiotaxis** (gr. *taxis*, disposición ordenada) y puede ser desencadenado por numerosas sustancias relacionadas con la inflamación.

Los macrófagos libres y fijos no activados antes descritos también se denominan **macrófagos residentes** y representan un grupo heterogéneo que aparece en distintos tejidos con aspecto y función variables, como adaptación a la localización individual. Este tipo de macrófagos constitutivos presentes se encuentran en casi todos los órganos de la economía, pero son especialmente numerosos cerca de las potenciales puertas de entrada de microorganismos invasores, donde constituyen parte de la primera línea defensiva del organismo. Son los macrófagos fijos y libres de la piel y las mucosas (se observa una cantidad muy abundante en la mucosa intestinal) además de los numerosos macrófagos del bazo, los ganglios linfáticos y la médula ósea. Algunos macrófagos recibieron denominaciones especiales, como las **células de**

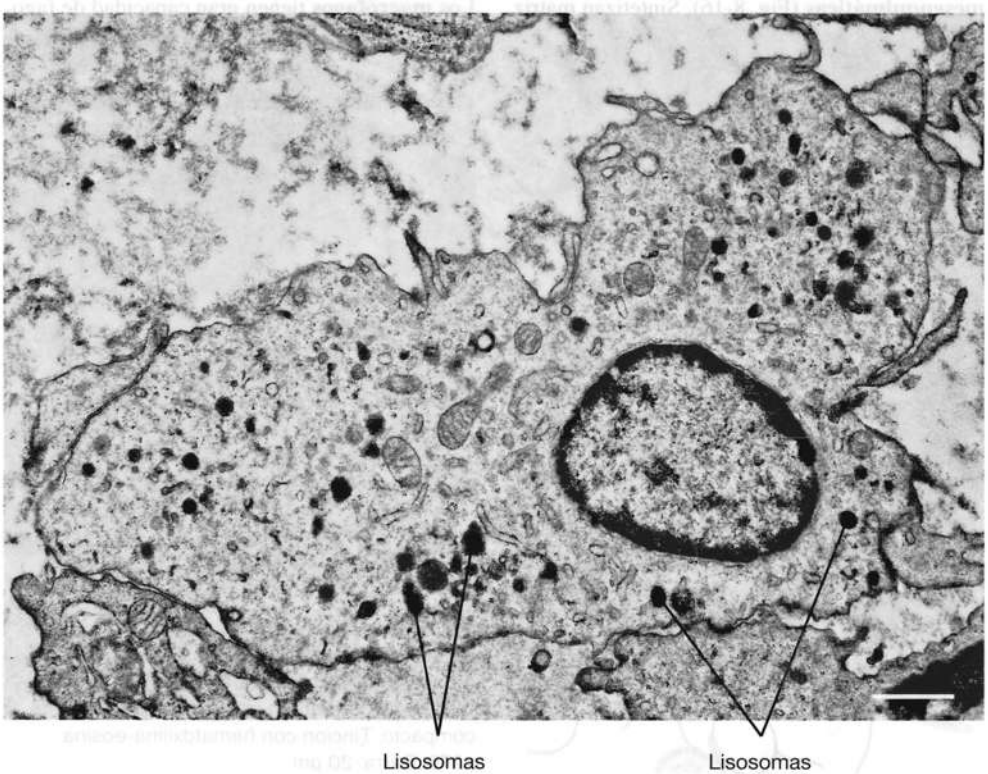

Fig. 8-17. Imagen de un **macrófago** del tejido conectivo laxo captada con microscopio electrónico. Se observan numerosos lisosomas en el citoplasma. ×11.500. Barra: 1 µm. (Cedida por S. O. Bohman).

BOOK´S COPICENTRO USAC / 2016

booksmedicos.org

Kupffer en el hígado, los **macrófagos alveolares** en los pulmones y la **microglia** en el sistema nervioso central. Estas células tienen en común el origen en los monocitos, la gran capacidad de fagocitosis y la presencia de determinados receptores o marcadores de superficie (véase el Capítulo 16).

La *función de los macrófagos residentes* es la fagocitosis activa de microorganismos, células dañadas o muertas, restos celulares y partículas extrañas inanimadas. En otras palabras, son una especia de "células recolectoras de basura". Así, los macrófagos de los pulmones fagocitan las partículas de carbón del humo inhalado (Fig. 8-19), mientras que los de los ganglios linfáticos eliminan las partículas transportadas por la linfa. En el hígado y el bazo, los macrófagos eliminan las partículas transportadas por la sangre, entre ellas, bacterias que ingresaron por el tubo digestivo. Además, los macrófagos fagocitan los eritrocitos "viejos" o dañados, sobre todo en el bazo. Al igual que los macrófagos, los granulocitos neutrófilos tienen gran capacidad de fagocitosis y, en conjunto, ambos se denominan "**fagocitos profesionales**", a diferencia de todas las demás células del organismo, que carecen de capacidad de fagocitosis y por lo tanto no desempeñan ningún papel de importancia en la lucha fagocítica directa contra los microorganismos. A diferencia de los granulocitos neutrófilos, los macrófagos tienen capacidad para fagocitar partículas muy grandes, incluso protozoarios enteros. La fagocitosis de las partículas, por ejemplo bacterias, se acelera notablemente si han sido sometidas antes a opsonización, es decir, si han sido recubiertas por moléculas de anticuerpo o de factor C3 del complemento, tras lo cual los receptores de Fc o de C3 en la superficie del macrófago activan la fagocitosis (véase el Capítulo 16, pág. 390). Una vez concluida la fagocitosis, el fagosoma formado se fusiona con los lisosomas primarios, se degrada el material captado y, por lo general, se matan las bacterias. Por último, se elimina el material no antigénico (que suele ser la mayor parte del producto de degradación) por exocitosis hacia el espacio extracelular, mientras que el material antigénico se adosa a moléculas clase II del MHC (ing. ***m**ajor **h**istocompatibility **c**omplex,* complejo mayor de histocompatibilidad; véase el Capítulo 16).

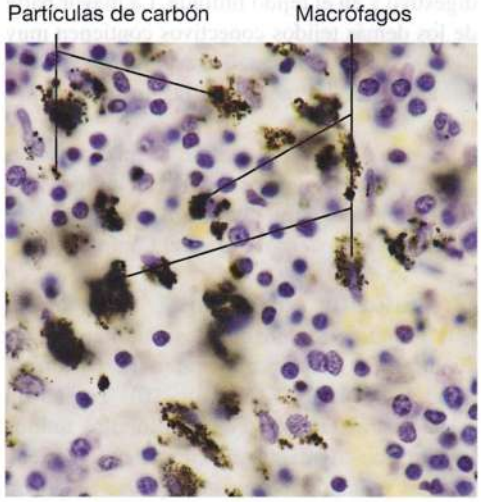

Fig. 8-18. Imagen al microscopio óptico de **macrófagos** de un nódulo linfático bronquial. Se observa que los macrófagos están llenos de partículas de carbón fagocitadas. Tinción con hematoxilina-eosina. ×540. Barra: 20 µm.

Los macrófagos residentes comprenden una parte muy importante de la inmunidad innata, de característica inespecífica. Además, los macrófagos tienen un papel importante al actuar como células presentadoras de antígeno, con capacidad para activar los linfocitos Th (linfocitos T helper o cooperadores) y así desencadenar una respuesta inmunitaria específica (véase el Capítulo 16, inmunidades específica e inespecífica).

A menudo, los macrófagos se activan en relación con una respuesta inmunitaria, pero también pueden activarse debido al ingreso de partículas extrañas y a la inflamación desencadenada por el daño hístico sin una reacción inmunitaria ya iniciada. Los **macrófagos activados** aumentan en tamaño y crece el contenido de lisosomas. Esto incrementa la actividad de fagocitosis, la expresión de receptores de Fc en la superficie celular y la capacidad de eliminar microorganismos. Al mismo tiempo, aumenta la cantidad de macrófagos activados en el tejido por reclutamiento de monocitos desde el torrente sanguíneo.

Entre los *estímulos que activan los macrófagos,* pueden nombrarse la fagocitosis (que actúa como primer estímulo), componentes de la pared celular bacteriana, interferón gamma (uno de los estímulos más potentes secretados por los linfocitos Th activados) y mediadores de la inflamación. El interferón gamma es una **citocina**, un grupo de numerosas proteínas reguladoras de bajo peso molecular que son secretadas por linfocitos, monocitos y macrófagos, entre otras células, y que actúan como moléculas de señal, en especial en relación con las reacciones inflamatorias. El subgrupo más grande de citocinas comprende las **interleucinas (IL)**, denominadas así por su papel en la comunicación celular mediada por leucocitos. Por el momento, se conocen 35 IL, designadas IL-1 hasta IL-35. Otras citocinas importantes son los interferones (IFN alfa, beta y gamma) y los factores de necrosis tumoral (TNF alfa y beta). Las citocinas son muy potentes, incluso en concentraciones muy pequeñas, y actúan especialmente como mediadores locales, ya sea en forma autocrina o paracrina (véase el Capítulo 7, pág. 192); pero también pueden

BOOK'S COPICENTRO USAC / 2016

booksmedicos.org

actuar como hormonas verdaderas a través del torrente sanguíneo, por ejemplo, mediante la producción de fiebre, al actuar sobre el centro regulador de la temperatura en el hipotálamo. No está bien definido el límite entre citocinas, factores de crecimiento y hormonas verdaderas, pero los dos últimos no suelen incluirse entre las citocinas. Al igual que todas las demás moléculas de señal, las citocinas actúan sobre sus células diana por activación de receptores específicos para la citocina en cuestión (para las citocinas, siempre son receptores de superficie). Las principales células productoras de citocinas son los macrófagos y los linfocitos Th, por lo que las citocinas intervienen en las reacciones inflamatorias e inmunitarias.

Células dendríticas

Las células dendríticas representan un grupo celular relacionado con los monocitos y los macrófagos. Se desarrollan a partir de células madre mieloides y linfoides (véase el Capítulo 10), y directamente de monocitos en la inflamación. Su nombre se debe a que poseen gran cantidad de prolongaciones ramificadas, semejantes a las dendritas de las células nerviosas (véase el Capítulo 14). Son las *más importantes células presentadoras de antígenos* que incluyen, además de las **células dendríticas**, a los **macrófagos** y los **linfocitos B**, denominados en conjunto "**células presentadoras de antígenos profesionales**" (véase el Capítulo 16). Las células dendríticas se encuentran dispersas en el tejido conectivo de todos los órganos (salvo el SNC), donde recogen antígenos para después abandonar el tejido por las vías sanguínea o linfática y presentar los antígenos a los linfocitos de los tejidos linfoides. Las células dendríticas representan sólo una pequeña parte de las células del tejido conectivo; la mayor parte se encuentra en el tejido conectivo de las membranas mucosas, pero son imposibles de identificar sin el uso de métodos inmunohistoquímicos.

Linfocitos

Los linfocitos se encuentran también en el torrente sanguíneo y los tejidos linfoides (véanse los Capítulos 10 y 16) y son las células libres más pequeñas del tejido conectivo, con un diámetro aproximado de 7 µm. El núcleo es redondeado y muy basófilo, rodeado por un angosto borde de citoplasma basófilo (véase la Fig. 10-16, pág. 240). Los linfocitos tienen *movimiento activo*, pero no son fagocíticos.

Se encuentran en gran cantidad en los órganos linfoides y en las mucosas del tubo digestivo y de las vías aéreas, pero son escasos en otros tejidos conectivos. No obstante, su cantidad aumenta notablemente en las reacciones inmunológicas, dado que los linfocitos tienen *fundamental importancia para la respuesta inmunitaria del organismo*.

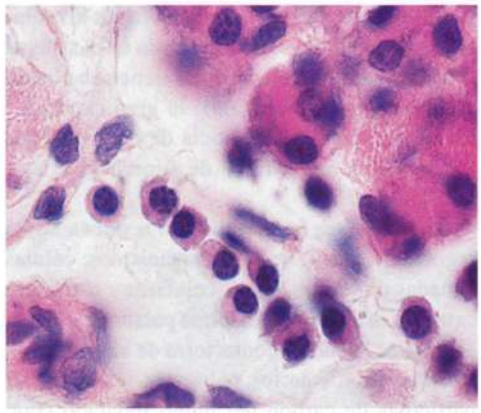

Fig. 8-19. Imagen al microscopio óptico de **células plasmáticas** en el tejido conectivo de una glándula salival. Corte teñido con hematoxilina-eosina. 600X. Barra: 20 µm.

Células plasmáticas

Por lo general, las células plasmáticas son ovaladas y su diámetro varía entre 10-20 µm. El núcleo redondo u oval tiene localización excéntrica y contiene cúmulos gruesos de cromatina, muy coloreados, ubicados sobre todo en la periferia nuclear, sobre la cara interna del nucleolema (Fig. 8-19). Este *patrón de cromatina semejante a una esfera de reloj* es característico de las células plasmáticas. El citoplasma es abundante y suele presentar intensa coloración basófila. Sin embargo, se observa una pequeña zona pálida cerca del núcleo, que contiene el aparato de Golgi (imagen negativa del Golgi). Con el microscopio electrónico, se distingue un RER muy desarrollado y un complejo de Golgi grande (Fig. 8-20).

Las células plasmáticas se desplazan con lentitud y no tienen actividad fagocítica.

Las células plasmáticas, también llamadas plasmocitos, se encuentran en gran cantidad en el tejido conectivo de la lámina propia del tubo digestivo y en el tejido linfoide. La mayor parte de los demás tejidos conectivos contienen muy escasas células plasmáticas, pero la cantidad aumenta notablemente en las inflamaciones crónicas.

Las células plasmáticas se forman por *diferenciación de linfocitos B* en relación con una reacción inmunitaria. Los *plasmocitos sintetizan y secretan anticuerpos* (véase el Capítulo 16).

Granulocitos eosinófilos

Los granulocitos eosinófilos también se encuentran en la sangre y miden 12-15 µm de diámetro (véase el Capítulo 10). Tienen un núcleo característico, con dos lóbulos unidos por un fino filamento. El citoplasma contiene gruesos gránulos refringentes que se tiñen con

BOOK'S COPICENTRO USAC / 2016

booksmedicos.org

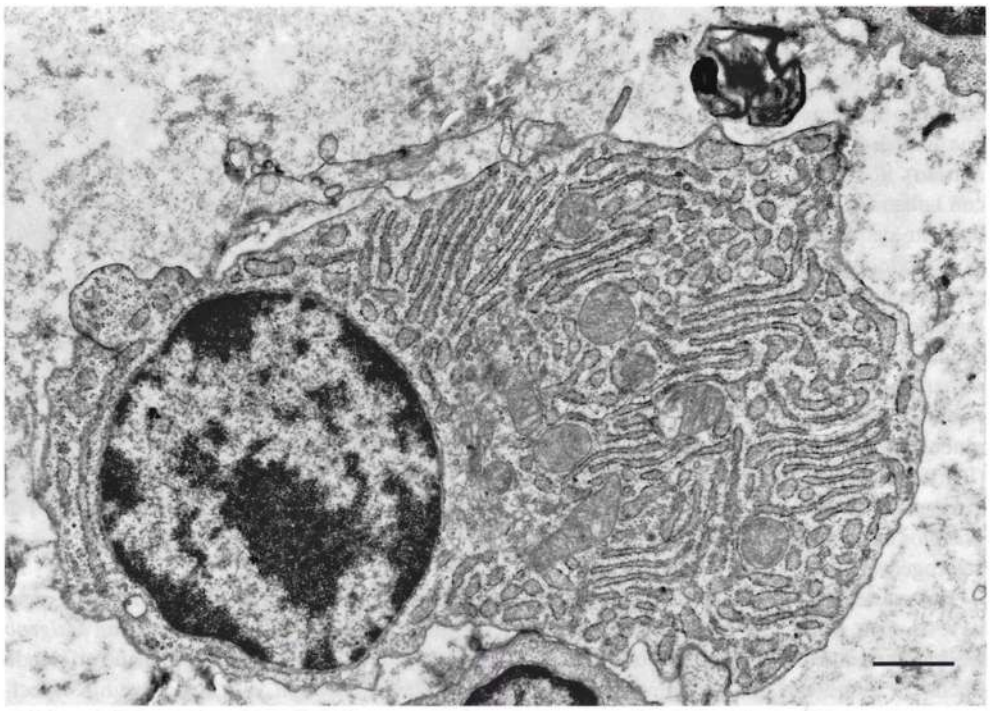

Fig. 8-20. Imagen de una **célula plasmática** del tejido conectivo laxo, captada con microscopio electrónico. Nótese el retículo endoplasmático rugoso muy desarrollado. ×11.500. Barra: 1µm. (Cedida por S. O. Bohman).

intensidad con colorantes ácidos, por ejemplo, la eosina (Fig. 8-21). Los granulocitos eosinófilos poseen *movilidad activa* y actividad fagocítica moderada. Al igual que los granulocitos basófilos que se mencionarán más adelante, contienen receptores de Fc que fijan los anticuerpos IgE a la membrana superficial, donde por contacto con los antígenos pertinentes inducen la exocitosis de los gránulos celulares.

Los granulocitos eosinófilos pueden pasar desde el torrente sanguíneo a los tejidos conectivos a través de los capilares sanguíneos y las vénulas. Es normal encontrarlos en cantidades moderadas en el tejido conectivo, pero son abundantes en la lámina propia del tubo digestivo y de las vías aéreas. En las patologías alérgicas, por ejemplo fiebre de heno o asma, aumenta la cantidad en la sangre y en los tejidos. Además, parece que su principal papel es la lucha contra parásitos como las triquinas, en cuyo caso las células liberan el contenido de los gránulos, que es tóxico para el parásito (véase el Capítulo 16).

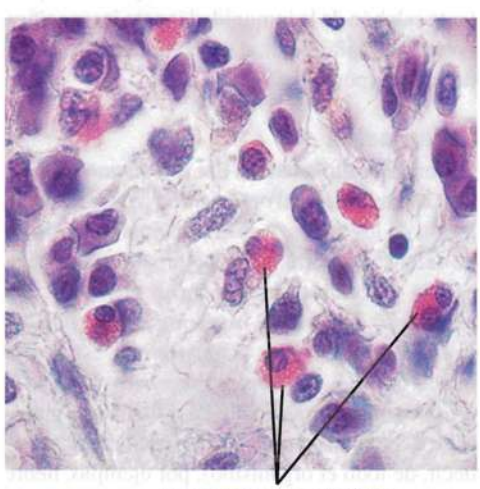

Fig. 8-21. Imagen al microscopio óptico de tejido conectivo laxo de la lámina propia del intestino delgado. Entre otras células, se ven numerosos **granulocitos eosinófilos**. Tinción con hematoxilina- eosina. ×660. Barra: 10 µm.

Granulocitos neutrófilos

En condiciones normales, los granulocitos neutrófilos son muy escasos en el tejido conectivo, pero son numerosos en el torrente sanguíneo (véase el Capítulo 10). Frente a una reacción inflamatoria, migran hacia la zona inflamada a través de las paredes de los capilares y, en particular, de las vénulas poscapilares. Se visualizan como células grandes de 10-15 µm, con un núcleo dividido en lóbulos (3-5 lóbulos) unidos entre sí mediante finas hebras de cromatina (véase la Fig. 10-8, pág. 236). El citoplasma contiene numerosos gránulos, en parte grandes gránulos primarios azurófilos (se tiñen de rojo púrpura con los azures, colorantes básicos) y en parte pequeños gránulos secundarios o específicos, de coloración suave que apenas se distinguen con el microscopio óptico como pequeños "copos".

Los granulocitos neutrófilos tienen *movilidad activa* y la función de *fagocitosis y eliminación de microorganismos* como parte de la defensa contra las infecciones. Junto con los macrófagos, conforman los "*fagocitos profesionales*" del organismo.

BOOK'S COPICENTRO USAC / 2016

booksmedicos.org

Mastocitos

Estas células recibieron muy pronto el nombre de mastocitos o células cebadas porque el citoplasma está lleno de gránulos que, erróneamente, se creía que habían fagocitado (del alemán *mast*, bien nutrido). Son células grandes, a menudo ovales, con tamaño variable de 10-30 µm. El núcleo es bastante pequeño, redondeado y muy basófilo. A menudo está oculto por la gran cantidad de gránulos citoplasmáticos, que se disuelven con los fijadores acuosos pero que con los fijadores adecuados y colorantes básicos se tiñen intensamente. Con azul de toluidina, los *gránulos son metacromáticos*, dado que contienen el glucosaminoglugano muy sulfatado heparina (Fig. 8-22). Con el microscopio electrónico, se distingue un aparato de Golgi bien desarrollado y gránulos limitados por membrana con un interior heterogéneo.

Los mastocitos se forman durante la hematopoyesis en la médula ósea, a partir de la célula madre pluripotente (véase el Capítulo 10), y se liberan al torrente sanguíneo como células aún no totalmente diferenciadas para después pasar al tejido conectivo, donde completan la diferenciación. Los mastocitos tienen *muchos puntos de semejanza con los granulocitos basófilos de la sangre* (véase el Capítulo 10), pero se consideran una línea celular independiente. Tienen *movilidad activa* y se encuentran en la mayor parte de los tejidos conectivos, donde se concentran alrededor de los vasos de pequeño calibre. Se encuentran cantidades especialmente importantes de mastocitos en la piel y en las mucosas del tubo digestivo y las vías aéreas.

Los mastocitos *desempeñan un papel importante en la inflamación* y los gránulos contienen varios mediadores inflamatorios importantes, tales como **histamina** y **heparina**, además de **factor quimiotáctico para eosinófilos** y **factor quimiotáctico para neutrófilos**. Todas estas sustancias preformadas se liberan del mastocito por exocitosis, al ser estimulado. La heparina (nombre que se debe a que se demostró por primera vez en el hígado, hepar) es una sustancia con gran acción anticoagulante (impide la coagulación), mientras que la histamina tiene acción vasodilatadora, entre otras, y además aumenta la permeabilidad vascular. Los mastocitos son inducidos por muchos estímulos diferentes a liberar el contenido de los gránulos, entre ellos, los alérgenos. En la membrana superficial, los mastocitos tienen gran cantidad de receptores de Fc para moléculas de anticuerpo del *tipo inmunoglobulina E (IgE)*, a las que en consecuencia pueden fijar sobre su superficie (las inmunoglobulinas, incluso la IgE, son producidas por las células plasmáticas en relación con las reacciones inmunitarias; véase el

Fig. 8-22. Imagen al microscopio óptico de **mastocitos** en el tejido conectivo de la lengua. Los mastocitos se ven llenos de gránulos metacromáticos de color rojo violáceo. Corte incluido en plástico epon y teñido con azul de toluidina. ×660. Barra: 10 µm.

Capítulo 16). Ante una nueva exposición del organismo a un **alérgeno** (un *alérgeno es un antígeno fijado por los anticuerpos IgE*) que ha originado la formación de IgE, el alérgeno se fija específicamente a la IgE unida a la superficie celular. Esto causa la desgranulación del mastocito, que desencadena la reacción alérgica, por ejemplo, **fiebre del heno, asma** o **shock anafiláctico**, en los casos más graves.

Aunque a menudo los mastocitos intervienen en trastornos alérgicos como consecuencia de una reacción demasiado intensa a la estimulación por un antígeno, cabe destacar que con sus reacciones normales desempeñan un *papel importante en la defensa contra las infecciones bacterianas*. Algunos de los mediadores liberados, por ejemplo el **factor de necrosis tumoral alfa (TNF-α)**, movilizan gran cantidad de granulocitos neutrófilos circulantes ante la aparición de determinadas bacterias que, por su sola presencia, pueden estimular a los mastocitos a la desgranulación. De este modo, los mastocitos constituyen un importante eslabón de la inmunidad innata inespecífica (véase el Capítulo 16), que no implica formación de anticuerpos.

Inflamación

Se denomina inflamación (lat. *inflammare*, encender) a la reacción del organismo vivo frente a una lesión de los tejdos, y es el principal mecanismo de defensa corporal. En principio, la inflamación es una reacción defensiva local, cuyo *objetivo es destruir o debilitar al agente causal, limitar la lesión del tejido y reconstruir* la estructura tisular original *mediante la regeneración (en lo posible) o la cicatrización*. La inflamación puede estar acompañada por reacciones sistémicas (es decir, de todo el organismo), por ejemplo, fiebre y leucocitosis (aumento de la cantidad de leuco-

BOOK'S COPICENTRO USAC / 2016

booksmedicos.org

Mastocitos y tipos de reacción alérgica

La desgranulación de los mastocitos tiene lugar poco después de la unión con el alérgeno para el cual están sensibilizadas las células, y desencadena la denominada reacción alérgica inmediata mediada por IgE (tipo I), que ocurre al cabo de 5-10 minutos de la estimulación con el alérgeno. La histamina liberada causa contracción del músculo liso, aumento de la secreción bronquial, dilatación de las arteriolas con la consiguiente disminución de la tensión arterial y aumento de la permeabilidad capilar y de las vénulas poscapilares, entre otros efectos. Los productos liberados por vaciamiento de los gránulos se denominan mediadores primarios, pero además, después de la desgranulación se produce una neosíntesis de mediadores secundarios, entre ellos, **PAF** (ing. ***p**latelet **a**ctivating **f**actor*, factor activador de plaquetas), IL-1 y factor de necrosis tumoral alfa, además de leucotrienos y prostaglandinas. Los efectos de estos últimos compuestos, en especial los leucotrienos, comienzan más tarde y son más pronunciados y prolongados. Son broncoconstrictores mucho más poderosos que la histamina y estimuladores notablemente más efectivos de la secreción mucosa bronquial y del aumento de la permeabilidad capilar que los mediadores primarios. Además, los mediadores liberados favorecen el reclutamiento de otros tipos celulares, entre ellos, granulocitos neutrófilos y eosinófilos, y monocitos, que contribuyen a producir la denominada **reacción tardía** o **retardada**, que aparece recién 4-8 horas después de la acción del alérgeno y es un estado inflamatorio más prolongado. En especial intervienen numerosos granulocitos neutrófilos, que también tienen receptores para IgE y que son susceptibles de ser estimulados para producir la desgranulación y después sintetizar nuevos mediadores.

La reacción alérgica inmediata mediada por IgE se presenta de distintas maneras en diferentes órganos. Así, en las vías aéreas desencadena fiebre del heno y asma, mientras que en la piel causa urticaria. En el tubo digestivo puede causar dolor gástrico, náuseas, vómitos y diarrea. Además de estas reacciones locales, la desgranulación de los mastocitos (y al mismo tiempo de los granulocitos basófilos sanguíneos, que a grandes rasgos reaccionan igual y también poseen moléculas de IgE fijadas a la superficie celular) en grandes regiones del organismo causan **shock anafiláctico** (gr. *ana*, en lugar de; *fylaxis*, protección) con intensa hipotensión, seguida eventualmente de pérdida del conocimiento y, en el peor de los casos, de muerte. Esta reacción alérgica generalizada puede presentarse, por ejemplo, después de la picadura de una abeja o de una avispa o de la inyección de penicilina en pacientes alérgicos a esa sustancia.

Como se mencionó, la estimulación de la desgranulación de los mastocitos también puede producirse a través de mecanismos no inmunológicos, y en este caso se presentan situaciones denominadas hiperreactividad no alérgica que, en ocasiones, se confunden con alergias verdaderas y son causadas, por ejemplo, por acción del calor o el frío muy intensos.

citos en la sangre). En esencia, la inflamatoria es una reacción del tejido conectivo donde juegan un papel central los leucocitos, sobre todo los granulocitos neutrófilos que, en condiciones normales, sólo se encuentran en muy escaso número en ese tejido. La lesión tisular desencadenante puede deberse, por ejemplo, a acciones mecánicas o químicas, o una infección por la que microorganismos como las bacterias ingresan en el organismo. El término **infección** (lat. *inficere*, afectar, envenenar, contagiar) designa el ingreso de un agente contagioso (bacteria, virus, hongo o protozoario) y su localización en el tejido del organismo. La reacción inflamatoria incluye una cascada de procesos que pueden desarrollarse con la participación de reacciones inmunológicas específicas o sin ella. El transcurso de la inflamación es el mismo, sin importar si el sistema inmunitario interviene o no. En la reacción inflamatoria, tiene lugar una interacción entre muchos tipos celulares y mediadores, tanto citocinas como otros tipos de moléculas, por ejemplo las **quimiocinas**, que son sustancias solubles de bajo peso molecular de importancia en la *atracción de las células inflamatorias*. A continuación, se esquematizarán algunos elementos básicos.

La lesión tisular producida, por ejemplo, después del ingreso de bacterias en el organismo atrae y activa los macrófagos residentes que liberan distintas citocinas, tales como IL-1, IL-8 y TNF-α, responsables de gran parte de las reacciones locales y sistémicas que tienen lugar en relación con la inflamación. Así, influyen sobre las células endoteliales de las vénulas poscapilares, que se contraen y aumentan la permeabilidad de los vasos; además, junto con

BOOK'S COPICENTRO USAC / 2016

booksmedicos.org

la histamina liberada por los mastocitos, causan la relajación del músculo liso de las arteriolas, lo cual aumenta el flujo sanguíneo. De este modo, se calienta la zona y el aumento de la permeabilidad permite que fluya plasma hacia el tejido conectivo, que aumenta de tamaño hasta formar el edema de la inflamación (gr. *oidema*, tumefacción; edema implica flujo de líquido hacia los espacios intercelulares con el consecuente incremento de volumen del tejido). La mayor cantidad de líquido produce presión sobre las terminaciones nerviosas sensitivas, que además son estimuladas por varios de los mediadores de la inflamación y, en conjunto, causan dolor. TNF-α e IL-1 estimulan las células endoteliales de las vénulas poscapilares para que expresen moléculas de adhesión celulares y fijen los leucocitos para que atraviesen el endotelio hacia el tejido conectivo de la región inflamada.

Esta *migración de leucocitos* comprende las siguientes fases (Fig. 8-23): en la fase primaria de adhesión, los leucocitos marginales realizan un "ruedo" sobre las células endoteliales, donde se fijan y se separan alternativamente de la superficie celular. Esto es causado por las moléculas de adhesión celular pertenecientes al grupo de las *selectinas*, entre ellas, selectina E (de endotelio) y selectina P (de plaquetas). Las selectinas se unen a los ligandos en la superficie de los leucocitos. La unión es bastante débil, pero el ruedo disminuye la velocidad de flujo de los leucocitos y el mayor contacto con el endotelio induce modificaciones de la conformación de las moléculas de integrina sobre la superficie del leucocito, de tipo **LFA** (ing. ***l**eucocite **f**unction-associated **a**ntigen*, antígeno asociado con la función leucocitaria). Así, en la segunda fase de adhesión los leucocitos se fijan con fuerza al endotelio, cuyas células, estimuladas por IL-1 y TNF-α, entre otros, expresa otras moléculas de adhesión celular, por ejemplo **ICAM** (ing. ***i**ntercellular **c**ell **a**dhesion **m**olecule*, molécula de adhesión celular intercelular) y **VCAM** (ing. ***v**ascular **c**ell **a**dhesion **m**olecule*, molécula de adhesión celular vascular), que actúan como ligandos para las moléculas de integrina LFA en la superficie de los granulocitos neutrófilos, los monocitos y los linfocitos. De este modo, las células se detienen y migran, entre las células endoteliales hacia el tejido conectivo, atraídas por factores como IL-8. Por lo general, en la zona de inflamación intervienen primero los granulocitos neutrófilos en gran cantidad y después son reemplazados por monocitos (que se diferencian a macrófagos) e incluso linfocitos. Los distintos tipos de leucocitos pueden ser reclutados en diferentes cantidades en distintos tipos de inflamación.

Según las características de la inflamación, gradualmente se produce la destrucción de las bacterias por fagocitosis, en un principio debido a la acción de los granulocitos neutrófilos, que mueren al cabo de pocos días, en parte debido a su corta vida media. Se forma **pus**, que es el cúmulo de leucocitos muertos y tejido destruido. Los signos y síntomas clínicos cardinales de la inflamación –*tumor* (tumefacción), *rubor* (enrojecimiento), *calor* y *dolor*– se entienden como consecuencia de la naturaleza del proceso inflamatorio. Con posterioridad, se agregó un quinto síntoma cardinal a los cuatro originales, la *functio laesa* (pérdida de la función).

En las fases posteriores de la inflamación, los macrófagos continúan la fagocitosis de las bacterias y además eliminan las células muertas, los restos celulares y otras sustancias presentes, y comienzan los procesos de reparación.

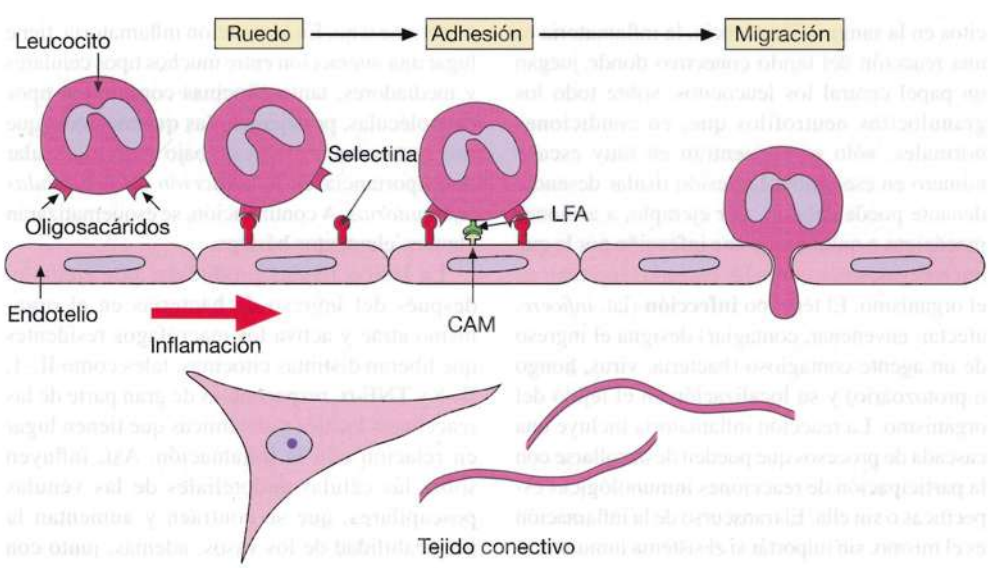

Fig. 8-23. Dibujo esquemático que muestra el **reclutamiento de leucocitos a través de la pared de las vénulas poscapilares en la inflamación** (véase el texto para los detalles).

BOOK´S COPICENTRO USAC / 2016

booksmedicos.org

Tipos de tejido conectivo

El tejido conectivo se clasifica en varios tipos, sobre la base de la cantidad relativa de componentes extracelulares de la matriz y de los distintos tipos celulares.

Tejido conectivo laxo

El tejido conectivo laxo posee gran cantidad de células, es blando y cede a la presión (Fig. 8-24). Presenta irrigación e inervación abundantes. Tiene amplia distribución y no está muy especializado, dado que puede ser considerado un tipo de tejido conectivo general en el cual se encuentran todos los componentes extracelulares y los tipos celulares descritos. Las fibras están entretejidas en forma laxa y transcurren en todas direcciones.

El tejido conectivo laxo es especialmente abundante en la *lámina propia de varios órganos huecos*, donde suele tener gran cantidad de células.

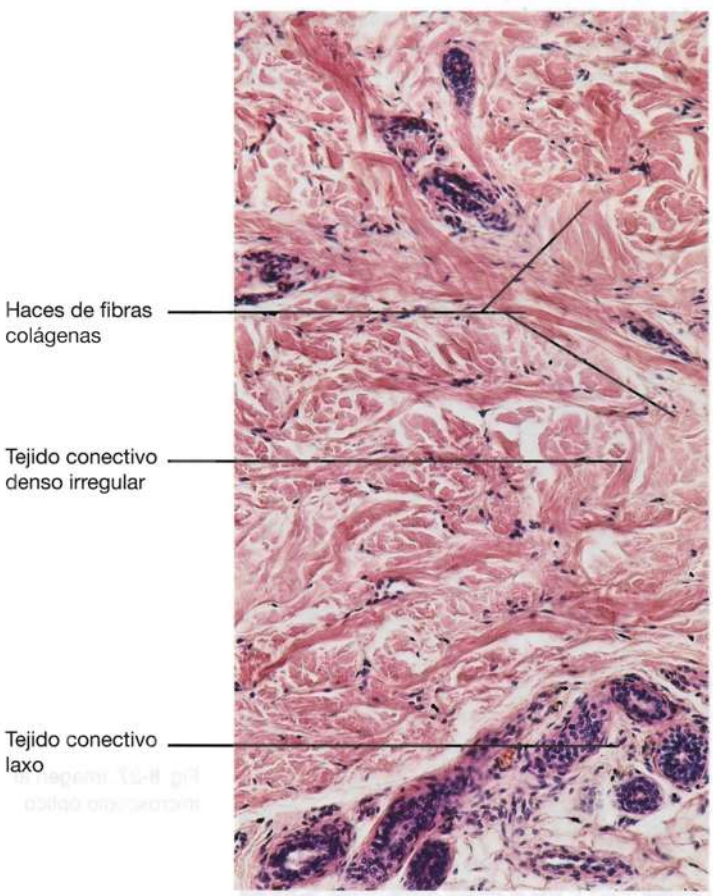

Fig. 8-24. Imagen al microscopio óptico de **tejido conectivo laxo** y de **tejido conectivo denso irregular** en la glándula mamaria. Tinción con hematoxilina-eosina. ×110. Barra: 100 µm.

Tejido conectivo denso

En el tejido conectivo denso predominan las fibras respecto de la cantidad de células y de matriz amorfa.

Tejido conectivo denso irregular o no modelado. Aquí se encuentran grandes cantidades de fibras colágenas agrupadas en gruesos haces (véase la Fig. 8-24) entretejidos en una red tridimensional (Fig. 8-25a). Las fibras colágenas son más gruesas aquí que en el tejido conectivo laxo.

El tejido conectivo denso irregular –a menudo denominado tejido conectivo denso colágeno– se encuentra en la *dermis* y forma *cápsulas alrededor de los órganos*.

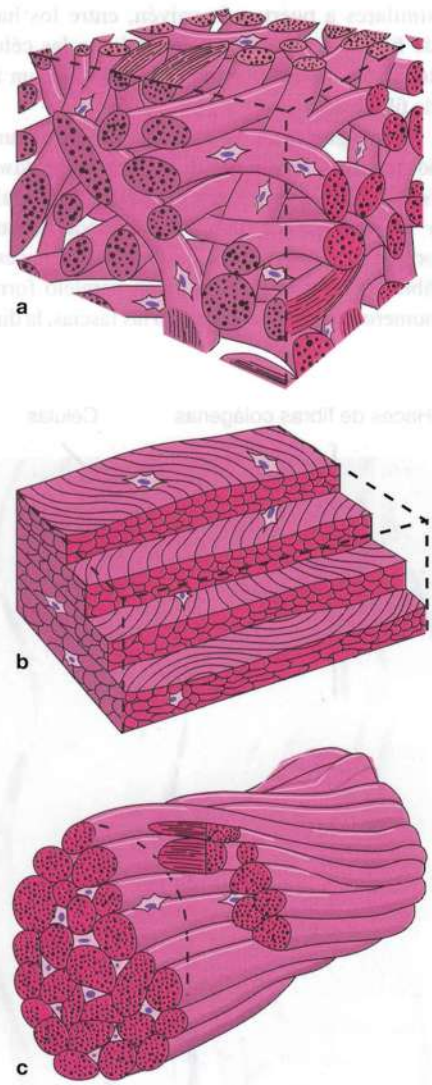

Fig. 8-25. Dibujos esquemáticos de la disposición de las **fibras colágenas** en: **a, tejido conectivo denso irregular; b, tejido conectivo denso regular** en un **ligamento** y **c, tejido conectivo denso regular** en un **tendón**. (Según Gray en Warwick y Williams).

BOOK'S COPICENTRO USAC / 2016

booksmedicos.org

Tejido conectivo denso regular o modelado. Aquí los haces de fibras colágenas adoptan una *disposición paralela bien ordenada*, que refleja los requerimientos mecánicos. El tejido conectivo denso regular es característico de las estructuras expuestas a grandes fuerzas de tracción (Fig. 8-25b y c).

En su mayor parte, los *tendones* están compuestos por haces de fibras colágenas densamente agrupadas, dispuestas en paralelo con el sentido de tracción. En consecuencia, los tendones oponen gran resistencia contra las fuerzas de tracción longitudinales. Entre los haces de fibras colágenas se ubican células con núcleos condensados alargados (Figs. 8-25c y 8-26). En los cortes transversales se observa que las células forman figuras oscuras, similares a puertas de vaivén, entre los haces de fibras. A menudo se denomina a las células **tenocitos** o **tendinocitos**, pero sólo son un tipo de fibroblastos.

Los *ligamentos* se asemejan en estructura a los tendones (véase la Fig. 8-25b). En las *fascias* (membranas que separan y rodean los músculos) y las *aponeurosis* (membranas donde tienen su origen o se insertan los músculos), los haces de fibras colágenas dispuestos en paralelo forman numerosas capas delgadas; en las fascias, la dirección puede variar entre capa y capa. Las células se corresponden con los tenocitos.

Tejido conectivo denso elástico. Se compone de haces paralelos agrupados de fibras elásticas, con un espesor de 10-15 µm. Los haces se mantienen unidos mediante tejido conectivo laxo, en el que se encuentran fibroblastos comunes. Un ejemplo es el grueso **ligamento nucal**. También se encuentra tejido conectivo denso elástico en los **ligamentos amarillos** de la columna vertebral, cuyo nombre se debe al aspecto amarillento de la elastina en estado fresco, y en *pequeños ligamentos en la laringe*, por ejemplo las cuerdas vocales. En esta caso, las fibras no son tan gruesas y no presentan una disposición tan regular como en los ligamentos amarillos.

Por último, se encuentra tejido conectivo elástico en la pared de los órganos huecos donde la presión de la luz es muy variable, por ejemplo las *grandes arterias elásticas*, y en ciertas fascias, como la *fascia abdominal superficial*.

Tejido conectivo mucoide

Este tejido tiene amplia distribución en el feto, sobre todo debajo la piel, pero es especialmente característico en la denominada **gelatina de Wharton**, en el cordón umbilical. Las células son

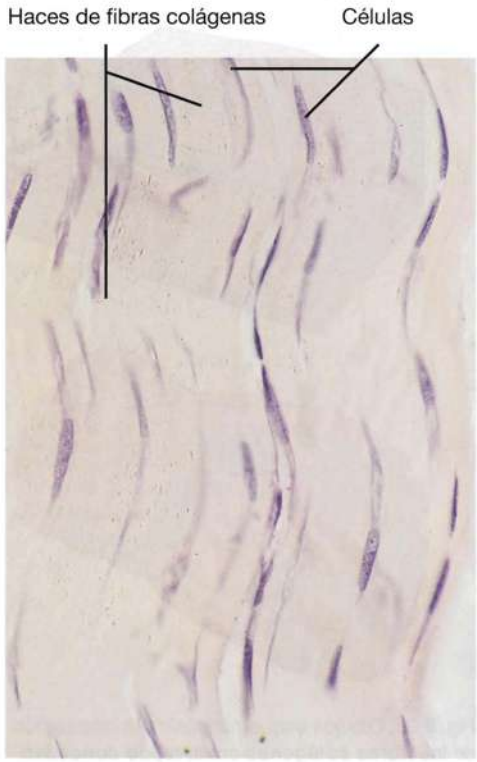

Fig. 8-26. Imagen al microscopio óptico de un corte longitudinal a través de un **tendón**. Tinción con hematoxilina-eosina. ×440. Barra: 20 µm.

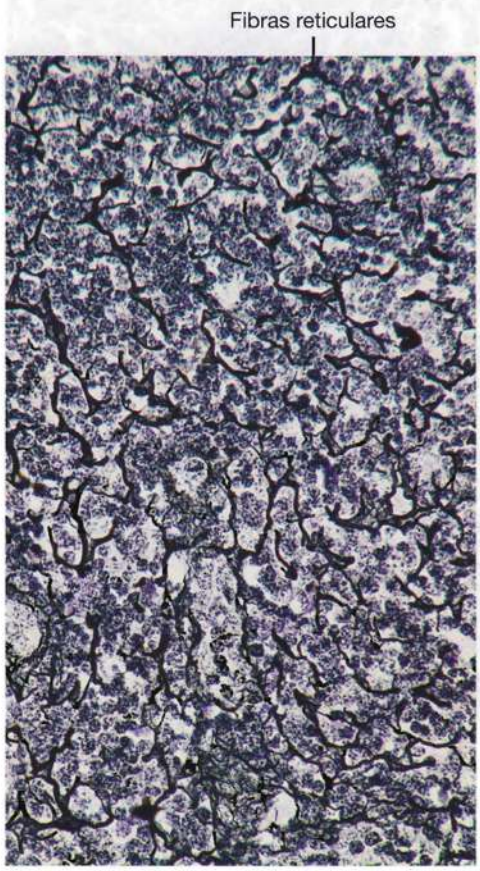

Fig. 8-27. Imagen al microscopio óptico del **tejido conectivo reticular** de un ganglio linfático; las fibras reticulares están teñidas de negro por impregnación con plata. Tinción de Bielschowsky. ×275. Barra: 20 µm.

booksmedicos.org
BOOK'S COPICENTRO USAC / 2016

más grandes que los fibroblastos comunes y se asemejan mucho a las células mesenquimáticas. Es muy característica la presencia de abundante sustancia intercelular, blanda y semejante a gelatina al estado fresco. Por lo general, se extrae durante la preparación de los cortes histológicos, pero con la fijación adecuada se demuestra que es metacromática y que se tiñe igual que la mucina; de allí el nombre de tejido conectivo mucoide. Se distinguen numerosas fibras colágenas delgadas, pero no hay fibras reticulares ni elásticas.

Tejido conectivo reticular

Es un tipo especial de tejido conectivo que se encuentra en la *médula ósea* y el *tejido linfoide*, y está compuesto por una red de fibras reticulares anastomosadas, en íntima relación con las células reticulares (Figs. 8-15 y 8-27) (véase el Capítulo 16).

Tejido adiposo

El tejido adiposo es una forma especializada de tejido conectivo laxo (véase el Capítulo 9).

Cuestionario sobre tejido conectivo

1. ¿Cuáles son los componentes principales del tejido conectivo?
2. Intente explicar las características de las fibras colágenas.
3. ¿Cuál es la función de las fibras colágenas en el tejido conectivo?
4. Nombre un método de tinción para la identificación de las fibras reticulares.
5. ¿Cuál es el aspecto ultraestructural de las fibras elásticas?
6. ¿Qué función tienen las fibras elásticas?
7. ¿Cómo están constituidos los proteoglucanos?
8. ¿Cuál es la función del hialuronano en el tejido conectivo?
9. Describa el aspecto de un fibroblasto al microscopio óptico.
10. ¿Qué función tienen los fibroblastos?
11. ¿Cuál es el origen de los macrófagos?
12. ¿Qué propiedad especial se relaciona con los macrófagos y los granulocitos neutrófilos?
13. ¿Qué ocurre cuando se activa un macrófago?
14. ¿Cómo se activa un macrófago?
15. ¿Qué son las células dendríticas?
16. Describa el aspecto de una célula plasmática al microscopio óptico.
17. ¿Qué contienen los gránulos de los mastocitos?
18. Intente describir cómo los leucocitos migran a través de la pared de las vénulas poscapilares en la reacción inflamatoria.
19. Nombre algunos ejemplos de tejido conectivo denso regular.
20. Nombre algunos ejemplos de tejido conectivo denso elástico.

BOOK'S COPICENTRO USAC / 2016

booksmedicos.org

booksmedicos.org

BOOK´S COPICENTRO USAC / 2016

CAPÍTULO 9

Tejido adiposo

"El hambre es el mejor condimento".
Cicerón

El **tejido graso** o **tejido adiposo** forma un órgano difuso, y *alrededor del 20% del peso corporal de una persona adulta* normal es tejido adiposo. Los lípidos están especialmente capacitados para almacenar energía, dado que poseen más enlaces de energía química por unidad de peso o de volumen que los hidratos de carbono y las proteínas. Por lo tanto, la principal función del tejido adiposo es el depósito de energía. Además, actúa como órgano endocrino y, en algunos sitios, también como almohadillado protector mecánico.

Histología del tejido adiposo

En los mamíferos existen dos tipos de tejido adiposo, que se diferencian por el color, entre otras características. El **tejido adiposo amarillo** o **blanco** representa la mayor parte del tejido adiposo de la economía en el adulto. También se denomina **tejido adiposo unilocular,** porque las células sólo contienen una única gota grande de lípido. El escaso **tejido adiposo marrón** se encuentra únicamente en determinados sitios y también se denomina **tejido adiposo multilocular,** porque las células contienen muchas gotas pequeñas de lípido.

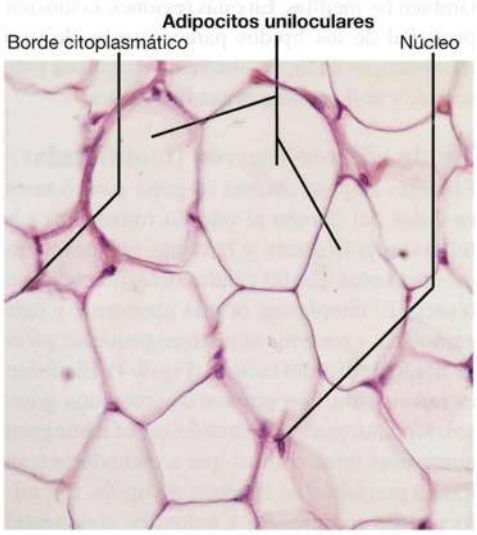

Fig. 9-1. Imagen al microscopio óptico de **tejido adiposo blanco (unilocular).** Los adipocitos uniloculares aparecen vacíos, porque los lípidos se disuelven durante la preparación. Corte coloreado con hematoxilina-eosina. ×275. Barra: 20 µm.

Tejido adiposo blanco (unilocular)

El color del tejido adiposo depende en parte de la dieta, y en los seres humanos es amarillo debido a los carotenos, entre otras sustancias.

Las **células adiposas** o **adipocitos** uniloculares varían mucho de tamaño y pueden ser muy grandes, con diámetros superiores a 100 µm. Cuando los adipocitos esféricos se encuentran en pequeños grupos, se deforman y adoptan formas poliédricas (Fig. 9-1). En los cortes histológicos habituales, a menudo las células están deformadas, porque los lípidos se disuelven durante la preparación. Cada célula contiene una gran inclusión central (una "gota de grasa"), y el citoplasma con actividad metabólica es un fino reborde que sólo representa un porcentaje mínimo del volumen celular (Fig. 9-1). El núcleo adopta forma oval aplanada y está desplazado hacia una región periférica, algo engrosada, del citoplasma; de allí la denominación "**célula en anillo de sello**". El núcleo sólo se distingue en algunos de los adipocitos seccionados debido al reducido tamaño respecto del espesor del corte histológico. Los lípidos son casi todos triacilgliceroles y pueden conservarse por fijación con tetróxido de osmio (Fig. 9-2) o por medio

Fig. 9-2. Imagen al microscopio óptico de adipocitos en los cuales se ha conservado el lípido por **fijación y tinción con tetróxido de osmio.** ×165. Barra: 50 µm.

BOOK'S COPICENTRO USAC / 2016

booksmedicos.org

de cortes por congelación, teñidos después con colorantes Sudán (véase la Fig. 2-26, pág. 53).

Con microscopia electrónica, se distinguen escasos orgánulos en el citoplasma que rodea el núcleo: algunas mitocondrias, algo de retículo endoplasmático rugoso (RER) y un pequeño complejo de Golgi (Fig. 9-3). Es más característica la presencia de retículo endoplasmático liso (REL) en el citoplasma que rodea la gota de lípido central. Además, especialmente en el tejido adiposo activo en la síntesis de lípidos, se distinguen numerosos elementos del REL junto con pequeñas gotas lipídicas. Posiblemente sean lípidos recién sintetizados que luego se incorporan a la gran gota lipídica central, que no está rodeada por membrana; pero en la superficie se encuentra la proteína perilipina, que contribuye a estabilizar la gota de lípido y a regular el metabolismo de los triacilgliceroles. Cada célula adiposa está rodeada por una lámina externa, en que hay una red de filamentos delgados.

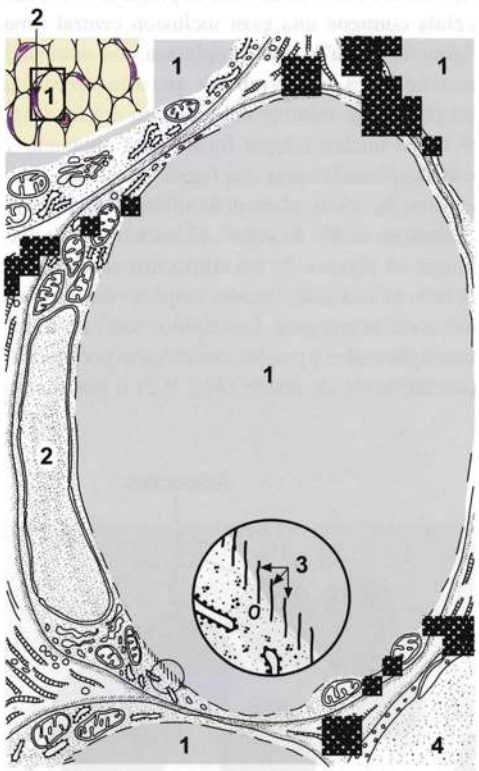

Fig. 9-3. Dibujo esquemático del aspecto al microscopio electrónico de **células adiposas uniloculares**. El marco rectangular en el pequeño dibujo al microscopio óptico del extremo superior izquierdo señala el corte presentado. Casi toda la célula está ocupada por una gran gota lipídica (1) que empuja al núcleo (2) hacia la periferia de la célula. La gota de lípido no está rodeada por una membrana, pero a menudo la limitan finos filamentos (3). Se observa un capilar (4) en estrecha relación con las células adiposas. (Según Krstic).

En los sitios donde el tejido adiposo tiene función amortiguadora de golpes, por ejemplo en la región glútea, el talón y los dedos de los pies, la grasa está dividida en compartimientos mediante gruesos tabiques de tejido conectivo (*retinacula cutis*, retináculos), que se extienden entre la piel y las fascias musculares.

En el ayuno prolongado, los adipocitos liberan gradualmente los lípidos almacenados y la vacuola central disminuye de tamaño. Es reemplazada por numerosas pequeñas gotas de lípido en el citoplasma. Por último, si se moviliza todo el lípido almacenado, las células se asemejan a fibroblastos.

El tejido adiposo unilocular común tiene vascularización abundante y *distribución amplia*, en parte como grasa subcutánea, en el panículo adiposo, en el mesenterio o en la región retroperitoneal. La cantidad de grasa subcutánea en exceso varía de una zona a otra, de acuerdo con la edad, el sexo y el estado nutricional. En los niños, una capa grasa bastante uniforme cubre todo el cuerpo, mientras que en los adultos se acumula en algunas zonas. Estas zonas de preferencia son distintas en el hombre y en la mujer, y esta distribución diferencial constituye uno de los caracteres sexuales secundarios. En la mujer se ubican en las mamas, las caderas, las nalgas y los muslos, mientras que en el hombre, las regiones más importantes son la nuca, la parte inferior del abdomen, el dorso y los flancos.

La gran mayoría del tejido adiposo unilocular es **grasa de depósito** que se moviliza en caso de ayuno, pero en ciertas regiones de acumulación de grasas, las células adiposas no liberan el lípido almacenado en caso de ayuno. Son ejemplos las acumulaciones grasas que rodean los riñones, las órbitas oculares, las rodillas, las palmas de las manos y las plantas de los pies y, en los lactantes, también las mejillas. En estas regiones, la función principal de los lípidos parece que es de tipo mecánico, es decir, de absorción de golpes y de sostén, y se denomina **grasa fisiológica**.

Tejido adiposo marrón (multilocular)

El tejido adiposo marrón (o grasa parda) varía en color del dorado al marrón rojizo. Las células son poliédricas y bastante grandes, pero más pequeñas que las células del tejido adiposo blanco. El citoplasma es más abundante y más granulado, y contiene numerosas pequeñas gotas de lípido de distinto tamaño (Fig. 9-4). El núcleo es redondeado, con grumos de cromatina gruesos. Con microscopia electrónica, se distinguen numerosas mitocondrias que a menudo rodean total o parcialmente las gotas de lípido. Las mitocondrias son grandes y redondas, con crestas

BOOK'S COPICENTRO USAC / 2016

booksmedicos.org

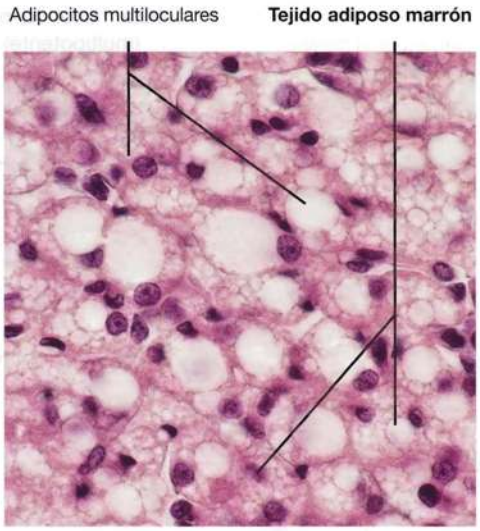

Fig. 9-4. Imagen al microscopio óptico de **tejido adiposo marrón o multilocular (grasa parda)** de la región interescapular de una cría de rata. Se observan numerosas gotas de lípido de distinto tamaño en el citoplasma de las células. Corte coloreado con hematoxilina-eosina. ×440. Barra: 20 µm

Fig. 9-6. Imagen captada con microscopio electrónico de **mitocondrias de una célula adiposa multilocular.** Nótese la gran cantidad de crestas paralelas que se extienden por todo el ancho de las mitocondrias. ×35.000. Barra: 200 nm. (Cedida por T. Barnard).

muy juntas (Figs. 9-5 y 9-6). El color pardo se debe a la gran cantidad de citocromos en las mitocondrias. Los demás orgánulos están poco desarrollados. Al igual que en el tejido adiposo blanco, se encuentra perilipina en la superficie de las gotas de lípido.

El tejido adiposo marrón se caracteriza por estar lobulillado y por su aspecto que se asemeja al de una glándula endocrina. La irrigación sanguínea está muy desarrollada, y en el escaso tejido conectivo se distinguen muchos más capilares que en el tejido adiposo unilocular. Además, puede demostrarse la presencia de numerosas fibras nerviosas entre las células. Tras un ayuno prolongado, se acentúa aún más la semejanza con una glándula.

Al igual que en el tejido adiposo blanco, los lípidos de las gotas de grasa del tejido adiposo marrón son triacilgliceroles.

Como se mencionó, el tejido adiposo marrón es muy escaso en personas adultas, pero está muy desarrollado en el feto y en los neonatos. Así, *en los neonatos representa alrededor del 2 al 5% del peso corporal y se encuentra entre las escápulas, en las axilas, en la región de la nuca y a lo largo de los grandes vasos sanguíneos.* A medida que transcurren los años, se transforma en tejido adiposo blanco.

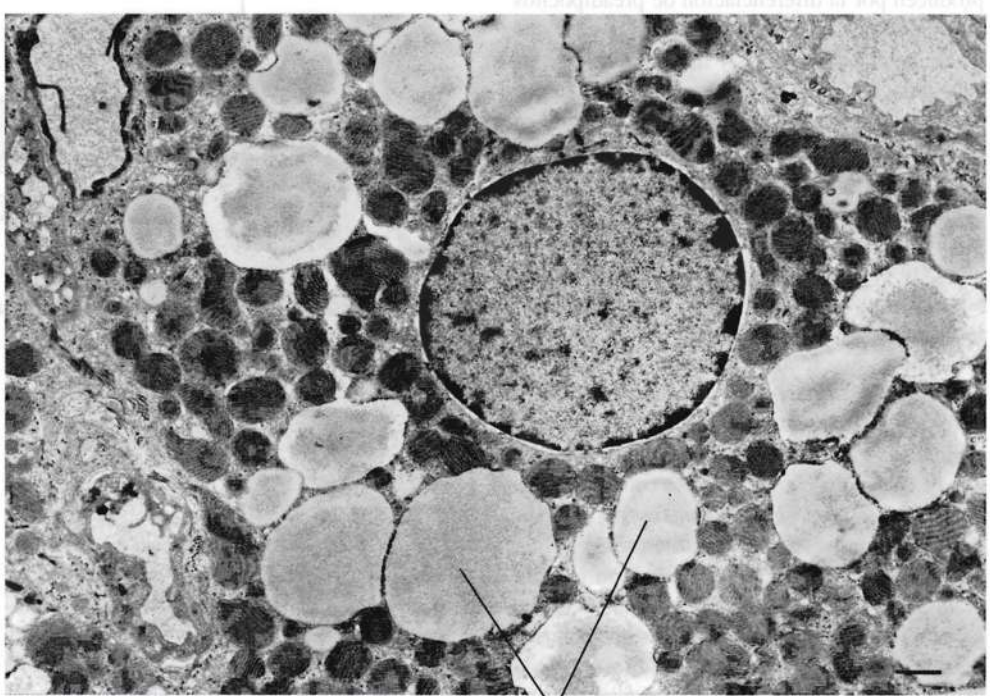

Fig. 9-5. Imagen captada con microscopio electrónico de un **adipocito multilocular de tejido adiposo marrón** de rata. Nótense las gotas de lípidos de distintos tamaños y la gran cantidad de mitocondrias. ×6500. Barra: 1 µm. (Cedida por T. Barnard).

BOOK'S COPICENTRO USAC / 2016

booksmedicos.org

Histogénesis del tejido adiposo

El *tejido adiposo unilocular* comienza a formarse en el segundo trimestre de vida fetal, con la diferenciación de **preadipocitos** a partir de células madre mesenquimáticas multipotentes que rodean pequeñas vénulas. Por su morfología, los preadipocitos son similares a fibroblastos (que también se desarrollan a partir de células mesenquimáticas), pero se diferencian a precursores unipotentes y así se han comprometido en la línea de diferenciación de los adipocitos (Fig. 9-7). Los preadipocitos continúan la diferenciación a **adipocitos inmaduros**, que poseen todo el aparato enzimático necesario para la síntesis y la degradación de triacilgliceroles. Los adipocitos inmaduros acumulan cantidades crecientes de gotas de lípido, que aumentan de tamaño hasta fusionarse en una única gran inclusión lipídica, por lo que el núcleo es desplazado a una posición cada vez más excéntrica. Al mismo tiempo, la célula crece en tamaño y se transforma en **adipocito maduro**.

La formación de los adipocitos es regulada por diversos factores, de los cuales el factor de transcripción conocido como **receptor gamma activado por proliferante peroxisómico (PPAR-gamma)** desempeña un papel importante en el proceso de diferenciación, también dependiente de hormonas tales como la hormona del crecimiento, los glucocorticoides y la triyodotironina (véase el Capítulo 21). Los adipocitos nuevos se producen por la diferenciación de preadipocitos a adipocitos inmaduros, dado que parece que los adipocitos inmaduros y maduros carecen de capacidad para dividirse por mitosis.

El *crecimiento posnatal del tejido adiposo* puede tener lugar por diferenciación continuada de los preadipocitos en adipocitos, denominada **crecimiento hiperplásico** (o **hipercelular**), y **por crecimiento hipertrófico**, es decir, por aumento de tamaño de cada una de las células adiposas como consecuencia del almacenamiento intracelular de lípidos. En la obesidad, se observa crecimiento hiperplásico e hipertrófico.

El *tejido adiposo multilocular* se produce también por diferenciación de células mesenquimáticas multipotentes a preadipocitos unipotentes, que representan otra línea celular distinta de las células adiposas uniloculares, así como es diferente el proceso de desarrollo (véase la Fig. 9-7). El tejido se hace lobulillado, con aspecto glandular. Entonces comienzan a aparecer las gotas de lípido en las células, por lo que el tejido se transforma en tejido adiposo multilocular. Esta evolución sólo ocurre en el feto, y únicamente en determinados sitios.

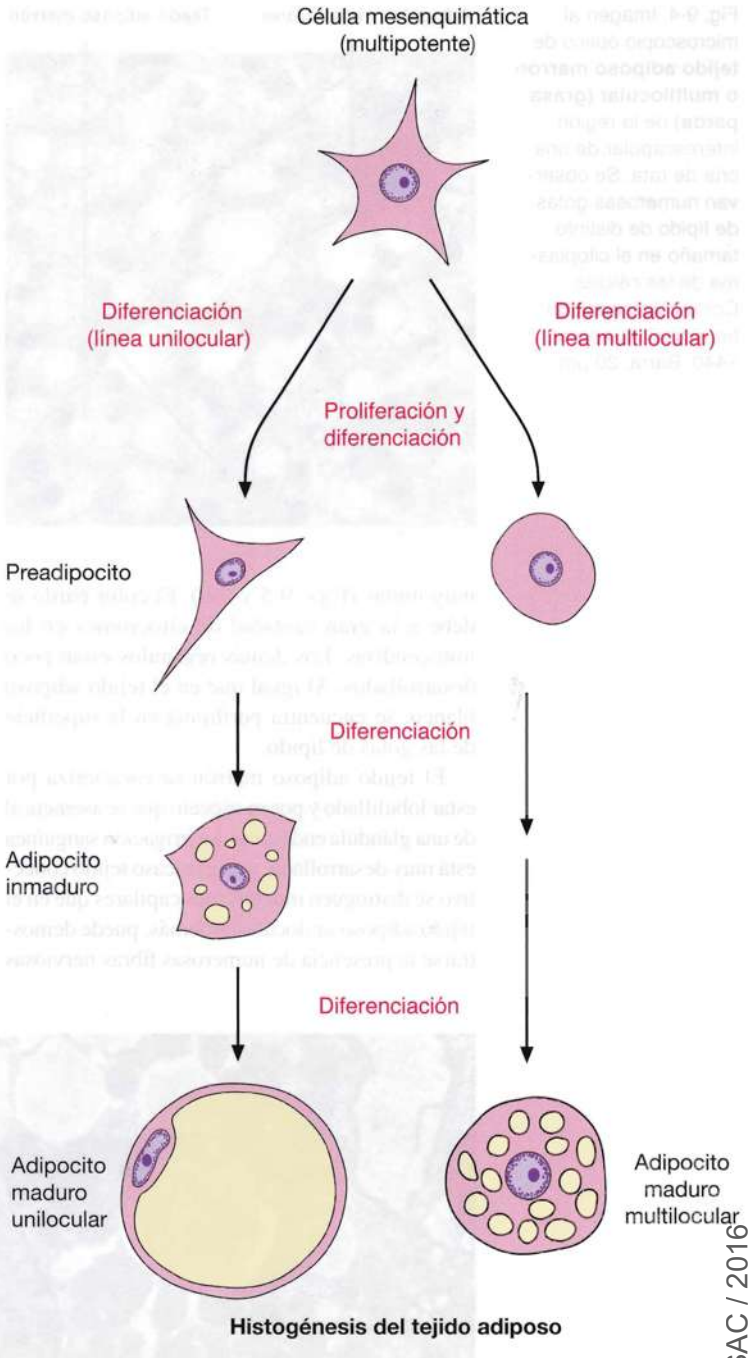

Fig. 9-7. Dibujo esquemático de la **histogénesis del tejido adiposo.**

Histofisiología del tejido adiposo

El lípido de los depósitos grasos sufre un recambio constante, incluso en individuos en equilibrio calórico, y la totalidad de los triacilgliceroles de los adipocitos se renueva cada 2-3 semanas.

Los triacilgliceroles de los adipocitos se sintetizan en parte a partir de ácidos grasos que llegan

BOOK'S COPICENTRO USAC / 2016

booksmedicos.org

Obesidad

La **obesidad** o **adiposidad** (lat. *adeps,* grasa) es un trastorno con aumento de peso corporal debido a una cantidad anormalmente incrementada de grasa corporal. El **índice de masa corporal (IMC)** expresa la relación entre el peso corporal y la altura al cuadrado (kg/m^2). Las personas con peso normal tienen un IMC entre 18,5 y 24,9 kg/m^2. Un IMC entre 25 y 29,9 kg/m^2 indica sobrepeso, mientras que un IMC de 30 kg/m^2 o más se define como obesidad.

La obesidad es un problema creciente en muchos países y se asocia con aumento de la mortalidad y del riesgo de desarrollar hipertensión, coronariopatías, diabetes tipo 2, ciertas formas de cáncer y artritis reumatoidea, entre otras patologías. Factores hereditarios y ambientales tienen importancia sobre el desarrollo de la obesidad. La causa fundamental es que el ingreso de energía supera el gasto durante un período prolongado, por lo que el exceso de energía se acumula en los depósitos de grasa.

Cuando un exceso de energía debe almacenarse en los depósitos de grasa, puede ocurrir por hipertrofia de los adipocitos individuales, por neoformación de adipocitos a partir de los preadipocitos existentes o por ambos procesos. Es posible que ocurra una hipertrofia inicial de los adipocitos, y cuando alcanzann cierto tamaño crítico se estimulan los preadipocitos para la formación de nuevos adipocitos, pero aún no se ha aclarado la secuencia. Las grandes células hipertróficas tienen sensibilidad reducida a la insulina y se ha planteado la teoría del mayor riesgo de diabetes no insulinodependiente si está reducida la capacidad de formación de adipocitos, por lo que el almacenamiento del exceso de energía sólo da por resultado la hipertrofia de las células adiposas existentes. Como ya se mencionó, el almacenamiento de la grasa puede ser subcutáneo o en relación con los órganos abdominales (visceral). La grasa visceral tiene menor capacidad para la neoformación de adipocitos, y esto podría ser parte de la explicación del mayor riesgo de patologías secundarias si la grasa se almacena en el abdomen.

En la obesidad, el tejido adiposo es infiltrado por macrófagos y se crea un estado leve de inflamación crónica. Es posible que la producción de citocinas por estos macrófagos tenga importancia para el desarrollo de menor sensibilidad a la insulina y posterior diabetes.

a los adipocitos por el torrente sanguíneo. Estos ácidos grasos provienen del contenido de grasa de la dieta y son transportados como quilomicrones hasta los capilares del tejido adiposo o derivan de la producción de ácidos grasos por el hígado y son transportados como VLDL (ing. *very low density lipoproteins*, lipoproteínas de muy baja densidad) (véase el Capítulo 18). En ambos casos, la enzima **lipoproteína lipasa** de la superficie luminal de las células endoteliales escinde los ácidos grasos, que son captados por los adipocitos. Estas células también pueden sintetizar triacilgliceroles a partir de glucosa captada, que también provee glicerol para la síntesis de triacilgliceroles. La hidrólisis de los triacilgliceroles es catalizada por una **lipasa de tejido adiposo**.

El equilibrio normal entre el depósito y la movilización de los triacilgliceroles en el tejido adiposo es regulado por las vías hormonal y nerviosa.

La *regulación hormonal* más importante del metabolismo de los triacilgliceroles del tejido adiposo es ejercida por la **insulina**, con fuerte estimulación de la captación de glucosa por los adipocitos (véase el Capítulo 18). Dentro de la célula, la glucosa es rápidamente degradada por glucólisis, por lo que se forma gran cantidad de alfa glicerofosfato, que ingresa en la síntesis de triacilgliceroles. La insulina también inhibe la actividad de la lipasa del tejido adiposo y, en consecuencia, la hidrólisis de los triacilgliceroles. La **adrenalina** y la **noradrenalina** activan la lipasa del tejido adiposo y así estimulan la hidrólisis de triacilgliceroles, con la consecuente liberación de ácidos grasos al torrente sanguíneo (los adipocitos utilizan muy poco los ácidos grasos para obtener energía, debido a la escasa cantidad de mitocondrias). Por lo tanto, la lipasa del tejido adiposo desempeña un papel central en la regulación de la cantidad de ácidos grasos que se liberan a la sangre y, por consiguiente, a los metabolismos de los demás órganos y tejidos, por lo que influye sobre el metabolismo de los ácidos grasos de toda la economía.

La *regulación nerviosa* del tejido adiposo es ejercida por el sistema nervioso simpático (parte del sistema nervioso autónomo). El tejido adiposo tiene abundante inervación, en especial el tejido adiposo multilocular. El neurotransmisor de los nervios simpáticos del tejido adiposo es la noradrenalina, y el efecto regulador ocurre por estimulación de la lipasa del tejido adiposo.

BOOK'S COPICENTRO USAC / 2016

booksmedicos.org

Mecanismo para la producción de calor en el tejido adiposo marrón

La capacidad de producción de calor en el tejido adiposo marrón se debe a que las mitocondrias de este tipo de adipocitos no pueden realizar la fosforilación oxidativa y las *mitocondrias carecen de partículas elementales (ATP sintetasa) en la membrana interna, o su número está muy disminuido*. En cambio, el tejido adiposo marrón contiene gran cantidad de la enzima citocromo oxidasa, de conformidad con el gran número de mitocondrias con crestas largas densamente agrupadas. Así, estas mitocondrias pueden realizar una activa oxidación, pero la energía liberada no se fija por fosforilación oxidativa, sino que se emplea para la producción de calor. Además, la membrana interna de las mitocondrias del tejido adiposo marrón contiene una proteína que transporta los iones H^+ extraídos por bombeo nuevamente a la matriz mitocondrial, sin intervención de la ATP sintetasa, es decir, del acoplamiento quimiosmótico (véase el Capítulo 3, pág. 99). Esta proteína se denomina **UCP-1** (ing. ***uncoupling protein-1***, proteína desacoplante -1) y es la causa de que la energía obtenida por oxidación de los ácidos grasos no se fije en la forma de ATP, como ocurre normalmente, sino que se libere como calor.

Diversas hormonas tienen importancia en la regulación del peso corporal. La **ghrelina,** formada en el estómago, estimula el apetito. Otras hormonas, tales como el **péptido símil glucagón 1 (GLP-1)** y el **péptido YY (PYY)** formados en el intestino, tienen acción inhibitoria sobre la ingesta de alimentos (véase la pág. 489). Estas hormonas tienen acción central a través de receptores en el hipotálamo.

El tejido adiposo *sintetiza algunas hormonas*, por lo que se considera un *órgano endocrino*. Por ejemplo, los adipocitos producen *leptina* y *adiponectina*. La **leptina** es una hormona de efecto central que inhibe el apetito e incrementa el consumo de energía. La concentración de leptina sanguínea aumenta con la cantidad creciente de tejido adiposo, por lo que la hormona se encuentra incrementada en los obesos. La **adiponectina** tiene importancia para el metabolismo normal de la glucosa y los triacilgliceroles.

Producción de calor en el tejido adiposo marrón

El tejido adiposo marrón tiene capacidad para producir gran cantidad de calor por oxidación de ácidos grasos con gran consumo de oxígeno, y el calor generado pasa al torrente sanguíneo y calienta al individuo. Así, los neonatos utilizan el tejido adiposo marrón para la producción de calor. La estimulación del tejido adiposo ocurre a través de las terminaciones nerviosas autónomas, donde la noradrenalina liberada estimula la hidrólisis de triacilgliceroles en las células adiposas y su posterior oxidación.

Cuestionario sobre tejido adiposo

1. ¿Cómo se denominan los dos tipos principales de tejido adiposo?
2. Describa el aspecto de un adipocito unilocular común.
3. ¿Por qué no se distingue la grasa de los adipocitos en los preparados histológicos comunes?
4. ¿Cuáles son las funciones del tejido adiposo?
5. Nombre algunas localizaciones de tejido adiposo en el organismo.
6. Describa el aspecto de un adipocito multilocular.
7. ¿Las gotas de lípido en los adipocitos están limitadas por membrana?
8. ¿Cuál de los dos tipos de tejido adiposo es más abundante en el ser humano?
9. ¿En qué etapa de la vida es más abundante el tejido adiposo marrón?
10. Intente nombrar los tipos celulares de la línea de diferenciación desde la célula mesenquimática primitiva, no diferenciada, hasta el adipocito unilocular maduro.
11. Los desarrollos de los adipocitos unilobulares y multiloculares, ¿son dos líneas de diferenciación distintas?
12. ¿Qué se entiende por crecimiento hiperplásico (hipercelular) del tejido adiposo?
13. ¿Qué se entiende por crecimiento hipertrófico del tejido adiposo?
14. En los adultos, ¿se dividen los preadipocitos?
15. ¿Qué función tiene el tejido adiposo marrón?

BOOK'S COPICENTRO USAC / 2016

booksmedicos.org

Capítulo 10

Sangre

"La sangre es un zumo muy particular".
Goethe

La sangre puede considerarse un tejido conectivo fluido, dado que está constituida por **células** y una "sustancia intercelular" líquida, el **plasma sanguíneo**. La sangre circula a través del organismo por los vasos sanguíneos. La cantidad total de sangre en un adulto es de alrededor de *5 litros*.

La sangre fresca es un líquido viscoso rojo que tras un corto período de reposo **coagula** (lat. *coagulatio*, llevar a cabo en conjunto), por lo que adquiere una consistencia gelatinosa. Si se impide la coagulación por el agregado de un anticoagulante (p. ej., heparina), las células sedimentan lentamente y el plasma sanguíneo queda en suspensión en la parte superior. Por centrifugación, se logra sedimentar los componentes celulares de la sangre con mayor rapidez y, además, se agruman en el fondo del tubo de centrífuga. Si se divide éste de 0 a 100, se lee directamente el *porcentaje de volumen sanguíneo compuesto por los glóbulos rojos*, denominado **hematocrito** (gr. *haima*, perteneciente a la sangre; *crienin*, separar). El valor normal para las **mujeres** es *35-47%* y para los **varones,** de 40-50%. Después de la centrifugación, los elementos de la sangre forman tres capas (Fig. 10-1): la inferior, roja, está compuesta por los glóbulos rojos o **eritrocitos** (gr. *erythros*, rojo). Por encima, se distingue una capa delgada grisácea (ing. *buffy coat*) formada por plaquetas o **trombocitos** (gr. *thrombos*, grumo; los trombocitos intervienen en la coagulación sanguínea) y glóbulos blancos o **leucocitos** (gr. *leukos*, blanco). En la parte superior, se observa el **plasma sanguíneo**, que es un líquido translúcido amarillento.

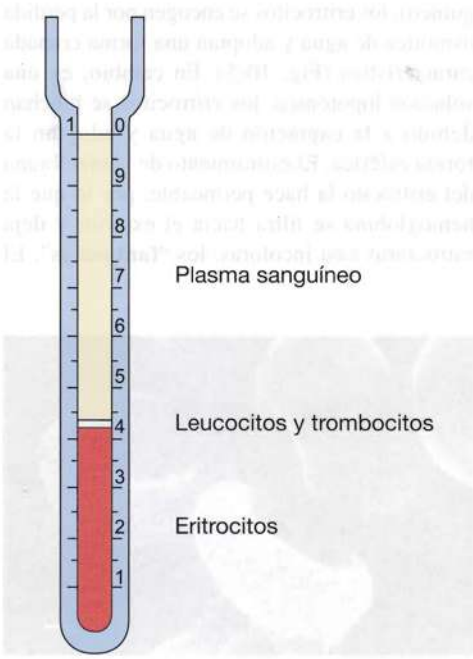

Fig. 10-1. Dibujo esquemático de un **tubo de hematocrito después de centrifugar la sangre**.

Elementos figurados de la sangre

Las células *–eritrocitos, leucocitos y trombocitos–* se denominan en conjunto **elementos figurados** de la sangre. Los eritrocitos y los trombocitos sólo desempeñan sus funciones en el **torrente sanguíneo**, es decir, dentro del *sistema de vasos sanguíneos*. Los leucocitos sólo se encuentran en la sangre en forma transitoria, dado que abandonan el torrente sanguíneo a través de las paredes de los capilares y las vénulas poscapilares. Después se establecen en el tejido conectivo y los órganos linfoides, de donde algunos retornan, mientras que la mayor parte finaliza allí su existencia.

La denominación eritrocito y trombocito es discutible, puesto que ambos carecen de núcleo. En cambio, los leucocitos son células eucarióticas en sentido estricto, dado que contienen núcleo. Existen *5 tipos de leucocitos* en la sangre, clasificados sobre la base de su contenido de gránulos citoplasmáticos específicos visibles con el microscopio óptico en leucocitos *granulares* y *agranulares*. A su vez, los leucocitos granulares o **granulocitos** se clasifican de acuerdo con las características tintoriales de los gránulos citoplasmáticos en **granulocitos neutrófilos, eosinófilos** y **basófilos**. Los leucocitos agranulares o **agranulocitos** comprenden los **linfocitos** y los **monocitos**. Los leucocitos suelen clasificarse en *mononucleares* y *polimorfonucleares* (o *polinucleares*) sobre la base de la forma del núcleo. Pero estas denominaciones pueden inducir a error, dado que sugieren que los granulocitos polimorfonucleares contienen más de un núcleo,

BOOK'S COPICENTRO USAC / 2016

booksmedicos.org

lo cual no es el caso, dado que el núcleo sólo está dividido en lóbulos.

La *cantidad* de eritrocitos en la sangre circulante es de unos 5 millones por µL (mm^3), la de plaquetas, de unas 300.000 por µL y la de leucocitos, de alrededor de 7000 por µL.

Preparación de extendidos sanguíneos

Los extendidos sanguíneos se preparan extendiendo una gota de sangre sobre un portaobjetos en una capa muy delgada (Fig. 10-2). Tras el secado al aire, el extendido se fija y se tiñe por distintos métodos. El más utilizado es la **tinción de May-Grünwald-Giemsa**, que contiene la combinación de eosina y azul de metileno. Las denominaciones basofilia y eosinofilia tienen para esta coloración el mismo significado que en la tinción con hematoxilina y eosina.

El examen microscópico de los extendidos fijados y teñidos tiene gran importancia para el diagnóstico de numerosas enfermedades de la sangre. En un extendido normal, los eritrocitos representan el 99% de las células (las plaquetas no se cuentan, dado que no son células verdaderas) (Fig. 10-3). La relación entre la cantidad de los distintos tipos de leucocitos de la sangre circulante es bastante constante en personas sanas, con un promedio de alrededor de *60% de neutrófilos, 3% de eosinófilos, 0,5% de basófilos, 5% de monocitos* y *30% de linfocitos*. Estos porcentajes relativos se obtienen fácilmente mediante un **recuento diferencial** de un extendido de sangre periférica teñido en el que se cuentan, por ejemplo, 200 células consecutivas y se anotan los tipos.

La sangre siempre contiene algunos leucocitos muertos o moribundos, por lo que a menudo se aplastan en los extendidos y se detectan como células relativamente grandes y rasgadas que se tiñen menos de lo normal. Incluso pueden verse núcleos de leucocitos sin citoplasma, rotos durante la preparación.

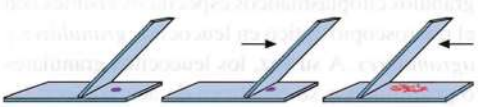

Fig. 10-2. Dibujo esquemático que muestra la **técnica de preparación de un extendido de sangre**. Se presiona uno de los portaobjetos en ángulo contra el otro portaobjetos que contiene la gota de sangre, se lo lleva un poco hacia atrás, hasta tocar la gota de manera que fluya a lo largo del borde posterior. Luego se extiende hacia adelante rápidamente, de manera que la gota de sangre se distribuya en una capa fina.

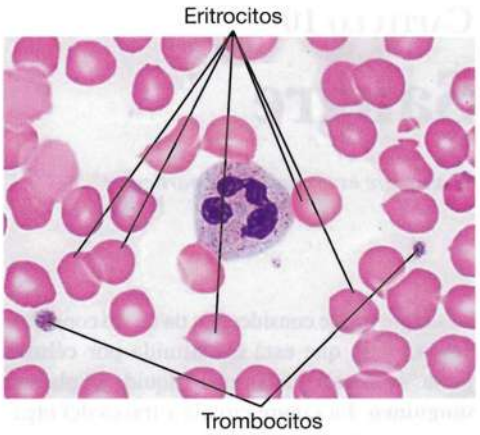

Fig. 10-3. Imagen con microscopio óptico de un **extendido de sangre** que muestra **eritrocitos** y **cúmulos de plaquetas**. Tinción de May-Grünwald-Giemsa. ×720. Barra: 10 µm.

Eritrocitos

Los glóbulos rojos contienen **hemoglobina**, que confiere a la sangre el color rojo característico. Con microscopia óptica y en *estado fresco*, los eritrocitos aislados se ven como *discos bicóncavos de color naranja*. La forma característica se aprecia con especial claridad mediante microscopia electrónica de barrido (Fig. 10-4). Carecen de movimiento propio y *soportan gran deformación*, por ejemplo, al pasar por los capilares más pequeños y la pared de los sinusoides esplénicos (véase la pág. 428).

En los extendidos, a veces los eritrocitos se visualizan agrupados en pilas denominadas **pilas de monedas**. Es normal ver este fenómeno en las zonas del extendido donde las células están muy aglomeradas.

La forma de los eritrocitos es influida por fuerzas osmóticas. En una solución hipertónica (con mayor osmolaridad que la del plasma sanguíneo), los eritrocitos se encogen por la pérdida osmótica de agua y adoptan una forma crenada característica (Fig. 10-5). En cambio, en una solución hipotónica, los eritrocitos se hinchan debido a la captación de agua y adoptan la forma esférica. El estiramiento de la membrana del eritrocito la hace permeable, por lo que la hemoglobina se filtra hacia el exterior y deja estructuras casi incoloras, los "**fantasmas**". El

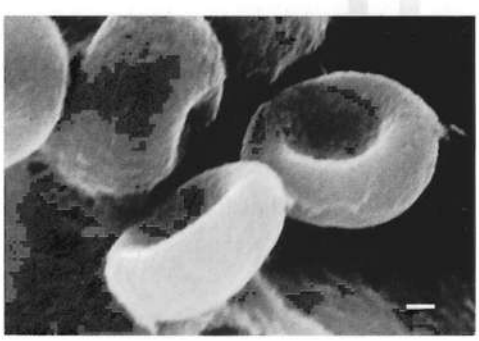

Fig. 10-4. **Imagen de eritrocitos captada con microscopio electrónico de barrido**. ×4000. Barra: 2 µm. (Cedida por F. Bierring).

BOOK'S COPICENTRO USAC / 2016

booksmedicos.org

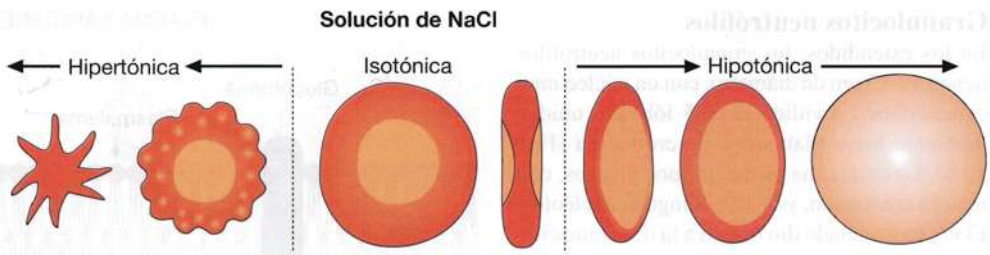

Fig. 10-5. Dibujo esquemático que muestra cómo los **eritrocitos modifican su forma como consecuencia de ósmosis**, al ser colocados en soluciones salinas de distinta tonicidad. (Según Garven).

proceso de rotura de los eritrocitos se denomina **hemólisis**.

Con microscopia óptica, los eritrocitos de un extendido sanguíneo teñidos con May-Grünwald-Giemsa aparecen color rosa pálido y redondeados, con un diámetro de unos 7,5 µm. La delgada parte central se tiñe mucho más clara que la parte periférica más gruesa.

Con microscopia electrónica, los eritrocitos aparecen llenos de hemoglobina, que confiere al citoplasma un aspecto granulado fino uniforme (Fig. 10-6). Los eritrocitos maduros carecen por completo de orgánulos, salvo el plasmalema. La microscopia electrónica de barrido muestra con claridad la forma bicóncava característica (véase la Fig. 10-4), mantenida por un citoesqueleto bidimensional en la superficie interna del plasmalema. La mayor parte del citoesqueleto está conformada por la proteína **espectrina** (lat. *spectrum*, imagen, espectro; la espectrina fue aislada por primera vez de los fantasmas de eritrocitos) (Fig. 10-7). La espectrina forma una red filamentosa a la que se fija en parte una proteína transmembrana denominada **proteína banda 3** (un transportador de aniones; debe su nombre a la movilidad electroforética de la membrana del eritrocito) a través de un eslabón intermedio llamado **anquirina** y, en parte, otra proteína integral de membrana denominada **glucoforina** (de función desconocida) a través de otra proteína de anclaje denominada **proteína banda 4,1**, además de un corto segmento de **filamento de actina.** El citoesqueleto confiere rigidez a la membrana celular y es fundamental para mantener la forma bicóncava. Después de la deformación, por ejemplo por pasaje a través de los capilares más pequeños, el eritrocito enseguida retoma la forma bicóncava debido al citoesqueleto.

Fig. 10-6. Imagen con microscopio electrónico de transmisión de un **eritrocito** en un capilar. ×12.000. Barra: 1 µm.

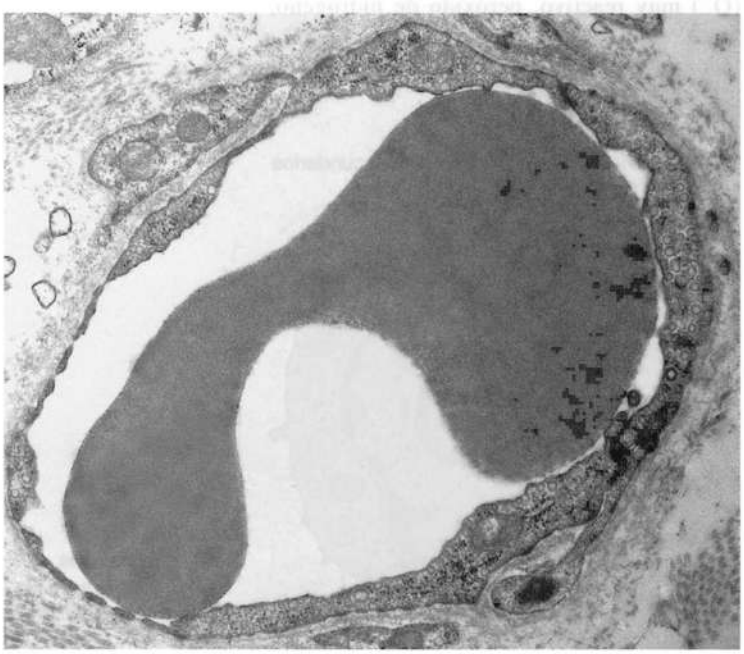

Función. El contenido de hemoglobina capacita a los eritrocitos a *transportar oxígeno y dióxido de carbono*. La **hemoglobina** se compone de una proteína, la **globina**, compuesta por cuatro cadenas polipeptídicas unidas a un **grupo hemo que contiene hierro.** La hemoglobina sólo puede transportar oxígeno cuando el hierro de la hemoglobina está en forma ferrosa (Fe^{2+}). La hemoglobina que contiene hierro en forma férrica (Fe^{3+}) se denomina **metahemoglobina** (gr. *meta*, después) y es incapaz de transportar oxígeno. Los eritrocitos contienen la enzima **metahemoglobina reductasa**, que reduce toda la metahemoglobina a ferrohemoglobina; la energía requerida es producida por glucólisis, dado que los eritrocitos no pueden formar ATP por fosforilación oxidativa por no poseer mitocondrias.

Debido a la carencia de orgánulos, los eritrocitos tampoco pueden sintetizar nuevos componentes de membrana; cuando pasan por la circulación, en especial por el bazo, suelen perder parte del plasmalema, al mismo tiempo que se gastan sus reservas enzimáticas, y con el tiempo adoptan la forma esférica. En consecuencia, no toleran la gran deformación necesaria y se tornan más frágiles. Después de una *vida media de unos 120 días*, los eritrocitos modificados por la edad se eliminan del torrente circulatorio y son degradados en los macrófagos. En la patología hereditaria **anemia drepanocítica,** aparecen eritrocitos con forma de hoz, que son más frágiles y rígidos, lo cual conduce a mayor hemólisis y obturación de los vasos pequeños.

BOOK'S COPICENTRO USAC / 2016

booksmedicos.org

Granulocitos neutrófilos

En los extendidos, los granulocitos neutrófilos tienen 12-15 µm de diámetro, con un núcleo muy característico dividido en 3-5 lóbulos, unidos mediante finos filamentos de cromatina (Fig. 10-8). La cromatina forma grumos gruesos, con intensa coloración, y no se distinguen nucléolos. El núcleo lobulado dio origen a la denominación **leucocitos polimorfonucleares**, pero en la actualidad se prefiere el nombre de **leucocitos de núcleos segmentados** o, para abreviar, simplemente **segmentados**. Los granulocitos neutrófilos inmaduros aún carecen de divisiones en el núcleo y se denominan **en cayado** (véase la pág. 249). La cantidad de lóbulos se incrementa con la edad del leucocito, y en las formas hipermaduras pueden hallarse 6 lóbulos o más. Estos granulocitos **hipersegmentados** se detectan en algunas patologías, por ejemplo la anemia perniciosa. El citoplasma contiene algunos **gránulos azurófilos (gránulos primarios)** grandes de color rojo a púrpura (teñidos con colorantes de azur). El citoplasma también contiene numerosos gránulos finos que apenas se resuelven con el microscopio óptico. Se tiñen muy poco y se distinguen como "partículas de polvo" denominadas **gránulos específicos (gránulos secundarios)**.

Con microscopia electrónica, se ve que los **gránulos primarios** miden unos 0,5 µm de diámetro, están limitados por membrana y poseen un interior electrodenso uniforme (Fig. 10-9). Entre otros elementos, contienen *defensinas* (pequeños péptidos que contribuyen a la degradación de microorganismos fagocitados), algunas *enzimas* proteolíticas tales como elastasa (degrada elastina), *mieloperoxidasa* (contribuye a la formación de compuestos tóxicos en el *estallido respiratorio*), *lisozima* (degrada las paredes celulares), superóxido dismutasa y distintas proteasas neutras. Los **gránulos secundarios** representan la gran mayoría de los gránulos, son más pequeños y tienen un interior más claro que los primarios. También están rodeados por una membrana y contienen *lactoferrina* (fija hierro, por lo que se frena el crecimiento bacteriano), *colagenasa* (degrada colágeno), *lisozima* y partes de un complejo enzimático de *NADPH oxidasa*, entre otros compuestos.

Función. La función de los granulocitos neutrófilos es *fagocitar y eliminar microrganismos* para combatir las infecciones. El mecanismo de eliminación tiene varias etapas. Primero se fusionan los gránulos azurófilos con la membrana del fagosoma y enseguida con los gránulos específicos. El contenido de enzimas de estos dos tipos de gránulos desencadena el estallido respiratorio, por el cual se forma superóxido (O_2^-) muy reactivo, peróxido de hidrógeno, hipoclorito ($HClO^-$, equivalente a cloro) y NO_2, todos con gran capacidad para matar bacterias.

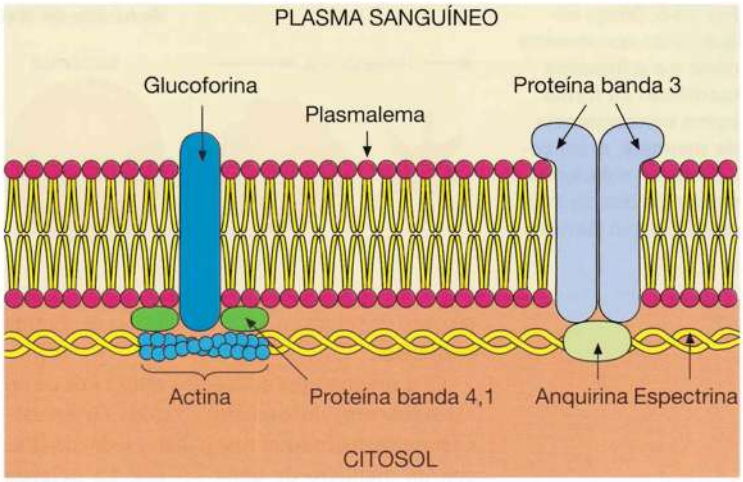

Fig. 10-7. Dibujo esquemático de la **composición molecular del citoesqueleto de un eritrocito**.

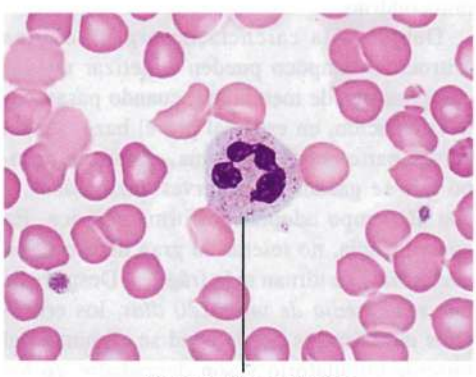

Fig. 10-8. Imagen con microscopio óptico de un **extendido de sangre** que muestra un **granulocito neutrófilo**. Tinción de May-Grünwald-Giemsa. ×720. Barra: 10 µm.

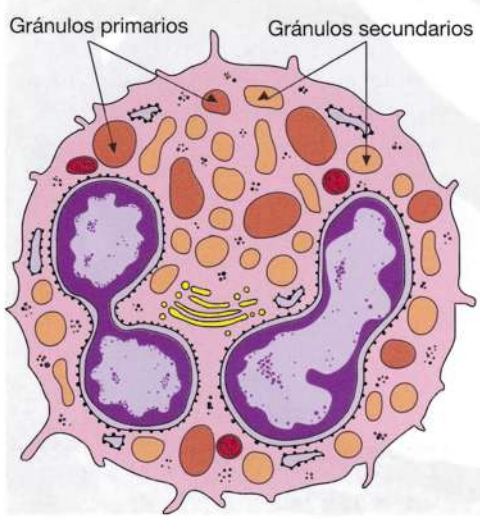

Fig. 10-9. Dibujo esquemático de la **ultraestructura de un granulocito neutrófilo**. (Según Lentz).

BOOK'S COPICENTRO USAC / 2016

booksmedicos.org

Esferocitosis hereditaria

La patología **esferocitosis hereditaria** se caracteriza por la presencia de un citoesqueleto defectuoso, por lo general debido a formación disminuida de espectrina y anquirina, entre otros factores. Los eritrocitos pierden la forma bicóncava y adoptan la convexa. Al mismo tiempo, se tornan más frágiles, lo que lleva a anemia hemolítica (gr. *anaimia*, falta de sangre). La **anemia** indica disminución de la concentración de hemoglobina en la sangre.

La formación de superóxido es responsable del repentino incremento celular de captación de oxígeno. Al mismo tiempo aumenta el pH en el fagosoma, hasta alcanzar el pH óptimo para las enzimas proteolíticas de los dos tipos de gránulos. Después de unos 15 minutos vuelve a bajar el pH, tras lo cual el fagosoma se fusiona con los lisosomas comunes de la célula, que se ocupan de la digestión final. Los granulocitos neutrófilos no pueden volver a formar los gránulos. Una vez agotados, la célula muere por apoptosis y es fagocitada por un macrófago. Los granulocitos neutrófilos y los macrófagos son los "*fagocitos profesionales del organismo*". En general, las demás células del organismo no tienen capacidad fagocítica, por lo que no desempeñan ningún papel importante en la lucha directa contra los microorganismos por fagocitosis. Al igual que los macrófagos, los granulocitos neutrófilos poseen receptores de Fc y receptores para el componente C3b del complemento, por lo que la actividad fagocítica aumenta en forma notable después de la opsonización de las bacterias, por unión con un anticuerpo o activación del complemento (véase el Capítulo 16). En el caso de la fagocitosis de un objeto de gran tamaño, por ejemplo una bacteria, los gránulos pueden comenzar a vaciarse en el fagosoma antes de separarse de la membrana plasmática. El contenido tóxico y las enzimas de degradación pueden causar daño a las células cercanas propias del organismo (ing. *innocent bystanders*, víctimas inocentes).

Es característico de los granulocitos neutrófilos que *la cantidad almacenada de gránulos prefabricados sea muy grande,* y son las primeras células reclutadas en gran número en una región inflamada, donde ayudan a los macrófagos en la fase inicial de la inflamación. Además, la médula ósea también contiene una gran reserva de células maduras o casi maduras que se movilizan con gran rapidez. Los granulocitos neutrófilos sólo circulan unas 10 horas por el torrente sanguíneo. Alrededor de la mitad circulan libres en la sangre y comprenden el **fondo común circulante**, mientras que el resto se adhiere al pasar por el endotelio (se "estacionan" fuera del torrente) y conforman el **fondo común marginal.** Ante el reclutamiento de las células en una zona inflamada, la adhesión es permanente, con posterior pasaje a través del endotelio (véase el Capítulo 8, pág. 222).

A diferencia de los macrófagos, los granulocitos neutrófilos *son incapaces de regenerar los gránulos*, dado que al pasar al torrente sanguíneo están en el estadio final de su desarrollo y sólo viven unos pocos días en los tejidos conectivos. En cambio, los macrófagos viven hasta dos meses. Los granulocitos neutrófilos muertos son eliminados por los macrófagos.

Granulocitos eosinófilos

En los extendidos sanguíneos, los granulocitos eosinófilos tienen un diámetro de 12-15 µm y un núcleo con dos lóbulos grandes unidos por una fina hebra de cromatina, que en ocasiones presenta un grumo pequeño de cromatina (Fig. 10-10). Los grumos de cromatina son gruesos y se tiñen con gran intensidad, y no se distinguen nucléolos. El citoplasma está ocupado por grandes gránulos muy eosinófilos, que rara vez cubren el núcleo.

Con microscopia electrónica, se ven los grandes gránulos redondos de los granulocitos eosinófilos, con un diámetro de 0,5 a 1,0 µm. Estos gránulos se hallan limitados por membrana y tienen un interior denso homogéneo, caracteri-

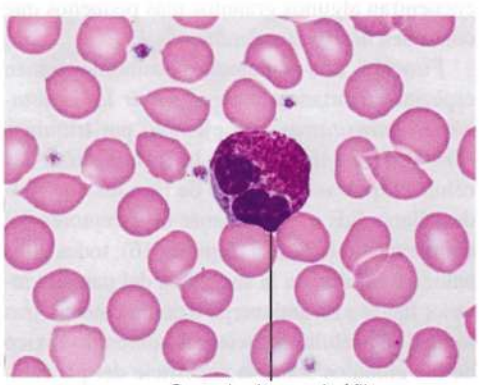

Fig. 10-10. Imagen con microscopio óptico de un **extendido de sangre** que muestra un **granulocito eosinófilo**. Tinción de May-Grünwald-Giemsa. ×720. Barra: 10 µm.

BOOK'S COPICENTRO USAC / 2016

booksmedicos.org

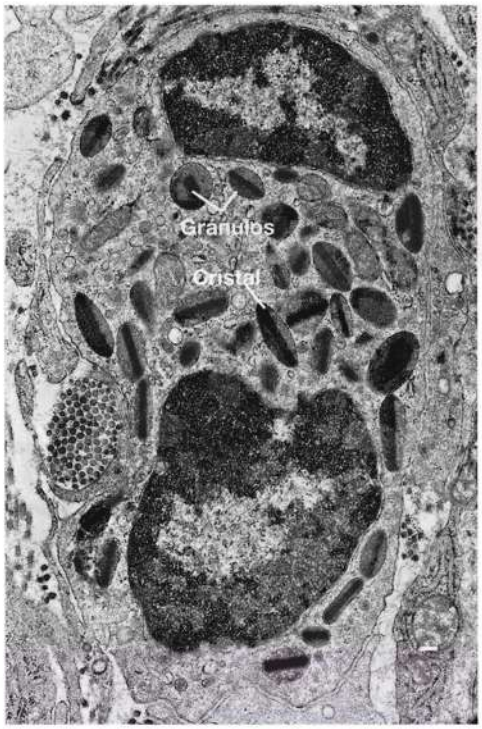

Fig. 10-11. Imagen con microscopio electrónico de transmisión de un **granulocito eosinófilo** de rata. Nótese el característico cristal de cada gránulo. ×24.000. Barra: 500 nm. (Cedida por B. van Deurs).

zado por la presencia de un cristal electrodenso (Fig. 10-11). Los granulocitos eosinófilos contienen diversos compuestos citotóxicos tales como *proteína básica principal* (MBP, ***m**ajor **b**asic **p**rotein*), *proteína catiónica de eosinófilo* (ECP, ***e**osinophil **c**ationic **p**rotein*), *peroxidasa de eosinófilo* (EPO, ***e**osinophil **p**eroxidase*) y *neurotoxina derivada de eosinófilo* (EDN, ***e**osinophil-**d**erived **n**eurotoxin*). También se encuentran algunos gránulos más pequeños que contienen *hidrolasas ácidas*.

Función. Los granulocitos eosinófilos tienen especial importancia para *combatir las infestaciones parasitarias*, por ejemplo por triquinas (*Trichinella spiralis*). En la inflamación, las células expresan receptores de Fc a los que pueden fijarse IgE e IgG, además de receptores del complemento (véase el Capítulo 16); todos ellos adhieren la célula a la superficie del parásito invasor fijado a un anticuerpo o complemento, tras lo cual las células secretan el contenido tóxico de los gránulos sobre la superficie del parásito. Los granulocitos eosinófilos también tienen otras funciones, entre ellas, un efecto protector contra ciertos virus, pueden regular la actividad de los mastocitos y, en algunos casos, actúan como células presentadoras de antígeno.

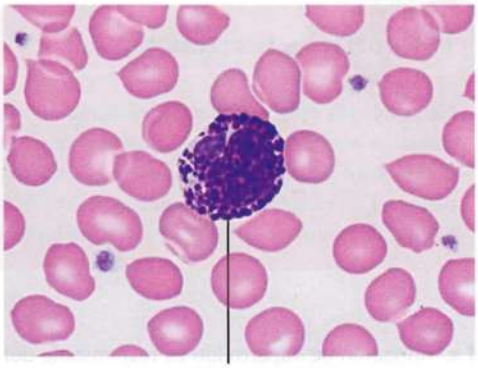

Fig. 10-12. Imagen con microscopio óptico de un **extendido de sangre** que muestra un **granulocito basófilo**. Tinción de May-Grünwald-Giemsa. ×720. Barra 10 µm.

En las condiciones patológicas alérgicas, por ejemplo fiebre de heno y asma, aumenta la cantidad en sangre y tejido, ya que los granulocitos eosinófilos están relacionados con el fenómeno de la hipersensibilidad.

Granulocitos basófilos

En los extendidos sanguíneos, los granulocitos basófilos tienen un diámetro de 12-15 µm y un núcleo con 2 o 3 lóbulos, que puede presentar forma de S (Fig. 10-12). La cromatina tiene grumos menos gruesos y se tiñen con menos intensidad que en los demás granulocitos. No se distinguen nucléolos. Los gruesos gránulos citoplasmáticos densamente agrupados son muy metacromáticos y se tiñen de rojo violáceo. A menudo ocultan el núcleo, pero varían en número, tamaño y color en los extendidos sanguíneos, porque son hidrosolubles y, en consecuencia, difíciles de conservar.

Con microscopia electrónica, los gránulos de los granulocitos basófilos miden unos 0,5 µm de diámetro, están limitados por membrana y tienen

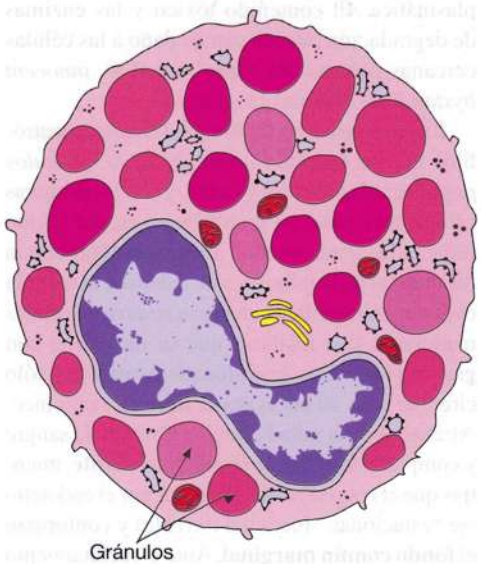

Fig. 10-13. Dibujo esquemático de la **ultraestructura de un granulocito basófilo**. Por lo general, el interior de los gránulos es muy electrodenso, pero puede variar el aspecto en parte debido a la fijación. Este aspecto variable de los gránulos se ilustra en el dibujo. (Según Lentz).

BOOK'S COPICENTRO USAC / 2016

booksmedicos.org

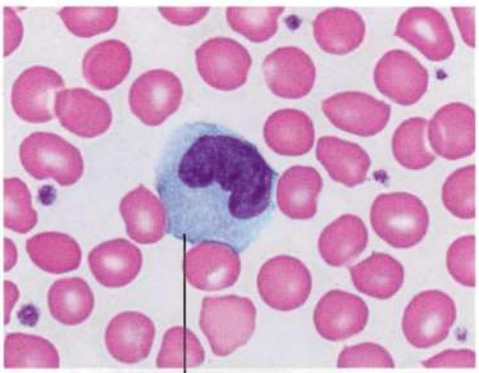

Fig. 10-14. Imagen con microscopio óptico de un **extendido de sangre** que muestra un **monocito**. Nótese el pliegue característico en el borde del citoplasma. Tinción de May-Grünwald-Giemsa. ×720. Barra: 10 µm.

un interior electrodenso que puede contener cristales (Fig. 10-13).

La intensa metacromasia de los gránulos basófilos se debe al contenido de *heparina* (véase el Capítulo 8, pág. 220). Los gránulos también contienen *histamina* (véase el Capítulo 8, pág. 220) y *enzimas lisosómicas*.

Función. La función de los granulocitos basófilos no está bien establecida. Como se mencionó en el Capítulo 8, hay muchos puntos de semejanza entre los mastocitos y los granulocitos basófilos, por ejemplo el contenido de gránulos, pero se cree que ambos tipos celulares no son idénticos. Al igual que los mastocitos, los granulocitos basófilos poseen receptores de Fc superficiales que pueden fijar IgE, con la consiguiente desgranulación, y *es posible que las células participen en las reacciones anafilácticas*. Los granulocitos basófilos también pueden producir grandes cantidades de IL-4 (interleucina 4), IL-5 e IL-13, y se cree que en este contexto contribuyen a modular la respuesta inmunitaria adaptativa (véase el Capítulo 16).

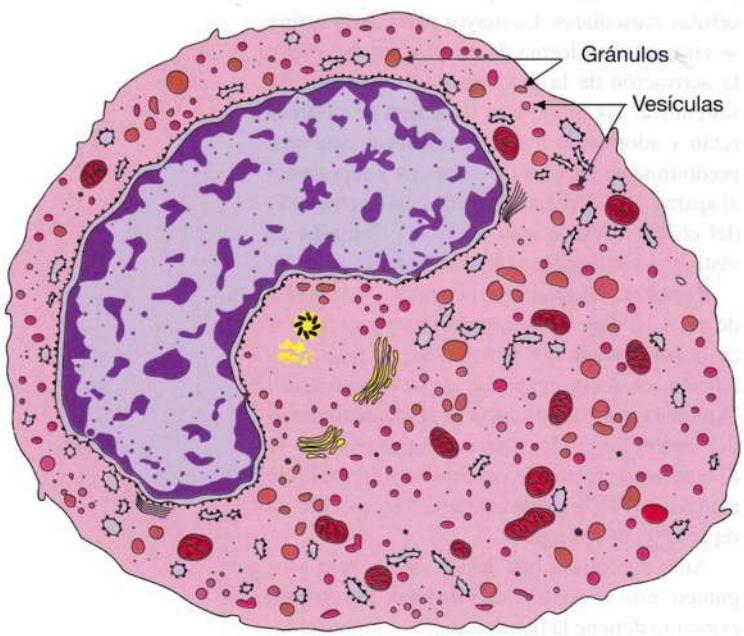

Fig. 10-15. Dibujo esquemático de la **ultraestructura de un monocito**. Además de los gránulos, se observan numerosas vesículas en el citoplasma. (Según Lentz).

Monocitos

En los extendidos sanguíneos, los monocitos son células grandes de 12-18 µm de diámetro y poseen un núcleo excéntrico con forma arriñonada o de herradura (Fig. 10-14). La cromatina se caracteriza por ser de grano fino, sin nucléolo visible. En los extendidos sanguíneos, el abundante citoplasma es de color gris azulado y suele contener vacuolas y gránulos azurófilos dispersos. A menudo, se distingue un pliegue del citoplasma en el borde.

Con microscopia electrónica, se observa que los gránulos azurófilos miden unos 0,4 µm de diámetro y tienen un interior homogéneo y electrodenso. Contienen *hidrolasas ácidas* (Fig. 10-15).

Función. Los monocitos son *precursores de los macrófagos*. Se desarrollan en la médula ósea y son liberados a la sangre. El fondo común de reserva en la médula ósea es relativamente pequeño, en especial si se compara con el de los granulocitos neutrófilos, que junto con los macrófagos conforman los "fagocitos profesionales" del organismo. Después de permanecer cerca de un día en el torrente sanguíneo, los monocitos atraviesan el endotelio de los capilares o las vénulas poscapilares y pasan al tejido conectivo, donde rápidamente se diferencian a macrófagos. Los monocitos y los macrófagos conforman lo que se denomina el **sistema fagocítico mononuclear**. La designación mononuclear se utiliza para diferenciar este grupo de los granulocitos neutrófilos, que tienen un núcleo lobulado y, en un principio, se denominaban "polinucleares". Además de ser el origen de los macrófagos en el tejido conectivo, los monocitos también dan lugar a la formación de los macrófagos del hígado (células de Kupffer), el bazo y los alvéolos pulmonares, además de las células de la microglia del SNC y los osteoclastos del tejido óseo.

Linfocitos

En los extendidos sanguíneos, los linfocitos se distinguen como células pequeñas, con un diámetro de unos 7 µm. El núcleo es redondeado, a veces con una leve escotadura, y la cromatina es de grano grueso, sin nucléolo visible (Fig. 10-16) El núcleo ocupa casi toda la célulay sólo está rodeado por un angosto borde de citoplasma azul, en el que es posible distinguir gránulos azurófilos aislados.

En general, los linfocitos se clasifican en dos subpoblaciones denominadas **linfocitos T** y **linfocitos B,** que no presentan diferencias morfológicas, pero pueden distinguirse sobre la base de la demostración de marcadores de superficie.

BOOK'S COPICENTRO USAC / 2016

booksmedicos.org

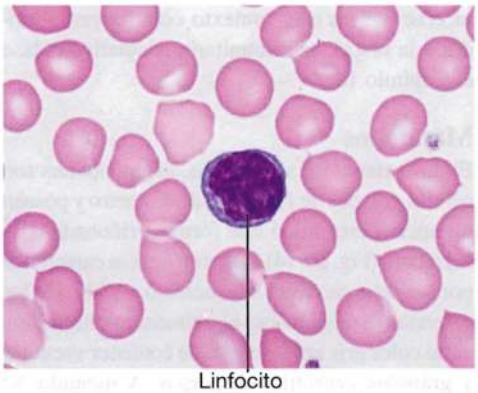

Fig. 10-16. Imagen con microscopio óptico de un **extendido de sangre** que muestra un **linfocito**. Tinción de May-Grünwald-Giemsa. ×720. Barra: 10 µm.

Un pequeño porcentaje de los linfocitos es de un tamaño bastante mayor, con un diámetro de 10-15 µm, y tiene un citoplasma más granular. Se denominan **linfocitos grandes** y conforman una tercera subpoblación menor de linfocitos denominados **células NK** (ing. *n*atural *k*iller cells, células citotóxicas naturales) y **células NKT** (ing. *n*atural *k*iller *T*-cells, células T citotóxicas naturales).

Con microscopia electrónica, se distingue que los linfocitos contienen gran cantidad de ribosomas libres pero escaso RER, un aparato de Golgi pequeño, mitocondrias aisladas y algunos lisosomas (Fig. 10-17). En el citoplasma de las células NK, se encuentran gránulos que contienen **perforina** y **granzimas** (véase el Capítulo 16, pág. 390).

Función. Los linfocitos tienen *funciones fundamentales en la defensa inmunológica del organismo*, las cuales se describen en detalle en el Capítulo 16.

Trombocitos

En los extendidos sanguíneos, los trombocitos se distinguen como elementos discoides de unos 3 µm de diámetro (véase la Fig. 10-3). A menudo se agrupan, a veces hasta formar grandes masas. Los trombocitos tienen una zona central, el **granulómero**, que contiene gránulos que se tiñen de color púrpura a azul. El granulómero está rodeado por una zona más clara, el **hialómero**, que no contiene gránulos. Los gránulos de los trombocitos son de distintos tipos. *Las plaquetas de los mamíferos no contienen componentes nucleares.*

Con microscopia óptica, se distingue que el plasmalema de los trombocitos tiene un grueso glucocáliz (Fig. 10-18) e invaginaciones tubulares que conforman el "**sistema canalicular abierto**", que aumenta la superficie. Justo por debajo del plasmalema, los trombocitos tienen un haz anular de microtúbulos, que mantienen la forma discoide como un citoesqueleto.

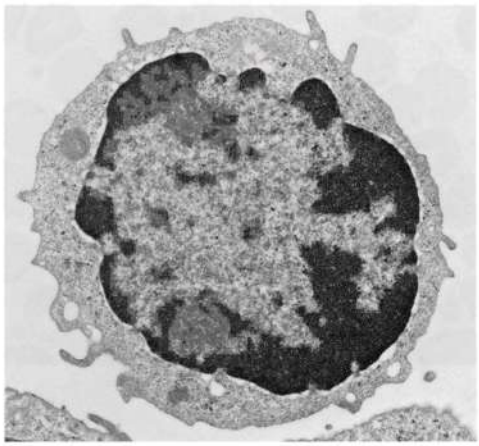

Fig. 10-17. Imagen con microscopio electrónico de transmisión de un **linfocito**. ×15.000. Barra: 500 nm.

Los trombocitos contienen varios tipos diferentes de gránulos. La mayor parte de los gránulos corresponden a los denominados **gránulos alfa**, de unos 0,2 µm de diámetro, que contienen *factor de crecimiento derivado de plaquetas (PDGF)* (ing. ***p**latelet **d**erived **g**rowth **f**actor*), *TGF-beta* (ing. ***t**ransforming **g**rowth **f**actor-**b**eta*, factor de crecimiento transformador beta), *factor de von Willebrand* (de importancia para la adhesión de los trombocitos) y *fibrinógeno* (que interviene en el proceso de coagulación). Asimismo se encuentran **gránulos delta** (gránulos densos) que, entre otros factores, contienen *serotonina* (captada por endocitosis del plasma sanguíneo circundante), *ADP* e *histamina*. También hay algunos lisosomas aislados. Además, se encuentran grandes cantidades de actina y miosina; el 15-20% del total de las proteínas del trombocito está constituido por actina, y las plaquetas poseen el mayor contenido de actina y miosina de todos los tipos celulares, salvo las células musculares. La mayor parte de la actina se encuentra en forma de monómero, pero ante la activación de la plaqueta en la coagulación sanguínea, las moléculas de actina se polimerizan y adoptan la forma filamentosa, que será predominante a partir de entonces y representa el aparato contráctil relacionado con la retracción del coágulo (véase más adelante). También se distinguen unos pocos túbulos de REL.

Función. Las plaquetas tienen una vida media de unos 10 días y desempeñan un papel central en la **hemostasia** (gr. *haima*, sangre; *stasis*, detención, es decir, *detención de la hemorragia*). También tienen importancia en el mantenimiento del endotelio de los vasos sanguíneos por la liberación de factor de crecimiento derivado de plaquetas (PDGF), que estimula los procesos de reparación de los tejidos.

Ante un corte u otra lesión de un vaso sanguíneo, éste se contrae de inmediato, lo cual en principio detiene la hemorragia. A continuación,

BOOK'S COPICENTRO USAC / 2016

booksmedicos.org

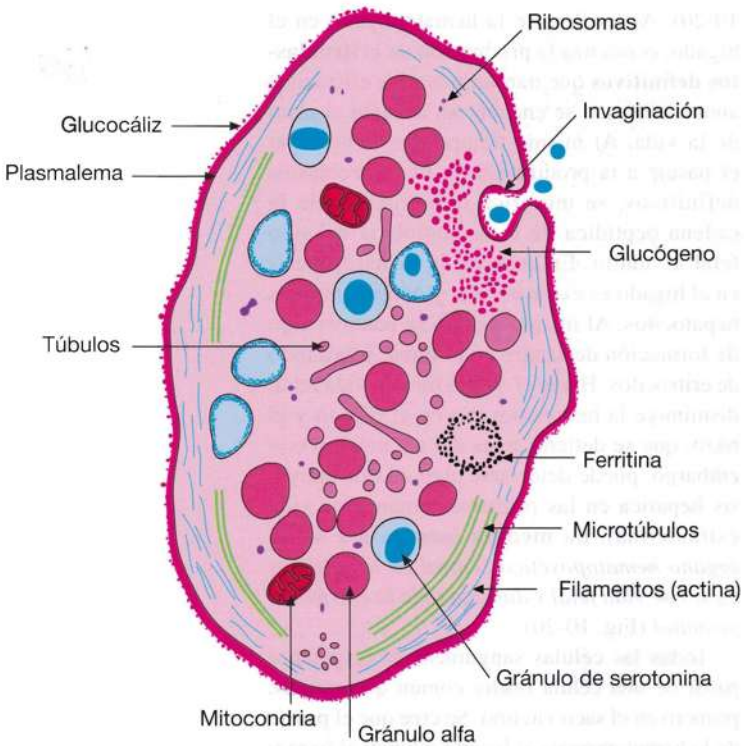

Fig. 10-18. Dibujo esquemático de la **ultraestructura de un trombocito**. Como se distingue en el dibujo, en los gránulos muy electrodensos que contienen serotonina a menudo se observa una claridad aparentemente vacía entre la membrana que les rodea y la densidad interior. (Según Constantinides).

las plaquetas intentan obturar el orificio en la pared del vaso mediante la formación de un **tapón plaquetario** o **placa trombótica** (gr. *thrombos*, coágulo sanguíneo). En condiciones normales, los trombocitos circulantes no muestran tendencia a adherirse entre sí o a las paredes del vaso. Pero ante la lesión de la pared vascular, queda expuesta la parte de la matriz extracelular formada por las células endoteliales que, entre otras cosas, contiene fibras de colágeno y *factor de von Willebrand.* Los trombocitos se unen a este factor a través de los receptores de superficie y, así, a las fibras de colágeno. De esta manera, los trombocitos se adhieren a la pared vascular y de ese modo se *activan.* Adoptan forma irregular por la emisión de numerosas prolongaciones citoplasmáticas finas y comienzan a liberar *ADP* y *tromboxano* A_2, que activan otros trombocitos. Se adhieren entre sí a través del factor de von Willebrand (proveniente de los propios gránulos de los trombocitos, entre otros sitios) y fibrinógeno, para el cual también tienen receptores en su superficie. Este proceso autoestimulante conduce a la formación de una placa trombótica.

El siguiente paso de la hemostasia comprende la formación de un **coágulo.** La ulterior liberación de sustancias activadoras de los trombocitos y de la pared lesionada desencadena una cascada de reacciones que conducen a la transformación de la proteína plasmática **protrombina** en **trombina.** La trombina es una enzima que cataliza la transformación del **fibrinógeno** plasmático en **fibrina.** Al cabo de unos segundos, esta fibrina se polimeriza y forma una red de largos filamentos de fibrina anclados en la placa trombótica. Entre las mallas de esta red, se incluyen los elementos figurados de la sangre y se forma el coágulo. Los filamentos de fibrina del coágulo se adhieren a los trombocitos de la superficie lesionada del vaso sanguíneo, por lo que el coágulo cierra el defecto y detiene así la hemorragia. Los trombocitos se contraen, y como están adheridos entre sí y a la red de filamentos de fibrina y también a la pared del vaso, el coágulo se contrae y da lugar a la **retracción del coágulo**. Los bordes del defecto vascular se retraen, lo cual contribuye a la hemostasia.

En algunos casos se forma una placa trombótica sobre vasos sanguíneos alterados de modo patológico, por ejemplo las paredes de las arterias coronarias ateroscleróticas, lo cual puede causar **trombosis coronaria**.

Formación de las células sanguíneas

La vida relativamente corta de las células sanguíneas requiere la constante producción de células nuevas para mantener la cantidad original. La **hematopoyesis** (gr. *poiesis*, formación) es la formación de las células sanguíneas y tiene lugar en los **tejidos** u **órganos hematopoyéticos.** Después del nacimiento, el órgano hematopoyético más importante es la médula ósea, donde se forman todos los eritrocitos, trombocitos, leucocitos granulares y monocitos. Parte de los linfocitos (linfocitos B vírgenes y linfocitos NK) también se forma en la médula ósea, pero el resto se origina en los tejidos y órganos linfoides (timo, ganglios linfáticos y bazo). La formación de células sanguíneas en la médula ósea se denomina **mielopoyesis** (gr. *myelos*, médula).

Los órganos hematopoyéticos están compuestos por una estroma de tejido conectivo reticular (salvo en el timo, que tiene un retículo celular epitelial, sin fibras). Allí convergen adipocitos, fibroblastos, macrófagos y células endoteliales, además de gran cantidad de células libres, en especial las células sanguíneas y sus precursores inmaduros.

La formación de eritrocitos y granulocitos implica notables modificaciones citológicas, lo cual es menos notable en la producción de linfocitos y monocitos. Las células sanguíneas maduras son liberadas al torrente sanguíneo y circulan por los vasos. Los leucocitos abandonan el torrente sanguíneo, dado que ejercen sus principales acciones en el tejido conectivo, donde, después de transformarse en otros tipos

BOOK'S COPICENTRO USAC / 2016

booksmedicos.org

celulares, finalmente mueren. Algunos de los componentes celulares son reutilizados en la producción de nuevas células, en especial el contenido de hierro de los eritrocitos, que fácilmente puede convertirse en un elemento escaso en el organismo. Además de producir células sanguíneas, los tejidos hematopoyéticos también las degradan.

Origen y desarrollo de las células sanguíneas

Hematopoyesis en el embrión y el feto

Las primeras señales de hemopoyesis aparecen en el ser humano ya en la segunda semana de vida, con la aparición de pequeños **islotes sanguíneos** en la pared del **saco vitelino.** La relación con la circulación intraembrionaria se establece a través de los vasos del saco vitelino, y las células hematopoyéticas llegan así al embrión.

La hematopoyesis varía paulatinamente su localización hasta ubicarse en el **hígado**, que es el sitio principal de formación de sangre hacia el tercer mes de vida fetal. Tanto en la fase de saco vitelino como en la hepática se forman casi con exclusividad eritrocitos, pero en el hígado comienzan a aparecer algunos granulocitos y megacariocitos (Fig. 10-19).

Los eritroblastos que se forman en el saco vitelino se denominan **eritroblastos primitivos,** que se diferencian a *eritrocitos nucleados* (Fig. 10-20). Al localizarse la hematopoyesis en el hígado, comienza la producción de **eritroblastos definitivos** que dan origen a los eritrocitos anucleados que se encuentran durante el resto de la vida. Al mismo tiempo que tiene lugar el pasaje a la producción de los eritroblastos definitivos, se modifica la estructura de la cadena peptídica de la hemoglobina del tipo fetal al adulto. En esencia, la hematopoyesis en el hígado es extravascular y ocurre entre los hepatocitos. Al mismo tiempo se observa algo de formación de sangre en el **bazo**, sobre todo de eritrocitos. Hacia el quinto mes de vida fetal, disminuye la hematopoyesis en el hígado y el bazo, que se detiene antes del nacimiento (sin embargo, puede detectarse algo de eritropoyesis hepática en las primeras semanas de vida extrauterina). La **médula ósea** pasa a ser el *órgano hematopoyético central en los últimos meses de vida fetal y durante toda la existencia posnatal* (Fig. 10-20).

Todas las células sanguíneas se originan a partir de una célula madre común que aparece primero en el saco vitelino. Se cree que el pasaje de la hematopoyesis al hígado y luego al bazo y la médula ósea tiene lugar por el transporte de células madre por vía sanguínea, de un órgano hematopoyético a otro.

Células madre hematopoyéticas

Todas las células sanguíneas se originan a partir de una **célula madre hematopoyética pluripotente** definida como *aquella capaz de dar*

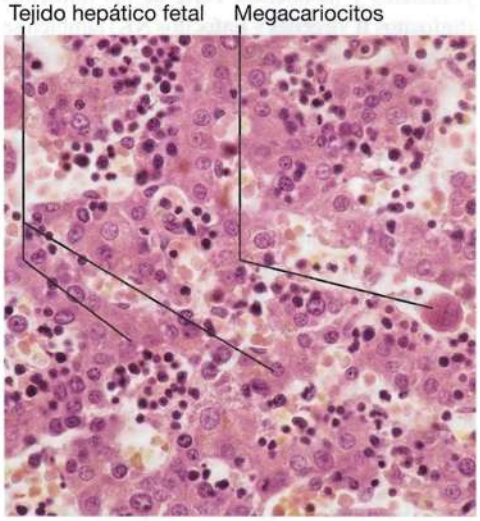

Fig. 10-19. Imagen con microscopio óptico de la **hematopoyesis en el hígado de un feto humano en el tercer mes de vida intrauterina**. Entre otras células, se observan dos megacariocitos. Corte teñido con hematoxilina-eosina. ×275. Barra: 20 µm.

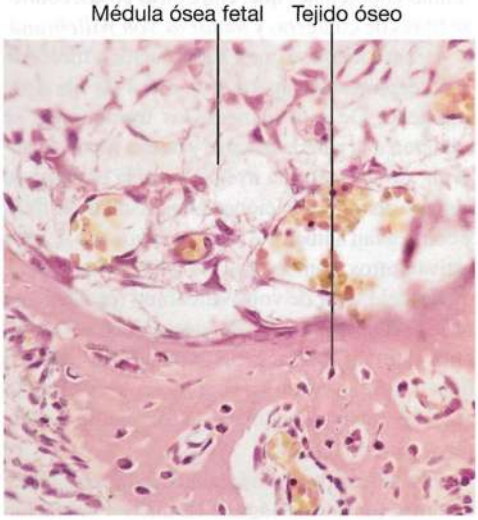

Fig. 10-20. Imagen con microscopio óptico de **médula ósea primitiva de un feto humano en el tercer mes de vida intrauterina**. En algunos de los vasos recién formados, se distinguen **eritrocitos nucleados**. Corte teñido con hematoxilina-eosina. ×275. Barra: 20 µm.

BOOK'S COPICENTRO USAC / 2016

booksmedicos.org

origen a cualquiera de las células sanguíneas y de mantener su propia existencia por divisiones mitóticas. Las células madre pluripotentes representan una porción muy pequeña de la cantidad total de células nucleadas de la médula ósea (< 1 cada 100.000). En condiciones normales, sólo alrededor del 5-10% sufre divisiones, dado que el resto permanece en estado latente, en la fase G_0 del ciclo celular. De todos modos, esta cantidad es suficiente para mantener un estado de equilibrio. La cantidad de células sanguíneas maduras que muere es reemplazada por igual cantidad de células nuevas, dado que en los pasos siguientes de la hematopoyesis tienen lugar ulteriores divisiones que producen las descendientes de cada célula madre pluripotente. Las células madre pluripotentes poseen gran capacidad proliferativa cuando son estimuladas por un aumento de la necesidad de producción.

Por división de las células madre pluripotentes se forman nuevas células madre pluripotentes, por lo que se mantiene la cantidad original (autorrenovación), y células que se diferencian en **célula madre linfoide** o en **célula madre mieloide** (Fig. 10-21). A diferencia de la célula madre pluripotente, estos dos tipos de células hematopoyéticas

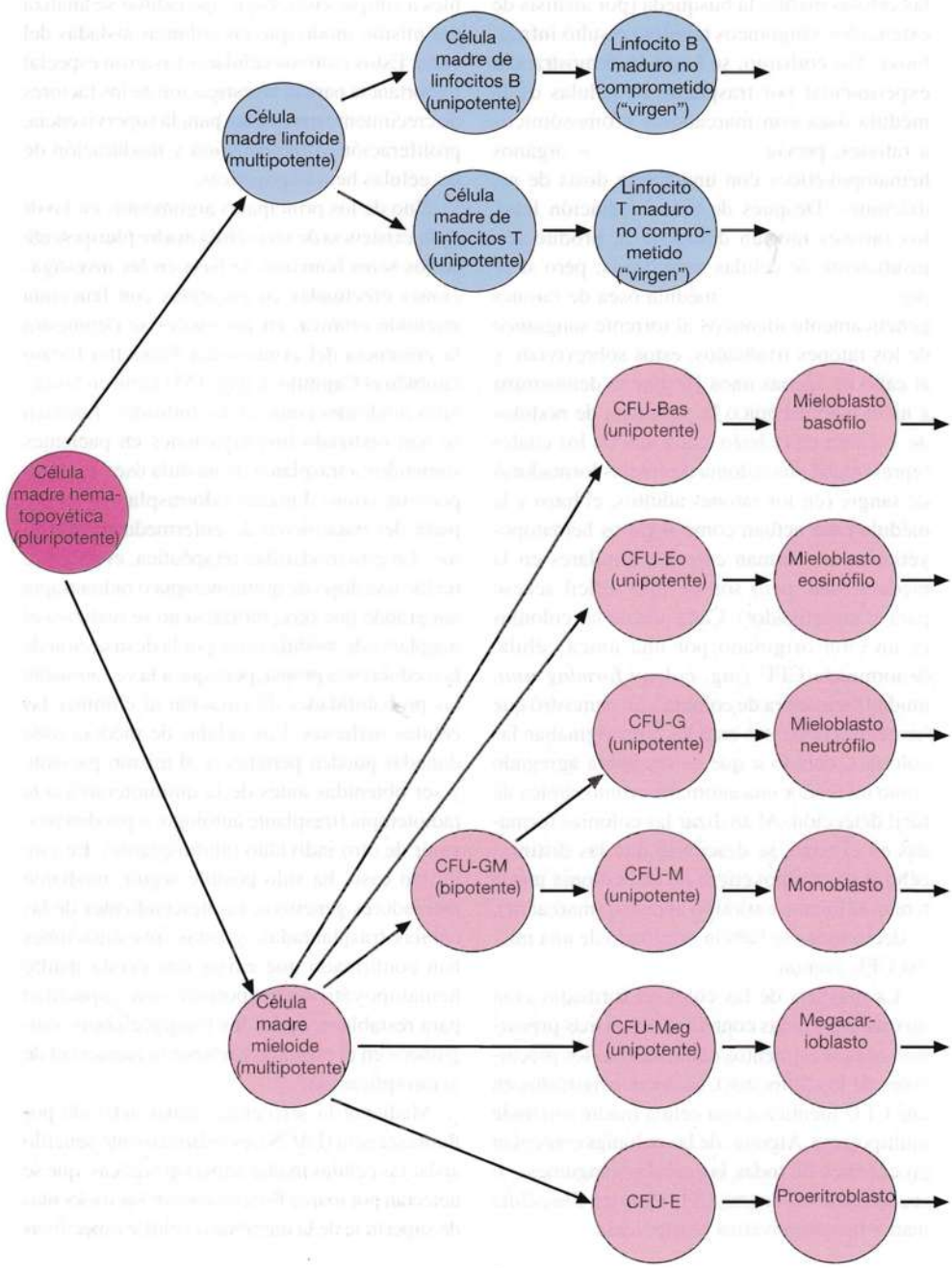

Fig. 10-21. Dibujo esquemático de los **distintos estadios y linajes de la hematopoyesis** (véase el texto para los detalles).

BOOK'S COPICENTRO USAC / 2016

booksmedicos.org

Unidades formadoras de colonias (CFU) y demostración de las células madre hematopoyéticas

Mucho antes de poder demostrarlo, se postuló la existencia de una célula madre pluripotente común para todos los elementos figurados de la sangre. Era muy difícil identificarla, ya que la morfología de esta célula madre pluripotente se caracteriza por la carencia absoluta de rasgos específicos que identifican los estadios más diferenciados de los distintos linajes celulares en la hematopoyesis. Sobre la base de estos criterios generales negativos para el aspecto de las células madre, la búsqueda (por análisis de extendidos sanguíneos teñidos) resultó infructuosa. Sin embargo, se logró la demostración experimental por trasplante de células de la médula ósea con marcadores cromosómicos a ratones, previa destrucción de los órganos hematopoyéticos con una fuerte dosis de radiaciones. Después de esta irradiación letal, los ratones morían debido a la producción insuficiente de células sanguíneas; pero si se inyectaban células de médula ósea de ratones genéticamente idénticos al torrente sanguíneo de los ratones irradiados, estos sobrevivían, y al cabo de apenas unos 10 días se demostraba a nivel macroscópico la presencia de nódulos de 1-2 mm en el bazo, cada uno de los cuales representaba una colonia de células formadoras de sangre (en los ratones adultos, el bazo y la médula ósea actúan como órganos hematopoyéticos y se forman colonias similares en la médula ósea, pero son de más difícil acceso para el investigador). Cada una de las colonias es un clon originado por una única célula, denominada CFU (ing. *colony forming unit*, unidad formadora de colonia). Se demostró que las células donantes eran las que originaban las colonias, debido a que se les había agregado como marcador una anomalía cromosómica de fácil detección. Al analizar las colonias formadas en el bazo, se descubrió que las distintas células hematopoyéticas de una colonia mixta tenían el mismo cariotipo anormal (marcador), es decir, todas se habían originado de una misma CFU común.

La mayoría de las colonias formadas eran mixtas, pero todas contenían uno o más precursores de los elementos mieloides (no los precursores de los linfocitos), es decir, originados en una CFU idéntica a una célula madre mieloide multipotente. Algunas de las colonias contenían precursores de todas las células sanguíneas, o sea, originarias de una CFU idéntica a la célula madre hematopoyética pluripotente.

Además de la demostración in vivo de las células madre hematopoyéticas, más adelante fue posible demostrarlo in vitro en cultivos celulares, donde primero se cultivan células de la estroma de la médula ósea hasta que se forma una capa de las células denominadas de adhesión. Las células hematopoyéticas aisladas inmediatamente antes de la médula ósea se ubican sobre la capa de células de adhesión, donde crecen y forman grandes colonias visibles a simple vista, cuyo tipo celular se analiza del mismo modo que las colonias aisladas del bazo. Estos cultivos celulares tuvieron especial importancia para la investigación de los factores de crecimiento necesarios para la supervivencia, proliferación, diferenciación y maduración de las células hematopoyéticas.

Uno de los principales argumentos en favor de la existencia de una célula madre pluripotente en los seres humanos se basa en las investigaciones efectuadas en pacientes con leucemia mieloide crónica, en los cuales se demuestra la presencia del cromosoma Filadelfia (véase también el Capítulo 4, pág. 155) tanto en las células mieloides como en las linfoides. También se han realizado investigaciones en pacientes sometidos a trasplante de médula ósea con otra persona como donante (alotrasplante), como parte del tratamiento de enfermedades malignas. En esta modalidad terapéutica, el paciente recibe una dosis de quimioterapia o radioterapia tan grande que sería mortal si no se realizara el trasplante de médula ósea, por la destrucción de la médula ósea propia, pero que a la vez aumenta las probabilidades de curación al eliminar las células malignas. Las células de médula ósea donadas pueden pertenecer al mismo paciente y ser obtenidas antes de la quimioterapia o la radioterapia (trasplante autólogo) o pueden provenir de otro individuo (alotrasplante). En este último caso, ha sido posible seguir, mediante marcadores genéticos, los descendientes de las células trasplantadas, y estas investigaciones han confirmado que existe una célula madre hematopoyética pluripotente con capacidad para restablecer todos los linajescelulares sanguíneos en el receptor y retener la capacidad de autorreplicación.

Mediante la selección celular activada por fluorescencia (FACS), es relativamente sencillo aislar las células madre hematopoyéticas, que se detectan por marca fluorescente de las moléculas de superficie de la membrana celular específicas

BOOK'S COPICENTRO USAC / 2016

booksmedicos.org

para las células madre. Una de ellas, **CD34** (la nomenclatura CD se explica en el Capítulo 16), se demuestra en el 0,1-1% de todas las células hematopoyéticas humanas, y las experiencias con cultivo de tejidos y formación de colonias demuestran que las células CD34 positivas son células madre hematopoyéticas pluripotentes, multipotentes y específicas de linaje, dado que esta población celular es capaz de restablecer toda la hematopoyesis. La célula madre pluripotente hematopoyética puede distinguirse de las células madre multipotentes y específicas de linaje por ser negativa para varios marcadores de superficie que se expresan precisamente en las células madre multipotentes y específicas de linaje.

"sólo" son **multipotentes**, puesto que dan origen a linfocitos y el resto de los elementos figurados (mieloides) de la sangre, respectivamente. Además, no tienen capacidad de autorrenovación por tiempo indeterminado, como ocurre con la célula madre pluripotente.

Por la proliferación de las células madre multipotentes, se forman células madre **unipotentes** específicas de linaje. Así, las células madre *linfoides* dan origen a **células madre de linfocitos T** y **células madre de linfocitos B**, que a su vez originarán el linaje celular de los linfocitos T y los linfocitos B, respectivamente. Como se mencionó, las células madre de los linfocitos B permanecen en la médula ósea, donde tiene lugar la maduración a linfocitos B no comprometidos ("vírgenes"), mientras que las células madre de los linfocitos T abandonan la médula ósea y son transportadas por el torrente sanguíneo hasta el timo, donde tiene lugar la maduración de los linfocitos T vírgenes.

La *célula madre mieloide* también se denomina **CFU-GEMM** (ing. ***c**olony **f**orming **u**nit-**g**ranulocyte-**e**rythrocite-**m**onocyte-**m**egakaryocyte*, unidad formadora de colonias de granulocitos-eritrocitos-monocitos-megacariocitos, donde "unidad formadora de colonias" significa que este tipo celular puede para dar origen a colonias de todas las células mieloides que conforman la sangre). CFU-GEMM origina células madre *unipotentes* específicas de linaje: **CFU-E**, que conducen a la formación de eritroblastos, **CFU-Meg**, que forman megacarioblastos, **CFU-Eo**, que generan mieloblastos eosinófilos, **CFU-bas**, que forman mieloblastos basófilos y, por último, una célula madre bipotente común para los mielobastos neutrófilos y los monoblastos, denominada **CFU-GM** (véase la Fig. 10-21). Esta CFU-GM prolifera y se diferencia a una célula madre unipotente de neutrófilos, **CFU-G**, y una célula madre unipotente de monocitos, **CFU-M** (véase la Fig. 10-21).

Así, *las células madre hematopoyéticas representan una jerarquía*, con la célula madre pluripotente ubicada en el punto superior, seguida por células madre multipotentes, y después bipotentes y unipotentes específicas de linaje. Las células madres hematopoyéticas de la médula ósea pueden definirse a partir de su capacidad formadora de colonias, pero presentan *igual morfología*, con un núcleo redondo, no característico, rodeado de un delgado borde de citoplasma basófilo lo que les hace parecerse a un linfocito pequeño. Las células madre hematopoyéticas pueden *identificarse por sus marcadores de superficie*, por ejemplo **CD34** o **receptor c-kit,** que no se encuentra en los estadios posteriores a las células madre.

Regulación de la hematopoyesis

La médula ósea es un *microambiente inductor de la hematopoyesis especial*. Si bien permanentemente circula una cantidad, aunque muy pequeña, de células madre por el torrente sanguíneo, no se asientan en otros órganos para iniciar allí la hematopoyesis. Lo mismo es válido para el trasplante de médula ósea, donde las células de médula ósea nuevas inyectadas en el torrente sanguíneo se asientan exclusivamente en la médula ósea, donde comienzan la hematopoyesis.

Parece que esto se debe a que la **estroma de la médula ósea** (véase el Capítulo 11), compuesta por células reticulares, macrófagos, adipocitos, matriz extracelular y células endoteliales capilares, es *necesaria para el crecimiento y la diferenciación de las células hematopoyéticas*. En consecuencia, sólo es posible mantener la hematopoyesis en un cultivo celular si primero se hace proliferar una capa de estas células de adhesión a partir de la estroma de la médula ósea. Esta estroma es mucho más resistente a las radiaciones que las células hematopoyéticas, por lo que sobrevive a radiaciones letales y está en condiciones de funcionar como microambiente inductor de hematopoyesis para las células madre introducidas por trasplante de médula ósea. Es posible que tenga importancia el *contacto físico directo* entre la estroma y las células hematopoyéticas, pero también son necesarios diversos factores de crecimiento en distintos estadios de la hematopoyesis.

BOOK'S COPICENTRO USAC / 2016

booksmedicos.org

Diversos **factores estimulantes de colonias (CSF,** *colony stimulating factors*) e **interleucinas (IL)**, además de **eritropoyetina** y **trombopoyetina**, tienen importancia para la hematopoyesis normal. Varias de estas sustancias son sintetizadas por células de la médula ósea (p. ej., células de la estroma, células endoteliales, macrófagos y linfocitos), mientras que la eritropoyetina se forma en los riñones.

El **factor de células madre** (o **ligando c-kit**) y la IL-3 tienen acción estimulante de las células madres en un estadio muy temprano de la hematopoyesis, posiblemente por *activación de la propia célula madre pluripotente*. Los demás factores se mencionan en cada linaje celular.

La condición para que actúen los factores de crecimiento sobre los distintos estadios de la hematopoyesis es la *expresión de los receptores específicos correspondientes* en las células diana. Cuando las células comienzan a diferenciarse por una vía determinada, se expresan los receptores específicos para las citocinas que dirigen a la célula en esa dirección.

Es posible que existan varios **microambientes de células de la estroma** diferentes, y que en cada medio actúen *determinadas combinaciones de factores de crecimiento y quizá también de moléculas de la matriz extracelular*, que se fijan a las moléculas de adhesión celular sobre el tipo de célula hematopoyética que sufre diferenciación y crecimiento en ese momento y en ese medio, con la consiguiente retención local de la célula por cierto tiempo. Después, la modificación de la expresión de las moléculas de adhesión en la superficie de la célula, relacionada con la diferenciación, puede causar la liberación de la célula madre del medio local y su desplazamiento por el torrente sanguíneo hacia microambientes de células de la estroma secundarios, donde continúan la proliferación y la diferenciación hacia los estadios siguientes de la hematopoyesis. Es posible que existan tales microambientes para cada tipo de célula madre, desde las pluripotentes hasta las células madre unipotentes específicas de linaje.

La cantidad de los distintos tipos de células sanguíneas circulantes se mantiene casi constante como resultado de la fina regulación del *equilibrio entre la producción y la eliminación*. Para cada tipo celular, este equilibrio puede desplazarse según las necesidades del organismo; por ejemplo, la producción de eritrocitos es estimulada por una atmósfera pobre en oxígeno, así como se estimula la producción diferencial de las distintas células que combaten las infecciones según el tipo celular pertinente para luchar contra una infección específica. Se desconocen muchos detalles subyacentes a los mecanismos de regulación.

Eritropoyesis (formación de los eritrocitos)

En esta sección y en las siguientes de este capítulo, se analizará el curso del desarrollo desde el *estadio de blasto hasta las células sanguíneas maduras* dentro de cada linaje celular, en particular la descripción de los estadios evolutivos en los cuales pueden *identificarse* las células sobre la base de su aspecto en *extendidos comunes de médula ósea* (véase también el Capítulo 11).

El desarrollo de un eritrocito ilustra los rasgos básicos de las modificaciones morfológicas que caracterizan el proceso evolutivo de la mayor parte de las células sanguíneas (Fig. 10-22). Los estadios celulares más tempranos son más *grandes* que las células maduras y tienen un núcleo de *mayor tamaño*, en relación con el citoplasma basófilo y sin contenido de componentes específicos (p. ej., hemoglobina, gránulos). En su camino hacia el desarrollo, la célula madura disminuye de tamaño, al igual que el núcleo, tanto en valores absolutos como en relación con el citoplasma; la cromatina se hace más densa y se tiñe con mayor intensidad (en el ertitrocito, el núcleo es finalmente eliminado), y en el citoplasma se observa

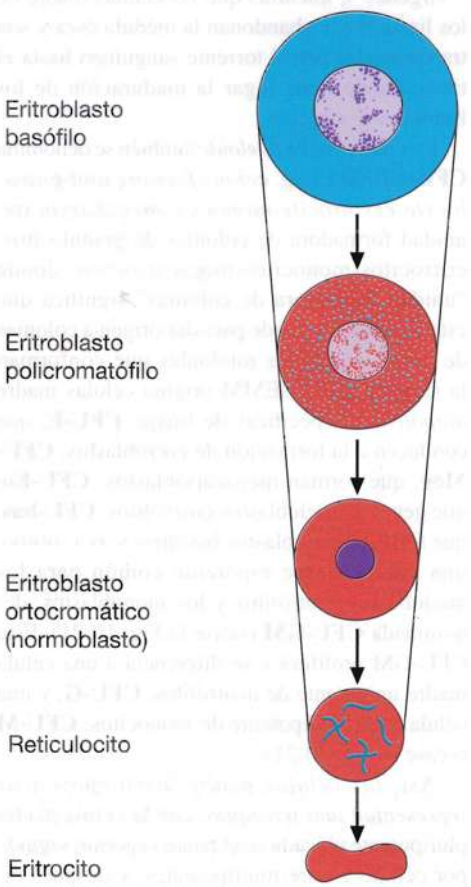

Fig. 10-22. Dibujo esquemático de las **principales variaciones morfológicas que se producen durante el desarrollo de un eritrocito**.

BOOK'S COPICENTRO USAC / 2016

booksmedicos.org

la gradual aparición de componentes específicos, como hemoglobina y gránulos.

Como se mencionó, la célula madre unipotente específica de linaje para la serie eritrocítica se denomina *CFU-E* (Fig. 10-21). Su proliferación y diferenciación conduce a la formación de la primera célula, que se reconoce con microscopia óptica como eritroblasto perteneciente a la **línea celular eritroide**, denominado **proeritroblasto**.

En los extendidos se distinguen los proeritroblastos como células de gran tamaño, de 16-20 µm, con núcleo bastante grande y moderada basofilia del citoplasma.

Después de una mitosis, cada célula hija recibe el nombre de **eritroblasto basófilo** (que sólo los especialistas distinguen del proeritroblasto), algo más pequeño que un proeritroblasto (10-16 µm) y con un núcleo también menor. La cromatina forma grumos y se tiñe con intensidad, y el citoplasma es muy basófilo debido a los ribosomas abundantes (Fig. 10-23).

Tras una mitosis, las células hijas se denominan **eritroblastos policromatófilos** (Fig. 10-24). En ellos la basofilia es menor y al mismo tiempo aparecen zonas acidófilas en el citoplasma debido al contenido creciente de hemoglobina; a su vez, disminuye el tamaño del núcleo.

Después de una nueva mitosis, las dos células formadas han continuado su diferenciación a **eritroblastos ortocromáticos** (o **normoblastos**) (Fig. 10-24) de 8-10 µm de diámetro, con intensa acidofilia en todo el citoplasma por estar ocupado por hemoglobina. Estas células contienen un pequeño núcleo redondo que termina adoptando una localización excéntrica en la célula.

Por último se expulsa el núcleo, rodeado por un angosto borde de citoplasma que, en condiciones normales, es fagocitado de inmediato (Fig. 10-25). La célula se transforma entonces en **reticulocito,** en cuyo citoplasma aún quedan ribosomas libres, y continúa la síntesis de hemoglobina. Los reticulocitos no pueden distinguirse de los eritrocitos con las tinciones estándar (p. ej., May-Grünwald-Giemsa), pero pueden observarse mediante coloración supravital con violeta brillante de cresilo (véase el Capítulo 2, pág. 42). Con la posterior tinción habitual del extendido, se detectan los ribosomas como una red azul (retículo) en el eritrocito eosinófilo. La coloración supravital agruma los ribosomas, por lo que son visibles con el microscopio óptico (Fig. 10-26). La médula ósea contiene un depósito determinado de reticulocitos, con una permanencia promedio de casi un día en la médula antes de pasar al torrente sanguíneo. Allí aparecen como reticulocitos circulantes durante 1-2 días; después desaparecen los ribosomas y se transforman en **eritrocitos** maduros. Los reticulocitos representan alrededor del 1% de los eritrocitos humanos circulantes.

La *maduración desde eritroblasto a eritrocito maduro dura unos 5 días en total*. La mayor parte de las células de la serie eritrocítica son circulantes, pero los reticulocitos de la médula

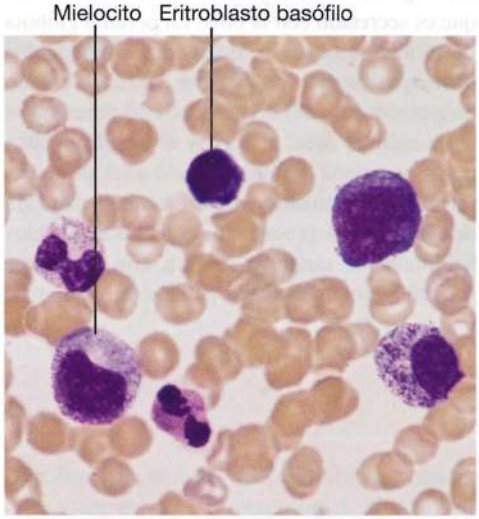

Fig. 10-23. Imagen con microscopio óptico de un **extendido de médula ósea** que muestra un **eritroblasto basófilo** y un **mielocito**. Tinción de May-Grünwald-Giemsa. ×660. Barra: 10 µm. (Cedida por E. Mortensen).

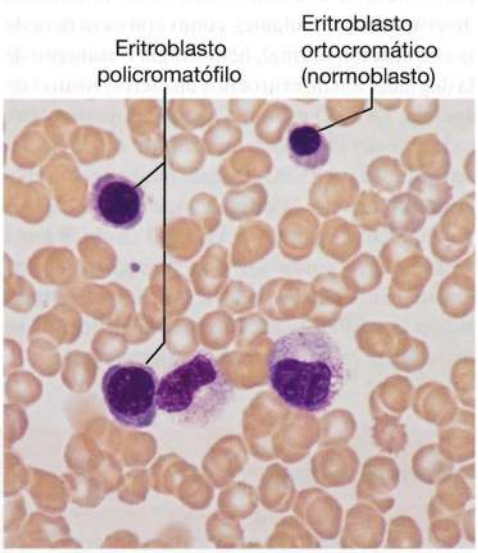

Fig. 10-24. Imagen con microscopio óptico de un **extendido de médula ósea** que muestra **eritroblastos policromatófilos** y un **eritroblasto ortocromático** (normoblasto). Tinción de May-Grünwald-Giemsa. ×660. Barra: 10 µm. (Cedida por E. Mortensen).

BOOK'S COPICENTRO USAC / 2016

booksmedicos.org

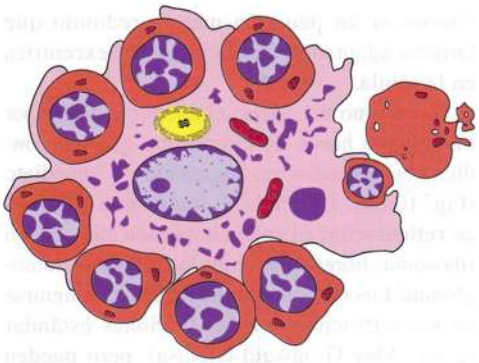

Fig. 10-25. Dibujo esquemático de un **islote eritroblástico de la médula ósea**. A la derecha se encuentra un núcleo de normoblasto expulsado (rodeado de una fina capa de citoplasma) recién fagocitado por el macrófago ubicado en el centro. El eritrocito libre (en realidad, un reticulocito) aún contiene escasos restos de orgánulos. (Según Bessis).

ósea representan una reserva que se moviliza con facilidad frente a requerimientos repentinos, por ejemplo, una hemorragia aguda. Se produce un verdadero incremento de la producción de eritrocitos por estimulación de la eritropoyesis debida al factor de crecimiento **eritropoyetina (EPO)**. Esta glucoproteína es producida por las células intersticiales renales (véase el Capítulo 20), las cuales poseen sensores para O_2 que reaccionan ante la hipoxia (disminución de la presión de oxígeno) y aumentan la producción y la liberación de EPO. La baja presión de oxígeno en los tejidos puede deberse a una disminución de la cantidad de eritrocitos circulantes como consecuencia de la eliminación normal, hemorragia o aumento de la degradación de eritrocitos en ciertas formas de anemia. La EPO estimula la eritropoyesis, sobre todo por *acción sobre las CFU-E* con especial sensibilidad para EPO. De este modo, se estimula la proliferación y la diferenciación de la CFU-E y se inhibe la apoptosis. La EPO también tiene *cierto efecto sobre los proeritroblastos y los eritroblastos basófilos*. Con la máxima estimulación por EPO, la producción de eritrocitos se incrementa hasta 10 veces el valor normal.

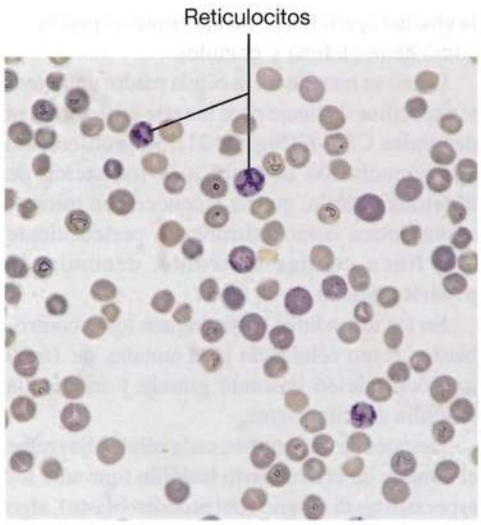

Fig. 10-26. Imagen con microscopio óptico de un **extendido de sangre** teñido por la técnica **supravital con violeta brillante de cresilo** para identificar los **reticulocitos**. La muestra de sangre proviene de un paciente con aumento de la cantidad de reticulocitos en la sangre. ×660. Barra: 10 µm. (Cedida por E. Mortensen).

Como ya se mencionó, con el paso del tiempo los eritrocitos se tornan más frágiles y modifican su forma hacia la esférica. Después de unos 120 días en el torrente sanguíneo, los eritrocitos modificados por la edad son fagocitados por los macrófagos, en especial en el hígado, el bazo y la médula ósea. La hemoglobina se degrada con rapidez y el hierro liberado se transfiere a la sangre donde, unido a la globulina plasmática **transferrina**, es transportado a la médula ósea. Junto con el hierro ingerido con la dieta, aquí ingresa en la producción de nueva hemoglobina en los nuevos eritrocitos. La parte no férrica del hemo es transformada en el pigmento biliar **bilirrubina**, que se une a albúmina para ser transportada al hígado, donde se conjuga con ácido glucurónico a glucurónido de bilirrubina, que es secretado con la bilis. La porción globina de la hemoglobina se degrada a aminoácidos libres que pasan a formar parte del fondo común de aminoácidos del organismo. Los macrófagos de la médula ósea, el bazo y el hígado pueden almacenar parte del hierro unido a las proteínas **ferritina** o **hemosiderina**. La carencia marcada de hierro se refleja con claridad en los extendidos habituales de sangre periférica, con eritrocitos pequeños (microcitosis) y pálidos (hipocromía).

Reticulocitosis

Ante el aumento de la proliferación y la acelerada liberación de eritrocitos desde la médula ósea, se incrementa la cantidad de reticulocitos en la sangre circulante, situación denominada **reticulocitosis**. En la clínica, se utiliza mucho el recuento de reticulocitos como parámetro simple y confiable para evaluar el nivel de actividad de la eritropoyesis. En los casos en que la vida media de los eritrocitos está muy disminuida, por ejemplo la anemia hemolítica, los reticulocitos pueden representar hasta casi el 50% de los glóbulos rojos circulantes.

BOOK'S COPICENTRO USAC / 2016

booksmedicos.org

Aplicación clínica de la eritropoyetina (EPO)

En ciertas patologías renales graves, se observa anemia manifiesta debida a una eritropoyesis deficiente, causada por disminución de la producción de EPO por los riñones. El tratamiento de estos pacientes con EPO tiene efecto beneficioso sobre la anemia en la mayoría de los casos. El tratamiento con EPO también se aplica en otras anemias debidas a disminución de la producción de eritropoyetina, por ejemplo en recién nacidos prematuros, pero esta terapéutica con EPO también ha demostrado tener efecto beneficioso en los pacientes con anemia a pesar de una producción normal de esta molécula estimulante de la eritropoyesis. Especialmente, se refiere a pacientes sometidos a quimioterapia por cáncer, que suelen desarrollar anemia que requiere transfusiones.

Se ha dilucidado la secuencia de nucleótidos del gen de la eritropoyetina humana, y en el tratamiento clínico se utiliza ahora EPO obtenida in vitro por tecnología génica (EPO recombinante).

Granulopoyesis (formación de los granulocitos)

Como se mencionó, existe una célula madre unipotente específica del linaje de cada uno de los tres tipos de granulocitos, *CFU-G* (que deriva de la célula madre común para granulocitos neutrófilos y monocitos, *CFU-GM*) para los granulocitos neutrófilos, *CFU-Eo* para los granulocitos eosinófilos y *CFU-B* para los granulocitos basófilos (véase la Fig. 10-21).

El **mieloblasto** es el primer estadio de la serie granulocítica identificable con el microscopio óptico. Es una célula grande, de 12-20 µm, con un núcleo oval, grande y bastante claro. El citoplasma es basófilo y no contiene gránulos específicos (puede contener escasos gránulos azurófilos).

El mieloblasto se divide y da origen a los **promielocitos**, grandes células con citoplasma basófilo y gránulos azurófilos (Fig. 10-27).

Los promielocitos sufren una o varias mitosis, y las células formadas se diferencian a **mielocitos** (véanse las Figs. 10-23, 10-27 y 10-28). El citoplasma es ligeramente basófilo y el núcleo presenta cromatina organizada en grumos gruesos, ha disminuido de tamaño y es más aplanado. El tamaño de las células ha disminuido a unos 15 µm.

Los mielocitos se dividen y las células hijas presentan un núcleo cada vez más pequeño y más aplanado, que por último se incurva y adopta una forma arriñonada o se asemeja a un bastón curvo. La célula se denomina **metamielocito** (Fig. 10-28) y ya no se divide. Los metamielocitos son las *primeras células de la serie granulocítica, que puede clasificarse en tipos neutrófilo, eosinófilo o basófilo*, dado que contiene los *correspondientes tipos de gránulos* en el citoplasma. La transición a granulocito maduro sólo se nota por la formación de los lóbulos nucleares. La denominación **en cayado** se utiliza para los metamielocitos

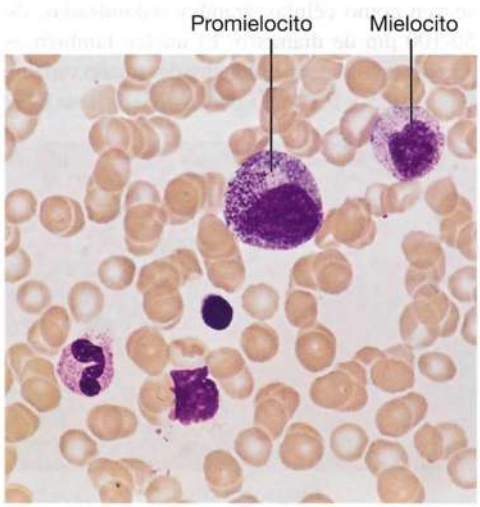

Fig. 10-27. Imagen con microscopio óptico de un **extendido de médula ósea** que muestra un **promielocito** y un **mielocito**. Tinción de May-Grünwald-Giemsa. ×660. Barra: 10 µm. (Cedida por E. Mortensen).

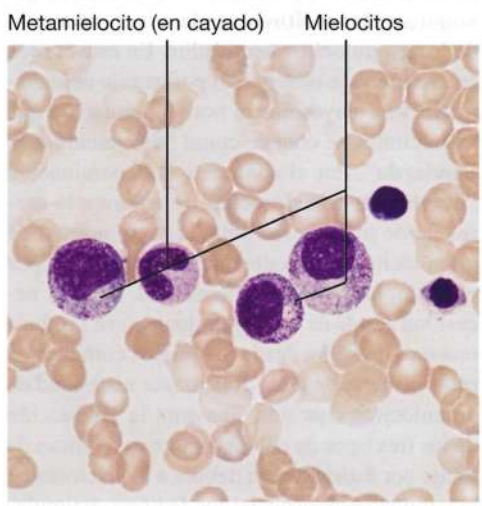

Fig. 10-28. Imagen con microscopio óptico de un **extendido de médula ósea** que muestra 3 **mielocitos** y un **metamielocito en cayado**. Tinción de May-Grünwald-Giemsa. ×660. Barra: 10 µm. (Cedida por E. Mortensen).

BOOK'S COPICENTRO USAC / 2016

booksmedicos.org

(neutrófilos) cuyos núcleos presentan la forma de un bastón curvo (Fig. 10-28). Representan la transición entre el metamielocito y el granulocito maduro con núcleo segmentado (lobulado).

Sólo los granulocitos maduros poseen movilidad independiente y son los únicos que, en condiciones normales, llegan al torrente sanguíneo. Por lo general, la sangre contiene escaso porcentaje de metamielocitos, que es el tipo de granulocito más inmaduro en la sangre normal. La *reserva* de metamielocitos y de granulocitos maduros capaz de ser *movilizada* de inmediato representa *más de 15 veces* la cantidad de granulocitos circulantes.

La maduración de mieloblasto a granulocito maduro dura unos 10 días. Es característico de la serie granulocítica que la cantidad de células que se encuentran en la médula ósea sea mucho mayor que la de la sangre circulante (casi en 40 veces). Los granulocitos sólo circulan unas 10 horas y ya no pueden demostrarse en el torrente sanguíneo. Algunos mueren en los vasos, pero no se conoce el destino de los demás, salvo cuando abandonan el torrente sanguíneo debido a una inflamación, como se mencionó.

Los granulocitos circulantes en el torrente circulatorio se dividen en dos fondos comunes aproximadamente iguales: un **fondo común circulante** y un **fondo común marginal**, que se adhiere temporariamente al endotelio de las paredes vasculares. En condiciones normales, el contenido de granulocitos en la sangre circulante es constante, salvo pequeñas variaciones diarias. En caso de *infección bacteriana*, se produce un incremento notable e inmediato de la cantidad de leucocitos circulantes, denominado **leucocitosis** aguda, con predominio de los granulocitos neutrófilos. En estos casos en la sangre se observa un porcentaje de metamielocitos mayor que el normal, situación que en la clínica se conoce como "**desviación a la izquierda**". Por el contrario, la denominación "**desviación a la derecha**" se refiere a la presencia de una fracción mayor de lo normal de granulocitos hipersegmentados circulantes, por ejemplo, en la anemia perniciosa. Ante la necesidad aguda de más granulocitos, se produce una movilización desde los fondos comunes de reserva mencionados. Si la mayor necesidad de granulocitos continúa, aumenta la producción de los tres tipos de células madre específicas de linaje por estimulación debida a los factores de crecimiento, en especial los factores estimuladores de colonias de *granulocitos-macrófagos (GM-CSF)* y de *granulocitos (G-CFS)* producidos por las células de la estroma en la médula ósea, y por los macrófagos y los linfocitos T activados.

Monocitopoyesis (formación de los monocitos)

La célula madre unipotente específica del linaje de monocitos, *CFU-M*, da origen a los **monoblastos**, que son difíciles de identificar en los extendidos de médula ósea. Lo mismo ocurre con los **promonocitos,** que se forman por división y diferenciación de los monoblastos. Los promonocitos también se dividen por mitosis y las células hijas se diferencian finalmente a monocitos, que son liberados al torrente sanguíneo. En el Capítulo 8 y al comienzo de este capítulo se analizó su destino.

El mayor reclutamiento de monocitos que ocurre, por ejemplo, en relación con un proceso inflamatorio, se produce en parte por incorporación de un pequeño fondo común de promonocitos en la médula ósea, y en parte por estimulación de CFU-M ejercida por el factor estimulante de colonias de macrófagos (M-CSF) secretado por las células de la estroma de la médula ósea y por los macrófagos activados.

Linfopoyesis (formación de los linfocitos)

Los estadios iniciales de la formación de los linfocitos se estudiaron en la sección sobre células madre y se describe con mayor detalle en el Capítulo 16.

Trombopoyesis (formación de los trombocitos)

Los trombocitos o plaquetas se forman por fragmentación de células gigantes denominadas **megacariocitos** que, en el adulto, se encuentran sobre todo en la médula ósea, donde se originan.

Con microscopia óptica, los megacariocitos se ven como células grandes redondeadas, de 50-100 µm de diámetro. El núcleo también es grande, con numerosos lóbulos de tamaño variable (Figs. 10-29 y 10-31). Es *poliploide*, con hasta 64 n.

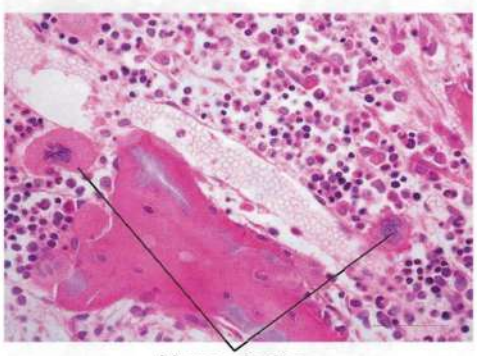

Fig. 10-29. Imagen con microscopio óptico de un corte de **médula ósea roja hematopoyética** que muestra 2 **megacariocitos**, entre otras células. Tinción con hematoxilina-eosina. ×150. Barra: 50 µm.

BOOK'S COPICENTRO USAC / 2016

booksmedicos.org

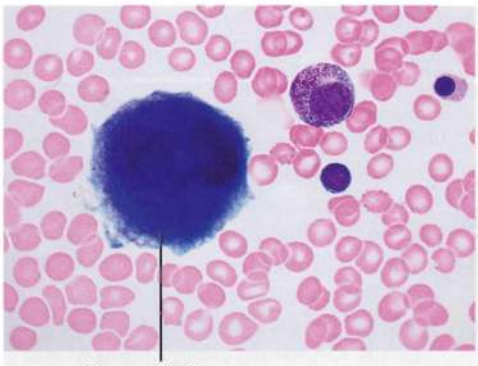

Fig. 10-30. Imagen con microscopio óptico de un **extendido de médula ósea** que muestra un **megacarioblasto**. Tinción de May-Grünwald-Giemsa. ×570. Barra: 10 µm.

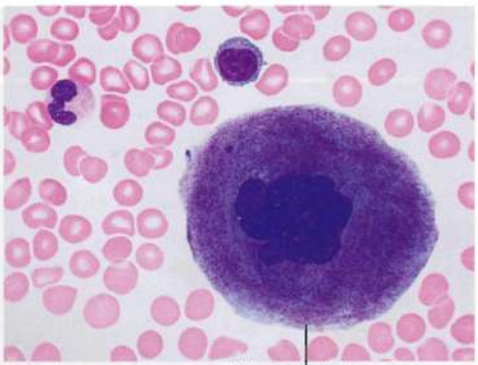

Fig. 10-31. Imagen con microscopio óptico de un **extendido de médula ósea** que muestra un **megacariocito**. Nótese el núcleo lobulado. Tinción de May-Grünwald-Giemsa. ×570. Barra: 10 µm.

El abundante citoplasma es apenas eosinófilo en los extendidos de médula ósea y contiene numerosos **gránulos azurófilos** pequeños. Sólo el borde basófilo externo del citoplasma carece de gránulos o de otros orgánulos.

La célula madre unipotente específica del linaje de los megacariocitos y, por lo tanto, de los trombocitos, *CFU-Meg*, da origen al **megacarioblasto**, que es la primera célula identificable por su morfología en la serie trombocítica, es decir, los estadios celulares desde el megacarioblasto hasta las plaquetas. El megacarioblasto es una célula muy grande, de 30-100 µm de diámetro, con un gran núcleo oval y citoplasma basófilo (Fig. 10-30). Los tamaños del núcleo y del citoplasma dependen del grado de poliploidia. Después de repetidas replicaciones del DNA no seguidas por división celular, el núcleo disminuye de tamaño y se hace lobulado (Fig. 10-31). Después, el citoplasma se torna cada vez más eosinófilo y en él aparecen gránulos azurófilos.

En el **megacariocito trombocitogénico** (megacariocito formador de plaquetas), los gránulos forman pequeños grupos en el citoplasma, sobre todo en la periferia, donde también se distinguen evaginaciones similares a seudópodos. Los seudópodos se extienden entre las células endoteliales de los pequeños vasos sanguíneos de la médula ósea (sinusoides), donde se fragmentan en las plaquetas que son arrastradas por el torrente sanguíneo (véanse también las Figs. 11-4 y 11-5, pág. 255); sólo después adoptan la forma discoide característica. La célula se degenera cuando el citoplasma se ha transformado en plaquetas, y el núcleo con los restos de citoplasma es fagocitado por los macrófagos. En ocasiones, se liberan al torrente sanguíneo fragmentos de mayor tamaño o los núcleos "desnudos", que son captados en los pulmones y degradados allí.

El período de maduración en la médula ósea, desde la aparición del megacarioblasto hasta la liberación de las plaquetas, dura unos 10 días. Los trombocitos circulantes tienen una vida media adicional similar en el torrente sanguíneo.

En condiciones normales, el número de plaquetas circulantes se mantiene constante, dentro de límites estrechos. Si disminuye en cantidad, aumenta la producción por estimulación de la proliferación de megacarioblastos y de la maduración de los megacariocitos, y se refuerza la producción de trombocitos debido a la acción del factor de crecimiento **trombopoyetina (TPO)**.

Aplicación clínica de la trombopoyetina (TPO)

La disminución importante del número de trombocitos o **trombocitopenia** causa defectos de la hemostasia, y en parte se estudia como patología separada y en parte como complicación frecuente y grave de la quimioterapia intensiva por enfermedades malignas. Se ha intentado el uso de trombopoyetina recombinante para el tratamiento de la trombocitopenia, pero hasta el momento los resultados clínicos no han sido positivos. Sin embargo, las sustancias estimulantes del receptor de trombopoyetina, denominadas agonistas de receptor, pueden utilizarse para el tratamiento de ciertas formas de la trombocitopenia.

BOOK'S COPICENTRO USAC / 2016

booksmedicos.org

Cuestionario sobre la sangre

1. Nombre todos los elementos figurados de la sangre.
2. ¿Cuál es el diámetro de los eritrocitos?
3. ¿Cuál es la forma del núcleo en los tres tipos de granulocitos?
4. ¿Qué aspecto tienen los trombocitos en un preparado de un extendido común de sangre periférica?
5. Nombre algunas sustancias que se encuentran en los gránulos primarios y secundarios, respectivamente, de los granulocitos neutrófilos.
6. ¿Cuál es la función de los eritrocitos?
7. ¿Qué ocurre con los trombocitos cuando se activan?
8. Explique brevemente la función de los granulocitos neutrófilos.
9. ¿De qué tipo celular son precursores los monocitos?
10. ¿Cómo se llaman las dos principales poblaciones de linfocitos?
11. ¿Qué se entiende por mielopoyesis?
12. ¿Qué dos propiedades esenciales caracterizan a una célula madre pluripotente?
13. ¿Qué marcadores de superficie se encuentran en las células madre hematopoyéticas?
14. ¿Cómo se llama la última célula nucleada en el linaje celular eritroide?
15. ¿Qué son los reticulocitos?
16. ¿Dónde se produce eritropoyetina y cuál es su función?
17. ¿A partir de qué estadio celular de la granulopoyesis es posible distinguir los precursores de los tres tipos de granulocitos?
18. ¿A qué célula se le aplica la denominación en cayado?
19. ¿Cuánto tiempo circulan los granulocitos en el torrente sanguíneo?
20. ¿Cómo se llama la célula a partir de la cual se forman las plaquetas y cuál es su tamaño aproximado?

BOOK'S COPICENTRO USAC / 2016

booksmedicos.org

CAPÍTULO 11

Médula ósea

"Casi siempre tenía razón, pero generalmente se las arreglaba para evitarlo".
K.K. Steincke

La médula ósea es un tejido conectivo especializado. La primera médula ósea primitiva aparece en el embrión en el segundo mes de vida intrauterina, cuando los primeros huesos comienzan a osificarse, y después se desarrolla en los demás huesos a medida que se forman (Fig. 11-1). Gradualmente, la médula ósea toma a su cargo la función formadora de la sangre que tenía el hígado (véase el Capítulo 10, pág. 242) y es el principal tejido hematopoyético de la última mitad de la vida fetal y del resto de la vida.

Aspecto macroscópico de la médula ósea

A simple vista, la médula ósea aparece roja o amarilla. La **médula ósea roja** tiene actividad hematopoyética y el color se debe al contenido de eritrocitos y sus precursores con hemoglobina abundante. La **médula ósea amarilla** casi no tiene actividad hematopoyética y hay predominio de adipocitos, que le confieren la tonalidad amarillenta. Las médulas óseas amarilla y roja pueden transformarse entre sí, según las necesidades. En los *neonatos y en los niños pequeños, toda la médula ósea es roja*, pero a partir de los 5- 6 años comienza a transformarse en médula amarilla en los extremos de los huesos largos. En la edad adulta, sólo se encuentra médula ósea roja en el esqueleto axial.

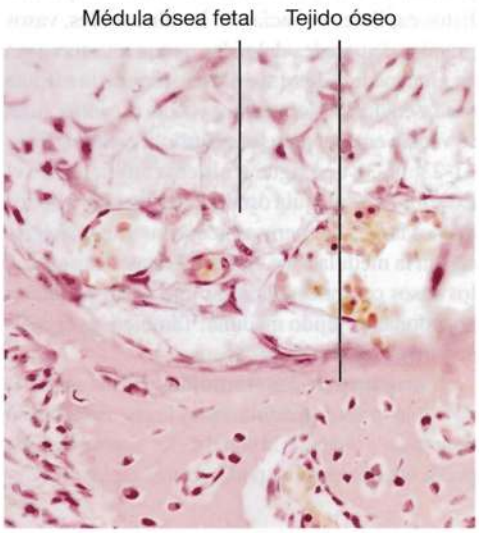

Fig. 11-1. Imagen con microscopio óptico de la **médula ósea primitiva** de un feto en el tercer mes de vida intrauterina. En algunos de los vasos sanguíneos recién formados, se observan eritrocitos nucleados. Corte teñido con hematoxilina-eosina. ×275. Barra: 20 µm.

Fig. 11-2. Dibujo esquemático de un **corte transversal de médula ósea**, que muestra su división en un compartimiento hematopoyético y un compartimiento vascular. (Según Weiss).

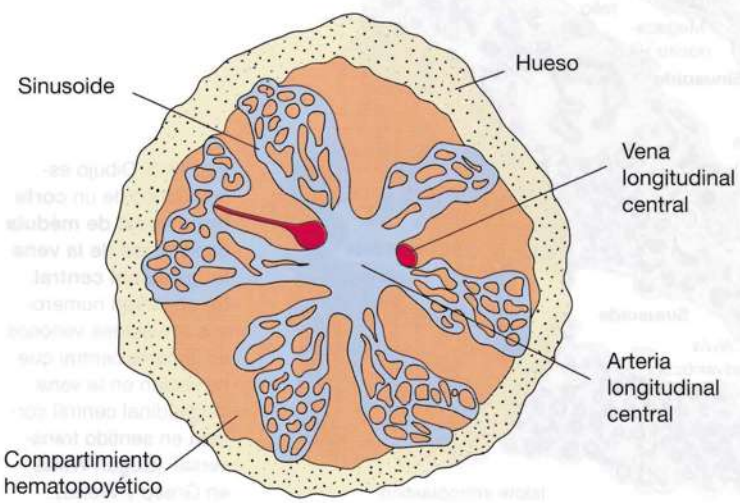

Características histológicas de la médula ósea

Al igual que otros tejidos conectivos, la médula ósea contiene células, una matriz extracelular y vasos. Estos vasos conforman un *compartimiento vascular* compuesto principalmente por un sistema de sinusoides y separado de un *compartimiento hematopoyético* que forma columnas o cuñas irregulares entre los vasos (Fig. 11-2; véase también la Fig. 10-29, pág. 250). En la médula roja, el compartimiento hematopoyético está ocupado casi en su totalidad por células hematopoyéticas incluidas en un escaso tejido conectivo reticular, denominado *estroma de la médula ósea*. En la porción central de la médula, alrededor de los grandes vasos se observa gran cantidad de grasa, dado que la hematopoyesis es más activa en la periferia. En la médula ósea amarilla, la grasa ocupa casi todo el compartimiento hematopoyético, donde sólo se distinguen algunos megacariocitos.

Compartimiento vascular de la médula ósea. El compartimiento vascular conforma un esqueleto estructural en la médula. En un hueso largo típico,

BOOK'S COPICENTRO USAC / 2016

booksmedicos.org

la médula está irrigada por un único vaso grande, la **arteria nutricia**, que recorre el hueso compacto en la mitad de la diáfisis. En la parte central de la médula, la arteria nutricia se divide en dos ramas, las **arterias longitudinales centrales,** cada una de las cuales se dirige a su lado de la diáfisis. Desde las arterias centrales de recorrido longitudinal, se emiten ramas radiales que transcurren hacia la periferia de la médula, donde forman capilares. Estos capilares se vacían en los **sinusoides**, vasos grandes de paredes delgadas que se anastomosan en gran medida entre sí en la periferia de la médula ósea y envían prolongaciones hacia el centro. Aquí se vacían en una **vena longitudinal central** (Figs. 11-2 y 11-3), que sigue el sistema arterial hacia el exterior de la médula ósea. En las metáfisis de los huesos largos, numerosas pequeñas arterias ingresan en la médula ósea, donde se anastomosan con los vasos centrales, mientras que venas pequeñas abandonan el tejido medular. También las epífisis son irrigadas por varios vasos.

Estructura de los sinusoides. El intercambio de células entre la médula ósea y la circulación sólo tiene lugar a través de la pared de los sinusoides, que puede estar compuesta por hasta tres capas: el endotelio, una capa de sustancia similar a la membrana basal, y una capa de células reticulares adventicias (Fig. 11-3); sólo el endotelio aparece siempre.

Al igual que en casi todo el resto del sistema vascular, el **endotelio** es un delgado epitelio simple plano, donde las células están interconectadas mediante complejos de unión, aunque sin zonulae occludentes (véase el Capítulo 15). Una capa inconstante de material semejante a la membrana basal, pero que rara vez presenta sus características específicas, separa el endotelio de las células reticulares adventicias circundantes.

En condiciones normales, casi la mitad de la superficie externa de la pared del sinusoide está recubierta por **células reticulares adventicias**. Sus delgadas prolongaciones citoplasmáticas pueden extenderse hasta la profundidad del compartimiento hematopoyético, donde forman una red anastomosada, provista de finas fibras reticulares producidas por las células reticulares. Se cree que son contráctiles, dado que cuando aumenta la liberación de células desde la médula ósea hacia la sangre a través de la pared del sinusoide (por estimulación hematopoyética), cubren una parte menor de la superficie externa de la pared. De esta

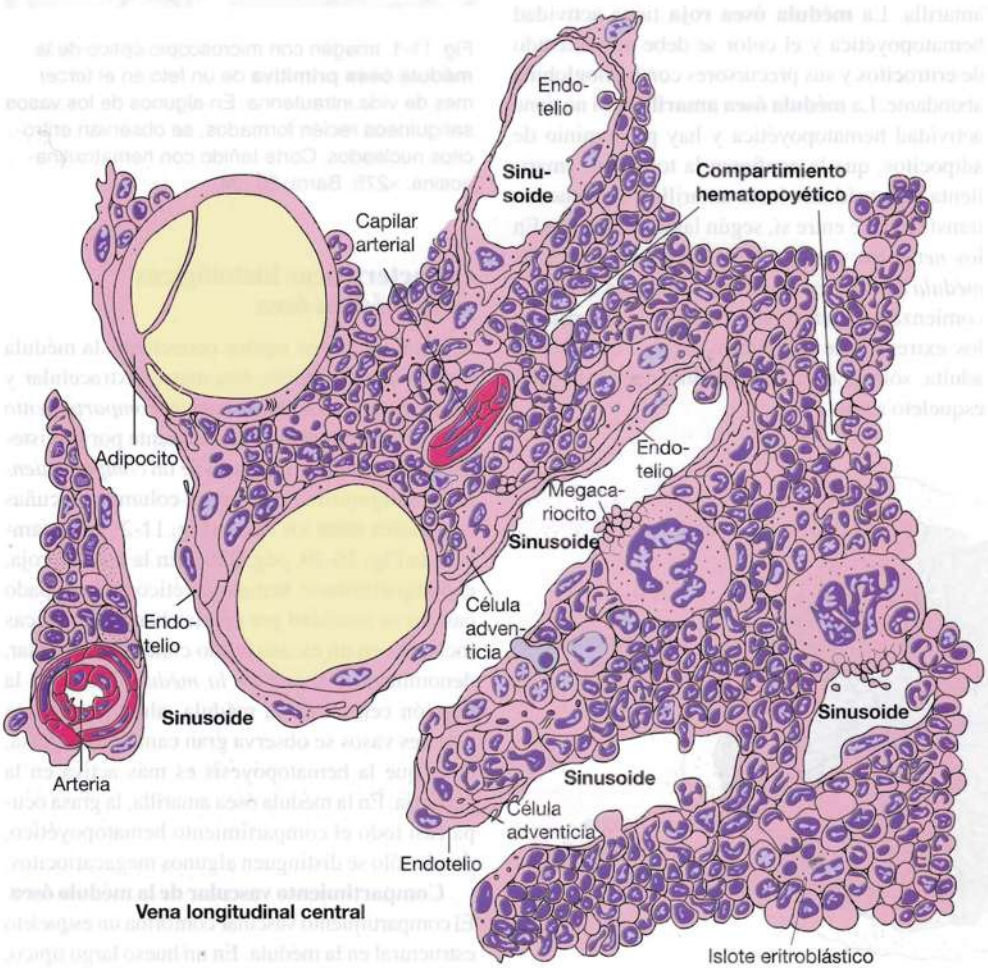

Fig. 11-3. Dibujo esquemático de un **corte transversal de médula ósea cerca de la vena longitudinal central**. Se observan numerosos sinusoides venosos en la parte central que se vacían en la vena longitudinal central cortada en sentido transversal. (Según Weiss, en Greep y Weiss).

BOOK'S COPICENTRO USAC / 2016

booksmedicos.org

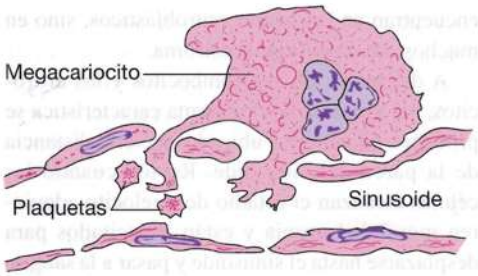

Fig. 11-4. Dibujo esquemático que muestra la **formación de plaquetas en la médula ósea**. Las plaquetas son liberadas de las prolongaciones citoplasmáticas del megacariocito, que se extienden hacia la luz del sinusoide. (Según Windle).

manera, aumenta la probabilidad del pasaje transendotelial. Cuando son abundantes, las células reticulares adventicias pueden transformarse en células adiposas típicas que, a su vez, transforman la médula roja en amarilla.

El *pasaje transendotelial* de células maduras desde el compartimiento hematopoyético a la luz del sinusoide tiene lugar directamente a través de la célula endotelial, donde en los sitios más aplanados se forma un **poro de migración** transitorio. Estos poros son relativamente pequeños respecto del tamaño de las células migrantes y desaparecen en cuanto pasa la célula sanguínea. Las células del compartimiento hematopoyético sólo pasan a la sangre cuando han alcanzado cierto grado de diferenciación.

El **compartimiento hematopoyético de la médula ósea** es el espacio ubicado entre los sinusoides, que está ocupado por **células hematopoyéticas** y por la **estroma de la médula ósea** compuesta por células y matriz extracelular. Las células de la estroma incluyen células reticulares (en su mayor parte, son las células reticulares adventicias mencionadas antes) que forman fibras reticulares, además de macrófagos y adipocitos, que en apariencia se forman por acumulación de grasa en las células reticulares adventicias. Además de las fibras reticulares, la matriz extracelular se compone de proteoglucanos y de *glucoproteínas multiadhesivas*, entre ellas, fibronectina y laminina. Como se mencionó en el Capítulo 10 (pág. 245), se cree que las moléculas de adhesión de la estroma contribuyen a mantener determinados **microambientes celulares de la estroma**, donde distintos estadios de células madre, y quizá también estadios más avanzados en la hematopoyesis, quedan retenidos durante un cierto período por unión, por ejemplo, de la fibronectina a los receptores de superficie de las células hematopoyéticas. Como además se mencionó en el Capítulo 10, las células de la estroma también producen una serie de factores de crecimiento para las células eritropoyéticas. Se cree que estos factores son fijados, concentrados y presentados a las células madre por la matriz extracelular de los distintos microambientes celulares de la estroma. La relación por la cual las células madre circulantes, por ejemplo las inyectadas como parte del trasplante de médula ósea, se ubican en sitios específicos de la estroma de la médula ósea y comienzan allí la hematopoyesis se denomina **orientación** (ing. *homing*), y se cree que se debe a la presencia de moléculas de adhesión específicas que reaccionan con los receptores en la superficie de las células madre.

Las células hematopoyéticas no se localizan en la médula en forma aleatoria. Así, los *megacariocitos* se encuentran siempre adosados a la pared del sinusoide por sobre una abertura por la cual largas prolongaciones de citoplasma del megacariocito se extienden hasta la luz (Fig. 11-4). Las plaquetas pueden formarse por desprendimiento de fragmentos de citoplasma de las prolongaciones, que vuelven a fraccionarse (Fig. 11-5) o pasan megacariocitos enteros a la luz, luego a la circulación y liberan plaquetas al torrente circulatorio.

Prolongaciones citoplasmáticas

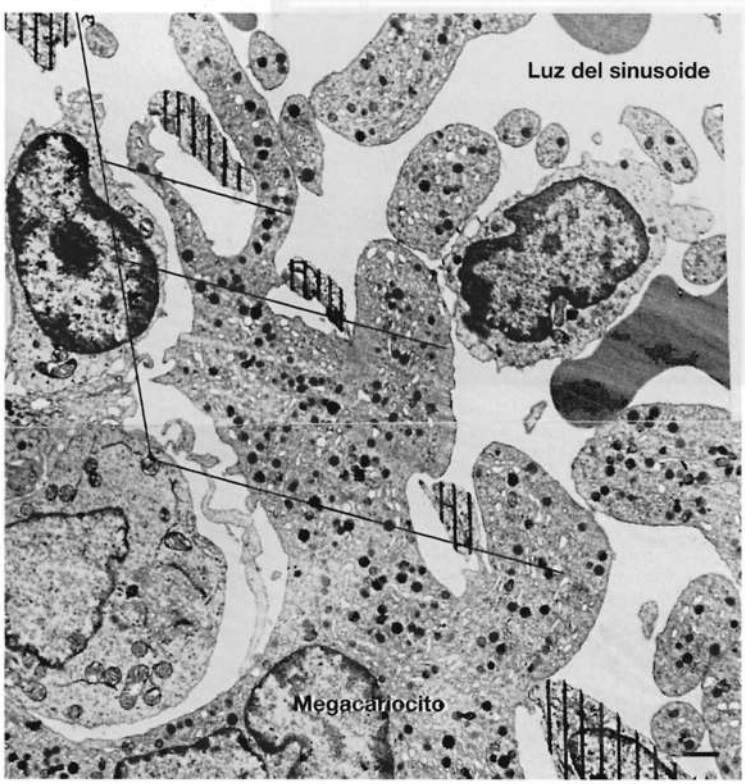

Fig. 11-5. Imagen captada con microscopio electrónico de transmisión (obtenida por montaje de varias tomas) que muestra la **formación de plaquetas en la médula ósea** y corresponde al dibujo de la Figura 11-4. Se distingue un megacariocito ubicado sobre la pared de un sinusoide (señalada con rayado vertical). Las plaquetas se liberan de las prolongaciones citoplasmáticas del megacariocito, de las cuales se distinguen tres que sobresalen en la luz del sinusoide. ×4800. Barra: 2 µm. (Según Behnke y Forer).

BOOK'S COPICENTRO USAC / 2016

booksmedicos.org

Al igual que las plaquetas, los *eritrocitos* son inmóviles y se forman cerca de los sinusoides. En las regiones eritropoyéticas, las células adoptan una disposición característica denominada **islotes eritroblásticos,** compuestos por eritroblastos alrededor de un macrófago que los rodea en parte (véanse las Figs. 10-25, pág. 248, y 11-3). La función principal de los macrófagos es fagocitar los núcleos eliminados y los eritroblastos defectuosos. Así, el macrófago central posee fagosomas que contienen eritrocitos. Los macrófagos no sólo se encuentran en los islotes eritroblásticos, sino en muchos otros sitios de la estroma.

A diferencia de los trombocitos y los eritrocitos, los *granulocitos* en forma característica se producen en cúmulos ubicados a cierta distancia de la pared del sinusoide. Recién cuando las células alcanzan el estadio de mielocito adquieren movilidad propia y están capacitados para desplazarse hasta el sinusoide y pasar a la sangre.

Como se comprende, la hematopoyesis en la médula ósea es *exclusivamente extravascular.*

Investigación clínica de la médula ósea

Por lo general, para la investigación clínica de la médula ósea se realiza una **aspiración de médula ósea**, a menudo combinada con una **biopsia por perforación ósea** en el mismo acto, que se efectúa con anestesia local. Se introduce por perforación una cánula especial a través del hueso compacto hasta el espacio medular de la espina ilíaca posterior superior. El proceso se denomina **cristapunción** y **cristabiopsia**, según el objetivo. Con la punción se aspira material para realizar extendidos y para la investigación histológica del corte de un coágulo, mientras que con la biopsia se obtiene un cilindro de tejido para su evaluación histológica. En la actualidad ya casi no se realiza punción esternal, dado que hay riesgo de perforar el esternón y la arteria aorta ubicada detrás, y en ocasiones no es posible obtener biopsia. La mayor parte de las ilustraciones de células hematopoyéticas de los Capítulos 10 y 11 son imágenes con microscopio óptico de preparados obtenidos por aspiración de médula ósea.

Cuestionario sobre médula ósea

1. ¿En qué dos porciones principales se divide la médula ósea?
2. Intente describir brevemente la irrigación sanguínea de la médula ósea.
3. ¿Qué tres capas forman la pared de los sinusoides medulares?
4. ¿Qué ocurre con las células reticulares adventicias en relación con la transformación de médula roja en médula amarilla?
5. ¿Qué tipos celulares componen la estroma de la médula ósea?
6. ¿De qué modo influyen las células de la estroma sobre la hematopoyesis?
7. ¿Qué se entiende por el concepto de orientación u "homing"?
8. ¿Dónde se localizan los megacariocitos en la médula ósea?
9. ¿Qué es un islote eritroblástico?
10. ¿Cómo se llaman los dos tipos de médula ósea diferenciables a simple vista y cuál es la principal diferencia?

BOOK'S COPICENTRO USAC / 2016

booksmedicos.org

CAPÍTULO 12

Tejido esquelético

"¡Qué obra maestra es el hombre! ¡Cuán noble su razón! ¡Cuán infinito en sus facultades! ¡Qué expresivos y admirables su forma y sus movimientos!".

William Shakespeare

La palabra esqueleto (gr. *skeleton*) significa materia seca, pero esta denominación difícilmente podría ser más errónea. Sin duda, los tejidos esqueléticos poseen vida, y el conocimiento de su estructura y su función conforma la base para comprender, diagnosticar y tratar tanto las enfermedades del esqueleto como las que influyen sobre éste.

En los mamíferos, en realidad los tejidos esqueléticos se limitan a tres: **tejido conectivo denso, tejido cartilaginoso** y **tejido óseo**. De estos, el tejido conectivo denso es una variante del conectivo propiamente dicho, mientras que los tejidos cartilaginoso y óseo son formas muy especializadas de tejido conectivo. En el Capítulo 8 se vio la histología del tejido conectivo denso y ahora sólo se considerará en la sección sobre articulaciones. En cambio, se estudiarán con más detalle el tejido cartilaginoso y el tejido óseo.

Tejido cartilaginoso

El cartílago (lat. *cartilago*; gr. *chondros*) es una forma especializada de tejido conectivo y, al igual que otros tejidos conectivos, está compuesto por células y componentes extracelulares. Las células, los **condrocitos**, están aisladas en pequeños espacios o **lagunas** (lat. *lacuna,* cavidad) de la abundante **matriz** extracelular, compuesta por *fibras* incluidas en una *sustancia fundamental*. A diferencia de otros tipos de tejido conectivo, el cartílago *no contiene vasos ni terminaciones nerviosas* y las células se nutren por difusión a través de la sustancia fundamental, un gel coloidal muy firme que contiene agua.

En el ser humano adulto hay relativamente poco cartílago; pero en el feto y en la infancia, el cartílago desempeña un papel muy importante en el desarrollo del organismo. Es capaz de crecer con gran rapidez y al mismo tiempo mantener cierta consistencia, propiedades que lo hacen adecuado como material esquelético durante el desarrollo fetal. La mayor parte del esqueleto se encuentra como moldes de cartílago que luego serán reemplazados por huesos. Además, el crecimiento longitudinal de los huesos largos durante todo el período de crecimiento del individuo en la infancia y la adolescencia depende de la presencia de cartílago en las zonas de crecimiento de esos huesos. En el esqueleto del individuo adulto aparece cartílago en forma de cartílagos articulares y costales, y rodetes y discos articulares. Además, forma un armazón rígido para las vías aéreas y el pabellón auricular.

Sobre la base de la composición de la matriz intercelular, el **cartílago** se clasifica en **hialino, elástico** y **fibroso.** Salvo los cartílagos articular y fibroso, todos los demás están rodeados por una capa de tejido conectivo denso denominado **pericondrio**.

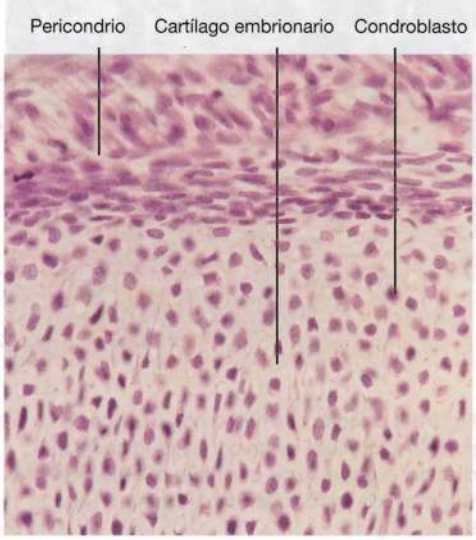

Fig. 12-1. Imagen con microscopio óptico de **cartílago embrionario** de feto humano en el tercer mes de vida intrauterina. Nótense los condroblastos densamente agrupados, separados sólo por escasa matriz cartilaginosa, que forman un **centro de condrificación**. Corte teñido con hematoxilina-eosina. ×340. Barra: 20 µm.

Cartílago hialino

En estado fresco, el cartílago hialino tiene un aspecto vidrioso azulado (gr. *hyalos*, vidrio). Es el tipo de cartílago más abundante, y en el individuo adulto se encuentra en los cartílagos costales, como parte del esqueleto nasal y en la laringe, la tráquea, los bronquios y las superficies articulares.

Histogénesis

Al igual que otros tejidos conectivos, el cartílago se desarrolla a partir del **mesénquima**,

BOOK'S COPICENTRO USAC / 2016

booksmedicos.org

denominación que refiere al tejido conectivo indiferenciado y de organización laxa del feto. Por lo general, se origina en el *mesodermo*. En la región de la cara y partes de la laringe, el mesénquima se caracteriza por ser de *origen ectodérmico*, desarrollado de la cresta neural. Con independencia del origen, ya hacia la quinta semana de vida intrauterina se distinguen zonas en las cuales las células del mesénquima se diferencian a **condroblastos,** que forman cúmulos celulares densos. Los condroblastos comienzan a secretar la sustancia fundamental amorfa metacromática y moléculas de colágeno que en el espacio *extracelular* se polimerizan a fibrillas colágenas. Estas regiones se denominan núcleos cartilaginosos o **centros de condrificación** (Fig. 12-1). A medida que aumenta la cantidad de matriz, la consistencia del tejido se hace más elástica y firme, y las células se ubican en pequeñas lagunas. Cuando los condroblastos están totalmente rodeados por la matriz extracelular, se denominan **condrocitos** (Figs. 12-2 y 12-3). Al mismo tiempo, a partir del mesénquima y alrededor del modelo cartilaginoso se desarrolla una capa de células aplanadas y de fibras colágenas, el **pericondrio** (Figs. 12-1 y 12-3). En cuanto se forman las primeras células cartilaginosas a partir del mesénquima, se produce el consiguiente crecimiento del cartílago de dos maneras distintas: intersticial y por aposición.

El **crecimiento intersticial** (lat. *interstitium*, espacio intermedio) ocurre *dentro* del cartílago existente. En el centro de condrificación, tiene lugar el crecimiento por división mitótica de las células cartilaginosas ya diferenciadas: los condrocitos; inmediatamente después de la mitosis, las dos células hijas producen una delgada pared de matriz. Tras una nueva división de las células hijas se forma un pequeño grupo de cuatro células, que a su vez pueden dividirse (véase la Fig. 12-3). Así, cada uno de los pequeños grupos formados contiene células originadas por divisiones mitóticas a partir de un único condrocito, por lo que se denominan **grupos isógenos** (gr. *isos*, igual; *genos*, origen). En particular, el crecimiento intersticial tiene lugar en el cartílago relativamente joven.

El **crecimiento por aposición** (lat. *ad*, junto a; *pono*, colocar) ocurre porque varias células mesenquimáticas *alrededor* del cartílago en formación se diferencian a condroblastos y luego a condrocitos. Después de la formación del pericondrio, tiene lugar la diferenciación de las células en el interior, en la denominada **capa condrógena**. Durante toda la vida fetal y (a menor velocidad) en el período de crecimiento de la infancia y la pubertad, se produce una condrogénesis por aposición continua desde el pericondrio. Por lo tanto, las células cartilaginosas recién diferenciadas se encuentran en las lagunas ubicadas inmediatamente por debajo del pericondrio.

Condrocitos

Los condrocitos vivos ocupan las lagunas, pero en los preparados observados con el microscopio óptico suelen aparecer contraídos. Los condro-

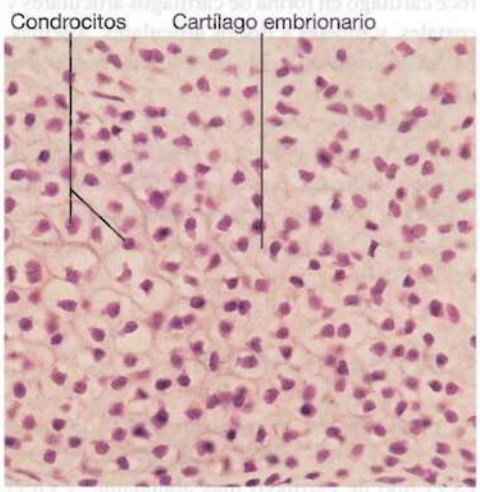

Fig. 12-2. Imagen con microscopio óptico de **cartílago embrionario** en una **etapa evolutiva algo más tardía** que la de la Figura 12-1. Los condroblastos ya se han diferenciado a condrocitos y estas células aparecen menos aglomeradas que los condroblastos debido a la presencia más abundante de matriz cartilaginosa. Corte teñido con hematoxilina-eosina. ×340. Barra: 20 µm.

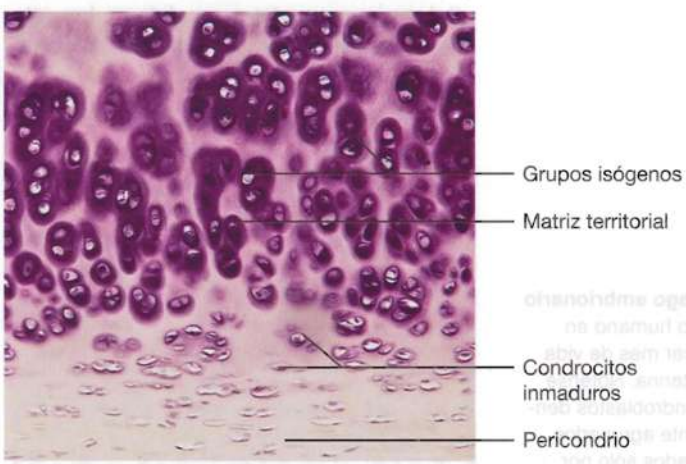

Fig. 12-3. Imagen con microscopio óptico de la porción superficial de un cartílago traqueal que muestra el aspecto de **cartílago hialino maduro**. Corte teñido con hematoxilina-eosina. ×140. Barra: 50 µm.

BOOK'S COPICENTRO USAC / 2016

booksmedicos.org

citos más inmaduros cercanos al pericondrio se encuentran en lagunas ovales, aplanadas en sentido paralelo a la superficie, mientras que los condrocitos maduros ubicados más en la profundidad del cartílago se hallan en lagunas más redondeadas (Fig. 12-3). La forma de los núcleos también varía en concordancia. El citoplasma es basófilo en los condroblastos y con el microscopio electrónico se distingue un retículo endoplasmático rugoso bien desarrollado (Fig. 12-4). Durante el proceso de diferenciación a condrocito, la basofilia se torna gradualmente en acidofilia y se retrae el retículo endoplasmático rugoso. A menudo, los condrocitos contienen cantidades importantes de grandes gránulos de glucógeno y pequeñas gotas de lípido.

Matriz cartilaginosa

Desde el punto de vista macroscópico y en los cortes comunes de cartílago hialino, la matriz parece carecer de estructura, porque las fibrillas colágenas tienen índice de refracción muy similar al de la sustancia fundamental. Pero mediante microscopia electrónica se distinguen las fibrillas muy finas (Fig. 12-4).

En los preparados teñidos con hematoxilina-eosina (HE), la matriz es acidófila cerca del pericondrio (es decir, en la región de los condroblastos), pero se torna gradualmente más basófila a medida que se penetra en la profundidad del cartílago, al mismo tiempo que maduran los condrocitos. A menudo se observa basofilia muy acentuada alrededor de cada grupo isógeno, y esta zona se denomina **matriz territorial** (Fig. 12-3).

La sustancia fundamental adquiere una coloración metacromática intensa. En su mayor parte, se compone del proteoglucano **agrecano**, cuyos principales glucosaminoglucanos son condroitín sulfatos y queratán sulfatos (véase también el Capítulo 8, pág. 212). La basofilia se debe a la elevada acidez de los grupos sulfato, y la notable basofilia de la matriz territorial representa el mayor contenido de proteoglucanos sulfatados en esta zona. El agrecano forma grandes **aglomeraciones** en la matriz intersticial, por unión con hialuronano.

En estado fresco, la matriz contiene alrededor del 75% de agua en forma de un gel firme, y el *cartílago se nutre por difusión de sustancias nutritivas y gases a través de la fase acuosa de este gel*.

El colágeno representa más del 40% del peso seco de la matriz cartilaginosa. En su mayor parte, el colágeno es de tipo II, característico del cartílago y que se encuentra en muy pocas otras localizaciones. Las fibrillas son muy delgadas y forman una red especialmente densa alrededor de las lagunas. También hay pequeñas cantidades de tipos más infrecuentes de colágeno (p. ej., los tipos IX y XI), que conforman las fibrillas de

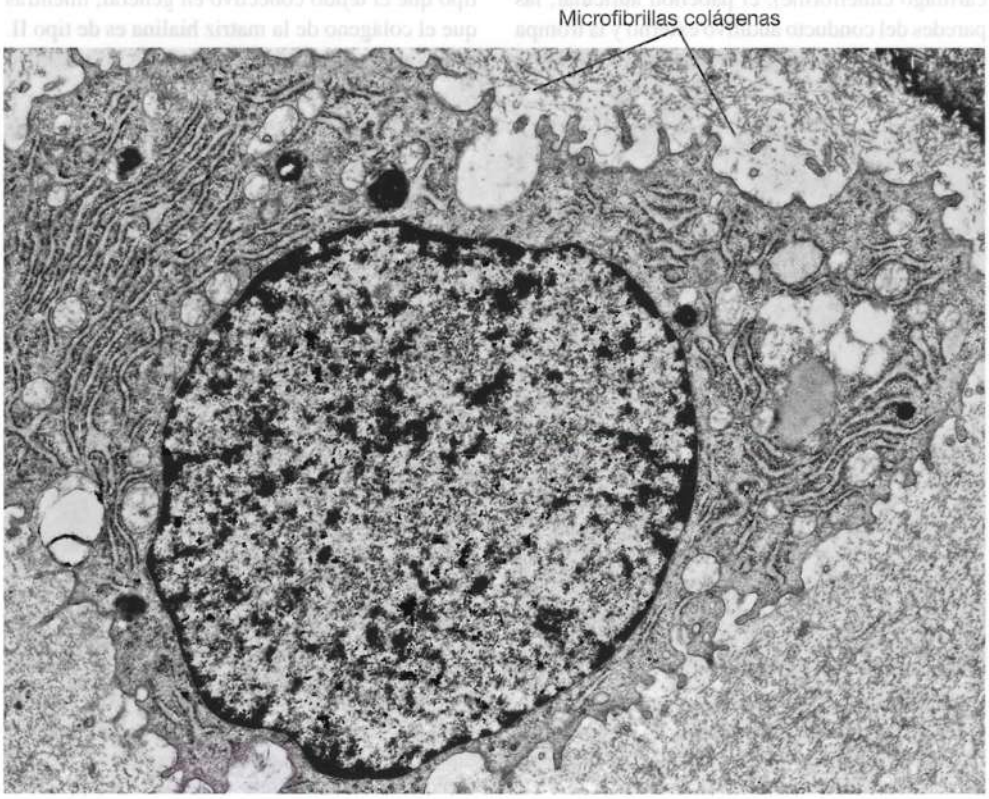

Fig. 12-4. Imagen de un **condrocito de cartílago hialino** captada con microscopio electrónico. En la matriz circundante, se distinguen microfibrillas de colágeno. ×15.000. Barra: 1 µm. (Cedida por J. Thyberg).

BOOK'S COPICENTRO USAC / 2016

booksmedicos.org

colágeno tipo II (véase también tipos de colágeno en el Capítulo 8, pág. 208).

La elevada concentración de grupos sulfato relacionados con el agrecano está en equilibrio de disociación con los iones sodio, por lo cual la matriz del cartílago posee gran actividad osmótica que atrae agua al interior del cartílago. Esto tensa las fibrillas colágenas e impide la tumefacción de la matriz. De esta manera, el cartílago presenta una presión hidrostática interna que le confiere una consistencia elástica firme.

Los condrocitos producen colágeno y proteoglucanos en la matriz. El ciclo secretor de las moléculas de colágeno se relaciona con las condiciones de secreción de otros productos proteicos. Esto también es válido para los proteoglucanos, a cuya proteína central se le acopla gran cantidad de polisacárido por glucosilación O-ligada en el aparato de Golgi (véase el Capítulo 3, pág. 83).

Los condrocitos también sintetizan **glucoproteínas multiadhesivas**, que les anclan a la matriz. Un ejemplo de éstas es la ancorina CII, una proteína de membrana de la superficie de los condrocitos que les fija al colágeno tipo II.

Cartílago elástico

El cartílago elástico se encuentra en la laringe (cartílago de la epiglotis, cartílago corniculado y cartílago cuneiforme), el pabellón auricular, las paredes del conducto auditivo externo y la trompa auditiva. A simple vista, el cartílago elástico es amarillento y presenta mayor elasticidad y flexibilidad que el hialino.

Desde el punto de vista histológico, el cartílago elástico es similar al hialino, con una diferencia importante: la matriz presenta un entretejido denso de finas fibras elásticas que se distinguen con claridad al ser teñidas con colorantes selectivos como la *orceína* (tiñe de marrón las fibras elásticas, Fig. 12-5). Las fibras elásticas son muy densas alrededor de las lagunas.

Además, cabe destacar que en el cartílago elástico también aparecen fibrillas *colágenas*, incluso en mayor cantidad que las elásticas. Al igual que en el cartílago hialino, la mayor parte del colágeno es de tipo II.

Cartílago fibroso

El cartílago fibroso o **fibrocartílago** es una *forma de transición entre el tejido conectivo denso y el cartílago hialino*. Se compone de una combinación de fibras colágenas densamente agrupadas y células cartilaginosas ubicadas en lagunas y rodeadas por cantidades variables de matriz hialina (Fig. 12-6). Las cantidades relativas de fibras colágenas, células cartilaginosas y matriz hialina son muy variables. A menudo, las células cartilaginosas se disponen en hileras separadas por densos haces ondulantes de fibras colágenas. Aquí el colágeno es de tipo I, es decir, el mismo tipo que el tejido conectivo en general, mientras que el colágeno de la matriz hialina es de tipo II. Esto subraya el carácter de mezcla de cartílago

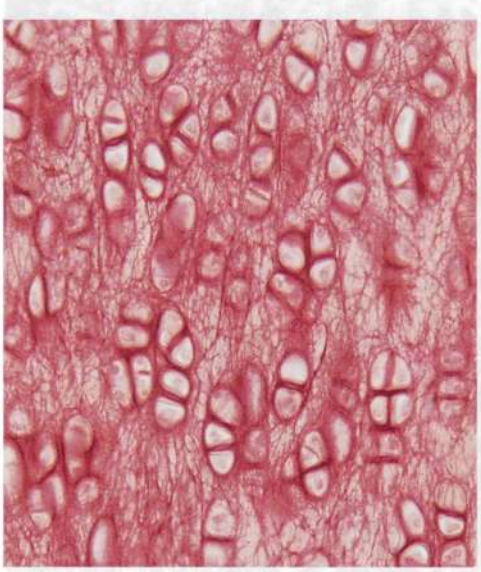

Fig. 12-5. Imagen con microscopio óptico de **cartílago elástico** de la epiglotis. La matriz está entretejida con finas fibras elásticas. Corte teñido con orceína. ×200. Barra: 50 µm.

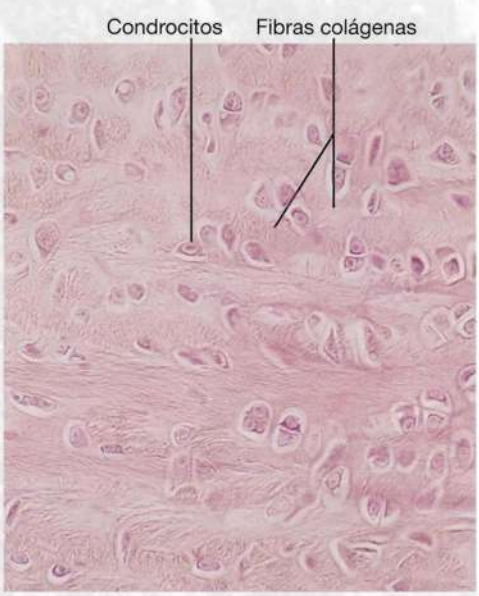

Fig. 12-6. Imagen con microscopio óptico de **cartílago fibroso** de un disco intervertebral. Tinción con hematoxilina-eosina. ×275. Barra: 20 µm.

booksmedicos.org
BOOK'S COPICENTRO USAC / 2016

hialino y tejido conectivo que posee el cartílago fibroso.

El cartílago fibroso aparece en ciertas articulaciones. Por ejemplo, la parte externa de los discos intervertebrales está compuesta en su mayor parte por fibrocartílago, y en las articulaciones de la clavícula y de la mandíbula (articulación temporomandibular) el cartílago articular es fibroso. También se componen de cartílago fibroso los rodetes articulares y los discos articulares (véase la pág. 283). Por último, a menudo se encuentran pequeñas cantidades de cartílago fibroso en los sitios de inserción de los ligamentos y tendones, cerca del cartílago articular hialino.

El cartílago fibroso se continúa gradualmente en el tejido circundante (tejido conectivodenso, cartílago hialino o hueso) y *carece de pericondrio*.

Variaciones etarias del cartílago

La tendencia a los cambios degenerativos del cartílago aumenta con la edad, entre otros factores, debido a las condiciones de nutrición bastante deficientes. Estos cambios incluyen la disminución del tamaño, de la cantidad de aglomeraciones de proteoglucanos y del contenido de agua y el daño del colágeno, junto con edema de la matriz. Aparece un deterioro gradual de las propiedades mecánicas del cartílago que causa pequeñas lesiones localizadas en la superficie del cartílago. Con frecuencia, los cambios degenerativos del cartílago envejecido son seguidos por **calcificación**. De esta manera, ocurre un compromiso aún mayor de la nutrición de los condrocitos, que sufren rápida degeneración y desaparecen. Por lo general, después un tiempo prudencial, el cartílago calcificado es reemplazado por tejido óseo. Así, en personas ancianas, parte de los anillos cartilaginosos de la tráquea puede estar reemplazada por tejido óseo.

Pero la calcificación del cartílago no es sólo un fenómeno etario, pues también ocurre como paso importante de la formación normal del hueso en la **osificación endocondral** (véase la pág. 271).

Regeneración del cartílago

Como ya se mencionó, la actividad condrógena del pericondrio se limita en gran medida al período de crecimiento activo anterior a la edad adulta. Si un cartílago se deteriora después, el defecto se repara mediante la formación de *tejido conectivo* que se produce por crecimiento desde el pericondrio.

Histofisiología

Las propiedades particulares de los distintos tipos de cartílago se ajustan a sus funciones. Por ejemplo, los cartílagos articulares permiten el movimiento de los extremos articulares de los huesos casi sin fricciones entre ellos al mismo tiempo que, por ser un gel rígido, amortiguan los golpes. Esta función de amortiguación de golpes es posible por el elevado contenido de agua en los dominios de los proteoglucanos. Por acción de la presión, por ejemplo causada por el peso del cuerpo sobre un cartílago articular que soporta carga, se eliminan las moléculas de agua de los dominios, para volver cuando termina el efecto de la carga. En los oídos y las vías aéreas, los cartílagos conforman un esqueleto rígido que permite ciertos movimientos y variaciones de forma, por lo que se evitan roturas.

Para el desarrollo y el mantenimiento del cartílago tienen gran importancia varios *factores de crecimiento* y *hormonas*, en especial en relación con el crecimiento longitudinal de los huesos largos (véase la pág 272).

Tejido óseo

El tejido óseo representa la parte principal del esqueleto. Es un material relativamente liviano, de gran dureza y resistencia, pero también con cierta elasticidad. Estas propiedades le confieren especial aptitud como material esquelético. El tejido óseo es una forma especializada de tejido conectivo denso y, al igual que el cartílago, se compone de células y una matriz extracelular. La dureza surge de la calcificación de la matriz extracelular.

La función principal del tejido óseo es la de formar parte de *órganos de sostén*, dado que actúa como barra de pesas de los músculos insertados y brinda rigidez al organismo, como protección contra la fuerza de la gravedad. El esqueleto también tiene importantes *funciones protectoras* al rodear el encéfalo y la médula espinal y parte de los órganos del tórax y el abdomen. Además, el tejido óseo es un eslabón importante en la *homeostasis del calcio* (gr. *homoios*, similar; *stasis*, estado estable; la *homeostasis* es un estado de equilibrio dinámico regulado), dado que los huesos del esqueleto contienen más del 99% del calcio del organismo.

Organización macroscópica del tejido óseo

Desde el punto de vista macroscópico, el tejido óseo se organiza en los huesos de dos formas diferentes. El **tejido óseo compacto** o **cortical** (**sustancia compacta**) es una masa compacta sin

BOOK'S COPICENTRO USAC / 2016

booksmedicos.org

espacios visibles. El **tejido óseo trabecular** o **esponjoso** (**sustancia esponjosa**) está compuesto por finos listones u hojas, las trabéculas (dim. del lat. *trabs*, listones), que se entrecruzan en distintas direcciones y forman un reticulado esponjoso, en cuyos espacios huecos intercomunicados se encuentra la médula ósea (Fig. 12-7).

Casi todos los huesos se componen de tejido óseo cortical y trabecular, aunque ambos tipos se encuentran en cantidad y distribución muy

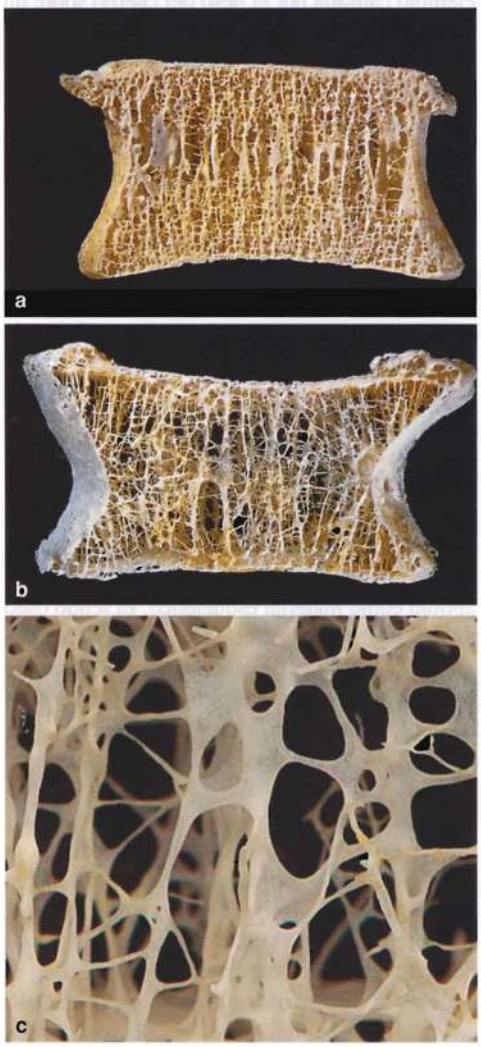

Fig. 12-7. **a.** Fotografía de un **corte frontal de un cuerpo vertebral** de un **adulto joven.** En su mayor parte, el hueso se compone de tejido óseo trabecular (esponjoso), rodeado sólo por una fina capa de tejido óseo cortical (compacto). Nótese que las trabéculas son más gruesas en sentido vertical, correspondiente a la carga del peso en posición erguida. **b.** Fotografía similar, correspondiente a un **cuerpo vertebral** de una **mujer de 80 años.** Obsérvese la notable disminución del tejido óseo trabecular, determinado por la edad. **C.** Imagen cercana de trabéculas óseas. (Según Mosekilde).

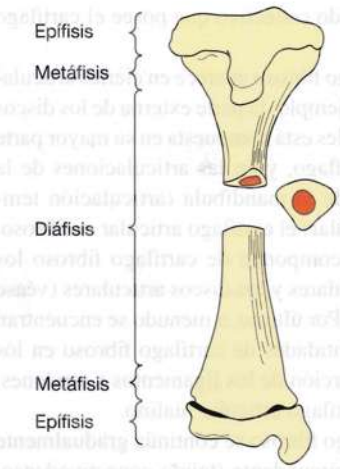

Fig. 12-8. Dibujo esquemático de las **distintas partes de un hueso largo típico** (tibia). (Según Andreasen).

variables. En los huesos largos, por ejemplo la tibia, la **diáfisis** (gr. *dia*, entre; *fyo*, crecimiento) (Fig. 12-8) se compone de tejido óseo cortical que rodea el **espacio medular** como un tubo de paredes gruesas (Fig. 12-9). En cambio, los extremos de los huesos largos o **epífisis** (gr. *epi*, sobre) se componen casi con exclusividad de tejido óseo trabecular, que sólo en la parte más externa se transforma en una fina capa de tejido óseo cortical. Aquí, las superficies articulares están recubiertas por cartílago articular (hialino). La transición entre la diáfisis y la epífisis se denominada **metáfisis** (gr. *meta*, varios significados, entre ellos tras, medio, entre). Durante el período de crecimiento, la metáfisis está separada de cada epífisis por un disco de cartílago, el **disco epifisario**, donde se produce el crecimiento longitudinal del hueso (véase la pág. 272). En el esqueleto adulto, el hueco medular del hueso largo se comunica con los espacios medulares de las epífisis.

Salvo las superficies articulares recubiertas de cartílago, las superficies externas de los huesos están rodeadas por una capa de tejido conectivo denso, el **periostio** (Fig. 12-9). Una delgada membrana interior de tejido conectivo con células abundantes, el **endostio**, recubre todas las superficies óseas internas (espacio medular y trabéculas).

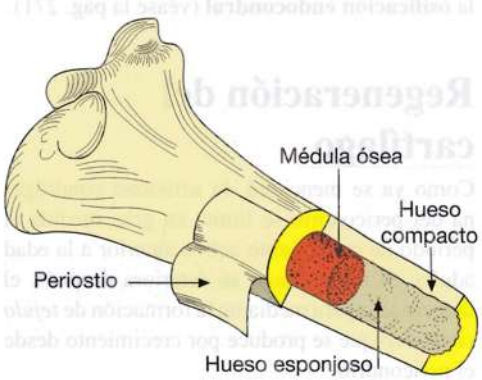

Fig. 12-9. Dibujo esquemático que muestra **la estructura macroscópica de un hueso largo**. (Según Grollman).

BOOK'S COPICENTRO USAC / 2016

booksmedicos.org

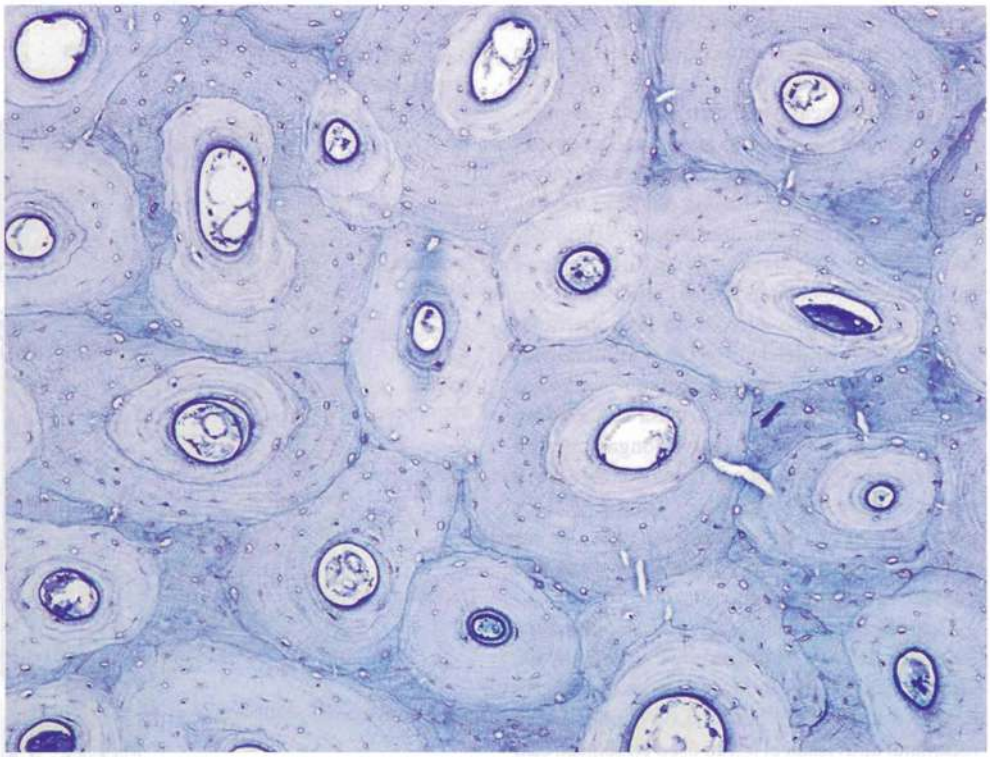

Fig. 12-10. Imagen con microscopio óptico de **tejido óseo compacto**. ×100. Barra: 100 µm.

Características histológicas del tejido óseo

Debido a la dureza del tejido óseo, para realizar preparados histológicos puede lijarse un fragmento de hueso hasta que se obtenga una lámina tan fina que permita el paso de la luz del microscopio (método de desgaste). Otra posibilidad consiste en descalcificar el tejido óseo y luego prepararlo como cualquier tejido blando. Para el tejido óseo no descalcificado, a menudo se usa la coloración tricrómica de Masson-Goldner, por la cual el hueso mineralizado se tiñe de verde, el tejido desmineralizado se tiñe de rojo y el cartílago hialino, de naranja.

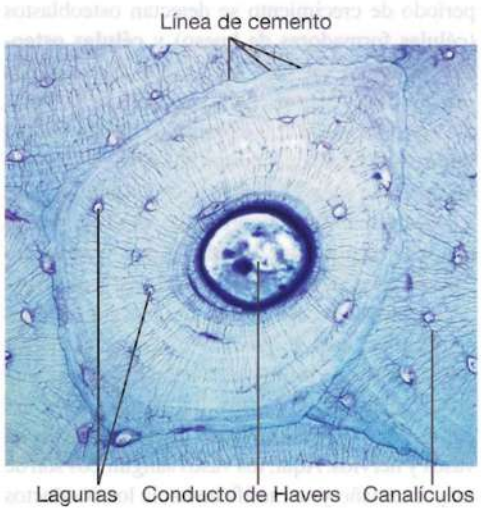

Fig. 12-11. Imagen con microscopio óptico de **tejido óseo compacto** que muestra un **sistema de Havers** (osteona cortical). ×240. Barra: 50 µm.

El **hueso cortical** contiene **sistemas de Havers** (u **osteonas corticales**). Un sistema de Havers forma un cilindro longitudinal en el hueso que mide, en promedio, unos 150 µm de diámetro y unos 3 mm de longitud. En la parte central de un sistema de Havers, se encuentra un conducto longitudinal, el **conducto de Havers**, con un diámetro de alrededor de 50 µm. Cada conducto contiene capilares, fibras nerviosas y tejido conectivo.

Alrededor del conducto de Havers, la matriz ósea se dispone en laminillas concéntricas (Figs. 12-10 y 12-11). Las laminillas miden unos 3 µm de espesor, y un sistema de Havers característico contiene unas 15 laminillas compuestas casi con exclusividad por fibras de colágeno (tipo I) de transcurso paralelo en cada laminilla, pero que modifican la dirección entre una laminilla y otra. Entre los sistemas de Havers se detectan restos de laminillas provenientes de sistemas de Havers degradados, denominados **laminillas intersticiales.** Por último, justo por debajo del periostio y el endostio se encuentra una capa relativamente delgada de laminillas de disposición plana, las **laminillas circunferenciales externas** e **internas** (Fig. 12-12), que transcurren paralelas a las superficies externa e interna del hueso cortical. Los sistemas de Havers tienen límites netos

BOOK'S COPICENTRO USAC / 2016

booksmedicos.org

denominados **líneas de cemento**, que contienen relativamente escasas fibras colágenas y están muy mineralizados.

Las células óseas u **osteocitos** se ubican en pequeñas lagunas alargadas de las laminillas. Poseen numerosas prolongaciones finas que transcurren en canales estrechos, los **canalículos** (Fig. 12-11), de ramificación perpendicular desde las lagunas y anastomosados con los canalículos de las lagunas vecinas y con los conductos del tejido óseo que contienen los vasos, además de las superficies externa e interna del hueso. De este modo, los osteocitos pueden recibir y secretar sustancias por difusión a través de la escasa cantidad de líquido tisular que rodea las prolongaciones en los canalículos (por estar calcificada, la difusión a través de la matriz es imposible). También parece que hay transporte de sustancias a través de las prolongaciones celulares comunicadas mediante uniones de hendidura (nexos).

Otro sistema de canales conductores de vasos, los **conductos de Volkmann**, comunican los conductos de Havers entre sí y con las superficies externa e interna del hueso. Los conductos de Volkmann atraviesan el tejido óseo en sentido casi transversal y no están rodeados de laminillasordenadas en forma concéntrica (Fig. 12-12). Por medio de los conductos de Volkmann, los vasos de los conductos de Havers se comunican entre sí y con los vasos del periostio y de la cavidad medular.

El **tejido óseo trabecular** también está compuesto por laminillas, pero no en la forma de sistemas de Havers. Está constituido por **osteonas trabeculares** que tienen la forma de un disco plano característico de unos 60 µm de espesor y una longitud de unos 600 µm. El disco está formado por alrededor de 20 laminillas de transcurso paralelo a la superficie del disco. Las laminillas del hueso trabecular están constituidas de la misma forma que en el hueso cortical. El espesor normal de las trabéculas varía entre 50 y 400 µm. En el tejido óseo que normalmente soporta pesos, por ejemplo el de las vértebras, las trabéculas son más gruesas en la dirección de la carga (vertical en posición erguida para las vértebras, véase la Fig. 12-7), lo cual confiere mayor resistencia en esa dirección. Para evitar que las trabéculas verticales se doblen por la presión de la carga, son más rígidas por incorporación de delgadas trabéculas transversales (horizontales).

En el tejido óseo trabecular no se encuentran conductos de Havers ni conductos de Volkmann y, por lo tanto, no hay vasos sanguíneos. La nutrición de los osteocitos del tejido óseo trabecular se produce por difusión desde la superficie del endostio a través de los canalículos comunicantes.

La osteona también se denomina **unidad estructural ósea** (**BSU**, ***bone structural unit***) y presenta *distinta conformación* en la *osteona cortical* y en la *osteona trabecular*.

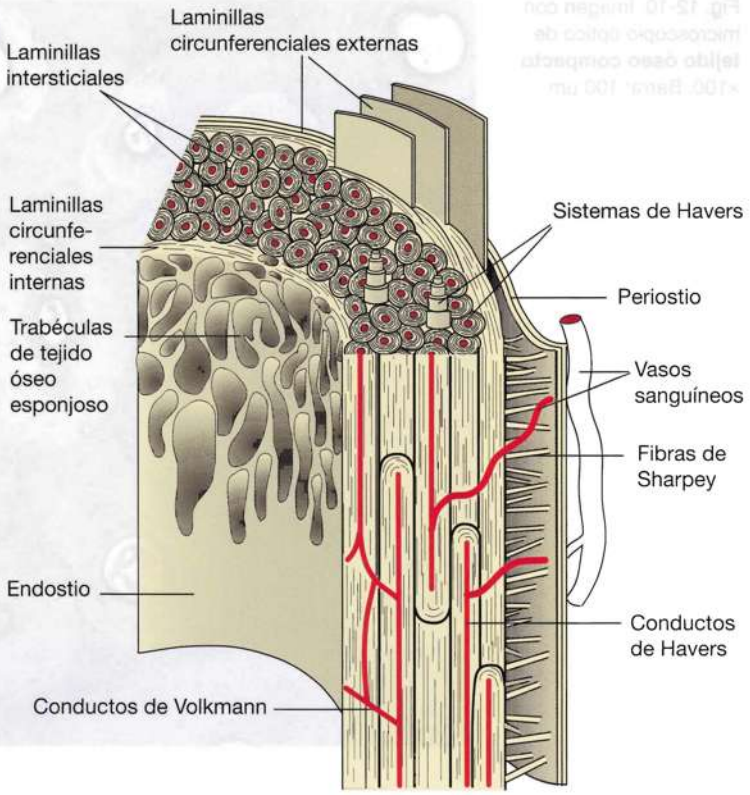

Fig. 12-12. Dibujo esquemático de un **segmento de la diáfisis de un hueso largo**. (Según Bloom y Fawcett, basado en Benninghoff).

Hueso entretejido. Durante la formación de los huesos y en el caso de fracturas, primero se forma tejido óseo inmaduro que no tiene disposición laminar. Las fibras colágenas transcurren en un entretejido aleatorio; este tipo de tejido óseo se denomina **hueso entretejido** o hueso no laminillar. En el remodeladoposterior, se reemplaza el hueso entretejido *por hueso laminillar.*

El **periostio** se compone de una capa externa y una interna. La *capa interna* es tejido conectivo laxo vascularizado, con algunas células. En el período de crecimiento se detectan osteoblastos (células formadoras de hueso) y **células osteoprogenitoras**, que son las células madre de los osteoblastos. Después de finalizado este período, los osteoblastos se transforman en **células de revestimiento óseo** que forman una capa plana sobre la superficie ósea. Dispersas entre estas células, se encuentran células osteoprogenitoras en reposo. En condiciones normales, las células de revestimiento óseo no pueden restablecer la producción de matriz ósea, pero en el caso de fractura ósea, las células osteoprogenitoras se dividen y dan origen a nuevos osteoblastos que forman nuevo tejido óseo durante la reparación de la factura. La *capa externa* del periostio se compone de tejido conectivo denso con vasos y nervios. Aquí, los vasos sanguíneos son de mayor tamaño y se ramifican hacia los conductos

BOOK'S COPICENTRO USAC / 2016

booksmedicos.org

de Volkmann. Además, haces de fibras colágenas pasan desde la capa externa del periostio hacia la parte externa del hueso. Estas **fibras de Sharpey** (véase la Fig. 12-12) fijan con firmeza el periostio al hueso subyacente.

El **endostio** es mucho más fino que el periostio y se compone de una única capa de células planas de revestimiento óseo, que cubren la superficie del hueso en las trabéculas, las cavidades medulares y los conductos de Havers y de Volkmann. En el endostio también hay células osteoprogenitoras, y en las zonas con formación de hueso aparecen osteoblastos.

Matriz ósea

La **matriz ósea extracelular** se compone de una matriz orgánica y una inorgánica. La **matriz orgánica** está formada por *fibras colágenas* incluidas en una *sustancia fundamental*. En adultos, el colágeno representa alrededor del 90% de la matriz orgánica. La **matriz inorgánica** se compone de sales de calcio. La resistencia a la compresión del tejido óseo se debe al contenido de sales inorgánicas, mientras que sus propiedades elásticas y de resistencia a la tracción dependen en particular del contenido de colágeno.

Sustancia fundamental

La sustancia fundamental está compuesta por proteoglucanos, en especial los que contienen condroitín sulfato. También hay varias moléculas más pequeñas, por ejemplo osteocalcina, osteonectina, osteopontina y diversas BMP (ing. ***b**one **m**orpho**g**enetic **p**roteins,* proteínas morfógenas óseas). La **osteocalcina** producida por los osteoblastos se une a los cristales de hidroxiapatita (véase más adelante), y es posible que tenga importancia en el proceso de mineralización. Parte de la osteocalcina recién secretada pasa al torrente sanguíneo, por lo que puede utilizarse su concentración plasmática en la clínica como expresión del grado de formación de tejido óseo. La osteocalcina *sólo es producida por el tejido óseo*, por lo que resulta específica.

Los osteoblastos también secretan **osteonectina** y **osteopontina**, que son glucoproteínas multiadhesivas capaces de unir las células óseas y las fibras colágenas a la hidroxiapatita. Las **BMP** tienen gran importancia para el desarrollo de los huesos antes y después del nacimiento. Desempeñan un papel central en la formación ósea, dado que estimulan la diferenciación de los osteoblastos a partir de las células mesenquimáticas y la capacidad formadora de hueso de los osteoblastos.

Colágeno

Las fibras colágenas del tejido óseo se componen fundamentalmente de colágeno de tipo I, es decir, el mismo tipo general del tejido conectivo.

Sales minerales

En el adulto, la matriz inorgánica del tejido óseo representa alrededor del 75% del peso seco y está compuesta en su mayor parte por fosfato de calcio cristalino en la forma de **cristales de hidroxiapatita**, con fórmula general $Ca_{10}(PO_4)_6(OH)_2$. Tiene la forma de varas o placas finas, de unos 3 nm de espesor y hasta 60 nm de largo. Los cristales se disponen en las brechas de 40 nm entre los extremos de las moléculas de colágeno de las fibrillas y entre las propias fibrillas colágenas (véase el Capítulo 8, pág. 208).

Además del fosfato de calcio, la matriz inorgánica contiene numerosos iones distintos, entre ellos, magnesio, potasio, sodio, carbonato y citrato. Una serie de elementos normalmente extraños al tejido óseo también son capaces de unirse a los cristales de hidroxiapatita, por ejemplo estroncio, fluoruro, iones de plomo, oro y otros metales pesados.

Proceso de mineralización. La **mineralización** (calcificación) implica el *depósito de minerales en la matriz orgánica del cartílago y el tejido óseo*. La matriz recién formada y aún no calcificada se denomina **osteoide**, y está compuesta por proteoglucanos y fibras colágenas, es decir, la parte orgánica de la matriz ósea. Aún no se conocen los detalles del proceso de mineralización, pero a grandes rasgos comprende el depósito de iones de calcio y fosfato, que luego se transforman en cris-

Isótopos osteotrópicos

Varios isótopos radiactivos liberados por una explosión nuclear pueden ser absorbidos o sustituir el calcio en los cristales de hidroxiapatita del tejido óseo. Estos **isótopos osteotrópicos**, de los cuales el ^{90}Sr (estroncio) y el ^{239}Pu (plutonio) también pueden ser liberados en casos de averías en reactores nucleares, son inhalados o ingresan con los alimentos y se depositan en los huesos, donde causan graves lesiones por radiación en el tejido óseo y la médula ósea, por ejemplo con desarrollo de osteosarcoma (cáncer óseo), agranulocitosis (interrupción de la producción de leucocitos granulares) y leucemia consecuente.

BOOK'S COPICENTRO USAC / 2016

booksmedicos.org

tales de hidroxiapatita. Tal como se mencionó, los cristales se ubican dentro y a lo largo de las fibrillas.

Se cree que el propio proceso de mineralización se desencadena por liberación de las denominadas vesículas matriciales por los osteoblastos, al igual que por de otras células que intervienen en la formación de los tejidos duros mineralizados del organismo, es decir, los condrocitos del cartílago (en relación con su calcificación) y los odontoblastos y ameloblastos de los dientes. En las vesículas matriciales (de unos 100 nm de diámetro), se concentran los iones de calcio y fosfato por acción de moléculas fijadoras de calcio y fosfatasa alcalina, y los cristales se forman por depósito de fosfato de calcio cuando se excede la capacidad de disolución. Los cristales son liberados de las vesículas al osteoide, donde junto con el colágeno y los proteoglucanos conforman la base de la posterior formación de cristales a partir de los iones calcio y fosfatos de la fase acuosa circundante, que por lo general está sobresaturada de esos iones. Se cree que el proceso de mineralización en el cartílago y el hueso entretejido recién formado ocurre de este modo, mientras que aún no se ha aclarado la importancia de las vesículas matriciales en la mineralización del hueso laminillar.

El proceso de mineralización comienza 10-20 días después de la formación de la matriz ósea orgánica. En unos 3-4 días se deposita el 80% del mineral óseo incluido en lo que se denomina **mineralización primaria**, mientras que el proceso se completa en la **mineralización secundaria**, durante los siguientes 3-4 meses, cuando los cristales de hidroxiapatita crecen por reemplazo del agua ligada a los cristales por mineral.

Células óseas

Existen 5 tipos de células óseas: las **osteoprogenitoras**, los **osteoblastos**, los **osteocitos**, las **células de revestimiento óseo** y los **osteoclastos**.

Células osteoprogenitoras

Las células osteoprogenitoras se diferencian a partir de las células mesenquimáticas más primitivas. La célula madre mesenquimática pluripotente que da origen a las células osteoprogenitoras también tiene capacidad para diferenciarse a fibroblastos, condrocitos, adipocitos, células musculares y endoteliales.

Las células osteoprogenitoras se originan en el mesénquima fetal cerca de los centros de osificación, y aparecen en la médula ósea, en el endostio y en la capa profunda de periostio después del parto y durante el resto de la vida posnatal. Se asemejan a fibroblastos, dado que poseen núcleos ovales claros y citoplasma claro con límites irregulares.

Las células osteoprogenitoras son las células madre de los osteoblastos, y durante la formación del hueso se dividen y se desarrollan a osteoblastos. Esto ocurre sobre todo durante la vida fetal y la etapa del crecimiento. En la edad adulta, la diferenciación de las células osteoprogenitoras a osteoblastos puede observarse en relación con la curación de fracturas, el modelado y el remodelado.

Osteoblastos

Los osteoblastos son las *células formadoras de hueso*, es decir, sintetizan y secretan matriz ósea orgánica (osteoide). En las zonas con formación de hueso, los osteoblastos forman una capa de *células cúbicas* sobre la superficie del osteoide recién formado (Figs. 12-13 y 12-14). Están en contacto entre sí a través de cortas prolongaciones delgadas unidas por nexos. El núcleo suele estar localizado en la porción de la célula orientada en dirección opuesta a la del hueso recién formado. El citoplasma es muy basófilo, y con el microscopio electrónico se distingue un retículo endoplasmático rugoso bien desarrollado y un prominente aparato de Golgi (Fig. 12-15). En la superficie y en el citoplasma del osteoblasto es posible demostrar la presencia de gran cantidad de **fosfatasa alcalina**, y es muy probable que esta enzima tenga importancia en el proceso de mineralización.

Durante la formación del hueso, alrededor del 10% de los osteoblastos se ubican en el tejido óseo recién formado y se transforman en osteocitos (véase más adelante), mientras que los osteoblastos restantes se transforman en células de revestimiento óseo o sufren apoptosis cuando finaliza la formación de hueso. Las células de revestimiento óseo mantienen el contacto con los osteocitos mediante las prolongaciones en los canalículos.

Osteocitos

El osteocito es la verdadera célula ósea. Como ya se mencionó, los osteocitos se diferencian a

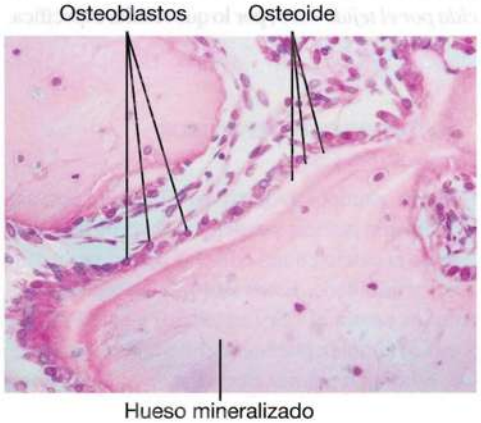

Fig. 12-13. Imagen con microscopio óptico de una **metáfisis de conejo**, con una **trabécula ósea** rodeada por un borde de osteoide y osteoblastos. Teñido con hematoxilina-eosina. ×200. Barra: 50 µm.

BOOK'S COPICENTRO USAC / 2016

booksmedicos.org

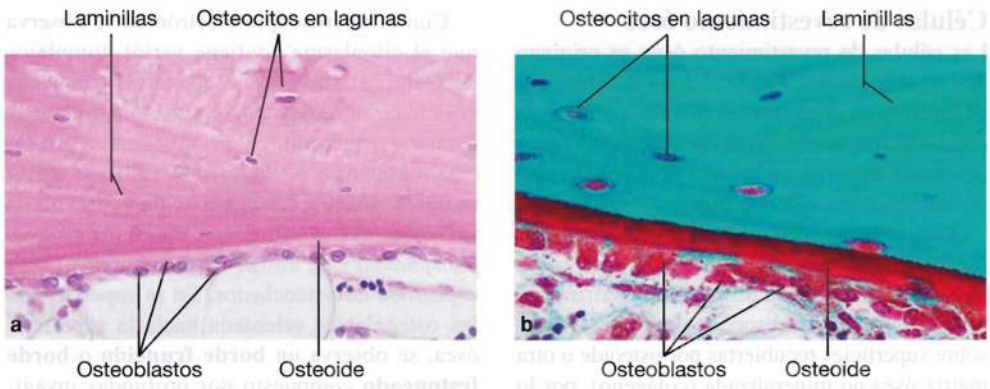

Fig. 12-14. Imagen captada con microscopio óptico de una **trabécula ósea de la epífisis de una tibia de conejo. a** Teñido con hematoxilina-eosina y **b** teñido con la técnica tricrómica de Masson-Goldner. ×320. Barra: 20 µm.

partir de los osteoblastos que quedan atrapados en la matriz ósea recién formada. La diferenciación de osteoblasto a osteocito se caracteriza por una degradación paulatina del retículo endoplasmático rugoso y del aparato de Golgi.

En los cortes histológicos, los osteocitos ocupan toda la laguna en la que se encuentran, pero a menudo están contraídos, sobre todo en preparados desmineralizados. En los cortes teñidos con azul de toluidina, los canalículos se distinguen con claridad (véase la Fig. 12-11), y en su interior se encuentran las finas prolongaciones rodeadas por líquido intersticial del tejido. A través de las prolongaciones, los osteocitos están en contacto entre sí y con las células de revestimiento óseo, lo que al parecer tiene importancia para el inicio del remodelado del tejido óseo (véase la pág. 276). Según parece, la nutrición de los osteocitos ocurre a través del líquido intersticial de los canalículos.

La deformación mecánica del hueso tiene efectos sobre las condiciones de las corrientes del líquido intersticial en los canalículos. Se cree que los osteocitos pueden detectar variaciones de las corrientes del líquido y también la efectiva deformación mecánica del tejido óseo. A través de las prolongaciones, los osteocitos pueden comunicarse con las células de la superficie del hueso. Por lo tanto, es probable que actúen como una especie de mecanorreceptores de importancia para mantener la calidad del tejido óseo, dado que mediante la transmisión de señales hacia la superficie pueden facilitar el remodelado del hueso. Además, los osteocitos parece que actúan sobre la formación ósea, pues producen la glucoproteína **esclerostina,** que inhibe la formación de hueso por los osteoblastos.

Los osteocitos también tienen importancia en la homeostasis del calcio debido a la posible capacidad para degradar el tejido óseo relacionado con las lagunas y los canalículos, en la denominada "osteólisis osteocítica", y así movilizar los iones calcio. Esto aún no se ha aclarado por completo. Cabe destacar que la eventual osteólisis osteocítica no está relacionada con el remodelado.

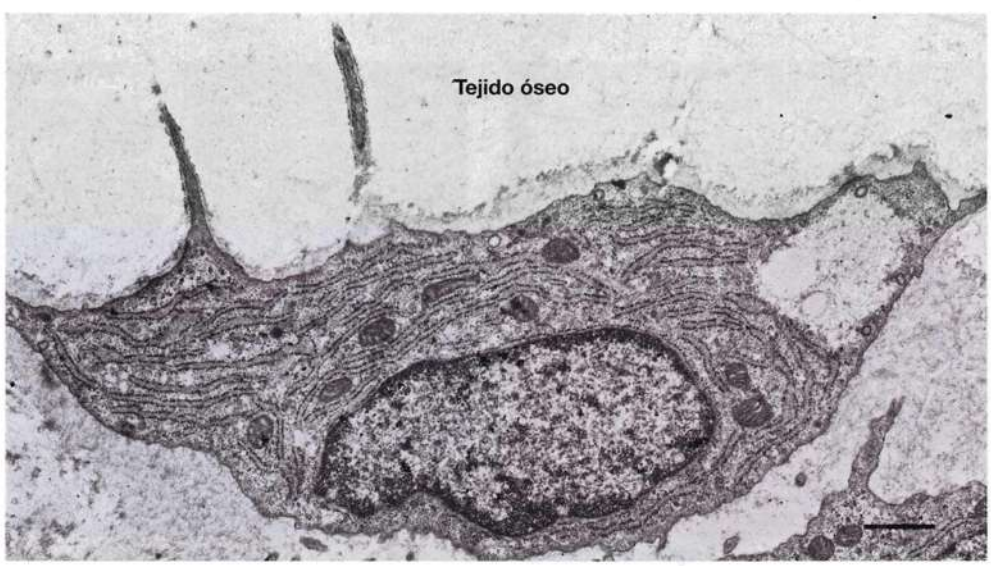

Fig. 12-15. Imagen de un **osteoblasto**, captada con microscopio electrónico. Nótese el retículo endoplasmático rugoso bien desarrollado. ×10.000. Barra: 1 µm. (Según Lucht).

BOOK'S COPICENTRO USAC / 2016

booksmedicos.org

Células de revestimiento óseo

Las células de revestimiento óseo se originan de osteoblastos que han finalizado la formación de hueso y se organizan en una capa simple de células planas sobre todas las superficies óseas internas y externas en las que no hay actividad de osteoblastos u osteoclastos.

Esta capa de células de revestimiento óseo tiene gran importancia, porque se ubica sobre una capa muy delgada de osteoide (matriz ósea no mineralizada). La resorción ósea nunca ocurre sobre superficies recubiertas por osteoide u otra matriz ósea no mineralizada (colágeno), por lo que es necesario eliminar esta capa mediante la enzima **colagenasa** antes de que los osteoclastos entren en contacto directo con el tejido óseo mineralizado y comiencen la resorción. La colagenasa es secretada por las células de revestimiento óseo activadas (posiblemente ante una señal de los osteocitos por vía de los nexos). Una vez degradado el osteoide de la superficie, las células de revestimiento óseo se retraen y dan paso a los osteoclastos.

Osteoclastos

Los osteoclastos son *células gigantes multinucleadas que degradan el hueso,* y tienen tamaño y forma muy variables. En condiciones normales, poseen un diámetro de hasta 100 µm y contienen 5-10 núcleos (Fig. 12-16), pero en condiciones patológicas (por ejemplo en relación con metástasis óseas osteolíticas) puede haber hasta 200 núcleos en una única célula. El citoplasma de los osteoclastos jóvenes es algo basófilo, pero después adquiere la acidofilia característica. A menudo, los osteoclastos se localizan en cavidades de la superficie del hueso denominadas **lagunas de Howship** (véase también la Fig. 12-35a).

Con el microscopio electrónico se observa que el citoplasma contiene varios complejos de Golgi, numerosas mitocondrias y muchas vesículas, de las cuales varias son lisosomas primarios que contienen, entre otras sustancias, **catepsina K, metaloproteinasas de la matriz (MMP)** y **fosfatasa ácida resistente al tartrato (TRAP)** (ing. *tartrate resistant acid phosphatase*). Se utiliza TRAP como marcador específico de osteoclastos. En la superficie de los osteoclastos orientada hacia la superficie ósea, se observa un **borde fruncido** o **borde festoneado** compuesto por profundas invaginaciones y evaginacionesdel plasmalema (Fig. 12-17). Entre estos repliegues de la membrana celular se distinguen cristales de hidroxiapatita. Entre el osteoclasto y la superficie del hueso, se encuentra el **espacio subosteoclástico,** sellado en la periferia por una zona anular, la **zona de sellado**, donde la membrana plasmática del osteoclasto se fija con fuerza al tejido óseo mediante moléculas de adhesión celular (osteopontina e integrina).

El líquido extracelular del espacio subosteoclástico tiene un pH de *alrededor de 4*, que se logra mediante una ATPasa localizada en el plasmalema del borde fruncido, que bombea protones hacia el espacio subosteoclástico. En el citoplasma cercano al borde fruncido, se encuentra la enzima **anhidrasa carbónica**, que cataliza la formación de ácido carbónico a partir de anhídrido carbónico y agua, con posterior producción de protones por disociación del ácido carbónico. En la resorción ósea, las enzimas lisosómicas se vacían en el espacio subosteoclástico. *Las enzimas, de las cuales la más importante es la catepsina K, degradan la matriz ósea orgánica, mientras que el pH bajo disuelve la matriz ósea inorgánica.*

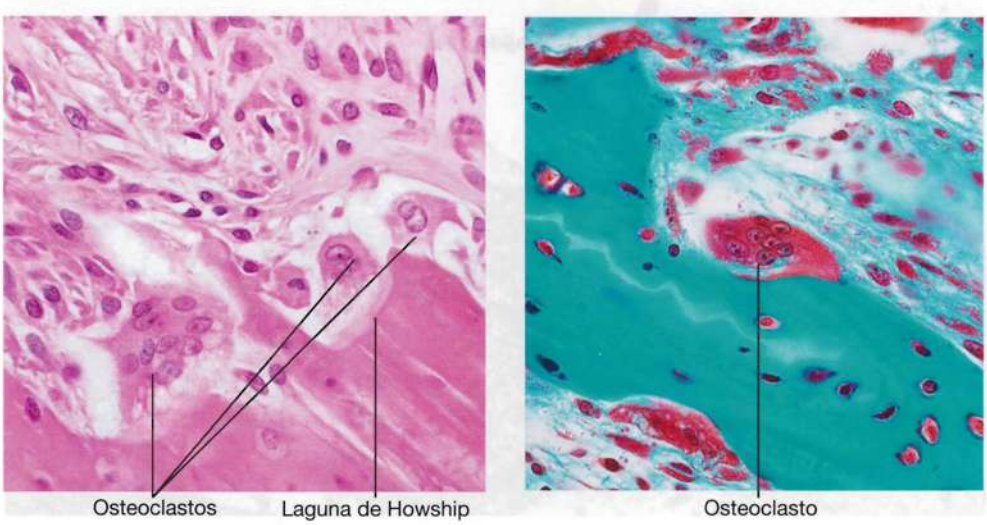

Fig. 12-16. Imagen captada con microscopio óptico de una **trabécula ósea de la metáfisis de una tibia de conejo. a** Teñido con hematoxilina-eosina y **b** teñido con la técnica tricómicade Masson-Goldner. ×300. Barra: 20 µm.

BOOK'S COPICENTRO USAC / 2016

booksmedicos.org

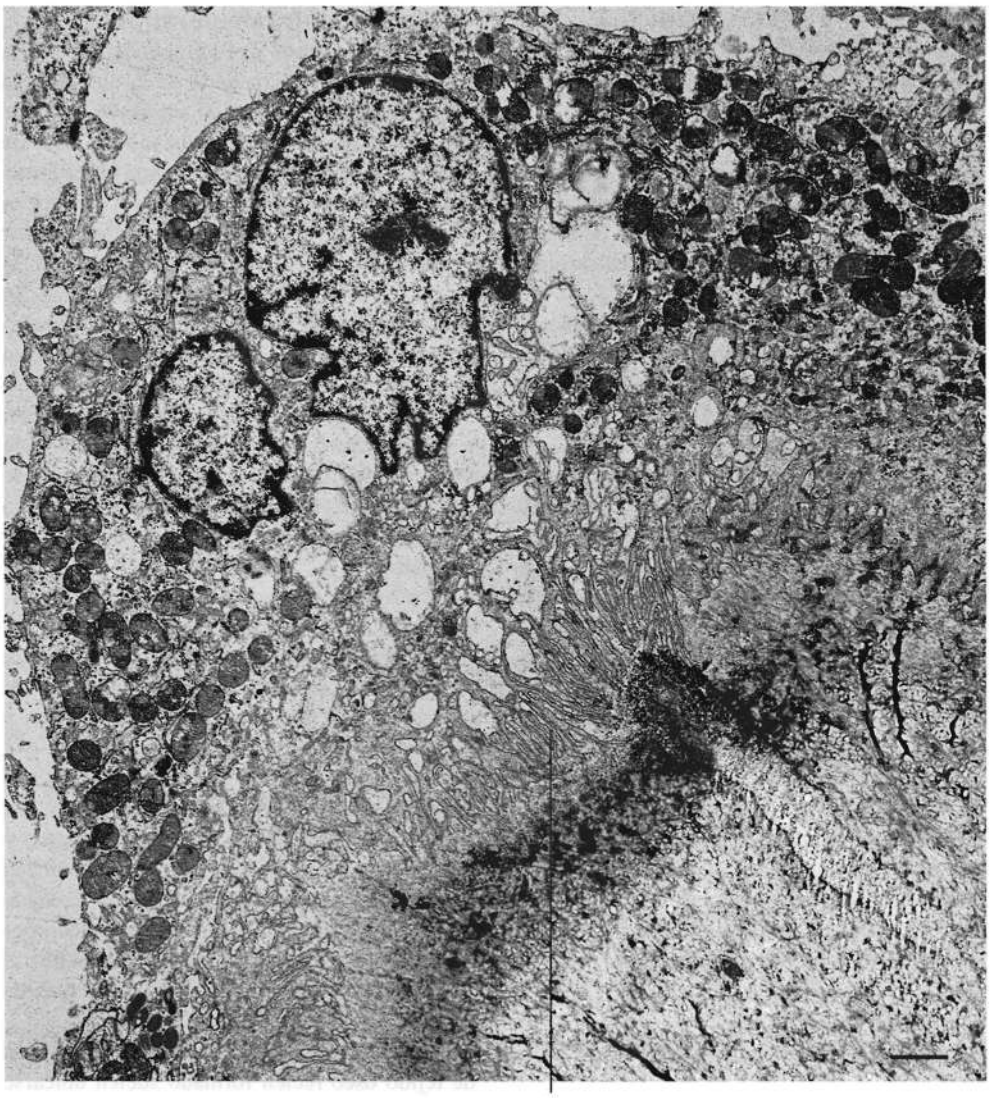

Fig. 12-17. Imagen de un **osteoclasto**, captada con microscopio electrónico. Nótense las numerosas vesículas y mitocondrias. Se distingue el borde fruncido característico, compuesto por profundas invaginaciones y evaginaciones del plasmalema. Entre los repliegues, y entre ellos y la matriz ósea, se observan cristales de mineral óseo (negros). ×8000. Barra: 1 µm. (Según Lucht).

Durante la degradación del tejido óseo, los osteoclastos son capaces de fagocitar los restos de osteocitos, el colágeno y el mineral. Cuando finaliza la resorción, se cierra la superficie ósea libre con una línea de cemento. El osteoclasto, con *movimiento activo*, se desplaza con rapidez sobre la superficie del hueso para comenzar una posible nueva resorción. Por último, es muy probable que el osteoclasto muera por apoptosis.

Los osteoclastos se forman a partir de una célula madre distinta de las demás células óseas. Las **células progenitoras de osteoclastos** se diferencian de células madre de granulocitos-macrófagos en la médula ósea (CFU-GM, véase el Capítulo 10, p. 245) que también dan origen a los granulocitos neutrófilos y los monocitos-macrófagos. Las células progenitoras de osteoclastos se diferencian a **preosteoclastos**, que aún son mononucleados y se fusionan para formar osteoclastos multinucleados maduros.

Entre otros factores, la diferenciación es regulada por el sistema **RANK** (ing. ***r**eceptor **a**ctivator of **n**uclear factor κB*, receptor activador del factor nuclear κB)**/RANKL** (ligando de RANK). El receptor RANK se encuentra en la superficie de los osteoclastos y sus precursores, y RANKL es una proteína de superficie que se expresa en la superficie de los osteoblastos y las células de

BOOK'S COPICENTRO USAC / 2016

booksmedicos.org

la estroma, en la médula ósea, entre otros sitios. RANK es estimulado por unión a RANKL, lo cual conduce a la diferenciación y la activación de los osteoclastos.

Otro factor importante de este sistema es la **osteoprotegerina (OPG)**, sintetizada sobre todo por osteoblastos. La OPG inhibe la diferenciación y la activación de los osteoclastos, dado que puede fijarse a RANKL e impedir así su unión con RANK.

La producción de RANKL por los osteoblastos es estimulada por la hormona paratiroidea (PTH) y el 1,25-dihidroxicolecalciferol (la forma activa de la vitamina D, vitamina D_3). Por lo tanto, la estimulación de la resorción ósea causada por PTH es indirecta, dado que los osteoblastos poseen receptores de PTH y los osteoclastos, no. Del mismo modo, los osteoclastos carecen de receptores para vitamina D_3, que se encuentran en los osteoblastos. Por su parte, los osteoclastos tienen receptores para calcitonina que, por unión a estos receptores, inhibe la actividad osteoclástica.

El reclutamiento de osteoclastos hacia la zona del hueso donde se iniciará la resorción ósea implica que los precursores mononucleares son guiados hacia la localización correspondiente. Se cree que los osteocitos y las células de revestimiento óseo desempeñan un papel importante en este proceso y, como ya se mencionó, los osteocitos pueden funcionar como mecanorreceptores y comunicar señales sobre la fortaleza y la calidad del tejido óseo a las células de revestimiento óseo.

Histogénesis de los huesos

La **osificación** implica *formación de tejido óseo* y *siempre* tiene lugar cuando los osteoblastos sintetizan y secretan matriz ósea orgánica que poco después se *mineraliza*. El sitio del hueso donde se inicia la formación ósea se denomina **centro de osificación**. La mayoría de los huesos se osifican desde varios centros de osificación que aparecen en distintos momentos. El primer punto de osificación se denomina **centro de osificación primario**; los posteriores, **centros de osificación secundarios**. La osificación puede originarse en varios puntos que se fusionan con rapidez para formar un centro primario. La mayor parte del hueso se desarrolla a partir del centro primario.

Existen dos formas de osificación: **intramembranosa** y **endocondral**. El desarrollo del hueso en la osificación intramembranosa se produce directamente en el tejido conectivo primitivo del feto (mesénquima), mientras que el desarrollo óseo por osificación endocondral tiene lugar sobre un molde preformado de cartílago. *La formación del hueso se produce del mismo modo en ambos casos.*

Osificación intramembranosa

Los huesos planos del cráneo, partes de la mandíbula y la mayor parte de la clavícula se desarrollan por *osificación intramembranosa*. La denominación se debe a que la formación de los huesos comienza dentro de una placa membranosa densa de mesénquima. Este mesénquima denso se produce por división activa y posterior condensación de las células mesenquimáticas en un tejido conectivo muy vascularizado. En ciertas regiones de este mesénquima condensado, grupos de células mesenquimáticas se diferencian a osteoblastos (probablemente a través de células osteoprogenitoras), que poco después comienzan a secretar matriz ósea orgánica (osteoide). Este primer signo de formación de un **centro de osificación** se presenta como una pequeña masa homogénea eosinófila de osteoide rodeada por osteoblastos.

El osteoide sufre un rápido proceso de mineralización por depósito de fosfato de calcio, por lo que se torna más eosinófilo, pero siempre se distingue una zona de osteoide coloreada con menor intensidad entre los osteoblastos y la matriz ósea calcificada (véase la Fig. 12-13). El centro de osificación crece en tamaño por el posterior depósito periférico de matriz, donde algunos osteoblastos se incorporan a la matriz y se transforman en osteocitos, que se mantienen unidos entre sí y con los osteoblastos a través de finas prolongaciones. Los osteoblastos incorporados son reemplazados por otros nuevos que se diferencian a partir de las células mesenquimáticas circundantes

Los pequeños islotes o trabéculas aisladas de tejido óseo recién formado suelen ubicarse equidistantes de los vasos sanguíneos vecinos. Las trabéculas van formando una especie de tejido óseo esponjoso con tejido conectivo muy

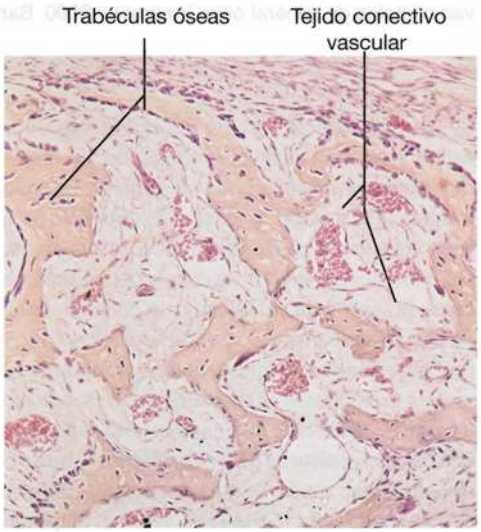

Fig. 12-18. Imagen con microscopio óptico de la **esponjosa primitiva** del primordio de un hueso plano del cráneo de un feto humano en el tercer mes de vida intrauterina. Teñido con hematoxilina-eosina. ×135. Barra: 50 µm.

BOOK´S COPICENTRO USAC / 2016
booksmedicos.org

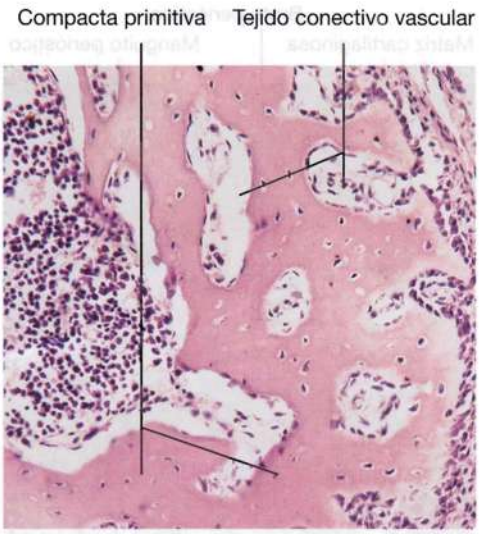

Fig. 12-19. Imagen con microscopio óptico de la **compacta primitiva** del primordio de un hueso del cráneo de un feto humano en el tercer mes de vida intrauterina. Teñido con hematoxilina-eosina. 165X. Barra: 50 µm.

vascularizado en los espacios, denominado **esponjosa primitiva** (Fig. 12-18). El tejido óseo compacto se forma por engrosamiento constante de las trabéculas, por lo que los espacios ocupados por tejido conectivo alrededor de los vasos sanguíneos se estrechan en forma gradual. Así se origina una **compacta primitiva** (Fig. 12-19). Ambos tipos de tejido óseo primitivo se componen de *hueso entretejido* que, en el posterior remodelado del tejido, es reemplazado por tejido óseo laminillar.

La membrana condensada de mesénquima que rodea el tejido óseo primitivo se transforma más tarde en periostio.

Osificación endocondral

Todos los demás huesos del organismo se forman por *osificación endocondral*. Aquí el hueso se constituye sobre un molde ya establecido de cartílago hialino rodeado de pericondrio. El proceso de osificación endocondral se comprende con mayor facilidad al seguir la evolución en los huesos largos de los miembros, por ejemplo el fémur, donde la osificación comienza ya hacia la séptima semana de vida intrauterina.

El primer indicio de comienzo de formación del hueso se detecta cerca del centro de la futura diáfisis, por la aparición del **centro de osificación primario** o **de la diáfisis**. En este sitio se hipertrofian los condrocitos, por lo que aumenta el tamaño de las lagunas (Fig. 12-20). Esto reduce la matriz cartilaginosa a sólo finos tabiques que se calcifican, por lo que la matriz se torna más basófila (Fig. 12-21). Los condrocitos sufren entonces apoptosis y dejan la matriz cartilaginosa calcificada como armazón para los osteoblastos en la consiguiente formación del hueso.

En paralelo con las modificaciones en el cartílago, las células del pericondrio que rodean la parte central de la diáfisis adquieren propiedades osteógenas, y la capa se denomina ahora **periostio**. Las células de la parte profunda del periostio se diferencian a células osteoprogenitoras que proliferan y continúan su diferenciación a osteoblastos. Estas células forman rápidamente una delgada capa de tejido óseo alrededor de la porción central de la diáfisis por osificación intramembranosa, denominada **manguito** o

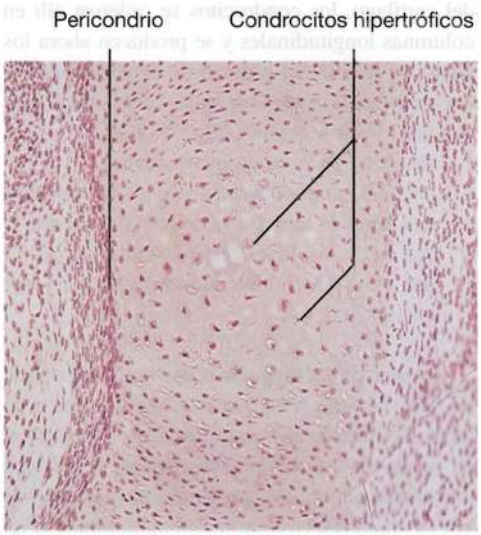

Fig. 12-20. Imagen con microscopio óptico del **centro de osificación primario (de la diáfisis) en el desarrollo endocondral de un hueso largo**. Hay hipertrofia de los condrocitos en la porción de la diáfisis del modelo cartilaginoso recién formado del futuro hueso largo. Tinción con hematoxilina-eosina. ×110. Barra: 100 µm.

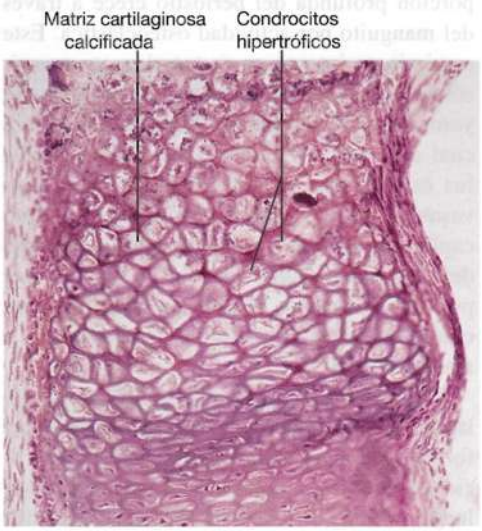

Fig. 12-21. Imagen con microscopio óptico del **centro de osificación primario (de la diáfisis) en el desarrollo endocondral de un hueso largo** en una etapa evolutiva algo posterior a la mostrada en la Figura 12-20. Los condrocitos son ahora tan grandes que la matriz cartilaginosa entre ellos está reducida a finos tabiques fuertemente basófilos, puesto que la matriz ha sufrido calcificación correspondiente al centro de osificación. Tinción con hematoxilina-eosina. ×110. Barra: 100 µm.

BOOK'S COPICENTRO USAC / 2016

booksmedicos.org

Fig. 12-22. Imagen con microscopio óptico de un **centro de osificación primario (de la diáfisis) del primordio endocondral de un hueso largo** (de un feto humano en el tercer mes de vidaintrauterina). El modelo cartilaginoso está ahora rodeado del manguito perióstico, compuesto por una capa de tejido óseo. Tinción con hematoxilina-eosina. ×90. Barra: 100 µm.

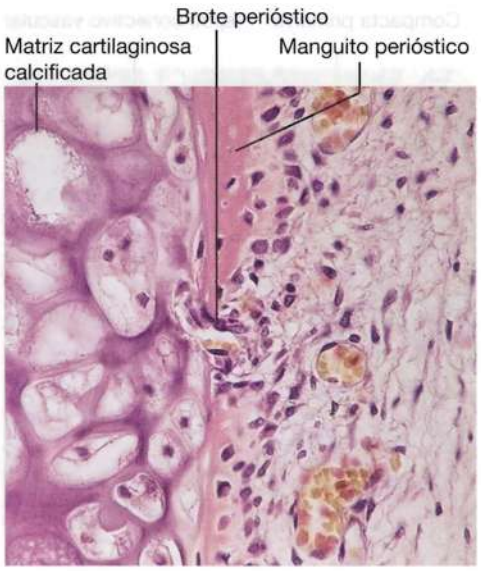

Fig. 12-23. Imagen con microscopio óptico de un **centro de osificación primario del desarrollo endocondral de un hueso largo** (de un feto humano en el tercer mes de vida intrauterina). Un **brote perióstico** de mesénquima vascularizado en crecimiento (con actividad osteoclástica) ha perforado el manguito perióstico. Tinción con hematoxilina-eosina. ×275. Barra: 20 µm.

collarete perióstico (Fig. 12-22). Además, el tejido conectivo primitivo vascularizado de la porción profunda del periostio crece a través del manguito por actividad osteoclástica. Este crecimiento interno se caracteriza por ocurrir sólo en un único sitio del manguito, denominado **yema** o **brote perióstico** (Fig. 12-23), tras lo cual el tejido conectivo vascularizado invade los espacios de la matriz cartilaginosa. Los vasos del brote perióstico se ramifican y envían capilares hacia las cavidades de cada extremo del modelo cartilaginoso (Fig. 12-24). El brote perióstico arrastra células mesenquimáticas que se diferencian a médula ósea primitiva o a osteoblastos.

Los osteoblastos utilizan las trabéculas cartilaginosas calcificadas como armazón, dado que forman una capa simple de células en la superficie y comienzan a depositar allí matriz ósea que luego se mineraliza. Las trabéculas óseas recién formadas adquieren un aspecto muy característico, puesto que contienen un núcleo de cartílago calcificado muy basófilo, rodeado por una capa de tejido óseo eosinófilo cubierto por una capa de osteoblastos (Fig. 12-25).

En conjunto, las modificaciones morfológicas descritas ocurren en el denominado **centro de osificación primario**. A continuación, se describirá cómo continúa el proceso de osificación endocondral, con creación de discos epifisarios y centros de osificación secundarios.

Crecimiento longitudinal de los huesos largos

Tras la formación del centro primario de osificación en la diáfisis, comienza a expandirse la **cavidad medular primitiva** (formada por fusión de lagunas del cartílago) hacia las epífisis. Esta expansión de la cavidad medular tiene lugar cuando los osteoclastos resorben con rapidez las trabéculas óseas formadas al principio, que sólo representan un armazón temporario. Al mismo tiempo que la cavidad medular alcanza los extremos epifisarios del cartílago, los condrocitos se ordenan allí en columnas longitudinales y se producen ahora los pasos siguientes del proceso de osteogénesis endocondral en las zonas sucesivas correspondientes que son, desde la epífisis (Fig. 12-26):

- una zona de cartílago de reserva
- una zona de proliferación de los condrocitos
- una zona de hipertrofia de los condrocitos
- una zona de calcificación de cartílago
- una zona de eliminación de cartílago y depósito óseo.

La **zona de cartílago de reserva** se compone de cartílago bastante primitivo, en el que tiene lugar un lento crecimiento en todas direcciones. En la zona de **proliferación de los condrocitos,** se produce división de las células cartilaginosas (hiperplasia) que se organizan en columnas longitudinales (Fig.

BOOK'S COPICENTRO USAC / 2016
booksmedicos.org

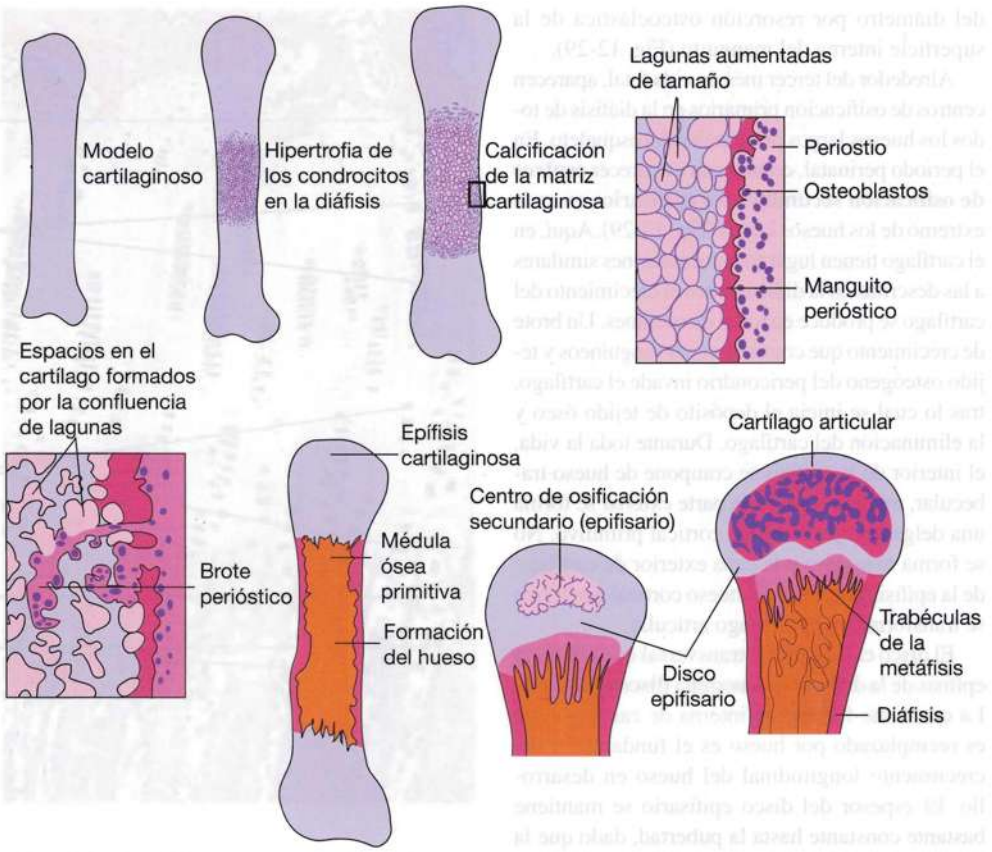

Fig. 12-24. Dibujo esquemático de los **pasos sucesivos en la osificación endocondral de un hueso largo**. (Según Grollman)

12-26). En la zona de **hipertrofia** cesan las divisiones celulares y las células aumentan de tamaño. Las zonas de proliferación e hipertrofia de los condrocitos contribuyen al incremento longitudinal del cartílago. En este momento, por métodos histoquímicos es posible determinar la presencia de cantidades importantes de fosfatasa alcalina en los condrocitos. La zona de **calcificación** siempre es bastante angosta. Casi ha desaparecido la matriz entre las lagunas vecinas dentro de una columna de células cartilaginosas, y en la escasa cantidad remanente de matriz que hay entre las columnas comienzan a depositarse las sales de calcio (véase la Fig. 12-25). En la **zona de eliminación de cartílago y depósito óseo**, los condrocitos sufren apoptosis y sus lagunas aumentadas de tamaño son invadidas por asas capilares y células osteoprogenitoras provenientes de la cavidad medular primitiva. A partir de estas células osteoprogenitoras, se diferencian osteoblastos que generan matriz ósea en la superficie de las trabéculas cartilaginosas calcificadas (véase la Fig. 12-25).

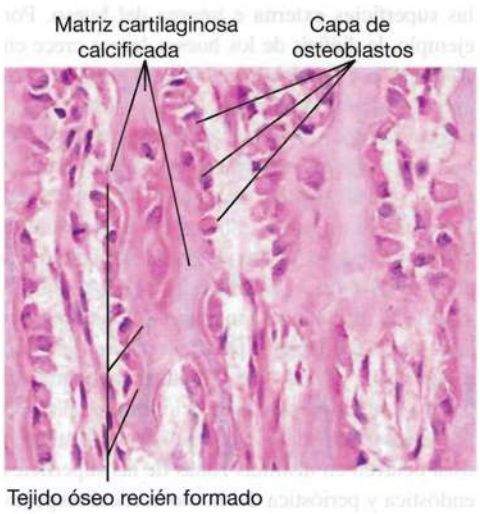

Fig. 12-25. Imagen con microscopio óptico de **osificación endocondral** en un hueso largo (tibia de conejo). Nótense las trabéculas de matriz cartilaginosa calcificada (teñida de azul por la hematoxilina), rodeadas por una capa de tejido óseo eosinófilo recién formado (teñido de rojo por la eosina). Tinción con hematoxilina-eosina. ×350. Barra: 20 µm.

En cortes transversales al eje longitudinal del hueso, se observa que las trabéculas cartilaginosas longitudinales calcificadas forman las paredes de tubos longitudinales (Fig. 12-27). Durante el crecimiento longitudinal continuo del hueso, los osteoclastos eliminan por resorción los extremos diafisarios de las trabéculas óseas, pero al mismo tiempo se prolongan las trabéculas desde la epífisis con similar velocidad, por lo que la metáfisis no modifica su longitud (Fig. 12-28).

Al mismo tiempo que tiene lugar el crecimiento longitudinal dentro del cartílago, el manguito crece en longitud y en diámetro por depósito de nuevo tejido óseo. La cavidad medular se prolonga naturalmente con el crecimiento longitudinal del hueso, pero hay un crecimiento simultáneo

BOOK'S COPICENTRO USAC / 2016

booksmedicos.org

del diámetro por resorción osteoclástica de la superficie interna del manguito (Fig. 12-29).

Alrededor del tercer mes de vida fetal, aparecen centros de osificación primarios en la diáfisis de todos los huesos largos principales del esqueleto. En el período perinatal, comienzan a aparecer **centros de osificación secundarios** o **epifisarios** en cada extremo de los huesos largos (Fig. 12-29). Aquí, en el cartílago tienen lugar transformaciones similares a las descritas en la diáfisis, pero el crecimiento del cartílago se produce en todas direcciones. Un brote de crecimiento que contiene vasos sanguíneos y tejido osteógeno del pericondrio invade el cartílago, tras lo cual se inicia el depósito de tejido óseo y la eliminación del cartílago. Durante toda la vida, el interior de la epífisis se compone de hueso trabecular, mientras que en la parte externa se forma una delgada capa de hueso cortical primitivo. No se forma manguito y la capa exterior de cartílago de la epífisis por fuera del hueso cortical periférico se transforma en el cartílago articular.

El disco cartilaginoso transversal que separa la epífisis de la diáfisis se denomina **disco epifisario**. La constante formación interna de cartílago que es reemplazado por hueso es el fundamento del crecimiento longitudinal del hueso en desarrollo. El espesor del disco epifisario se mantiene bastante constante hasta la pubertad, dado que la proliferación y la hipertrofia de los condrocitos están en equilibrio con la eliminación de cartílago y su reemplazo por tejido óseo. Pero después de la pubertad disminuye en forma gradual la proliferación de cartílago y se reduce el espesor del disco epifisario por la formación continua de hueso desde el extremo diafisario del cartílago. Por último desaparece el disco epifisario, y este cierre de la epífisis implica que finalmente se une la diáfisis con el tejido óseo de la epífisis. El sitio de unión se distingue durante toda la vida como una irregularidad en la estructura del tejido trabecular y se denomina **línea epifisaria**. De esta forma termina el crecimiento longitudinal del hueso, que no puede restablecerse. La lesión de un disco epifisario puede causar graves problemas de crecimiento, por lo que es de gran importancia clínica.

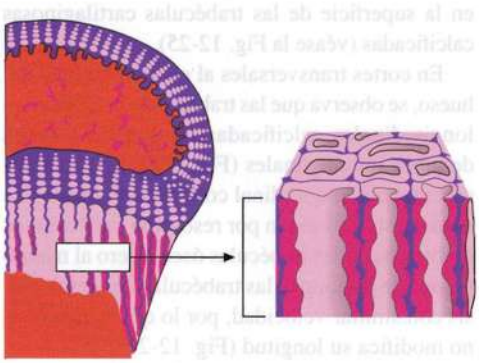

Fig. 12-27. Dibujo esquemático que ilustra cómo **las trabéculas longitudinales de la matriz cartilaginosa calcificada, en la zona de crecimiento longitudinal de un hueso largo**, representan paredes de tubos longitudinales. (Según Ham).

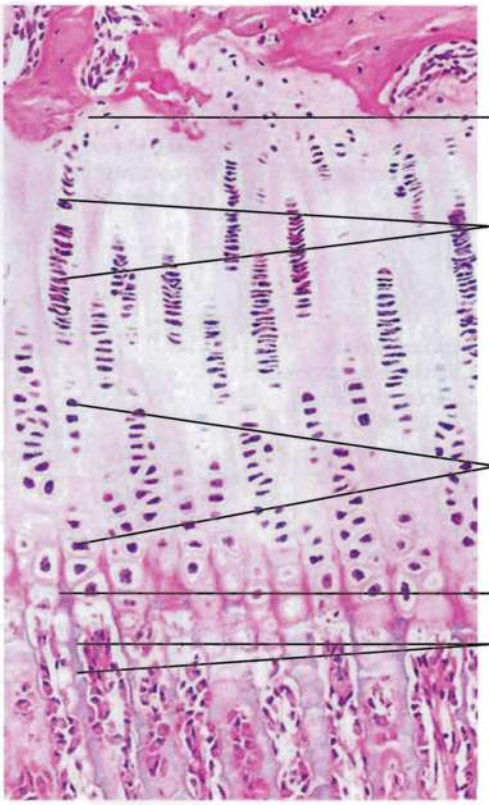

Fig. 12-26. Imagen con microscopio óptico de un corte longitudinal a través de la **transición entre la diáfisis y la epífisis de un hueso largo**, donde se produce **crecimiento longitudinal por osificación endocondral**. Corte coloreado con hematoxilina-eosina. ×170. Barra: 50 µm.

Modelado de los huesos

Durante todo el proceso de crecimiento, es decir la infancia y la primera juventud, los huesos mantienen aproximadamente su forma externa; esto se debe a que, junto con el crecimiento en longitud y tamaño, también tiene lugar un **modelado** de las superficies externa e interna del hueso. Por ejemplo, la diáfisis de los huesos largos crece en diámetro por depósito de tejido óseo en la cara externa (denominado aposición perióstica). Al mismo tiempo, los osteoclastos resorben tejido óseo en la superficie interna de la diáfisis, pero con menor velocidad que el depósito en la cara externa. El resultado es que el espesor de la pared de la diáfisis se incrementa en paralelo con el diámetro de la diáfisis y la cavidad medular (Figs. 12-29 y 12-30). El crecimiento longitudinal ocurre por desarrollo del cartílago de las zonas de proliferación e hipertrofia de los discos epifisarios, al mismo tiempo que la zona de calcificación es reemplazada por tejido óseo. Además, el depósito y la resorción ósea ocurren en distintas zonas de las superficies endóstica y perióstica del hueso cortical respecti-

BOOK'S COPICENTRO USAC / 2016

booksmedicos.org

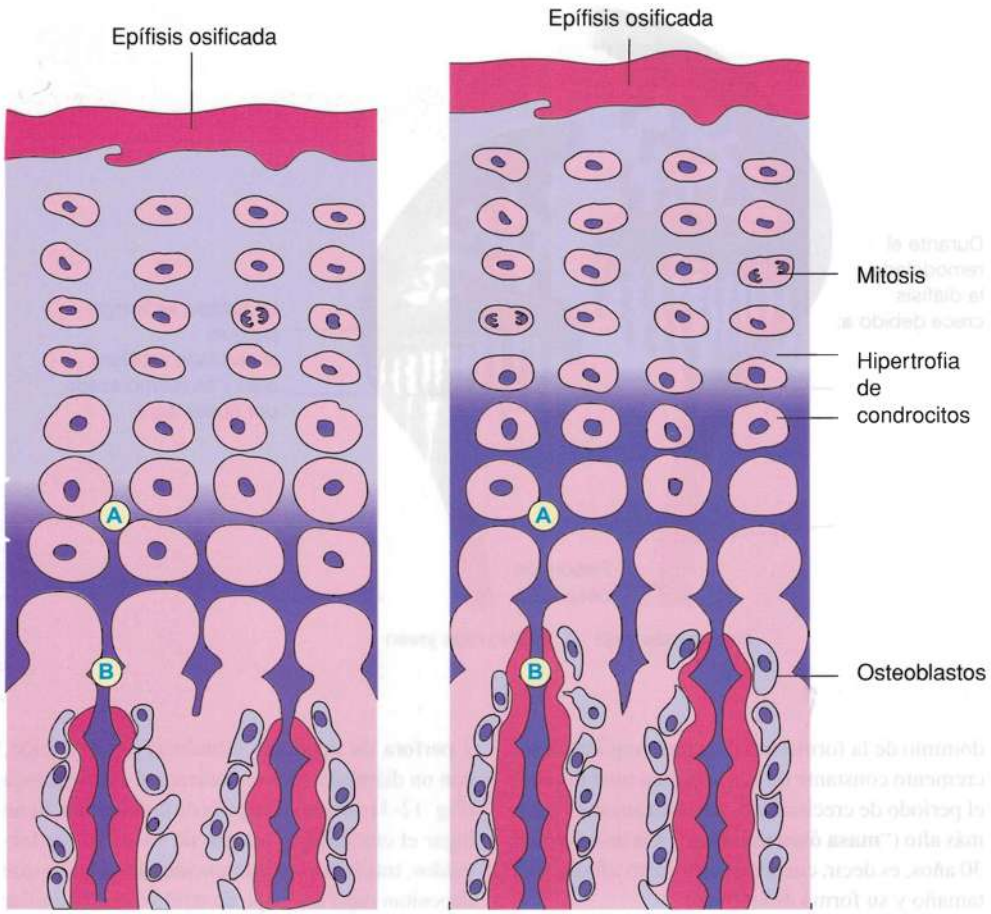

Fig. 12-28. Dibujos esquemáticos de **dos cortes longitudinales a través del mismo disco epifisario de un hueso largo que presenta crecimiento longitudinal**. El dibujo de la derecha muestra los cambios histológicos (en relación con el dibujo de la izquierda) luego de un intervalo de tiempo corto. A y B son puntos fijos, y así puede observarse que la epífisis osificada se ha desplazado hacia arriba en el dibujo de la derecha, es decir, el hueso ha crecido en longitud. (Según Ham).

vamente, por lo que se mantiene la forma externa del hueso. Durante el modelado, en el período de crecimiento tiene lugar entonces un desplazamiento de las superficies óseas (fenómeno denominado ***drift*** por los osteólogos de habla inglesa).

Como en todos los casos, la formación de hueso se debe a la actividad de los osteoblastos, mientras que la resorción es efectuada por los osteoclastos; pero lo característico del modelado es que las dos actividades son independientes, con predominio de la formación de hueso en el período de crecimiento. Se dice que los procesos no están acoplados, a diferencia de la situación acoplada en equilibrio del remodelado. El pre-

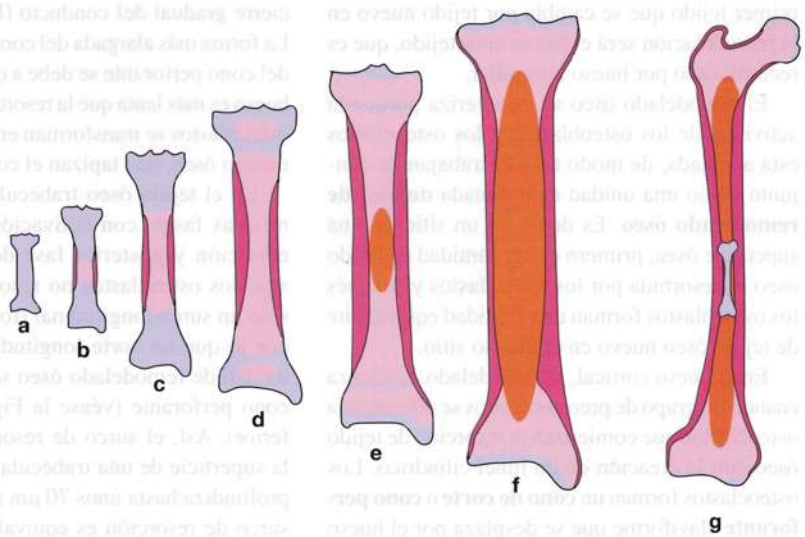

Fig. 12-29. Dibujos esquemáticos que ilustran **el desarrollo, el crecimiento y el remodeladode los huesos largos**. De **a** a **f** se observa el desarrollo de la tibia con la generación del molde cartilaginoso (**a**), la formación del centro primario de osificación de la diáfisis (**b** y **c**), la formación de los centros secundarios de osificación (epifisarios) (**d**), el período de crecimiento longitudinal con un disco epifisario en cada extremo del hueso (**e**), y por último el hueso desarrollado (**f**), donde se ha producido la unión ósea de las epífisis con la diáfisis. **g** muestra el fémur como se ve en el recién nacido, dibujado sobre el fémur totalmente desarrollado, en la misma escala. (Según Arey).

BOOK'S COPICENTRO USAC / 2016

booksmedicos.org

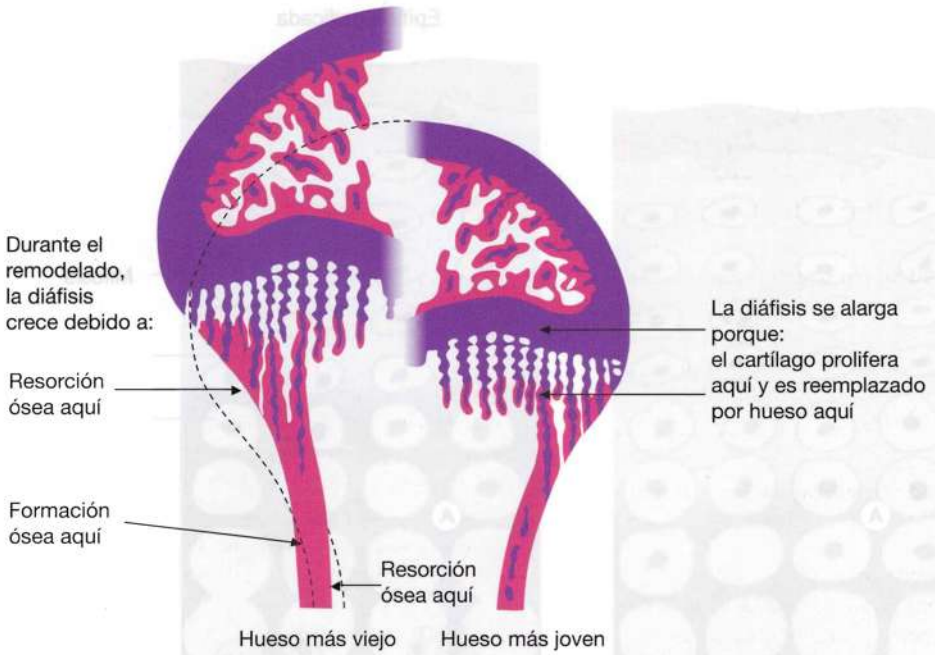

Fig. 12-30. **Remodelado de un hueso largo.** La figura muestra dos momentos en el crecimiento de un hueso largo. A la derecha se muestra el hueso más joven, antes del remodelado, y el mismo hueso largo se ve a la izquierda en un momento posterior del crecimiento (hueso más viejo). La línea negra de puntos a la izquierda muestra el tejido óseo como se veía en el primer momento. El hueso de la izquierda ha crecido y se ha hecho más largo, pero conservó la forma. Esto ocurre porque el hueso se ha resorbido en algunas superficies y se ha formado hueso en otras. (Según Ham).

dominio de la formación de hueso implica un incremento constante de la masa ósea total durante el período de crecimiento, hasta alcanzar el valor más alto ("**masa ósea máxima**") alrededor de los 30 años, es decir, cuando el esqueleto adquiere su tamaño y su forma definitivos.

Remodelado de los huesos

Ya en las primeras etapas de la vida posnatal comienza otro proceso en el tejido óseo, el **remodelado** o **remodelación**, que comprende el reemplazo del tejido óseo ya formado por tejido nuevo. El remodelado comienza en la primera infancia y continúa durante toda la vida, por lo que tiene lugar en forma paralela al modelado durante el período de crecimiento. En consecuencia, el primer tejido que se cambia por tejido nuevo en la remodelación será el hueso entretejido, que es reemplazado por hueso laminillar.

El remodelado óseo se caracteriza porque la actividad de los osteoblastos y los osteoclastos está acoplada, de modo tal que trabajan en conjunto como una unidad denominada **unidad de remodelado óseo**. Es decir, en un sitio de una superficie ósea, primero cierta cantidad de tejido óseo es resorbida por los osteoclastos y después los osteoblastos forman una cantidad equivalente de tejido óseo nuevo en el mismo sitio.

En el hueso cortical, el remodelado comienza cuando un grupo de preosteoclastos se diferencia a osteoclastos que comienzan la resorción de tejido óseo con la creación de un túnel cilíndrico. Los osteoclastos forman un **cono de corte** o **cono perforante** claviforme que se desplaza por el hueso y perfora un conducto cilíndrico por resorción, con un diámetro correspondiente al de la osteona (Fig. 12-31, arriba). Después de la resorción, tiene lugar el crecimiento interno de vasos recién formados, tras lo cual se diferencian osteoblastos que depositan capa tras capa de tejido óseo laminillar sobre las paredes del conducto, que gradualmente se rellena y da lugar a la formación de una nueva osteona cortical (Fig. 12-32). El depósito de tejido óseo comienza con la formación de una línea de cemento que limita la futura osteona del tejido óseo circundante. Durante la formación del hueso, se incluyen algunos osteoblastos en este tejido recién generado que se diferencian a osteocitos. En un corte longitudinal del conducto, se distingue un **cono de cierre** alargado, donde su punta surge del cierre gradual del conducto (Fig. 12-31, arriba). La forma más alargada del cono de cierre respecto del cono perforante se debe a que la formación de hueso es más lenta que la resorción. Por último, los osteoblastos se transforman en células de revestimiento óseo, que tapizan el conducto de Havers.

En el tejido óseo trabecular se observan las mismas fases, con activación de osteoclastos, resorción y posterior fase de formación, pero aquí los osteoclastos no resorben un conducto, sino un surco longitudinal (fosilla de resorción), por lo que un corte longitudinal a través de la unidad de remodelado óseo se asemeja a medio cono perforante (véase la Fig. 12-31, parte inferior). Así, el surco de resorción comienza en la superficie de una trabécula (Fig. 12-33a) y se profundiza hasta unos 70 µm (la profundidad del surco de resorción es equivalente al espesor de

BOOK'S COPICENTRO USAC / 2016

booksmedicos.org

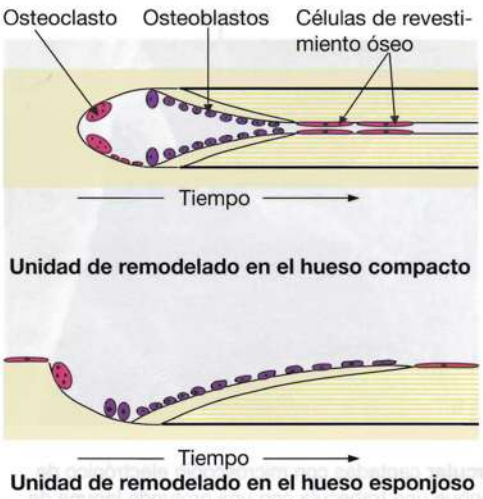

Fig. 12-31. Dibujos esquemáticos que muestran una **unidad de remodelado óseo en el hueso compacto o cortical (arriba)** y **en elhueso esponjoso o trabecular (abajo)** (véase el texto para los detalles). (Según Steiniche).

la osteona trabecular resultante). También aquí la formación de hueso comienza con una línea de cemento y termina cuando los osteoblastos se transforman en células de revestimiento óseo que forman una capa delgada sobre la superficie de la trabécula. El tejido óseo laminillar recién formado que ocupa el surco de resorción representa una nueva osteona trabecular.

Como ya se mencionó, el tejido óseo inmaduro o hueso entretejido contiene fibras colágenas que transcurren en todas direcciones. En el remodelado de determinada zona, se reemplaza el hueso entretejido por hueso laminillar. El remodelado es un proceso que continúa durante toda la vida y en el cual se forman generaciones sucesivas de osteonas (Fig. 12-34). El proceso de remodelado es igual para reemplazar hueso entretejido primitivo o hueso maduro laminillar de formación posterior.

El acoplamiento de la actividad de los osteoclastos y los osteoblastos durante el remodelado implica que la formación de hueso siempre es precedida por resorción ósea y que la resorción ósea siempre es seguida por formación de hueso. La frecuencia con la cual determinada zona ósea sufre remodelado se denomina **frecuencia de activación**. En un individuo adulto, se remodela el hueso trabecular con una frecuencia unas 10 veces mayor que el hueso cortical; el hueso trabecular normal se activa cada 2-3 años. La frecuencia de activación es afectada por factores locales tales como citocinas y factores de crecimiento secretados y por cargas mecánicas del tejido óseo, pero también por hormonas circulantes, en especial las tiroideas, la hormona paratiroidea y las sexuales

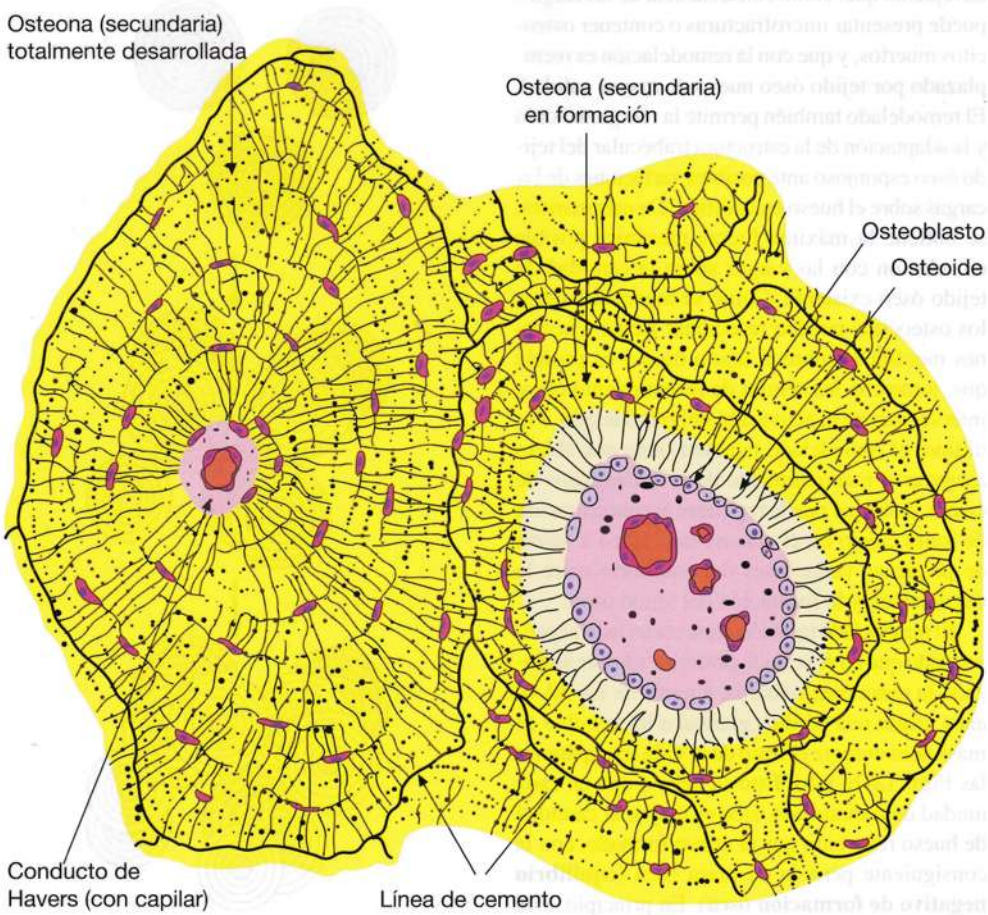

Fig. 12-32. Dibujo esquemático que muestra el desarrollo de un **sistema de Havers (osteona secundaria)**. Durante el desarrollo de la osteona, a la derecha del dibujo, se observa que los osteoblastos depositan tejido óseo laminar sobre la superficie interna del conducto de Havers. (Según Ham).

BOOK'S COPICENTRO USAC / 2016

booksmedicos.org

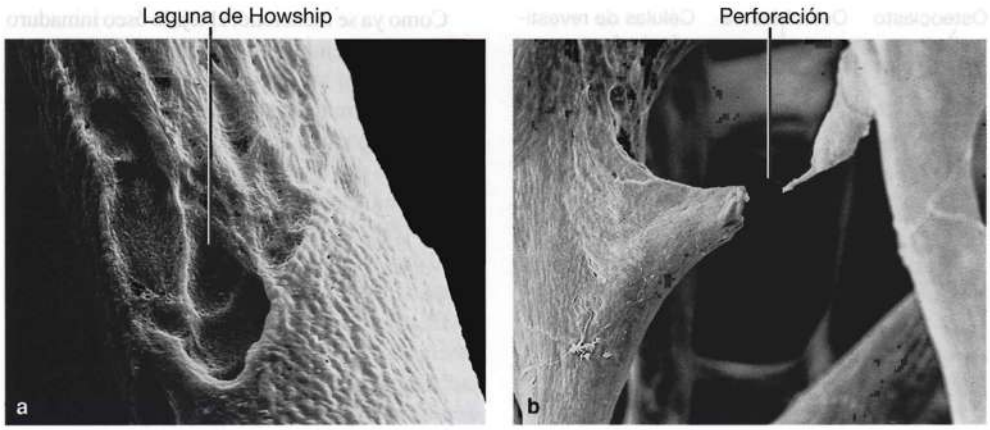

Fig. 12-33. Imágenes del remodelado **de hueso trabecular** captadas con microscopio electrónico de barrido (véase el texto para los detalles). En **a** se distingue una trabécula con una profunda laguna de Howship rodeada a cada lado por dos lagunas menos profundas. Cada una de las 3 lagunas ha contenido un osteoclasto que resorbió el tejido óseo en el sitio correspondiente a las lagunas y dejó una huella de resorción sobre la superficie de la trabécula (en dirección hacia arriba de la imagen). En conjunto, los tres osteoclastos formaron un surco (común) de resorción que, al ser cubierto con tejido óseo recién formado (con la consiguiente actividad osteoblástica), da lugar a la formación de una osteona trabecular como parte del remodelado del tejido óseo. En **b** se distingue una trabécula en la cual la actividad osteoclástica relacionada con el remodelado ha producido una perforación. (Según Mosekilde).

(véanse los Capítulos 21 y 22). El "objetivo" del proceso de remodelación es renovar el tejido óseo envejecido que, como consecuencia de las cargas, puede presentar microfracturas o contener osteocitos muertos, y que con la remodelación es reemplazado por tejido óseo nuevo de mayor calidad. El remodelado también permite la reorganización y la adaptación de la estructura trabecular del tejido óseo esponjoso ante posibles variaciones de las cargas sobre el hueso en cuestión. De esta manera, se obtiene la máxima fuerza mecánica posible en relación con las cargas sobre la cantidad de tejido óseo existente. Como se mencionó antes, los osteocitos pueden reaccionar frente a acciones mecánicas sobre el tejido óseo y es posible que, junto con las células de revestimiento óseo, intervengan en la activación del remodelado. Por último, el remodelado también tiene por objeto asegurar el mantenimiento de la homeostasis de calcio, dado que puede regularse la concentración de iones calcio en el plasma sanguíneo a través de pequeñas variaciones del equilibrio entre la degradación y la formación del tejido óseo.

El remodelado también presenta un lado negativo, dado que en el período posterior a haber alcanzado la masa ósea máxima, a partir de los 30-40 años, causa una pérdida gradual e irreversible de masa ósea durante el resto de la vida (compárense las Figs. 12-7a y b). Esto se debe a que en cada unidad de remodelado óseo es mayor la cantidad de hueso resorbido que el nuevo formado, con la consiguiente pérdida de masa ósea (**equilibrio negativo de formación ósea**). En principio, esta

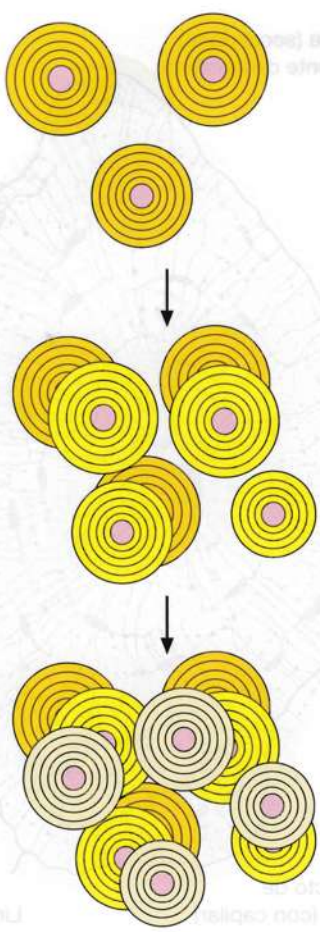

Fig. 12-34. Dibujo esquemático que muestra **cómo durante el remodelado interno de los huesos hay una formación continua de nuevas generaciones de sistemas de Havers**, mientras que los restos de los sistemas previos permanecen en forma de laminillas intersticiales.

BOOK'S COPICENTRO USAC / 2016

booksmedicos.org

pérdida ósea es *reversible*, dado que el tratamiento con medicamentos anabólicos óseos (p. ej., PTH) incrementa el espesor de las trabéculas. A medida que las trabéculas se adelgazan debido al equilibrio negativo de formación ósea, aumenta la probabilidad de que el surco de resorción perfore una trabécula o dos surcos ubicados cada uno a un lado de la trabécula se fusionen y la perforen (Fig. 12-33b). En consecuencia, en ese sitio ya no se forma tejido óseo, puesto que los osteoblastos sólo producen tejido óseo sobre una superficie preexistente. En condiciones normales, esta pérdida ósea relacionada con la perforación es *irreversible*, dado que no pueden formarse nuevas trabéculas en el hueso maduro.

Irrigación e inervación de los huesos

Los **vasos sanguíneos** de los huesos irrigan el tejido óseo, la médula ósea, el periostio, el cartílago epifisario (en los huesos en crecimiento) y parte de los cartílagos articulares.

La *diáfisis de un hueso largo* es recorrida por una arteria principal o dos, las **arterias nutricias de la diáfisis** (Fig. 12-35). En el espacio medular, la arteria nutricia se divide en dos ramas de ubicación central que transcurren en direcciones opuestas dentro de la diáfisis y emiten ramificaciones radiales que se dirigen hacia la periferia de la médula. Cerca de los extremos del hueso, se unen las ramificaciones de la arteria nutricia con numerosas arterias **metafisarias** y, en el hueso maduro, también **epifisarias**. En el tejido óseo, las arterias menores están compuestas por una única capa de endotelio rodeada por una delgada capa de tejido conectivo de sostén. Las arterias que ingresan en las epífisis y las metáfisis son más importantes desde el punto de vista cuantitativo y pueden reemplazar la irrigación arterial de la diáfisis si se ocluye la arteria nutricia, por ejemplo en el caso de una fractura.

Las arterias medulares de la diáfisis emiten capilares hacia los sinusoides de la médula, desde donde la sangre es recogida en la **vena longitudinal central** (véase el Capítulo 11, pág. 254), o continúan en el hueso compacto como los vasos de los conductos de Volkmann y de Havers. La vena longitudinal central desemboca en venas que acompañan las arterias nutricias fuera del hueso o perforan la diáfisis en forma independiente como venas emisarias. Los capilares y las vénulas de los conductos de Havers y de Volkmann pasan en diagonal hacia el exterior del hueso y se anastomosan con el plexo perióstico ubicado en la superficie. Este plexo recibe sangre de las arterias de los músculos insertados.

Las grandes arterias *epifisarias* se anastomosan activamente dentro del tejido óseo y emiten ramificaciones en dirección de la superficie articular, que irrigan por difusión la delgada cubierta de hueso compacto y la zona calcificada profunda del cartílago articular.

Se encuentran **vasos linfáticos** en el periostio, pero no hay certeza sobre la presencia de capilares linfáticos verdaderos en los conductos de Havers.

Se detectan **ramificaciones nerviosas** en el periostio, desde donde delgados filetes nerviosos acompañan los vasos nutricios hacia el interior del hueso hasta alcanzar los conductos de Havers. El periostio es muy sensible a los estímulos dolorosos, mientras que el tejido óseo en sí es relativamente insensible.

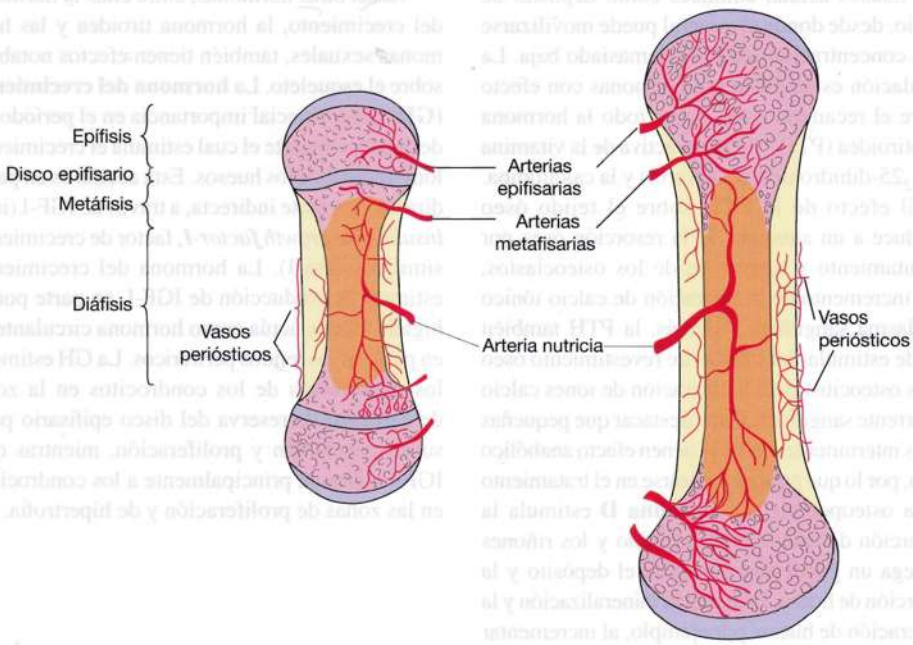

Fig. 12-35. Dibujo esquemático de la **irrigación sanguínea de un hueso largo antes y después de terminado el período de crecimiento**. (Según Draper y Chalmers, en Passmore y Robson).

BOOK'S COPICENTRO USAC / 2016

booksmedicos.org

Osteoporosis

Como se menciona en el texto, en la vida adulta se pierde masa ósea debido al continuo remodelado del tejido óseo condicionado por la edad (alrededor del 1% por año). Esta pérdida se observa sobre todo en el tejido óseo trabecular, que se recambia con mucha mayor frecuencia que el hueso cortical. Si durante la juventud no se ha acumulado suficiente masa ósea máxima o hubo una pérdida excesiva en la edad adulta, el conjunto de masa ósea puede disminuir a un nivel crítico antes de lo normal. La **osteoporosis** es un trastorno en el que se reduce la densidad ósea. En estos casos, también disminuye la resistencia de los huesos y pueden producirse fracturas óseas incluso con cargas cotidianas comunes, denominadas "fracturas de baja energía". Por lo general, las fracturas óseas afectan partes de huesos que soportan grandes pesos, en los cuales la resistencia mecánica está condicionada por la cantidad de hueso trabecular, por ejemplo el cuello del fémur, las vértebras y el extremo distal del radio y el cúbito. Las mujeres mayores de 50 años son afectadas más a menudo, pero la afectación es creciente en los hombres. Para el tratamiento de la osteoporosis se utiliza, entre otros, bisfosfonato (se une con fuerza a los cristales de hidroxiapatita e inhibe la resorción ósea y, por lo tanto, el remodelado), estroncio no radiactivo (con mecanismo de acción aún no aclarado en su totalidad, pero es probable que el estroncio estimule la formación de hueso nuevo y reduzca la resorción ósea), SERM (ing. *selective estrogen receptor modulator*, modulador selectivo de receptor de estrógenos; inhibe el recambio óseo) y PTH en dosis intermitentes (tiene efecto generador de hueso).

Histofisiología

Como se mencionó antes, el tejido óseo brinda al esqueleto la dureza y la fortaleza necesarias para que pueda cumplir con sus importantes funciones mecánicas. Además, los huesos del esqueleto contienen más del 99% del calcio del organismo y representan así un importante depósito de este mineral. La concentración sérica de calcio está regulada dentro de marcos muy estrechos, dado que variaciones mayores tienen efectos devastadores e incluso letales(véase el Capítulo 21). Los huesos actúan entonces como depósito de calcio, desde donde el mineral puede movilizarse si la concentración sérica es demasiado baja. La regulación es mediada por hormonas con efecto sobre el recambio óseo, sobre todo la hormona paratiroidea (PTH), la forma activa de la vitamina D (1,25-dihidroxicolecalciferol) y la calcitonina.

El efecto de la **PTH** sobre el tejido óseo conduce a un aumento de la resorción ósea por reclutamiento y activación de los osteoclastos, con incremento de la liberación de calcio iónico al plasma sanguíneo. Además, la PTH también puede estimular las células de revestimiento óseo y los osteocitos para la liberación de iones calcio al torrente sanguíneo. Cabe destacar que pequeñas dosis intermitentes de PTH tienen efecto anabólico óseo, por lo que pueden utilizarse en el tratamiento de la osteoporosis. La **vitamina D** estimula la absorción de calcio en el intestino y los riñones y juega un papel importante en el depósito y la resorción de hueso. Estimula la mineralización y la generación de hueso, por ejemplo, al incrementar la concentración de calcio y fósforo en el líquido extracelular. La vitamina D también aumenta la resorción ósea, pero con resultado neto de formación de hueso. Los osteoclastos carecen de receptores de PTH y vitamina D, y, como ya se mencionó, el efecto de estas hormonas sobre la resorción ósea es indirecto, a través de los osteoblastos y el sistema RANK/RANKL. La **calcitonina** secretada por las células C de la glándula tiroides (véase el Capítulo 21) tiene efecto inhibidor directo sobre los osteoclastos, pues estas células poseen receptores de calcitonina en su superficie.

Varias otras hormonas, entre ellas la hormona del crecimiento, la hormona tiroidea y las hormonas sexuales, también tienen efectos notables sobre el esqueleto. La **hormona del crecimiento (GH)** tiene especial importancia en el período de desarrollo, durante el cual estimula el crecimiento longitudinal de los huesos. Esta acción es en parte directa y en parte indirecta, a través de IGF-I (ing. *insulin-like growth factor-I*, factor de crecimiento símil insulina I). La hormona del crecimiento estimula la producción de IGF-I, en parte por el hígado, donde actúa como hormona circulante, y en parte en los tejidos periféricos. La GH estimula los precursores de los condrocitos en la zona de cartílago de reserva del disco epifisario para su diferenciación y proliferación, mientras que IGF-I estimula principalmente a los condrocitos en las zonas de proliferación y de hipertrofia. La ausencia de hormona del crecimiento en niños causa enanismo. La hormona del crecimiento y el IGF-I también estimulan la proliferación y la actividad de los osteoblastos.

booksmedicos.org

BOOK'S COPICENTRO USAC / 2016

Raquitismo

Ante la carencia de vitamina D (en la dieta o por exposición insuficiente a la luz solar), disminuye la absorción de calcio (y fósforo) por el tracto intestinal en los niños, y puede desarrollarse **raquitismo**. Desaparece la disposición regular en columnas de las células cartilaginosas de los discos epifisarios y la calcificación del cartílago es insuficiente. Continúa la proliferación de condrocitos y aumenta el espesor del disco epifisario, a la vez que se hace irregular. Los osteoblastos depositan gruesas capas de osteoide, pero éste no se calcifica. En consecuencia, decrece la capacidad de soportar peso y se desarrollan deformidades de los huesos.

La **hormona tiroidea** tiene gran importancia para la formación de hueso en el período de crecimiento, y la falta de esta hormona durante la infancia conduce a disminución del crecimiento (se describen las hormonas del crecimiento y tiroidea con mayor detalle en el Capítulo 21).

Las *hormonas sexuales*, tanto la **testosterona** como los **estrógenos**, tienen efecto estimulante sobre la formación de hueso (los osteoblastos poseen casi la misma cantidad de receptores para testosterona que para estrógenos), por lo que resultan de gran importancia para la conformación y el mantenimiento de la masa ósea. El notable incremento durante la pubertad, con fuerte aumento de la masa ósea, se debe a la creciente producción de testosterona y estrógenos, respectivamente, en cada sexo; pero estas hormonas también tienen gran importancia para el mantenimiento del tejido óseo después de lograda la masa ósea máxima. El efecto de los estrógenos sobre el tejido óseo después del período de crecimiento consiste en la inhibición del remodelado, al disminuir su frecuencia de activación. Los estrógenos inhiben la formación de RANKL por los osteoblastos y estimulan la producción de osteoprotegerina (OPG), por lo que reducen el reclutamiento y la activación de los osteoclastos. La testosterona también tiene acción inhibidora del remodelado, pero en menor grado que los estrógenos.

Articulaciones

Entre las partes rígidas del esqueleto se insertan estructuras que permiten la movilidad entre las partes. Este tipo de estructura se denomina **articulación** (lat. *articulo*, partes unidas) y es posible definirla como *una relación entre dos partes del esqueleto o más*, que pueden ser huesos o cartílagos. Pero algunas articulaciones sólo median escasos movimientos y su función principal es mantener unidas las partes del esqueleto. Otras tienen por finalidad permitir el crecimiento de las partes del esqueleto involucradas (discos epifisarios y suturas).

Las articulaciones se clasifican en dos grupos principales:

1. En las **articulaciones falsas** o *sinartrosis* (gr. *syn*, junto a; *arthros*, articulación), los elementos esqueléticos están relacionados mediante un tejido coherente que se deforma durante el movimiento de la articulación (articulaciones fibrosa y cartilaginosa).
2. En las **articulaciones verdaderas** o *diartrosis* (gr. *dia*, separa), el movimiento ocurre entre superficies deslizantes opuestas separadas por una cavidad articular aislada del medio exterior por una *cápsula articular* (articulación sinovial) (Fig. 12-36c).

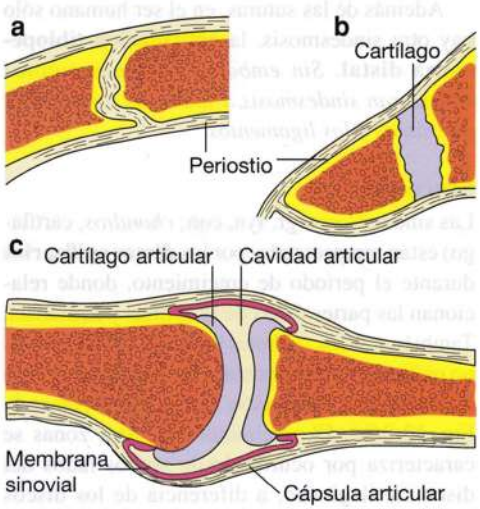

Fig. 12-36. Dibujos esquemáticos de los **tres tipos fundamentales de articulaciones**. **a** es una sutura del cráneo, que es una sindesmosis entre 2 huesos generados por osificación intramembranosa. **b** es una sincondrosis entre 2 huesos de la base del cráneo, de desarrollo endocondral. **a** y **b** son sinartrosis (articulaciones falsas), mientras que **c** es una diartrosis (articulación verdadera), donde las superficies articulares recubiertas por cartílago están separadas por un espacio articular, aislado del medio circundante por una cápsula articular. (Según Windle).

BOOK'S COPICENTRO USAC / 2016

booksmedicos.org

Sinartrosis (articulaciones fibrosas y cartilaginosas)

Las sinartrosis pueden clasificarse en cuatro subtipos: **sindesmosis**, donde las partes esqueléticas están unidas por *tejido conectivo*; **sincondrosis**, en la cual el material de unión es *cartílago hialino*; **sinostosis**, que se forma por *osificación* de las sindesmosis y sincondrosis, y **sínfisis**, donde en la unión intervienen cartílago y tejido conectivo.

Sindesmosis

Una sindesmosis (gr. *syn*, con; *desmos*, lazo, aquí lazo articular) es una articulación en la cual superficies óseas muy cercanas están unidas mediante un ligamento interóseo que permite muy escasa movilidad. Este tipo de articulación es infrecuente en mamíferos, salvo las suturas del cráneo.

Las **suturas** (lat. *sutura*, costura) sólo se encuentran en el cráneo, donde relacionan los huesos planos de éste entre sí mediante delgadas zonas de tejido conectivo, los **ligamentos de sutura** o **membranas de sutura** (véase la Fig. 12-36a). Los huesos planos del cráneo se forman a partir de centros de osificación separados, y la membrana de sutura representa la porción aún no osificada de la membrana de tejido conectivo en la que están ubicados los huesos incidentes. En el tejido conectivo a lo largo de los bordes de los huesos, se encuentran células osteoprogenitoras, dado que estos bordes continúan en crecimiento en la sutura.

Cuando cesa el crecimiento en las suturas, todo el tejido conectivo de la sutura es reemplazado por hueso, por lo que se crea una sinostosis. Este cierre de las suturas es un proceso muy lento que recién comienza alrededor de los 30 años de edad.

Además de las suturas, en el ser humano sólo hay otra sindesmosis, la **articulación tibioperonea distal**. *Sin embargo, algunos autores consideran sindesmosis a todas las membranas interóseas y los ligamentos.*

Sincondrosis

Las sincondrosis (gr. *syn*, con; *chondros*, cartílago) están representadas por los **discos epifisarios** durante el período de crecimiento, donde relacionan las partes óseas de la epífisis y la diáfisis. También son sincondrosis las zonas cartilaginosas no osificadas ubicadas entre las partes del cráneo formadas por osificación endocondral (véase la Fig. 12-36b). El crecimiento de estas zonas se caracteriza por ocurrir desde ambos lados del disco cartilaginoso, a diferencia de los discos epifisarios, en los cuales sólo hay crecimiento en la cara de la diáfisis.

Sinostosis

Tras la detención del crecimiento, tiene lugar una osificación total de la mayoría de las sindesmosis y sincondrosis, denominada transformación sinostósica, por lo que se convierten en sinostosis (gr. *syn*, con; *osteon*, hueso). Las sínfisis y las articulaciones sinoviales pueden ser transformadas en sinostosis mediante intervenciones quirúrgicas denominadas *artrodesis*, en trastornos en los cuales es preferible que el paciente tenga una articulación fija y estable para evitar, por ejemplo, el dolor.

Sínfisis

En una sínfisis (gr. *symfysis*, crecimiento unido), los extremos óseos articulados están recubiertos por una capa muy delgada de cartílago hialino unido mediante tejido conectivo muy fibroso que penetra en el cartílago hialino por una zona de transición de cartílago fibroso. En consecuencia, este tipo de articulación se caracteriza por una gran fortaleza, unida a cierta movilidad limitada, que se obtiene por deformación de la porción fibrosa de la unión.

En la **sínfisis del pubis**, la parte fibrosa está compuesta casi con exclusividad por cartílago fibroso en el que se encuentran pequeñas cavidades en forma de hendiduras, llenas de líquido. Estas hendiduras aumentan de tamaño en la mujer embarazada, lo cual incrementa la movilidad entre ambos huesos pubis durante el parto.

Los **discos intervertebrales** son una forma de sínfisis. El principal componente es cartílago fibroso, unido hacia arriba y hacia abajo con el cartílago hialino de las superficies articulares de los cuerpos vertebrales. En la parte central de cada disco se encuentra una masa gelatinosa, denominada **núcleo pulposo** (Fig. 12-37), constituido por agrecano y colágeno. En la periferia, el núcleo pulposo está rodeado por laminillas de tejido conjuntivo denso, el anillo fibroso. El disco tiene alta presión osmótica interior generada por los proteoglucanos del núcleo pulposo. Ante la compresión del disco, el colágeno del anillo fibroso limita la deformación del núcleo pulposo, pero cede lo suficiente para que los discos sean importantes amortiguadores de golpes. Si se rompe el anillo fibroso, el núcleo pulposo puede salir por presión a través de la rotura y formar una evaginación (**hernia discal** o **prolapso del disco**) factible de ejercer presión sobre la médula espinal o las raíces nerviosas espinales.

BOOK'S COPICENTRO USAC / 2016

booksmedicos.org

Fig. 12-37. Imagen con microscopio óptico de un **corte horizontal a través de un disco intervertebral**. Tinción con hematoxilina-eosina. ×10. BarraX: 500 µm.

Diartrosis (articulaciones sinoviales)

Las articulaciones sinoviales o **articulaciones verdaderas** son muy diferentes de las sinartrosis fibrosas y cartilaginosas respecto del mecanismo de función. Si bien los huesos que intervienen se mantienen unidos mediante una cápsula fibrosa y distintos ligamentos, las superficies articulares no están fijas, sino sólo en contacto (véase la Fig. 12-36c). Las superficies articulares están recubiertas por una capa de cartílago hialino, que excepcionalmente puede ser fibroso, denominado **cartílago articular**, y el contacto entre estas superficies recubiertas por cartílago se caracteriza por su coeficiente de fricción muy bajo. Las posibilidades de un contacto casi libre de fricciones aumentan por la presencia de un líquido articular viscoso, el **líquido sinovial**, que ocupa la **cavidad articular**.

Una articulación verdadera está totalmente cubierta (salvo excepciones) por una **cápsula fibrosa** (véase la Fig. 12-36c) que a su vez posee un revestimiento interno de **membrana sinovial**, y ésta también se extiende sobre todas las superficies esqueléticas no articulantes dentro de la cápsula articular. En relación con la articulación verdadera, es posible encontrar diversas estructuras intraarticulares de cartílago fibroso en la forma de **discos articulares**, meniscos y **rodetes articulares**. Además, pueden hallarse **almohadillas adiposas intraarticulares** entre la cápsula fibrosa y la membrana sinovial.

Cartílago articular

Con pocas excepciones, las superficies articulares están recubiertas por un tipo especializado de cartílago hialino, **el cartílago articular**. Son excepciones la articulación entre la clavícula y el esternón y la articulación entre la clavícula y la escápula, así como las superficies articulares de la articulación temporomandibular, donde en lugar de cartílago hialino hay tejido conectivo denso con islotes dispersos de condrocitos rodeados por escasa matriz, es decir, un tipo de cartílago fibroso.

El cartílago articular proporciona a las superficies articulares una característica lisa y resistente, con muy escasa fricción y, a la vez, fácilmente compresible y elástica. Es probable que las propiedades mecánicas y físicas del cartílago articular se deban sobre todo al estado de aglomeración y a la capacidad hidrófila de los proteoglucanos de la matriz.

El *espesor* del cartílago articular es variable, de 1-7 mm, y alcanza su valor máximo en las articulaciones grandes y en individuos jóvenes, donde el cartílago es liso y muy compresible. En cambio, en las personas ancianas es más delgado, menos liso, más duro y más frágil. La superficie libre del cartílago articular no está recubierta por pericondrio.

Desde el punto de vista *histológico*, la estructura del cartílago articular presenta una variación gradual desde la superficie hacia la profundidad. En la superficie, los condrocitos son pequeños y aplanados, paralelos a la superficie (Fig. 12-38), mientras que en la profundidad del cartílago son más grandes y más redondeados. Aquí aparecen

BOOK'S COPICENTRO USAC / 2016

booksmedicos.org

aislados o en grupos isógenos. En la parte más profunda, los condrocitos son redondeados y se disponen en columnas perpendiculares a la superficie. En las capas profundas del cartílago, las fibras colágenas se orientan perpendiculares a la superficie, pero se doblan al acercarse a ésta y adoptan un transcurso paralelo. La **capa de cartílago calcificado**, más profunda, se ubica sobre la corteza ósea compacta de la epífisis subyacente.

El cartílago articular se *nutre por difusión desde el medio*. Las sustancias nutritivas son aportadas por los vasos de la membrana sinovial a través del líquido articular, y los vasos de la médula, algunos de los cuales se extienden en parte de la región profunda calcificada del cartílago articular.

Los **discos articulares intraarticulares** que se encuentran en algunas articulaciones están compuestos siempre por *cartílago fibroso*. Los discos articulares pueden ser incompletos, con un borde interno libre, los **meniscos** (gr. *meniskos,* semiluna), o **discos** completos y dividir la articulación en dos cavidades articulares separadas. Se cree que la función de los meniscos y los discos es igualar cualquier incongruencia entre las superficies articulares y actuar como almohadillas amortiguadoras.

Por último, se encuentran los **rodetes** intraarticulares en las dos grandes enartrosis del organismo, las articulaciones del hombro y de la cadera. Estos rodetes articulares están compuestos por cartílago fibroso y se cree que tienen por función aumentar la extensión de la superficie articular y proteger el borde de esta superficie contra fracturas.

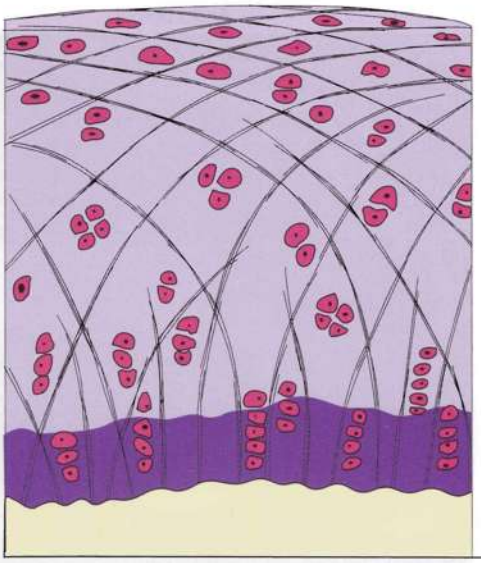

Fig. 12-38. Dibujo esquemático de las **zonas histológicas del cartílago articular**.

Cápsula articular fibrosa

La **cápsula articular fibrosa** forma un manguito o capa exterior constante alrededor de la articulación (véase la Fig. 12-36c). Se fija a los huesos que participan en la articulación y se continúa con el periostio. La fijación ocurre a lo largo de los bordes del cartílago, pero en algunos casos la cápsula se inserta a cierta distancia, por lo que se forman los pliegues sinoviales de cobertura (véase más adelante).

La cápsula fibrosa se compone de tejido conectivo denso que relaciona el periostio de los huesos que intervienen en la articulación. Los vasos y nervios articulares perforan la cápsula, que además

Artrosis

La **artrosis** (osteoartritis) es una patología frecuente, en particular en ancianos, en la cual hay una degradación gradual del cartílago articular. La etiología es multifactorial, pero la herencia y la carga desempeñan papeles importantes. Es más frecuente en mujeres que en hombres, y además de la edad avanzada, los factores predisponentes son los daños previos y las alteraciones de la alineación articular, el sobrepeso y el trabajo duro con carga constante. Es más común la afección de la rodilla, pero en la edad avanzada también se detectan alteraciones en la articulación de la primera falange del dedo pulgar, la última falange de los dedos de la mano, la articulación de la primera falange del dedo gordo del pie y las articulaciones de la nuca y la cintura. Con algo menos de frecuencia, aparece en las articulaciones de la cadera, el hombro, la muñeca y de las falanges medias de los dedos de la mano. Los síntomas incluyen dolor, rigidez y tumefacciónde las articulaciones. Desde el punto de vista histológico, se observa que el cartílago articular se torna irregular y más delgado, con ranuras y hendiduras. Incluso puede haber total desaparición del cartílago en una zona, por lo que los extremos óseos quedan desnudos. La enfermedad no es curable. El tratamiento consiste sobre todo en asesoramiento sobre el tratamiento del dolor, pérdida de peso, entrenamiento, accesorios para la marcha y, en el caso de tumefacción, posibles inyecciones de hormona corticosteroide en las articulaciones. En las articulaciones grandes, por ejemplo la rodilla y la cadera, es posible instalar una prótesis (articulación artificial) mediante cirugía.

BOOK'S COPICENTRO USAC / 2016

booksmedicos.org

puede presentar aberturas con evaginaciones de la membrana sinovial. A menudo, la cápsula fibrosa contiene varios engrosamientos de haces de fibras paralelas denominados ligamentos articulares. También pueden transcurrir con independencia de la cápsula, ya sea en la parte externa o interna de la articulación. En la cápsula articular fibrosa, también pueden incorporarse tendones, por ejemplo en el manguito rotatorio de la articulación del hombro. Dado que tanto la cápsula fibrosa como los ligamentos están compuestos por haces de fibras colágenas, son a la vez muy tenaces y resistentes a la tracción, además de flexibles, por lo que no interfieren en los movimientos articulares normales; sólo impiden los movimientos excesivos o anormales. Son muy poco elásticos y están protegidos contra el estiramiento excesivo mediante contracción muscular refleja desencadenada por señales de mecanorreceptores que se encuentran en gran cantidad en todas las cápsulas articulares. En algunos casos de sobrecarga, la cápsula puede arrancar un fragmento del hueso, mientras que la cápsula se mantiene intacta debido a la gran resistencia a la tracción.

Membrana sinovial

La **membrana sinovial** constituye la capa interna de la cápsula articular. Recubre todas las superficies internas de la cavidad articular, a excepción del cartílago articular y los discos articulares, que están "desnudos". La membrana sinovial se fija a los bordes del cartílago articular. Si la cápsula fibrosa se inserta a cierta distancia del cartílago articular, la membrana sinovial recubrirá primero la zona ósea que limita con el cartílago antes de cubrir la cápsula. El pliegue formado entre el hueso y la cápsula fibrosa se denomina **pliegue sinovial de cobertura**.

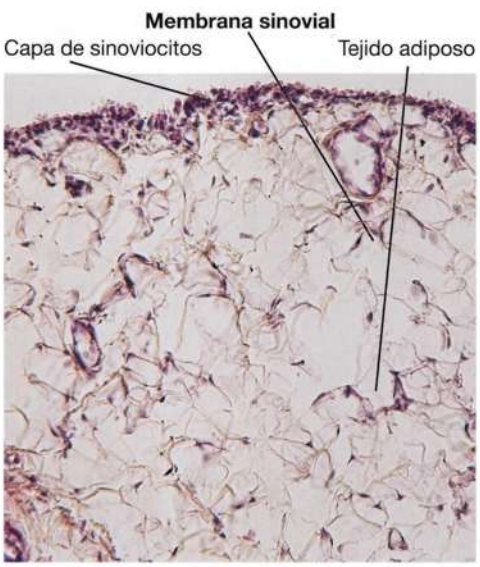

Fig. 12-39. Imagen captada con microscopio óptico de una sección de una **membrana sinovial**. Tinción con hematoxilina-eosina. ×135. Barra: 50 µm.

La superficie interna de la membrana sinovial es lisa y brillante, pero puede presentar prolongaciones digitiformes sólo visibles con el microscopio, las **vellosidades sinoviales**, que aumentan la superficie interna. Hay intercambio constante de sustancias entre la sangre y el líquido articular a través de la membrana sinovial.

Las células o **sinoviocitos** se encuentran sobre todo en la superficie interna (Figs. 12-39 y 12-40), donde se disponen en la forma de una membrana de 1-2 capas de células. Existen dos tipos de sinoviocitos, los **sinoviocitos tipo A** *similares a macrófagos,* cuyo origen, al igual que otros macrófagos, serían células madre de la médula ósea, y los **sinoviocitos tipo B** *similares a fibroblastos,* de posible origen en células mesenquimáticas de la línea de otros fibroblastos.

Los sinoviocitos tienen por *función* producir y secretar los componentes de la matriz extracelular en la membrana sinovial, entre ellos colágeno y proteoglucanos, y sintetizar los productos de ambos tipos celulares que son secretados al líquido articular, por ejemplo hialuronano y **lubricina**, que disminuyen la fricción entre las superficies articulares. Las células de tipo A similares a macrófagos tienen capacidad para eliminar restos celulares y tisulares de la cavidad articular por

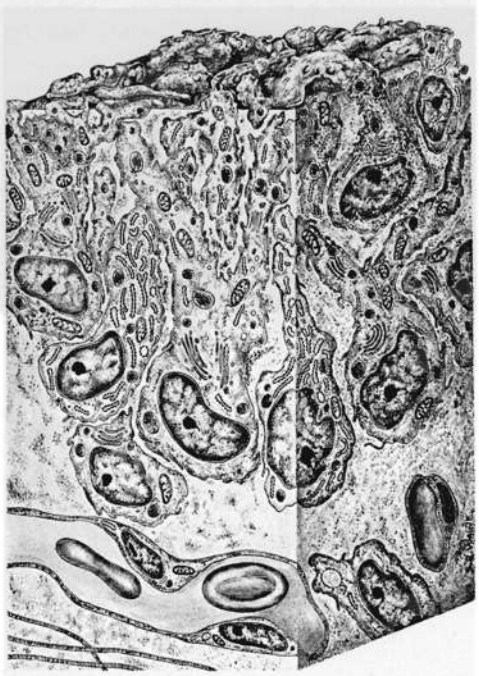

Fig. 12-40. Dibujo esquemático que muestra en tres dimensiones el **aspecto ultraestructural de la superficie de la membrana sinovial (capa de sinoviocitos) orientada hacia la cavidad articular**. Se observa que los sinoviocitos están separados entre sí por pequeñas cantidades de sustancia fundamental del tejido conectivo. (Según Barland, Novikoff y Hamerman).

BOOK'S COPICENTRO USAC / 2016

booksmedicos.org

fagocitosis; pueden actuar como células presentadoras de antígeno y se consideran macrófagos residentes.

Líquido sinovial

El **líquido sinovial** es un ultrafiltrado del plasma sanguíneo (al igual que el líquido tisular), con agregado de hialuronano sintetizado por los sinoviocitos. El líquido sinovial lubrica las superficies articulares, por lo que pueden moverse casi sin fricción entre ellas. Se encuentra en las cavidades articulares, las bolsas serosas y las vainas de los tendones, pero su composición se ha estudiado mejor en las articulaciones, donde constituye un líquido viscoso transparente o de color amarillo pálido que contiene una población mixta de células.

El líquido sinovial contiene hialuronano de alto peso molecular, lo que le confiere gran viscosidad, y la glucoproteína **lubricina**, que se cree que es la principal responsable del efecto lubricante. El contenido de células en el líquido sinovial es escaso, de alrededor de 60 por mL cuando las articulaciones están en reposo, y se compone de monocitos, macrófagos, linfocitos, sinoviocitos libres y granulocitos.

Cuestionario sobre tejido esquelético

1. ¿Cómo se denominan los tres tipos de cartílago?
2. En el tejido cartilaginoso, ¿qué se entiende por crecimiento intersticial y crecimiento por aposición?
3. ¿Cuál es la causa de la notable basofilia de la sustancia fundamental en el cartílago hialino?
4. ¿Qué tipo de colágeno predomina en el cartílago y qué características presenta?
5. ¿Cuál es la principal diferencia entre los cartílagos hialino y elástico?
6. Describa las características de una osteona cortical (sistema de Havers).
7. ¿Qué son las laminillas intersticiales?
8. ¿Cuál es el principal componente de la matriz ósea?
9. ¿Cómo se denominan los cinco tipos de células óseas?
10. ¿Qué función tienen los osteoblastos?
11. ¿Cómo se forman los osteoclastos?
12. ¿Cómo se denomina la matriz ósea recién formada y aún no calcificada?
13. ¿Cómo se organizan las fibras colágenas en los tejidos óseos primitivo y maduro?
14. Describa la creación de un centro de osificación primario en un hueso largo.
15. ¿A qué edad se alcanza la mayor masa ósea (masa ósea máxima)?
16. ¿Qué se entiende por remodelado del tejido óseo?
17. Nombre alguno de los objetivos importantes del remodelado del tejido óseo.
18. ¿Cuáles son las características histológicas de un disco intervertebral?
19. ¿Cómo se nutre el cartílago articular?
20. ¿Qué funciones tienen los sinoviocitos?

BOOK'S COPICENTRO USAC / 2016

booksmedicos.org

CAPÍTULO 13

Tejido muscular

"En ocasiones, las líneas de un diseño corren en dirección opuesta a lo esperado. Sin embargo, sigue siendo un diseño".

Karen Blixen

El movimiento activo orientado es característico de todos los animales, y los organismos multicelulares han desarrollado células muy especializadas, las *células musculares*, para cubrir las necesidades de movilidad interna y externa que tiene el organismo.

Las **células musculares** son alargadas, con el eje longitudinal orientado en la dirección del movimiento, a menudo en forma tan definida que antes se las denominaba "fibras". El término **fibra muscular** aún se emplea, si bien se trata de células, a diferencia de las fibras extracelulares de tejido conectivo.

En el organismo de los vertebrados existen dos tipos de musculatura bien diferenciadas por estructura y función: *músculo estriado* y *músculo liso*. El músculo estriado contiene secuencias bien ordenadas de actina y miosina, que con microscopia óptica presentan las estriaciones transversales visibles; se subdivide en *músculo esquelético* y *músculo cardíaco*. El músculo liso también contiene actina y miosina, pero no en las secuencias bien ordenadas correspondientes, y con microscopia óptica no se distingue ninguna estriación transversal visible; de allí la denominación de liso. Los dos tipos musculares presentan las siguientes características generales.

El **músculo esquelético** está compuesto por células muy largas, cada una de las cuales contiene gran cantidad de núcleos ubicados en la periferia (Fig. 13-1). Todos los músculos del aparato locomotor están formados por tejido muscular esquelético, que también se denomina *músculo voluntario*, dado que es inervado por el sistema nervioso somático y puede ser activado por una decisión consciente. La denominación de voluntario no es unívoca, dado que en algunos casos el músculo esquelético interviene en movimientos que, por lo general, no son voluntarios, por ejemplo la deglución, la respiración, el par-

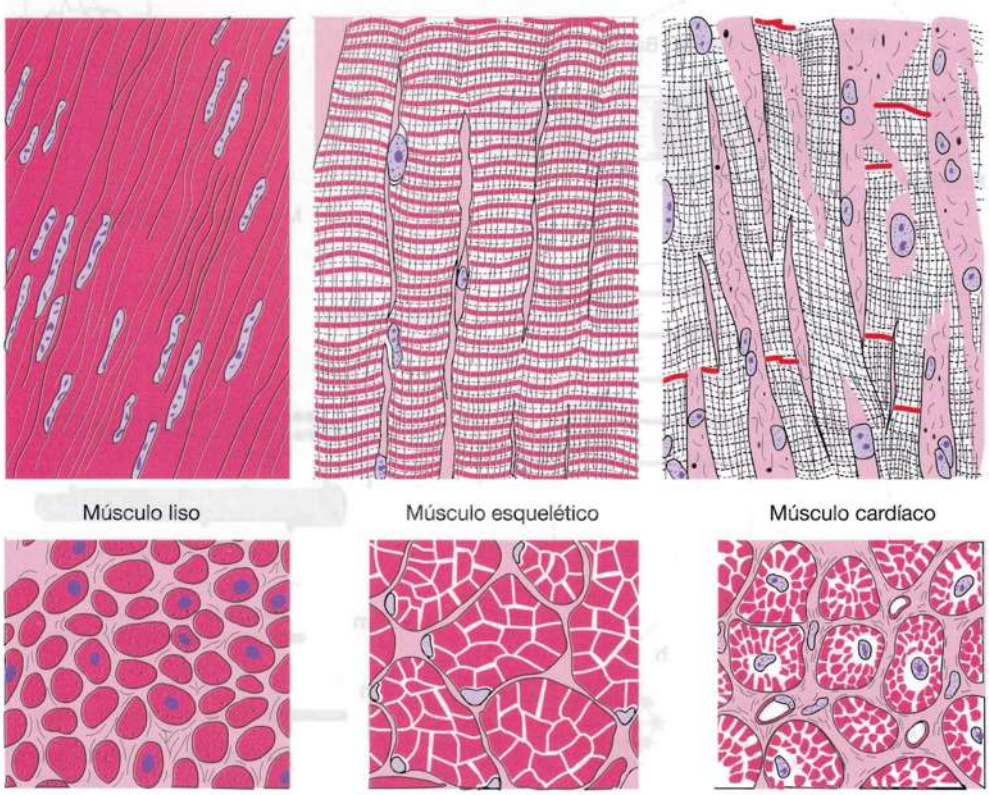

Fig. 13-1. Dibujos esquemáticos que muestran **las características histológicas básicas de los tres tipos de tejido muscular**, como se ven en **cortes longitudinales (arriba)** y **transversales (abajo)**, respectivamente, con el microscopio óptico. (Según Leonhardt).

BOOK'S COPICENTRO USAC / 2016

booksmedicos.org

padeo y los movimientos de la musculatura del periné y el oído medio.

El **músculo cardíaco** está compuesto por células con núcleo central, como el músculo liso, pero con estriaciones transversales similares a las del músculo esquelético (Fig. 13-1). El tejido muscular cardíaco solo se encuentra en el corazón y es inervado por el sistema nervioso autónomo.

El **músculo liso** está compuesto por células ahusadas, cada una de las cuales tiene un único núcleo de ubicación central (Fig. 13-1). El tejido muscular liso se encuentra, por ejemplo, en las paredes de los vasos sanguíneos y las vísceras y es inervado por el sistema nervioso autónomo (involuntario). Por lo tanto, también se denomina músculo visceral o involuntario.

Músculo esquelético

La mínima unidad estructural y funcional del tejido muscular esquelético es una célula larga

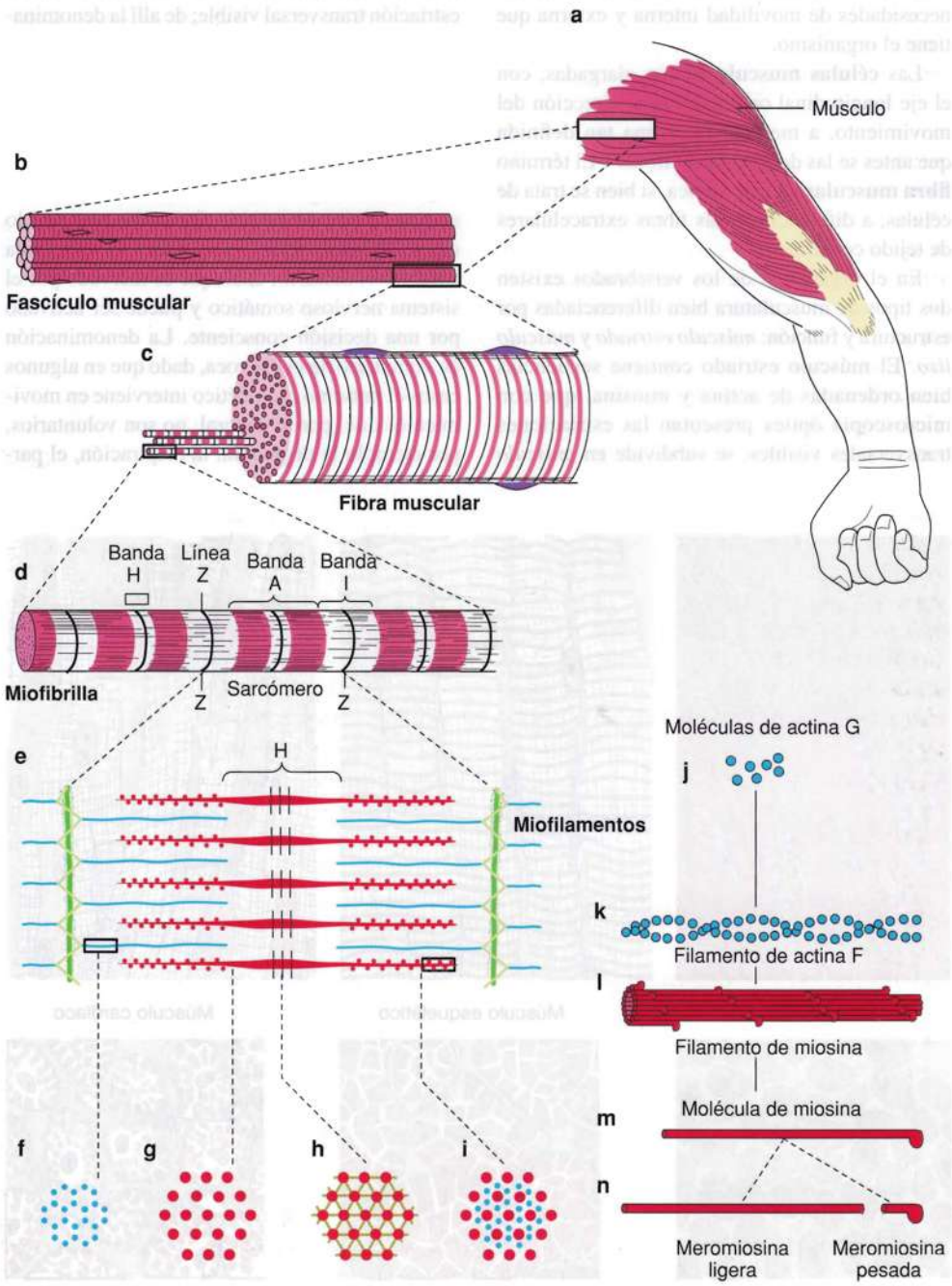

Fig. 13-2. Dibujo esquemático de la **conformación del músculo esquelético desde el nivel macroscópico al molecular**. (Según Bloom y Fawcett).

BOOK´S COPICENTRO USAC / 2016

booksmedicos.org

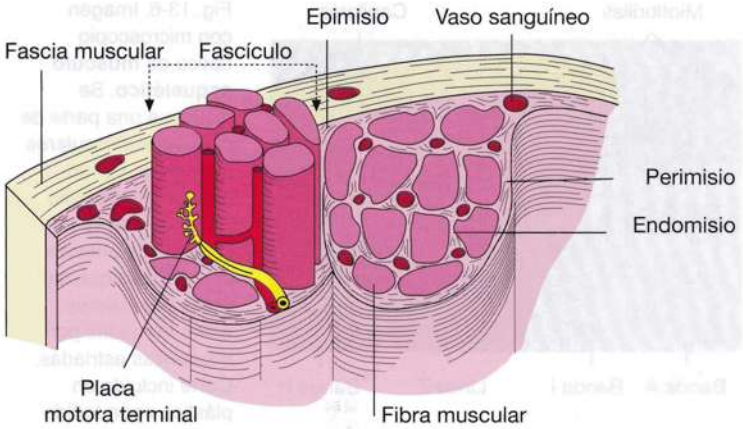

Fig. 13-3. Dibujo esquemático de los distintos **componentes de tejido conectivo que intervienen en la conformación de un músculo esquelético**. (Según Grollman).

multinucleada, la **fibra muscular**, que se organiza en haces o **fascículos** (lat. *fascis*, haz) (Fig. 13-2b y c). Un músculo está rodeado por una capa de tejido conectivo, el **epimisio**, más o menos entretejido con la *fascia muscular* circundante (véase también el Capítulo 8, pág. 224). El epimisio se extiende hacia el interior del músculo y rodea todos los fascículos como **perimisio** (Fig. 13-3), que se continúa en una delgada vaina de fibras reticulares, el **endomisio**, alrededor de cada fibra muscular. Junto con glucosaminoglucanos, las fibras reticulares contribuyen a la formación de una *lámina externa* alrededor de cada fibra muscular, así como ocurre en la periferia de las células musculares lisas. Además de unir las fibras y los fascículos musculares, las vainas de tejido conectivo permiten que cada fibra y cada fascículo tengan movimiento independiente.

Los músculos se fijan al esqueleto mediante tendones. La transición de músculo a tendón (transición musculotendinosa) se caracteriza por un incremento del espesor y del contenido de fibras colágenas en el tejido conectivo muscular, tanto en el endomisio como en el perimisio y el epimisio.

Los vasos sanguíneos y los nervios atraviesan las vainas de tejido conectivo y penetran en el interior del músculo, y cada fibra muscular está en estrecho contacto con numerosos capilares.

Características del músculo estriado con microscopia óptica

Tanto en las fibras musculares estriadas como lisas, el citoplasma se denomina **sarcoplasma** (gr. *sarx*, carne). En los cortes teñidos con HE, el citoplasma se tiñe de rojo con la eosina. La coloración es de un tono rojo más intenso y más violeta que en la tinción de las fibras colágenas. Se logra mejor diferenciación entre las células musculares y las fibras colágenas mediante el uso de métodos de coloración más selectivos, por ejemplo van Gieson, que tiñe las fibras colágenas de rojo y el sarcoplasma de amarillo (Fig. 13-4).

Las fibras del músculo esquelético son cilíndricas y presentan una notable variación de longitud y diámetro. En el ser humano, la *longitud de la fibra* varía en promedio desde menos de 1 mm (músculo estapedio, en el oído medio) hasta más de 30 cm (músculo sartorio). En la mayoría de los músculos, las fibras son más cortas que la longitud total del músculo y se fijan a tabiques de tejido conectivo intramusculares por el extremo no unido a tendón.

El *diámetro de la fibra* varía entre 10 y 100 µm, y los más grandes pueden visualizarse a simple vista. En un músculo determinado se encuentra una mezcla de fibras de distinto espesor, pero de todos modos hay un espesor promedio característico de las fibras. El aumento de tamaño de un músculo durante el desarrollo del individuo o por entrenamiento se debe al incremento del espesor de cada fibra (véase la Fig. 13-23). El aumento de espesor por entrenamiento se denomina **hipertrofia** (gr. *trofe*, nutrición, crecimiento), mientras que la disminución del espesor de las fibras y la consiguiente reducción de la masa muscular por falta de uso, por ejemplo ante el reposo prolongado y la cicatrización de una fractura, se denomina **atrofia**.

Cada fibra está rodeada por una delgada membrana transparente de alrededor de 1 µm de espesor, formada por la unión del plasmalema y la lámina externa (Fig. 13-5). En condiciones normales, no se observa en los cortes histológicos habituales. En las células musculares, el plasmalema también se denomina **sarcolema**.

Cada fibra muscular contiene finas fibrillas estriadas paralelas, denominadas **miofibrillas**, por

Fig. 13-4. Imagen con microscopio óptico de un **corte transversal de células musculares lisas** en la pared del esófago. Tinción de van Gieson. ×540. Barra: 10 µm.

BOOK'S COPICENTRO USAC / 2016

booksmedicos.org

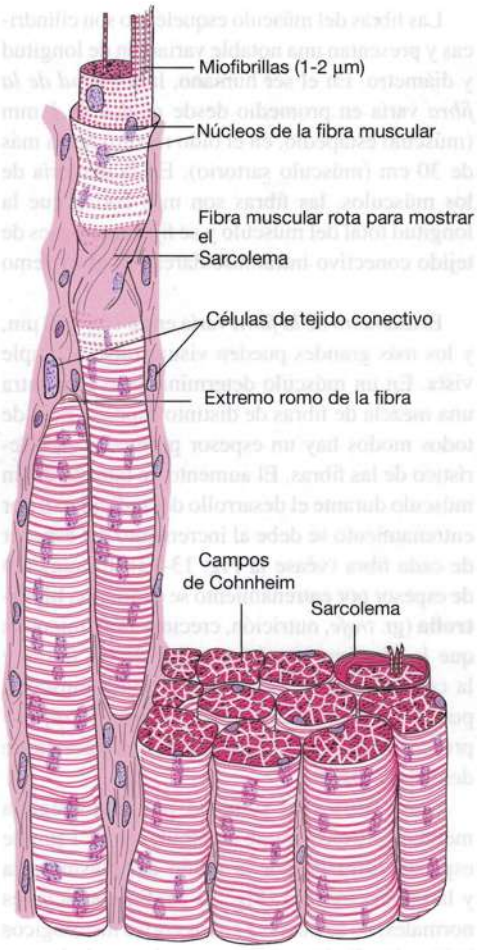

Fig. 13-5. Dibujo esquemático de la **conformación detallada al microscopio óptico de las fibras del músculo esquelético**. (Según Brödel).

lo general de un espesor de 1-2 µm (Fig. 13-6). En los cortes transversales, a menudo se observa que están agrupadas en los **campos de Cohnheim** (Fig. 13-5), un artefacto. Las estriaciones transversales se deben a que cada miofibrilla está formada por segmentos alternados con regularidad, de diferente índice de refracción. Toda la fibra aparece estriada porque, en las miofibrillas paralelas, la misma clase de segmentos se ordena a la par (Figs. 13-6 y 13-7).

La fibra muscular esquelética *a menudo contiene varios cientos de* **núcleos**, localizados justo por debajo del sarcolema (véase la Fig. 13-1). La ubicación periférica de los núcleos se distingue mejor en los cortes transversales (Fig. 13-8). En los cortes longitudinales, algunos núcleos parecen ubicados en la parte central de la fibra, pero en realidad se encuentran en la superficie o en la profundidad, de acuerdo con el espesor de la muestra. Los núcleos son aplanados y ovales en el sentido longitudinal de la fibra y están dispersos a lo largo de ésta.

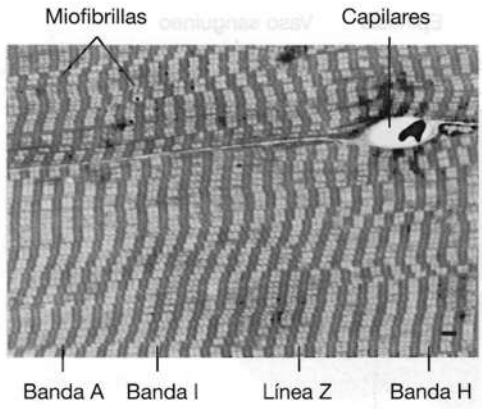

Fig. 13-6. Imagen con microscopio óptico de **músculo esquelético**. Se distingue una parte de dos fibras musculares separadas por un estrecho endomisio (en el que se ve un capilar). Se observa con claridad que las fibras musculares están formadas por miofibrillas estriadas. Corte incluido en plástico epon teñido con azul de metileno. ×2200. Barra: 5 µm.

Muy relacionados con la superficie de las fibras de músculo esquelético se encuentran núcleos más pequeños y más oscuros, pertenecientes a las **células satélite**, que son alargadas y aplanadas en la dirección de fibra muscular y se ubican dentro de la misma lámina externa. Son células madre de mioblastos, tienen importancia en la regeneración y también contribuyen al aumento de tamaño de un músculo en relación con el entrenamiento (véase la pág. 303).

Además de las miofibrillas, el **sarcoplasma** contiene los orgánulos y las inclusiones habituales. Cerca del polo nuclear se encuentran pequeños aparatos de Golgi y mitocondrias; estas últimas también aparecen en hileras entre las miofibrillas. Mediante coloraciones especiales, se demuestra la presencia de un **retículo sarcoplasmático** bien desarrollado que rodea las miofibrillas como una red y que corresponde al retículo endoplasmático liso en otros tipos celulares. Por último, es posible encontrar cantidades variables de glucógeno y gotas de lípido dispersos en el citoplasma.

Miofibrillas. Las estriaciones transversales características del músculo esquelético, que se distinguen como bandas claras y oscuras a través de cada fibra, se debe al contenido de miofibrillas estriadas. Las bandas transversales se visualizan en el músculo vivo y en cortes teñidos (Fig. 13-6). Las bandas con mayor índice de refracción se tiñen con intensidad, mientras que las de bajos índices de refracción casi no se tiñen. Las bandas oscuras se denominan **bandas A**, porque son *anisotrópicas* (birrefringentes) a la luz polarizada. Las bandas claras se denominan **bandas I**, porque en su mayor parte son *isotrópicas* (monorrefringentes) a la luz polarizada (Fig. 13-2d). Cada banda A posee una zona transversal menor, la **banda H** (al. *hell*, claro), que se tiñe débilmente en los cortes histológicos, y cada banda I es cortada por una **línea Z** bien definida (al. *Zwischenscheibe*, disco intermedio) o **disco Z** (dado que en tres dimensiones es una estructura con forma de dis-

BOOK'S COPICENTRO USAC / 2016

booksmedicos.org



Fig. 13-7. Imagen con microscopio electrónico de parte de una **fibra de músculo esquelético.** Se identifican con facilidad las miofibrillas individuales y las bandas A, las bandas I, las bandas H y las líneas Z. ×18.000. Barra: 500 nm. (Cedido por J.V. Small).

co), que se tiñe con intensidad. En el centro de la banda H se distingue una línea angosta, la **línea M**. *El segmento entre dos líneas Z sucesivas* se denomina **sarcómero** y es la *unidad estructural y funcional de la miofibrilla*. Un sarcómero mide unos 2,5 µm de largo, de los cuales la banda A representa alrededor de 1,5 µm y cada mitad de la banda I, unos 0,5 µm en reposo. La longitud del sarcómero varía con el estado de contracción del músculo y alcanza una extensión máxima de 3 µm, pero disminuye hasta alrededor de 1,5 µm en la contracción. *La longitud de la banda A es constante, mientras que la banda I se acorta durante la contracción*. Por lo general, con la microscopia óptica sólo son visibles las bandas A e I, y en ocasiones, las líneas Z y M (Fig. 13-6); pero todas las bandas se distinguen con facilidad en las imágenes captadas con microscopio electrónico (Fig. 13-7).

Estudios estructurales, bioquímicos e inmunohistoquímicos han demostrado que la miosina se localiza en toda la banda A, mientras que la actina se encuentra en la banda I y en partes de la banda A (Fig. 13-9).

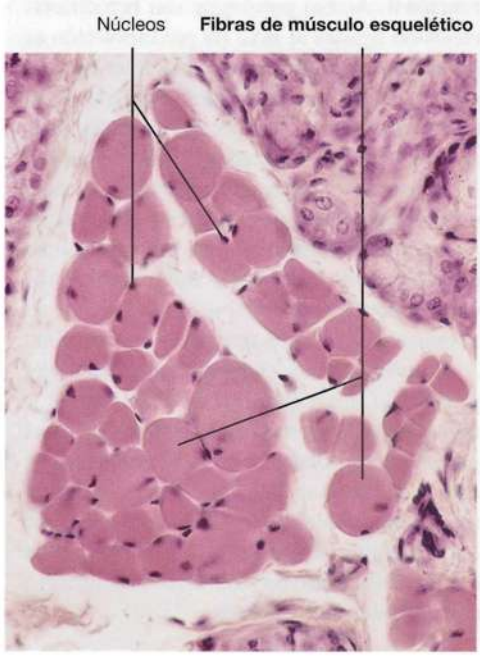

Fig. 13-8. Imagen con microscopio óptico de un **corte transversal de fibras musculares** de la lengua. Corte coloreado con hematoxilina-eosina. ×275. Barra: 20 µm.

Ultraestructura de la fibra muscular esquelética

El **sarcolema** es de tipo trilaminar común. En la superficie citoplasmática interna se encuentra la proteína **distrofina** unida a glucoproteínas transmembrana, que fijan el sarcolema a la matriz extracelular por medio de su dominio extracelular. En cuanto a la secuencia de aminoácidos, la distrofina se asemeja a la *espectrina*, que confiere rigidez a la membrana celular de los eritrocitos

BOOK'S COPICENTRO USAC / 2016

booksmedicos.org



Fig. 13-9. Imágenes con microscopio óptico de dos **miofibrillas aisladas de músculo esquelético de conejo, captadas por microscopia de contraste de fase (a) y de fluorescencia (b), respectivamente**. Luego de ser aisladas, las miofibrillas fueron sumergidas en una solución de anticuerpo fluorescente antiactina, que confiere fluorescencia blanca en **b.** En comparación con **a**, se detecta que la antiactina se ha unido a las bandas I. Ambas imágenes ×2000. Barra: 5 µm. (Cedidas por P. Andersen y J.V. Small).

y es fundamental para el mantenimiento de la forma bicóncava y la fuerza mecánica (véase el Capítulo 10, pág. 235). Se cree que la distrofina tiene un efecto estabilizante mecánico similar sobre el sarcolema y es posible que la carencia o la modificación de ésta causen mayor predisposición a lesiones relacionadas con la contracción, además de mayor permeabilidad para los iones calcio. La distrofina también es semejante a la actinina α y se cree que además tiene por función fijar los filamentos de actina al sarcolema. En diversos tipos de la grave enfermedad **distrofia muscular,** hay carencia de distrofina o anomalías en su composición.

Además de las miofibrillas, sólo el **retículo sarcoplasmático** presenta detalles importantes con microscopia electrónica. Como se mencio-

Distrofia muscular

La distrofia muscular progresiva incluye un grupo de patologías que se caracterizan por la degeneración progresiva de las fibras musculares esqueléticas. En la **distrofia muscular de Duchenne,** los síntomas se presentan ya antes de los 5 años de edad, por ejemplo, porque el niño tiene dificultad para levantarse de la posición de sentado o acostado, y a partir de los 10-12 años, por lo general no puede caminar. La muerte suele ocurrir alrededor de los 20 años. En la más benigna **distrofia muscular de Becker**, los síntomas suelen comenzar recién en los primeros años de la edad adulta y a menudo el paciente recién se ve forzado a usar silla de ruedas después de transcurridos unos 25 años; la duración de la vida puede ser normal. Tanto la distrofia de Duchenne como la de Becker se deben a *mutaciones de los genes que codifican la distrofina*. En el tipo de Duchenne, la mutación implica que no se forma nada de distrofina o que ésta es no funcional, mientras que en el tipo de Becker hay disminución de la producción de distrofina o parte de ella es anormal, pero parcialmente funcional. Ambas patologías son hereditarias recesivas ligadas al sexo (la predisposición es portada por la madre y la patología se expresa sólo en los hijos varones), pero alrededor de la tercera parte de los casos se debe a mutaciones nuevas, es decir, sin predisposición familiar a la enfermedad. Se cree que la mayor frecuencia de mutaciones en el gen de la distrofina se debe a que hasta el momento es el gen más grande estudiado en el ser humano. Cabe destacar que existen otros tipos de distrofia muscular que no se deben a mutaciones del gen de la distrofina.

El conocimiento del gen de la distrofina y del producto génico plantea la posibilidad de futuros tratamientos por tecnología genética de estas graves enfermedades. Experimentos recientes con inserción de un gen normal para distrofina (mediante técnicas de DNA recombinante) en fetos murinos portadores de la forma mutada del gen han mostrado resultados promisorios, con curación de los ratones.

BOOK'S COPICENTRO USAC / 2016

booksmedicos.org

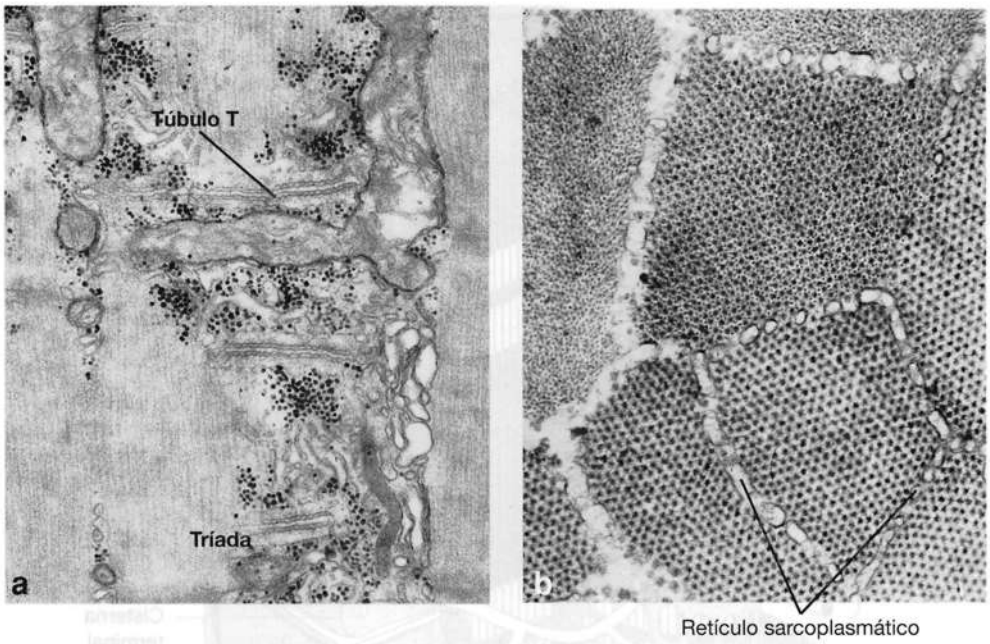

Fig. 13-10. Imágenes de **músculo esquelético** en **cortes longitudinal (a)** y **transversal (b)** captadas con microscopio electrónico. En **a,** el corte es tangencial a una miofibrilla y se distinguen los elementos longitudinales del retículo sarcoplasmático, además de las tríadas transversales. (Cedida por P. Flood). En **b** se observan los elementos del retículo sarcoplasmático que rodean cada miofibrilla cortada en sentido transversal. (Cedida por J.V. Small).

nó antes, desde el punto de vista histológico corresponde al retículo endoplasmático liso de otras células, pero en la fibra muscular conforma una red densa de **sarcotúbulos** que rodean cada miofibrilla (Figs. 13-10 y 13-11). Frente a las bandas A, la mayor parte de los sarcotúbulos transcurren en sentido longitudinal y se anastomosan entre sí, pero además, por fusión se forma un tubo más grande: el **retículo de contacto** o **cisterna terminal**. Dos de estos tubos rodean la miofibrilla a ambos lados de un tubo más delgado, el túbulo transverso o **túbulo T**. En conjunto, los tres tubos constituyen una **tríada** (Fig. 13-11). En los músculos de *mamíferos* hay *2 tríadas para cada sarcómero*, que rodean la miofibrilla *en la zona correspondiente a la transición entre las bandas A e I*. Los túbulos T son invaginaciones del sarcolema. A través del túbulo T, un potencial de acción (una onda despolarizante) se propaga con rapidez desde la superficie de la fibra hasta su interior, donde favorece la liberación de iones calcio desde el retículo hacia el sarcoplasma circundante.

Entonces, el incremento de la concentración de iones calcio en el sarcoplasma produce la contracción de la fibra muscular (véase la pág. 296). La denominación **acoplamiento excitación-contracción** comprende los fenómenos que ocurren desde la excitación del sarcolema, con creación del potencial de acción y su propagación hacia el interior de la fibra muscular, hasta la liberación de iones calcio, con producción de la contracción, que finaliza cuando la concentración de iones calcio en el sarcoplasma disminuye hasta alcanzar el nivel en reposo, por bombeo de los iones calcio otra vez hacia la luz de la cisterna terminal (mediado por una ATPasa de Ca^{++}).

Ultraestructura de las miofibrillas. Las miofibrillas están conformadas por dos tipos de **miofilamentos** (Figs. 13-2e-i y 13-13), con distintos espesores, longitudes y composición química. Los filamentos *gruesos* (de unos 14 nm de diámetro) contienen miosina y se denominan **filamentos de miosina**. Los filamentos *finos* (de unos 7 nm de diámetro) contienen actina y se denominan **filamentos de actina**. En una parte de la banda A, se superponen los filamentos gruesos de miosina y los filamentos finos de actina (Fig. 13-2e-i). Los filamentos de miosina, de 1,5 µm de largo, sólo llegan hasta el límite de las bandas A. La distancia entre los filamentos de miosina es de unos 45 nm. Los filamentos de actina parten de cada disco Z, desde donde se extienden 1 µm en cada dirección. Forman la banda I, pero continúan una distancia variable dentro de la banda A, donde se ubican entre los filamentos de miosina. *El patrón de estriaciones transversales varía con el alcance de la superposición de los dos tipos de filamentos*. La banda A se compone de la zona de superposición de los filamentos de miosina y de actina, mientras que la banda I sólo contiene filamentos de actina, y la banda H, sólo filamentos de miosina. La línea M es una estructura transversal que une la porción media, más gruesa, de los filamentos de miosina. La línea M está compuesta por las proteínas fijadoras de miosina **miomesina** y **proteína C**. En los cortes transversales, los filamentos forman un patrón hexagonal característico. En la zona de superposición, cada filamento de miosina está rodeado por 6 filamentos de actina (Fig. 13-2i).

BOOK'S COPICENTRO USAC / 2016

booksmedicos.org

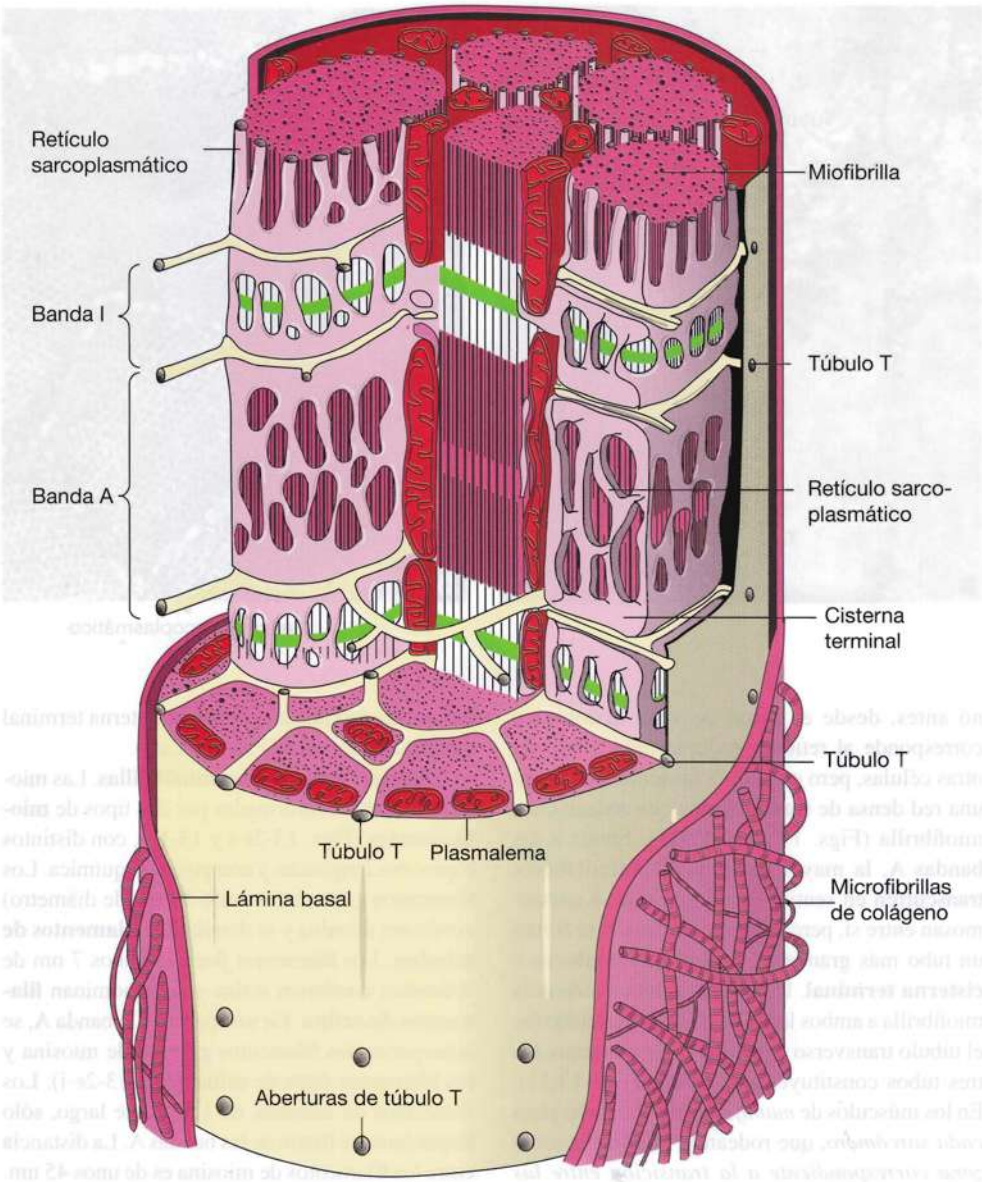

Fig. 13-11. Dibujo esquemático que muestra en tres dimensiones **las características ultraestructurales de una fibra muscular esquelética**. (Según Krstic).

Desde los filamentos de miosina, una *serie de estructuras formadoras de puentes* radiales se extiende hacia los filamentos de actina. Estos puentes faltan en una zona ubicada alrededor del centro de la banda H; esta región menos densa se denomina **banda seudo H** (en la Figura 13-2e, coinciden las bandas H y seudo H). Los puentes crean la interacción entre la actina y la miosina durante la contracción (véase la pág. 296).

En los cortes longitudinales se observa que cada filamento de actina se localiza frente al espacio situado entre 2 filamentos de actina sobre la cara opuesta de la línea Z, y los filamentos de actina opuestos se relacionan a través de la línea Z mediante **filamentos Z** (Fig. 13-2e). Se cree que cada filamento de actina forma la punta de una pirámide cuyas caras están formadas por los filamentos Z (Fig. 13-14). Se desconoce la composición de los filamentos Z, pero gran parte del material electrodenso del disco Z está compuesto por **actinina α,** que une los filamentos de actina con el disco Z por sus extremos plus.

Los discos Z de las miofibrillas periféricas están relacionados con el sarcolema a través de estructuras que contienen vinculina, los **costámeros**, que forman bandas o condensaciones con aspecto de costillas sobre la cara interna del sarcolema, con una banda frente a cada disco Z en las miofibrillas adyacentes. Los discos Z, y en consecuencia los sarcómeros, también se mantienen en su lugar, uno frente al otro a través de la fibra, mediante una densa red de filamentos intermedios

booksmedicos.org

BOOK'S COPICENTRO USAC / 2016

Acoplamiento excitación-contracción en las fibras musculares esqueléticas: base biomolecular

A la altura de la tríada hay una hendidura de sólo 15 nm entre las membranas del túbulo T y del retículo sarcoplasmático. En la membrana del túbulo T se encuentra un complejo proteico compuesto por cuatro partículas. Se cree que este complejo corresponde al **receptor de dihidroxipiridina (DHP)**, que fija DHP, un marcador de los canales de calcio activados por voltaje. Las 4 partículas de la membrana del túbulo T se localizan frente a cuatro partículas proteicas equivalentes en la membrana de las cisternas terminales (del retículo sarcoplasmático). Estas últimas partículas, que sobresalen en el complejo de contacto, forman los denominados pedículos de unión, dispuestos en hileras paralelas al eje longitudinal del túbulo T (Fig. 13-12). Las cuatro partículas de cada pedículo de unión representan el dominio citoplasmático de cuatro canales de liberación de calcio y todo el complejo de estos cuatro canales se denomina también **receptor de rianodina** (pues el complejo fija específicamente el alcaloide vegetal rianodina, que favorece la liberación de calcio desde el retículo sarcoplasmático).

La cisterna terminal contiene en la luz un material amorfo, compuesto en su mayor parte por la proteína **calsecuestrina** que fija los iones calcio y así mantiene su elevada concentración en la luz de la cisterna.

Se cree que cuando la onda de despolarización del potencial de acción ingresa en la fibra muscular a través de los túbulos T se produce un cambio de la conformación del receptor de DHP, lo que a continuación causa la apertura de los canales de calcio en el receptor de rianodina de los pedículos de unión, con el consiguiente vaciamiento de iones calcio desde el retículo sarcoplasmático. Por lo tanto, la función del receptor de DHP en el músculo esquelético se transforma de ser un canal de calcio activado por voltaje a ser un regulador activado por voltaje de los canales de calcio del receptor de rianodina.

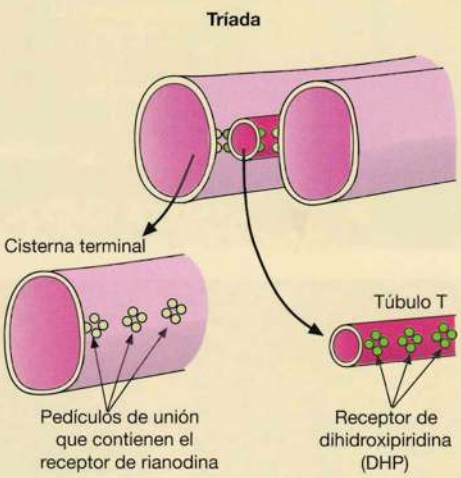

Fig. 13-12. Dibujo esquemático que muestra los **pedículos de unión de la cisterna terminal y los receptores de DHP contrapuestos en el túbulo T** (véase el texto para los detalles).

que conforman un citoesqueleto rígido de la fibra. Los filamentos de esta red forman una estructura anular unida al disco Z en cada miofibrilla. Las estructuras anulares están unidas entre sí mediante fibras transversales entre las miofibrillas, por lo cual los discos Z y los sarcómeros mantienen su ubicación enfrentada. Los filamentos intermedios están compuestos por **desmina**, proteína específica de las células musculares (véase también el Capítulo 3, pág. 109).

Además de los filamentos de actina y miosina, los sarcómeros contienen un tercer tipo de filamentos, designados **filamentos de titina**, compuestos por la proteína **titina** y de sólo 4 nm de diámetro, por lo que no se distinguen con la microscopia electrónica convencional, pero pueden ser demostradas mediante métodos especiales. La titina es el polipéptido de mayor tamaño conocido (de allí el nombre titina, del gr. *titan*, batalla, es decir, de la familia de guerreros titanes). Cada molécula se extiende desde la línea M hasta el disco Z, es decir a través de la mitad del sarcómero, dado que se fija al disco Z (Fig. 13-15) y a un filamento de miosina. En consecuencia, el filamento de titina tiene una parte en la banda A unida en toda su extensión a un filamento de miosina y una porción elástica ubicada en la banda I entre los filamentos de actina. Los filamentos de titina mantienen los filamentos de miosina en su lugar, en la parte media del sarcómero. Además, confieren elasticidad a las miofibrillas y son la causa de cierta resistencia contra el estiramiento que presenta cada músculo, con independencia de la interacción entre actina y miosina. Se cree que el objetivo perseguido es contrarrestar la extensión excesiva de las fibras musculares.

BOOK'S COPICENTRO USAC / 2016

booksmedicos.org

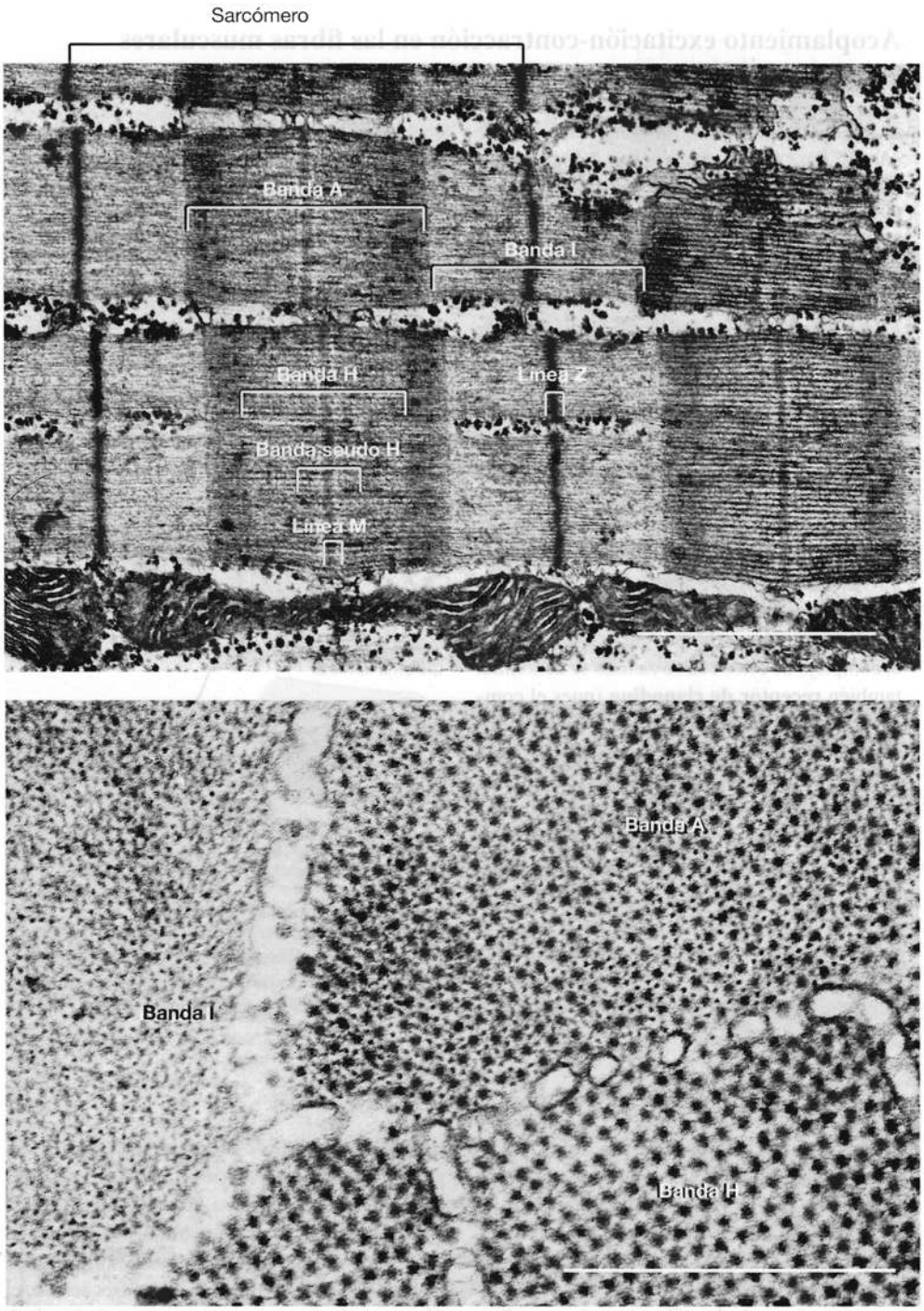

Fig. 13-13. Imágenes captadas con microscopio electrónico de **cortes longitudinal (a)** y **transversal (b)** de **músculo esquelético**. Tanto en los cortes longitudinales como en los transversales se pueden diferenciar los filamentos gruesos de miosina de los finos de actina. En **a** se han marcado todas las bandas y líneas reconocibles. En **b** se observa un corte transversal de las bandas A, I y H, puesto que las 4 miofibrillas cortadas a través están corridas a lo largo entre sí en relación con la localización de los miofilamentos. **a** ×36.000. Barra: 200 nm. **b** ×50.000. Barra: 200 nm. (Ambas imágenes cedidas por J.V. Small).

Base ultraestructural de la contracción. La longitud del sarcómero disminuye durante la contracción, y mediante estudios por difracción de rayos X y microscopia electrónica se ha establecido que los *filamentos de actina se deslizan más hacia el centro de la banda A durante el acortamiento del sarcómero*. De este modo, se hacen más angostas las bandas H e I, mientras que la banda A mantiene inalterada su longitud (Fig. 13-16). Este mecanismo de la contracción, denominado "**hipótesis de deslizamiento de los filamentos**", fue descrito por primera vez por Huxley, en 1954; como resultado de dicho mecanismo, los discos Z se acercan entre sí por tracción y se acorta toda la miofibrilla (y por lo tanto, la fibra muscular). Antes del planteo de esta hipótesis, se consideraba que la contracción muscular era un acortamiento activo de la miosina.

booksmedicos.org

BOOK'S COPICENTRO USAC / 2016

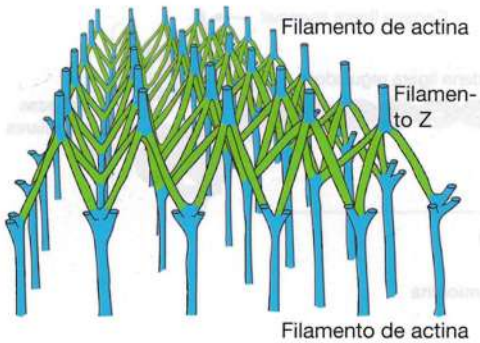

Fig. 13-14. Dibujo esquemático de la **conformación propuesta para la línea Z en el músculo esquelético.** (Según Schmalbruch y Ruska, en Hirsch, Ruska y Sitte).

Base biomolecular de la contracción muscular. Los mecanismos moleculares en los que se basa el deslizamiento de los filamentos se han definido con claridad mediante investigaciones detalladas sobre las características moleculares de los miofilamentos.

En su mayor parte, los **filamentos de actina** están formados por una proteína globular, la **actina G**, polimerizada en dos cordones idénticos: la **actina F** (de fibras), que forma una hélice doble como dos cadenas de perlas. Esta hélice doble representa la columna vertebral del filamento de actina (Fig. 13-17). Mediante el "método de las puntas de flecha", se demuestra que los filamentos de actina poseen polaridad, con un extremo **plus** y otro **minus** (véase el Capítulo 3, pág. 103). El extremo plus del filamento de actina se fija al disco Z, mientras que el minus se orienta en dirección opuesta. Las proteínas fijadoras de actina tropomodulina y nebulina regulan la longitud de los filamentos de actina. La **tropomodulina** "sella" el extremo minus libre e impide la despolimerización. La **nebulina** tiene una longitud proporcional al filamento de actina y se cree que funciona como patrón que establece el largo de alrededor de 1 µm, medida de todos los filamentos de actina.

A los filamentos de actina se fijan dos proteínas de importancia para la regulación de la contracción. La **tropomiosina** es una molécula proteica de 40 nm de longitud (compuesta por dos cadenas polipeptídicas enroscadas) ubicada en los surcos que hay entre los dos cordones del filamento de

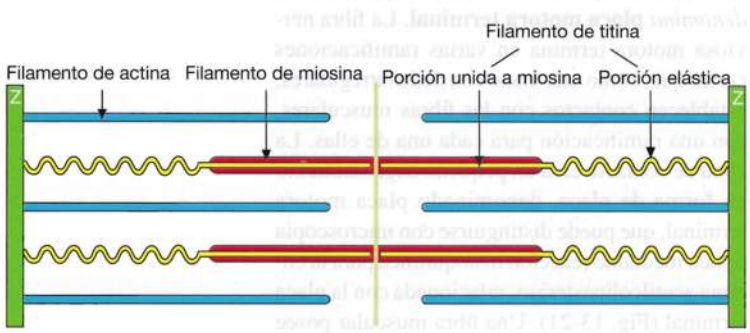

Fig. 13-15. Dibujo esquemático de un **sarcómero**, que muestra la forma y la localización de los **filamentos de titina**.

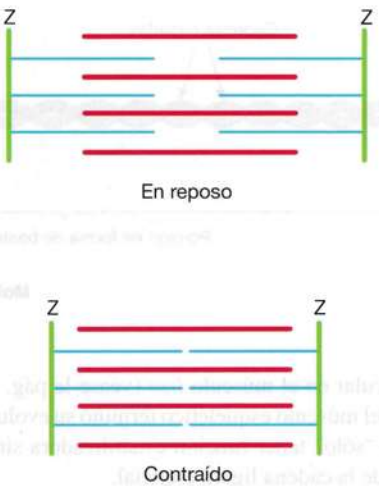

Fig. 13-16. Dibujo esquemático que muestra **cómo el sarcómero se acorta por deslizamiento de los filamentos durante la contracción**.

actina F (Fig. 13-17). La **troponina** es una proteína globular grande ubicada sobre un extremo de cada molécula de tropomiosina, es decir, a intervalos de 40 nm sobre el filamento de actina. La troponina se compone de tres polipéptidos: la *troponina T* fija todo el complejo de la troponina a la tropomiosina; la *troponina I* se une a la actina, por lo que inhibe la unión de la actina a la miosina; la *troponina C* fija iones calcio.

Los **filamentos de miosina** están formados por la proteína **miosina**, compuesta por dos **cadenas pesadas** y cuatro **cadenas ligeras** o **livianas**. La molécula de miosina comprende una porción con forma de bastón o "cola", en la que las dos cadenas pesadas (cada una en forma de hélice alfa) se enroscan para formar una espiral arrollada que confiere a la cola cierta rigidez (Fig. 13-18). En el extremo de la cola, las dos cadenas pesadas se separan y cada una forma una **cabeza de miosina** globular. A cada cabeza de miosina se adosan dos cadenas ligeras, de las cuales se cree que la **cadena ligera esencial** tiene importancia estructural para estabilizar la cabeza de miosina, mientras que la **cadena ligera reguladora** es importante para la regulación de la contracción

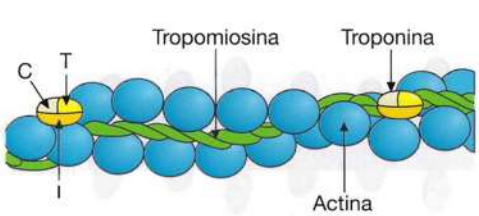

Fig. 13-17. Dibujo esquemático de la **configuración molecular propuesta para un filamento de actina**.

BOOK'S COPICENTRO USAC / 2016

booksmedicos.org

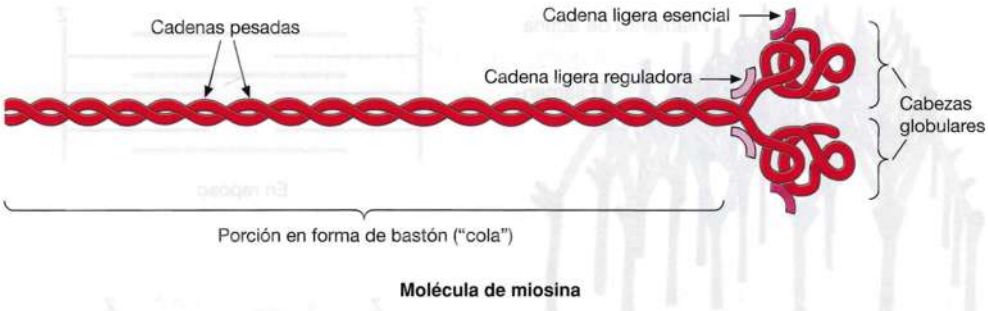

Fig. 13-18. Dibujo esquemático de la **configuración molecular de una molécula de miosina.**

muscular en el músculo *liso* (véase la pág. 310) y en el músculo esquelético terminó su evolución para "sólo" tener función estabilizadora similar a la de la cadena ligera esencial.

La forma descrita de la miosina, con dos cabezas, también se denomina **miosina II**, dado que existe una forma con sólo una cabeza, la **miosina I**. La miosina I es la forma que interviene en la interacción entre actina y miosina en *células no musculares*.

Mediante la enzima tripsina, se escinden las moléculas de miosina en dos subunidades: la **meromiosina ligera** (LMM) (gr. *meros,* parte; ing. *light* ***meromyosin***), que representa la mayor parte de la porción con forma de bastón de la molécula de miosina, y la **meromiosina pesada** (HMM) (ing. ***heavy meromyosin***), compuesta por el resto de la porción con forma de bastón de la molécula de miosina y las dos cabezas de miosina globulares (Fig. 13-18). Mediante la enzima papaína, es posible escindir las cabezas de la porción con forma de bastón en la HMM, por lo que se han aislado las cabezas y se han estudiado sus propiedades.

Cada una de las cabezas de miosina actúa como ATPasa. Además, cada una posee un sitio fijador de actina.

En el filamento de miosina, las moléculas de miosina se agrupan con las porciones en forma de bastón paralelas al eje longitudinal del filamento. Las cabezas de miosina se localizan en el extremo de la molécula orientado en dirección opuesta a la línea M (Fig. 13-2e y l), y con el microscopio electrónico se visualizan como los mencionados puentes transversales. La polarización del filamento de miosina, con las cabezas orientadas en dirección opuesta a la línea M, es la causa por la cual la parte central de la banda H carece de puentes transversales, lo que crea la banda seudo H ("zona desnuda" de Huxley).



Fig. 13-19. Dibujo esquemático de la **compactación de las moléculas de miosina en un filamento de miosina.**

Las cabezas de miosina se disponen en espiral a lo largo del filamento de miosina con una distancia de unos 40 nm entre cada giro, dado que las moléculas de miosina están desplazadas en dirección longitudinal y, así, se superponen (Fig. 13-19). Las moléculas de miosina son flexibles debido a la presencia de una "bisagra" en la porción con forma de bastón, correspondiente a la transición entre las meromiosinas ligera y pesada (Fig. 13-20). Además, la cabeza de miosina es móvil en la transición hacia la porción con forma de bastón de la molécula de miosina.

El deslizamiento de los filamentos de actina respecto de los de miosina durante la contracción tiene lugar debido a que la molécula de miosina recorre el denominado **ciclo del puente transversal de miosina** (Fig. 13-20), en el cual la cabeza de miosina se fija a la actina, tracciona del filamento de actina (por un cambio de conformación de la molécula de miosina) y después interrumpe la unión. Al repetir este ciclo (unión, tracción, interrupción de la unión), se desplaza (desliza) el filamento de actina a lo largo del filamento de miosina en dirección a la banda H. La energía del proceso es producida por escisión de ATP, catalizada por la porción ATPasa de la cabeza de miosina.

Unión neuromuscular

La zona de contacto entre una fibra nerviosa motora y una fibra de músculo esquelético se denomina **placa motora terminal**. La fibra nerviosa motora termina en varias ramificaciones cortas que, como una mano con dedos irregulares, establecen contactos con las fibras musculares, con una ramificación para cada una de ellas. La zona de contacto crea un pequeño engrosamiento en forma de placa, denominado placa motora terminal, que puede distinguirse con microscopia óptica mediante reacción histoquímica para la enzima acetilcolinesterasa, relacionada con la placa terminal (Fig. 13-21). Una fibra muscular posee

BOOK'S COPICENTRO USAC / 2016

booksmedicos.org

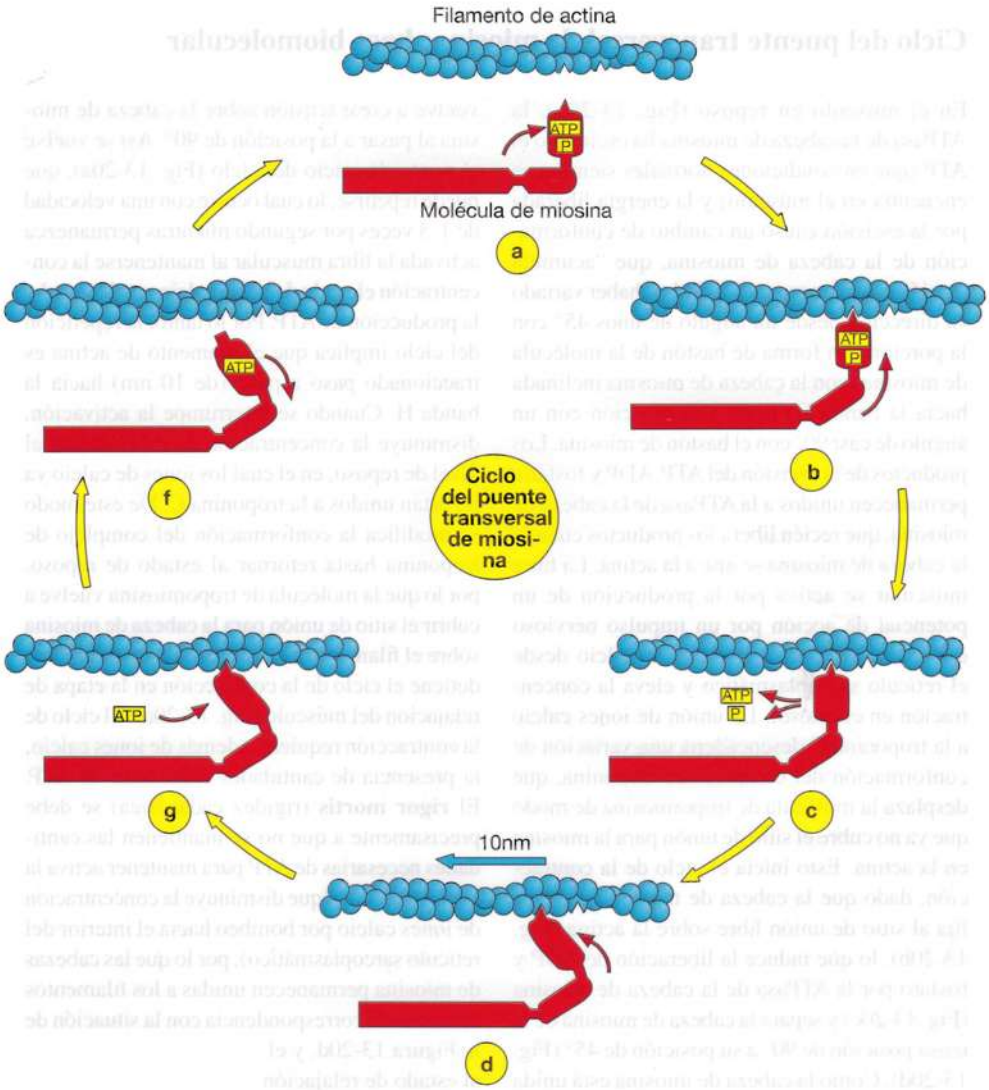

Fig. 13-20. Dibujo esquemático de la **base biomolecular del ciclo del puente transversal de miosina** (véase el texto para los detalles).

sólo una placa motora terminal, localizada cerca del centro lineal de la fibra. En la superficie de la fibra muscular se encuentran cavidades denominadas **criptas sinápticas primarias** (Fig. 13-22), donde se ubican las terminaciones axónicas. En cada cripta sináptica primaria, también hay una serie de hendiduras estrechas en la fibra muscular: las **criptas sinápticas secundarias**.

Mediante microscopia electrónica, se visualizan las células de Schwann (véase el Capítulo 14) sobre la superficie de la terminación axónica (Fig. 13-22). No se extienden hacia el interior de las criptas sinápticas, donde el axolema (es decir, el plasmalema que rodea el axón) y el sarcolema se encuentran uno al lado del otro, separados tan sólo por un espacio de unos 30-50 nm. La lámina externa del sarcolema recubre las criptas sinápticas primarias y secundarias. En el axoplasma se distinguen cúmulos de vesículas de unos 50 nm de diámetro, que corresponden a las **vesículas sinápticas** de las sinapsis entre células nerviosas.

Las vesículas sinápticas contienen **acetilcolina**, que actúa como sustancia neurotransmisora para la propagación del estímulo nervioso desde el axón al sarcolema. El potencial de acción que llega a la placa motora terminal libera acetilcolina por exocitosis de las vesículas hacia la hendidura sináptica, donde las moléculas de acetilcolina se unen a **receptores de acetilcolina** (de tipo nicotínico) localizados sobre la membrana postsináptica (sarcolema). La unión de la acetilcolina con el receptor produce un aumento rápido, pero de corta duración, de la permeabilidad para los iones sodio, por lo que la membrana postsináptica se despolariza como punto de inicio de un potencial de acción que se difunde por todo el sarcolema (véase el Capítulo 7, pág. 197). En consecuencia, el receptor de acetilcolina es un canal iónico para sodio ac-

BOOK'S COPICENTRO USAC / 2016

booksmedicos.org

Ciclo del puente transversal de miosina: base biomolecular

En el músculo en reposo (Fig. 13-20a), la ATPasa de la cabeza de miosina ha escindido el ATP (que en condiciones normales siempre se encuentra en el músculo) y la energía liberada por la escisión causó un cambio de conformación de la cabeza de miosina, que "acumula tensión como un resorte" debido a haber variado su dirección desde un ángulo de unos 45° con la porción con forma de bastón de la molécula de miosina (con la cabeza de miosina inclinada hacia la banda H) hasta una posición con un ángulo de casi 90° con el bastón de miosina. Los productos de la escisión del ATP, ADP y fosfato, permanecen unidos a la ATPasa de la cabeza de miosina, que recién libera los productos cuando la cabeza de miosina se une a la actina. La fibra muscular se activa por la producción de un potencial de acción por un impulso nervioso que causa la liberación de iones calcio desde el retículo sarcoplasmático y eleva la concentración en el citosol. La unión de iones calcio a la troponina C desencadena una variación de conformación del complejo de troponina, que desplaza la molécula de tropomiosina de modo que ya no cubre el sitio de unión para la miosina en la actina. Esto inicia el ciclo de la contracción, dado que la cabeza de miosina ahora se fija al sitio de unión libre sobre la actina (Fig. 13-20b), lo que induce la liberación de ADP y fosfato por la ATPasa de la cabeza de miosina (Fig. 13-20c) y separa la cabeza de miosina de la tensa posición de 90° a su posición de 45° (Fig. 13-20d). Como la cabeza de miosina está unida a la actina durante el movimiento, esto implica que el filamento de actina es traccionado unos 10 nm en dirección de la banda H (es obvio que gran cantidad de cabezas de miosina desarrollan esta actividad al mismo tiempo). La inclinación de la cabeza de miosina hasta la posición de 45° implica también que los sitios de unión para ATP en la ATPasa de la cabeza de miosina son accesibles, por lo que allí se fija ATP (Fig. 13-20e). Esto desencadena un cambio de conformación del sitio de unión de la actina sobre la cabeza de miosina y se interrumpe la unión con la actina (Fig. 13-20f). Una vez interrumpida la unión entre la cabeza de miosina y el filamento de actina, se escinde ATP y la energía liberada vuelve a crear tensión sobre la cabeza de miosina al pasar a la posición de 90°. Así se vuelve al punto de inicio del ciclo (Fig. 13-20a), que puede repetirse, lo cual ocurre con una velocidad de 1-3 veces por segundo mientras permanezca activada la fibra muscular al mantenerse la concentración elevada de iones calcio en el citosol y la producción de ATP. Por lo tanto, la repetición del ciclo implica que el filamento de actina es traccionado paso a paso (de 10 nm) hacia la banda H. Cuando se interrumpe la activación, disminuye la concentración de iones calcio al nivel de reposo, en el cual los iones de calcio ya no están unidos a la troponina C. De este modo se modifica la conformación del complejo de troponina hasta retornar al estado de reposo, por lo que la molécula de tropomiosina vuelve a cubrir el sitio de unión para la cabeza de miosina sobre el filamento de actina. De esta manera, se detiene el ciclo de la contracción en la etapa de relajación del músculo (Fig. 13-20a). El ciclo de la contracción requiere, además de iones calcio, la presencia de cantidades suficientes de ATP. El **rigor mortis** (rigidez cadavérica) se debe precisamente a que no se mantienen las cantidades necesarias de ATP para mantener activa la ATPasa de Ca^{++} (que disminuye la concentración de iones calcio por bombeo hacia el interior del retículo sarcoplasmático), por lo que las cabezas de miosina permanecen unidas a los filamentos de actina en correspondencia con la situación de la Figura 13-20d, y el músculo no puede pasar al estado de relajación.

El modelo descrito para la base biomolecular del mecanismo de deslizamiento de los filamentos ha sido bien estudiado experimentalmente y tiene aceptación general, si bien existen puntos de vista controvertidos respecto de algunos detalles (p. ej., el grado de movilidad de las cabezas de miosina y si parte de la porción con forma de bastón también se desplaza). Con microscopia electrónica de los puentes transversales conformados por las cabezas de miosina, es característico observar que se ubican en ángulos de 45° o de 90° con los filamentos de actina, nunca en un ángulo intermedio, lo cual es una de las bases de la descripción del modelo de movimiento de las cabezas de miosina.

tivado por neurotransmisor. La acetilcolina es degradada al cabo de unos pocos milisegundos por la enzima **acetilcolinesterasa,** localizada en la lámina externa (lámina basal) de la membrana postsináptica. Un único impulso nervioso libera la cantidad exacta de acetilcolina necesaria para producir un potencial de acción en el sarcolema que, a través de los túbulos T, induce la libera-

booksmedicos.org

BOOK'S COPICENTRO USAC / 2016

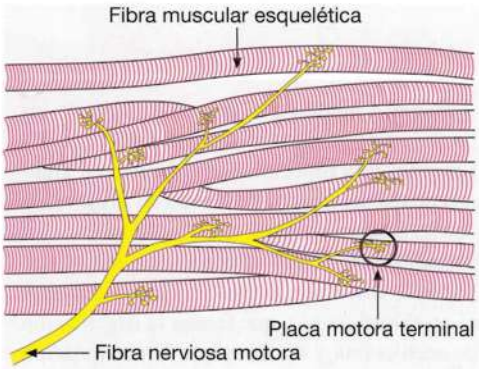

Fig. 13-21. Dibujo esquemático que muestra cómo una **fibra nerviosa motora** se divide en muchas **ramificaciones finas, cada una de las cuales forma una placa motora terminal sobre una fibra muscular esquelética**. En conjunto, la fibra nerviosa y todas las fibras musculares que inerva se denominan **unidad motora**.

ción de iones calcio desde el retículo sarcoplasmático (véase el Recuadro, pág. 295) y, así, una única contracción de la fibra muscular.

Las fibras musculares y los tendones poseen órganos terminales sensitivos complejos, denominados **husos neuromusculares** y **órganos tendinosos** (véase el Capítulo 14, págs. 350-351).

Fibras musculares rojas, intermedias y blancas

Los distintos músculos esqueléticos varían algo en el color cuando se analizan en fresco a simple vista. Además, las fibras de un mismo músculo no tienen un diámetro uniforme. En los músculos rojos predominan las **fibras rojas**, que son delgadas y de color rojo oscuro por el gran contenido de **mioglobina** (el pigmento rojo de los músculos). En los músculos blancos, predominan las **fibras blancas**, más gruesas y claras, debido al menor contenido de mioglobina. Estos dos tipos distintos de fibras se demuestran y se definen con facilidad mediante métodos histoquímicos e inmunohistoquímicos.

Las fibras musculares también pueden clasificarse sobre la base del **tipo de contracción**, es decir, su reacción de acuerdo con la **ley del todo o nada:** *una fibra muscular aislada siempre se contrae al máximo ante el estímulo*, aunque con diferente velocidad. *Todas las fibras musculares pertenecientes a la misma unidad motora (inervadas por el mismo axón) son del mismo tipo.*

La siguiente descripción corresponde a las condiciones en los seres humanos, en los cuales prácticamente todas las fibras de músculo esquelético (al igual que en todos los mamíferos) son de tipos contráctiles.

En la mayoría de los músculos esqueléticos humanos, hay fibras de contracción *más rápida* y *más lenta*, que se diferencian con mayor facilidad mediante la determinación histoquímica de **ATPasa miofibrilar** (Fig. 13-23). Sobre esta base, las fibras se clasifican en *fibras tipo I*, con escasa actividad de ATPasa, y *fibras tipo II*, con elevada actividad de ATPasa. A su vez, las fibras tipo II se clasifican en tres subtipos; *tipo IIa, IIb* y *IIx,* donde este último posiblemente sea un precursor de los otros dos tipos de fibras.

Las **fibras tipo I** son de contracción lenta y corresponden a las fibras rojas mencionadas. A menudo, son relativamente finas y forman unidades motoras pequeñas. Las fibras tipo I poseen elevado contenido de mitocondrias en relación con las miofibrillas y son resistentes al agotamiento, dado que reciben la mayor parte de la energía del metabolismo oxidativo de la grasa primaria en sus numerosas mitocondrias.

Las **fibras tipo IIa** se contraen con velocidad intermedia. Contienen muchas mitocondrias, pero menos que las fibras tipo I. Este tipo de fibras también es resistente al agotamiento, y parece que

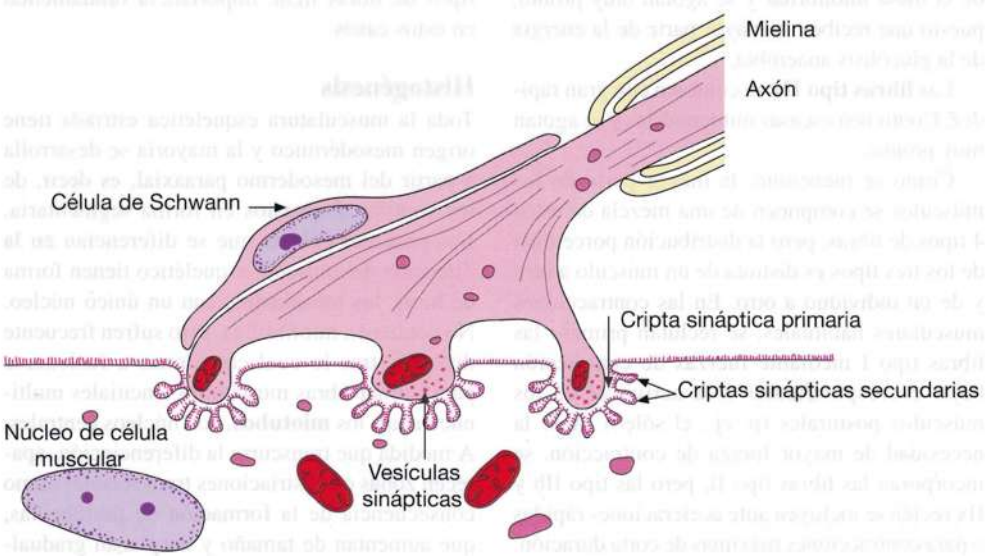

Fig. 13-22. Dibujo esquemático del **aspecto ultraestructural de una placa motora terminal.**

BOOK'S COPICENTRO USAC / 2016

booksmedicos.org

Miastenia grave

En la enfermedad **miastenia grave** (gr. *mys*, músculo; *aesthenia*, debilidad), el paciente padece una definida debilidad muscular con rápida transición a la impotencia. La enfermedad es *autoinmunitaria*, es decir que se debe a la formación de anticuerpos contra el receptor de acetilcolina en la placa motora terminal, como se demuestra en más del 90% de los pacientes con miastenia generalizada. Esta enfermedad es la mejor estudiada y mejor conocida de todas las patologías autoinmunitarias. Los anticuerpos se fijan a los receptores y causan su endocitosis (mediada por receptores, como en la hiporregulación común de los receptores) o les bloquean (también pueden destruir los receptores por una acción mediada por el complemento). Si bien la producción de anticuerpos se debe a una respuesta inmunitaria de linfocitos B, también hay intervención activa de los linfocitos T en el desarrollo de la enfermedad, dado que los linfocitos T cooperadores (helper) contribuyen como en las reacciones inmunológicas normales (véase el Capítulo 16). En el 10-20% de los pacientes se encuentra un tumor del timo, un **timoma**, y la timectomía es efectiva en algunos de los pacientes, sobre todo en los jóvenes con evolución reciente de la enfermedad. La patología reacciona bien con el tratamiento sintomático con inhibidores de la colinesterasa (p. ej., piridostigmina), que frenan la degradación de acetilcolina y así favorecen la estimulación de los receptores accesibles para la acetilcolina en la placa motora terminal. En los casos en que este tratamiento no es suficiente, se inicia una terapéutica inmunosupresora con hormonas corticosteroides o medicamentos citotóxicos. La sustancia ciclosporina, utilizada en casos graves, actúa por inhibición de la síntesis y la secreción de IL-2 (interleucina 2) por los linfocitos T cooperadores activados por linfocitos B. Por último, el paciente puede ser tratado con plasmaféresis (reemplazo de plasma) a fin de eliminar los anticuerpos circulantes dirigidos contra las placas motoras terminales.

es el adecuado para la actividad de resistencia y para contracciones fuertes de escasa duración. Las fibras reciben energía del metabolismo oxidativo y de glucólisis anaerobia, con fosfato de creatina y glucógeno como reserva de energía, al igual que los tipos IIb y IIx.

Las **fibras tipo IIb** se contraen con rapidez y corresponden a las fibras *blancas*. Por lo general, son las más gruesas y forman grandes unidades motoras. Contienen escasas mitocondrias respecto de la masa miofibrilar y se agotan muy pronto, puesto que reciben la mayor parte de la energía de la glucólisis anaerobia.

Las **fibras tipo IIx** se contraen con gran rapidez. Contienen escasas mitocondrias y se agotan muy pronto.

Como se mencionó, la mayor parte de los músculos se componen de una mezcla de estos 4 tipos de fibras, pero la distribución porcentual de los tres tipos es distinta de un músculo a otro y de un individuo a otro. En las contracciones musculares habituales, se reclutan primero las fibras tipo I mediante fuerzas de contracción bajas correspondientes a la actividad de los músculos posturales (p. ej., el sóleo). Ante la necesidad de mayor fuerza de contracción, se incorporan las fibras tipo II, pero las tipo IIb y IIx recién se incluyen ante aceleraciones rápidas o para contracciones máximas de corta duración. La distribución de las fibras no es estática, dado que el entrenamiento constante puede transformar, hasta cierto grado, las fibras de agotamiento rápido en fibras de tipo I.

El mayor conocimiento sobre la presencia de los tipos de fibras en seres humanos se ha logrado por estudio de biopsias musculares. A menudo, el diagnóstico definitivo de las enfermedades musculares se logra por análisis de estas biopsias, y la diferenciación entre los distintos tipos de fibras tiene importancia fundamental en estos casos.

Histogénesis

Toda la musculatura esquelética estriada tiene origen mesodérmico y la mayoría se desarrolla a partir del mesodermo paraaxial, es decir, de los somitas dispuestos en forma segmentaria. Las primeras células que se diferencian en la dirección del músculo esquelético tienen forma de huso, los **mioblastos**, con un único núcleo. No contienen miofibrillas, pero sufren frecuente división, tras lo cual comienzan a fusionarse para formar fibras musculares sincitiales multinucleadas, los **miotubos**, con núcleos centrales. A medida que transcurre la diferenciación, aparecen zonas con estriaciones transversales como consecuencia de la formación de miofibrillas, que aumentan de tamaño y desplazan gradual-

booksmedicos.org

BOOK'S COPICENTRO USAC / 2016

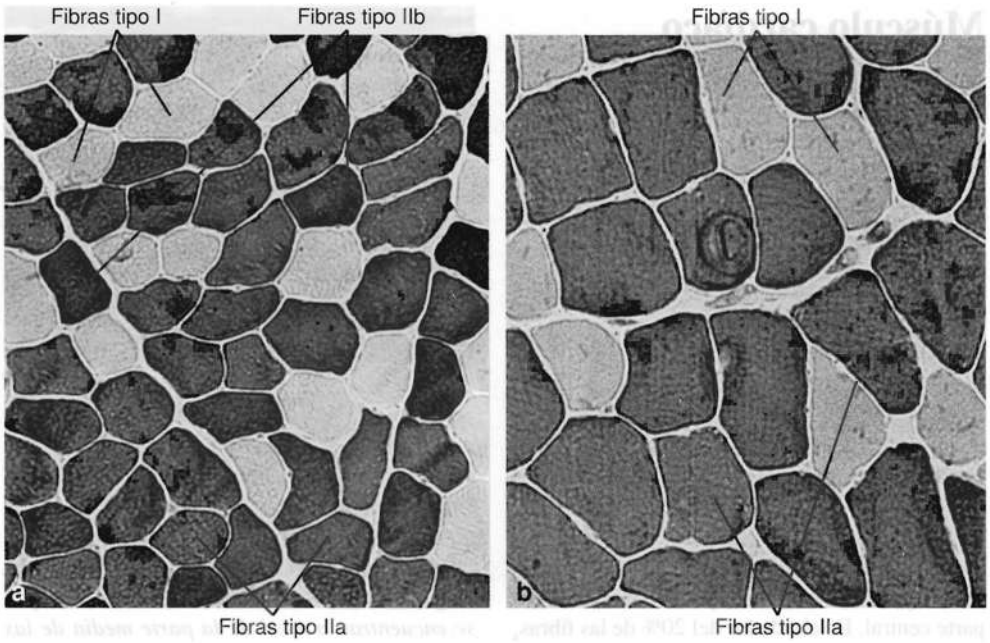

Fig. 13-23. Imágenes con microscopio óptico de **músculo esquelético** obtenidas por biopsia del músculo vasto externo en una **persona normal (a)** y en un **levantador de pesas (b)**. En ambos casos se realizó la determinación histoquímica de la ATPasa miofibrilar, a fin de diferenciar los distintos tipos de fibras (la localización enzimática se observa como un precipitado oscuro). Las fibras del tipo I tienen poca ATPasa, mientras que las fibras de tipo IIa y IIb poseen cantidades variables de la enzima. Nótese la gran hipertrofia en el levantador de pesas (b) de todos los tipos de fibras, en especial las fibras IIa. (Cedidas por H. Dahl).

mente los núcleos hacia la periferia de la fibra. La formación de nuevas fibras continúa a partir de los mioblastos, hasta el último período de la vida fetal. Después, en condiciones normales, los músculos sólo crecen por aumento del tamaño de cada fibra individual, pero algunos mioblastos persisten en forma de **células satélite**, a partir de las cuales pueden desarrollarse nuevas fibras durante la regeneración, y también es posible reclutarlas en la hipertrofia de un músculo inducida por entrenamiento.

Crecimiento y regeneración

Como se mencionó antes, el aumento de la masa muscular que puede lograrse con ejercicio físico y el *crecimiento* posnatal de los músculos durante el período de crecimiento del individuo se deben fundamentalmente a aumento del *espesor* de las fibras musculares, dado que no es posible demostrar aumento de la cantidad de fibras musculares después del nacimiento. El crecimiento en espesor de cada fibra muscular se debe a un incremento de la cantidad de miofibrillas. El crecimiento *longitudinal* de los músculos es consecuencia de la producción de nuevos sarcómeros que se agregan en la región donde el músculo se une al tendón. La **miostatina** (factor de crecimiento y diferenciación 8) inhibe la diferenciación y el crecimiento muscular, y se cree que actúa como regulador de la masa muscular de un individuo para que ésta no sea excesiva.

La cantidad de fibras en el músculo comienza a disminuir a partir de los 25 años de edad y, además, se reduce el tamaño de las fibras tipo II rápidas debido a atrofia. Ambos factores contribuyen a la menor fuerza muscular que se observa con la edad.

Regeneración. Después de la destrucción traumática del músculo esquelético estriado, por ejemplo por "rotura de fibras", comienza la regeneración por diferenciación de células satélite a mioblastos, que se dividen en forma activa, se fusionan y forman nuevas fibras musculares del mismo modo que durante la histogénesis. En adultos, el poder de regeneración es limitado y en las lesiones importantes las fibras musculares lesionadas son reemplazadas por tejido conectivo. Después de la pérdida, sólo se logra una compensación por hipertrofia de las fibras musculares remanentes.

BOOK'S COPICENTRO USAC / 2016

booksmedicos.org

Músculo cardíaco

Las fibras musculares estriadas cardíacas están compuestas por células que se ramifican y forman en conjunto una red tridimensional. Las células están unidas cola con cola mediante **discos intercalares,** y el núcleo tiene localización central (véanse las Figs. 13-1 y 13-24).

Características del músculo cardíaco con el microscopio óptico

Las fibras musculares cardíacas difieren de las esqueléticas en forma y tamaño. En un corte transversal, su aspecto es menos regular; en un corte longitudinal, donde el recorrido de las fibras es bastante paralelo, se observan ramificaciones que se comunican con las fibras vecinas (Fig. 13-1). En el adulto, las fibras miden unos 120 µm de largo y 20-30 µm de diámetro. Cada fibra tiene un núcleo grande, oval y claro que se encuentra en la parte central. En alrededor del 20% de las fibras, se encuentran dos núcleos. Las células musculares cardíacas poseen un sarcolema similar al de las fibras musculares esqueléticas, pero el sarcoplasma es más abundante. Con el microscopio óptico se distinguen estriaciones longitudinales nítidas debido a hileras de mitocondrias entre los sarcómeros (véase más adelante). El patrón de estriaciones transversales y las denominaciones de las distintas bandas corresponden a las relaciones del músculo esquelético, pero *por lo general el estriado no es tan notable*. En cada polo nuclear se encuentra una pequeña región cónica de sarcoplasma, con mitocondrias abundantes, que contiene un pequeño aparato de Golgi cerca del polo. En esta región, y sobre todo en personas ancianas, también se observan inclusiones del pigmento lipofuscina. El sarcoplasma contiene más glucógeno que en el músculo esquelético.

Un rasgo característico es la presencia de los **discos intercalares** que se ven como gruesas líneas transversales. Se distinguen mejor mediante tinciones especiales (Fig. 13-24) y a menudo no se visualizan en preparados teñidos con HE. Los discos intercalares atraviesan todo el ancho de la fibra, pero suelen estar compuestos por varias porciones longitudinales desplazadas, por lo que presentan un aspecto semejante a una escalera (Fig. 13-28). Los discos intercalares *siempre se encuentran a nivel de la parte media de las bandas I, correspondiente a la ubicación de las líneas Z*, pero son más gruesos.

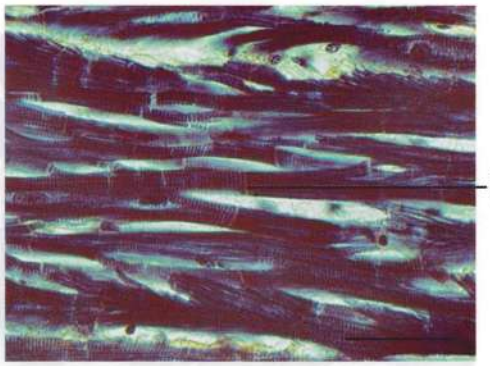

Fig. 13-24. Imagen con microscopio óptico de **tejido muscular cardíaco** teñido con PTAH, para demostrar los **discos intercalares**. ×1000. Barra: 10 µm.

Ultraestructura de la fibra muscular cardíaca

El músculo cardíaco tiene rasgos ultraestructurales fundamentales en común con elmúsculo esquelético (Fig. 13-25). Los filamentos de actina y de miosina tienen la misma disposición precisa, por lo que las estriaciones transversal son iguales. No obstante, las miofibrillas no presentan una compactación tan densa como en las fibras musculares esqueléticas, dado que hileras de mitocondrias y de elementos longitudinales del retículo sarcoplasmático separan los miofilamentos en haces paralelos anastomosados (Fig. 13-26). Las mitocondrias son mucho más numerosas y poseen crestas agrupadas (Fig. 13-25) y, además de ubicarse en hileras entre las miofibrillas, se almacenan en los polos nucleares. En los espacios entre las mitocondrias se observan numerosas gotas de lípido y gránulos de glucógeno, que

Medición de troponina I en la angina de pecho y el infarto

La troponina I se encuentra en tres isoformas moleculares diferentes, de las cuales una es específica del músculo cardíaco. Varios informes han mostrado que la troponina I se libera en la sangre 4-8 horas después de iniciada la angina de pecho y alcanza el valor máximo después de 12-16 horas. El nivel se mantiene elevado 5-9 días después de la angina de pecho o, en los casos más graves, de una oclusión coronaria con consiguiente muerte celular o **infarto** (lat. *infarcere,* insertar). Se ha demostrado que los pacientes con angina inestable y niveles cuantificables de troponina I presentan una mortalidad significativamente mayor, por lo que puede utilizarse como marcador de riesgo. Una serie de pruebas de un paciente con infarto, obtenidas con intervalos de 6-8 horas, puede emplearse para seguir la evolución y determinar el daño del miocardio.

BOOK'S COPICENTRO USAC / 2016
booksmedicos.org



Fig. 13-25. Imagen con microscopio electrónico de **músculo cardíaco**. Los rasgos ultraestructurales corresponden fundamentalmente a los del músculo esquelético. Nótense las hileras de mitocondrias que dividen los miofilamentos en haces similares a miofibrillas. ×12.500. Barra: 1 μm. (De Vodovar y Desnoyers).

son depósitos de energía. En el citoplasma de las células musculares cardíacas de los atrios, cerca de los polos nucleares pueden aparecer vesículas densas de unos 0,4 μm de diámetro, los **gránulos atriales**, que contienen un precursor de la hormona **péptido natriurético atrial (ANP)** (ing. *atrial natriuretic peptid*). Este péptido es secretado por las células musculares atriales cuando se estiran, por ejemplo, al aumentar el volumen minuto cardíaco o la tensión arterial. La hormona incrementa la eliminación de cloruro de sodio y agua por los riñones y tiene acción antihipertensiva (véase el Capítulo 15, pág. 378).

Los **túbulos T** tienen mayor diámetro que en elmúsculo esquelético y siempre se localizan *frente a las líneas Z*, por lo que su número es menor que en la fibra muscular esquelética (Fig. 13-26). Los túbulos T del músculo cardíaco están unidos a intervalos por túbulos longitudinales con características similares pero diámetro algo menor. Tienen la misma función que en el músculo esquelético, es decir, la propagación del potencial de acción desde el sarcolema hacia el interior de la fibra.

El **retículo sarcoplasmático** presenta una conformación más simple, dado que está compuesto por una red tubular irregular que rodea los haces de miofilamentos *sin formar retículos de contacto interrelacionados (cisternas terminales)*. En los túbulos T, sólo se forman pequeñas expansiones aisladas en los extremos de la red tubular, con formación de una *díada* (sólo dos componentes), a diferencia de las tríadas diferenciadas de la fibra muscular esquelética. En correspondencia con las díadas, el retículo sarcoplasmático establece contactos con los túbulos T similares a los del músculo esquelético.

La contracción del músculo cardíaco ocurre en la misma forma de *deslizamiento de filamentos* que en las fibras de músculo esquelético y también se *desencadena debido a un aumento de la concentración de iones calcio en las células musculares cardíacas*. No obstante, existen ciertas diferencias funcionales relacionadas con el acoplamiento excitación-contracción y con la regulación de la contracción. El potencial de acción se difunde a través del sarcolema y se introduce por medio de los túbulos T en la célula muscular cardíaca, para liberar iones calcio desde el retículo sarcoplasmático. La contribución al aumento de la concentración intracelular de iones calcio tiene menor importancia en las fibras musculares cardíacas. El mecanismo fundamental es la apertura, causada por el potencial de acción, de los canales iónicos de calcio activados por voltaje en el sarcolema, tras lo cual la difusión interna de los iones calcio produce *liberación de calcio inducida por calcio* desde el retículo sarcoplasmático (de modo similar a las células musculares lisas, véase la pág. 310). La unión de los iones calcio a la troponina C causa la consiguiente contracción. Sin embargo, la capacidad de las células musculares cardíacas para almacenar iones calcio en el retículo sarcoplasmático es mucho menor que en las fibras musculares esqueléticas debido al menor tamaño del retículo, por lo que la difusión de iones calcio desde el espacio extracelular hacia

BOOK'S COPICENTRO USAC / 2016

booksmedicos.org

el interior de la célula es importante a fin de alcanzar una concentración citosólica de nivel suficiente para desencadenar una contracción de cierta intensidad en la célula muscular. En realidad, durante la actividad en reposo del corazón sólo se produce unión de iones calcio a la troponina C en cantidad equivalente a alrededor de la mitad de la activación máxima del aparato contráctil de la célula muscular cardíaca, por lo que hay capacidad para incrementar la fuerza de la contracción a través del ulterior aumento de la concentración intracelular de calcio. Esta forma de graduación de la fuerza de contracción difiere de la del músculo esquelético, en el cual una fibra muscular siempre se contrae al máximo cuando se despolariza pero donde es posible obtener diversos grados de contracción en el músculo al variar la cantidad de fibras reclutadas y al permitir que se contraigan en asincronía. Esta forma de graduación no es posible en el músculo cardíaco, donde toda la masa muscular del atrio o del ventrículo se activa en forma casi simultánea.

El final de la contracción ocurre al disminuir la concentración de iones calcio en el citosol, por recaptación en el retículo sarcoplasmático mediada por una ATPasa activada por calcio o por extracción por bombeo mediante la correspondiente bomba en el sarcolema. Además, se extraen iones calcio de la célula a través de un mecanismo de intercambio sodio-potasio, por el cual tres iones de sodio del espacio extracelular se intercambian con un ion calcio del citosol (la energía es provista por el gradiente de sodio a través del sarcolema, por lo que depende de la bomba de Na^+-K^+). Los iones calcio introducidos por bombeo en el retículo sarcoplasmático se unen a la calsecuestrina, igual que en el músculo esquelético. Dado que el corazón se contrae muchas veces por minuto y por lo tanto cada célula muscular cardíaca se despolariza con igual frecuencia, debido a la apertura de los canales de calcio activados por voltaje en el sarcolema habrá un ingreso bastante constante de iones calcio en la célula. En correspondencia, también estarán constantemente activos los mecanismos de extracción por bombeo, lo cual genera un permanente incremento del depósito de calcio en el retículo sarcoplasmático. El aumento de la frecuencia cardíaca origina una concentración de iones calcio relativamente mayor en el citosol debido al aumento del flujo hacia el interior desde el espacio extracelular por unidad de tiempo, con un consecuente incremento del depósito de iones calcio en el retículo sarcoplasmático durante la fase de relajación. De este modo, aumenta la cantidad de iones calcio liberados en la siguiente despolarización y también la intensidad de la contracción en cada célula muscular cardíaca y de todo el músculo cardíaco.

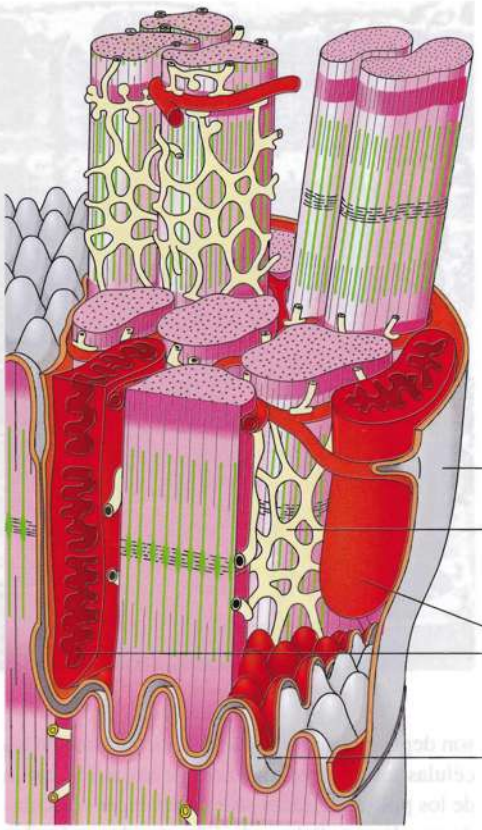

Fig. 13-26. Dibujo esquemático que muestra en tres dimensiones las **características ultraestructurales de una fibra de músculo cardíaco**. (Según Gray en Standring).

Ultraestructura de los discos intercalares. En los cortes longitudinales se observa que los extremos opuestos de las células musculares cardíacas están interdigitados. Por lo tanto, las membranas celulares adyacentes separadas por un espacio intercelular de unos 20 nm presentan un transcurso alternante transversal y longitudinal (Figs. 13-27 y 13-28).

Frente a las *porciones transversales,* bajo el sarcolema se distingue un material electrodenso compuesto por los complejos de contacto de la **fascia adhaerens** que actúan como focos de adhesión a los cuales se fijan los filamentos de acti-

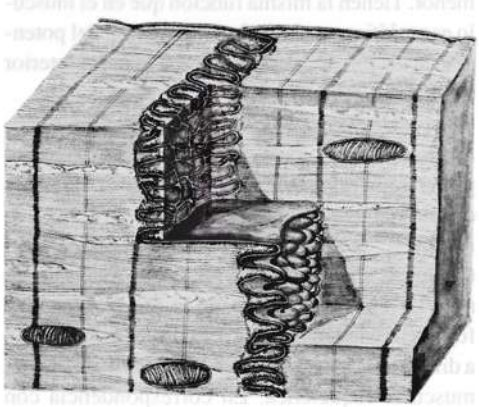

Fig. 13-27. Dibujo esquemático de la **conformación tridimensional de un disco intercalar en el músculo cardíaco**. (De Poche y Lindner).

BOOK'S COPICENTRO USAC / 2016

booksmedicos.org

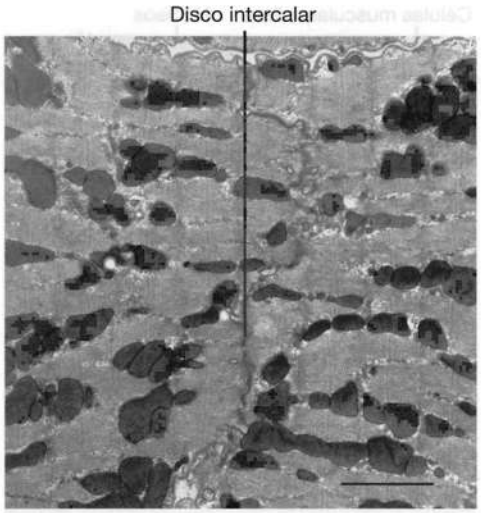

Fig. 13-28. Imagen de un **disco intercalar en el músculo cardíaco**, captada con microscopio electrónico. ×7400. Barra: 2 µm.

na de los sarcómeros de las células enfrentadas. Las *porciones longitudinales* de los discos intercalares corren paralelas a los miofilamentos en el eje longitudinal de la célula, en una longitud de uno o dos sarcómeros, antes de girar y conformar una nueva porción transversal. Por lo general, se observan desmosomas típicos, a los que se fijan los filamentos intermedios. También se ven algunos nexos aislados pequeños a la altura de las porciones transversales y más nexos de mayor tamaño a la altura de la sección longitudinal de los discos intercalares. Frente a los nexos falta el material electrodenso en el citoplasma, dado que son regiones donde el potencial de acción es transmitido rápidamente de una célula a otra por desplazamiento electrostático de iones a través del canal de cada uno de los conexones del nexo (véase el Capítulo 6, pág. 177). De este modo, se obtiene un acoplamiento eléctrico de toda la masa muscular cardíaca, que así funciona como un sincitio. La función de los desmosomas y las fasciae adhaerentes es unir las miofibrillas de las fibras adyacentes para que la intensidad de la contracción se transmita de una célula a otra.

Sistema de conducción de los impulsos del corazón. Si bien un potencial de acción puede propagarse a todo el músculo cardíaco a través de los nexos, también existe un sistema de células musculares cardíacas modificadas, el sistema de conducción de los impulsos, por el cual ocurre la contracción de los atrios y de los ventrículos en la secuencia más adecuada para la función de bombeo. El sistema de conducción de los impulsos y las células musculares especializadas que intervienen se describen junto con la irrigación sanguínea y la inervación del corazón en el Capítulo 15.

Histogénesis

El músculo cardíaco se desarrolla a partir de mioblastos que se diferencian de la porción del mesodermo esplácnico que rodea el tubo cardíaco endotelial. Las células continúan su división durante y después de finalizada la diferenciación hasta el nacimiento, en condiciones bien distintas de las que rodean el desarrollo del músculo esquelético, en el cual las células diferenciadas ya no se dividen, ni siquiera durante la vida fetal.

Crecimiento y regeneración

Después del parto, el corazón crece principalmente por aumento del tamaño de cada célula muscular cardíaca, pero nuevas investigaciones han demostrado que se mantiene cierta actividad mitótica de estas células. Así, se considera que un individuo de 20 años renueva alrededor del 1% de las células musculares cardíacas cada año, por lo que en una persona de 50 años cerca del 45% de la masa muscular se ha renovado desde el nacimiento. En el adulto, el tamaño de las fibras musculares cardíacas alcanza un diámetro de unos 15 µm, pero en condiciones patológicas con mayor sobrecarga cardíaca (p. ej., por aumento de la tensión arterial o por entrenamiento muy intensivo y prolongado) se produce **hipertrofia** con incremento de la masa muscular. El espesor de las fibras puede alcanzar casi 20 µm de diámetro, y la longitud de cada fibra también parece que aumenta. En casos de isquemia prolongada, por ejemplo por oclusión coronaria, se produce necrosis donde el defecto en el músculo cardíaco es ocupado por una cicatriz de tejido conectivo (véase el Recuadro, pág. 304). La escasa capacidad regenerativa de las células musculares cardíacas no les permite responder ante una crisis.

Músculo liso

El tejido muscular liso se encuentra en casi todos los órganos y vasos sanguíneos. Desempeña un papel importante en la mayor parte de las funciones de los órganos y sistemas.

Características del músculo liso con el microscopio óptico

Con microscopia óptica se ve que las fibras musculares lisas son células largas ahusadas, es decir, con extremos afilados (Fig. 13-29). Pueden aparecer aisladas, pero más a menudo se encuentran agrupadas en haces o en capas, por lo cual resulta difícil determinar los límites de las células individuales. El tamaño de las fibras es muy variable. Las fibras más grandes se encuentran en el

BOOK'S COPICENTRO USAC / 2016

booksmedicos.org

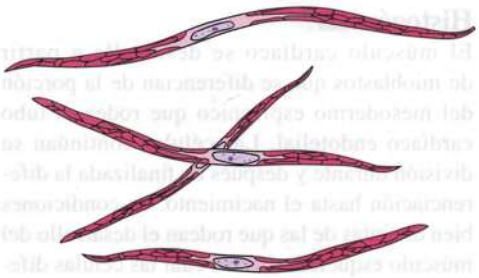

Fig. 13-29. Dibujo esquemático de **fibras musculares lisas** aisladas.

útero grávido (hasta 10 × 500 µm), mientras que las más pequeñas se hallan en las arteriolas (unos 2 × 15 µm). Las células musculares lisas pueden contener bastante glucógeno.

Cada fibra muscular posee un único núcleo localizado en la porción media más ancha (Fig. 13-1 y 13-29) y en los cortes transversales aparece en el centro (Fig. 13-31). El núcleo es alargado en el sentido longitudinal de la fibra, y en los cortes histológicos a menudo se observan escotaduras que le imparten un aspecto enrollado como de tirabuzón. La cromatina suele ser periférica y se distinguen varios nucléolos. Las células de los haces o capas individuales están tan densamente agrupadas que la porción media más ancha de una célula limita con los extremos afinados de las células vecinas. En consecuencia, en un corte transversal hay notable variación del diámetro del contorno de las fibras seccionadas (Fig. 13-31) y sólo se observan cortes transversales del núcleo en los contornos más grandes.

Las capas o los haces de fibras musculares lisas se mantienen unidos mediante tejido conectivo,

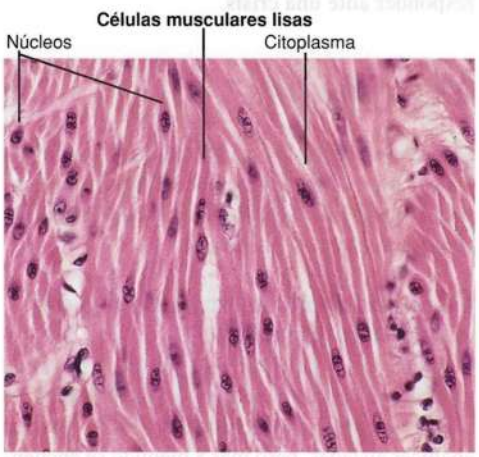

Fig. 13-30. Imagen con microscopio óptico de un corte longitudinal a través de **células musculares lisas** de la pared del intestino grueso. Corte teñido con hematoxilina-eosina. ×440. Barra: 20 µm.

Fig. 13-31. Imagen con microscopio óptico de un **corte transversal de células musculares lisas** de la pared del intestino grueso. Corte teñido con hematoxilina-eosina. ×1100. Barra: 10 µm.

cuyas finas fibras penetran entre las fibras musculares. Cada célula muscular está rodeada por una delgada red de fibras reticulares; mediante la tinción de PAS, se demuestra la presencia de una capa de glucosaminoglucanos sobre la superficie de cada fibra muscular. Esta capa es una lámina externa, y la red de fibras reticulares corresponde a la lámina reticular de la membrana basal (véase membrana basal en el Capítulo 6, pág. 177). Durante la contracción, se transmite la tracción de las fibras musculares individuales a la capa de tejido conectivo circundante a través de las fibras reticulares (Fig. 13-34).

Ultraestructura de la fibra muscular lisa

Con el microscopio electrónico, en los polos nucleares se observa una zona de sarcoplasma con forma cónica, libre de filamentos, que contiene mitocondrias aisladas, un pequeño aparato de Golgi y escaso retículo endoplasmático rugoso (Fig. 13-32). El **retículo sarcoplasmático** se distingue sobre todo como elementos tubulares de transcurso longitudinal entre los filamentos y contiene un depósito de iones de calcio que cumplen un papel importante en la contracción de la célula muscular lisa.

El plasmalema muestra numerosas invaginaciones o **cavéolas** similares a vesículas de pinocitosis en proceso de liberación (que no se concreta). Sobre la superficie interna del plasmalema, entre las cavéolas, también se observan regiones electrodensas dispersas o **placas de inserción** (Figs. 13-33 y 13-34), que son sitios focales de adhesión para los filamentos de actina. Estas placas contienen tallina y vinculina, entre otros componentes, que contribuyen a la fijación de los filamentos de actina a la placa (véanse el Capítulo 6, pág. 174, y la Fig. 6-13). A intervalos regulares, por todo el sarcoplasma se encuentran

booksmedicos.org

BOOK'S COPICENTRO USAC / 2016

Fig. 13-32. Imagen de un **corte longitudinal a través de la parte central de una célula muscular lisa (tenia del colon)**, captada con microscopio electrónico. Nótese el sarcoplasma libre de filamentos correspondiente al polo nuclear, donde, entre otros orgánulos, se distinguen mitocondrias y varios gránulos de glucógeno. En el sarcoplasma periférico se observan miofilamentos agrupados que transcurren en dirección longitudinal, además de densidades o condensaciones citoplasmáticas dispersas. En el espacio intercelular hay finas microfibrillas de colágeno. ×22.000. Barra: 500 nm. (Cedida por J.V. Small).

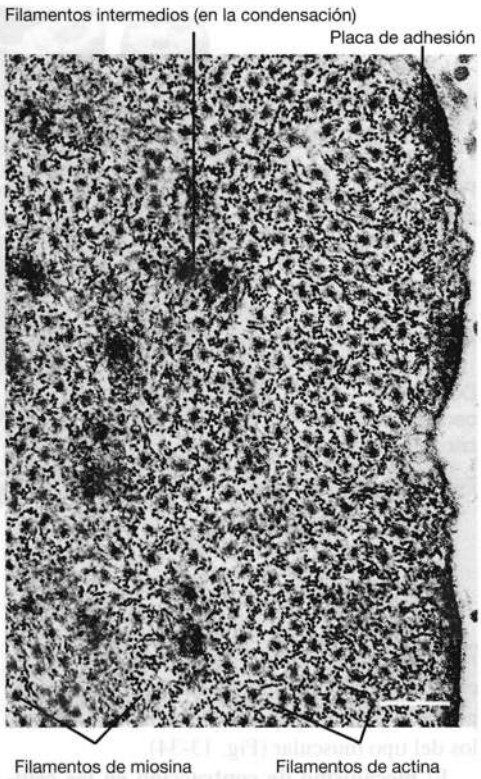

Fig. 13-33. Imagen con microscopio óptico de una **parte de un corte transversal de células musculares lisas**. Nótese que los gruesos filamentos de miosina están rodeados por un anillo de delgados filamentos de actina y que los filamentos intermedios sólo se encuentran en las condensaciones citoplasmáticas y las placas de adhesión o de inserción subsarcolémicas. ×100.000. Barra: 100 nm. (De Small).

densidades o **condensaciones citoplasmáticas** que contienen actinina α, una proteína fijadora de actina. A menudo, el plasmalema está en contacto con las células musculares vecinas mediante nexos. En los sitios donde las células no están unidas por nexos, hay un espacio de 50-80 nm de espesor ocupado por la lámina externa de las células vecinas. También se observan fibras elásticas aisladas producidas por las células musculares lisas, al igual que los demás componentes de la matriz.

La mayor parte del sarcoplasma está ocupada por filamentos, en parte delgados filamentos de actina y gruesos filamentos de miosina, y en parte filamentos intermedios (Figs. 13-33 y 13-34). Los **filamentos de actina** tienen un diámetro de unos 7 nm. Son de tipo estable, es decir que no participan en un flujo con los monómeros de actina G en un fondo común soluble (véase el Capítulo 3, pág. 102). En promedio, los **filamentos de miosina** tienen unos 14 nm de diámetro. Con microscopia electrónica, cada filamento de miosina grueso se caracteriza por estar rodeado por un anillo de finos filamentos de actina (Fig. 13-33), de modo que la relación total entre filamentos de miosina y filamentos de actina es de 1:15.

Los filamentos de actina y de miosina se encuentran reunidos en grupos o unidades que se extienden desde una condensación citoplasmática hasta la siguiente, donde el haz se fija a actinina α (Fig. 13-34). Los filamentos de actina se unen a la condensación por sus extremos plus del mismo modo que en el músculo estriado, por lo que la condensación puede considerarse como contrapartida funcional de las líneas Z, que también contienen actinina α. De modo similar, los haces de filamentos pueden considerarse unidades contráctiles que, como una especie de sarcómero de organización laxa, se extienden entre dos regiones condensadas. Algunos de los haces de filamentos también se unen a las placas de adhesión o de inserción sobre la superficie interna del plasmalema.

Los **filamentos intermedios** tienen un diámetro de unos 10 nm y están compuestos por *desmina* (sin embargo, en las células musculares lisas de las paredes vasculares, están formados por *vimentina*). Los haces de filamentos intermedios se extienden entre las condensaciones citoplas-

BOOK'S COPICENTRO USAC / 2016

booksmedicos.org

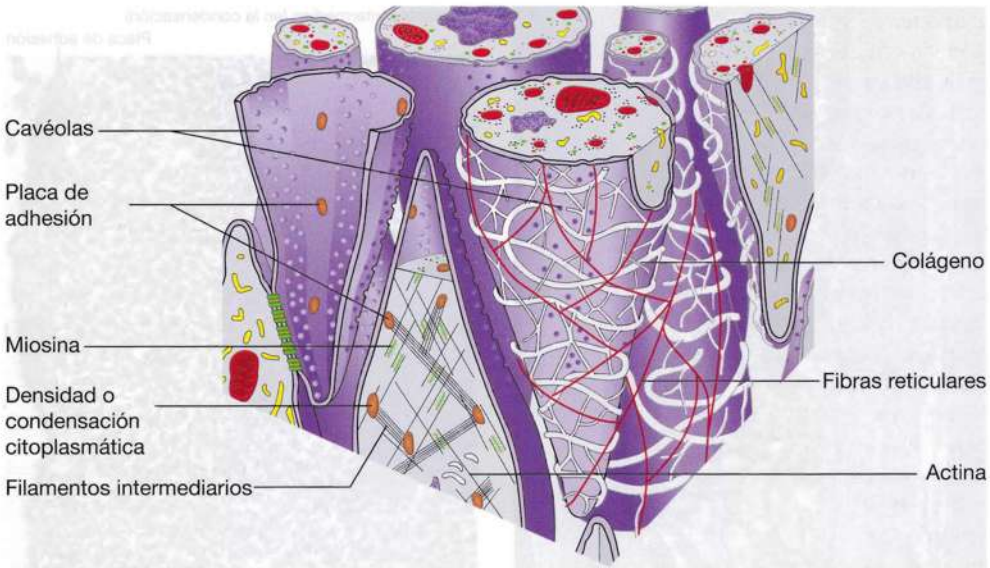

Fig. 13-34. Dibujo esquemático de **la posible organización del aparato contráctil y del citoesqueleto en las células musculares lisas** (véase el texto para los detalles). (Según Gray en Standring).

máticas y entre éstas y las placas de inserción, y conforman un fuerte citoesqueleto que también puede contener filamentos de actina distintos de los del tipo muscular (Fig. 13-34).

El **mecanismo de contracción en las células musculares lisas** se corresponde con el del músculo estriado, es decir, *un mecanismo de deslizamiento en el que los filamentos de actina y de miosina representan la base estructural*. A diferencia de lo que ocurre en la fibra muscular estriada, los filamentos de miosina de las células musculares lisas no poseen una zona media carente de puentes transversales, es decir sin cabezas de miosina, las cuales, en cambio, se encuentran en toda la longitud del filamento de miosina. Por otra parte, los filamentos de miosina son más aplanados y se cree que las cabezas de miosina de las dos "superficies" tienen distinta polaridad, es decir, se orientan en direcciones opuestas. En consecuencia, durante el deslizamiento uno de los filamentos de miosina puede "traccionar" de los filamentos de actina, fijados cada uno a su condensación citoplasmática, por lo que éstas se acercan (Fig. 13-34). Así, el efecto conjunto sobre toda la célula es el acortamiento, dado que la tracción es transferida a las placas de inserción por intermedio del citoesqueleto. El músculo liso puede acortarse en más del 80%, es decir, mucho más que el músculo estriado (alrededor del 30%), probablemente debido a que los filamentos de actina de la célula muscular lisa son mucho más largos (unos 4 µm) que los de la fibra muscular estriada (alrededor de 1 µm). La diferencia de longitud permite una mayor distancia para el deslizamiento de los filamentos y una consecuente migración más prolongada de los filamentos de actina opuestos. Además, los filamentos de actina tienen la posibilidad de desplazarse a lo largo de toda la extensión del filamento de miosina, debido a la polaridad diferente, sin una zona central carente de cabezas de miosina.

La *contracción muscular se inicia* con un aumento de la concentración de iones calcio en el citosol por difusión hacia el interior de la célula de iones calcio provenientes del espacio extracelular, o extraídos del depósito de calcio del retículo sarcoplasmático. Los iones calcio se fijan a la *calmodulina*, y el complejo Ca^{++} calmodulina activa entonces la enzima **cinasa de las cadenas ligeras de la miosina** (**MLCK**, ***m**yosin **l**ight **c**hain **k**inase*). La MLCK cataliza la fosforilación de la cadena ligera reguladora de la cabeza de miosina, lo cual desencadena un cambio de conformación de la molécula de miosina, que entonces es capaz de fijarse a la actina, por lo que comienza la contracción. Cuando la concentración de iones calcio vuelve a descender en el citosol, la MLCK se inactiva. Al mismo tiempo, se escinde fosfato de la cadena ligera reguladora, proceso catalizado por la enzima **MLCP** (fosfatasa de las cadenas ligeras de la miosina), siempre activa con independencia de la concentración de iones calcio. Después de la separación de los grupos fosfato, la molécula de miosina ya no posee capacidad para fijarse a la actina, se interrumpe la contracción y se relaja la célula muscular. Esta forma de regulación de la contracción muscular se denomina **regulación ligada a miosina**.

Algunos tipos de células musculares lisas también tienen un mecanismo de regulación supletorio, denominado **regulación ligada a actina**. Aquí, el aumento de la concentración de iones calcio, con formación del complejo Ca^{++}calmodulina, activa la **caldesmona** (también conocida como **caldesmón**),

BOOK'S COPICENTRO USAC / 2016

booksmedicos.org

una proteína reguladora unida a actina que impide la unión con miosina. No obstante, la activación de la caldesmona causa un cambio de conformación que permite el acceso a la miosina e inicia la contracción. En algunas células musculares lisas, se observa otro mecanismo equivalente, con la proteína **calponina** como reguladora en lugar de la caldesmona.

La regulación ligada a miosina de la contracción, a veces complementada por la regulación ligada a actina, está ampliamente difundida en células no musculares en las que tiene lugar la contracción dependiente de actina o miosina, por ejemplo, en la formación de la hendidura de escisión relacionada con la división del citoplasma durante la división celular.

En principio, la célula del músculo esquelético estriado es excitada por impulsos nerviosos, mientras que el ingreso de iones calcio en el citosol que desencadena la contracción puede ser generado por varias acciones diferentes sobre la célula muscular lisa. La mayor variación de la excitabilidad de la célula muscular lisa se relaciona con sus muchas funciones diversas en el organismo. Así, el estiramiento, las modificaciones del contenido de metabolitos en el líquido extracelular circundante, la actividad eléctrica espontánea en el sarcolema y la acción de las hormonas circulantes y las moléculas de señal locales (paracrinas), además de la estimulación nerviosa directa (véase más adelante), estimulan la contracción de la célula muscular lisa.

La *contracción finaliza* con la disminución de la concentración intracelular de iones calcio que se extraen por recaptación en el retículo sarcoplasmático mediado por una ATPasa activada por calcio, además de la extracción desde la célula por bombeo a través de la correspondiente bomba en el plasmalema. Una cantidad menor de iones calcio es extraída de la célula a través de un mecanismo de intercambio de sodio-potasio, por el cual tres iones de sodio del espacio extracelular son intercambiados por un ion de calcio del citosol (la energía es provista por el gradiente de sodio en el plasmalema, por lo que depende de la bomba de Na^+K^+ del plasmalema). Pero este mecanismo tiene importancia mucho mayor en el músculo cardíaco.

Acoplamiento excitación-contracción electromecánico y farmacomecánico en las células musculares lisas

En general, los mecanismos que acoplan la excitación de la célula muscular lisa con la contracción se clasifican en acoplamientos *electromecánicos* y *farmacomecánicos*.

El **acoplamiento electromecánico** implica variaciones del potencial de membrana y generación de un potencial de acción, con despolarización del plasmalema. Durante la despolarización, ingresan iones calcio en la célula a través de canales de calcio activados por voltaje (véase también membrana celular en el Capítulo 3, pág. 70). La despolarización puede ser causada por varias de las acciones descritas, incluso la unión de un neurotransmisor a un canal de calcio activado por neurotransmisores. Los canales de sodio tienen menor importancia en la despolarización de las células musculares lisas, dado que el potencial de membrana de -50 milivoltios (comparado con los -70 milivoltios del músculo estriado y los nervios) inactiva los canales de sodio activados por voltaje. También el estiramiento, el enfriamiento e incluso la luz pueden causar la despolarización, así como la transmisión desde una célula vecina, a través de nexos. En todos los casos, el resultado es un aumento del ingreso de iones calcio al citosol desde el espacio extracelular.

El **acoplamiento farmacomecánico** no depende de la despolarización del plasmalema, dado que implica la activación por unión de ligandos específicos a los *canales de calcio activados por receptores* en el plasmalema que se abren, por ejemplo, después de la unión de un neurotransmisor (canales de calcio activados por neurotransmisores) o por una hormona. Además de estos receptores acoplados a los canales iónicos, el neurotransmisor o la hormona puede unirse a los *receptores acoplados a la proteína G* con liberación de IP3 (trifosfato de inositol), que después de su formación en el citoplasma se difunde al retículo sarcoplasmático, donde facilita la liberación de iones calcio (véase el Capítulo 7, pág. 197).

La liberación de iones calcio desde el retículo sarcoplasmático también puede producirse por despolarización del plasmalema o por la denominada *liberación de iones calcio inducida por calcio*, es decir que un incremento de los iones calcio que ingresaron en la célula estimula la ulterior liberación de iones calcio por el retículo sarcoplasmático.

BOOK'S COPICENTRO USAC / 2016

booksmedicos.org

Inervación del músculo liso

Las propiedades del músculo liso varían mucho de un órgano a otro, pero en general se habla de dos tipos musculares principales: el *tipo multiunitario* y el *tipo monounitario*.

El **tipo multiunitario** o **de unidad múltiple** se compone de fibras individuales que funcionan con independencia entre sí y que a menudo son inervadas por una única terminación nerviosa. La activación ocurre por propagación de un potencial de acción en la membrana de la célula muscular, y la contracción es rápida y seguida por relajación completa, lo cual se denomina **contracción fásica**. Las fibras nunca muestran contracciones espontáneas. Este tipo se encuentra, por ejemplo, en el iris del ojo (véase la pág. 672) y el conducto deferente (véase la pág. 629).

El **tipo monounitario** o **de unidad simple**, también denominado *visceral*, está compuesto por densos haces o capas de células musculares unidas por nexos. Este tipo se caracteriza, por ejemplo, porque la extensión más allá de cierto límite desencadena una contracción de todas las células musculares interrelacionadas. Esta reacción tiene gran importancia, porque causa el vaciamiento de un órgano hueco cuando la luz se expande hasta alcanzar un valor umbral. El músculo liso de unidad simple también se caracteriza por tener regiones marcapasos, donde aparece actividad espontánea en haces aislados de fibras musculares (véase la Fig. 491). Las contracciones espontáneas *se propagan a través de nexos* a las fibras vecinas, por lo que se genera una actividad progresiva. La inervación es abundante, pero el efecto de la acción nerviosa está dirigido, sobre todo, a modular la actividad espontánea. La velocidad de la contracción es lenta y se mantiene una contracción constante prolongada, denominada **contracción tónica** o **tono**. El tipo muscular monounitario se encuentra en las paredes de la mayor parte de los órganos, por ejemplo el tubo digestivo, las vías biliares, las vías urinarias y el útero, de allí la denominación tipo visceral. Las contracciones rítmicas pueden ser cubiertas por un estado de contracción tónica. El músculo liso de las paredes arteriolares se contrae en forma tónica con cierto grado de vasoconstricción, por lo que se mantiene la tensión arterial en determinado nivel. Las células musculares lisas poseen receptores para hormonas circulantes con efecto sobre el grado de contracción y, en consecuencia, sobre el flujo sanguíneo y la tensión arterial, entre ellas la noradrenalina y la angiotensina, que causan vasoconstricción, y la bradicinina y las prostaglandinas, que provocan vasodilatación. El tipo muscular de unidad simple se caracteriza por su elevado grado de regulación por acción hormonal en lugar de la inervación.

El músculo liso es *inervado* por los componentes simpático y parasimpático del sistema nervioso autónomo (véase el Capítulo 14). En la inervación del músculo liso del *tipo multiunitario*, cada axón posee varias ramificaciones que se extienden entre las fibras musculares. En los sitios de contacto entre las ramificaciones y las fibras musculares, se interrumpe la vaina de Schwann y el axón desnudo crea expansiones o **varicosidades** en los puntos de contacto, que contienen la sustancia neurotransmisora acetilcolina o el neurotransmisor noradrenalina. En la inervación del músculo liso del *tipo monounitario*, las ramificaciones del axón nunca entran en contacto directo con las fibras musculares. Las ramificaciones se enroscan entre las fibras musculares o llegan hasta el tejido conectivo que rodea los haces o las capas de fibras. Las ramificaciones del axón también forman varicosidades aquí, pero en ningún caso de la inervación del músculo liso se forman sinapsis (véase también el Capítulo 14, pág. 326). Así, la organización del contacto neuromuscular en el músculo liso no es tan regular como en el músculo estriado. La sustancia neurotransmisora liberada debe difundirse a través del espacio extracelular una distancia considerablemente mayor (10-100 nm) a través del espacio extracelular antes de llegar a las fibras musculares, pero la transmisión funciona incluso con una distancia de 1 µm, aunque en forma más lenta. Los receptores adrenérgicos α y β de las células musculares lisas son estimulados por la noradrenalina liberada por las fibras nerviosas simpáticas, además de la adrenalina circulante proveniente de las suprarrenales. En algunas células musculares lisas, la contracción es estimulada por la inervación adrenérgica e inhibida por la colinérgica, mientras en otras ocurre lo contrario. Esto se debe a los diferentes subtipos de receptores para la misma sustancia neurotransmisora, además de la posible liberación simultánea de péptidos transmisores (véase también el cuadro sobre mecanismo de acción de las proteínas G, en el Capítulo 7, pág. 198).

Histogénesis del músculo liso

Las células musculares lisas se desarrollan a partir de células mesenquimáticas embrionarias (aún existe incertidumbre acerca de si los músculos del iris (véanse págs. 672 y 673) derivan del neuroectodermo o de las células mesenquimáticas de la cresta neural). Durante la diferenciación, se prolongan las células y surgen los miofilamentos en el citoplasma. Los mioblastos se dividen por mitosis y se diferencian a células musculares lisas. Se ha demostrado que incluso células musculares lisas totalmente diferenciadas poseen la capacidad de sufrir mitosis durante toda la vida,

booksmedicos.org

BOOK'S COPICENTRO USAC / 2016

pero es infrecuente observar una mitosis en un adulto. Sin embargo, hay aumento del tamaño y la cantidad de células musculares lisas, por ejemplo en el útero durante el embarazo, y además son habituales las mitosis en las células musculares lisas de las paredes de los vasos como parte de la renovación constante de las células lesionadas o desgastadas.

Cuestionario sobre tejido muscular

1. ¿Cómo se denominan los tres tipos de tejido muscular y en qué se diferencian respecto de la localización de los núcleos y las estriaciones transversales?
2. ¿Cómo se denomina la unidad estructural y funcional del músculo esquelético, y cómo se define?
3. ¿Qué bandas o líneas transversales se distinguen con microscopia óptica en un buen preparado de fibra muscular esquelética?
4. ¿Qué relaciones presentan las longitudes de las bandas A e I durante la contracción?
5. ¿Cómo se denomina la proteína relacionada con la superficie citoplasmática del sarcolema en el músculo esquelético y qué enfermedad grave produce su carencia o la variación de su composición?
6. ¿Qué componentes conforman una tríada en el músculo esquelético?
7. ¿Qué función cumplen las tríadas en el músculo esquelético?
8. ¿Cómo se organizan los filamentos de actina y miosina en un sarcómero?
9. Describa el mecanismo de deslizamiento de los filamentos para la contracción del músculo esquelético.
10. ¿Cómo pueden las cabezas de la miosina "traccionar" los filamentos de actina hacia la banda H?
11. Describa el aspecto ultraestructural de una placa motora terminal.
12. ¿Cómo se definen los cuatro tipos de fibras musculares esqueléticas y cuáles son sus características fundamentales?
13. ¿Cuál es el aspecto de los discos intercalares en los preparados para microscopia óptica de músculo cardíaco y dónde se localizan respecto de las estriaciones transversales?
14. ¿Qué importancia tienen los nexos en el músculo cardíaco?
15. ¿Cuál es la capacidad regenerativa del corazón después del nacimiento?
16. ¿Qué tipo de contacto celular relaciona las células musculares lisas entre sí?
17. ¿Cómo se organiza el citoesqueleto de las células musculares lisas (filamentos intermedios, densidades o condensaciones citoplasmáticas y placas de adhesión)?
18. Intente describir el mecanismo de contracción de las células musculares lisas.
19. ¿Cómo desencadena la enzima cinasa de las cadenas ligeras de la miosina (MLCK) la contracción de la célula muscular lisa?
20. ¿Qué importancia tienen los nexos que unen las células musculares lisas?

BOOK'S COPICENTRO USAC / 2016

booksmedicos.org

booksmedicos.org

BOOK´S COPICENTRO USAC / 2016

Capítulo 14

Tejido nervioso

"Hermoso es lo que vemos. Más hermoso es lo que sabemos. Pero mucho más hermoso es lo que no conocemos".
Niels Steensen

Las funciones normales del organismo dependen de la recepción de estímulos desde el ambiente externo (exterorrecepción) y propios (interorrecepción), y de la generación de reacciones integradas dirigidas en respuesta a esos estímulos. Esta actividad requiere un eslabón coordinador entre el estímulo y la respuesta, entre el órgano receptor y el órgano efector.

En el organismo de los mamíferos se desarrollaron *dos sistemas coordinadores o integradores* que relacionan el estímulo con la respuesta: *el sistema endocrino y el sistema nervioso*. Mientras que el sistema endocrino por lo general media reacciones más difusas y prolongadas, el sistema nervioso representa la base estructural para las reacciones precisas, rápidas y, casi siempre, más cortas.

El **sistema nervioso** incluye *todo el tejido nervioso del organismo* y su función principal es la comunicación; las células nerviosas están especializadas para ello, con sus prolongaciones muy largas y propiedades electrofisiológicas especiales. En la célula nerviosa o **neurona**, las funciones celulares especializadas de irritabilidad y conductividad alcanzan su máximo desarrollo. La **irritabilidad** indica la capacidad de una célula para reaccionar ante distintos estímulos. La **conductividad** es la capacidad de enviar (transmitir) hacia otras partes de la célula una señal de que se ha producido a un estímulo. A esto se agrega la capacidad de transferir con rapidez una señal a otras células (transmisión de señales). Las células nerviosas se irritan o se estimulan con gran facilidad, lo que genera una onda excitadora o **impulso nervioso** que puede transmitirse a través de distancias considerables como una diferencia progresiva de potencial eléctrico a lo largo de la fibra nerviosa.

Ante la acción de un estímulo determinado (p. ej., presión sobre la piel, fotones en el ojo, ondas sonoras en el oído), estas distintas formas de energía son transformadas (transducidas) en actividad eléctrica por estructuras celulares especiales, los **receptores sensoriales**. La actividad eléctrica se transmite como impulsos nerviosos al sistema nervioso central, donde son modificados y elaborados por otras células nerviosas. El resultado de esta elaboración puede ser que se envíen mensajes en forma de impulsos nerviosos hacia uno o más **órganos efectores** (músculos esqueléticos, músculos lisos o glándulas) o sólo se almacene como información. El cerebro, en especial la corteza cerebral, utiliza la información almacenada en funciones "superiores" tales como el pensamiento abstracto y la memoria, que constituyen la base estructural y química para la existencia consciente.

Algunas células nerviosas realizan sus funciones integradoras por medio de hormonas sintetizadas en el cuerpo celular y liberadas por las terminaciones nerviosas para ser transportadas por la *sangre* hacia los órganos diana. Se dice que estas células nerviosas tienen *actividad neurosecretora*.

Tradicionalmente, el sistema nervioso se divide en *sistema nervioso central* y *sistema nervioso periférico*.

El **sistema nervioso central (SNC)** está compuesto por el **encéfalo**, encerrado en el cráneo, y su continuación hacia abajo, la **médula espinal**, ubicada en el conducto raquídeo. En los mamíferos, la mayoría de las células nerviosas se encuentran en el sistema nervioso central. Entre las células nerviosas existen contactos celulares de un tipo especial, la **sinapsis** (gr. *synapsis*, unión), a través de la cual una célula nerviosa puede influir sobre la actividad eléctrica de otra célula nerviosa mediante sustancias químicas transmisoras. El sistema nervioso central humano contiene miles de millones de neuronas relacionadas funcionalmente a través de sinapsis, a menudo con varios miles en cada neurona. Por lo tanto, la complejidad de esta red de sinapsis es muy grande.

En el sistema nervioso central, la mayor parte de los cuerpos celulares de las neuronas están reunidos en grupos de distintos tamaños, denominados **núcleos**. Por lo general, las largas prolongaciones de las células nerviosas están rodeadas por una **vaina** más o menos desarrollada (véase más adelante, pág. 336) y se denominan **fibras nerviosas**. A menudo, transcurren reunidas en un haz desde una parte del sistema nervioso central a otra para formar un **tracto** o **vía de conducción**.

El **sistema nervioso periférico (SNP)** comprende *todo el tejido nervioso fuera del sistema nervioso central*. Está compuesto por grupos de

BOOK'S COPICENTRO USAC / 2016

booksmedicos.org

cuerpos de células nerviosas, o **ganglios**, redes de fibras nerviosas, o **plexos**, y haces de fibras nerviosas de recorrido paralelo en la forma de **nervios** periféricos. Los nervios parten del encéfalo y de la médula espinal de a pares, uno para cada lado del organismo. Los nervios del encéfalo se denominan **nervios craneales** y los nervios que provienen de la médula espinal, **nervios espinales**. Los nervios periféricos comunican las neuronas del sistema nervioso central con todas las partes del organismo. Las fibras nerviosas que llevan los impulsos desde el sistema nervioso central a la periferia se denominan **eferentes** (lat. *effero*, sacar de) o **motoras** (lat. *moveo*, mover), mientras que las fibras nerviosas que conducen impulsos desde la periferia hacia el sistema nervioso central se denominan **aferentes** (lat. *affero*, llevar a) o **sensitivas** (lat. *sentio*, sentir). Las fibras nerviosas son motoras o sensitivas, pero por lo general se encuentran entremezcladas en los nervios craneales y espinales. Los nervios se ramifican en su camino hacia la periferia, donde presentan terminaciones libres en los tejidos periféricos u órganos terminales especializados.

Además de las neuronas, el sistema nervioso incluye también células especiales de sostén, la **neuroglia** (gr. *glia*, pegamento) y *tejido conectivo*. Este último conforma las meninges encefálicas y espinales que rodean el sistema nervioso central, y también aparecen en escasa cantidad a lo largo de los vasos sanguíneos que ingresan en el SNC. El tejido conectivo interviene también en la formación de los nervios periféricos, los ganglios y los órganos sensoriales.

A continuación se verán *la histología y la citología de los elementos celulares del sistema nervioso central*, es decir, la **neurohistología**.

Neuronas

La **neurona** es el *cuerpo de la célula nerviosa con todas sus prolongaciones*. La forma de la neurona se visualiza mejor en cortes gruesos teñidos mediante técnicas de impregnación con metales pesados (Fig. 14-1a) o tras microinyección con una molécula marcada (Fig. 14-1b; véase también el Capítulo 2, pág. 43). Todas las neuronas poseen un cuerpo celular o **soma** compuesto por *el núcleo rodeado por cantidades variables de citoplasma* (Fig. 14-2). *El citoplasma que rodea el núcleo* se denomina **pericarion,** de donde salen largas prolongaciones citoplasmáticas, de las cuales todas las neuronas poseen por lo menos una. A menudo existen numerosas prolongaciones cortas ramificadas, las **dendritas** (gr. *dendrites*, referente a árboles; es decir, ramas de árbol) y una prolongación larga, el **axón** (gr. *axon*, eje), que en algunos casos puede medir más de un metro de largo. Con frecuencia, el axón emite ramificaciones, las **colaterales**, a lo largo de su recorrido y además presenta **ramificaciones preterminales** justo antes de donde termina la neurona y forma contactos sinápticos.

Neuritas es la denominación común de las dendritas y los axones, y se utiliza cuando no es posible establecer si una fibra nerviosa es dendrita o axón.

Núcleo

El núcleo es de oval a redondo y grande en relación con el tamaño celular; por lo general, se ubica en el centro del cuerpo celular. En células nerviosas grandes, los núcleos son claros, con distribución uniforme de cromatina de grano fino, y suelen poseer un nucléolo grande visible contra el fondo débilmente teñido (Fig. 14-3). En neuronas pequeñas, el núcleo es más oscuro, con granos de cromatina más gruesos. Desde el punto

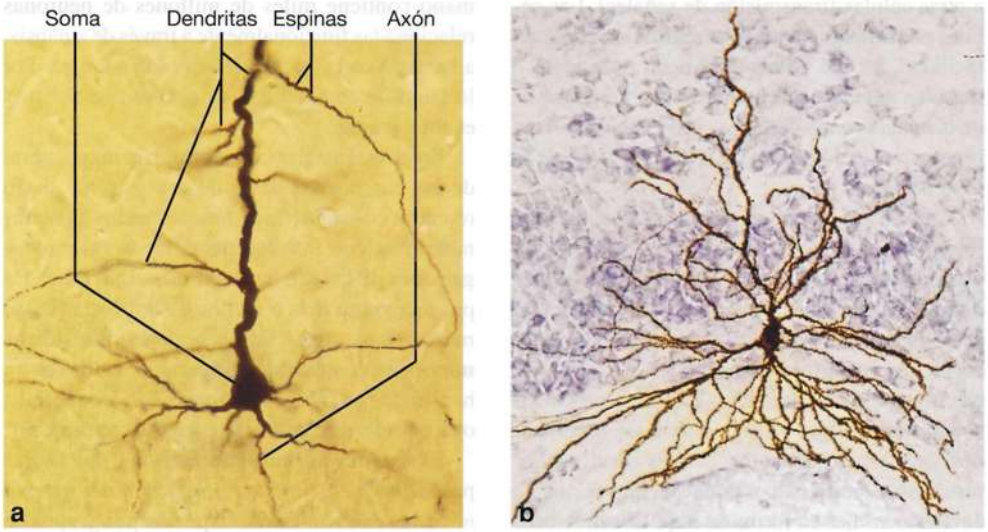

Fig. 14-1. **a** Imagen con microscopio óptico de una **neurona de la corteza cerebral**. Preparado por **impregnación según técnica de Golgi**. ×215. Barra: 50 µm. **b** Imagen de una **neurona** en la que se efectuó microinyección (en la célula viva) de la enzima peroxidasa del rábano para luego determinar la enzima en el preparado, por método histoquímico. (Cedido por J. Zimmer).

BOOKS COPIC ENTRO USAC / 2016

booksmedicos.org

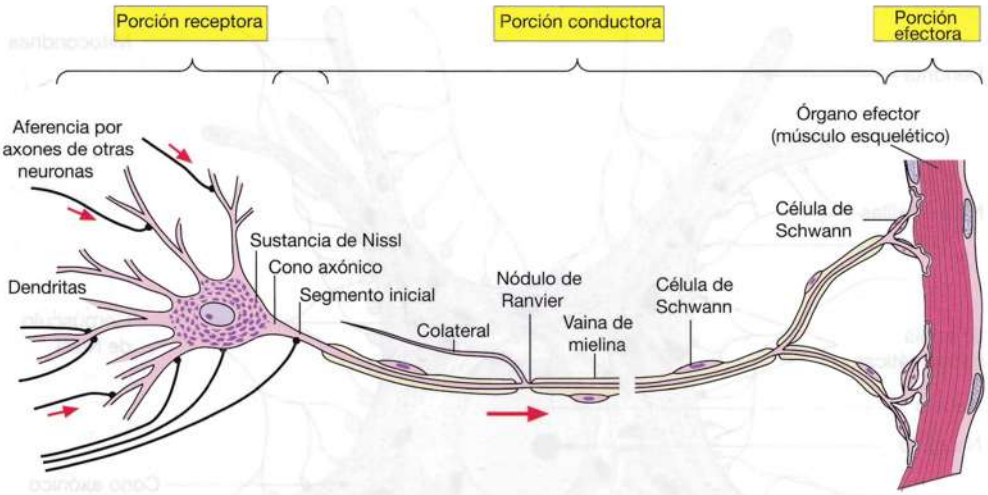

Fig. 14-2. Dibujo esquemático de una **neurona**. (Según Bailey, en Copenhaver, Kelly y Wood).

de vista ultraestructural, el núcleo de la neurona no presenta rasgos especiales.

Pericarion

El pericarion es el *citoplasma que rodea el núcleo.* Los muchos tipos distintos de células nerviosas presentan notable variación de *tamaño* (Fig. 14-4). Los somas neuronales más pequeños tienen un diámetro de unos 4 µm, mientras que las grandes células motoras de las astas anteriores de la médula espinal pueden tener un diámetro de unos 135 µm. El cuerpo celular suele ser más grande en las neuronas con axones más largos.

La *forma* del pericarion suele ser poligonal y las prolongaciones parten de los extremos, como ocurre, por ejemplo, en las neuronas motoras de la médula espinal (véanse las Figs. 14-3 y 14-4e) y las células piramidales de la corteza cerebral (Fig. 14-4d). En los ganglios espinales, los cuerpos celulares son más redondeados y tienen sólo una prolongación, que pronto se divide en una rama periférica y una rama central (véase la Fig. 14-4c). El citoplasma del pericarion contiene todos los orgánulos celulares habituales (Fig. 14-5).

Sustancia de Nissl (ergastoplasma). En el pericarion de las neuronas teñidas con tionina o azul de toluidina, se distinguen grumos muy basófilos (véase la Fig. 14-3) denominados **sustancia de Nissl** o **corpúsculos de Nissl** (por su descubridor). También se encuentran en neuronas

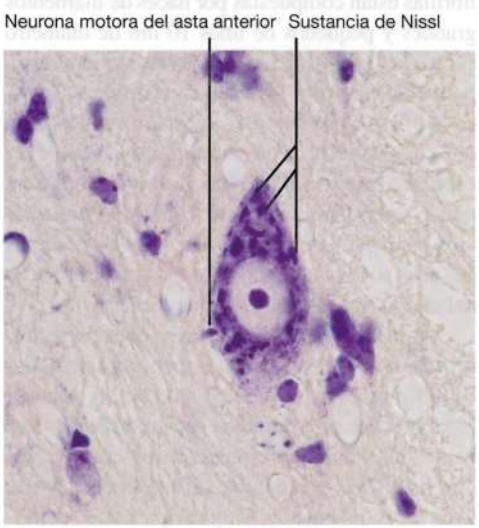

Fig. 14-3. Imagen con microscopio óptico de una **neurona motora del asta anterior** de la médula espinal, en la cual se distingue la **sustancia de Nissl** como cúmulos muy basófilos en el pericarion. Los numerosos núcleos celulares pequeños pertenecen a células de la neuroglia (véase la pág. 331). Tinción con tionina. ×540. Barra: 10 µm.

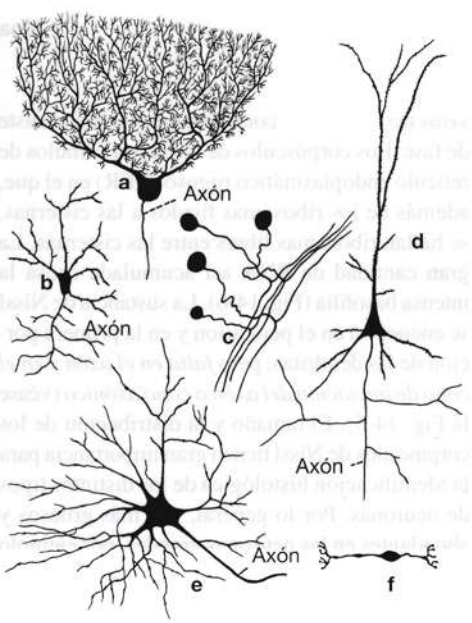

Fig. 14-4. Dibujos esquemáticos de **distintos tipos de células nerviosas** como se visualizan en preparados por impregnación según técnica de Golgi. **a** célula de Purkinje del cerebelo; **b** neurona de axón corto de la corteza cerebral; **c** neuronas seudounipolares de los ganglios espinales; **d** neurona piramidal de la corteza cerebral; **e** neurona motora del asta anterior de la médula espinal; **f** neurona bipolar de la retina. (Según Le Gros Clark).

BOOK'S COPICENTRO USAC / 2016

booksmedicos.org

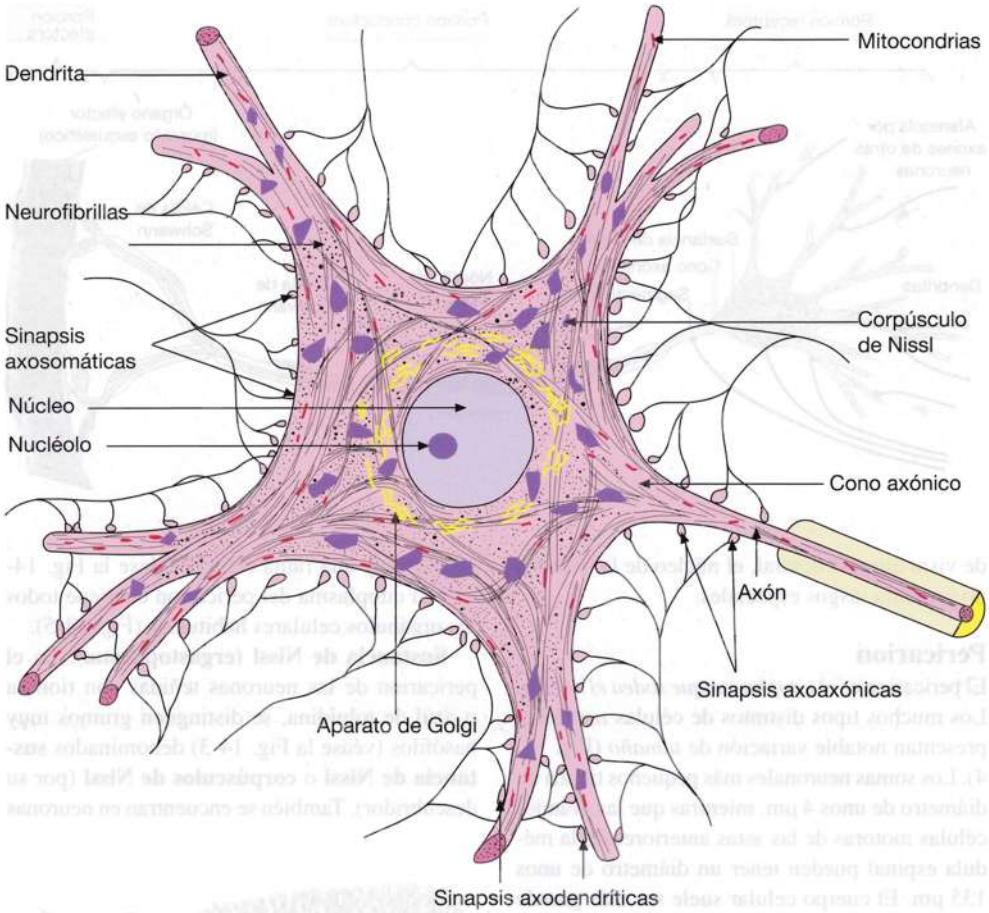

Fig. 14-5. Dibujo esquemático de los **componentes de la neurona visibles con microscopio óptico**. (Según Barr).

vivas no coloreadas con microscopia de contraste de fase. Los corpúsculos de Nissl son cúmulos de retículo endoplasmático rugoso (RER) en el que, además de los ribosomas fijados a las cisternas, se hallan ribosomas libres entre las cisternas. La gran cantidad de RNA así acumulada causa la intensa basofilia (Fig. 14-6). La sustancia de Nissl se encuentra en el pericarion y en la primera porción de las dendritas, pero *falta en el axón y en el cono de iniciación del axón* o *cono axónico* (véase la Fig. 14-5). El tamaño y la distribución de los corpúsculos de Nissl tienen gran importancia para la identificación histológica de los distintos tipos de neuronas. Por lo general, son más gruesos y abundantes en las neuronas grandes, por ejemplo las células motoras de las astas anteriores de la médula espinal, donde forman grandes cúmulos irregulares (véase la Fig. 14-3).

Retículo endoplasmático liso. No se distingue en preparados para microscopia óptica, pero con la microscopia electrónica se encuentra en cantidades importantes, sobre todo en el pericarion, desde donde se extiende a las dendritas y el axón. El retículo endoplasmático liso de las células nerviosas puede almacenar iones calcio de modo similar a las células musculares.

Neurofibrillas. Se distinguen en los preparados teñidos con técnicas de impregnación argéntica como finos filamentos en el citoplasma del pericarion y las prolongaciones (Figs. 14-5 y 14-7). En el axón y las dendritas, las neurofibrillas corren paralelas entre sí. Se demuestran hasta en las ramificaciones terminales de las prolongaciones. Con microscopia electrónica, se observa que las neurofibrillas están compuestas por haces de filamentos grandes y pequeños de unos 10 nm de diámetro (véase la Fig. 14-6). Los filamentos se denominan **neurofilamentos** y representan una familia especial de filamentos intermedios, por lo que son parte del citoesqueleto. Forman entrecruzamientos y confieren sostén mecánico, en particular en el axón, donde se encuentran en gran cantidad en orientación paralela. Las neurofibrillas y los corpúsculos de Nissl son los componentes más característicos del citoplasma de las células nerviosas.

Además de las neurofibrillas se encuentran **microtúbulos** (neurotúbulos), a menudo en grandes cantidades (Fig. 14-8). Al igual que los neurofilamentos, los microtúbulos suelen disponerse en haces paralelos que circundan los corpúsculos de Nissl. Con frecuencia se entremezclan con los neurofilamentos y, al igual que éstos, contri-

booksmedicos.org

BOOK'S COPICENTRO USAC / 2016

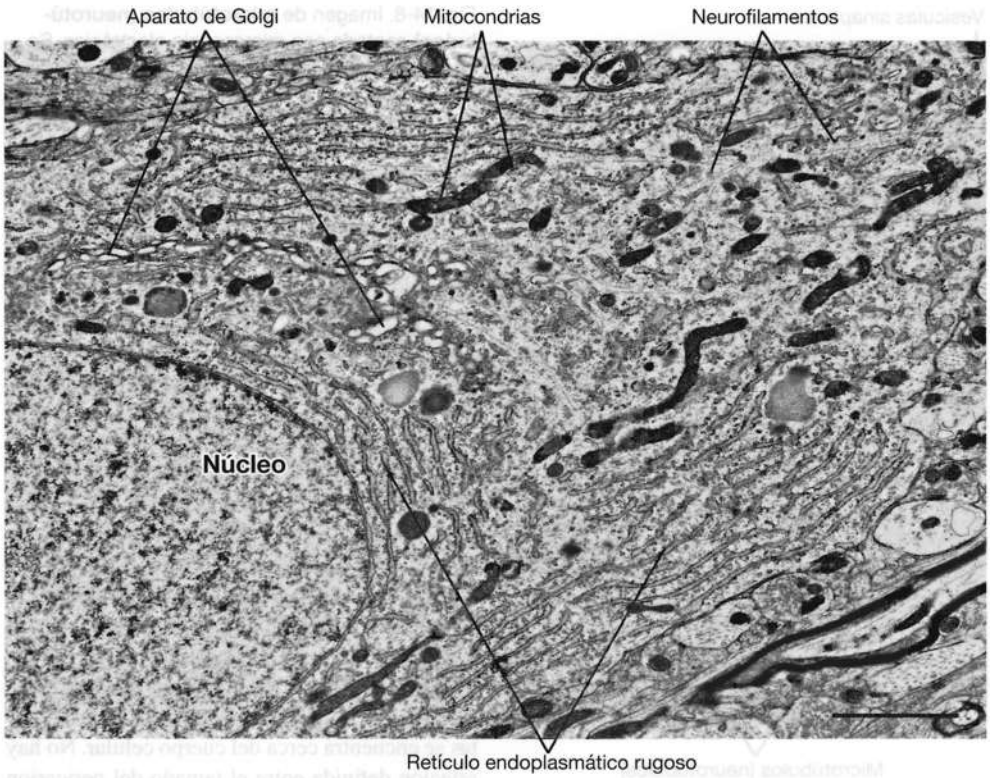

Fig. 14-6. Imagen de una **parte de la neurona**, captada con microscopio electrónico, en la que se observan zonas localizadas de retículo endoplasmático rugoso. Además se observan el aparato de Golgi, numerosas mitocondrias pequeñas filamentosas y pequeños haces de neurofilamentos entre las zonas de retículo endoplasmático rugoso. ×18.000. Barra: 500 nm. (Cedido por E. Westergaard).

buyen a dar rigidez y estabilizar la morfología de la célula. Esto es especialmente válido para el axón, donde haces paralelos de microtúbulos contribuyen a mantener la forma extendida. Los microtúbulos del axón adquieren su rigidez por estar unidos entre sí o con la membrana celular u otras partes del citoesqueleto mediante dos proteínas asociadas con los microtúbulos (MAP). Todos los microtúbulos de las dendritas y el axón de la neurona tienen la misma orientación, con el extremo minus dirigido al cuerpo celular. Esto crea la base para otra función muy importante: el *transporte axónico* (véase más adelante).

Por último, en la neurona se encuentran **filamentos de actina**, correspondientes a los filamentos de actina en otras células no musculares. Forman parte del citoesqueleto y tienen un diámetro de unos 7 nm.

Aparato de Golgi. Sólo se encuentra en el pericarion, donde se visualiza como una red filamentosa en preparados teñidos por los métodos de impregnación con cromo u osmio. Esta red se extiende como un anillo alrededor del núcleo (véase la Fig. 14-5); con microscopia electrónica, en el sitio correspondiente, se distinguen pequeños rimeros de cisternas de Golgi rodeados por vesículas de escaso tamaño (véase la Fig. 14-6).

Mitocondrias. Se encuentran en cantidades importantes en el pericarion y en todas las prolongaciones (Fig. 14-5). Las mitocondrias de las células nerviosas son pequeñas, de menos de 1 µm, y suelen ser filamentosas y extendidas (Fig. 14-6). Con microscopia electrónica se distingue la configuración habitual, salvo que las crestas a veces son alargadas.

Centrosoma. En los precursores embrionarios de las neuronas, que todavía proliferan, se observa un centrosoma con un par de centríolos. Después de un examen minucioso, en las neuronas maduras se distingue un único centríolo de importancia desconocida, dado que *las neuronas maduras no se dividen*.

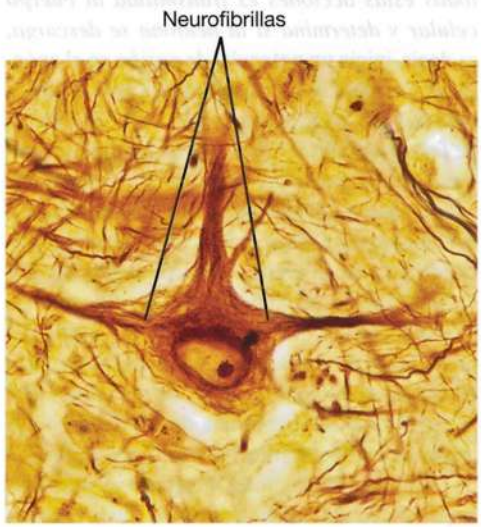

Fig. 14-7. Imagen con microscopio óptico de una **neurona de la médula oblongada (bulbo raquídeo)** que muestra las **neurofibrillas** en el citoplasma. Tinción de Cajal. ×760. Barra: 10 µm.

BOOK'S COPICENTRO USAC / 2016

booksmedicos.org

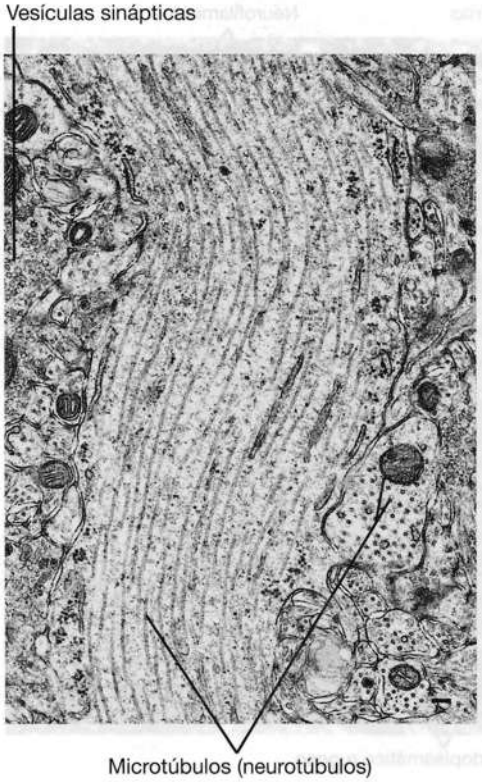

Fig. 14-8. Imagen de **microtúbulos (neurotúbulos)** captada con microscopio electrónico. Se observan numerosos microtúbulos de transcurso longitudinal en la dendrita cortada a lo largo, que recorre toda la imagen. Además se observan cortes transversales de microtúbulos en numerosas dendritas más pequeñas, cortadas a través. Nótense las vesículas sinápticas muy grandes. ×28.000. Barra: 200 nm. (Cedido por L. Heimer).

Inclusiones. En el citoplasma del pericarion se observan **gotas de lípido**, cuya cantidad puede estar aumentada en ciertos estados patológicos. En las neuronas embrionarias hay **glucógeno**, pero en el tejido nervioso maduro sólo aparece en las células de la neuroglia.

En muchas neuronas es característica la presencia de **gránulos de pigmento**. Por ejemplo, en las neuronas de la sustancia negra del mesencéfalo hay **gránulos de melanina** (véase también el Capítulo 17, pág. 440). En ciertas neuronas, se encuentran **gránulos con abundancia de hierro**, por ejemplo en la sustancia negra.

A medida que aumenta la edad del organismo, se acumula **lipofuscina** en las neuronas, sobre todo en los seres humanos. Como en otras células, es posible que la lipofuscina represente un producto final no metabolizable de la actividad lisosómica.

Prolongaciones neuronales (dendritas y axón)

Casi todas las neuronas poseen dos tipos de prolongaciones: *dendritas* y *axón*.

Dendritas. La mayoría de las neuronas poseen gran cantidad de dendritas; sólo en casos excepcionales hay una sola o ninguna. Las dendritas muy ramificadas aumentan la superficie receptiva de la neurona y, en consecuencia, la posibilidad de recibir impulsos provenientes de numerosas otras neuronas. Además, las dendritas pueden estar cubiertas por pequeñas saliencias, las **espinas**, que intervienen en el contacto sináptico con las terminaciones axónicas de otras neuronas (véanse las Figs. 14-1a y 14-13). Así, más del 90% de las sinapsis excitadoras del SNC están localizadas en las espinas. Además de aumentar la superficie receptiva, no se ha establecido otra función definida para las espinas. Es posible que regulen la transmisión en las sinapsis relacionadas y que intervengan en la plasticidad neuronal (véase más adelante). Las ramificaciones de las dendritas se afinan gradualmente a medida que se prolongan. Por lo general, toda la masa de dendritas se encuentra cerca del cuerpo celular. No hay relación definida entre el tamaño del pericarion y la extensión del árbol dendrítico, pero la *forma de ramificación es característica para cada tipo de neurona* (véase la Fig. 14-4).

Una enorme cantidad de terminaciones axónicas pueden hacer contacto con las dendritas de una única célula nerviosa. Por ejemplo, una célula de Purkinje de la corteza del cerebelo posee unas 180.000 espinas y hay 200.000-300.000 terminaciones axónicas en la superficie del árbol dendrítico. Cada terminación axónica genera una pequeña despolarización (un *potencial postsináptico excitador*, EPSP) o una pequeña hiperpolarización (un *potencial postsináptico inhibitorio,* IPSP) de la membrana de las dendritas. *La sumatoria de todas estas acciones es transmitida al cuerpo celular y determina si la neurona se descarga,* es decir, inicia un potencial de acción en el axón. En consecuencia, la capacidad de las dendritas para integrar las informaciones recibidas a través de las terminaciones depende de modificaciones graduales del potencial eléctrico de su membrana celular. Las informaciones también se integran o elaboran en forma más activa, dado que las dendritas poseen canales iónicos regulados por voltaje que se activan por las modificaciones de potencial de la membrana de las dendritas. Éstas también pueden realizar síntesis proteica local, por ejemplo, la síntesis de receptores que se insertan en la membrana de las dendritas. A través de la hiperregulación o la hiporregulación de los distintos receptores de neurotransmisores, es posible modificar la sensibilidad de la neurona

booksmedicos.org

BOOK'S COPICENTRO USAC / 2016

a las influencias de distintos neurotransmisores. En casos aislados, las dendritas forman sinapsis dendrodendríticas entre sí (véase más adelante).

Axón. *Nunca sale más de un axón de cada neurona*. Por lo general, el axón surge de una pequeña saliente del cuerpo celular o de la primera porción de una dendrita. Este **cono de iniciación** o **cono axónico** se caracteriza por su falta de sustancia de Nissl (véase la Fig. 14-2). El axón suele ser mucho más largo y más delgado que las dendritas de la misma neurona, con un diámetro más uniforme. A lo largo de su recorrido, puede emitir ramas **colaterales** que abandonan el tronco principal en forma casi perpendicular (véase la Fig. 14-2), mientras que las dendritas suelen ramificarse en ángulos agudos. Las colaterales se encuentran sobre todo en el sistema nervioso central; en ocasiones, son muy numerosas. De este modo, la neurona puede establecer contacto con muchas otras neuronas. Cerca de la región terminal, a menudo el axón se divide en un ramillete de **ramificaciones preterminales** que suelen terminar en un bulbo de gran tamaño denominado **bulbo terminal** o **botón sináptico** (véase la Fig. 14-5).

El citoplasma del axón o **axoplasma** es continuación del citoplasma del pericarion y contiene mitocondrias, túbulos alargados de retículo endoplasmático liso, microtúbulos y gran cantidad de neurofilamentos, pero *ningún* corpúsculo de Nissl (Fig. 14-9). El plasmalema que rodea el axón se denomina **axolema**. Muchos axones están rodeados por una vaina de mielina (véase más adelante) que no es parte de la neurona.

La reacción de las neuronas ante los estímulos que recibe el árbol dendrítico es transmitida a través del axón como un **potencial de acción** que se difunde por medios electroquímicos según *el principio del todo o nada*. La primera porción del axón, desde el cono de iniciación hasta el comienzo de una eventual vaina de mielina, se denomina **segmento inicial** (véase la Fig. 14-2). El pericarion y las dendritas poseen una membrana que se excita ante estímulos eléctricos, pero *por lo general el potencial de acción se desencadena en el segmento inicial*, que presenta un umbral menor para la excitabilidad eléctrica y que, además de los canales de sodio rápidos activados por voltaje, cuenta con una cantidad especial de canales de potasio y de calcio. Esto permite que la frecuencia de descarga de los potenciales de acción se corresponda con el grado de despolarización del axolema en el segmento inicial, es decir que el grado de despolarización de las dendritas y el soma de la célula nerviosa se transforman en una frecuencia de descarga (una forma de conversión de analógico a digital).

Además de la difusión de los potenciales de acción a lo largo de la membrana axónica tiene lugar un **transporte axónico**, es decir, el desplazamiento de sustancias dentro del axón. Como se mencionó antes, el axón no contiene retículo endoplasmático rugoso, por lo que no hay síntesis local de proteínas de membrana. En

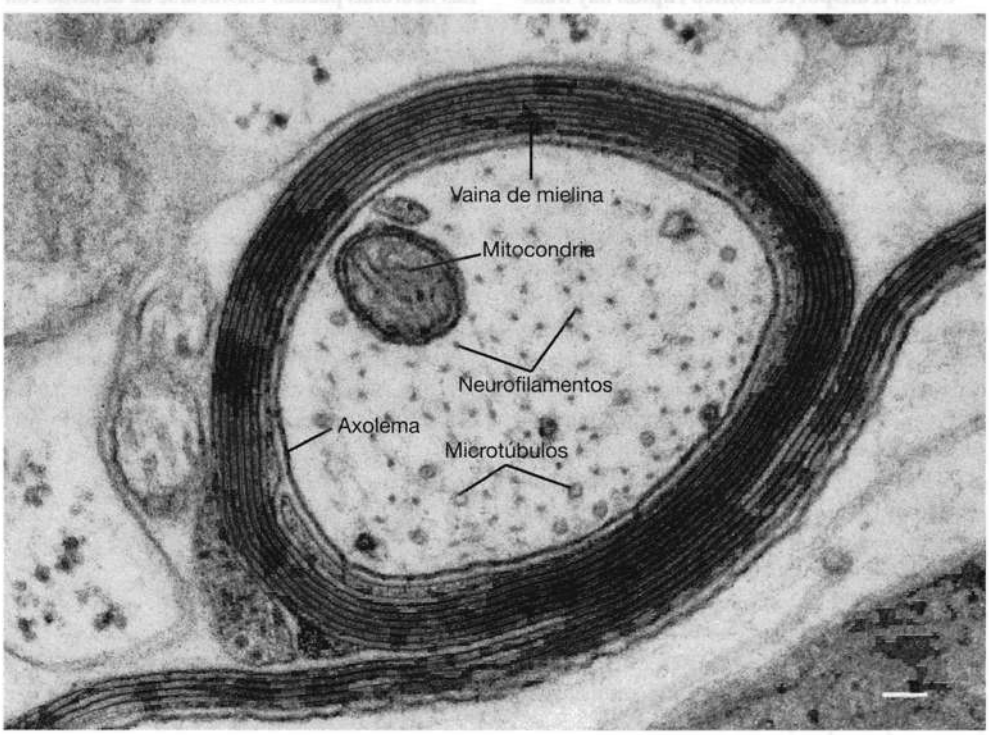

Fig. 14-9. Imagen captada con microscopio electrónico de un **corte transversal de un axón** del sistema nervioso central. ×65.000. Barra: 100 nm. (Cedido por L. Heimer, en Flickinger.)

BOOK'S COPICENTRO USAC / 2016

booksmedicos.org

consecuencia, las proteínas y las estructuras de membrana, por ejemplo las enzimas, los receptores del axolema y los orgánulos limitados por membrana, sólo se sintetizan en el cuerpo de la célula nerviosa y la parte proximal de las dendritas. Sin embargo, pequeñas cantidades de algunas proteínas del citosol son sintetizadas en el propio axón (con la ayuda de ribosomas libres), entre ellas, ciertas proteínas de los neurofilamentos. En consecuencia, las proteínas y los orgánulos del axón deben ser transportados casi en su totalidad desde el cuerpo celular hacia el axón, fenómeno que se observa directamente en los cultivos de tejido como flujo axónico de vesículas. La inyección local de aminoácidos marcados cerca del pericarion de la célula nerviosa, seguida por radioautografía, demuestra que en el pericarion tiene lugar la síntesis de las proteínas que luego son transportadas hasta las terminaciones axónicas. También la constricción axónica confirma la existencia de esta forma de transporte, dado que hay acumulación de material a ambos lados de la constricción, como signo del transporte en ambas direcciones.

El **transporte axónico lento** ocurre en dirección *anterógrada* (hacia la periferia de la célula) con una velocidad de 0,2-8 mm por día y abarca la mayor parte de las proteínas sujetas a transporte axónico. De este modo, se entregan al axón los componentes necesarios para su mantenimiento, por ejemplo, moléculas de tubulina, ciertas subunidades de neurofilamentos y otras proteínas solubles, como las enzimas.

Con el **transporte axónico rápido** hay transporte *anterógrado* (centrífugo) de orgánulos limitados por membrana, por ejemplo, mitocondrias, fragmentos de retículo endoplasmático liso y vesículas, con una velocidad de 100-400 mm por día. El transporte axónico rápido incluye también a las enzimas que catalizan la síntesis de las sustancias transmisoras en los bulbos terminales. El transporte axónico rápido también es en dirección *retrógrada* (centrípeto). Este transporte desde las terminaciones axónicas en dirección al cuerpo celular incluye los componentes celulares desgastados con el fin de su degradación y posible reutilización de sus constituyentes. Además, en las terminaciones también se captan sustancias que son transportadas hacia el cuerpo celular. Esto permite la información retrógrada (p. ej., a los genes del núcleo celular) sobre el estado de las terminaciones axónicas y las condiciones en su entorno para que la célula pueda efectuar ajustes (p. ej., modificaciones de la síntesis de proteínas) como adaptación ante los procesos que ocurren en estas terminaciones axónicas (véase más adelante, en terminaciones axónicas y sinapsis).

El mecanismo para el transporte axónico rápido está condicionado por la presencia de microtúbulos, ya que la *colchicina* puede inhibir el transporte; la colchicina se fija a los dímeros de tubulina e impide su polimerización a microtúbulos. Los microtúbulos del axón siempre tienen la misma polaridad, con el extremo plus dirigido hacia la terminación del axón. Por ejemplo, el transporte de una vesícula tiene lugar cuando moléculas de *cinesina* o *dineína citoplasmática* se fijan al orgánulo con la "cola" y luego migran hacia la superficie del microtúbulo por unión de las cabezas (véanse también microtúbulos, Capítulo 3, pág. 105, y la Fig. 3-50). Dado que las moléculas de cinesina siempre migran hacia el extremo plus del microtúbulo mientras que las moléculas de dineína citoplasmáticas lo hacen hacia el extremo minus, el transporte anterógrado está condicionado por la cinesina, mientras que el transporte retrógrado hacia el cuerpo celular depende de la acción de la dineína citoplasmática.

El mecanismo del *transporte axónico lento* no está aclarado en forma definitiva. Las más recientes investigaciones sugieren que básicamente es igual al transporte axónico rápido pero con cortos períodos de transporte rápido interrumpido por pausas de longitud variable, por lo que la velocidad en promedio es unas 100 veces menor que la del transporte axónico rápido.

Tipos de neuronas y su presentación

Las neuronas pueden clasificarse de acuerdo con la cantidad de prolongaciones y la longitud de los axones.

Según la cantidad de prolongaciones, las neuronas se clasifican en unipolares, bipolares y multipolares (Fig. 14-10). Las **neuronas unipolares** tienen sólo una prolongación. Son escasos los ejemplos verdaderos de este tipo (véase neuronas seudounipolares), pero se encuentran en el núcleo mesencefálico del nervio trigémino. Las **neuronas bipolares** emiten una prolongación desde cada extremo del cuerpo celular, que tiene forma ahusada. Las neuronas bipolares se encuentran en la retina, el ganglio vestibular y el ganglio espiral del oído interno (relacionados con el nervio ves-

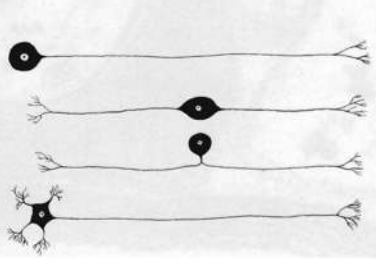

Fig. 14-10. Dibujo esquemático de **los 4 tipos en los que pueden clasificarse las neuronas sobre la base de la cantidad de prolongaciones**.

booksmedicos.org

BOOK'S COPICENTRO USAC / 2016

tibulococlear, para el sentido del equilibrio y la audición) y el epitelio olfatorio.

Al principio, las neuronas de los ganglios espinales y craneales son bipolares, pero durante el desarrollo embrionario las dos prolongaciones se acercan y se fusionan hasta formar una sola (con las excepciones antes mencionadas). Esto ha dado origen a la denominación **neuronas seudounipolares** (Fig. 14-10). El cuerpo celular es redondeado y emite una única prolongación que después se separa para formar una gran T, cuyas dos ramas transcurren hacia una estructura periférica y hacia el sistema nervioso central, respectivamente. Por su estructura y función, las prolongaciones de la T corresponden a un axón. Son mucho más frecuentes las **neuronas multipolares** que, además del axón, poseen gran cantidad de dendritas (Fig. 14-10).

Según la *longitud del axón*, las neuronas se clasifican en neuronas de proyección (Golgi tipo I) e interneuronas (Golgi tipo II).

Las **neuronas de proyección (Golgi tipo I)** tienen numerosas dendritas y un axón muy prolongado que, después de abandonar el cuerpo celular, pasa a otras regiones del sistema nervioso central por la sustancia blanca (véase más adelante) o lo abandona como fibra nerviosa periférica. Estos axones forman los grandes haces de fibras en el encéfalo y la médula espinal, y los nervios periféricos.

Las **interneuronas (Golgi tipo II)** o neuronas de asociación también poseen numerosas dendritas ramificadas, pero un axón relativamente corto que se ramifica cerca del cuerpo celular. Las interneuronas se intercalan entre otras células nerviosas muy cercanas (de allí su nombre) y tienen por función mediar las señales entre muchas de estas neuronas cercanas en un grupo.

Además de estos dos criterios principales (cantidad de prolongaciones y longitud del axón), *la forma del pericarion* da origen a la identificación de gran cantidad de tipos de neuronas con morfología diferente. Esto es válido también para la *disposición de las dendritas*, que a menudo es la característica morfológica más típica (véase la Fig. 14-4). Se sugiere consultar los libros de texto de neuroanatomía para la descripción de los numerosos tipos de neuronas en las distintas partes del sistema nervioso central.

El estudio por microscopia electrónica del sistema nervioso ha ampliado aún más el conocimiento de los distintos tipos de neuronas y su organización. Así, cada región del sistema nervioso central comprende poblaciones específicas de tipos de neuronas, adecuadas a la función que cumplen. *Entre los cuerpos de las células nerviosas*, existe una *disposición* muy compleja *pero característica de prolongaciones dendríticas, axónicas y neuróglicas*. Esta red de prolongaciones se denomina **neurópilo** (gr. *pilema*, entretejido) (Fig. 14-11). El neurópilo contiene innumerables contactos sinápticos entre las prolongaciones de las células nerviosas, y más de la mitad del citoplasma de las neuronas se encuentra en el neurópilo.

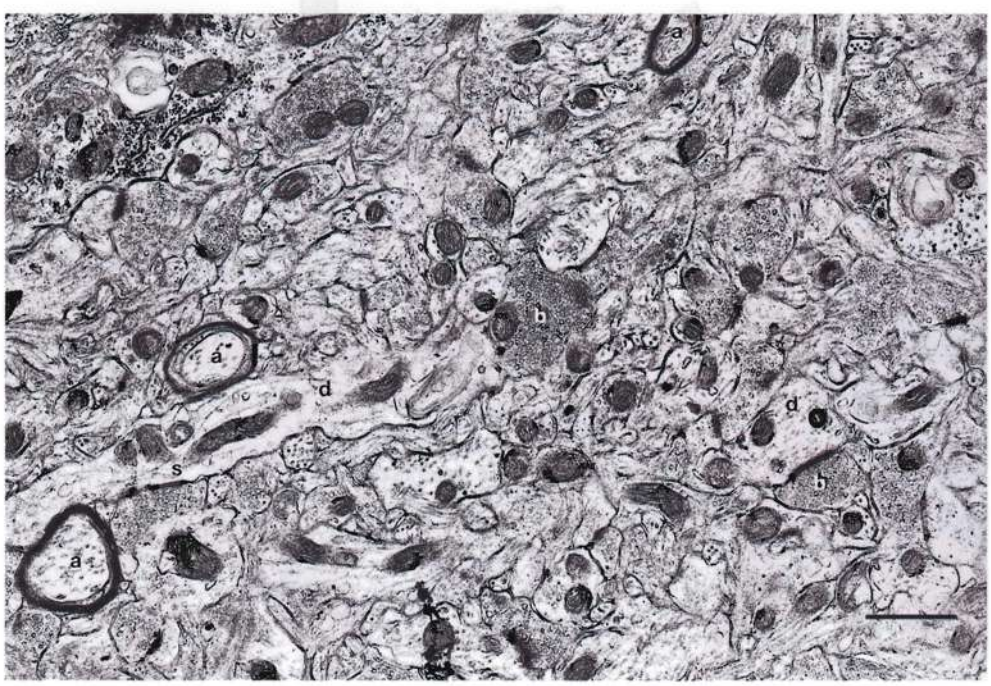

Fig. 14-11. Imagen del **neurópilo en el sistema nervioso central**, captada con microscopio electrónico. Se observa un aparente desorden de perfiles de prolongaciones dendríticas, axónicas y neuróglicas, de las cuales se señalan algunos ejemplos. **a** axón; **b** botón sináptico; **d** dendrita; **s** sinapsis. ×13.000. Barra: 1 µm. (Cedido por L. Heimer).

BOOK'S COPICENTRO USAC / 2016

booksmedicos.org

Terminaciones axónicas y sinapsis

Las neuronas del sistema nervioso y sus prolongaciones conforman una red muy interrelacionada. Los contactos para la transferencia o *transmisión de los impulsos nerviosos* están estructurados de manera tal que *la transmisión del impulso sólo puede producirse en una dirección*. En lugar de actuar directamente sobre la célula vecina, el impulso nervioso que se desplaza por el axón y llega hasta la terminación nerviosa produce la liberación de una **sustancia transmisora**. Un **neurotransmisor** puede definirse como *una sustancia química liberada por exocitosis de una terminación nerviosa como reacción ante el potencial de acción del axón, y que transmite la señal a otra célula (postsináptica) (neurona u órgano efector) que, debido a ello, es excitada o inhibida*. La sustancia transmisora se difunde a través del espacio intercelular hasta la célula adyacente (postsináptica), donde se fija a moléculas receptoras específicas sobre la membrana superficial de esta célula. Entonces, la reacción entre el transmisor y las moléculas receptoras causa un cambio del potencial de membrana en la célula siguiente.

La **sinapsis** es *la zona especializada de contacto donde tiene lugar la transmisión del impulso eléctrico, mediada por un neurotransmisor*. La porción del axolema que interviene en la sinapsis se denomina **membrana presináptica**, mientras que el plasmalema de la célula contactada recibe el nombre de **membrana postsináptica**. La brecha extracelular interpuesta se denomina **hendidura sináptica** y, por lo general, mide unos 25 nm de ancho. Por lo tanto, es apenas más ancha que las hendiduras intercelulares circundantes (20 nm) (Figs. 14-12 y 14-13). En el sitio donde ocurre la sinapsis, el axón presenta ensanchamientos o botones (fr. *bouton*), que se denominan **botones terminales** si conforman la porción terminal del

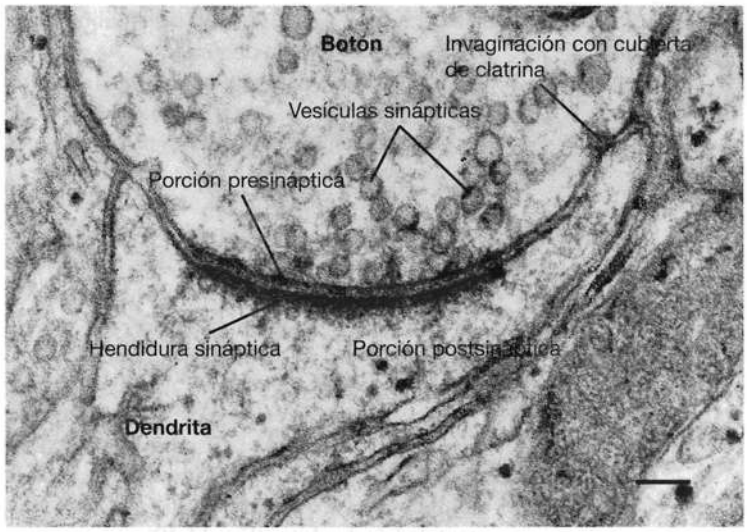

Fig. 14-12. Imagen de una **sinapsis** del sistema nervioso central, captada con microscopio electrónico. Nótese el aspecto asimétrico. ×75.000. Barra: 100 nm. (Cedido por L. Heimer, en Flickinger).

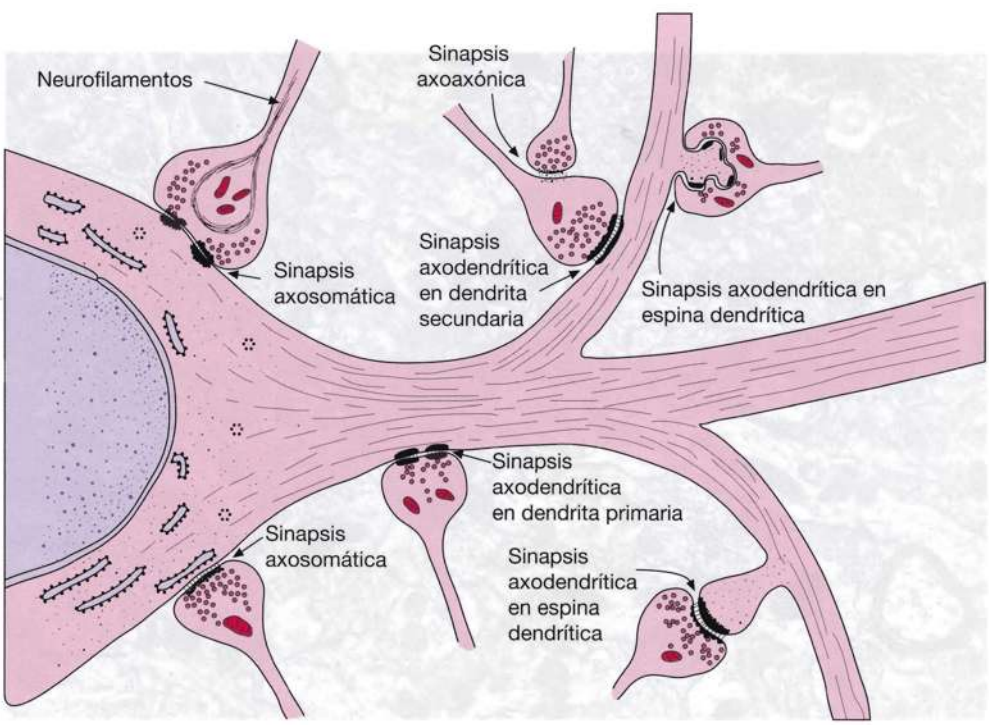

Fig. 14-13. Dibujo esquemático de la **clasificación de las sinapsis sobre la base de su localización**. (Según Bailey, en Copenhaver, Kelly y Wood).

BOOKS COPICENTRO USAC / 2016

booksmedicos.org

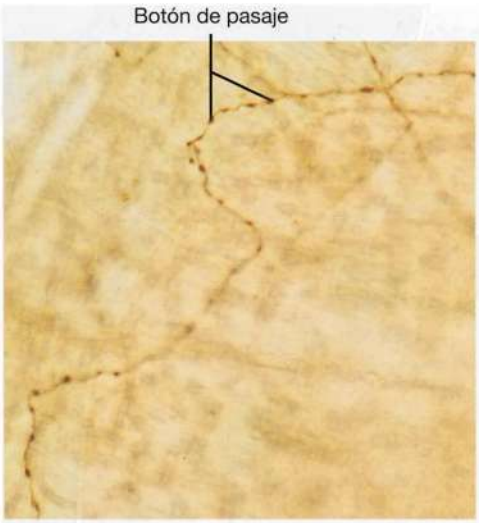

Fig. 14-14. Imagen con microscopio óptico de un axón del sistema nervioso central con numerosos **botones de pasaje**. Las fibras se tiñeron por método inmunohistoquímico con anticuerpo monoclonal contra el neurotransmisor serotonina. ×540. Barra: 10 µm.

axón (Fig. 14-5) o **botones de paso** (fr. *boutons en passant*) si se encuentran a lo largo del axón (Fig. 14-14).

Mediante microscopia electrónica, se distinguen las terminaciones axónicas en contacto sináptico con los somas y las dendritas de las neuronas vecinas (véase la Fig. 14-11). Las terminaciones contienen escasas mitocondrias y numerosas **vesículas sinápticas** pequeñas, por lo general con un diámetro de unos 50 nm (véase la Fig. 14-12). Algunas de las vesículas están muy cerca de la *membrana presináptica, que allí presenta una condensación de material citoplasmático sobre la superficie interna*. Esta zona se denomina **zona activa**, dado que es aquí donde se fijan las vesículas sinápticas y liberan los neurotransmisores a la hendidura sináptica. Frente a ésta *también hay una condensación sobre la superficie interna de la membrana postsináptica.* En algunas sinapsis también puede aparecer material extracelular especializado entre las membranas de la hendidura sináptica. Este material comprende los dominios extracelulares de las proteínas transmembrana de las membranas celulares presináptica y postsináptica y por moléculas de la matriz extracelular. Estos componentes de la hendidura sináptica (p. ej., moléculas de adhesión de células nerviosas [NCAM] e integrinas) representan la base de la fuerte unión entre las dos membranas de la sinapsis. Mediante la técnica de congelación y fractura, se ha demostrado que la condensación citoplasmática presináptica se organiza en forma de un patrón hexagonal con columnas de proteínas que se extienden hacia el interior del citoplasma. Se cree que las vesículas sinápticas son guiadas entre las columnas hacia sitios de anclaje y de liberación específicos (véase más adelante).

La presencia de vesículas sinápticas exclusivamente en la región presináptica implica que la *sinapsis sólo transmite en una dirección, desde el axón hacia la célula contactada*. Asimismo, se ha demostrado que los transmisores se liberan en cantidades determinadas de algunos miles de moléculas y que las vesículas sinápticas contienen los neurotransmisores que se concentran, se envasan y se almacenan protegidos contra la degradación por enzimas citoplasmáticas. Las vesículas liberan el neurotransmisor a la hendidura sináptica por fusión con la membrana presináptica (exocitosis). La liberación del neurotransmisor es muy rápida comparada con la exocitosis en otros tipos celulares, dado que una porción mínima de las vesículas sinápticas, denominada **fondo común liberable**, se localiza junto a la membrana presináptica, a la que se fija para vaciarse de inmediato (Fig. 14-15). Se cree que las vesículas se unen justo frente a los canales iónicos de calcio activados por voltaje, los cuales se abren cuando un potencial de acción llega a la terminación axónica. Dado que la concentración de iones calcio es mucho mayor en el espacio extracelular que dentro de la terminación axónica, hay una difusión hacia adentro de iones calcio, lo que induce la fusión de la membrana de la vesícula sináptica con el plasmalema y la liberación del contenido de transmisor. Un mayor **fondo común de reserva** de vesículas sinápticas se localiza en el interior de la terminación, donde las vesículas se unen a filamentos de actina. Este depósito de reserva suministra vesículas sinápticas al fondo común liberable después de la exocitosis. Cuando las vesículas están llenas del neurotransmisor, son transportadas a la zona activa y allí se fijan al plasmalema. El proceso de transporte y fijación se denomina **acoplamiento** de las vesículas. Varias moléculas proteicas intervienen en la unión exacta de las vesículas frente al sitio activo, la exocitosis y la posterior neoformación de vesículas, el denominado **ciclo de las vesículas sinápticas**. Se forman vesículas con cubierta de clatrina por invaginación del plasmalema de la terminación axónica cerca de la sinapsis para reutilizar membrana en la producción de vesículas sinápticas (véanse las Figs. 14-12 y 14-15). Las vesículas se fusionan y forman un endosoma temprano, luego de perder la cubierta de clatrina. Luego se liberan nuevas vesículas sinápticas del endosoma y se unen a los filamentos de actina, tras lo cual captan neurotransmisores. Este ciclo local de vesículas sinápticas dura alrededor de 1 minuto en total, tras lo cual la exocitosis dura menos de 1 ms.

Además del ciclo de las vesículas sinápticas descrito, hay fuertes indicios de que en algunos

BOOK'S COPICENTRO USAC / 2016

booksmedicos.org

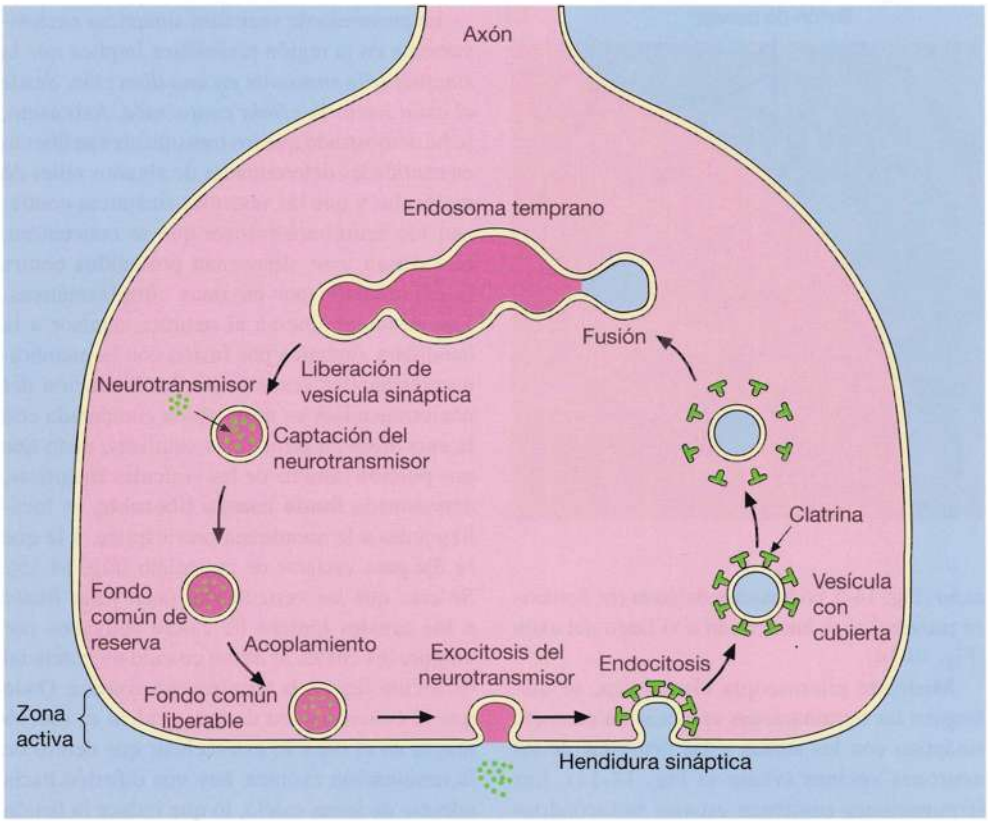

Ciclo de la vesícula sináptica

Fig. 14-15. Dibujo esquemático del **ciclo de la vesícula sináptica** (véase el texto para los detalles).

casos las vesículas sinápticas no se fusionan totalmente con la membrana presináptica. En cambio, sólo se forma un *poro de fusión* intermedio, a través del cual se vacía la totalidad o parte del contenido de moléculas transmisoras. Después vuelve a cerrarse el poro, y la vesícula intacta queda en la zona activa para poder ser reutilizada cuando se llena con la sustancia transmisora. Mediante este mecanismo, denominado **porocitosis**, la reformación de la vesícula sináptica sólo tarda alrededor de 1 segundo, comparado con 30-60 segundos en la endocitosis por medio de vesículas con cubierta de clatrina. Esto contribuye a mantener una existencia suficiente de vesículas capaz de ser liberada mediante rápidas estimulaciones repetidas de la sinapsis.

Al igual que para otros tipos de vesículas de secreción, la biogénesis de la membrana de las vesículas sinápticas ocurre en el aparato de Golgi, donde se incorporan proteínas específicas a la membrana de la vesícula mientras aún no contiene la sustancia transmisora. Después se forman las vesículas sinápticas por liberación desde la red trans Golgi y son transportadas por transporte axónico rápido hasta los botones terminales. Aquí se sintetizan las moléculas transmisoras (salvo los neuropéptidos; véase más adelante), que son captadas en las vesículas sinápticas por mediación de sus transportadores específicos.

Una fracción menor de las vesículas es degradada en los lisosomas de los botones terminales, tras lo cual los productos de degradación son transportados otra vez al cuerpo celular por transporte axónico retrógrado para ser reutilizados. Estas vesículas son reemplazadas por nuevas formadas en el aparato de Golgi y transportadas a la terminación axónica.

Una vez vaciadas las moléculas de neurotransmisor por exocitosis, éstas se difunden a través de la hendidura sináptica y se unen a receptores específicos en la membrana postsináptica. El efecto producido depende del transmisor en cuestión y del receptor activado.

Se han identificado numerosos neurotransmisores. Pueden ser *aminas*, p. ej., **acetilcolina, noradrenalina, dopamina, serotonina** e **histamina**; *aminoácidos*, p. ej., **glutamato, aspartato, GABA (ácido gamma-aminobutírico)** y **glicina**; *péptidos*, p. ej., **encefalina, betaendorfina, dinorfina, neuropéptido Y, sustancia P** y **neurotensina**; *purinas*, p. ej., **ATP**, e incluso *compuestos gaseosos*, por ejemplo, **NO** (y posiblemente

booksmedicos.org

BOOK'S COPICENTRO USAC / 2016

Receptores metabotrópicos y neuromodulación

Un ejemplo típico de un **receptor metabotrópico** es el receptor para acetilcolina (de tipo muscarínico) en el marcapasos cardíaco (nódulo sinusal). Aquí, la unión de la acetilcolina con el receptor activa una proteína G y abre los canales iónicos de potasio. Dado que la concentración de iones potasio es mayor dentro de la célula que en el espacio extracelular, esto produce un flujo de iones potasio hacia el exterior y un aumento del potencial de membrana. En consecuencia, disminuye la frecuencia cardíaca. Como se mencionó en el Capítulo 7, el efecto es mediado por la proteína G por acción sobre la adenilato ciclasa y la consecuente modificación de la cantidad de AMP cíclico, que actúa como segundo mensajero dentro de la célula. Los neurotransmisores de tipo amínico actúan por unión con receptores metabotrópicos de esta clase.

En ocasiones, los receptores metabotrópicos pueden actuar sobre la actividad de transcripción de la célula a través del sistema intracelular de transducción de señales. De este modo, la célula sintetiza proteínas que se incluyen en la membrana celular y así modifican sus características. Las modificaciones muy prolongadas, en algunos casos tal vez permanentes, de la sensibilidad postsináptica de la neurona frente a distintas acciones *representan el fundamento de fenómenos como el aprendizaje y la memoria*. Como se mencionó antes, muchas de las sustancias transmisoras son péptidos, o **neuropéptidos**, que actúan todos a través de receptores metabotrópicos. Lo mismo es válido para la mayor parte de los neurotransmisores amínicos. También es característico de los neurotransmisores que actúan sobre los receptores metabotrópicos, que se liberan en forma extrasináptica, es decir de zonas del plasmalema terminal fuera de la condensación presináptica. Además, los receptores sobre los cuales actúan también son de localización extrasináptica, ya sea cerca de la condensación postsináptica o a una distancia considerable. Por lo tanto, las moléculas de transmisores deben difundirse una distancia corta o más larga para llegar a los receptores, como es el caso de las aminas liberadas de las varicosidades de las fibras nerviosas aminérgicas (véase también la inervación del músculo liso, Capítulo 13, pág. 312). Así, en la mayoría de los casos, en el encéfalo las varicosidades de las fibras aminérgicas no forman contactos sinápticos.

La transmisión sináptica lenta con activación de los receptores metabotrópicos se denomina también **neuromodulación**, dado que la acción no crea un potencial de acción en la célula postsináptica, pero puede modificar su sensibilidad frente a otras acciones de corta duración mediadas por transmisión sináptica rápida. Antes de demostrarse su presencia en el sistema nervioso central, muchos de los neuropéptidos eran conocidos como hormonas con efecto fuera del encéfalo, por ejemplo, las hormonas del tubo digestivo gastrina y colecistocinina (véase con mayor detalle en el Capítulo 18) y las hormonas hipofisarias adrenocorticotrófica y luteinizante (véase el Capítulo 21).

Además, el encéfalo, el tubo digestivo y el sistema inmunológico contienen receptores específicos para sustancias similares a la morfina, denominados **receptores de opiáceos**. Muchos de los péptidos neuroactivos endógenos se unen a los receptores de opiáceos y tienen efectos similares a los de estos compuestos. En la actualidad, se denomina **endorfinas** ("morfina endógena") a este grupo de péptidos, de los cuales dos son pentapéptidos, las **encefalinas** (gr., *enkephalos*, en la cabeza), idénticas salvo el aminoácido terminal. En la **MET-encefalina** (**met-enk**) el aminoácido terminal es metionina; en la **LEU-encefalina (leu-enk),** es leucina. Se ha demostrado la presencia de encefalinas en las terminaciones nerviosas de los sistemas nerviosos central y periférico, con efecto analgésico después de su inyección en el tronco del encéfalo. Actúan como neurotransmisores en un sistema endógeno de inhibición del dolor en el tronco encefálico y la médula espinal, donde modulan la transmisión de los impulsos dolorosos. Algunas endorfinas más grandes también se unen a los receptores de opiáceos y tienen propiedades analgésicas. Además de su relación con la modulación o la transmisión del dolor, es probable que las encefalinas y las endorfinas intervengan en un espectro mucho más amplio de funciones encefálicas, entre ellas, efectos sobre reacciones emocionales y sensaciones de placer.

También moléculas muy pequeñas, ciertos tipos de gases, son una forma no característica de neurotransmisores. Por el momento, esto es válido para el **óxido nítrico (NO)** (ing. ***nitric oxide***), una molécula de vida media corta. El NO es sintetizado a partir del aminoácido arginina, en una reacción catalizada por la enzima NO-sintetasa, y se ha demostrado que causa dilatación de los vasos sanguíneos. No hay acumulación en las vesículas sinápticas,

BOOK'S COPICENTRO USAC / 2016

booksmedicos.org

dado que el NO se difunde al exterior de la célula a la par de la síntesis (el NO atraviesa sin dificultad el plasmalema). El efecto tampoco se desencadena por unión a receptores tradicionales en las membranas postsinápticas. El efecto del NO sobre las células musculares lisas es de relajación. Durante mucho tiempo se supo que este efecto era causado por la acetilcolina, pero ahora se ha demostrado que el mecanismo ocurre a través de las células endoteliales (las células que tapizan la superficie interna de los vasos; véase con mayor detalle en el Capítulo 15) y el NO. Las células endoteliales poseen receptores para acetilcolina de tipo muscarínico, es decir, receptores metabotrópicos con proteína G como intermediario. En este caso, el IP3 actúa como segundo mensajero que favorece la liberación de iones calcio desde el retículo endoplasmático liso y la consecuente unión de estos iones a la calmodulina (véase el Capítulo 7, pág. 201). A continuación, el complejo calcio-calmodulina activa la NO-sintetasa que cataliza la síntesis de NO, y éste se difunde a las células musculares lisas adyacentes en la pared vascular. Aquí, el NO activa la enzima guanilato ciclasa, que cataliza la formación de GMP cíclico, el cual, como segundo mensajero en la célula muscular, activa la proteína cinasa C. Entonces, esta enzima produce relajación muscular y dilatación del vaso sanguíneo.

CO). Salvo los péptidos, todos son compuestos de bajo peso molecular que se sintetizan en la terminación axónica. En cambio, los péptidos se sintetizan en el retículo endoplasmático rugoso del cuerpo celular y son transportados desde allí por transporte axónico anterógrado.

La unión del transmisor con el receptor de la membrana postsináptica modifica la permeabilidad de esta última para ciertos iones, lo cual causa una variación del potencial eléctrico a través de la membrana celular. El efecto se denomina *excitador* si el potencial de membrana en la célula postsináptica se hace menos negativo, dado que aumenta la probabilidad de que se inicie un potencial de acción. Esto ocurre cuando el receptor es un canal iónico de sodio activado por neurotransmisor, puesto que la unión con el neurotransmisor induce la apertura del canal con ingreso de iones sodio y la consecuente disminución del potencial de membrana. Los ejemplos más importantes de transmisión sináptica excitadora de este tipo son el efecto de la acetilcolina sobre el receptor de acetilcolina (de tipo nicotínico) en la placa motora terminal (véase también el Capítulo 7, pág. 197) y el efecto del glutamato sobre los receptores acoplados a canales iónicos en el sistema nervioso central. El glutamato y el aspartato son los principales neurotransmisores excitadores del sistema nervioso central.

El efecto del transmisor se denomina *inhibitorio* si el potencial de membrana se hace más negativo, ya que disminuye la probabilidad de formación de un potencial de acción en la célula postsináptica. Esto ocurre por unión del transmisor a los receptores asociados con canales iónicos de cloro activados por neurotransmisores. De este modo, se produce la apertura del canal iónico y el ingreso de iones cloro. Los ejemplos más importantes de transmisión inhibitoria de este tipo son las uniones de GABA y glicina a los canales iónicos de cloro en el sistema nervioso central.

En conjunto, los ejemplos nombrados de transmisión excitadora e inhibidora por unión directa del neurotransmisor a los receptores asociados con canales iónicos se denominan **transmisión química rápida**, puesto que la transmisión de una señal sólo tarda unos pocos milisegundos debido al mecanismo directo. En cambio, en la **transmisión química lenta,** la transmisión de la señal tarda varios cientos de milisegundos y la respuesta dura más tiempo, desde segundos a minutos. Esto se debe a que en este caso son receptores acoplados a proteína G, donde el receptor ejerce una acción indirecta sobre el canal iónico, mediada por la proteína G. Este tipo de receptores activados por neurotransmisores reciben el nombre de **receptores metabotrópicos** (véase también el Capítulo 7, pág. 199).

En muchos casos, hay **colocalización** de dos neurotransmisores distintos en la misma terminación axónica, a menudo una amina o un aminoácido más un neuropéptido. Por el contrario, es muy infrecuente la presencia de dos transmisores de bajo peso molecular en la misma terminación, pero hay colocalización constante de GABA y serotonina, entre otros.

El aspecto de las vesículas sinápticas varía según el tipo de neurotransmisor que contienen. La mayor parte de las terminaciones axónicas del sistema nervioso central contienen vesículas esféricas de alrededor de 50 nm de diámetro con interior límpido (véase la Fig. 14-12). En ocasiones, en estas terminacionestambién se encuentran desde escasas hasta abundantes vesí-

booksmedicos.org

BOOK'S COPICENTRO USAC / 2016

culas sinápticas de mayor tamaño y con interior electrodenso, denominadas **vesículas de núcleo denso** (Fig. 14-16). Los neurotransmisores rápidos dominantes en el encéfalo glutamato y GABA se almacenan en pequeñas vesículas límpidas, mientras que los neuropéptidos sólo se almacenan en grandes vesículas de núcleo denso. Por último, las aminas se almacenan sobre todo en grandes vesículas de núcleo denso, pero también en pequeñas vesículas límpidas. La serotonina puede almacenarse en ambos tipos de vesículas en la misma terminación axónica o sólo en grandes vesículas de núcleo denso.

El mecanismo de eliminación de los neurotransmisores liberados varía para los distintos transmisores. En las **sinapsis colinérgicas**, donde el neurotransmisor es la acetilcolina, se encuentra la enzima **acetilcolinesterasa** localizada entre las moléculas receptoras de la membrana postsináptica. Esta enzima escinde la acetilcolina para dar acetato y colina. En las **sinapsis adrenérgicas**, donde el neurotransmisor es una catecolamina (noradrenalina o dopamina), el transmisor no es degradado en la hendidura sináptica, sino recaptado en el botón terminal por la acción de transportadores que requieren energía (bombas) y son específicos para el transmisor en cuestión. La colina liberada por degradación de la acetilcolina también es captada por este mecanismo específico en las sinapsis colinérgicas. En la actualidad, se sabe que la captación de sustancias transmisoras en las terminaciones nerviosas o en las células adyacentes de la astroglia (véase más adelante) representa el mecanismo más frecuente para su eliminación de la hendidura sináptica, en lugar de la escisión de la sustancia transmisora. Los péptidos se eliminan por degradación enzimática. La eliminación de la sustancia transmisora es condición esencial para frenar el efecto sobre el receptor postsináptico y permitir la activación renovada.

Fig. 14-16. Imagen captada con microscopio electrónico de un **botón sináptico con contenido de vesículas de "núcleo denso"**. ×60.000. Barra: 100 nm. (Según Elfvin).

Clasificación de las sinapsis. Además de la basada en el tipo de neurotransmisores (véase antes), la clasificación también puede fundamentarse en criterios morfológicos. A partir de la localización, las sinapsis se denominan **axodendríticas, axosomáticas** o **axoaxónicas**, es decir, ubicadas sobre una dendrita, un cuerpo celular, o un axón o una terminación nerviosa (véase la Fig. 14-13). A partir de las diferencias de las condensaciones en el interior de las membranas sinápticas, las sinapsis se clasifican en dos tipos generales, *tipo I* y *tipo II*, que a menudo representan sinapsis *excitadoras* e *inhibidoras*, respectivamente (véase la Fig. 14-13).

En las **sinapsis tipo I,** la condensación postsináptica es más notable, lo cual le confiere un *aspecto asimétrico* típico (véase la Fig. 14-12). Las **sinapsis tipo II** tienen condensaciones presinápticas y postsinápticas *simétricas* que suelen ser más delgadas que la condensación postsináptica de las sinapsis tipo I. Además, por lo general la hendidura sináptica es más ancha en las sinapsis tipo I que en las tipo II.

A fines del siglo XIX se postuló la **doctrina de la neurona**, por la cual la neurona es una unidad celular que hace contacto sináptico con otras neuronas sin continuidad citoplasmática. En otras palabras, la neurona es una unidad anatómica, funcional y trófica. *El cuerpo celular es el centro trófico de toda la neurona*, lo cual implica que si el cuerpo celular muere, también mueren las prolongaciones, y si se separan por corte las prolongaciones del cuerpo celular, muere la porción periférica. Sin embargo, en algunos casos la neurona puede degenerarse como consecuencia de la pérdida de axones aferentes con los cuales hace sinapsis. Este fenómeno, la **degeneración transneuronal**, puede presentarse en los sistemas nerviosos central y periférico, en especial durante el desarrollo embrionario. El efecto trófico de la sinapsis sobre la neurona postsináptica se debe a que, además de los neurotransmisores, también pasan otras moléculas de una célula a otra por la hendidura sináptica. Así se liberan sustancias "tróficas" de las terminaciones nerviosas, los **factores de crecimiento nervioso**, con efecto sobre la neurona postsináptica.

La doctrina de la neurona se basaba en el concepto de que las dendritas del cuerpo celular representan la superficie receptiva de la neurona y que el axón transmite los impulsos fuera del cuerpo celular, como parte del principio general. También hay sinapsis dendrodendríticas, pero son mucho menos frecuentes (p. ej., en la retina y el tálamo).

BOOK'S COPICENTRO USAC / 2016

booksmedicos.org

Factores de crecimiento nervioso

Un ejemplo de sustancia neurotrófica es el **factor de crecimiento nervioso (NGF)** (ing. *nerve growth factor*), una proteína que entre otros efectos es un estimulante del crecimiento de los axones de células ganglionares simpáticas. El NGF se forma en los órganos diana para los axones y se une a los receptores específicos en las terminaciones axónicas para después ser movilizado por transporte retrógrado hacia el cuerpo neuronal, donde ejerce sus efectos. Existen muchos otros factores de crecimiento nervioso relacionados que ejercen efecto similar sobre el sistema nervioso central. En conjunto, estos factores conforman la familia de las neurotrofinas, de las cuales, además del NGF, en el encéfalo de mamíferos se han identificado el **factor neurotrófico derivado del encéfalo (BDNF)** (ing. *brain derived neurotrophic factor*) y dos neurotrofinas denominadas **neurotrofina 3 (NT-3)** y **NT-4**. El efecto de los factores de crecimiento nervioso no sólo es retrógrado, sino también anterógrado por traslado a la célula postsináptica; además, los factores tienen efecto autocrino sobre la propia célula. En este sentido, parece que tienen importancia en el mantenimiento de las neuronas, también en el sistema nervioso del adulto. Cada neurona recibe influencia de varios de los distintos factores de crecimiento y, a la inversa, los efectos de los factores no se limitan a un único tipo de neurona.

El interés por los factores de crecimiento recibe fuerte estímulo de las evidencias experimentales que sugieren la posibilidad de que los factores de crecimiento podrían ser de valor para el tratamiento de distintas patologías neurológicas, por ejemplo, la **enfermedad de Parkinson** y la **enfermedad de Alzheimer**.

La doctrina de la neurona también presupone que la transmisión sináptica siempre es unidireccional, es decir, desde la célula presináptica a la célula postsináptica. Esto ocurre en casi todas las sinapsis de los mamíferos, en los cuales la transmisión sináptica es mediada por una sustancia transmisora química, es decir, en **sinapsis químicas**. La contrapartida son las **sinapsis electrotónicas** (o sinapsis eléctricas en la forma de los nexos descritos en el Capítulo 6). Las sinapsis electrotónicas se encuentran rara vez en los mamíferos, entre las interneuronas de varias regiones de la corteza cerebral y en la retina (véase el Capítulo 24). Los canales intercelulares de los conexones (véase también el Capítulo 6, pág. 176) permiten el pasaje directo de iones pequeños de una célula a otra, por lo que la variación del potencial de membrana en una célula se difunde a la siguiente. Esto se denomina acoplamiento electrotónico, y el agente mediador es la corriente eléctrica (cabe recordar que, en las células vivas, la corriente eléctrica sólo es transportada por iones pequeños, p. ej., iones de sodio o de cloro). La transmisión es mucho más rápida que en las sinapsis químicas, dado que sólo depende de la velocidad de los movimientos de los iones pequeños. La diferencia es menos pronunciada en los mamíferos, debido a la elevada temperatura corporal. Por último, a causa de su estructura y su función, la sinapsis electrotónica es bidireccional, es decir, permite la transmisión en ambas direcciones. Una función importante de las sinapsis electrotónicas sería la sincronización de la actividad en las neuronas que relacionan.

Los nexos que unen las células musculares cardíacas y las células musculares lisas y median el acoplamiento electrotónico entre ellas (véase el Capítulo 13, pág. 307) son idénticoss en estructura y función a las sinapsis electrotónicas del tejido nervioso.

Neuroglia

El tejido nervioso se compone de neuronas y células de sostén no neuronales denominadas **neuroglia** (gr. *glia*, pegamento), cuya cantidad a menudo es muy superior a la de las neuronas. Los nervios periféricos, cuya porción neuronal está representada por axones, poseen además un componente de tejido conectivo que no se encuentra en el sistema nervioso central, en el cual sólo escasa cantidad de tejido conectivo acompaña los vasos sanguíneos.

La **neuroglia** o **glía** comprende las *células neuróglicas* que se encuentran entre las neuronas del sistema nervioso central y el *epéndimo* que tapiza la superficie las cavidades del encéfalo y de la médula espinal. A menudo, se denomina neuroglia periférica a las *células de Schwann* de los nervios periféricos y a las *células satélite* que rodean los cuerpos neuronales de los ganglios espinales (véase la Fig. 14-33) y de los ganglios de los nervios craneales.

booksmedicos.org

BOOK'S COPICENTRO USAC / 2016

Células de la neuroglia

En los cortes histológicos habituales del sistema nervioso central, las células nerviosas y sus prolongaciones siempre están rodeadas por pequeños núcleos dispersos pertenecientes a las células de la neuroglia (véanse las Figs. 14-3 y 14-17). Además, las células neuróglicas pueden estudiarse por métodos de coloración selectivos mediante los cuales es posible demostrar el cuerpo celular y sus prolongaciones. Se diferencian *astrocitos, oligodendrocitos* (en conjunto denominados *macroglia*) y *microglia*.

Astrocitos. Los astrocitos son células con forma de estrella (gr. *astron*, estrella) y numerosas prolongaciones citoplasmáticas (Figs. 14-18 y 14-19a). Algunas de las prolongaciones están en contacto con un vaso sanguíneo en la forma de **pies perivasculares** característicos (véanse las Figs. 14-17 y 14-19a). El núcleo de los astrocitos es más claro que el de los demás tipos de células de la neuroglia, y el citoplasma contiene numerosos filamentos y gránulos de glucógeno. Los filamentos son de tipo intermedio, compuestos por **proteína ácida fibrilar glial (GFAP)** (ing. ***g**lial **f**ibrillary **a**cidic **p**rotein*) que sólo se encuentra en los astrocitos. En consecuencia, se utiliza la determinación inmunohistoquímica de GFAP para demostrar la presencia específica de astrocitos (véase la Fig. 3-54, pág. 109). El contenido de filamentos neuróglicos es muy importante en uno de los tipos principales de astrocitos, los **astrocitos fibrosos** (Fig. 14-18), que se encuentran sobre todo en la sustancia blanca y presentan menos prolongaciones más largas y menos ramificadas que el otro tipo principal, los **astrocitos protoplasmáticos** (Fig. 14-18), que se hallan fundamentalmente en la sustancia gris y poseen prolongaciones de forma muy variable.

Ambos tipos de astrocitos emiten pies perivasculares y prolongaciones que entran en contacto con las superficies de las neuronas (pies perineuronales), por ejemplo las terminaciones nerviosas y las dendritas, fuera de las zonas de sinapsis. Además, algunas de las prolongaciones forman procesos pediculares aplanados que establecen contacto con la piamadre (la capa interna de las meninges). Aquí, los procesos pediculares (pies subpiales) están relacionados mediante numerosos desmosomas y nexos y forman en conjunto una capa denominada **membrana limitante glial externa** o **superficial**. Una membrana similar se genera a la altura de los pies perivasculares y, en conjunto, estas membranas separan a las neuronas del sistema nervioso central de la piamadre y de los vasos, respectivamente.

Antes se creía que la principal función de los astrocitos era mecánica, como "armazón" que separa las neuronas y sus prolongaciones entre sí. Pero se ha demostrado que intervienen en forma mucho más activa en la interacción funcional con las neuronas. Es cierto que no presentan excitación eléctrica (como todas las células de la neuroglia), es decir, *carecen de capacidad para generar potenciales de acción,* y se comunican a través de señales químicas. Por lo tanto, *son estimulados en forma no eléctrica por las sustancias liberadas*

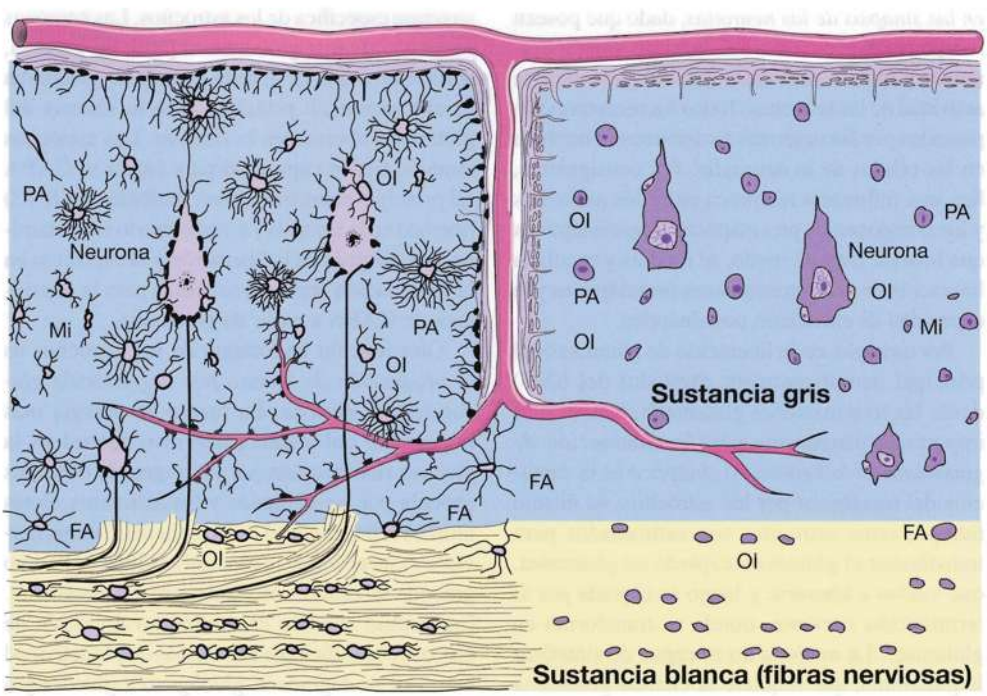

Fig. 14-17. Dibujo esquemático de los **distintos tipos de neuroglia del sistema nervioso central y sus relaciones con las neuronas y los vasos**. La **mitad de la izquierda** del dibujo muestra el aspecto tras la coloración con distintos métodos para neuroglia, mientras que la **mitad de la derecha** muestra el aspecto tras la tinción de Nissl (p. ej., con tionina). **FA** astrocito fibroso; **Mi** microglia; **OI** oligodendrocito; **PA** astrocito protoplasmático. (Según Chandler Elliott).

BOOK'S COPICENTRO USAC / 2016

booksmedicos.org

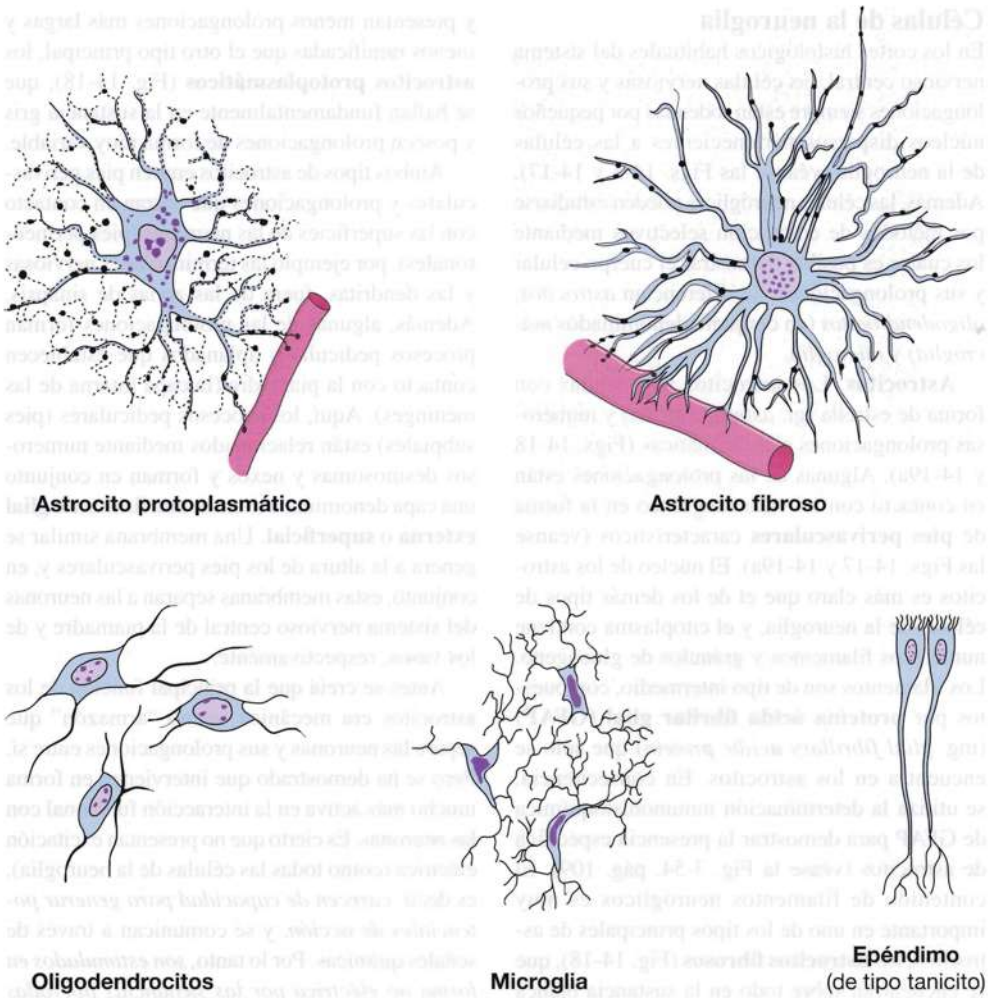

Fig. 14-18. Dibujos esquemáticos de los **distintos tipos de células de la neuroglia**. (Según Jenkins).

en las sinapsis de las neuronas, dado que poseen receptores para diversos transmisores y neurohormonas y liberan sustancias que influyen sobre la actividad de las neuronas. Todos los receptores expresados por las neuronas se demuestran también en las células de la neuroglia. Por consiguiente, hay una influencia recíproca entre los astrocitos y los componentes presinápticos y postsinápticos que rodean. De este modo, se modula y regula la liberación de neurotransmisores presinápticos y la capacidad de excitación postsináptica.

Por ejemplo, en la liberación de glutamato (el principal neurotransmisor excitador del SNC) desde las terminaciones glutamatérgicas, el más importante mecanismo para la *eliminación de glutamato de la hendidura sináptica* es la captación del transmisor por los astrocitos. Al mismo tiempo, estos astrocitos son estimulados para transformar el glutamato captado en glutamina, que vuelve a liberarse y luego es captada por la terminación nerviosa, donde se transforma en glutamato. La neurona no es capaz de sintetizar la glutamina, que requiere la enzima glutamina sintetasa específica de los astrocitos. Las neuronas *pueden* sintetizar glutamato a partir de glucosa, pero se cree que la síntesis a partir de glutamina es el mecanismo principal para la síntesis del glutamato liberado en la sinapsis. Los astrocitos también tienen capacidad para captar el GABA (el principal neurotransmisor inhibidor del SNC) liberado en la sinapsis y transformarlo en glutamina, que después de la liberación y la captación en la terminación nerviosa se utiliza para la neosíntesis de GABA a partir de glutamato.

Otra función importante de los astrocitos es *la producción de lactato por degradación glucolítica de glucosa.* La fuente de energía más importante del sistema nervioso central es la glucosa suministrada por la sangre, de donde es captada por las neuronas y los astrocitos. Estos últimos representan el único sitio del sistema nervioso central donde la glucosa se almacena como glucógeno cuando el suministro es abundante. En cambio, cuando el suministro accesible de glucosa es insuficiente en relación con la actividad neuronal se degrada el glucógeno a glucosa y a

BOOK'S COPICENTRO USAC / 2016

booksmedicos.org

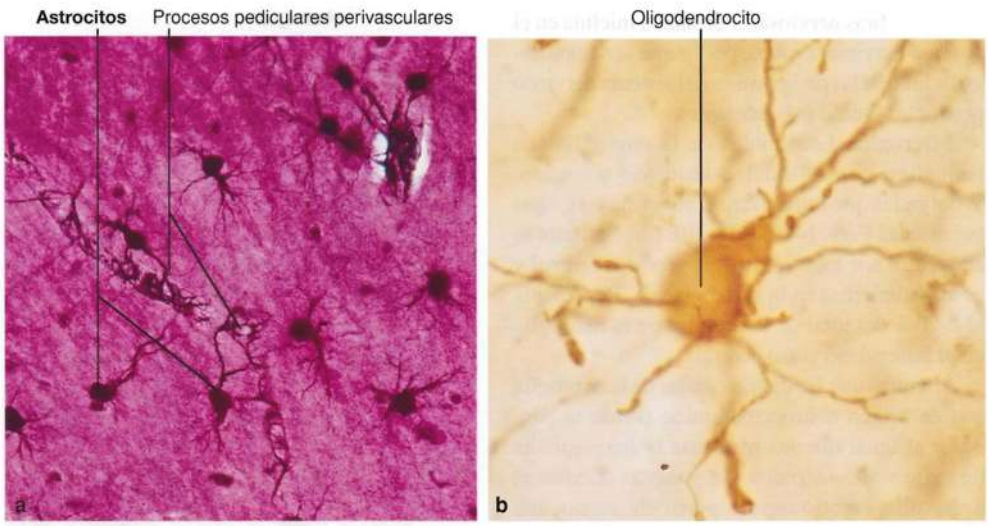

Fig. 14-19. **a** Imagen con microscopio óptico de **astroglia**, demostrada mediante la técnica de sublimación áurica de Cajal. Nótense los procesos pediculares perivasculares. ×270. Barra: 20 µm. (Cedido por J. Zimmer). **b** Imagen con microscopio óptico de un **oligodendrocito**, demostrado por método inmunohistoquímico con anticuerpos contra la proteína RIP, específica para los oligodendrocitos. ×1100. Barra: 10 µm. (Cedido por B. Finsen).

lactato, que se transfiere a las neuronas a través del espacio extracelular. Las células nerviosas pueden consumir lactato en lugar de glucosa, y algunas neuronas incluso parece que prefieren el lactato a la glucosa como fuente de energía.

Los astrocitos y las otras células de la neuroglia *no forman sinapsis* (como excepción, se han constatado sinapsis neuróglicas en un tipo de *precursor* de oligodendrocitos). Las células están relacionadas hasta cierto punto mediante nexos, pero estos no actúan como sitios de sinapsis electrotónicas, dado que no hay potenciales de acción transmisibles. De todos modos, hay indicios de que *se produce una comunicación entre los astrocitos* a través de los nexos. Cuando se estimula un astrocito, aumenta la concentración intracelular (citosólica) de iones calcio (por liberación de estos iones desde el REL), lo cual desencadena la reacción del astrocito a la estimulación. El incremento de la concentración de iones calcio puede difundirse a nivel local en el astrocito y al astrocito vecino a través de los nexos en la forma de una *ola de calcio*. Así, la reacción del astrocito a la estimulación puede difundirse a una cantidad muy grande de sinapsis, puesto que un único astrocito puede estar en contacto con más de 100.000 sinapsis. A través de los nexos, los astrocitos conforman un espacio fluido continuo, lo cual incrementa la probabilidad de actuar como amortiguador en la regulación del medio iónico extracelular.

Los astrocitos también tienen funciones muy importantes durante el desarrollo del sistema nervioso central, donde aparecen como **neuroglia radial,** que dirige la migración de las neuronas recién formadas y también dan origen a neuronas y astrocitos. Además, la neuroglia radial o una de sus variantes al parecer intervienen en la neoformación de neuronas en regiones aisladas del encéfalo maduro (más detalles sobre neuroglia radial en histogénesis). También se cree que los astrocitos *liberan sustancias tróficas con efecto sobre las neuronas y los oligodendrocitos,* además de estimular la formación de los contactos oclusivos en el endotelio de los vasos sanguíneos y, por lo tanto, el desarrollo de la barrera hematoencefálica (más detalles sobre esta barrera más adelante).

En caso de lesión del tejido nervioso, ya sea por traumatismo mecánico o como consecuencia de isquemia debida a trombosis o rotura de vasos, los astrocitos aumentan la captación de los iones y los neurotransmisores filtrados de las neuronas dañadas. Los astrocitos también conforman las células cicatrizales del sistema nervioso. Durante la cicatrización, ocupan los defectos tisulares creados y se hacen más ricas en fibras. En consecuencia, el tejido cicatrizal suele ser de consistencia más firme que el muy blando tejido del SNC, por lo que la formación de cicatrices se denomina **esclerosis** (gr. *scleros*, seco, duro).

Oligodendrocitos. Los oligodendrocitos (gr. *oligos*, pocos) poseen menos prolongaciones y menos ramificaciones que los astrocitos (véanse las Figs. 14-18 y 14-19b). En los preparados histológicos habituales, los núcleos son más pequeños y oscuros que los de los astrocitos; el cuerpo celular también es más pequeño y no contiene filamentos ni gránulos de glucógeno.

Los **oligodendrocitos satélite** se encuentran adosados al cuerpo de las células nerviosas de la sustancia gris (véase la Fig. 14-17). Los oligodendrocitos satélite no presentan especializaciones ultraestructurales donde están en contacto con los cuerpos celulares neuronales. Es posible que la estrecha relación sea señal del intercambio de sustancias, pero aún no se ha aclarado la función de estas células. Los **oligodendrocitos interfasciculares** se encuentran sobre todo en la sustancia blanca (véase la Fig. 14-17) en la forma de hileras

BOOK'S COPICENTRO USAC / 2016

booksmedicos.org

entre las fibras nerviosas. Forman la mielina en el sistema nervioso central, por lo que son homólogos a las células de Schwann del sistema nervioso periférico (véase más adelante).

Microglia. Las células de la microglia son pequeñas, con un núcleo reducido y oscuro, y delgadas prolongaciones con finas espinas (véanse las Figs. 14-18 y 14-20). La microglia se encuentra *por todo el sistema nervioso central* y es más numerosa en la sustancia gris. Representa el 5-20% del total de las células de la neuroglía en el sistema nervioso central.

Mientras que las demás células de la neuroglia son de origen neuroectodérmico (véase la pág. 357), al igual que las neuronas la microglia es de *origen mesodérmico*. Se generan durante el desarrollo embrionario a partir de monocitos fetales o sus precursores, y llegan al sistema nervioso central por el torrente sanguíneo. Los monocitos migrantes sufren posibles divisiones y una diferenciación celular con aparición de prolongaciones y desarrollo de los típicos **microgliocitos residentes**.

En caso de daño del tejido nervioso, los microgliocitos residentes pueden transformarse en **microgliocitos reactivos**, con fagocitosis activa, que actúan como células presentadoras de antígeno profesionales. La microglia son las primeras células que reaccionan en minutos ante una lesión del sistema nervioso central, con divisiones celulares, cambios morfológicos y liberación de moléculas de señal (citocinas). Recién después (quizá inducidas por las moléculas de señal de la microglia) reaccionan la astroglia y la oligodendroglia. La activación de la microglia es gradual, por lo que la respuesta se adapta al daño. Recién en la muerte celular neuronal la microglia se diferencia a células fagocíticas activas. Además de la división celular, el aumento de células de la microglia se debe a migración de monocitos provenientes del torrente sanguíneo y al ingreso de microgliocitos desde regiones limítrofes del SNC. Unos días después del inicio de la reacción, se detecta la muerte de algunas de las células de la microglia por apoptosis, entre ellas, las células fagocíticas incapaces de volver al estadio de residentes en reposo, como parece que es el caso de las demás células de la microglia activadas. Este equilibrio entre reclutamiento con proliferación o ingreso desde el torrente sanguíneo y muerte celular por apoptosis también se observa en el sistema nervioso central normal, donde tiene lugar un recambio lento constante de los microgliocitos residentes.

En principio, una *reacción inflamatoria* del sistema nervioso central tiene el mismo objetivo que en cualquier otro tejido, pero transcurre de otro modo. Así, nunca o sólo rara vez se observa ingreso de granulocitos neutrófilos y la reacción inmunológica es más lenta y menos evidente. Probablemente sea la expresión de un sistema protector por el cual el tejido nervioso no se ve expuesto a una acción muy intensa de las sustancias citotóxicas secretadas por los granulocitos neutrófilos y los macrófagos activados. La antes mencionada activación gradual de la microglia en relación con el grado de gravedad del traumatismo es una señal similar de protección, dado que el edema relacionado con la inflamación podría tener rápidas consecuencias catastróficas debido al aumento de la presión intracraneal. Cabe destacar que la microglia también produce varios factores neurotróficos, entre ellos NGF, lo cual sustenta la supervivencia de las neuronas. Incluso después de traumatismos importantes, la microgliosis reactiva disminuye al cabo de alrededor de un mes.

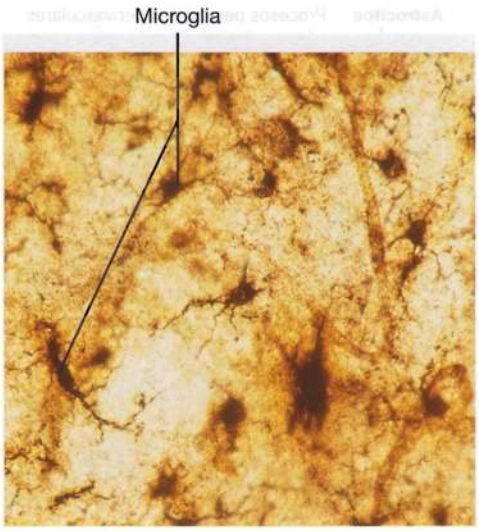

Fig. 14-20. Microfotografía de **microglia** de cerebro de ratón, en el que previamente a la extracción del espécimen se provocó una lesión experimental. Impregnación con sulfuro de plata. ×375. Barra: 20 µm. (Cedido por J. Zimmer).

En apariencia, la reacción inflamatoria menos intensa en el sistema nervioso central se debe a la escasa vigilancia inmunológica, puesto que sólo hay escasos linfocitos T recirculantes entre la sangre y el tejido nervioso (véanse más detalles sobre recirculación y linfocitos en el Capítulo 16). Aquí, los microgliocitos residentes actúan como células presentadoras de antígeno para los linfocitos T. Además, se cree que la menor tendencia a desencadenar reacciones inmunológicas en el sistema nervioso central se debe a la ausencia de vasos linfáticos que drenen en los ganglios linfáticos regionales. Sin embargo, al parecer los antígenos llegan a los ganglios linfáticos del cuello por drenaje a través del espacio perivascular a lo largo de los vasos que atraviesan la lámina cribosa hasta llegar a la mucosa de la cavidad nasal. Allí, los antígenos pasan a los vasos linfáticos y luego a los ganglios linfáticos de drenaje. Por esta vía, los antígenos solubles provenientes del encéfalo inducen la producción de anticuerpos en los

BOOK'S COPICENTRO USAC / 2016

booksmedicos.org

ganglios linfáticos del cuello. Sin embargo, aún resta mucho por descubrir sobre los mecanismos subyacentes a las reacciones inmunológicas en el sistema nervioso central. En la enfermedad **esclerosis múltiple,** se evidencia que pueden tener lugar reacciones inmunológicas graves en el sistema nervioso central, dado que se produce una intensa reacción inflamatoria que destruye las vainas de mielina. Las investigaciones indican que la microglia puede presentar antígenos de mielina a los linfocitos T dirigidos contra autoantígenos, por lo cual se desencadena la reacción inflamatoria (véase más detalles sobre reacciones inmunológicas en el Capítulo 16). En el **SIDA,** la microglia se infecta por el virus HIV que ingresa en el sistema nervioso central con monocitos infectados. Al igual que los linfocitos Th, la microglia expresa CD4 que se une al virus, y así le permite penetrar en la célula. Los microgliocitos infectados secretan sustancias citotóxicas que causan la muerte de las neuronas.

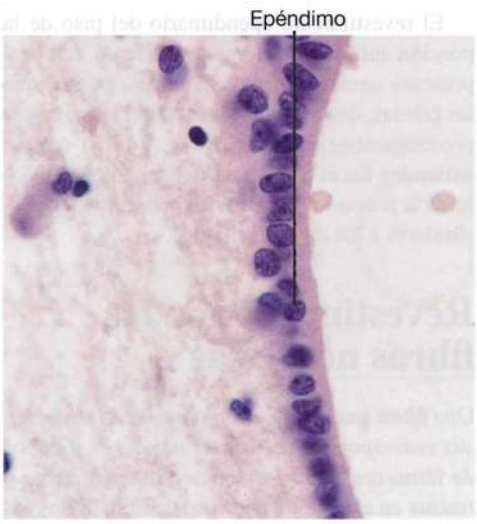

Fig. 14-21. Imagen con microscopio óptico del **epéndimo** que tapiza el conducto central de la médula oblongada. Tinción con azul de toluidina. ×660. Barra: 10 µm.

Epéndimo

Se denomina epéndimo al epitelio simple cúbico que reviste la superficie interna de los ventrículos cerebrales y el conducto central de la médula espinal (Figs. 14-21 y 14-22). La superficie ventricular de las células del epéndimo está recubierta por cilios, pero se desconoce su importancia. Las membranas laterales de las células se encuentran unidas en la porción subapical por medio de nexos y desmosomas dispersos, salvo el revestimiento ependimario del plexo coroideo (véase la pág. 354), y no hay cierre completo del espacio intercelular en forma de contactos oclusivos. Además, no hay membrana basal interpuesta entre las células ependimarias y el tejido nervioso subyacente, lo cual significa que el espacio intercelular del tejido nervioso se comunica libremente con el líquido cefalorraquídeo ventricular, dado que incluso pequeñas moléculas proteicas (entre ellas, albúmina) pueden pasar entre las células.

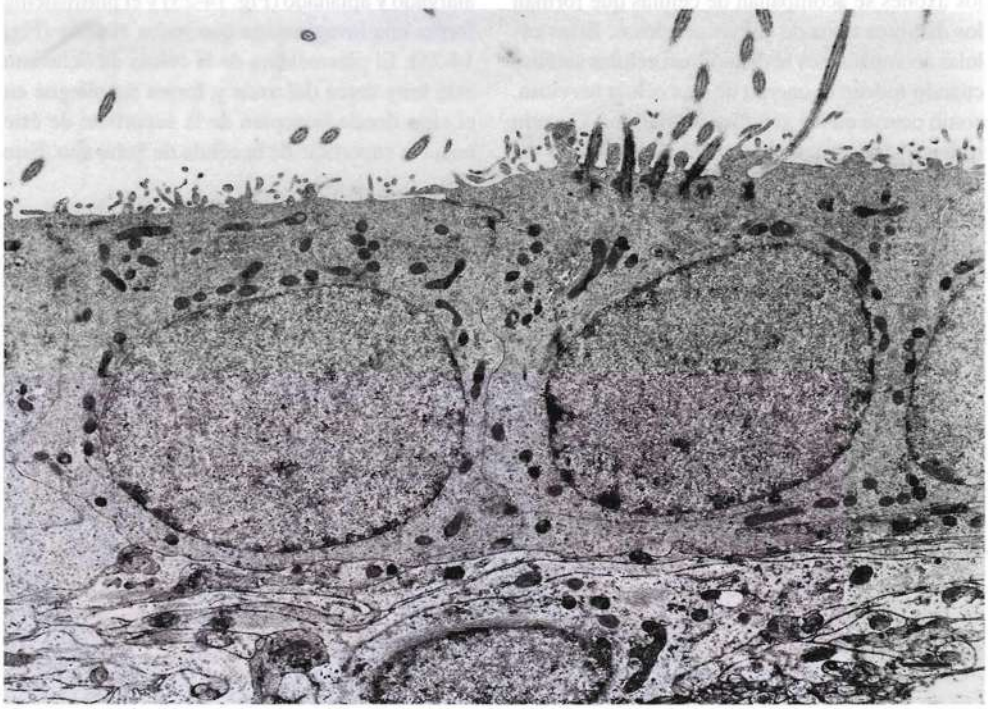

Fig. 14-22. Imagen del **epéndimo** de un ventrículo cerebral, captada con microscopio electrónico. ×7000. Barra: 1 µm. (Según Westergaard).

BOOK'S COPICENTRO USAC / 2016

booksmedicos.org

El revestimiento ependimario del piso de la porción inferior del tercer ventrículo cerebral presenta características especiales, puesto que las células, denominadas **tanicitos,** tienen largas prolongaciones (véase la Fig. 14-18) que se extienden hacia el interior del tejido encefálico hasta la piamadre, donde terminan formando pies similares a los de los astrocitos.

Revestimiento de las fibras nerviosas

Una **fibra nerviosa** se compone de *un axón con sus correspondientes vainas nerviosas*. Grupos de fibras nerviosas forman nervios periféricos y tractos en el sistema nervioso central. Todos los axones periféricos están rodeados por una vaina de células de Schwann, la **vaina de Schwann**. En los axones periféricos mayores, las células de Schwann también desarrollan una capa de mielina, la **vaina de mielina**, por lo que se distingue entre **fibras nerviosas mielínicas** y **amielínicas**. En el sistema nervioso central, la vaina de mielina es formada por los oligodendrocitos. Los numerosos axones amielínicos del sistema nervioso central pueden estar separados por células de la neuroglia, pero no poseen una verdadera vaina correspondiente a la vaina de Schwann de los axones periféricos.

Fibras nerviosas periféricas amielínicas

Durante su transcurso en los nervios periféricos, los axones se acompañan de células que forman los distintos tipos de vainas nerviosas. Estas células acompañantes se denominan **células satélite** cuando rodean el cuerpo de una célula nerviosa, como ocurre en los ganglios periféricos. Cuando rodean los axones, se denominan **células de Schwann,** y la vaina formada se denomina **vaina de Schwann**. Las células satélite y las células de Schwann se desarrollan en el embrión a partir de la cresta neural, desde donde migran hacia la periferia junto con los axones en crecimiento. Las células satélite se ubican junto a los cuerpos de las células nerviosas en los ganglios periféricos recién formados, mientras que las células de Schwann forman una vaina completa alrededor de los axones, a excepción de sus terminaciones. La célula de Schwann desarrollada posee un núcleo alargado y aplanado (Fig. 14-23) y el plasmalema forma una invaginación que rodea el axón (Fig. 14-24). El plasmalema de la célula de Schwann está muy cerca del axón y forma un pliegue en el sitio donde se separa de la superficie de éste hacia la superficie de la célula de Schwann. Este

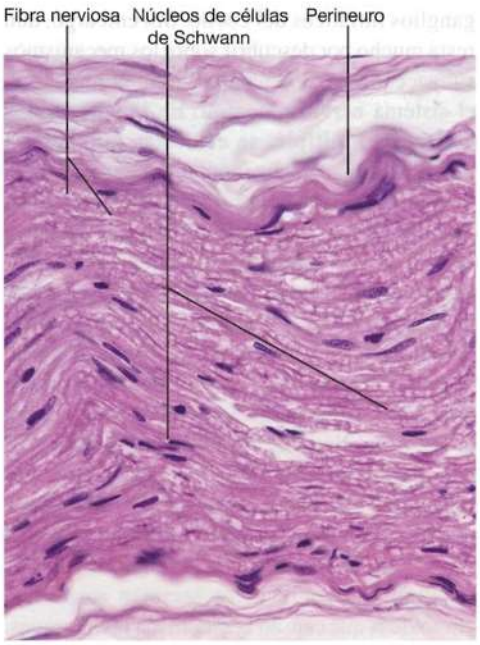

Fig. 14-23. Imagen con microscopio óptico de una porción de un **corte longitudinal de un nervio periférico pequeño**. Nótese el aspecto ondulado característico. Corte teñido con hematoxilina-eosina. ×275. Barra: 20 µm.

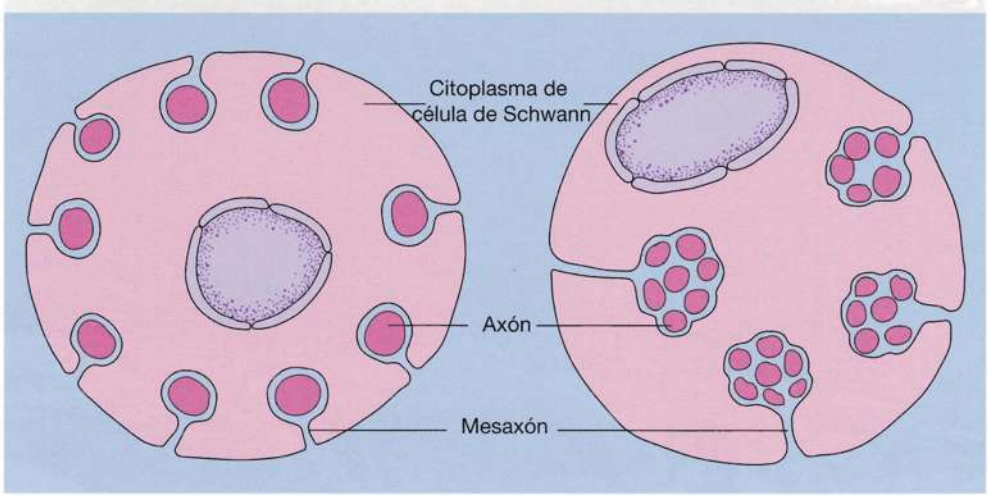

Fig. 14-24. Dibujos esquemáticos de la **relación de los axones periféricos amielínicos con la vaina de Schwann.**

BOOK'S COPICENTRO USAC / 2016

booksmedicos.org

pliegue doble se denomina **mesaxón,** y la capa circundante de la célula de Schwann se relaciona con el espacio extracelular. Cada célula de Schwann forma una vaina alrededor de varios cientos de µm de un axón y puede rodear hasta 30 axones individuales.

Los axones que sólo tienen una vaina de Schwann se denominan amielínicos, y las **fibras nerviosas periféricas amielínicas** por lo general se componen de axones de neuronas relativamente pequeñas. Es difícil distinguir estas fibras nerviosas en los preparados comunes, en los cuales sólo los núcleos de las células de Schwann revelan la presencia de fibras nerviosas; no obstante, pueden demostrarse, por ejemplo, con métodos de impregnación argéntica. En su parte externa, la célula de Schwann está recubierta por una lámina externa que ella misma forma.

Las fibras nerviosas amielínicas conducen los impulsos con una velocidad inferior a 1 m/s, es decir, notablemente más lenta que las fibras mielínicas (véase más adelante).

Fibras nerviosas periféricas mielínicas

Las células de Schwann desarrollan una vaina de mielina alrededor de muchos axones periféricos. Durante la embriogénesis, cada uno de estos axones es rodeado por su propia vaina de células de Schwann, que inician el proceso de mielinización (Fig. 14-25). Primero se polariza la célula de Scwann y forma una lámina externa que conformará el borde externo de la fibra mielínica y sobre la cual se apoya la superficie "basal" de la célula de Schwann. La superficie "apical" de la célula de Schwann se orienta hacia el axón que se mieliniza. Luego, la célula de Schwann emite una lengüeta aplanada de citoplasma con el plasmalema circundante en una espiral orientada hacia adentro, alrededor del axón. Así se prolonga el mesaxón de la célula de Schwann y forma una espiral de membrana laxa alrededor del axón (Fig. 14-25). Gradualmente, se forma un largo segmento de plasmalema girado en espiral que se compacta en laminillas apiladas muy juntas, dado que el citoplasma de las células de Schwann es eliminado por presión del espacio entre las laminillas. Sólo queda citoplasma de las células de Schwann alrededor del núcleo celular y cerca de los futuros nódulos de Ranvier (véase más adelante) y en una estrecha banda junto al axón. Durante la compactación, las superficies de membrana externas se ubican una contra otra y forman la denominada **línea intraperiódica**, donde las membranas están unidas por moléculas de adhesión celular específicas que impiden los desplazamientos internos de las membranas (Figs. 14-25 y 14-26). Las superficies de membrana citoplasmática se fusionan y forman la **línea densa mayor** de la vaina de mielina. Cada célula de Schwann forma un **segmento de mielina** a lo largo del axón, con el núcleo celular ubicado cerca de la parte central de cada segmento. En el sitio donde se encuentran dos segmentos, hay un intervalo de unos pocos micrómetros denominado **estrangulamiento anular**. También recibe el nombre de **nódulo de Ranvier** (en honor a su descubridor, Louis A. Ranvier), ya que el axón a menudo muestra un leve engrosamiento allí, y la distancia entre dos nódulosse denomina **segmento internodal** (véase la Fig. 14-28). Como se mencionó antes, el citoplasma de la célula de Schwann persiste en el nódulo de Ranvier. Cada pliegue que contiene citoplasma está en contacto con el axolema, al que se fijan las asas a través de un contacto oclusivo. La zona de fijación de los pliegues que contienen citoplasma se denomina **región paranodal**, mientras que se denomina **región yuxtaparanodal** a la zona vecina, corres-

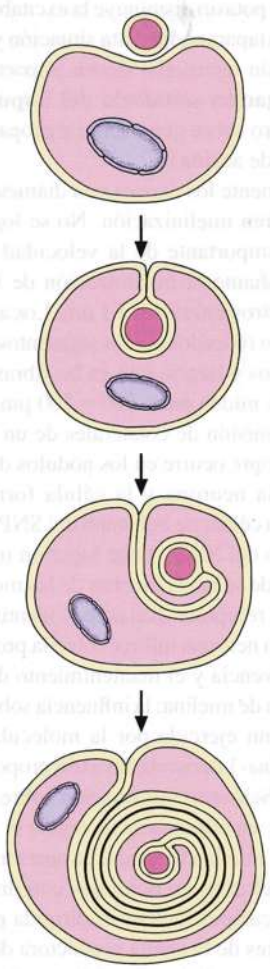

Fig. 14-25. Dibujos esquemáticos de **cómo se desarrolla la vaina de mielina a partir de la célula de Schwann en las fibras nerviosas periféricas.**

BOOK'S COPICENTRO USAC / 2016

booksmedicos.org

pondiente a los primeros 10-15 µm del segmento internodal. Respecto de la mielinización del axón, se produce una concentración de canales de sodio activados por voltaje en el axolema de la región nodal, es decir, en la zona entre dos regiones paranodales limitantes, además de una concentración correspondiente de canales de potasio activados por voltaje en el axolema frente a la región yuxtaparanodal. El axolema de la parte restante (y más larga) del segmento internodal, que "provee" los canales iónicos en relación con las concentraciones, queda casi sin contenido de canales iónicos. Se cree que la región paranodal contribuye a mantener estas diferencias de contenido de canales iónicos del axolema. Además, los contactos oclusivos "sellan" los segmentos internodales respecto del resto del espacio extracelular, por lo que en ese sitio no puede pasar un flujo iónico sobre la *superficie* del axolema, sino sólo en el axoplasma. La acumulación de canales de sodio aumenta la excitabilidad de la región nodal, mientras que, por el contrario, la acumulación de canales de potasio disminuye la excitabilidad de la región yuxtaparanodal. Esta situación y el sellado de la región internodal tienen importancia para la **propagación saltatoria del impulso** (véase el Recuadro sobre generación y propagación del potencial de acción).

Únicamente los axones con diámetro de 1 µm o más sufren mielinización. No se logra ningún aumento importante de la velocidad de propagaciónmediante la mielinización de los axones con diámetros inferiores a 1 µm. Los axones más gruesos son rodeados por los segmentos de mielina más gruesos y largos, que en las fibras nerviosas periféricas miden entre 200 y 500 µm, y a veces más. La emisión de colaterales de un axón mielínico siempre ocurre en los nódulos de Ranvier.

Entre la neurona y la célula formadora de mielina (la célula de Schwann del SNP y el oligodendrocito del SNC), tiene lugar un intercambio recíproco de señales; muchas de las moléculas de señal y sus receptores han podido identificarse. Por ejemplo, la neurona influye sobre la proliferación, la supervivencia y el mantenimiento de la célula productora de mielina; la influencia sobre la célula de Schwann ejercida por la molécula de señal neurregulina-1 derivada del axón proporciona a la célula de Schwann información sobre el espesor del axón y, en consecuencia, regula el espesor de la vaina de mielina formada. La antes mencionada división del axón en dominios con distinto contenido de canales iónicos es dirigida por señales provenientes de la célula productora de mielina.

Por lo general, durante el desarrollo comienza la mielinización cerca del cuerpo celular y avanza a lo largo del axón hacia su terminación. El proceso de mielinización comienza entre la décima

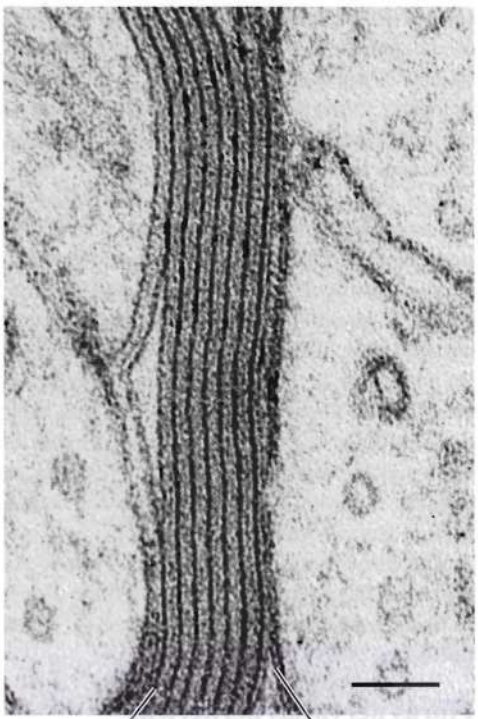

Fig. 14-26. Imagen con microscopio electrónico de una **parte de un corte transversal de una vaina de mielina.** ×125.000. Barra: 100 nm. (Cedido por L. Heimer, en Flickinger).

y la duodécima semanas de vida fetal y no ha finalizado en el momento del parto. El proceso recién termina alrededor de los 40 años de edad y culmina en el sistema nervioso central.

En la mielina aparecen defectos en forma de hendiduras en diagonal denominadas **incisuras de Schmidt-Lanterman** (Figs. 14-27 y 14-28). No son artefactos, dado que se detectan en vainas de mielina vivas y estudios con microscopia electrónica permiten comprobar que son zonas locales de compactación incompleta de la membrana. Las

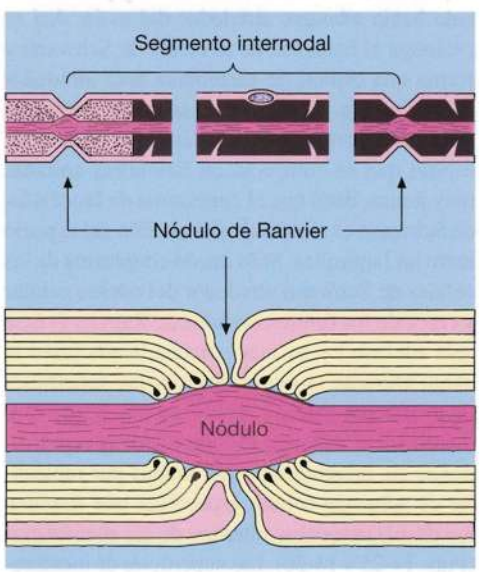

Fig. 14-27. Dibujo esquemático de una **parte de un axón mielínico. En la parte superior se observa el aspecto con el microscopio óptico** de un segmento internodal con los correspondientes dos nódulos de Ranvier. A la derecha se muestra la mielina de color negro (como en los preparados con osmio), con incisuras de Schmidt-Lanterman (partes rosadas claras). A la izquierda se ilustran con punteado restos de mielina (como en los cortes histológicos comunes). **En la parte inferior** se muestra el **aspecto que se observa con microscopio electrónico** de un nódulo de Ranvier.

BOOK'S COPI CENTRO USAC / 2016

booksmedicos.org



Fig. 14-28. Imagen con microscopio óptico de una **fibra nerviosa mielínica** aislada de un preparado fijado con osmio. ×440. Barra: 20 µm.

En los cortes histológicos comunes, el empleo de solventes orgánicos (alcohol, acetona, xileno) durante la preparación disuelve los lípidos de la vaina de mielina. Sólo queda un resto proteico (Figs. 14-27 y 14-29) que por lo general apenas se distingue como un anillo claro alrededor del axón. Mediante el empleo de tetróxido de osmio, que fija los lípidos y los tiñe de negro, se visualiza la vaina de mielina como un anillo negro que rodea el axón (Fig. 14-30). En estos preparados de fibras nerviosas individuales fijadas con osmio, es posible distinguir la delgada capa de citoplasma de Schwann por fuera de la vaina de mielina (Fig. 14-28). Desde el punto de vista bioquímico, la mielina está compuesta por alrededor de 70% de lípidos y 30% de proteínas, con colesterol como lípido predominante. La mielina no es un componente estático, sino en constante recambio. El contenido lipídico confiere a la mielina un aspecto blanco brillante en estado fresco. Representa la base de la diferencia del aspecto macroscópico de las sustancias gris y blanca del sistema nervioso central.

Como se mencionó antes, la propagación de un potencial de acción a lo largo del axón tiene lugar de acuerdo con el principio de todo o nada (véase el Recuadro). Por lo general, laminillas de mielina pasan sin interrupción a través de ellas, separadas por citoplasma persistente de las células de Schwann.

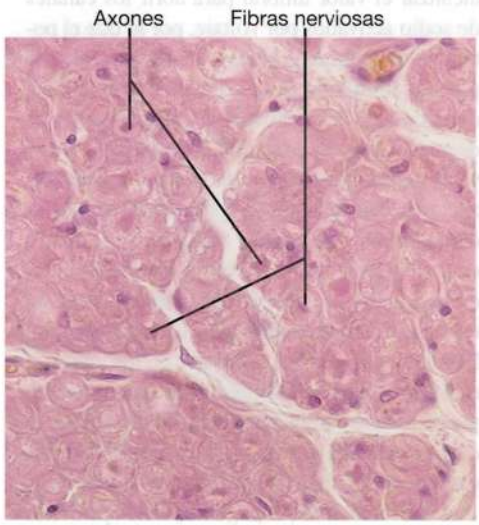

Fig. 14-29. Imagen con microscopio óptico de una **parte de un corte transversal de un nervio periférico**. El preparado es un corte común **teñido con hematoxilina-eosina**, por lo que se distinguen (restos de) vainas de mielina como espacios claros redondeados, en los que puede observarse un axón como un punto oscuro o una mancha. ×375. Barra: 20 µm.

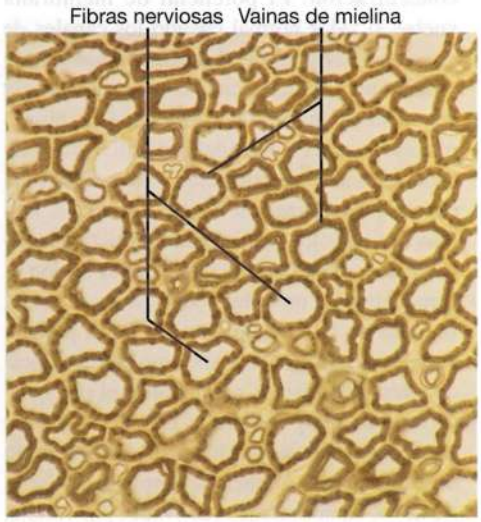

Fig. 14-30. Imagen con microscopio óptico de un **preparado fijado con osmio de un corte transversal de un nervio periférico**. Las vainas de mielina se distinguen como anillos negros alrededor de axones incoloros. Nótese el tamaño variable de las fibras nerviosas. ×540. Barra: 10 µm.

BOOK'S COPICENTRO USAC / 2016

booksmedicos.org

el inicio del potencial de acción ocurre en el segmento inicial.

Fibras nerviosas centrales mielínicas

En el sistema nervioso central, la vaina de mielina es formada por los oligodendrocitos. Estas células no se ubican directamente sobre el segmento de mielina, como la célula de Schwann en la periferia. Además, cada oligodendrocito produce segmentos de mielina para más de un axón y varios segmentos de mielina para cada axón y no forma lámina externa. El oligodendrocito emite finas prolongaciones hacia cada uno de los axones a los que mieliniza dentro de su esfera de acción, tras lo cual y del mismo modo que con las células de Schwann, se forman capa sobre capa de plasmalema girado en espiral alrededor del axón. La formación de las líneas intraperiódicas y las condensaciones de citoplasma en la conformación de las nítidas líneas densas, es decir el desarrollo de mielina compacta, en principio tienen lugar igual que en la mielina periférica.

Sustancia gris y sustancia blanca

El sistema nervioso central se compone de sustancias gris y blanca. La **sustancia gris** contiene cuerpos de células nerviosas y sus dendritas con espinas y sinapsis, axones mielínicos y amielínicos con sus ramificaciones, astrocitos protoplasmáticos, oligodendrocitos y células de la microglia (Fig. 14-32). La **sustancia blanca** contiene sobre todo fibras mielínicas, oligodendrocitos, astrocitos fibrosos y microglia. El color característico de la sustancia blanca en estado fresco, no teñido, se debe al gran contenido de mielina con lípidos abundantes.

Nervios periféricos

Durante su transcurso periférico, las fibras nerviosas se unen en haces que forman los nervios periféricos. Los **nervios espinales** se componen de las fibras unidas a la médula espinal, mientras que los **nervios craneales** lo hacen de las fibras unidas al encéfalo.

Generación y propagación del potencial de acción

Cuando la suma de las despolarizaciones sinápticas locales alcanza determinado valor umbral, se produce la apertura de los canales de sodio activados por voltaje en el segmento inicial, donde estos canales se encuentran en elevada concentración. El potencial de membrana vuelve al valor normal cuando los canales de iones sodio se cierran, al mismo tiempo que se produce una repolarización, como consecuencia del vaciamiento de iones potasio. Este último proceso ocurre en parte debido a diferencias de concentración y de potencial, y en parte porque con la despolarización también se abren, con ligero retraso, los canales de iones potasio activados por voltaje. Así, el potencial de acción se caracteriza por un influjo corto de iones sodio, seguido de un vaciamiento de iones potasio durante 1-2 milisegundos. Como consecuencia de estos mecanismos reguladores, el potencial de acción siempre tiene la misma magnitud, con independencia de la intensidad del estímulo desencadenante. Además de la apertura y el cierre de los canales iónicos activados por voltaje, tiene lugar una retrorregulación activa de las concentraciones de sodio y potasio entre cada potencial de acción, mediado por la bomba de Na^+-K^+. En realidad, cantidades muy pequeñas de iones atraviesan la membrana celular durante el potencial de acción en relación con la cantidad total de iones dentro y fuera de la célula.

La posterior transmisión del potencial de acción por el axón (Fig. 14-31a) se produce porque los iones sodio que ingresan en el segmento inicial debilitan el potencial de membrana en la membrana del axón adyacente lo suficiente para alcanzar el valor umbral para abrir los canales de sodio activados por voltaje, por lo que el potencial de membrana se invierte durante un corto plazo y el interior se hace positivo respecto del exterior. Esta despolarización induce la apertura de nuevos canales de sodio activados por voltaje, y así sucesivamente, en una onda de despolarización hacia adelante. La apertura de los canales de sodio dura menos de 1milisegundo, tras lo cual se cierran, se inactivan y no puede inducirse su apertura antes de que la membrana esté casi totalmente repolarizada. En este período, llamado períodorefractario, que en los mamíferos dura unos 2 milisegundos, la membrana no puede generar un nuevo potencial de acción, lo cual impide que el potencial de acción inicie el camino de regreso hacia el cuerpo celular.

La velocidad de propagación del impulso, es decir la velocidad de difusión del potencial de acción, es de cerca de 1 m por segundo para las fibras amielínicas. La mielinización implica una propagación del impulso nervioso mucho más rápida, dado que la mielina aísla el axón entre los nódulos de Ranvier, donde se cierra mediante contactos oclusivos especiales entre los pliegues

BOOK'S COPICENTRO USAC / 2016

booksmedicos.org

laterales de citoplasma y el axolema. Por lo tanto, la apertura de los canales de sodio inducida por potencial ocurre por saltos desde un nódulohasta el siguiente, ya que el desplazamiento transmembrana de iones sólo puede ocurrir en el siguiente nódulo. Esta propagación por saltos y más rápida del impulso se denomina **transmisión nerviosa saltatoria** (Fig. 14-31b) y permite una velocidad de transmisión nerviosa de hasta 120 m por segundo en las fibras mielínicas más gruesas.

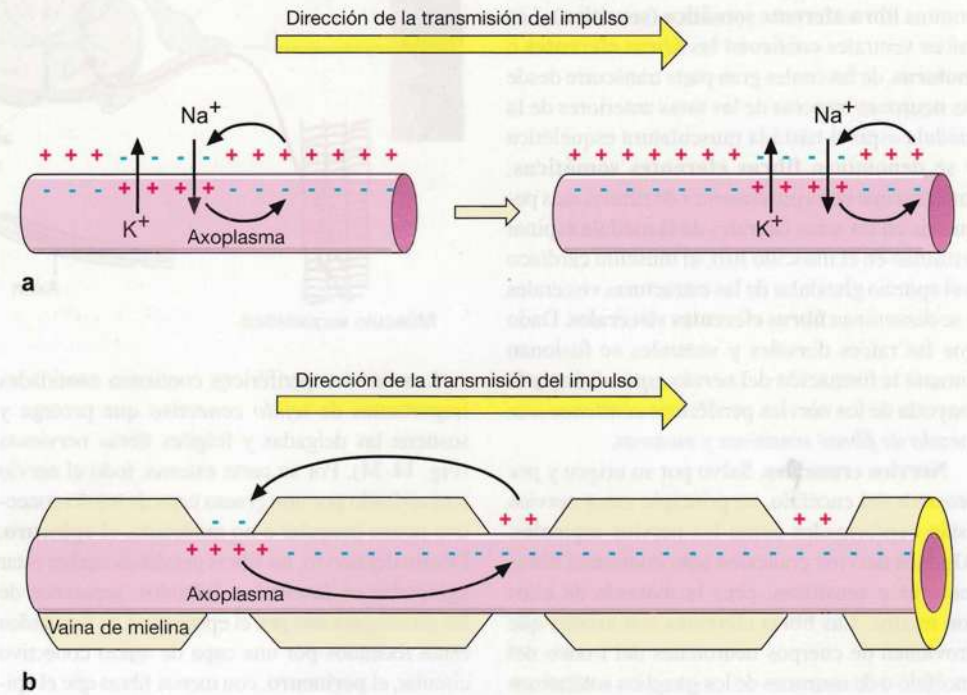

Fig. 14-31. Dibujos esquemáticos que muestran **la propagación de un potencial de acción** en (**a**) un **axón amielínico** y (**b**) **un axón mielínico**, donde la transmisión es saltatoria (véase el texto para los detalles).

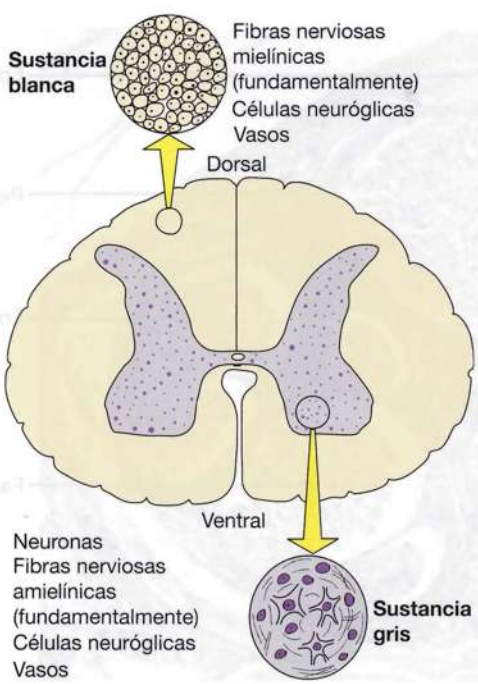

Fig. 14-32. Dibujo esquemático de la **distribución histológica fundamental de las sustancias gris y blanca en el sistema nervioso central**.

Nervios espinales. La médula espinal se compone de una gruesa capa externa de sustancia blanca y una columna interna de sustancia gris (véase la Fig. 14-32). En un corte transversal, la sustancia gris presenta una figura con forma de H. Las dos porciones dorsales de la H conforman las **astas posteriores** y las dos ventrales, las **astas anteriores**. En las astas anteriores, se encuentra la mayor parte de las neuronas motoras. La barra transversal se denomina **sustancia intermedia central** o comisura gris, y es recorrida por el **conducto central**, una de las cavidades del sistema nervioso central (véase más adelante). Las astas anteriores y posteriores forman **columnas** anteriores y posteriores continuas a través de toda la médula espinal.

Un nervio espinal se forma cuando las raicillas o **filetes radiculares** abandonan la superficie de la médula espinal por los extremos de las astas anterior y posterior, respectivamente, y se fusionan en **una raíz ventral** y una **raíz dorsal**, que a su vez se unen para formar el **nervio espinal** (Fig. 14-33). La raíz dorsal presenta un engrosamiento ovalado, el **ganglio espinal**, que contiene cuerpos

BOOK'S COPICENTRO USAC / 2016

booksmedicos.org

de células nerviosas seudounipolares que emiten una prolongación axónica hacia la médula espinal a través de la raíz dorsal, mientras que la otra prolongación axónica transcurrre en el nervio periférico y termina en una víscera como **fibra aferente visceral (sensitiva)** o en estructuras no viscerales como la piel o los músculos, y se denomina **fibra aferente somática (sensitiva)**. Las raíces ventrales contienen las **fibras eferentes** o **motoras**, de las cuales gran parte transcurre desde las neuronas motoras de las astas anteriores de la médula espinal hasta la musculatura esquelética y se denominan **fibras eferentes somáticas**, mientras que otras provenientes de células más pequeñas en las astas laterales de la médula espinal terminan en el músculo liso, el músculo cardíaco o el epitelio glandular de las estructuras viscerales y se denominan **fibras eferentes viscerales**. Dado que las raíces dorsales y ventrales se fusionan durante la formación del *nervio espinal*, éste y la mayoría de los nervios periféricos *contienen una mezcla de fibras sensitivas y motoras*.

Nervios craneales. Salvo por su origen y por provenir del encéfalo, en principio estos nervios están conformados como los nervios espinales. Algunos nervios craneales sólo contienen fibras motoras o sensitivas, pero la mayoría de ellos son mixtos. Las fibras eferentes son axones que provienen de cuerpos neuronales del tronco del encéfalo o de neuronas de los ganglios autónomos (véase más adelante). Las fibras aferentes parten de cuerpos de neuronas seudounipolares de los ganglios externos al sistema nervioso central. Las excepciones incluyen el nervio olfatorio, el nervio óptico y porciones de otros nervios craneales.

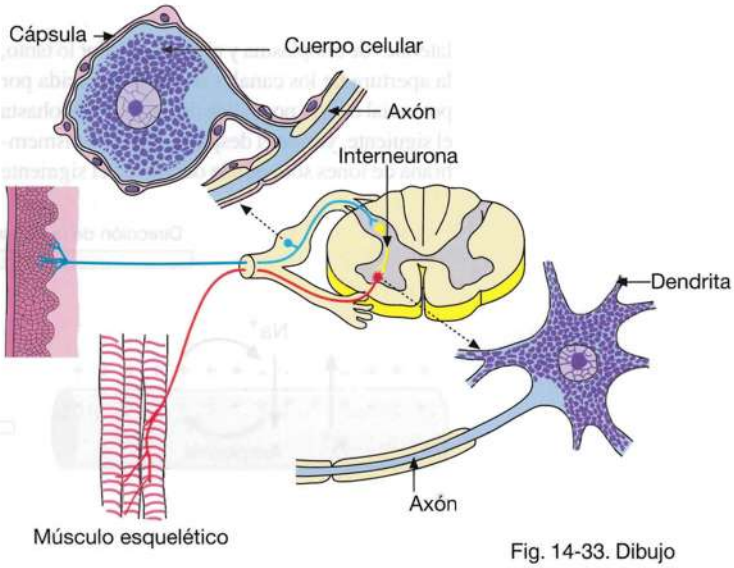

Fig. 14-33. Dibujo esquemático de la **relación del nervio espinal con la médula espinal**. (Según Grollman).

Los nervios periféricos contienen cantidades importantes de *tejido conectivo* que protege y sostiene las delgadas y frágiles fibras nerviosas (Fig. 14-34). Por su parte externa, todo el nervio está rodeado por una gruesa capa de tejido conectivo denso irregular o no modelado, el **epineuro**. Dentro del nervio, las fibras nerviosas suelen estar agrupadas en **fascículos** definidos, separados de las prolongaciones por el epineuro. Los fascículos están rodeados por una capa de tejido conectivo circular, el **perineuro**, con menos fibras que el epineuro. Las células del perineuro son aplanadas y se relacionan mediante complejos de unión oclusivos. Forman varias capas de laminillas concéntricas que, junto con las zonulae occludentes de los vasos de la microcirculación (que no son tan densas como

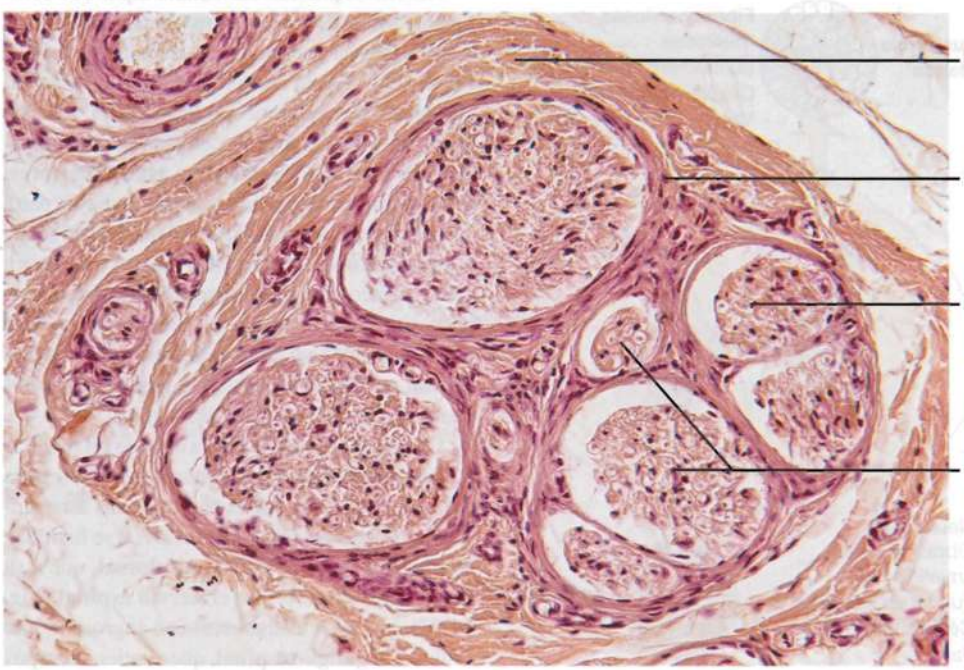

Fig. 14-34. Imagen con microscopio óptico de un **corte transversal de un nervio periférico** que muestra la **organización histológica del tejido conectivo** en los nervios periféricos. Tinción con hematoxilina-eosina. ×165. Barra: 50 µm.

BOOK'S COPICENTRO USAC / 2016

booksmedicos.org

las correspondientes a la barrera hematoencefálica; véase más adelante), forman una barrera de difusión denominada **barrera hematonerviosa**. Se cree que esta barrera contribuye a mantener un medio óptimo para la capacidad conductora de los axones. La capa de laminillas concéntricas también se denomina **vaina perineural**, y posiblemente tenga importancia en el desarrollo de ciertas enfermedades neurales, por ejemplo, la **neuropatía diabética**. Dentro del perineuro, los espacios entre las fibras nerviosas están ocupados por tejido conectivo laxo, el **endoneuro**. Las vainas de tejido conectivo se hacen más delgadas a medida que el nervio se ramifica. Así, el epineuro falta en las ramificaciones más pequeñas, donde se pierde el perineuro y sólo queda el endoneuro.

Como ya se mencionó, la mayor parte de la mielina se disuelve durante la preparación de los cortes comunes incluidos en parafina. Por lo tanto, en los cortes transversales de un nervio teñidos con HE sólo se distingue un pequeño espacio redondeado claro (correspondiente a la mielina) con el axón que se visualiza como un punto central apenas coloreado (véase la Fig. 14-29). Los núcleos pertenecen en parte a las células de Schwann y en parte a las células del endoneuro y de las paredes de los vasos sanguíneos (véase más adelante). En cambio, en los preparados tratados con osmio se mantiene la mielina, que se visualiza como anillos negros con un centro más claro correspondiente al axón (véase la Fig. 14-30). En preparados de cortes longitudinales de nervios teñidos con HE, se ven trazos de fibras de transcurso longitudinal con núcleos intermedios largos y delgados que pertenecen a las células de Schwann y otras células del endoneuro (véase la Fig. 14-24). Los trazos forman un diseño ondulado.

Los nervios reciben una irrigación abundante por vasos sanguíneos intraneurales, los **vasa nervorum**, que forman numerosas anastomosis. En el epineuro y el perineuro también se encuentran delgadas fibras nerviosas, los **nervi nervorum**, de las cuales algunas son sensitivas.

Ganglios

Se denomina **ganglio** al *cúmulo de cuerpos de células nerviosas fuera del sistema nervioso central*. Los ganglios se encuentran como engrosamientos de los nervios craneales sensitivos o **ganglios de los nervios craneales,** y de las raíces dorsales de los nervios espinales o **ganglios espinales**, y como **ganglios autónomos**. Un ganglio puede estar compuesto por unos pocos cuerpos celulares o por muchos miles de ellos.

Ganglios de los nervios craneales y ganglios espinales. Estos ganglios contienen los cuerpos de las neuronas sensitivas. Los ganglios de los nervios craneales y espinales están rodeados por una cápsula de tejido conectivo que se continúa con el epineuro y el perineuro de partes de los nervios periféricos adyacentes. La cápsula emite trabéculas de tejido conectivo hacia el interior del ganglio y forma una estroma muy vascularizada (Fig. 14-35).

Fig. 14-35. Imagen con microscopio óptico de una **parte de un ganglio espinal**. Nótese la gran variación del tamaño de los cuerpos de las células nerviosas. Corte coloreado con hematoxilina-eosina. ×110. Barra: 100 µm.

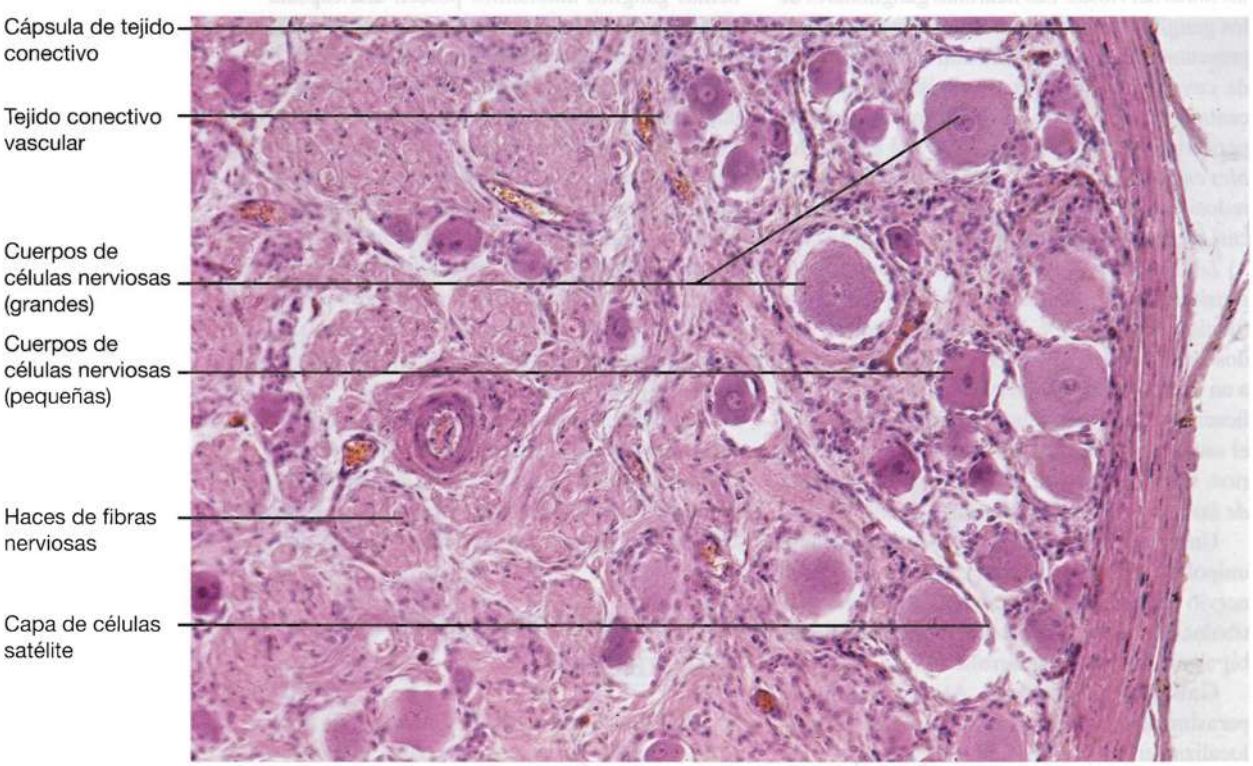

BOOK'S COPICENTRO USAC / 2016

booksmedicos.org

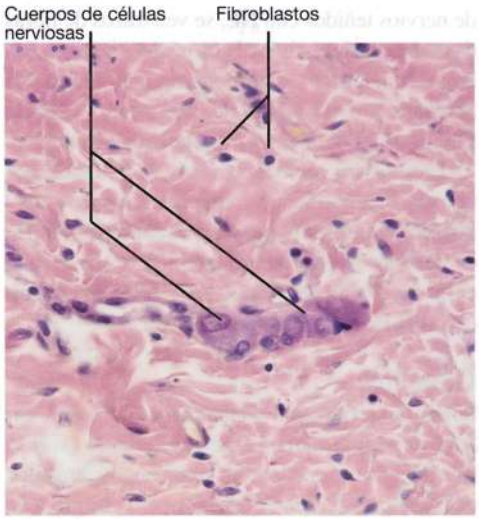

Fig. 14-36. Imagen con microscopio óptico de un **pequeño ganglio intramural autónomo (parasimpático) de la pared del intestino** (del plexo mientérico entre las dos capas musculares de la túnica muscular). Nótense los grandes cuerpos de las células nerviosas, comparadas con los fibroblastos del tejido conectivo circundante. Corte coloreado con hematoxilina-eosina. ×375. Barra: 20 µm.

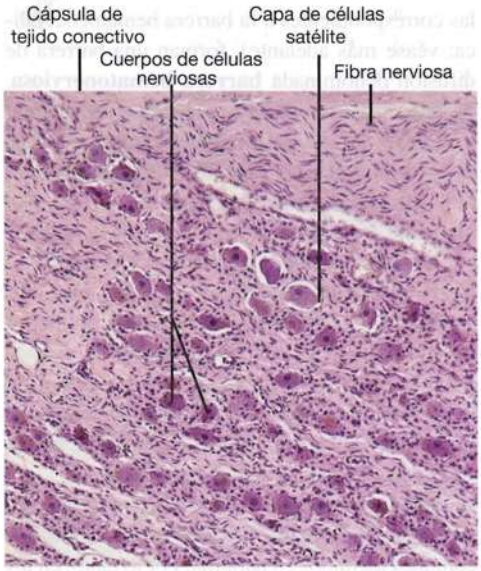

Fig. 14-37. Imagen con microscopio óptico de un **ganglio autónomo (simpático).** Nótese el tamaño relativamente uniforme de los cuerpos de las células nerviosas, por lo general más pequeños que en los ganglios espinales (compárese con la Fig. 14-35). Corte coloreado con hematoxilina-eosina. ×110. Barra: 100 µm.

Cada neurona ganglionar está rodeada por una capa de **células satélite** aplanadas ubicadas junto a la superficie neuronal. Las células satélite corresponden a las células de Schwann alrededor de las fibras nerviosas. Las neuronas ganglionares de los ganglios de los nervios craneales y espinales presentan una prolongación con forma de T, una de cuyas ramas penetra en el sistema nervioso central, mientras que la otra transcurre en el nervio periférico. *Los cuerpos celulares son muy variables en tamaño* (entre 15 y 100 µm), tienen forma redondeada y poseen un núcleo redondo grande, casi siempre de localización central (Fig. 14-35).

Los cuerpos de las neuronas de los ganglios sensitivos no reciben sinapsis y sólo tienen por función desarrollar y mantener los axones. Las dos ramas de la prolongación en T corresponden a un axón y el impulso nervioso pasa por la ramificación en T directamente desde la periferia hacia el sistema nervioso central, por fuera del pericarion. En consecuencia, *la función del pericarion de las neuronas seudounipolares es sólo trófica.*

Una única excepción de la estructura seudounipolar de las neuronas en estos ganglios es el nervio auditivo (nervio craneal VIII, nervio vestibulococlear), en el cual las células se mantienen bipolares durante el desarrollo.

Ganglios autónomos. Algunos ganglios parasimpáticos, los **ganglios intramurales,** se localizan en las paredes de los órganos que inervan sus axones (corazón, intestino, vejiga, etc.). Estos ganglios *no poseen cápsula propia de tejido conectivo* y sus cuerpos celulares están dentro del tejido conectivo del órgano (Fig. 14-36). Los demás ganglios autónomos poseen una cápsula de tejido conectivo similar a la de los ganglios de los nervios craneales y espinales (Fig. 14-37).

Los ganglios autónomos presentan sinapsis, dado que la primera neurona del sistema eferente visceral bineuronal de los ganglios hace sinapsis con las células ganglionares que representan la segunda neurona (véase más adelante). Las neuronas son multipolares y el axón amielínico se denomina fibra eferente visceral posganglionar. Los cuerpos celulares son de tamaño bastante uniforme (desde 15-60 µm) y tienen un *núcleo grande, redondo, claro* y *a menudo excéntrico* (véase la Fig. 14-36).

Algunos ganglios autónomos también contienen interneuronas y pueden recibir fibras sensitivas provenientes de las vísceras, lo cual sugiere que estos ganglios también actúan como *centros reflejos* para los reflejos viscerales simples.

El sistema nervioso autónomo

El sistema nervioso autónomo inerva el músculo liso de los vasos y las vísceras, el músculo cardíaco

booksmedicos.org

BOOK'S COPICENTRO USAC / 2016

y las células glandulares, por lo que representa un mecanismo nervioso de regulación de la actividad de los órganos internos. Así contribuye al mantenimiento de la homeostasis del organismo. La denominación autónomo (gr. *autos*, propio; *nomos*, ley; es decir, autodeterminante) es desafortunada, puesto que la función está lejos de ser independiente. Numerosas regiones del sistema nervioso central actúan sobre las actividades del sistema nervioso autónomo, y estos centros a su vez pueden ser dirigidos por la actividad cerebral consciente.

La inervación eferente visceral es distinta de la eferente somática en cuanto a que *siempre intervienen dos neuronas en la conducción de un impulso desde el sistema nervioso central hasta el órgano efector*. Además, los reflejos viscerales no están bajo el control directo de la voluntad. Antes no se incluían las fibras viscerales *aferentes* o los centros centrales que intervienen en las funciones viscerales. En la actualidad, por lo general el sistema nervioso autónomo se define como *toda la parte del siste-*

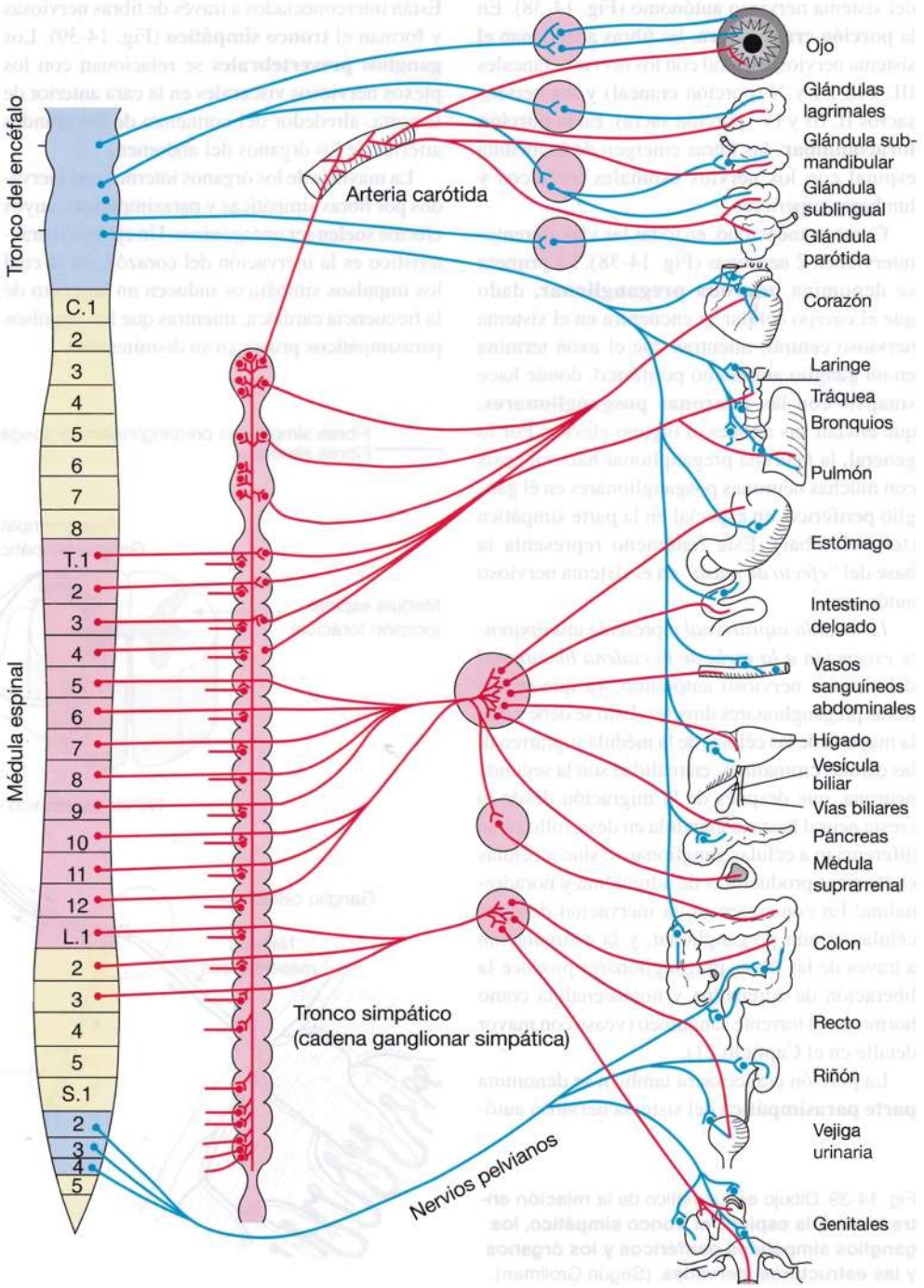

Fig. 14-38. Dibujo esquemático de la **parte eferente del sistema nervioso autónomo**. La porción craneosacra (parasimpática) está dibujada con azul, mientras que la toracolumbar (simpática) lo está con rojo. (Según Youmans).

BOOK'S COPICENTRO USAC / 2016

booksmedicos.org

ma nervioso que regula las funciones viscerales. Por lo tanto, el sistema nervioso autónomo no es una unidad anatómica paralela a los sistemas nerviosos central y periférico. Los cuerpos celulares neuronales se encuentran en el sistema nervioso central y en los ganglios periféricos, y las fibras nerviosas autónomas forman parte de los nervios espinales y algunos nervios craneales. Además, la actividad de las vías eferentes viscerales puede desencadenarse por impulsos aferentes somáticos y viscerales.

Hay que diferenciar *dos partes anatómicas* del sistema nervioso autónomo (Fig. 14-38). En la **porción craneosacra**, las fibras abandonan el sistema nervioso central con los nervios craneales III, VII, IX y X (porción craneal) y los nervios sacros II, III y IV (porción sacra). En la **porción toracolumbar**, las fibras emergen de la médula espinal con los nervios espinales torácicos y lumbares superiores.

Como se mencionó, en todas las vías eferentes intervienen 2 neuronas (Fig. 14-38). La primera se denomina **neurona preganglionar,** dado que el cuerpo celular se encuentra en el sistema nervioso central, mientras que el axón termina en un ganglio autónomo periférico, donde hace sinapsis con las **neuronas posganglionares**, que envían sus axones al órgano efector. Por lo general, la neurona preganglionar hace sinapsis con muchas neuronas posganglionares en el ganglio periférico, en especial en la parte simpática (toracolumbar). Este fenómeno representa la base del "*efecto de masa*" en el sistema nervioso autónomo.

La médula suprarrenal representa una *aparente excepción a la regla de la cadena bineuronal* del sistema nervioso autónomo, ya que recibe fibras preganglionares directas. Esto se debe a que la mayoría de las células de la médula suprarrenal, las células cromafines, en realidad son la segunda neurona, que después de la migración desde la cresta neural hasta la glándula en desarrollo no se diferencian a células ganglionares, sino a células endocrinas productoras de adrenalina y noradrenalina. En consecuencia, la inervación de estas células es aún preganglionar, y la estimulación a través de las fibras preganglionares produce la liberación de adrenalina y noradrenalina como hormonas al torrente sanguíneo (véase con mayor detalle en el Capítulo 21).

La porción craneosacra también se denomina **parte parasimpática** del sistema nervioso autónomo, mientras que la porción toracolumbar se designa **parte simpática**. En correspondencia con el componente craneal del sistema parasimpático, existen ganglios ubicados cerca de los órganos periféricos inervados o incluidos en sus paredes (intramurales), mientras que los ganglios del componente sacro se encuentran siempre en la pared de los órganos. En la parte simpática, las fibras preganglionares terminan en ganglios vertebrales o prevertebrales. Los **ganglios vertebrales** se ubican en hilera a lo largo de la superficie ventrolateral de la columna vertebral, a ambos lados. Están interconectados a través de fibras nerviosas y forman el **tronco simpático** (Fig. 14-39). Los **ganglios prevertebrales** se relacionan con los plexos nerviosos viscerales en la cara anterior de la aorta, alrededor del comienzo de las grandes arterias de los órganos del abdomen.

La mayoría de los órganos internos son inervados por fibras simpáticas y parasimpáticas, cuyos efectos suelen ser *antagónicos*. Un ejemplo característico es la inervación del corazón, en la cual los impulsos simpáticos inducen un aumento de la frecuencia cardíaca, mientras que los impulsos parasimpáticos provocan su disminución.

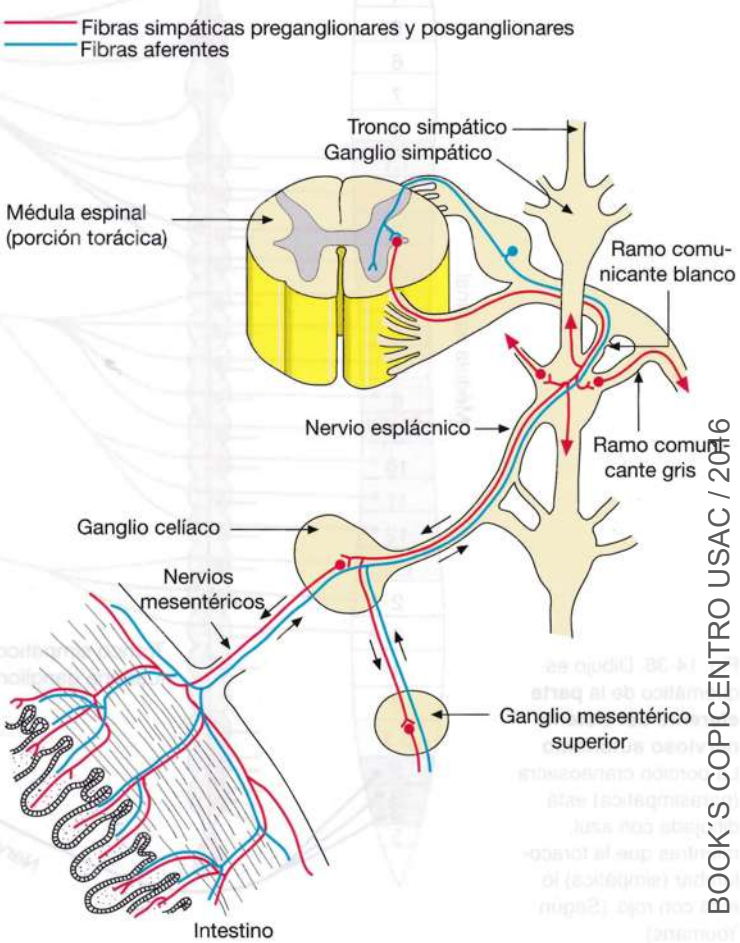

Fig. 14-39. Dibujo esquemático de la **relación entre la médula espinal, el tronco simpático, los ganglios simpáticos periféricos y los órganos y las estructuras inervadas**. (Según Grollman).

BOOK'S COPICENTRO USAC / 2016

booksmedicos.org

En la actualidad, es común considerar el **sistema nervioso entérico** como una *tercera parte independiente del sistema nervioso autónomo*. En la pared del esófago y del tracto gastrointestinal, se encuentran extensos plexos ganglionares (plexo subseroso, plexo mientérico y plexo submucoso) que contienen neuronas aferentes, interneuronas y neuronas eferentes en una cantidad que asciende a cerca de 100 millones, equivalente a las de la médula espinal, o la parte simpática y parasimpática juntas. Este sistema nervioso entérico regula, entre otras cosas, la motilidad y las secreciones del tubo digestivo, además del transporte de líquidos y electrolitos, y está bajo la influencia de los sistemas nerviosos simpático y parasimpático, pero también tiene amplia capacidad para actuar con total independencia de ellos. Debido a esto último y a la gran cantidad de neuronas, se ha denominado "*minicerebro*" al sistema nervioso entérico (véase con más detalle este sistema en el Capítulo 18).

Neurotransmisores en el sistema nervioso autónomo

El primer paso de la cadena de dos neuronas es la transmisión desde una neurona presináptica a una postsináptica en un ganglio, mientras que el segundo paso es la transmisión desde las ramificaciones terminales de la neurona postsináptica a las células efectoras.

La transmisión autónomona ganglionar es colinérgica, es decir, las fibras preganglionares simpáticas y parasimpáticas liberan acetilcolina de sus botones terminales.

La *transmisión posganglionar del sistema parasimpático* siempre es *colinérgica*. Por lo general, en el sistema *simpático* es *adrenérgica*, es decir, las terminaciones axónicas liberan noradrenalina. No obstante, existen algunas excepciones a esta regla y en algunos casos también se liberan distintos neuropéptidos (véase en capítulos posteriores).

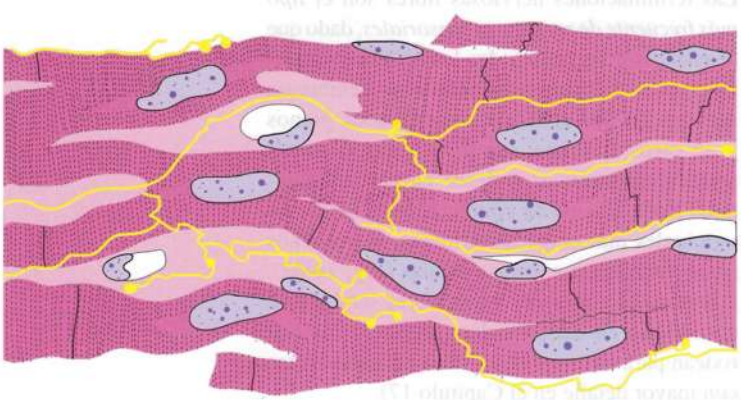

Fig. 14-40. Dibujo esquemático de las **terminaciones de las fibras eferentes viscerales en el músculo cardíaco**. (Según Windle).

Terminaciones nerviosas periféricas

Cada fibra nerviosa periférica termina en una estructura periférica a la que inerva en su función motora y de la que recibe información sensitiva. Las fibras *eferentes* afectan la actividad de los tejidos donde terminan, por liberación de un neurotransmisor. Las fibras *aferentes* terminan libres en los tejidos o en relación con estructuras especiales denominadas receptores sensoriales. En ambos casos, los estímulos recibidos inducen a las fibras a conducir los impulsos hacia el sistema nervioso central.

Terminaciones nerviosas eferentes (motoras)

Terminación de fibras eferentes somáticas. Estas fibras provienen de neuronas motoras del asta anterior de la médula espinal o de los núcleos de los nervios craneales motores del tronco del encéfalo y terminan en los *músculos estriados esqueléticos*. Las fibras son mielínicas y se ramifican en mayor o menor grado cerca de la terminación axónica, para finalizar en las **placas motoras terminales** de las fibras musculares individuales (véase el Capítulo 13, pág. 299). Así, una neurona puede inervar más de una fibra muscular, pero cada fibra de músculo estriado es inervada sólo por una ramificación terminal proveniente de una neurona. *Una neurona motora y todas las fibras musculares que la neurona inerva* constituyen en conjunto una unidad anatómica y funcional, la **unidad motora**.

Terminación de fibras eferentes viscerales. Estas fibras provienen de células ganglionares autónomas. Son amielínicas y terminan en el *músculo cardíaco*, el músculo *liso* de los órganos y los vasos sanguíneos, en relación con los pelos o en el *epitelio glandular*.

En el músculo cardíaco y el músculo liso, las fibras emiten ramificaciones terminales que transcurren en estrecha relación con cada fibra muscular individual (Fig. 14-40). La fibra nerviosa presenta pequeños ensanchamientos, las **varicosidades**, que contienen cúmulos de vesículas sinápticas. Algunas varicosidades están en contacto cercano con las fibras musculares, otras más lejano, y en ningún caso se forman sinapsis verdaderas (véase también músculo liso en el Capítulo 13, pág. 312).

En el epitelio glandular, las terminaciones axónicas atraviesan la membrana basal y liberan el transmisor en estrecho contacto con las células glandulares, pero sin formación de sinapsis verdaderas.

Terminaciones nerviosas aferentes (sensitivas)

Se denomina **receptores sensitivos** a las *células especializadas cuya función es reaccionar ante*

BOOK'S COPICENTRO USAC / 2016

booksmedicos.org

distintos estímulos físicos y químicos. En ciertos casos, por ejemplo en los corpúsculos de Pacini, el receptor es la propia terminación nerviosa, dado que desarrolla un **potencial generador** *gradual (proporcional a la intensidad del estímulo) y estacionario* (a diferencia del potencial de acción, que surge de acuerdo con el principio del todo o nada y se propaga). El botón terminal está en continuidad directa con el axón, y el potencial generador crea un potencial de acción en la fibra nerviosa cuando la despolarización alcanza un umbral determinado (véase la Fig. 14-41). La terminación nerviosa aferente periférica interviene aquí en el propio receptor. En otros casos, por ejemplo en los corpúsculos gustativos, *células especializadas son sensibles a estímulos sensoriales específicos* y reaccionan creando potenciales generadores que surgen debido a modificaciones en la apertura de los canales iónicos (por lo general, canales iónicos de sodio), por lo que hay ingreso de iones sodio y despolarización de la célula receptora. El potencial generador induce la liberación graduada de un neurotransmisor desde la célula receptora, que despolariza la terminación nerviosa. Cuando esta despolarización alcanza el nivel umbral, se genera un potencial de acción en la fibra nerviosa.

La **transducción**, es decir *la traducción del estímulo en un potencial de receptor,* ocurre a través de mecanismos sólo dilucidados para unos pocos tipos de receptores. Al parecer, los estímulos químicos actúan por unión de las moléculas a los receptores incorporados en la membrana celular del receptor sensorial relacionados con los canales iónicos en forma directa (receptores acoplados a canales iónicos) o indirecta (receptores acoplados a proteína G). En los estímulos mecánicos, la membrana celular de los mecanorreceptores sensoriales es afectada por combadura o estiramiento, lo cual parece actuar sobre la conformación de los canales iónicos y los abre.

Aun los receptores más especializados pueden reaccionar ante más de un tipo de estímulo si la intensidad del estímulo alcanza los niveles necesarios. En consecuencia, la especificidad de los receptores es relativa, dado que se compone de una sensibilidad de especial intensidad para determinado tipo de estímulo, denominado **estímulo adecuado**.

Los receptores pueden *clasificarse* de distintas maneras. Por una parte, en casi todo el cuerpo existen receptores para la *sensibilidad común* o **sensibilidad somatoestésica**, es decir, receptores para calor, frío, dolor, presión, contacto, vibración, posición y sensibilidad visceral. Por otra parte, existen receptores reunidos en **órganos de los sentidos** para los sentidos más especiales, es decir, la vista, el oído, el equilibrio, el gusto y el olfato. En los Capítulos 18 y 19 se verán los corpúsculos gustativos y el órgano del olfato,

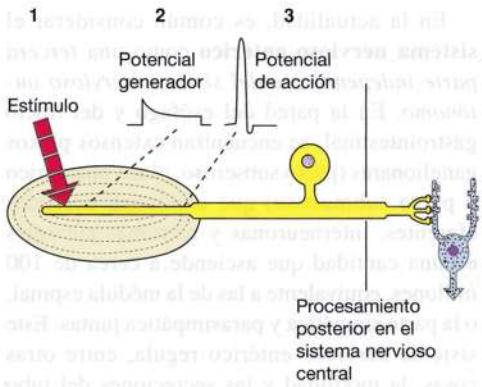

Fig. 14-41. Dibujo esquemático de los **acontecimientos sucesivos (1 a 3), cuando un estímulo activa un receptor sensorial**. (Según Bannister, en Landon).

respectivamente; los órganos de la vista, el oído y el equilibrio se estudian en los Capítulos 24 y 25.

Los receptores también pueden clasificarse de acuerdo con el tipo de *estímulo adecuado*, por lo que se diferencian en mecanorreceptores, quimiorreceptores, fotorreceptores y termorreceptores.

Una tercera clasificación se basa en la *posición anatómica* de los receptores, por lo que se diferencian en **exterorreceptores**, que reaccionan ante estímulos externos, es decir presión, tacto, dolor y temperatura cutáneos, y estímulos visuales, gustativos olfatorios y auditivos; **propiorreceptores**, que reaccionan ante estímulos originados en músculos, tendones y articulaciones, sobre todo ante estímulos generados por el movimiento y la posición de las articulaciones; e **interorreceptores**, que reaccionan ante estímulos que provienen de los órganos internos.

Por último, los receptores en los cuales los mecanismos de transducción se encuentran dentro de la propia fibra nerviosa aferente pueden clasificarse según *dos principios fundamentales*: si las ramificaciones terminales de las fibras nerviosas aferentes finalizan libres en los tejidos, las **terminaciones sensoriales libres**, o si están rodeadas por cápsulas especializadas de tejido conectivo, las **terminaciones sensoriales encapsuladas**.

Terminaciones nerviosas aferentes libres. Las terminaciones nerviosas libres son el *tipo más frecuente de receptores sensoriales*, dado que se encuentran en casi todos los epitelios y en el tejido conectivo, la musculatura y las membranas serosas. En los epitelios estratificados planos y en otros epitelios, ramificaciones axónicas amielínicas transcurren desde un plexo subepitelial hasta la capa de epitelio, donde las ramas terminales más delgadas terminan en pequeños ensanchamientos entre las células (Fig. 14-42). Las terminaciones nerviosas libres también se encuentran en los folículos pilosos, a los que rodean para terminar en la vaina dérmica (véase con mayor detalle en el Capítulo 17).

BOOK'S COPICENTRO USAC / 2016

booksmedicos.org

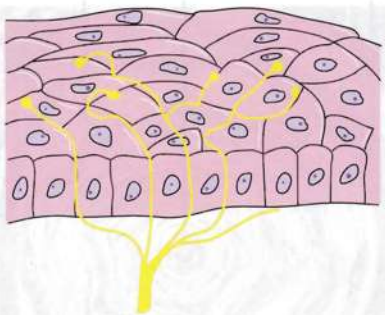

Fig. 14-42. Dibujo esquemático de los **extremos de las terminaciones nerviosas aferentes libres en un epitelio estratificado plano**.

En la porción basal del epitelio estratificado plano, se distinguen terminaciones nerviosas ensanchadas que establecen un contacto con forma de disco con una célula epitelial especializada, la **célula de Merkel** (Fig. 14-43), de origen epidérmico. Estas células son mecanorreceptores de **adaptación** lenta, que reaccionan ante la deformación de la piel. Esto implica que estos receptores sólo se adaptan con *lentitud* a los estímulos y continúan enviando potenciales de acción por la fibra nerviosa aferente mientras dura el estímulo. En cambio, los receptores de adaptación rápida se acostumbran con rapidez y, en consecuencia, se caracterizan por reaccionar sólo cuando comienza el estímulo y en ocasiones cuando termina, es decir, ante variaciones del estímulo.

Gran parte de las demás terminaciones nerviosas libres son receptores para el dolor, también denominados **nocirreceptores** (lat. *noceo*, dañado). Algunos son mecanorreceptores de alto umbral, es decir, que reaccionan ante estímulos mecánicos relativamente intensos, mientras que otros, además de reaccionar ante estos estímulos, también lo hacen con el calor (con temperaturas superiores a unos 43° C e inferiores a unos 15° C) y con sustancias químicas que son liberadas por la inflamación y el daño tisular. En consecuencia, los nocirreceptores reaccionan ante *estímulos con potencial lesivo*, es decir, tienen por función alertar al organismo sobre estos estímulos. Son de adaptación lenta, o sea, reaccionan mientras dura el estímulo.

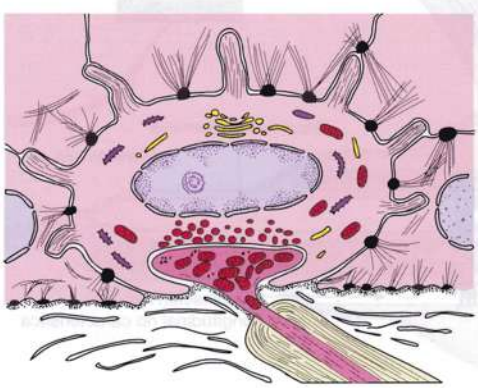

Fig. 14-43. Dibujo esquemático de la **organización ultraestructural de una célula de Merkel**. La terminación nerviosa aferente crea un contacto en forma de disco con la célula de Merkel. (Según Bannister, en Landon).

Además de los nocirreceptores, las terminaciones nerviosas libres incluyen los **termorreceptores**, es decir, los receptores para calor o frío moderados. Por último, algunas terminaciones nerviosas libres son **mecanorreceptores** de umbral bajo, o sea, reaccionan ante acciones mecánicas leves, por ejemplo, las fibras nerviosas que rodean los pelos.

A pesar del aspecto uniforme de las terminaciones nerviosas libres, pueden tener estímulos adecuados muy diferentes y así ser *receptores para tipos de acciones totalmente distintos*. Nótese que las terminaciones nerviosas libres de la piel se encuentran en la dermis y la epidermis.

Terminaciones nerviosas aferentes encapsuladas. Son ejemplos los **corpúsculos de Meissner**, cuerpos elipsoides compuestos por una cápsula laminar gruesa de células de Schwann aplanadas que rodean varias terminaciones axónicas. Éstas se ramifican y pueden formar un arrollamiento en espiral en su recorrido dentro de la cápsula (Fig. 14-44).

Los corpúsculos de Meissner se encuentran en la capa papilar de la dermis, en especial en la piel lampiña. Son más numerosos en las puntas de los dedos, las palmas de las manos y las plantas de los pies. Funcionan como mecanorreceptores de adaptación rápida que reaccionan incluso ante estímulos táctiles (presión y contacto) muy leves.

Los **corpúsculos de Ruffini** son estructuras ahusadas compuestas por un haz de fibras colágenas rodeado por una vaina de tejido conectivo. La fibra nerviosa correspondiente se ramifica entre

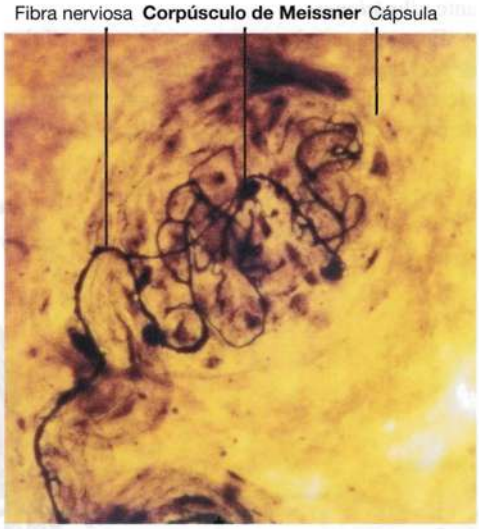

Fig. 14-44. Imagen con microscopio óptico de un **corpúsculo de Meissner** de piel de labio menor. Tinción de Bielschowsky, modificación de Lavrentiev. ×345. Barra: 20 µm. (Cedido por L. Malinovsky).

BOOK´S COPICENTRO USAC / 2016

booksmedicos.org

los haces de fibras colágenas. Los corpúsculos de Ruffini se encuentran en la dermis de la piel con pelo y las fibras colágenas de estos corpúsculos se relacionan con las fibras de la dermis. El estiramiento de la piel en la dirección longitudinal del corpúsculo de Ruffini produce un agrupamiento más estrecho de sus fibras colágenas, lo cual deforma las ramificaciones nerviosas aferentes y crea potenciales de acción. En consecuencia, los corpúsculos de Ruffini son mecanorreceptores y se cree que son de adaptación rápida.

Los **corpúsculos de Pacini** poseen una cápsula de tejido conectivo más desarrollada y miden varios milímetros de largo. Los corpúsculos tienen forma ovoide y la cápsula se compone de numerosas capas de células planas (Fig. 14-45). En la parte interna de la cápsula, las capas o laminillas individuales se componen de células de Schwann aplanadas, mientras que en la parte externa lo hacen de células planas adosadas al perineuro. Las laminillas están separadas por angostas hendiduras llenas de líquido. La cápsula rodea un espacio hueco central. Cada corpúsculo de Pacini recibe una única fibra nerviosa mielínica gruesa que pierde la vaina de mielina e ingresa en el espacio central, al que recorre sin ramificaciones para finalizar en un botón terminal engrosado. Los corpúsculos de Pacini se encuentran, por ejemplo, en el tejido conectivo subcutáneo y son especialmente numerosos en la mano y el pie. También se encuentran en el periostio, las membranas interóseas y alrededor de las articulaciones y en los músculos. Estos corpúsculos son mecanorreceptores de adaptación muy rápida que reaccionan específicamente ante *vibraciones*.

En ocasiones, las antes mencionadas *células de Merkel* se consideran terminaciones nerviosas aferentes encapsuladas y son mecanorreceptores de adaptación lenta.

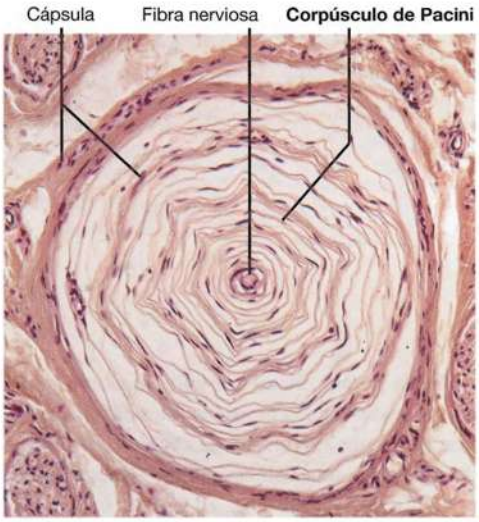

Fig. 14-45. Imagen con microscopio óptico de un **corpúsculo de Pacini** de la piel de los dedos de la mano. Tinción con hematoxilina-eosina. ×135. Barra: 50 µm.

Los **husos neuromusculares** son receptores propioceptivos del músculoesquelético con una estructura compleja. Un huso neuromuscular (Fig. 14-46) se compone de fibras musculares estriadas esqueléticas modificadas rodeadas por una cápsula de tejido conectivo que es perforada por varias fibras nerviosas. Las fibras musculares especializadas del interior del órgano se denominan **fibras intrafusales** (lat. *fusus*, huso). Son más delgadas y cortas que las fibras musculares comunes y se fijan por ambos extremos del huso neuromuscular a un tendón o al perimisio. En la parte media de las fibras intrafusales, sólo hay miofibrillas en una zona periférica angosta, mientras que el interior contiene un cúmulo mayor de núcleos. Estos pueden estar en un cúmulo que recuerda una bolsa, por lo que las fibras se denominan **fibras de bolsa nuclear**, o ubicarse en una única hilera y extenderse a lo largo de una porción prolongada de la fibra, que entonces se denomina **fibra de**

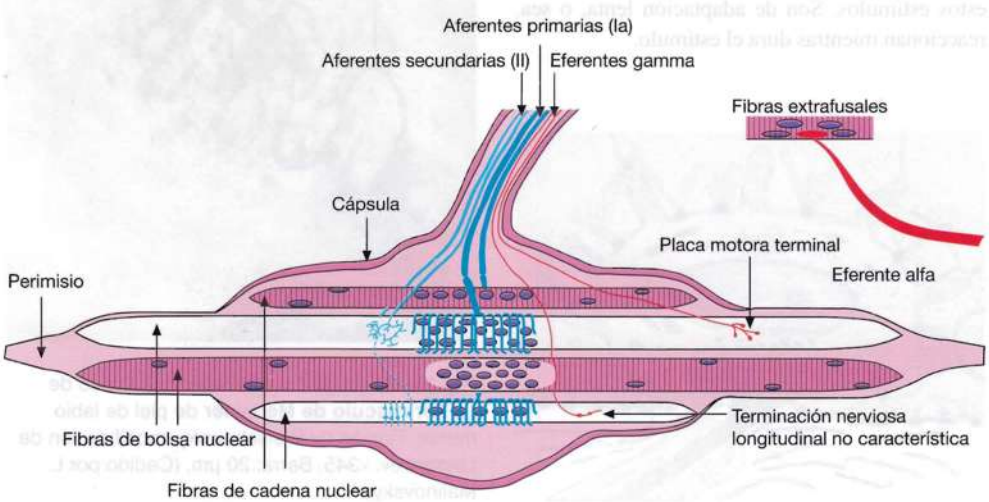

Fig. 14-46. Dibujo esquemático de un **huso neuromuscular** (véase el texto para los detalles). (Según Bannister, en Landon).

BOOK'S COPICENTRO USAC / 2016

booksmedicos.org

cadena nuclear. Las fibras de bolsa nuclear son más gruesas y largas que las fibras de cadena nuclear. En los extremos alejados de la porción media, las fibras presentan características más semejantes a las fibras musculares estriadas esqueléticas contráctiles.

Las fibras musculares intrafusales reciben tres tipos de fibras nerviosas: las **eferentes gamma** (las eferentes alfa son las fibras nerviosas de las placas motoras terminales de las fibras musculares extrafusales comunes) son delgadas y finalizan sobre las fibras de bolsa nuclear con típicas placas motoras terminales, mientras que sobre las fibras d e cadena nuclear forman terminaciones nerviosas longitudinales no características. Las **aferentes primarias (fibras aferentes tipo Ia)** son fibras aferentes gruesas que se arrollan en espiral, sobre todo alrededor de la parte media de las fibras de bolsa nuclear y de cadena nuclear. Las **aferentes secundarias (fibras aferentes tipo II)** inervan sobre todo las fibras de cadena nuclear.

Las fibras intrafusales se estiran cuando lo hace el músculo, lo cual causa la deformación de las terminaciones nerviosas y crea potenciales de acción en los nervios aferentes. El huso neuromuscular actúa entonces como *receptor de estiramiento*. Cuando el músculo se contrae (por estimulación de las eferentes alfa) y se acorta, es de esperar que las fibras intrafusales se relajen ante la sensibilidad decreciente al estiramiento muscular. Pero esto se impide ante la contracción de los dos extremos de las fibras intrafusales (por estimulación de las eferentes gamma), por lo que se incrementa la tracción sobre la región de fibras de bolsa nuclear o de cadena nuclear, y así se mantiene la sensibilidad del huso neuromuscular al estiramiento. *Entonces, las eferentes gamma regulan la sensibilidad del huso neuromuscular como receptor de estiramiento*, por lo que está en condiciones de actuar sobre una mayor variación de la longitud del músculo, mientras que la contracción de las pequeñas fibras intrafusales no afecta la tensión en todo el músculo en grado importante ni desencadena por sí el movimiento.

Ambos tipos de terminaciones aferentes en el huso neuromuscular son prolongaciones periféricas de neuronas ganglionares (seudounipolares) de los ganglios espinales. Las prolongaciones centrales de las neuronas ganglionares forman sinapsis con neuronas motoras alfa en el asta anterior de la médula espinal que inervan las fibras musculares extrafusales. Esta vía bineuronal media un **reflejo de estiramiento** monosináptico, también denominado **reflejo miotático** (gr. *tatis*, tensión) (Fig. 14-47), que contribuye a que el músculo mantenga siempre cierta tensión o **tono**.

Los **órganos tendinosos** (de Golgi) son órganos terminales sensoriales que se encuentran en la transición entre el músculo y el tendón (Fig. 14-48). Están compuestos por pequeños haces de fibras tendinosas rodeadas por una cápsula delgada. Una fibra aferente con mucha mielina (tipo Ib) perfora la cápsula y se ramifica entre las fibras tendinosas. Estas ramificaciones nerviosas se estimulan cuando el tendón se estira, dado que las fibras colágenas de los haces tendinosos ejercen presión sobre estas ramificaciones nerviosas, que se despolarizan y generan potenciales de acción. El efecto es mucho mayor cuando la tensión ocurre por contracción activa del

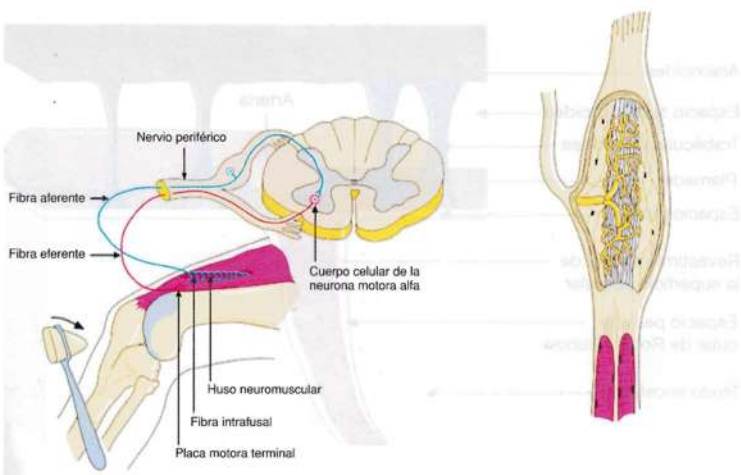

Fig. 14-47. Dibujo esquemático del **reflejo rotuliano, que es un reflejo de estiramiento monosináptico**, también denominado reflejo miotático. (Según Grollman).

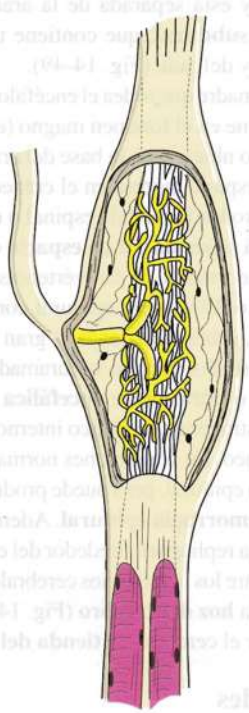

Fig. 14-48. Dibujo esquemático de un **órgano tendinoso de Golgi**. (Según Bannister, en Landon).

BOOK'S COPICENTRO USAC / 2016

booksmedicos.org

músculo que cuando hay estiramiento pasivo. Por lo tanto, los órganos tendinosos registran principalmente la intensidad de la contracción muscular.

Meninges, vasos sanguíneos y cavidades del sistema nervioso central

Las **meninges** (gr. *meninx*, membrana) rodean el encéfalo y la médula espinal, el nervio óptico y las porciones iniciales de las raíces de los nervios craneales y espinales. Existen tres membranas encefalomedulares (a menudo denominadas membranas encefálicas), la más interna es la **piamadre**, la intermedia es la **aracnoides** y, por último, la más gruesa y tendinosa **duramadre** (Fig. 14-49). En conjunto, la aracnoides y la piamadre se denominan membranas encefálicas blandas o **leptomeninges** (gr. *leptos*, delgado, fino, blando). La duramadre o membrana encefálica dura también se llama **paquimeninge** (gr. *pachys*, grueso, duro, fuerte).

Duramadre

La duramadre se compone de tejido conectivo fibroso y contiene gran cantidad de nervios sensitivos y vasos sanguíneos. La superficie interna está recubierta por una lámina de fibroblastos aplanados y está separada de la aracnoides por el **espacio subdural**, que contiene una capa de líquido muy delgada (Fig. 14-49).

La duramadre que rodea el encéfalo y la médula espinal se une en el foramen magno (el orificio de gran tamaño ubicado en la base del cráneo, donde la médula espinal ingresa en el cráneo). La duramadre que rodea la médula espinal o **duramadre espinal** está separada por un **espacio epidural** de la superficie interna de las vértebras, recubierta por periostio. El espacio epidural contiene vasos sanguíneos, sobre todo venas, y gran cantidad de tejido adiposo. Por su parte, la duramadre que rodea el encéfalo o **duramadre encefálica** se continúa con el revestimiento perióstico interno de los huesos del cráneo. En condiciones normales, aquí no hay espacio epidural, pero puede producirse en los casos de **hemorragia epidural**. Además, la duramadre forma repliegues alrededor del encéfalo, por ejemplo, entre los hemisferios cerebrales derecho e izquierdo, la **hoz del cerebro** (Fig. 14-49) y entre el cerebro y el cerebelo, la **tienda del cerebelo**.

Aracnoides

La aracnoides (gr. *arachne*, araña) se encuentra por dentro de la duramadre (Fig. 14-49). Está formada por una delgada capa de tejido conectivo, recubierta

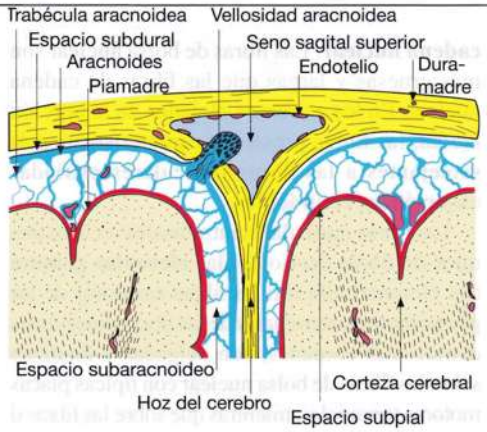

Fig. 14-49. Dibujo esquemático de un **corte frontal de las meninges y la corteza cerebral**. (Según Weed).

en su parte interna y externa por una única capa de epitelio plano. Las células que la componen están relacionadas mediante zonulae occludentes, por lo que la aracnoides conforma el límite externo de la barrera hematoencefálica (véase más adelante). El aspecto de tela de araña de la aracnoides se debe a las numerosas trabéculas que la vinculan con la piamadre. Las trabéculas también se componen de tejido conectivo recubierto con una delgada capa de epitelio plano y se continúa con la capa correspondiente en la piamadre. El espacio entre la piamadre y la aracnoides se denomina **espacio subaracnoideo** y contiene **líquido cefalorraquídeo** que fluye entre las trabéculas (Fig. 14-50). El espesor del espacio subaracnoideo muestra notables variaciones, en especial grandes ensanchamientos denominados **cisternas,** dado que la parte más membranosa de la aracnoides sigue el contorno de la duramadre sin penetrar en las cisuras superficiales del encéfalo, mientras que la piamadre sigue exactamente la superficie del encéfalo y la médula espinal. La **cisterna magna**, ubicada en el ángulo entre el cerebelo y el la médula oblongada (Fig. 14-51), es tan grande que permite extraer muestras del líquido cefalorraquídeo luego de

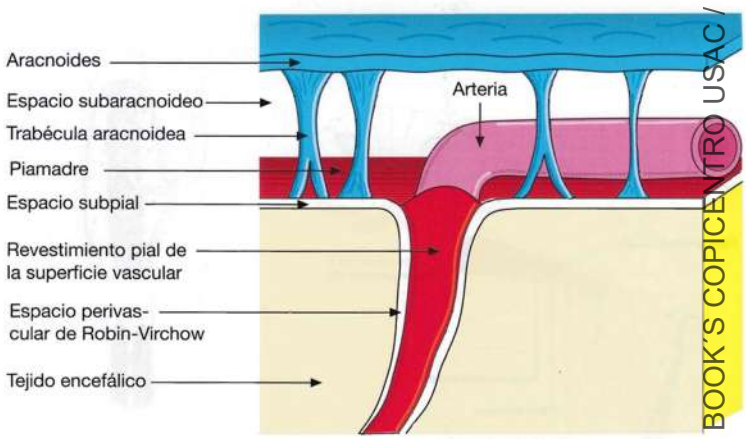

Fig. 14-50. Dibujo esquemático de la **relación de la aracnoides, el espacio subaracnoideo y la piamadre con el tejido encefálico y el espacio perivascular de Robin-Virchow.**

BOOK'S COPICENTRO USAC / 2016

booksmedicos.org

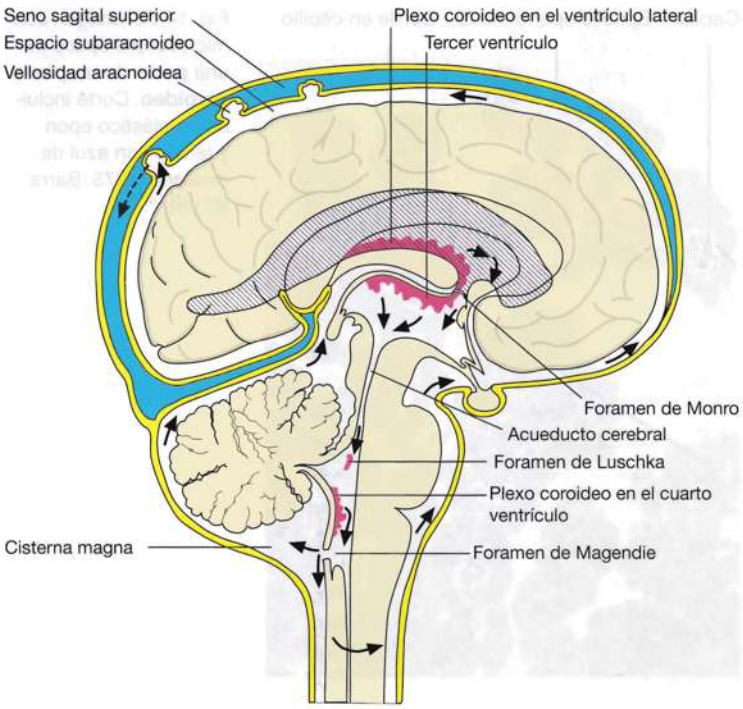

Fig. 14-51. Dibujo esquemático de un **corte sagital a través del encéfalo *in situ*.** El dibujo muestra la **circulación del líquido cefalorraquídeo** que, desde el sistema de ventrículos, llega al espacio subaracnoideo para, por último, pasar al torrente sanguíneo en los senos durales a través de las vellosidades aracnoideas. La parte grisada muestra la ubicación del ventrículo lateral, lateral al plano de corte. (Según Grollman).

punzar con una aguja especial en un proceso denominado **punción cisternal**.

Piamadre

Como se mencionó, la piamadre (lat. *pius*, blando; piamadre y duramadre, madre blanda y dura) es una delgada capa de tejido conectivo que recubre íntimamente la superficie del encéfalo y de la médula espinal; sólo es visible con microscopio (véanse las Figs. 14-49 y 14-50). En la superficie orientada hacia la aracnoides, la piamadre está recubierta por una capa de epitelio plano que se continúan con el epitelio aracnoideo. Hacia el tejido nervioso, también hay una única capa de células epiteliales planas unidas mediante desmosomas y nexos. Por debajo de esta capa se encuentra un **espacio subpial,** que contiene finos haces de colágeno y pequeñas ramificaciones de arterias y venas; separa la piamadre de la membrana basal perteneciente a la membrana limitante glial externa (véase la pág. 331). Cuando la piamadre se separa de la superficie del encéfalo, se arrastra también el espacio subpial (con los vasos) y la membrana limitante glial externa, por lo que la piamadre adquiere el aspecto de una membrana muy vascularizada. Los vasos del espacio subpial transcurren en ambas direcciones entre el encéfalo y la médula espinal. En los sitios donde las arterias ingresan en el tejido nervioso, la piamadre recubre la arteria, por lo que separa el espacio subaracnoideo del espacio subpial, que se continúa a lo largo de las arterias hacia el interior del tejido nervioso, en forma de una hendidura denominada **espacio perivascular de Robin-Virchow**. Además, las arterias están rodeadas por una delgada capa de tejido de piamadre que se hace cada vez más delgada hasta desaparecer alrededor de los capilares (véase la Fig. 14-50). Las venas están recubiertas de modo similar por el espacio de Robin-Virchow, pero sólo por grupos dispersos de células piales, no por una capa continua.

Cuando las venas encefálicas abandonan la superficie cerebral, desembocan principalmente en grandes **senos** venosos localizados en hendiduras de la duramadre, sobre todo correspondientes a los repliegues (véase la Fig. 14-49). Por último, los distintos senos del cráneo se unen y vacían su contenido en las venas yugulares internas del cuello.

El líquido cefalorraquídeo del espacio subaracnoideo también pasa a los senos durales a través de las **vellosidades aracnoideas** (véanse las Figs. 14-49 y 14-51), que son evaginaciones digitiformes del espacio subaracnoideo. La punta de la vellosidad carece de duramadre y el epitelio aracnoideo está en contacto directo con el endotelio del seno. Por un mecanismo cuyos detalles aún se desconocen, el líquido cefalorraquídeo pasa a los senos y, así, al torrente sanguíneo. La mayor presión hidrostática del espacio subaracnoideo respecto de la sangre en el seno es una parte del mecanismo, pero también hay evidencias de transporte vesicular a través del endotelio (véase transporte vesicular, en capilares; Capítulo 15). En la actualidad, se cree que la mayor parte del líquido cefalorraquídeo que rodea la médula espinal se elimina a través de vellosidades aracnoideas microscópicas que drenan en las venas que rodean las raíces de los nervios espinales (en lugar de senos venosos, como en el encéfalo).

En ocasiones, con la edad se depositan sales de calcio en las vellosidades aracnoideas, denominadas **granulaciones de Pacchioni**.

El *sistema nervioso central carece de* **vasos linfáticos**. El líquido de los capilares se filtra a través del tejido, pero no es captado por capilares linfáticos como en la mayoría de los demás tejidos del organismo. Como se mencionó en microglia, parte del líquido parece que drena hacia la cavidad nasal a través del espacio perivascular a lo largo de los vasos que atraviesan la lámina cribosa del etmoides.

BOOK'S COPICENTRO USAC / 2016

booksmedicos.org

Ventrículos cerebrales y plexos coroideos

El sistema nervioso central se desarrolla a partir del tubo neural (véase más adelante). En la médula espinal, la cavidad persiste como un conducto estrecho (conducto central), pero en el encéfalo la cavidad aumenta de tamaño y forma cuatro cavidades o ventrículos, los dos **ventrículos laterales** en los hemisferios cerebrales, el **tercer ventrículo** en el diencéfalo y el **cuarto ventrículo** en la protuberancia y la médula oblongada (Fig. 14-51). Cada ventrículo lateral se comunica con el tercer ventrículo a través de un **foramen interventricular (de Monro)**, y el **acueducto cerebral (de Silvio)** comunica el tercer ventrículo con el cuarto. *Los ventrículos contienen líquido cefalorraquídeo* y están recubiertos en su parte interna por epéndimo. En cada ventrículo, el epéndimo limita en ciertas zonas directamente con la piamadre, y ambas capas se unen para formar la **tela coroidea**. En el cuarto ventrículo, la tela coroidea constituye "el techo" (en realidad, la pared posterior). Cada ángulo lateral del techo presenta un orificio (foramen de Luschka) y hay un tercer orificio en la parte caudal de la línea media (foramen de Magendie). A través de estos orificios, el líquido cefalorraquídeo pasa hacia el espacio subaracnoideo. En el tercer ventrículo hay una tela coroidea en el techo, de donde continúa hacia adelante a través de los forámenes interventriculares, en dos telas correspondientes de la pared medial de los ventrículos laterales.

En las zonas correspondientes a las telas coroideas, la piamadre está muy vascularizada, y las arteriolas y los capilares forman ovillos vasculares que se evaginan hacia la luz ventricular y forman los **plexos coroideos**. Aquí, el epitelio ependimario está especializado y *produce el líquido cefalorraquídeo* (Fig. 14-52). Las células ependimarias son cúbicas y contienen numerosas mitocondrias. Mediante microscopia electrónica (Fig. 14-53), se distinguen largas microvellosidades agrupadas sobre la superficie ventricular, y el plasmalema basal presenta abundantes repliegues. *Zonulae occludentes yuxtaluminales de las superficies laterales sellan el espacio intercelular orientado hacia la luz.* El aspecto de las células descrito concuerda con su función de transporte regulado de agua y solutos desde la sangre hacia los ventrículos. Las células ependimarias de los plexos coroideos ejercen un estrecho control sobre las sustancias que ingresan en el líquido cefalorraquídeo, por lo que se habla de una **barrera hematolicuoral** (entre la sangre y el líquido cefalorraquídeo), que puede considerarse parte de la barrera hematoencefálica (véase más adelante). Esta barrera tiene especial importancia

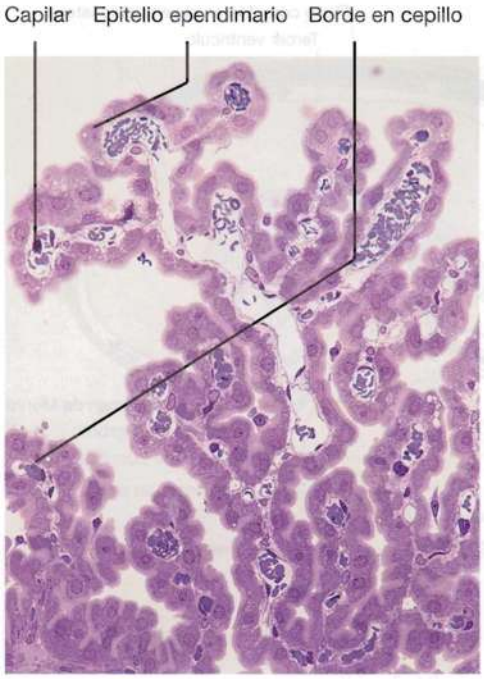

Fig. 14-52. Imagen con microscopio óptico de una **parte de un plexo coroideo**. Corte incluido en plástico epon y teñido con azul de metileno. ×275. Barra: 20 µm.

debido a que hay pasaje casi libre entre el tejido encefálico y el líquido cefalorraquídeo, por lo cual las sustancias que llegan a este último pueden actuar directamente sobre las neuronas en distintos sitios del sistema nervioso central. Los capilares bajo el epitelio son fenestrados, por lo que se diferencian de los capilares de otros sitios del encéfalo (véanse más detalles sobre capilares en el Capítulo 15).

El líquido cefalorraquídeo es producido casi en un 70% a través de los plexos coroideos; el resto

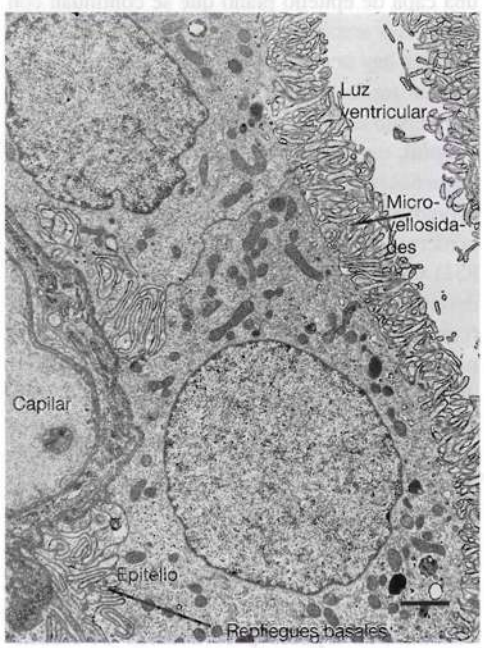

Fig. 14-53. Imagen captada con microscopio electrónico de **una vellosidad del plexo coroideo**. Nótense las numerosas mitocondrias y microvellosidades contra la luz ventricular y los plegamientos basales de las células epiteliales. ×7000. Barra: 1 µm. (Según van Deurs).

BOOK'S COPICENTRO USAC / 2016
booksmedicos.org

se forma por filtración a través del epéndimo en otros sitios.

El **líquido cefalorraquídeo** es un fluido claro e incoloro que recubre el sistema nervioso central en su totalidad, como una cubierta acuosa en el espacio subaracnoideo, para protegerlo de los golpes. En el adulto, la cantidad del líquido cefalorraquídeo alcanza unos 150 ml. Como se mencionó, se recambia constantemente. La producción diaria en un adulto es de alrededor de 500 ml.

Una muestra de líquido cefalorraquídeo obtenida por **punción lumbar**, es decir, la introducción de una cánula en el espacio subaracnoideo caudal a la médula espinal, proporciona importante información diagnóstica de patologías del sistema nervioso central.

Barrera hematoencefálica

En 1885, Ehrlich demostró que ciertos colorantes de anilina inyectados al torrente sanguíneo teñían casi todos los tejidos del organismo, salvo los del sistema nervioso central. Esta ausencia de pasaje de ciertas sustancias se debe a una barrera selectiva, la **barrera hematoencefálica**, que se encuentra en casi *todo el sistema nervioso central*. La barrera hematoencefálica no está totalmente desarrollada en fetos muy prematuros y falta en el encéfalo adulto en los plexos coroideos y otras pequeñas localizaciones aisladas, bien definidas, en la pared del tercer ventrículo (denominados *órganos periventriculares*). Mediante microscopia electrónica tras la inyección de proteínas marcadas al sistema vascular, se demuestra que está impedido el ingreso de los marcadores al tejido encefálico por zonulae occludentes entre las células endoteliales capilares. En consecuencia, las sustancias sólo pueden pasar al tejido nervioso a través de las células endoteliales, que representan el fundamento de la función de barrera. Ésta es selectiva, dado que regula el pasaje de varias sustancias necesarias para el encéfalo a través del endotelio capilar. Algunas moléculas pequeñas no pueden atravesar el endotelio, mientras que para otras incluso es más fácil pasar a través de la pared capilar que por otros sitios del organismo. En general, las sustancias muy hidrosolubles tienen dificultad para pasar, pero para parte de ellas existen transportadores específicos en el plasmalema de las células endoteliales, por ejemplo para glucosa y los aminoácidos que el encéfalo no puede sintetizar. Algunos transportadores actúan en dirección opuesta y eliminan sustancias del encéfalo y, de esta manera, el endotelio capilar contribuye a mantener la homeostasis del tejido encefálico. Las sustancias liposolubles pasan con facilidad, por ejemplo, diversos compuestos narcóticos y también alcohol. *En cambio, por lo general los medicamentos que no son liposolubles ingresan con dificultad en el tejido encefálico.*

El límite externo de la barrera hematoencefálica está constituido por la aracnoides, debido a zonulae occludentes entre las células del epitelio aracnoideo.

La barrera hematoencefálica tiene por *función* proteger el tejido encefálico al impedir o regular en forma efectiva el pasaje de sustancias con potencial lesivo para el tejido nervioso. Así, la sangre contiene siempre cantidades variables de sustancias neuroactivas, entre ellas aminas, a las que se les impide ingresar al tejido encefálico y ejercer su acción en forma incontrolada. Pero también es necesaria la *regulación* del pasaje de iones tales como sodio, potasio, cloro, calcio, amonio e hidrógeno, puesto que las variaciones de sus concentraciones afectan el potencial de membrana de las células nerviosas y, en consecuencia, su actividad. En consecuencia, la barrera hematoencefálica se considera el "*portero bioquímico*" del sistema nervioso central.

En las zonas donde *falta la barrera hematoencefálica*, es decir, *los plexos coroideos* y los *órganos periventriculares*, los capilares son de tipo fenestrado, por lo cual se cree que permiten el pasaje más libre de sustancias en esas zonas limitadas.

Las hendiduras intercelulares en el sistema nervioso central son angostas, de unos 15 nm de diámetro, y el espacio extracelular total representa alrededor del 20% del tejido nervioso. Como se mencionó antes, se continúa con el líquido cefalorraquídeo, ya que ni el revestimiento ependimario de los ventrículos cerebrales ni la piamadre impiden el pasaje de moléculas disueltas (Fig. 14-54).

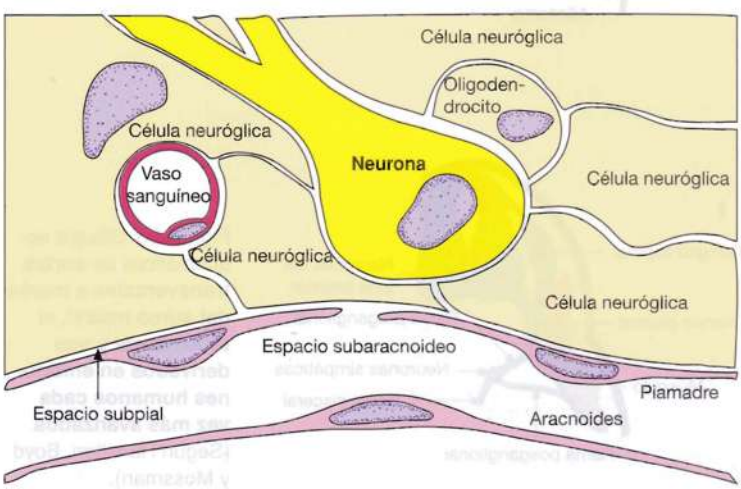

Fig. 14-54. Dibujo esquemático que muestra **cómo el espacio extracelular en el tejido encefálico se relaciona directamente con el espacio subaracnoideo**. (Según Bunge).

BOOK'S COPICENTRO USAC / 2016

booksmedicos.org

Histogénesis del sistema nervioso

El primordio del sistema nervioso central se visualiza como un engrosamiento del ectodermo a lo largo de la línea media, denominado **placa neural**. Durante el posterior desarrollo, se crea un surco medio o **surco neural** (Fig. 14-55a-b). Los bordes dorsales del surco se fusionan para formar un tubo, el **tubo neural** (Fig. 14-55c), que después del cierre se separa del resto del ectodermo. En la cara anterior, el tubo neural se ensancha para formar el **encéfalo**, mientras que el resto forma la **médula espinal**.

Las células ubicadas a lo largo de las partes dorsales del tubo se aíslan durante la fusión de los bordes y forman un cordón, la **cresta neural**, a ambos lados del tubo neural (Fig. 14-55c). El cordón se engrosa a intervalos regulares correspondientes a los somitas y desde estos engrosamientos se generan (la mayor parte de) los ganglios craneoespinales con sus células satélites, las células de Schwann, los ganglios simpáticos y las células cromafines de la médula suprarrenal (Fig. 14-55d-f). Lo mismo es válido para los melanocitos cutáneos (respecto de otros derivados no nerviosos de la cresta neural, se recomienda consultar libros de texto de embriología).

A continuación, se verá brevemente la *histogénesis* del sistema nervioso.

El *tubo neural primario* está compuesto por una única capa de **células neuroepiteliales** cilíndricas de las cuales, por división y diferenciación celular, se generan las neuronas y las células de la macroglia del sistema nervioso central. Hacia la luz del tubo neural, la capa de células neuroepiteliales está limitada por una membrana basal denominada *membrana limitante interna* y hacia el exterior se encuentra una membrana equivalente, la *membrana limitante externa*. Las células neuroepiteliales de la capa presentan proliferación activa y la capa se transforma en seudoestratificada, pero está compuesta por sólo un tipo de célula, que se extiende con forma de huso a través de toda la capa, con el núcleo ubicado en una posición central. Durante la mitosis, el núcleo adopta una forma más redondeada y migra hacia la parte basal de la célula. Después de la división, a comienzos del período de proliferación ambas células adoptan la forma ahusada original, pero más tarde algunas de las células recién formadas se mantienen más redondeadas y migran hacia el exterior para establecer una nueva capa, la **zona intermedia** (antes denominada **capa del manto**), mientras que la capa interna original, donde tienen lugar las continuas divisiones, ahora se denomina **zona ventricular** (Fig. 14-56). Por lo general,

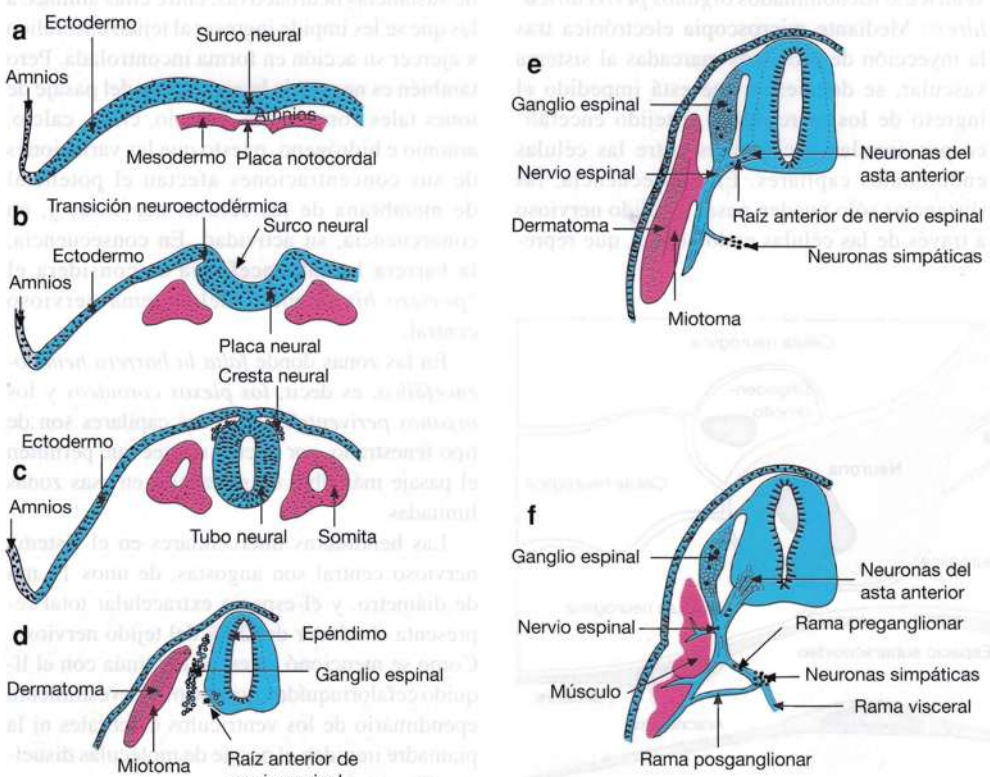

Fig. 14-55. Dibujos esquemáticos de **cortes transversales a través del surco neural, el tubo neural y sus derivados en embriones humanos cada vez más avanzados.** (Según Hamilton, Boyd y Mossman).

BOOK'S COPY CENTRO USAC / 2016

booksmedicos.org

las células que migran hacia la periferia son posmitóticas, es decir, ya no se dividen. En cambio, durante la migración continúan la diferenciación a las primeras neuronas y células de la neuroglia. Las células neuroepiteliales también dan origen a las denominadas **células progenitoras basales** y otro tipo celular denominado **células neuróglicas radiales.** Las células progenitoras basales forman gradualmente una nueva zona justo por fuera de la zona ventricular (o por debajo, visto desde la cara del ventrículo), la **zona subventricular**, que separa la zona ventricular de la intermedia. Las células de la zona subventricular continúan el proceso de división y dan origen a las neuronas y las células de la neuroglia, que migran hacia la zona intermedia. Las células neuróglicas radiales pueden considerarse una forma muy temprana de astrocitos por sus características ultraestructurales y de biología molecular; son células delgadas y largas que, como las células neuroepiteliales, se extienden entre las membranas limitantes externa e interna. Se dividen con formación, por una parte, de más células neuróglicas radiales y, por otra, de células más redondeadas que migran hacia el exterior, a lo largo de las prolongaciones de las células neuróglicas radiales que funcionan como un armazón director para después diferenciarse a neuronas o células de la neuroglia. Antes de la creación de la zona subventricular, aparece una zona periférica a la intermedia, denominada **zona marginal**, compuesta por axones en crecimiento provenientes de la zona intermedia y de células de la neuroglia. Más tarde, la zona marginal se transforma en sustancia blanca a medida que los axones en crecimiento se mielinizan, mientras que la zona intermedia pasa a ser la sustancia gris. La proliferación de las células de la zona ventricular, que no persiste en el individuo adulto, y de la zona subventricular conduce gradualmente a un predominio de la formación de células neuróglicas del tipo de los astrocitos y los oligodendrocitos (como ya se mencionó, la microglia deriva de monocitos migrantes de origen mesenquimático) y después se diferencian las últimas células en el epéndimo. La zona subventricular o sus pequeños derivados persisten como superficies aisladas en el cerebro anterior, donde aún en el encéfalo adulto continúa formándose una cantidad limitada de neuronas y células neuróglicas. Pero las células de la zona subventricular del adulto no provienen de la zona subventricular original; por el contrario, son un derivado tardío de las células neuróglicas radiales, por lo que algunos autores la denominan **zona subependimaria**. Sin embargo, la mayor parte de las células neuróglicas radiales terminan diferenciadas en astrocitos protoplasmáticos y fibrosos típicos de las sustancias gris y blanca, respectivamente.

En la porción del tubo neural que da origen a la médula espinal se producen pequeños desplazamientos en la división de las capas durante la migración de las células, dado que en principio la estructura responde a la de la médula espinal ya desarrollada. En las porciones que permanecen en el primordio del encéfalo, las relaciones son más complicadas y las migraciones celulares, más amplias. Por lo general, los precursores migrantes de las neuronas, a menudo denominados **neuroblastos** (nombre que lleva a confusión, ya que en realidad son neuronas inmaduras o jóvenes, sin capacidad para dividirse), son posmitóticos, puesto que con escasas excepciones no se dividen durante la migración ni después de alcanzar la posición final. En cambio, los **glioblastos** continúan dividiéndose después de la migración hacia el interior de las zonas intermedia y marginal.

En los mamíferos, incluso el hombre, la mayoría de los neuroblastos evolucionan antes del nacimiento (en los seres humanos, la mayor parte de los neuroblastos se forman entre la tercera y

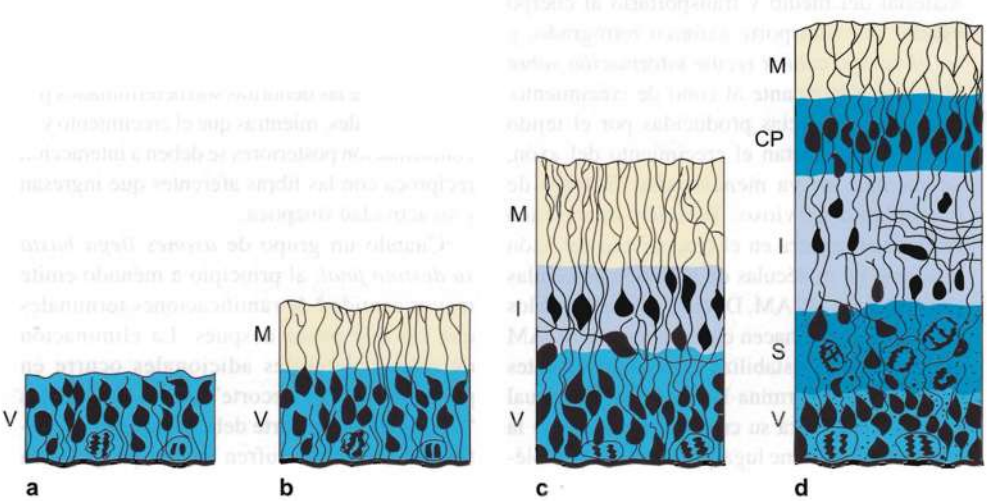

Fig. 14-56. Dibujos esquemáticos de **cuatro estadios en el desarrollo del sistema nervioso central** (véase el texto para detalles). **CP** placa cortical; **I** zona intermedia; **M** zona marginal; **S** zona subventricular; **V** zona ventricular. (Según Angevine, comité Boulder).

BOOK'S COPICENTRO USAC / 2016

booksmedicos.org

Migraciones y diferenciación de las neuronas durante el desarrollo del sistema nervioso

Se conoce sólo en parte el mecanismo por el cual las neuronas migrantes encuentran el camino hacia la localización correcta, donde se establecen. Las migraciones iniciales en el tubo neural ocurren a lo largo de la neuroglia radial, pero no se sabe el alcance con el que continúa más adelante, cuando las mayores distancias de migración también incluyen un sistema complicado y amplio de mecanismos directores (de modo muy similar a los axones en crecimiento; véase más adelante). *Cuando los neuroblastos llegan a su destino, comienzan a diferenciarse a neuronas maduras*. Adoptan forma de pera y el axón comienza a crecer con movimientos similares al desplazamiento celular, por lo que se abren camino a través del tejido. En la zona de la punta, el axón presenta un engrosamiento en forma de clava, el **cono de crecimiento**, una región especializada con una membrana ondulante que emite numerosas prolongaciones delgadas, los **filopodios**. Estas prolongaciones tienen movilidad muy activa y "analizan" los espacios intercelulares vecinos al cono de crecimiento. Al igual que la migración de los neuroblastos, sólo se conoce en parte la *forma en que el axón alcanza su objetivo definido* y establece allí los contactos adecuados. Se cree que una *microestructura orientada* afecta al menos en parte la dirección del crecimiento de los axones, pero por otra parte *el cono de crecimiento y sus filopodios están especializados* para el efecto de intercambio con el tejido intercelular circundante, donde por cierta sincronización interactiva aparecen y se inducen sustancias estimulantes e inhibidoras del crecimiento, que activan o inhiben directamente el cono de crecimiento. Además, este cono tiene capacidad para captar material del medio y transportarlo al cuerpo celular por transporte axónico retrógrado, y así el cuerpo celular recibe información sobre el medio circundante al cono de crecimiento. Entre las sustancias producidas por el tejido diana y que afectan el crecimiento del axón, se cuentan los ya mencionados factores de crecimiento nervioso. También intervienen de distinta manera en el crecimiento del axón una serie de moléculas de adhesión de células nerviosas, las NCAM. Durante el sondeo de los filopodios, éstos hacen contacto con la NCAM correcta, lo cual estabiliza los correspondientes filopodios y determina la dirección en la cual el axón continuará su crecimiento. Durante la estabilización, tiene lugar un aumento de moléculas de actina en los correspondientes filopodios (véase arrastre celular en el Capítulo 3, p. 104). La unión entre la molécula extracelular de NCAM y el filopodio puede ocurrir a través de una molécula de NCAM correspondiente sobre el filopodio (unión homófila) o entre la NCAM y su receptor específico sobre la membrana celular del filopodio, lo cual causa entonces la activación de señales intracelulares. Se cree que la dirección del crecimiento del axón hacia un factor de crecimiento producido por el órgano diana se debe a que el cono de crecimiento se activa por un gradiente de concentración creciente en dirección al órgano diana. No obstante, es indudable que la distancia es muy grande para que este mecanismo funcione en el crecimiento de ciertos axones (p. ej., el crecimiento de axones de las neuronas motoras de las astas anteriores hacia los músculos esqueléticos de la periferia). En este caso, la eliminación experimental del esbozo muscular demuestra que el axón encuentra el camino sin la presencia de este mecanismo, por lo que deben intervenir otros mecanismos, además del gradiente trófico. También aquí pueden actuar moléculas de adhesión celular como moléculas demarcadoras, u otras sustancias como por ejemplo laminina, capaces de unirse a receptores en la membrana celular del cono de crecimiento.

Otra importante función de las NCAM es que los axones en crecimiento con el mismo destino expresan NCAM específicas, por lo que se atraen y forman *haces de fibras* o tractos, mientras que los axones con NCAM de distinto tipo se rechazan. En consecuencia, los axones en crecimiento pueden seguir la ruta establecida por "axones pioneros".

Mientras continúa el crecimiento de los axones, comienza el *desarrollo las dendritas*. Se sabe que el inicio del crecimiento y la conformación de las dendritas son determinados por factores locales, mientras que el crecimiento y la conformación posteriores se deben a interacción recíproca con las fibras aferentes que ingresan y su actividad sináptica.

Cuando un grupo de *axones llega hasta su destino final*, al principio a menudo emite mayor cantidad de ramificaciones terminales que las que posee después. La eliminación de estas colaterales adicionales ocurre en parte por cierto "recorte" de las colaterales "sobrantes" y en parte debido a que gran cantidad de neuronas sufren muerte programada

BOOK'S COPICENTRO USAC / 2016

booksmedicos.org

(apoptosis), por lo que desaparecen sus terminaciones. El propósito de esta sobreproducción de neuronas y comunicaciones, con la consecuente reducción, es sin duda incrementar la precisión de las relaciones establecidas. La muerte programada de células nerviosas, como en todo el desarrollo embrionario y fetal, es un eslabón fundamental en la evolución. El grado de apoptosis es muy variable en las distintas partes del sistema nervioso, y después de la trigésima semana de vida intrauterina posiblemente afecte a más del 70% de las neuronas de la corteza cerebral formadas hasta entonces, a diferencia de las condiciones para las interneuronas de la médula espinal, donde sólo unas pocas sufren apoptosis.

la vigesimotercera semanas), pero se conocen ejemplos de neurogénesis posnatal en la zona subgranular del área dentada del hipocampo y la zona subventricular (subependimaria) de los ventrículos laterales. En estos dos nichos de células madre neurogénicas, aparece una población de células madre nerviosas de proliferación lenta, con capacidad para dar origen a neuronas, astrocitos y oligodendrocitos. Un tercer ejemplo de neurogénesis posnatal son las células olfatorias del epitelio olfatorio nasal, que se originan a partir de las células basales del epitelio olfatorio (véase el Capítulo 19).

La mayor parte de las células neuróglicas humanas se forman entre la décimo octava y la vigésimo octava semanas de vida fetal, pero continúan su desarrollo después del nacimiento.

Durante el desarrollo de las distintas partes del sistema nervioso central, hay un *transcurso temporal* característico de los procesos dentro de determinada región, pero que varía de una región a otra y de una especie a otra. Por lo general, las neuronas grandes se desarrollan antes que las pequeñas, y las neuronas motoras antes que las sensitivas. Las interneuronas son las últimas células nerviosas en aparecer. Por último, se diferencian las células de la neuroglia después de las neuronas.

La *mielinización* de las fibras nerviosas comienza alrededor de la décima a la duodécima semana de vida fetal y tiene su máxima expresión en el primer año de vida; recién *termina* alrededor de los 40 años de edad, con las relaciones intracorticales.

El *peso del encéfalo* al nacer es de unos 325 g, es decir, casi el 25% del peso final en el adulto. El peso se triplica durante el primer año de vida, y a los 10-12 años alcanza el valor del adulto. Este incremento del peso y el tamaño del encéfalo en los primeros años de vida se debe al crecimiento de las prolongaciones (se forman más ramificaciones y terminaciones axónicas, y las dendritas se prolongan) y la constante mielinización. Como se mencionó antes, la *glio*génesis continúa después del parto y contribuye al aumento de tamaño del encéfalo.

La escasa o nula capacidad regenerativa del sistema nervioso central (en el ser humano, con casi nula formación nueva de neuronas después del nacimiento y falta de regeneración con nuevo crecimiento de axones interrumpidos) explica el carácter grave de las lesiones.

Como se mencionó, hay notable crecimiento del encéfalo después del nacimiento y, dado que también incluye un destacado aumento de la cantidad de ramificaciones dendríticas, en especial en la corteza cerebral (el desarrollo de dendritas se acelera a partir del cuarto mes de vida fetal y se mantiene en forma notable hasta finalizar el primer año de vida, para continuar a una velocidad más moderada hasta los cinco años de edad), es de suponer que el medio debe influir sobre el desarrollo posnatal del encéfalo. Aunque los rasgos fundamentales de la evolución del encéfalo antes y después del nacimiento están controlados por la genética y dependen de una serie de procesos interactivos secuenciales y definidos durante la ontogénesis, en cada individuo el desarrollo posnatal, y en especial en los primeros años de vida, sin duda es expresión de una notable adaptación a acciones individuales, es decir, de la **plasticidad**. La formación del número final de sinapsis, su conformación y la intensidad de cada sinapsis, y en consecuencia el grado de función posterior de determinado sistema, dependen en gran medida de la actividad del sistema en cuestión y si esta actividad tiene lugar dentro de ciertos períodos específicos. En la corteza cerebral, alrededor del 30% de las sinapsis dependen de una actividad en tiempo y forma exactos. Al parecer, esto se debe a que la estructura y la cantidad e intensidad de las sinapsis, en especial durante el desarrollo pero también después, son reguladas por la cantidad de factores de crecimiento nervioso, y a que la síntesis de estos últimos es dirigida por la actividad sináptica, entre otros factores. Dado que el crecimiento posnatal es más amplio en los primeros años de vida (en el ser humano, la mayor cantidad de sinapsis en la corteza cerebral prefrontal se alcanza recién a los quince meses de edad), la influencia del medio en su nivel más

BOOK'S COPICENTRO USAC / 2016

booksmedicos.org

amplio (por ejemplo la estimulación de lenguaje y motora, además de la nutrición suficiente) tiene especial importancia en este período. Existen evidencias experimentales directas a favor de la mayor expansión del árbol dendrítico en la corteza cerebral en condiciones ambientales favorables. Los ratones mantenidos durante el crecimiento en condiciones con abundante espacio y posibilidades naturales de estimulación, por ejemplo para actividades de investigación, presentan ramificaciones dendríticas más amplias en la corteza cerebral que los ratones de la misma camada que crecen en pequeñas jaulas estándar. Aunque la *plasticidad es mayor en los primeros años de vida, se mantiene en la edad adulta*, si bien en menor grado, por lo que el sistema nervioso central aún tiene la capacidad para adaptarse a las condiciones del medio modificadas. En un experimento similar con animales de experimentación *adultos,* se desarrollaron más espinas por neurona en los animales estimulados. La plasticidad es indispensable para el aprendizaje.

Degeneración y regeneración de neuronas

Degeneración. Si se seccionan las *fibras nerviosas periféricas,* aparecen ciertas transformaciones degenerativas. Si el cuerpo celular sobrevive a la lesión, a la degeneración le siguen procesos regenerativos. El **segmento distal**, es decir *la porción de la fibra* (incluso la mielina que pueda haber) *separada del cuerpo celular,* se degenera en su totalidad pero sobreviven las células de Schwann. Además, el *cuerpo celular* y el **segmento proximal**, es decir la *porción de la fibra aún unida al cuerpo celular,* sufren transformaciones características.

Las modificaciones degenerativas del segmento distal se denominan **degeneración walleriana** (por el investigador Waller). Al cabo de unas 24 horas, se reconocen los primeros cambios mediante microscopia electrónica, y después de 48 horas se observa al microscopio óptico que el axón se fragmenta y se disuelve y que la vaina de mielina se degenera. Los restos del axón y de la vaina de mielina son fagocitados por macrófagos migrantes y queda un tubo cuya pared está formada por el citoplasma de las células de Schwann. La pared del tubo se hace más gruesa en las siguientes semanas y al mismo tiempo se estrecha la luz, mientras que las células de Schwann proliferan y el filamento nervioso en degeneración adquiere el aspecto de un cordón que puede persistir durante varios meses hasta un posible crecimiento de un axón en proceso de regeneración. Si el axón no se regenera, hay una gradual invasión del cordón por tejido conectivo proveniente del endoneuro. La degeneración llega hasta las terminaciones, y después de 1-2 semanas todas las sinapsis del segmento distal han sufrido degeneración completa.

En el *sistema nervioso central* se han observado procesos degenerativos similares, dado que la microglia (y los astrocitos) toman el papel de los macrófagos periféricos. Por lo general, la degeneración se detiene en la sinapsis, pero la ausencia de función trófica de las conexiones aferentes degeneradas en algunos casos (en especial durante el desarrollo) continúa el proceso degenerativo en la neurona siguiente, en la **degeneración transináptica** o **transneuronal**.

Como se mencionó antes, *el segmento proximal* también reacciona ante la lesión del axón. Aquí el aspecto de la degeneración se corresponde con la degeneración walleriana en el segmento distal, pero se detiene en sentido proximal con la emisión de la primera colateral. Si el cuerpo celular muere (véase más adelante), es obvio que todo el axón se degenera. Inmediatamente después del corte, los extremos seccionados de los segmentos proximal y distal se separan, y el axolema se cierra sobre el extremo de cada muñón, por lo que el axoplasma queda sellado respecto del medio circundante. Como consecuencia del transporte axónico (anterógrado y retrógrado), ambos extremos seccionados se hinchan y forman las denominadas **mazas de retracción**. Después del corte de un nervio periférico, las células de Schwann y las células de tejido conectivo ingresan en la zona de la lesión. Si las superficies de corte de los extremos nerviosos están suficientemente cercanas, las células de Schwann restablecen la continuidad entre ellas. Pero las superficies de corte tienen una tendencia a retraerse debido a tracción del nervio, por lo que deben suturarse.

La *reacción del cuerpo celular* al corte del axón se caracteriza sobre todo por la presencia de **cromatólisis**, es decir, la fragmentación y la disolución de la sustancia de Nissl. También se degrada el aparato de Golgi, el cuerpo celular aumenta de tamaño y el núcleo adopta una localización excéntrica opuesta al cono axónico o de iniciación.

La reacción del cuerpo celular comienza alrededor de un día después de la sección del axón y culmina al cabo de dos semanas. El grado de cromatólisis corresponde al volumen de citoplasma en el axón amputado. *El corte cerca del cuerpo celular puede causar la destrucción de la neurona.*

booksmedicos.org

BOOK'S COPICENTRO USAC / 2016

Regeneración. En el cuerpo celular y el segmento proximal gradualmente se produce una lenta modificación de procesos degenerativos en regenerativos. El cuerpo celular vuelve a adoptar el aspecto original, pero la restitución del cuerpo celular puede requerir muchos meses.

Si el cuerpo celular con un axón *periférico* seccionado sobrevive, por lo general tiene lugar una serie de procesos axónicos regenerativos. A partir del extremo del axón, se forma un cono de crecimiento con filopodios que rápidamente se transforman en varias fibras delgadas con cono de crecimiento y filopodios propios, en lo que se conoce como **emisión de brotes terminales**. Las delgadas fibras nuevas ingresan en el tubo de las células de Schwann donde se encontraba el trozo amputado, si la distancia no es muy grande. Las células de Schwann secretan factores de crecimiento nervioso importantes para el crecimiento. Si la distancia es demasiado grande, las fibras crecen en todas direcciones y se entremezclan con el tejido conectivo que ingresa en el sitio, por lo que puede formarse un **neuroma de amputación**, cuyas fibras sensitivas pueden causar dolor. La *velocidad de crecimiento* de los axones durante la regeneración de un nervio periférico es de alrededor de *1-2 mm por día*, pero disminuye en forma gradual a medida que se acerca a la periferia. Así, de acuerdo con la distancia hasta el objetivo original, la regeneración puede durar varios meses. La mayor parte de las nuevas fibras delgadas formadas por brotación terminal de cada axón aislado nunca alcanzan la parte terminal del nervio, pero vuelven a formarse si una de las fibras regeneradas entra en contacto con un "tubo" de células de Schwann. Una vez alcanzada la terminación, las fibras se relacionan con el órgano diana. Cabe destacar que el *restablecimiento de la comunicación en la periferia es de importancia fundamental para restablecer la función normal*. De todos modos, rara vez se logra un estado funcional tan bueno como el anterior a la lesión.

En este contexto, falta la referencia a la **emisión de brotes colaterales**. Si se secciona sólo una parte de las fibras de un nervio periférico, las restantes emiten numerosas colaterales en la zona terminal remanente para intentar cubrir las posiciones de las fibras perdidas. A menudo, esto se logra en cierto grado. En la **poliomielitis,** hay pérdida de las células motoras del asta anterior, y el restablecimiento parcial de la función motora que se observa después de la enfermedad se debe en parte a la emisión de brotes colaterales.

En el *sistema nervioso central* de los mamíferos, también hay **emisión de brotes colaterales** a partir de fibras nerviosas intactas en una zona desnervada o la adyacente. Por el contrario, en general no se observa regeneración verdadera en el sistema nervioso central, con nuevo crecimiento de axones seccionados, sin que se conozca la causa con exactitud. Los estudios experimentales demuestran que las neuronas maduras no pierden la capacidad para el nuevo crecimiento a través de mayores distancias, dado que pueden crecer a lo largo de células de Schwann en trasplantes de tejido nervioso periférico que parecen tener un efecto estimulante sobre el crecimiento. La incapacidad de los axones centrales de regenerarse en condiciones normales al parecer se debe a la existencia de proteínas inhibidoras específicas relacionadas con la mielina, de las cuales se han identificado varias. En experimentos en animales, se ha demostrado que el uso de anticuerpos contra estas proteínas relacionadas con la mielina puede facilitar la emisión de brotes terminales y el crecimiento lateral de los segmentos proximales de los axones centrales seccionados.

Trasplante de tejido nervioso

A diferencia de las neuronas maduras, las células nerviosas embrionarias inmaduras pueden sobrevivir al traslado o trasplante de un encéfalo (en desarrollo o maduro) a otro. Para el trasplante se utilizan pequeños trozos de tejido del encéfalo fetal donante o una suspensión de neuroblastos. Entonces se introducen el tejido encefálico o la suspensión celular del encéfalo embrionario en la zona del encéfalo o médula espinal del receptor donde se desea trasplantar. En experimentos con animales, se demostró que las células nerviosas inmaduras así trasplantadas, incluso en animales adultos, son capaces de reemplazar células nerviosas encefálicas degeneradas o destruidas del receptor y emitir axones hacia las zonas diana inervadas por las neuronas lesionadas, donde establecen contactos sinápticos funcionales con las neuronas encefálicas del receptor. En seres humanos, es creciente la cantidad de trasplantes de neuronas embrionarias en pacientes con enfermedad de Parkinson, pero aunque los resultados han sido promisorios, todavía es un tratamiento que se encuentra en etapa experimental.

BOOK'S COPICENTRO USAC / 2016

booksmedicos.org

Cuestionario sobre tejido nervioso

1. ¿Qué tipos de prolongaciones presenta un cuerpo de célula nerviosa?
2. ¿Qué partes de una neurona carecen de sustancia de Nissl?
3. ¿Qué componentes son transportados por transporte axónico rápido y cuál es la velocidad que alcanza por día?
4. ¿Cuál es el fundamento biológico celular del mecanismo del transporte axónico?
5. ¿Cómo se clasifican las neuronas de acuerdo con la cantidad de prolongaciones?
6. ¿Cuáles son los componentes ultraestructurales fundamentales de una sinapsis?
7. ¿Por qué no hay un aumento constante de la superficie de membrana celular en una sinapsis como consecuencia del vaciamiento de las vesículas sinápticas?
8. ¿Cómo se clasifican las sinapsis de acuerdo con la localización?
9. ¿Cómo se elimina una sustancia neurotransmisora después de ejercer su función?
10. ¿Cómo se denominan los tres tipos principales de células neuróglicas?
11. Nombre algunas funciones de la neuroglia.
12. ¿Cómo se forma la vaina de mielina periférica?
13. ¿Qué importancia tiene la mielinización para la velocidad de la transmisión nerviosa?
14. ¿Qué partes del tejido conectivo integran un nervio periférico?
15. ¿Qué se entiende por ganglio?
16. ¿Qué forma tienen los receptores del calor y del frío?
17. ¿Cómo está constituido un huso neuromuscular?
18. ¿Cuál es la base estructural de la barrera hematoencefálica?
19. ¿Se forman neuronas nuevas en el individuo adulto?
20. ¿Pueden regenerarse los nervios periféricos?

BOOK'S COPICENTRO USAC / 2016

booksmedicos.org

CAPÍTULO 15

Sistema circulatorio

"El corazón de los animales es el fundamento de sus vidas, el soberano de todo su interior, el sol de su microcosmos, aquello de lo cual depende todo crecimiento, de lo cual proviene todo poder".

William Harvey

El sistema circulatorio comprende el corazón y el conjunto de los vasos sanguíneos y linfáticos.

El corazón bombea la sangre a las **arterias**, que la distribuyen al territorio microvascular en los distintos tejidos y órganos (Fig. 15-1). El **territorio microvascular** comienza con las **arteriolas**, que conducen la sangre a una red densa de **capilares**, desde donde la sangre es recogida en **vénulas**. En el territorio microvascular ocurre el intercambio de gases, agua, sales, metabolitos y hormonas entre los capilares y las vénulas y los tejidos circundantes. Algunos tipos celulares de la sangre pueden atravesar las vénulas más pequeñas y llegar hasta los tejidos. Las **venas** transportan la sangre de regreso desde el territorio microvascular hacia el corazón. Con este órgano como punto de partida, los vasos sanguíneos conforman dos circulaciones (Fig. 15-1), de las cuales la **circulación pulmonar** (circulación menor o circuito menor) transporta la sangre hacia los pulmones y de regreso al corazón, mientras que la **circulación sistémica** (circulación mayor o circuito mayor) transporta la sangre hacia todos los demás tejidos del organismo y de regreso al corazón.

El **sistema de vías linfáticas** se compone de **capilares linfáticos** y **vasos linfáticos**. Este sistema drena el líquido tisular de los espacios intercelulares y desemboca en las venas de la base del cuello (véase la Fig. 15-1). En su recorrido, la linfa atraviesa los **ganglios linfáticos,** desde los cuales transporta linfocitos hacia la sangre. Muchas moléculas, como lípidos y proteínas de alto peso molecular, también son transportadas por las vías linfáticas a la sangre.

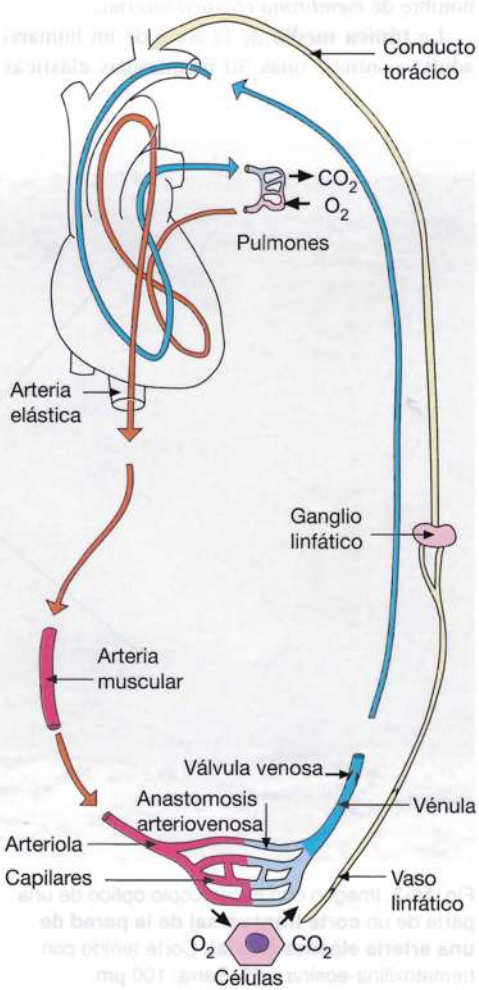

Fig. 15-1. Dibujo esquemático del **sistema circulatorio**. (Según Gardner, Gray y O'Rahilly).

Estructura de los vasos sanguíneos

La pared vascular de todo el sistema circulatorio posee un revestimiento interno liso compuesto por una única capa de **células endoteliales**. Los capilares están constituidos exclusivamente por esta capa de células endoteliales, mientras que los demás vasos presentan capas complementarias de tejido alrededor del endotelio. Estas capas contienen cantidades variables de tejido conectivo y células musculares lisas, y todos los vasos de diámetro mayor que los capilares poseen una *túnica íntima* interna, una *túnica media* intermedia y una *túnica adventicia* externa (Fig. 15-2). Por lo general, estas 3 capas presentan la siguiente composición: la **túnica íntima** posee una única capa de células endoteliales rodeada por una capa de tejido conectivo subendotelial; la **túnica media** se compone de una disposición concéntrica de tejido conectivo y células musculares lisas; la **túnica adventicia** es un revestimiento externo de tejido conectivo, que se continúa con el tejido conectivo circundante. *Al hablar del diámetro de los vasos sanguíneos, siempre se hace referencia al diámetro luminal.*

BOOK'S COPICENTRO USAC / 2016

booksmedicos.org

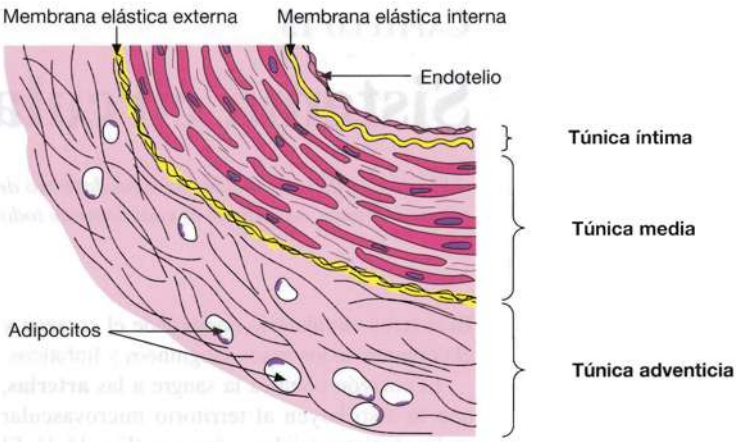

Fig. 15-2. Dibujo esquemático de la **división histológica general de la pared vascular en tres capas o túnicas concéntricas** (como ejemplo, se muestra una arteria muscular).

Arterias

Las **arterias** (gr. *arteria*, tubo aéreo; los antiguos griegos creían que las arterias eran vasos portadores de aire) transportan la sangre hacia el territorio microvascular en los tejidos y órganos (véase la Fig. 15-1). Comienzan con la aorta (la arteria principal) y el tronco pulmonar (la arteria pulmonar), que parten desde los ventrículos izquierdo y derecho, respectivamente. De estos vasos parten, por ramificaciones sucesivas, gran número de arterias de diámetro decreciente en el sentido del flujo sanguíneo. Sin embargo, la capacidad acumulada de todas las ramificaciones aumenta en forma gradual, lo cual causa disminución de la velocidad de flujo y de la presión sistólica (la presión en el sistema arterial durante la sístole o contracción cardíaca).

La pared arterial es fuerte debido al contenido de músculo liso y elastina (véase la Fig. 15-2). Por lo general, en los cortes histológicos las arterias se diferencian con facilidad de las venas, porque la gruesa pared impide el colapso del vaso durante la preparación, mientras que las venas de paredes finas a menudo están más o menos colapsadas.

Las arterias más grandes contienen numerosas membranas elásticas en la pared y se denominan **arterias elásticas**. Al ramificarse se continúan como arterias más pequeñas, las **arterias musculares**, en cuyas paredes predominan las células musculares lisas. Las arterias más pequeñas o **arteriolas** se consideran parte del territorio microvascular.

La pared de las arterias se caracteriza porque una membrana elástica diferenciada, la **membrana** o **lámina elástica interna**, separa la túnica íntima de la túnica media, mientras que por lo general una **membrana** o **lámina elástica externa**, menos definida, separa la túnica media de la adventicia.

Arterias elásticas

Las arterias elásticas tienen un diámetro superior a 10 mm e incluyen la aorta, el tronco pulmonar con las arterias pulmonares, la arteria carótida común y la arteria subclavia. La arteria elástica más grande es la aorta (Fig. 15-3).

La **túnica íntima** presenta en su interior células endoteliales poligonales y tan aplanadas que, en condiciones normales, en preparados para el microscopio óptico sólo se distingue el núcleo (también aplanado) como un abultamiento luminal. Mediante microscopia electrónica, se observa que las células endoteliales están unidas por medio de zonulae occludentes. El citoplasma contiene vesículas que se cree que tienen actividad de transporte transendotelial (las características citológicas generales de las células endoteliales y sus funciones se verán con mayor detalle al estudiar los capilares). Una lámina basal separa el endotelio de una capa subendotelial de tejido conectivo laxo, que contiene células musculares lisas aisladas y fibroblastos dispersos. La capa elástica más interna de la túnica media recibe el nombre de *membrana elástica interna*.

La **túnica media** de la aorta de un humano adulto contiene unas 50 membranas elásticas

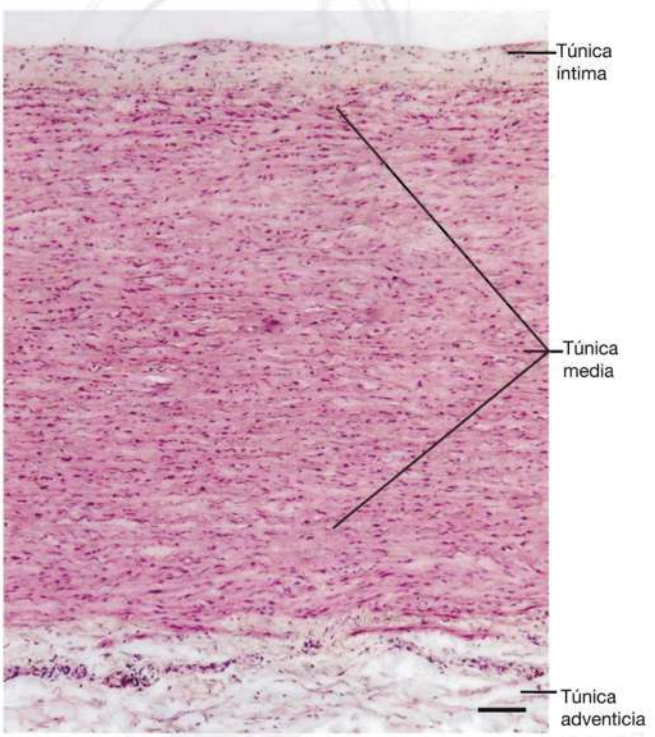

Fig. 15-3. Imagen con microscopio óptico de una parte de un **corte transversal de la pared de una arteria elástica (aorta).** Corte teñido con hematoxilina-eosina. ×65. Barra: 100 µm.

BOOK'S COPICENTRO USAC / 2016

booksmedicos.org

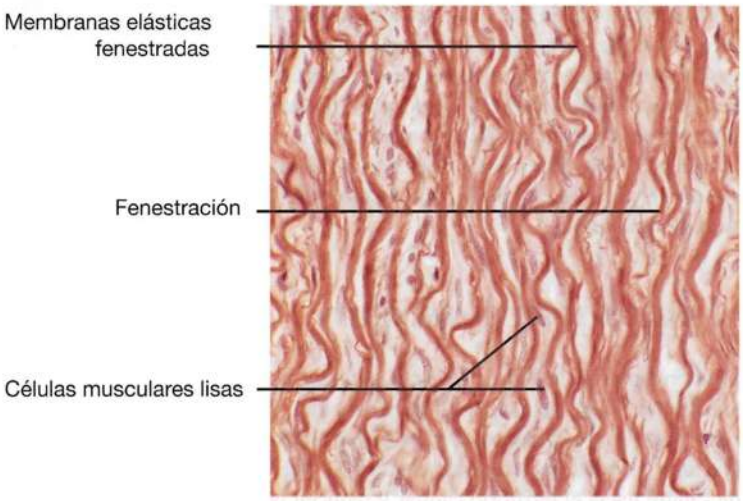

Fig. 15-4. Imagen con microscopio óptico de la **túnica media de una arteria elástica (aorta).** Corte teñido con orceína. ×440. Barra: 20 µm.

fenestradas dispuestas en círculo alrededor de la luz (Figs. 15-3 y 15-4). Entre las membranas elásticas, se encuentran células musculares lisas que se fijan a las membranas. Además, se observan fibras elásticas y colágenas incluidas en una sustancia fundamental basófila compuesta en su mayor parte por proteoglucanos ácidos.

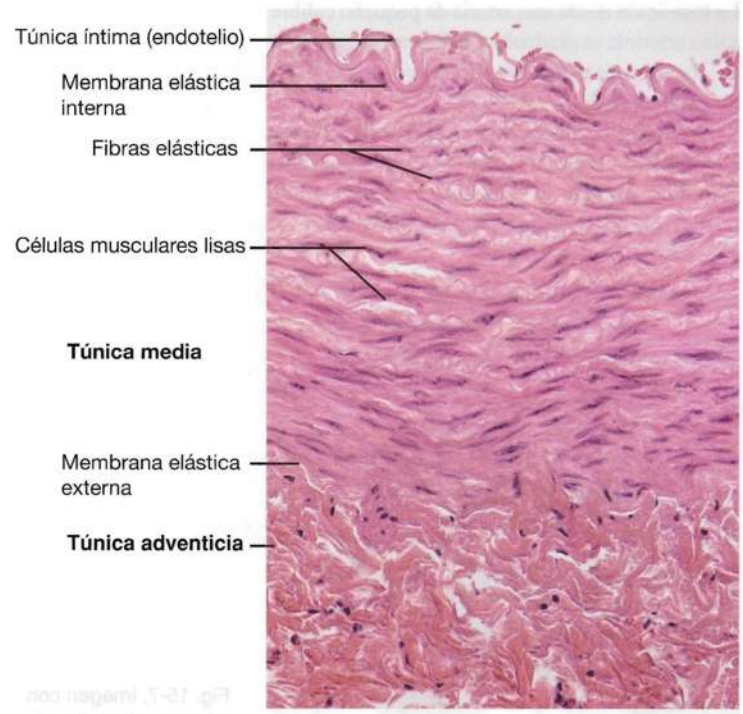

Fig. 15-5. Imagen con microscopio óptico de una parte de un **corte transversal de la pared de una arteria muscular**. Corte teñido con hematoxilina-eosina. ×350. Barra: 20 µm.

Las *células musculares lisas constituyen el único tipo celular en la túnica media* y producen todos sus componentes extracelulares.

La **túnica adventicia** es bastante delgada en las arterias elásticas (véase la Fig. 15-3) y se compone de tejido conectivo que, en su mayor parte, contiene fibras colágenas. La *membrana elástica externa* se define como la lámina elástica fenestrada más externa de la túnica media. La adventicia y la porción externa de la túnica media contienen pequeños vasos sanguíneos y linfáticos, **vasa vasorum**, mientras que la porción más luminal de la pared vascular se nutre por difusión desde la luz, proceso facilitado por las fenestraciones de las membranas elásticas. Los vasa vasorum están acompañados por pequeños nervios.

La sangre es impulsada por las contracciones rítmicas del corazón hacia las arterias, por lo que tienen pulso. En cada sístole (contracción de los ventrículos cardíacos), aumenta pasivamente el calibre de las arterias elásticas, dado que las membranas elásticas de la pared arterial retienen por cierto tiempo la energía de la contracción cardíaca. Durante la diástole cardíaca (fase de relajación), se libera esta energía cuando las paredes arteriales elásticas se contraen, por lo que el flujo de la sangre se mantiene durante la diástole. De este modo, la pared elástica arterial modera las variaciones de presión y favorece un flujo sanguíneo más uniforme en las porciones más periféricas del sistema arterial.

Arterias musculares

Las arterias musculares constituyen la mayor parte de las arterias del organismo. El diámetro varía entre 10 mm y 0,1 mm. La pared es relativamente gruesa en comparación con el diámetro vascular, debido a la gran cantidad de músculo liso que posee la túnica media y que le da el nombre a este tipo de arterias (Fig. 15-5).

En las arterias musculares pequeñas, la **túnica íntima** se compone sólo de las células endoteliales aplanadas que se ubican directamente sobre la membrana elástica interna (Fig. 15-5), apenas separadas por una lámina basal. Las células endoteliales poseen evaginaciones basales que se extienden a través de la lámina basal y la membrana elástica interna, y entran en contacto con las células musculares lisas subyacentes. En la región de contacto, pueden encontrarse nexos. El endotelio es igual que en las arterias elásticas y también aquí las células están unidas mediante zonulae occludentes y nexos. En las arterias musculares más grandes, se observa una capa de tejido conectivo subendotelial.

La **membrana elástica interna** está bien desarrollada en las arterias musculares, y en los cortes teñidos con hematoxilina-eosina se distingue como una línea ondeada refringente (Figs. 15-5 y 15-6).

BOOK'S COPICENTRO USAC / 2016

booksmedicos.org

Fig. 15-6. Imagen con microscopio óptico de una **arteria muscular pequeña**. Corte teñido con orceína. ×165. Barra: 50 µm.

El borde ondulado se debe a que el músculo liso de la túnica media se retrae después de producida la muerte por contracción agónica (gr. *agonia*, lucha [a muerte]), lo cual causa pliegues longitudinales en la membrana elástica interna.

En las arterias musculares grandes, la **túnica media** contiene más de 10 capas de células musculares lisas en disposición concéntrica (véase la Fig. 15-5), mientras que en las arterias pequeñas se observan 4 a 10 capas. Entre las células musculares aparecen fibras colágenas y elásticas incluidas en una matriz glucoproteica que se tiñe con intensidad con la reacción de PAS. Al igual que en las arterias elásticas, las musculares son las únicas células de la túnica media y también aquí producen todos los componentes extracelulares.

En la transición a la túnica adventicia, la **membrana elástica externa** de las arterias musculares grandes forma una línea limitante, aunque menos definida que la membranaelástica interna, y a veces está dividida en varias capas. A menudo, las arterias pequeñas carecen por completo de membrana elástica externa.

La **túnica adventicia** es gruesa en las arterias musculares (Figs. 15-5 y 15-6). Se compone de tejido conectivo laxo y contiene vasa vasorum y numerosos nervios que penetran en la porción más externa de la túnica media.

Las arterias musculares regulan el flujo sanguíneo a un tejido u órgano determinado, por lo que también son denominadas **arterias de distribución**. El fundamento estructural de este proceso se encuentra en las células musculares lisas de la túnica media que, por contracción, causan estrechamiento de la luz. Las células de la túnica media son inervadas por fibras noradrenérgicas vasoconstrictoras y, en algunos casos, también por fibras colinérgicas vasodilatadoras (véase con más detalle la regulación del flujo sanguíneo, más adelante). Por lo general, las células musculares se encuentran en un estado de contracción parcial denominado **tono**.

Sistema microvascular

El intercambio de sustancias entre la sangre y los tejidos tiene lugar en el sistema microvascular, y sobre todo en los **capilares**. Por su túnica media bastante gruesa, las arteriolas regulan el flujo de sangre hacia el territorio capilar y reducen la presión arterial hasta alcanzar un nivel que soporta la pared capilar, por lo que se denominan **vasos de resistencia**. Los capilares se continúan en las vénulas poscapilares, que se unen para formar vénulas más grandes. Las vénulas poscapilares son la porción más importante del conjunto de vasos en lo referido a la migración de linfocitos y granulocitos a través de la pared vascular; además, allí tiene lugar la mayor parte del intercambio de las moléculas hidrosolubles más grandes, en especial, proteínas.

Arteriolas

La transición desde una arteria de pequeño calibre a una arteriola es gradual; se define arbitrariamente a la arteriola como el *vaso sanguíneo arterial de diámetro menor de 100 µm*.

La **túnica íntima** se compone de células endoteliales aplanadas (Fig. 15-7), relacionadas mediante zonulae occludentes y nexos. Desde la porción basal de las células endoteliales, se

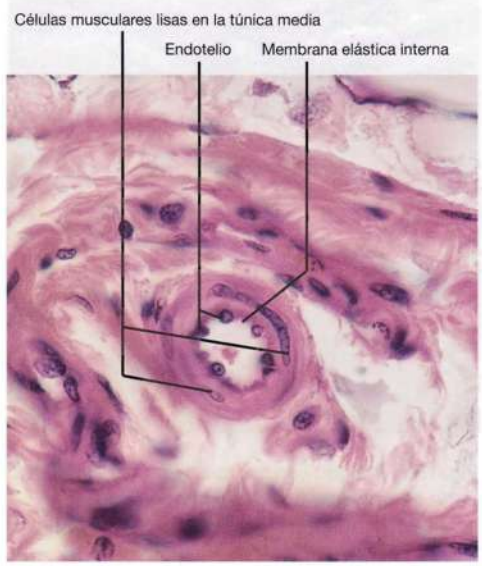

Fig. 15-7. Imagen con microscopio óptico de una **arteriola**. Corte teñido con hematoxilina-eosina. ×540. Barra: 10 µm.

BOOK'S COPICENTRO USAC / 2016

booksmedicos.org

Estructura de la pared arterial en relación con la edad

La estructura histológica descrita de las distintas partes del sistema circulatorio corresponde a las condiciones en el adulto joven. A medida que se envejece se producen cambios estructurales en los vasos, en especial en las arterias, cuyas paredes se tornan más rígidas. Este aumento de rigidez se denomina **arteriosclerosis**, con independencia de la causa. Las modificaciones normales por el envejecimiento incluyen engrosamientos de la íntima, duplicación de la lámina elástica interna, aparición de colágeno en lugar de células musculares lisas y fibras elásticas en la túnica media, con la consiguiente mayor rigidez de la pared vascular, que contribuye al aumento "normal" de la presión arterial sistólica relacionada con la mayor edad. Salvo estos cambios, la arteriosclerosis no produce síntomas por sí misma.

Por el contrario, la **aterosclerosis** (o ateromatosis) tiene gran importancia clínica, dado que en la sociedad occidental moderna es la patología arterial más frecuente y produce más de la mitad de todas las muertes, pues es la principal causa de cardiopatía isquémica y de apoplejía (accidente vascular encefálico). Las modificaciones ateroscleróticas comienzan en la túnica íntima y se caracterizan por engrosamientos o **placas** como consecuencia de la proliferación de células musculares lisas (que migraron a la túnica íntima después de atravesar la lámina elástica interna), acumulación de lípidos en estas células y en macrófagos, y fibrosis como consecuencia del depósito de fibras colágenas. Después de cierto tiempo, las células llenas de lípido mueren, por lo que el contenido lipídico con colesterol abundante se deposita sobre el tejido de la íntima, donde causa inflamación crónica. La denominación aterosclerosis (gr. *athere*, espeso; *skleros*, duro) se debe a la aparición del componente blando con abundancia de lípidos y al componente fibroso duro de la placa aterosclerótica, también denominado **ateroma**. Las placas ateroscleróticas se encuentran especialmente en las arterias coronarias, cerebrales y de los miembros inferiores. En las arterias de pequeño calibre, por ejemplo las coronarias, pueden causar estrechamiento de la luz con disminución de la irrigación sanguínea, pero además la condición puede complicarse si la placa aterosclerótica produce lesión del endotelio, lo cual lleva a la formación de trombos como consecuencia del contacto directo de los trombocitos sanguíneos con las fibras colágenas de la pared vascular (véase la sección sobre función de los trombocitos en el Capítulo 10, pág. 242). La formación de trombos puede provocar la oclusión total del vaso y la consecuente muerte tisular o **infarto** (lat. *infarcere*, ocluir, introducir) en la zona irrigada por las arterias en cuestión. En particular, la elevada frecuencia de **oclusión coronaria** con **infarto agudo del miocardio (IAM)** contribuye al muy alto índice de mortalidad de la aterosclerosis.

La causa de la mayor frecuencia de aterosclerosis en la sociedad occidental sólo se conoce en parte, pero existen evidencias bien documentadas de la relación entre las concentraciones elevadas de colesterol plasmático y el riesgo de cardiopatía isquémica. En las placas ateroscleróticas, se captan sobre todo los lípidos LDL (ing. *low density lipoprotein*, lipoproteínas de baja densidad) y los riesgos se incrementan en especial con los aumentos de esta fracción lipoproteica con abundancia de colesterol (véase LDL en la sección de hígado, en el Capítulo 18). Otros factores de riesgo importantes son el hábito de fumar, la hipertensión arterial y la predisposición genética.

extienden prolongaciones que forman contactos mioendoteliales con las células musculares lisas de la túnica media, al igual que en las arterias musculares. Por lo general, en las arteriolas hay una *membrana elástica interna bien definida*, que falta en las ramificaciones terminales, denominadas metarteriolas (véase más adelante).

La **túnica media** se compone de 1-3 capas de células musculares lisas, dispuestas en círculos concéntricos (Figs. 15-7 y 15-8).

La **túnica adventicia** se compone de tejido conectivo laxo. Las arteriolas carecen de membrana elástica externa definida.

Las ramificaciones terminales de las arteriolas, denominadas **metarteriolas** con **esfínter precapilar** (Fig. 15-9), regulan de modo preciso el flujo sanguíneo en el territorio capilar. El diámetro luminal disminuye gradualmente hasta el diámetro del capilar, es decir, unos 10 µm. Aquí, las células endoteliales sólo están rodeadas por algunas células musculares lisas, alrededor de las cuales hay tejido conectivo perivascular. Las arteriolas, incluso las metarteriolas, están inervadas por fibras simpáticas noradrenérgicas vasoconstrictoras, pero también actúan los productos metabólicos locales (véase más adelante).

BOOK'S COPICENTRO USAC / 2016

booksmedicos.org

Fig. 15-8. Imagen captada con microscopio electrónico de transmisión de una **arteriola pequeña**, con una capa de músculo liso en la túnica media. ×2500. Barra: 5 µm. (Cedida por S.-O. Bohman).

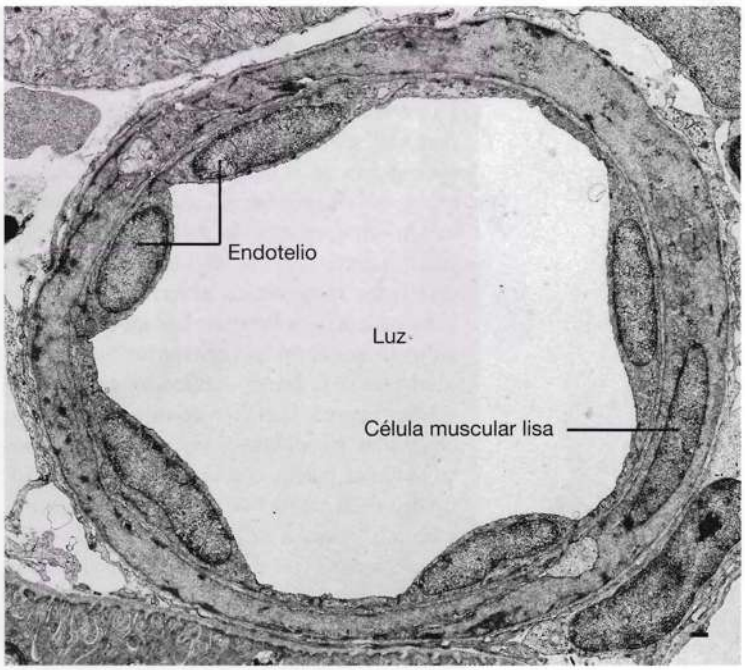

Las arteriolas se denominan vasos de resistencia, dado que el grado de contracción tónica del músculo liso de estos vasos determina el grado de resistencia periférica y, en consecuencia, la presión sanguínea diastólica.

Capilares

Los capilares (lat. *capillus*, cabello) son los vasos sanguíneos más pequeños, con un diámetro luminal en promedio inferior a 10 µm. Los capilares se anastomosan y forman una red continua, el **lecho** o **territorio capilar** (véase la Fig. 15-9), que recibe sangre de varias arteriolas. Su conformación presenta gran variación en los distintos tejidos y órganos.

Por lo general, hay menor cantidad de sangre en el lecho capilar de lo que éste puede contener. Esto se debe a que, en condiciones normales, un territorio capilar presenta "**canales o vías preferenciales**" que son capilares con diámetro algo más grande que el de los demás capilares y que representan una vía directa entre una metarteriola y una vénula poscapilar (véase la Fig. 15-9). El resto de los capilares son ramificaciones desde la vía preferencial y forman una red anastomosada que relaciona las metarteriolas con las vénulas poscapilares. En su inicio en la metarteriola, los capilares están rodeados por células musculares lisas, los **esfínteres precapilares**. Por la vía preferencial siempre fluye sangre, mientras que los demás capilares no se abren todos al mismo tiempo, salvo en casos de gran demanda de oxígeno. La cantidad de sangre que atraviesa la vía preferencial varía de acuerdo con el grado de contracción de la metarteriola, mientras que la cantidad de sangre que llega hasta los demás capilares del lecho capilar es controlada por el grado de constricción de los esfínteres precapilares.

La *pared capilar* está compuesta por una capa de **células endoteliales** y una **lámina basal** que incluye **pericitos** (células pericapilares) dispersos (Figs. 15-11 y 15-14). Una sola célula endotelial puede extenderse alrededor de toda la luz del vaso en los capilares pequeños, mientras que 2 o 3 células rodean la luz de los capilares más grandes.

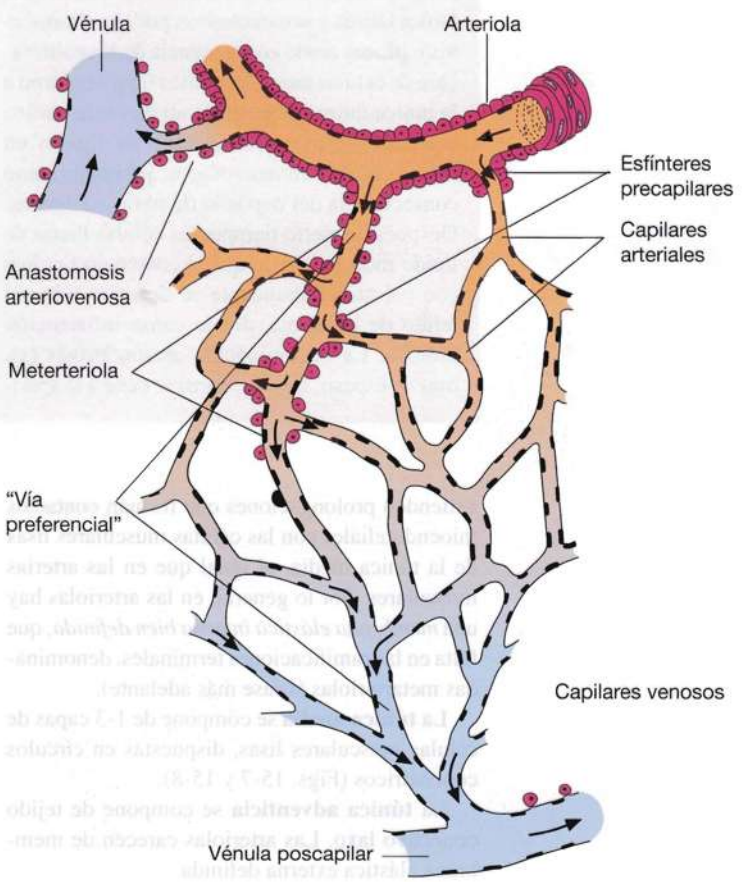

Fig. 15-9. Dibujo esquemático de la **conformación general de un territorio capilar** (véase el texto para los detalles). (Según Bailey, en Copenhaver, Kelly y Wood).

BOOK'S COPICENTRO USAC / 2016

booksmedicos.org

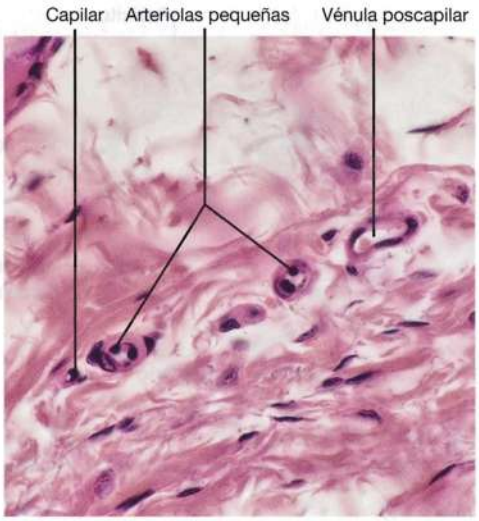

Fig. 15-10. Imagen con microscopio óptico de **arteriolas pequeñas**, un **capilar** y una **vénula poscapilar**, es decir, vasos pertenecientes a la región de la microvasculatura. Corte teñido con hematoxilina-eosina. ×440. Barra: 20 µm.

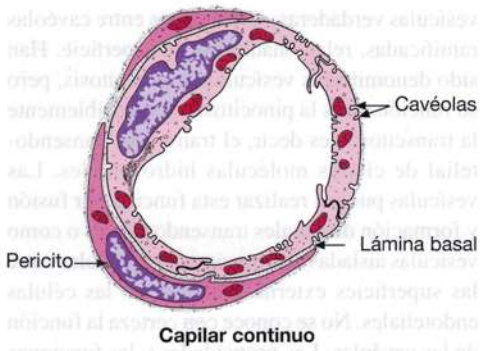

Fig. 15-11. Dibujo esquemático de un **capilar continuo**. (Según Fawcett, en Orbison y Smith).

Se considera que la superficie endotelial de los capilares representa alrededor del 85% de la superficie total de endotelio en el sistema circulatorio.

Mediante microscopia óptica, se observa que el aspecto de los capilares de distintos tejidos y órganos es muy similar (Fig. 15-10), pero con microscopia electrónica se diferencian *tres tipos principales* de capilares: *continuos, fenestrados y sinusoides*.

Los **capilares continuos** son los más comunes y se encuentran en los tres tipos de tejido muscular y en el tejido pulmonar, el encéfalo y el tejido conectivo. El espesor de la pared de los capilares totalmente abiertos es de unos 0,2 µm, salvo a la altura del núcleo celular, donde es más gruesa (Figs. 15-11 y 15-12). El citoplasma contiene los orgánulos habituales, pero sólo en pequeña cantidad. Un rasgo ultraestructural característico es la presencia de gran cantidad de pequeñas invaginaciones, fositas o **cavéolas** (lat. *caveola*, cueva pequeña) con diámetro bastante uniforme de unos 70 nm en el plasmalema luminal (hacia la sangre) o abluminal (hacia la lámina basal) (Fig. 15-13). Las cavéolas pueden estar ramificadas y formar cadenas que posiblemente den origen a canales transendoteliales. En el interior de la célula se distingue gran cantidad de siluetas vesiculares pequeñas, muchas de las cuales no corresponden a

Fig. 15-12. Imagen captada con microscopio electrónico de transmisión de un **capilar continuo** del músculo esquelético. ×25.000. Barra: 500 nm (Cedida por J.P. Kroustrup).

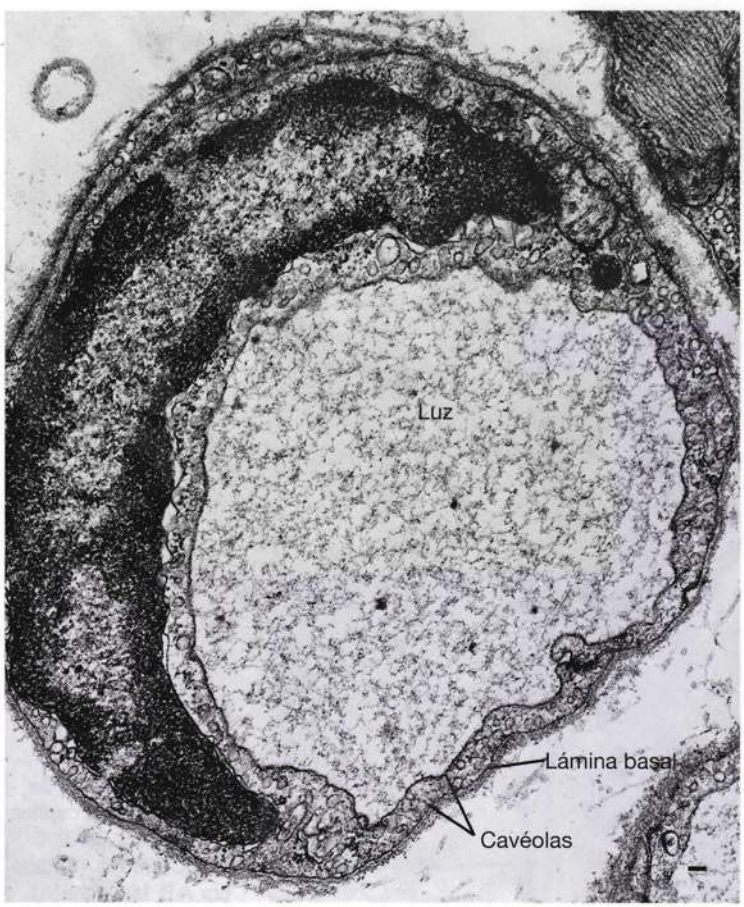

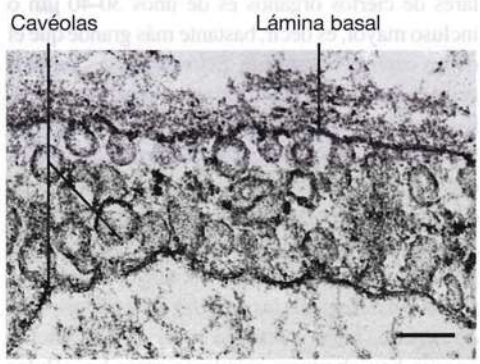

Fig. 15-13. Imagen captada con microscopio electrónico de transmisión de un **pequeño corte de la pared de un capilar continuo**. ×78.000. Barra: 100 nm (Cedido por J.P. Kroustrup).

BOOK'S COPICENTRO USAC / 2016

booksmedicos.org

vesículas verdaderas, sino a cortes entre cavéolas ramificadas, relacionadas por la superficie. Han sido denominadas vesículas de pinocitosis, pero su función no es la pinocitosis sino posiblemente la transcitosis, es decir, el transporte transendotelial de ciertas moléculas hidrosolubles. Las vesículas pueden realizar esta función por fusión y formación de canales transendoteliales o como vesículas aisladas con movimiento pendular entre las superficies externa e interna de las células endoteliales. No se conoce con certeza la función de las cavéolas. Las propiedades y las funciones de las células endoteliales se verán con mayor detalle más adelante.

Las células endoteliales están relacionadas mediante contactos oclusivos, entre los cuales las células están separadas por un espacio intercelular de 10-20 nm de ancho. En su parte externa, el endotelio está limitado por una **lámina basal** continua similar a la lámina basal de otros epitelios.

Capilares fenestrados. A diferencia de los capilares continuos, que poseen un citoplasma coherente sin discontinuidades, los capilares fenestrados presentan **fenestraciones** (lat. *fenestra*, ventana) en las células endoteliales. Los capilares fenestrados se encuentran en la lámina propia del tubo digestivo, en los riñones y en las glándulas endocrinas.

Estos capilares se caracterizan por la presencia de células endoteliales muy aplanadas, de un espesor de 0,1 µm o menos, en las que hay fenestraciones redondeadas de un diámetro de 70 nm en promedio (Figs. 15-14 y 15-15). Las fenestraciones están cerradas por un **diafragma** más delgado que una membrana trilaminar densamente cubierta de proteoglucanos (véase capilares de los glomérulos renales, pág. 452). El citoplasma contiene escasas vesículas. Las células están unidas mediante contactos oclusivos, como en los capilares continuos, y la **lámina basal** es *continua*.

Sinusoides. El diámetro luminal de los capilares de ciertos órganos es de unos 30-40 µm o incluso mayor, es decir, bastante más grande que el de los capilares comunes. Estos capilares grandes se encuentran en *hígado*, *bazo* y *médula ósea*. Por lo general no son cilíndricos, sino que se adaptan a los espacios entre las placas o cordones epiteliales de los órganos donde se encuentran. En consecuencia, *a menudo presentan un recorrido retorcido y sinuoso, por lo que se denominan sinusoides* (lat. *sinus*, onda o giro). Además del mayor calibre y la forma más irregular, *las paredes de los sinusoides de hígado, bazo y médula ósea* se diferencian porque hay aberturas regulares entre las células endoteliales. En los sinusoides hepáticos, las células endoteliales de algunos sitios están unidas mediante contactos oclusivos localizados y nexos. No obstante, como característica especial de estos

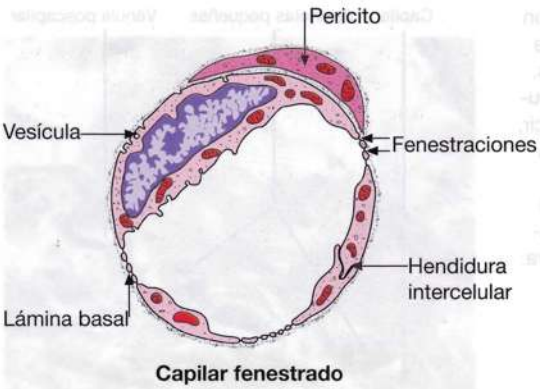

Fig. 15-14. Dibujo esquemático de un **capilar fenestrado**. (Según Fawcett, en Orbison y Smith).

sinusoides, aparecen *agujeros* citoplasmáticos en las células endoteliales, con un diámetro de 0,1 µm en promedio. Estos orificios *no* están cerrados por un diafragma, por lo que se diferencian con claridad de los poros de los capilares fenestrados debido a su tamaño y las características de verdaderos agujeros. En los tres tipos de sinusoides, la membrana basal es incompleta o está ausente. Los distintos tipos de sinusoides se describen con mayor detalle en relación con los órganos correspondientes. En la hipófisis y las

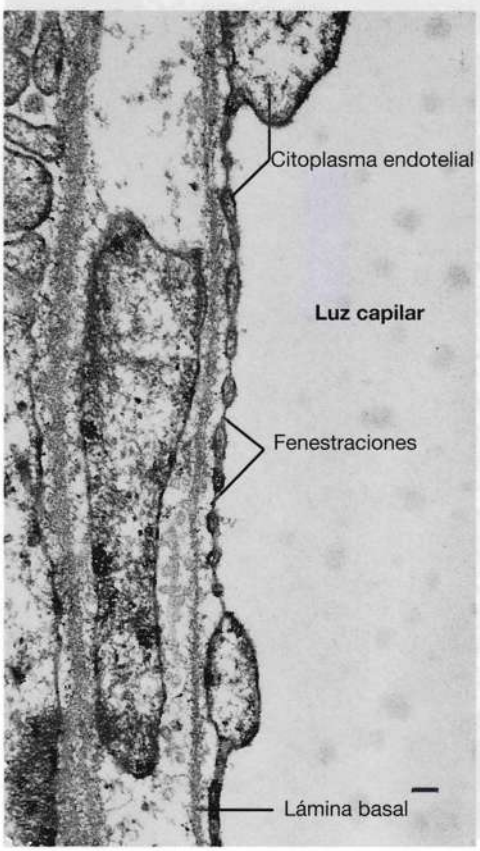

Fig. 15-15. Imagen captada con microscopio electrónico de transmisión de **una parte de la pared de un capilar fenestrado**. ×38.000. Barra: 200 nm. (Cedido por A.B. Maunsbach).

BOOK'S COPICENTRO USAC / 2016

booksmedicos.org

suprarrenales, se encuentran capilares fenestrados de diámetro inusualmente grande. En ocasiones, también se denominan sinusoides, aunque por su estructura no pueden compararse con los anteriores.

Los **pericitos** son células alargadas cuyo citoplasma ramificado rodea el endotelio capilar sin formar una capa continua (véase la Fig. 15-11). Se ubican en una división de la lámina basal. Mediante métodos inmunohistoquímicos se demostró que contienen los componentes de un aparato contráctil (entre ellos, actina, miosina y tropomiosina), por lo que podrían influir sobre el flujo sanguíneo a través de los capilares y las vénulas poscapilares. Representan un tipo de células madre para las células de la túnica media de los vasos más grandes y desempeñan un papel importante en la regeneración y la neoformación de vasos sanguíneos (véase la pág. 383).

Vénulas

Por unión de capilares se forman las **vénulas poscapilares** más pequeñas, con un diámetro de 10 a 50 µm. La pared se compone de una delgada capa de endotelio, en la cual las células están relacionadas mediante contactos oclusivos menos desarrollados que en las arterias y los capilares. Esta forma de contacto oclusivos de organización laxa se encuentra en todas las vénulas y representa el *contacto endotelial menos denso de todo el sistema de vasos sanguíneos, salvo ciertos sinusoides* antes mencionados.

El endotelio descansa sobre una lámina basal rodeada por una capa de pericitos que gradualmente se hace más continua, con el diámetro creciente de las vénulas. Cuando el diámetro alcanza más de 50 µm, aparecen células musculares lisas alrededor del endotelio, por lo que estas vénulas se denominan vénulas musculares (Fig. 15-16) y a menudo acompañan a las arteriolas. A diferencia de las arteriolas, la luz de las vénulas musculares de los preparados histológicos comunes suele estar colapsada. *Nunca se encuentran membranas elásticas interna o externa.*

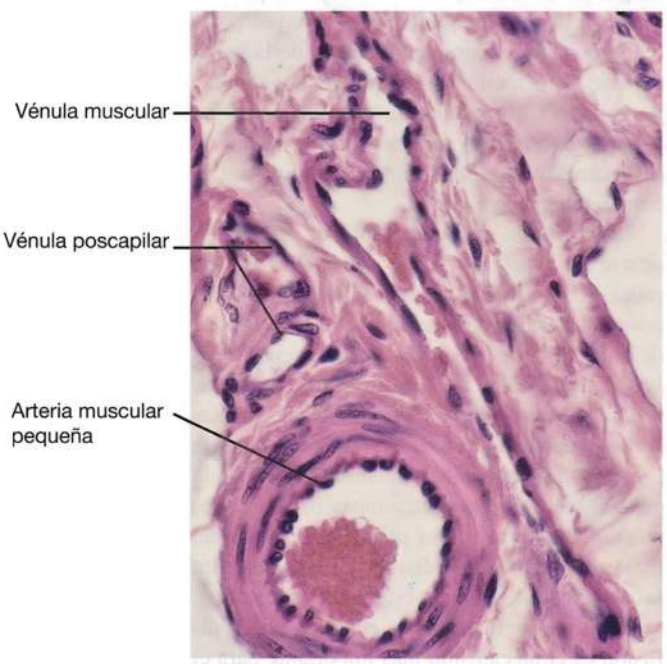

Fig. 15-16. Imagen con microscopio óptico que muestra una **vénula poscapilar** y una **vénula muscular**. Además, se observa una **arteria muscular pequeña**. Corte teñido con hematoxilina-eosina. ×440. Barra: 20 µm.

Funciones reguladoras de las células endoteliales

Además de constituir una barrera de permeabilidad selectiva para el intercambio de sustancias entre la sangre y los tejidos (véase más adelante), el endotelio de los vasos sanguíneos tiene muchas otras funciones, dado que sintetiza y secreta varias sustancias que influyen sobre la coagulación sanguínea, la tensión arterial, el flujo sanguíneo local, la migración de células a través de la pared vascular y los factores de crecimiento. La actividad secretora de las células endoteliales contrasta con el modesto contenido de orgánulos secretores (RER, aparato de Golgi y gránulos de secreción), pero se compensa con su inmensa cantidad en todo el organismo.

La *superficie luminal* de las células endoteliales normalmente *no puede activar los trombocitos*, lo cual conduciría a la formación de trombos plaquetarios (véase la función de los trombocitos en el Capítulo 10, p. 240). La causa de las propiedades no trombogénicas de la superficie endotelial se relaciona con su producción de sustancias anticoagulantes, por ejemplo, el glucosaminoglucano **heparansulfato,** que se fija al plasmalema en la superficie luminal de las células endoteliales. Además, *las células endoteliales secretan otras sustancias que influyen sobre la coagulación sanguínea,* por ejemplo el derivado de las prostaglandinas **prostaciclina (PGI_2)** y **óxido nítrico (NO)**, que inhiben la adhesión entre los trombocitos, por lo que son anticoagulantes (además, ambos tienen acción vasodilatadora; véase más adelante). Por el contrario, en el caso de daño del endotelio, las células endoteliales intervienen activamente en la adhesión y la activación de las plaquetas, por ejemplo, por liberación de **factor de von Willebrand** (factor de coagulación VIIa) almacenado en los **gránulos de Weibel-Palade**, que desde el punto de vista estructural son vesículas alargadas limitadas por membrana que sólo se encuentran en el endotelio de las arterias. Estos

BOOK'S COPICENTRO USAC / 2016

booksmedicos.org

gránulos se vacían en los casos de lesión de la pared vascular y favorecen así la formación de un trombo plaquetario y la consecuente hemostasia de un vaso lesionado (véase el Capítulo 10, pág. 240). Además, el endotelio de todo el sistema de vasos sanguíneos secreta el factor de von Willebrand sin previo almacenamiento en gránulos de Weibel-Palade.

En caso de lesión, el endotelio se regenera por mitosis de las células endoteliales circundantes no lesionadas, que migran hacia la zona destruida, reemplazan las células lesionadas y restablecen el revestimiento endotelial. Ante la neoformación de vasos sanguíneos (angiogénesis), el endotelio también prolifera y forma prolongaciones macizas que después se canalizan (véase más adelante). En condiciones normales, el endotelio es una población celular que se renueva muy lentamente.

Las células endoteliales secretan numerosas sustancias que afectan el músculo liso de los vasos y, en consecuencia su grado de contracción, por ejemplo, las sustancias vasodilatadoras **prostaciclina (PGI_2)** y **óxido nítrico (NO)** y la vasoconstrictora **endotelina 1**. La cantidad y el tipo de sustancias secretadas son regulados, entre otros factores, por mecanorreceptores de las células endoteliales, que reaccionan ante el estiramiento y las tensiones por desplazamiento a lo largo del endotelio (fuerzas de cizalla) desencadenados por la presión y el flujo sanguíneos. La secreción también es afectada por sustancias disueltas en la sangre, por ejemplo, el contenido de O_2 y de CO_2. Las sustancias secretadas son moléculas de señal con efecto paracrino y tienen gran importancia para la regulación de la irrigación sanguínea local en un tejido. Al actuar sobre el grado de constricción de las arteriolas, también influyen sobre la tensión arterial general. Las células endoteliales producen este efecto al secretar la **enzima convertidora de angiotensina (ACE**, *a*ngiotensin-*c*onverting *e*nzyme), que transforma la angiotensina I en angiotensina II, de fuerte efecto vasoconstrictor y, en consecuencia, estimulante de la tensión arterial (véase la síntesis de angiotensina I con mayor detalle en el Capítulo 20).

Las células endoteliales también sintetizan sustancias que controlan *la migración de leucocitos a través de la pared vascular*. Son moléculas de adhesión celular que se incorporan al plasmalema luminal, donde se unen a ligandos en la superficie de los leucocitos, que así se fijan al endotelio de la correspondiente sección del vaso, como inicio de la migración a través de la pared vascular (véase también inflamación en el Capítulo 8, pág. 220). Esta migración celular tiene lugar sobre todo en las *vénulas poscapilares*. El pasaje de linfocitos ocurre siempre en las vénulas poscapilares especiales con endotelio cúbico denominadas **vénulas de endotelio alto (HEV**, high endothelial venules) de los órganos linfáticos secundarios, como una parte del proceso de recirculación de los linfocitos entre la sangre y los tejidos durante su "patrullaje" del organismo (véase el Capítulo 16). Estas vénulas especiales expresan permanentemente moléculas de adhesión celular denominadas **adresinas**, que son "números postales" especiales para los linfocitos circulantes. En presencia de inflamación las vénulas poscapilares "comunes" son activadas por citocinas (p. ej., **IL-1**) para expresar moléculas de adhesión celular específicas, aquí pertenecientes al grupo de las **selectinas**, que se unen a los ligandos de la superficie de granulocitos neutrófilos, primero, y de monocitos y algunos linfocitos, después (véase el Capítulo 8, pág. 221). Mientras que la recirculación de los linfocitos implica el retorno al torrente sanguíneo a través del sistema de vías linfáticas (véase el Capítulo 16), la migración de los granulocitos y los monocitos relacionados con la inflamación es en un solo sentido, dado que estas células terminan su ciclo vital en la región inflamada.

Intercambio de sustancias entre la sangre y el medio en el sistema microcirculatorio

El intercambio de sustancias disueltas entre la sangre y los otros tejidos es el objetivo primordial del sistema circulatorio. La mayor parte del intercambio tiene lugar a través de la pared capilar, pero también intervienen las vénulas poscapilares. En conjunto, *los capilares y las vénulas poscapilares se denominan* **vasos de intercambio**. A continuación, se analizará la permeabilidad capilar.

La nutrición de las células del organismo ocurre por difusión a través del líquido que les rodea, el **líquido intersticial** o **tisular**, cuya composición depende de la relación de permeabilidad de los capilares y las vénulas poscapilares. Por lo general, la concentración de moléculas pequeñas y de iones corresponde aproximadamente a las concentraciones en el plasma como consecuencia de su rápido intercambio, mientras que por regla general sólo hay concentraciones bajas de proteína, debido a la escasa permeabilidad normal de los capilares y las vénulas poscapilares para las proteínas plasmáticas (véase más adelante).

Desde el punto de vista cuantitativo, la difusión es el mecanismo más importante para el intercambio de agua y solutos entre la sangre y los tejidos. Las *sustancias liposolubles* y otras sustancias que atraviesan sin dificultad las membranas celulares, entre ellas O_2, CO_2 y H_2O, pasan con facilidad la barrera celular y los espacios in-

booksmedicos.org

BOOK'S COPICENTRO USAC / 2016

Formación del líquido intersticial (líquido tisular)

La presión hidrostática en los capilares obliga al agua y los solutos capaces de atravesar la pared capilar a hacerlo hacia el espacio intersticial, mientras que, por el contrario, la presión osmótica debida a las proteínas plasmáticas (presión coloidosmótica) atrae líquido con solutos hacia el interior del capilar. En el extremo arterial, la presión hidrostática es máxima, mientras que la presión coloidosmótica predomina en el extremo venoso. Esto se debe a que la presión hidrostática disminuye en dirección venosa, mientras que la presión coloidosmótica se mantiene en valores casi constantes (Fig. 15-17). En consecuencia, hay transporte neto de agua y solutos desde el capilar hacia el intersticio en el extremo arterial, fenómeno denominado filtración, pero este líquido y los componentes disueltos en su mayor parte retornan al capilar en el extremo venoso, por reabsorción (tanto la filtración como la reabsorción son resultados netos de desplazamientos de agua y solutos en ambas direcciones a través de la membrana, por ejemplo, por difusión). En condiciones normales, sólo se filtra el 0,3% del plasma en el extremo arterial del capilar, y 9/10 de este volumen se reabsorbe en el extremo venoso. Este cuasi equilibrio entre la filtración y la reabsorción se denomina equilibrio de Starling (por el fisiólogo inglés Ernest Henry Starling). Hay un pasaje constante, aunque lento, de una cantidad mínima de proteínas plasmáticas desde el capilar hacia el líquido tisular, que presenta una concentración proteica del orden de 1-2 g/100 ml, mientras que la concentración plasmática es de alrededor de 7 g/100 ml. Estas proteínas son transportadas con el exceso de líquido (que para todo el organismo representa alrededor de 1,7 ml por minuto) hacia la sangre por el sistema linfático.

Fig. 15-17. Dibujo esquemático del **intercambio de agua y moléculas disueltas entre los capilares sanguíneos, el espacio intersticial y los capilares linfáticos** (véase el texto para los detalles).

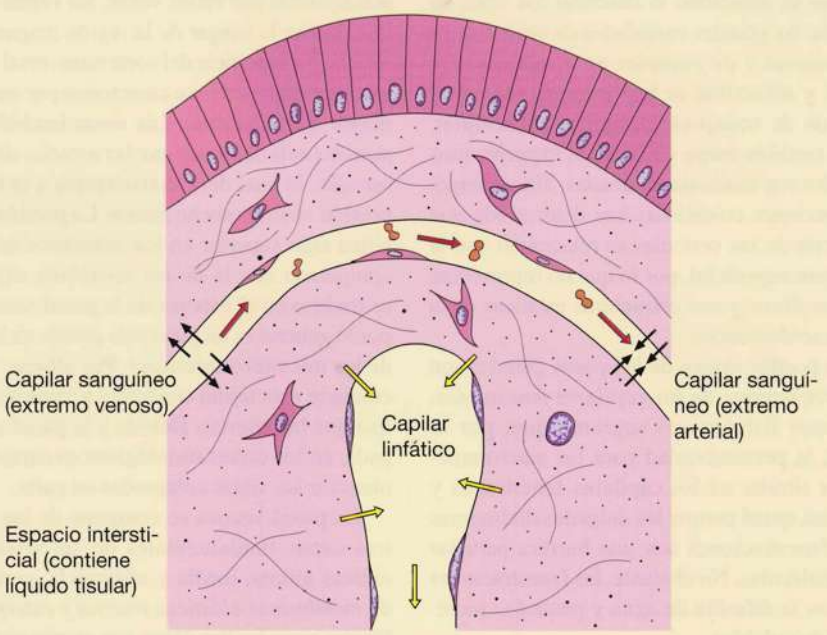

tercelulares. *Las sustancias insolubles en lípidos (es decir, hidrosolubles) de hasta 5 nm de diámetro (PM < 10.000)*, por ejemplo iones sodio, potasio, cloro y proteínas pequeñas, atraviesan la pared capilar por difusión por los espacios intercelulares, por vías inespecíficas de diámetro de 4 a 6 nm que se encuentran en los contactos oclusivos no muy densos que aparecen en la mayoría de los capilares. Esta forma de pasaje parece que corresponde al concepto fisiológico de transporte por **poros pequeños**, cuya base estructural no se ha identificado con seguridad. No obstante, el pasaje de ciertas moléculas pequeñas, p. ej., glucosa y aminoácidos, es facilitada por

BOOK'S COPICENTRO USAC / 2016

booksmedicos.org

diversas proteínas transportadoras de membrana específicas; véase Capítulo 3, pág. 69. *Las sustancias insolubles en lípidos con diámetro mayor de unos 5 nm (macromoléculas)*, por ejemplo las proteínas plasmáticas, sólo podrán atravesar por los llamados *"poros grandes"*, cuya naturaleza es muy discutida. Existen razones suficientes para considerar que son contactos oclusivos aun menos densos, de un tipo que se encuentra en el extremo venoso de los capilares y en las vénulas poscapilares, precisamente donde tiene lugar, de preferencia, el pasaje de proteínas (si bien en cantidad moderada). Reconstrucciones muy cuidadosas de los contactos oclusivos en el endotelio sugieren con fuerza la presencia de los pasajes descritos a través de los tipos moderadamente densos y menos densos de estos contactos. Además, es razonable suponer que no es una división bimodal en un sistema de dos poros, con poros grandes y pequeños, sino, por el contrario, una *continuidad de tamaños de poros*, donde todos están representados en los contactos oclusivos de los espacios intercelulares y donde sólo los menos densos, en el extremo venoso de la microcirculación, pueden ser atravesados por las macromoléculas.

Como se mencionó al describir los tipos de capilares, las grandes cantidades de *vesículas en el citoplasma y de cavéolas* en el plasmalema luminal y abluminal se han interpretado como expresión de transporte vesicular transcelular, lo cual también surge de muchos experimentos realizados con moléculas marcadas. Sin embargo, investigaciones cuidadosas han demostrado que la mayoría de las vesículas se relacionan con la membrana superficial, por lo que no representan vesículas libres y son estructuras estáticas cuya función se desconoce.

Otro posible origen de los poros grandes son las *fenestraciones de los capilares fenestrados*, pero datos fisiológicos sugieren que, por lo general, la permeabilidad para las macromoléculas es similar en los capilares fenestrados y continuos, quizá porque los delgados diafragmas de las fenestraciones son una barrera para las macromoléculas. No obstante, las fenestraciones aumentan la difusión de agua y pequeñas moléculas hidrosolubles.

Como se mencionó antes, *cabe destacar que no existe unidad de criterio ni seguridad completa sobre la forma en que las macromoléculas atraviesan el endotelio capilar. Lo mismo es válido también, a grandes rasgos, para los ácidos grasos y otros lípidos.*

Valen relaciones especiales para los capilares del encéfalo, donde la **barrera hematoencefálica** mencionada en el Capítulo 14 se debe exclusivamente a la presencia de zonulae occludentes muy densas entre las células endoteliales, además de la ausencia de transporte vesicular (sólo hay escasas vesículas en el citoplasma endotelial). También existen una **barrera hematotímica** que impide el pasaje de macromoléculas a través del endotelio capilar de la corteza del timo (véase el Capítulo 16) y una **barrera hematotesticular** (véase el Capítulo 22). Por último, hay una **barrera hematoacuosa** en el ojo (véase el Capítulo 25).

Una función importante en algunos vasos es la *eliminación de partículas del torrente sanguíneo por fagocitosis*, debida a macrófagos fijados en la pared de los sinusoides del hígado, el bazo y la médula ósea, donde eliminan eritrocitos dañados, restos celulares, bacterias y virus. Estos macrófagos residentes representan uno de los mecanismos defensivos fundamentales del organismo frente a las infecciones.

Venas

Las venas (lat. *vena*, tubo, conducto) conducen la sangre de regreso al corazón. Por lo general, acompañan a las arterias correspondientes, pero tienen mayor diámetro. A menudo, una arteria es acompañada por varias venas, las **venas satélite**, que drenan la sangre de la región irrigada por la arteria. La superficie del corte transversal del conjunto de estas venas se caracteriza por ser mucho mayor que la arterial. Las venas también tienen *paredes más delgadas que las arterias del mismo tamaño*, lo cual debe considerarse a la luz de la presión venosa mucho menor. La presión hidrostática algo superior en los miembros inferiores, comparada con la de los miembros superiores, se traduce en el espesor de la pared venosa, que por lo general es un poco más gruesa en las venas de los miembros inferiores. Por último, la pared contiene más tejido conectivo y menos músculo liso que las arterias. Debido a la pared más delgada, en los cortes histológicos es característico observar las venas colapsadas en parte.

La pared venosa se compone de las mismas tres capas fundamentales de las arterias: las túnicas íntima, media y adventicia, pero carece de *membranas elásticas interna y externa*, y los límites entre las tres capas son menos nítidos que en las arterias. *Las venas presentan más diferencias que las arterias*. Suelen agruparse en **venas pequeñas, medianas** y **grandes**.

Venas pequeñas y medianas

Las venas pequeñas tienen un diámetro de 0,1-1 mm, mientras que las medianas varían entre 1 y 10 mm e incluyen, por ejemplo, la mayoría de las venas superficiales y profundas de los miembros superiores e inferiores.

booksmedicos.org

BOOK'S COPICENTRO USAC / 2016

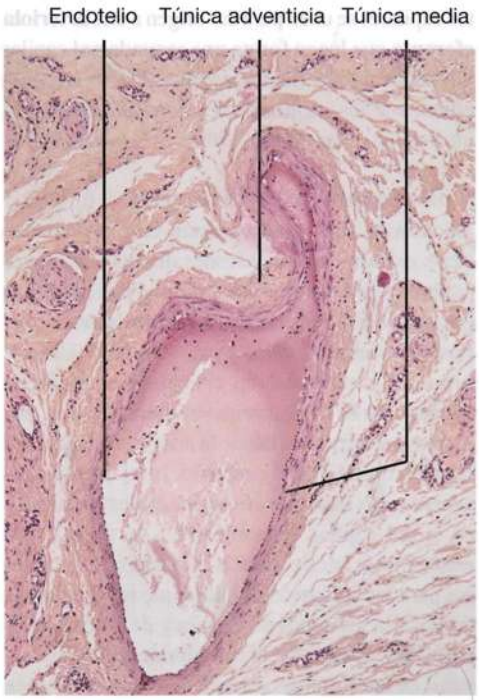

Fig. 15-18. Imagen con microscopio óptico de un **corte transversal de una vena pequeña**. Nótese la luz parcialmente colapsada. Corte teñido con hematoxilina-eosina. ×65. Barra: 100 µm.

La **túnica íntima** se compone de células endoteliales (Fig. 15-18) que, en las venas medianas, están rodeadas por una delgada capa de tejido conectivo subendotelial. La **túnica media** es mucho más delgada que la arterial y contiene 3-4 capas de células musculares lisas dispuestas en forma circular. La **túnica adventicia** se compone de tejido conectivo y, en las venas medianas, representa la mayor parte de la pared.

Venas grandes

Se incluyen aquí todas las venas con diámetro superior a 10 mm, por ejemplo, las venas cava.

La **túnica íntima** presenta una estructura similar a la de las venas medianas (Fig. 15-19).

Fig. 15-19. Imagen con microscopio óptico de **una parte de un corte transversal de la pared de una vena grande (vena cava inferior).** Nótese la túnica adventicia muy gruesa, que contiene haces de células musculares lisas orientadas en sentido longitudinal. Corte teñido con hematoxilina-eosina. ×65. Barra: 100 µm.

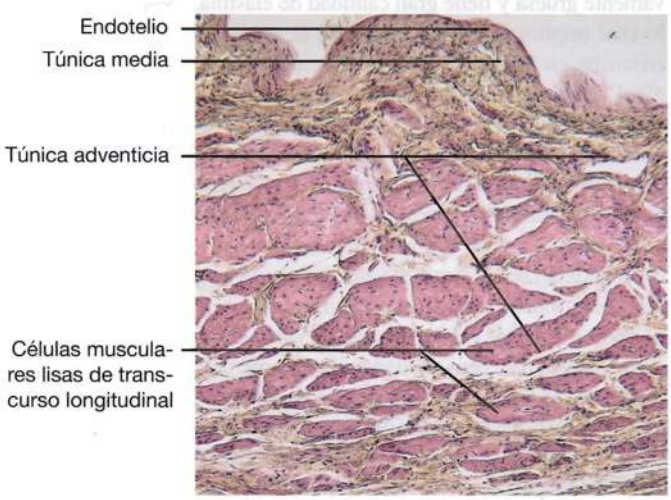

La capa de tejido conectivo subendotelial puede tener un espesor considerable, comparado con la capa respectiva en las venas medianas. La **túnica media** es muy delgada o puede estar ausente. Está compuesta por unas pocas capas de células musculares lisas dispuestas en forma circular. La **túnica adventicia** es muy gruesa, a menudo varias veces más gruesa que la túnica media. Se compone de tejido conectivo y *células musculares lisas longitudinales*, por lo que suele denominarse **adventicia muscular.** Se encuentran también numerosos vasa vasorum y vasos linfáticos, además de fibras nerviosas amielínicas.

Válvulas venosas

En muchas venas medianas con diámetro superior a 2 mm se encuentran válvulas a intervalos regulares compuestas por repliegues con forma de semiluna que sobresalen en la luz.Por lo general cada una está formada por un par de valvas enfrentadas (Fig. 15-20). El borde libre está orientado hacia el corazón. Es posible considerar

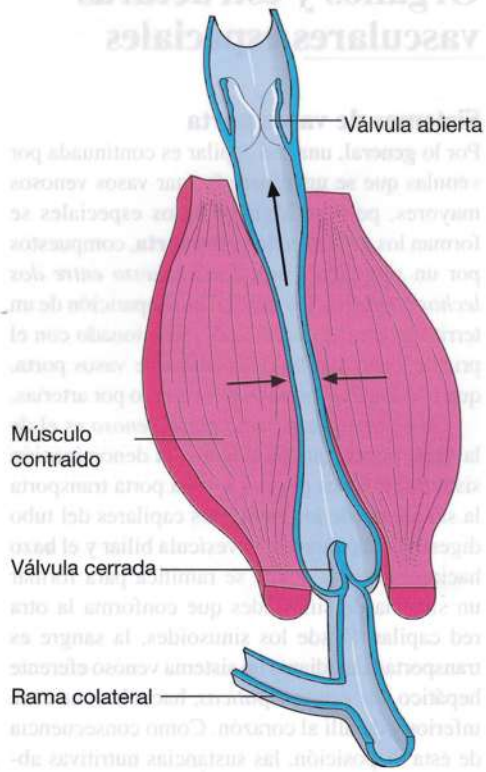

Fig. 15-20. Dibujo esquemático de la **función de las válvulas venosas**. Por contracción de la musculatura circundante, las válvulas aseguran el flujo sanguíneo unidireccional hacia el corazón. Este efecto de los músculos vecinos ("bomba muscular") sobre el flujo venoso tiene especial importancia en los miembros inferiores, en los cuales el retorno suele tener lugar contra la fuerza de la gravedad. (Según Grollman).

BOOK'S COPICENTRO USAC / 2016

booksmedicos.org

las válvulas como *pliegues de la túnica íntima con un núcleo de tejido conectivo recubierto por una capa de endotelio*. En el sitio de fijación, la pared venosa es más delgada que lo normal y el músculo liso circular de la túnica media es reemplazado en todo o en parte por músculo liso longitudinal. *Las válvulas venosas impiden el reflujo de la sangre*. Cuando el flujo de sangre tiene dirección hacia el corazón, las válvulas se abren; con el reflujo, se llenan los repliegues y se obstruye el flujo retrógrado de la sangre. Debido a que la pared es más delgada frente a las valvas, al mismo tiempo se produce un ensanchamiento de la pared venosa sobre la cara de la valva orientada hacia el corazón, denominada **seno** de la valva.

Se encuentran válvulas sobre todo en las venas que transportan la sangre contra la fuerza de la gravedad, donde tiene importancia el efecto de válvula de las valvas constituyentes. *Las venas del tórax, el abdomen, la columna vertebral y el encéfalo no poseen válvulas*.

Órganos y estructuras vasculares especiales

Sistemas de vasos porta

Por lo general, una red capilar es continuada por vénulas que se unen para formar vasos venosos mayores, pero en algunos sitios especiales se forman los **sistemas de vasos porta**, compuestos por un *sistema de vasos interpuesto entre dos lechos capilares*. Lo inusual es la aparición de un territorio capilar "adicional", relacionado con el primer lecho capilar del sistema de vasos porta, que puede estar formado por venas o por arterias.

Un ejemplo de *sistema porta venoso* es el de la **vena porta**, que da origen a la denominación sistema de vasos porta. La vena porta transporta la sangre desde los territorios capilares del tubo digestivo, el páncreas, la vesícula biliar y el bazo hacia el hígado, donde se ramifica para formar un sistema de sinusoides que conforma la otra red capilar. Desde los sinusoides, la sangre es transportada mediante un sistema venoso eferente hepático, las *venas hepáticas,* hacia la vena cava inferior y de allí al corazón. Como consecuencia de esta disposición, las sustancias nutritivas absorbidas en el tubo digestivo entran en contacto directo con los hepatocitos antes de ser distribuidas a todo el organismo por el torrente sanguíneo.

Otro sistema porta venoso se encuentra en la *hipófisis* (véase el Capítulo 21).

Un ejemplo de *sistema porta arterial* se encuentra en los riñones, donde los corpúsculos renales contienen ovillos de capilares enrollados y anastomosados que reciben el nombre de glomérulos. Estos capilares se unen para dar origen a una **arteriola eferente** que luego forma una segunda red capilar alrededor de los túbulos renales. Así, la arteriola eferente y los capilares mencionados representa un sistema porta arterial (véase el Capítulo 20).

Anastomosis arteriovenosas

Además de la red capilar común, en determinados sitios existen comunicaciones directas de mayor calibre entre las arteriolas y las vénulas pequeñas (véase la Fig. 15-9). Estas **anastomosis arteriovenosas** poseen una *túnica media excepcionalmente gruesa*. La estimulación simpática causa fuerte contracción de las anastomosis arteriovenosas, por lo que la sangre pasa desde la arteriola hacia la red capilar común. Por el contrario, la relajación de la anastomosis hace que la sangre sea desviada fuera de la red capilar, directamente a la vénula. Las anastomosis arteriovenosas tienen gran importancia para la regulación del flujo que irriga muchos tejidos. En los dedos de los pies y de las manos, la nariz, los labios y las orejas, donde hay gran cantidad de anastomosis arteriovenosas, éstas tienen gran importancia en la regulación de la pérdida de calor y, por lo tanto, de la temperatura general del cuerpo. Las anastomosis arteriovenosas de los dedos de los pies y de las manos son retorcidas y forman pequeños ovillos vasculares, los **glomos** (lat. *glomus,* ovillo).

Seno carotídeo y glomo aórtico

Como **seno carotídeo** se denominan los primeros 2 cm de la arteria carótida interna, que con tensión arterial normal se distinguen como una dilatación ahusada del vaso, por ejemplo, en una arteriografía. Es un *órgano receptor de vigilancia de la presión sanguínea arterial*. La pared arterial se caracteriza por una túnica media delgada y mayor contenido de elastina, además de un contenido equivalente menor de músculo liso, respecto del resto de la arteria (Fig. 15-21). La túnica adventicia es relativamente gruesa y tiene gran cantidad de elastina, lo cual implica que esta porción de la arteria se ensancha en forma pasiva y proporcional con el nivel de presión sanguínea arterial. Esta túnica contiene numerosas fibras nerviosas sensitivas sensibles al estiramiento, provenientes del nervio glosofaríngeo, que desde aquí envían de inmediato la información sobre la presión sanguínea arterial al centro que regula la circulación en la médula oblongada. El seno carotídeo *tiene gran importancia para la hiperregulación y la hiporregulación de la tensión arterial mediante rápidas variaciones de la circulación,* pero es menos importante para establecer la tensión arterial de reposo habitual. Por lo tanto, la desnervación del seno carotídeo no produce modificaciones permanentes de la tensión arterial de reposo, pero la torna más lábil.

booksmedicos.org

BOOK'S COPICENTRO USAC / 2016

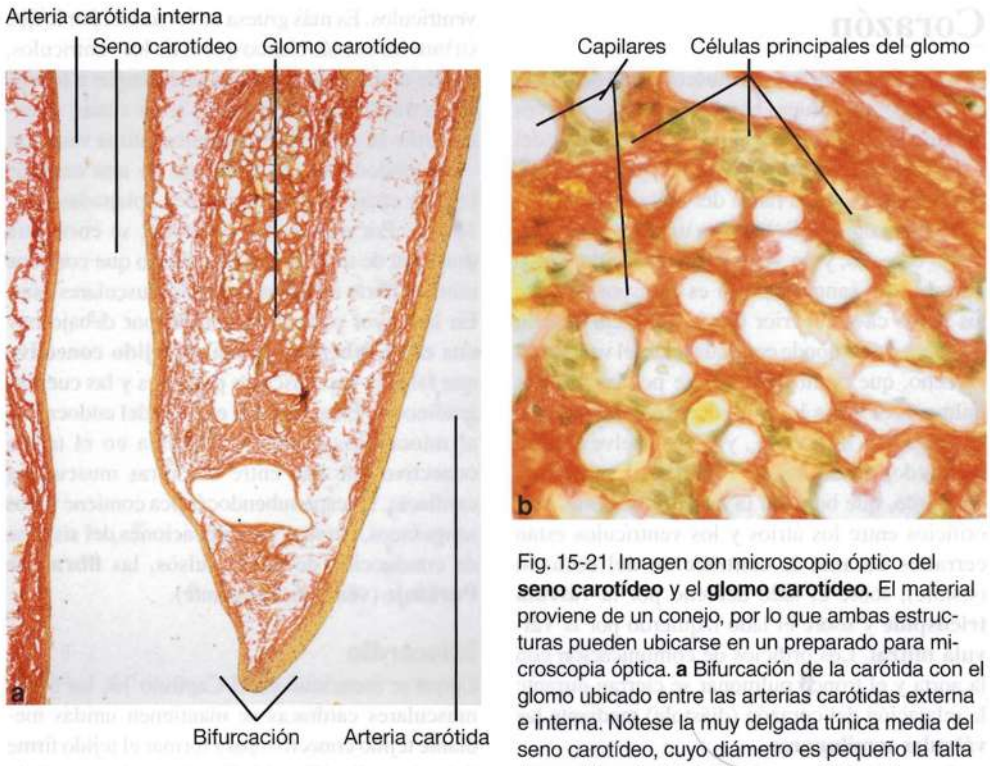

Fig. 15-21. Imagen con microscopio óptico del **seno carotídeo** y el **glomo carotídeo.** El material proviene de un conejo, por lo que ambas estructuras pueden ubicarse en un preparado para microscopia óptica. **a** Bifurcación de la carótida con el glomo ubicado entre las arterias carótidas externa e interna. Nótese la muy delgada túnica media del seno carotídeo, cuyo diámetro es pequeño la falta de presión arterial. **b** Glomo carotídeo visto con más aumento. Las células principales del glomo están ubicadas en contacto estrecho con los capilares. Tinción de van Gieson-Hansen.

El **glomo carotídeo** es un pequeño cuerpo ubicado en la bifurcación de la arteria carótida común. El órgano es un **quimiorreceptor** que *registra de inmediato la falta de oxígeno y, por reflejo, desencadena un aumento de la ventilación* (respiración) por descenso de la presión de oxígeno (pO_2) en la sangre arterial. El glomo carotídeo también reacciona con aumento de la ventilación ante un incremento de la presión de dióxido de carbono o una disminución del pH de la sangre, pero en esta función tiene menor importancia que los quimiorreceptores ubicados en la médula oblongada.

El glomo o cuerpo carotídeo es un órgano neuroepitelial desarrollado de la cresta neural. Las células parenquimatosas pueden clasificarse en dos tipos: las **células glómicas** o **principales (células tipo I)** forman cúmulos densos rodeados por **células de sostén (células tipo II)** parecidas a la neuroglia. Comparado con la masa de tejido, el del glomo tiene gran abundancia de capilares, por lo que la sangre capilar es representativa de la arterial en lo que respecta a su presión de oxígeno y de dióxido de carbono (Fig. 15-21). Las células tipo I poseen vesículas que contienen dopamina e histamina en el citoplasma, y también producen varias otras moléculas de señal, entre ellas, NO y CO. Las células tipo II son una población de células madre a partir de las cuales pueden desarrollarse nuevas células de tipo I. El cuerpo carotídeo contiene numerosas fibras nerviosas, cuyas terminaciones establecen contacto sináptico con las células tipo I del glomo. La mayoría son fibras aferentes que abandonan el cuerpo carotídeo con el "**nervio del seno carotídeo**".

Las células tipo I registran las presiones de oxígeno y dióxido de carbono y liberan neurotransmisores que actúan sobre las terminaciones nerviosas aferentes para que, a través del nervio glosofaríngeo, informen al centro de la respiración en la médula oblongada las presiones de O_2 y CO_2 de la sangre. El glomo carotídeo es de fundamental importancia para regular la respiración, y por lo tanto, la presión de oxígeno de la sangre. Ante una hipoxia prolongada, aumenta la cantidad y el tamaño de las células glómicas, así como la sensibilidad del órgano ante las variaciones del pO_2 de la sangre arterial, por ejemplo, como parte de la aclimatación a grandes alturas. La extirpación del glomo carotídeo o la sección del nervio del seno causan hipoventilación e hipoxemia permanentes.

El **glomo aórtico** comprende pequeñas estructuras similares ubicadas sobre las caras derecha e izquierda del arco de la aorta. Se cree que el cuerpo aórtico tiene la misma función que el cuerpo carotídeo.

BOOK'S COPICENTRO USAC / 2016

booksmedicos.org

Corazón

El **corazón** es una bomba muscular que mediante contracciones rítmicas bombea la sangre a través del sistema vascular. Representa alrededor del 0,5% del peso corporal en el adulto, pero varía con el nivel de actividad física del individuo.

El corazón está dividido en un **atrio** izquierdo y uno derecho, y un **ventrículo** izquierdo y otro derecho. La sangre venosa es transportada por las venas cava superior e inferior hacia el atrio derecho, desde donde continúa hacia el ventrículo derecho, que bombea la sangre por las arterias pulmonares hacia los pulmones. Aquí, la sangre se oxigena y libera CO_2, y luego vuelve al atrio izquierdo, desde donde continúa al ventrículo izquierdo, que bombea la sangre a la aorta. Los orificios entre los atrios y los ventrículos están cerrados durante la contracción del corazón (sístole), sobre el lado derecho por la **válvula tricúspide** y sobre el lado izquierdo por la **válvula mitral**. Los orificios de comunicación con la aorta y el tronco pulmonar se cierran durante la relajación del corazón (diástole) mediante las **válvulas semilunares**.

La *pared del corazón* se compone de un **endocardio** interno, un **miocardio** intermedio y un **epicardio** externo. El miocardio representa la mayor parte de la masa de la pared.

Endocardio

El endocardio es una membrana delgada que recubre la superficie interna de los atrios y los ventrículos. Es más gruesa en los atrios, por lo que su interior es más blanco que el de los ventrículos, donde el músculo cardíaco se distingue a través. En la transición a las arterias y las venas, el endocardio se continúa en la túnica íntima vascular.

El endocardio se compone de una capa de células endoteliales poligonales aplanadas (Fig. 15-22). Por debajo del endotelio, se encuentra una capa de tejido conectivo denso que contiene muchas fibras elásticas y células musculares lisas. En la mayor parte del corazón, por debajo hay una **capa subendocárdica de tejido conectivo** que falta en los músculos papilares y las cuerdas tendinosas. Esta capa fija el resto del endocardio al miocardio, donde se continúa en el tejido conectivo que hay entre las fibras musculares cardíacas. La capa subendocárdica contiene vasos sanguíneos, nervios y ramificaciones del sistema de conducción de los impulsos, las **fibras de Purkinje** (véase más adelante).

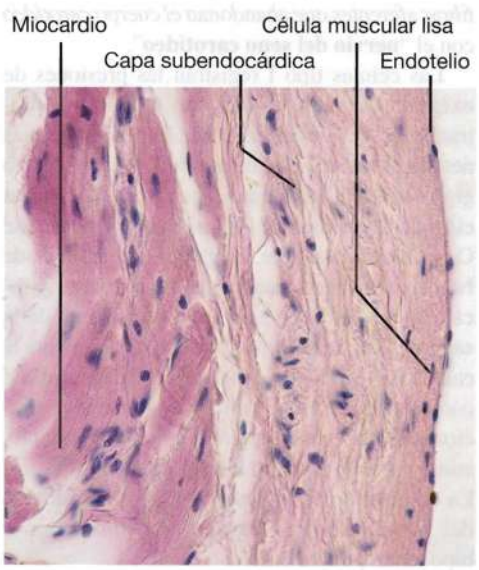

Fig. 15-22. Imagen con microscopio óptico del **endocardio** y de la parte más interna del miocardio en el atrio izquierdo. Nótese la gruesa capa subendocárdica de tejido conectivo. Corte teñido con hematoxilina-eosina. ×275. Barra: 20 µm.

Miocardio

Como se mencionó en el Capítulo 13, las fibras musculares cardíacas se mantienen unidas mediante tejido conectivo para formar el tejido firme del miocardio (Fig. 15-23). Sobre la superficie interna de las paredes ventriculares, el miocardio forma un relieve de haces de fibras musculares aisladas recubiertos por endocardio denominados **trabéculas carnosas**. El miocardio de los ventrículos sólo contiene cantidades ínfimas de fibras elásticas, mientras que en el miocardio de los atrios aparece una red extendida.

Como se mencionó en el Capítulo 13, en algunas de las células musculares cardíacas atriales

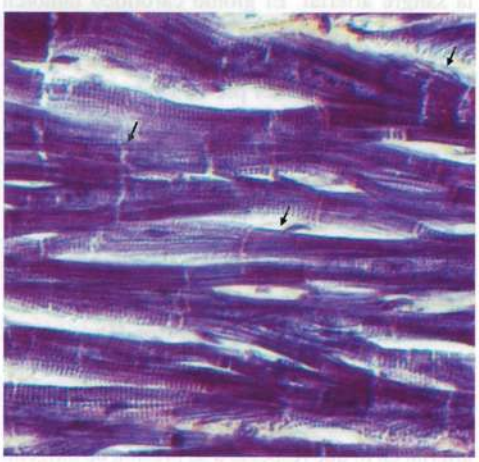

Fig. 15-23. Imagen con microscopio óptico del **miocardio**. ×275. Barra: 20 µm. Las flechas señalan algunos de los muchos discos intercalares que relacionan las células musculares cardíacas ramificadas. Corte teñido con ácido fosfotúngstico-hematoxilina.

booksmedicos.org

BOOK'S COPICENTRO USAC / 2016

Péptido natriurético atrial (ANP)

Los gránulos atriales contienen los precursores de una hormona denominada péptido natriurético atrial (ANP), sintetizado y secretado por las células musculares atriales como reacción ante el estiramiento. El nombre se debe a que el ANP aumenta la diuresis de sodio (diuresis es la cantidad de orina emitida en un período determinado, por ejemplo 24 horas), es decir, aumenta la eliminación de sodio por la orina. En consecuencia, el ANP es la sustancia con efecto natriurético más intenso demostrado en el organismo. Hay una secreción continua (constitutiva) de pequeñas cantidades de ANP al torrente sanguíneo, pero la secreción aumenta cuando hay mayor volumen minuto cardíaco por estimulación debida al estiramiento de las células musculares atriales, cuando se incrementa la cantidad de sangre en los atrios. Se secreta mayor cantidad de ANP en las cardiopatías con insuficiencia ventricular, que induce una mayor presión retrógrada y aumento de tamaño de los atrios. También se secreta más ANP en la hipertensión arterial. El ANP contribuye a restablecer el equilibrio hidroelectrolítico y la tensión arterial normales, dado que favorece la mayor eliminación de cloruro de sodio y agua por los riñones, la vasodilatación por relajamiento del músculo liso de las paredes vasculares, la inhibición de la liberación de renina por los riñones (véase con mayor detalle en el Capítulo 20), y la inhibición de la secreción de aldosterona por las glándulas suprarrenales (véase aldosterona con más detalle en el Capítulo 21). En correspondencia con las acciones del ANP, se han demostrado receptores para este agente en las paredes de los vasos sanguíneos, los riñones y las glándulas suprarrenales. También se ha demostrado que ANP afecta las neuronas del encéfalo, en especial las hipotalámicas, donde se encuentran los centros para la regulación de la tensión arterial y del equilibrio hidroelectrolítico.

(y en menor grado también en las ventriculares) aparecen gránulos limitados por membrana de un diámetro de unos 0,4 µm, los **gránulos atriales**, que sufren exocitosis cuando se expanden los atrios. Las células que contienen estos gránulos se denominan mioendocrinas. Los gránulos atriales contienen precursores de la hormona **péptido natriurético atrial (ANP)**, que causa aumento de la eliminación de sodio y agua por la orina y disminución de la tensión arterial. El ANP juega un papel importante en la regulación del volumen de sangre circulante.

Epicardio

El epicardio es la *hoja o lámina visceral* del **pericardio** y recubre la superficie externa del corazón en la forma de una membrana serosa delgada que, junto con la hoja parietal, constituye el **saco pericárdico** donde se encuentra el corazón. El epicardio está compuesto por una única capa de células mesoteliales y una capa delgada submesotelial de tejido conectivo laxo que contiene vasos sanguíneos y nervios, a menudo en gran cantidad (Fig. 15-24).

La *hoja parietal del pericardio* es una membrana serosa común, es decir, una capa de células mesoteliales con una delgada capa subyacente de tejido conectivo. Debido a las superficies lisas y húmedas, el epicardio y el pericardio parietal se deslizan casi sin fricciones entre sí durante los movimientos cardíacos.

Estructuras de tejido conectivo en el corazón

En el endocardio, el miocardio y el epicardio se encuentran elementos de tejido conectivo. Además existen estructuras de tejido conectivo

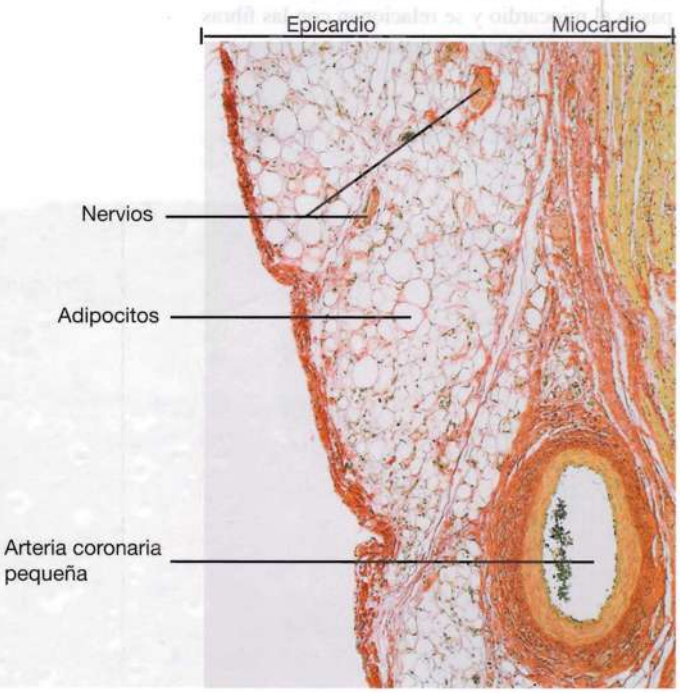

Fig. 15-24. Imagen con microscopio óptico del **epicardio (pericardio visceral)** y la porción más externa del miocardio. Corte teñido con van Gieson-Hansen.

BOOK'S COPICENTRO USAC / 2016

booksmedicos.org

muy denso, como las *válvulas cardíacas*, los *anillos fibrosos*, los *trígonos fibrosos*, la *porción membranosa del tabique interventricular* y las *cuerdas tendinosas*.

Válvulas cardíacas. Las **válvulas semilunares** de los orificios de comunicación con la aorta y la arteria pulmonar y las **válvulas cuspídeas** de los dos orificios atrioventriculares están compuestas por repliegues del endocardio que contienen una placa central de tejido conectivo denso.

Los **anillos fibrosos** son **estructuras anulares** de tejido conectivo denso fibroso que rodean los orificios internosdel corazón; en ellos se insertan las válvulas.

Los **trígonos fibrosos** son dos zonas de tejido conectivo denso con características de cartílago fibroso que comunican los anillos fibrosos y, con ellos, separan el miocardio de los atrios y los ventrículos. El trígono fibroso derecho es perforado por el haz atrioventricular del sistema de conducción de los impulsos (haz de His) (véase más adelante).

La **porción membranosa del tabique interventricular** es la porción de este tabique que se forma en último término; también está compuesta por tejido conectivo denso.

Las **cuerdas tendinosas** son cordones que comunican la punta de cada músculo papilar con el borde o la superficie ventricular de las cúspides de las válvulas mitral y tricúspide. Las cuerdas están recubiertas por endocardio y contienen haces densos de fibras colágenas.

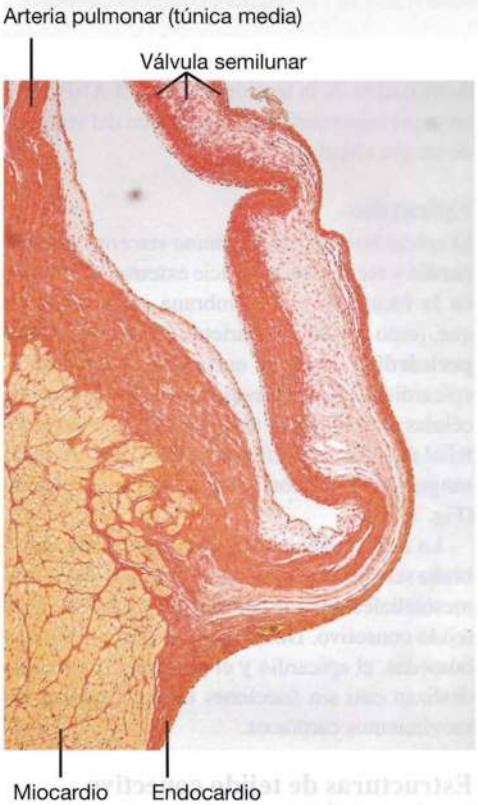

Fig. 15-25. Imagen con microscopio óptico de la **válvula semilunar frente a la inserción en el orificio de la pulmonar**. La válvula consta de un núcleo de tejido conectivo colágeno. El endocardio y parte de la túnica muscular de la arteria pulmonar se continúan y se extienden sobre las caras valvulares inferior y superior, respectivamente, donde se adelgazan gradualmente hacia el borde de la válvula. Corte teñido con van Gieson-Hansen.

Sistema de conducción de los impulsos cardíacos

El corazón posee un sistema de fibras musculares especializadas, el **sistema de conducción de los impulsos cardíacos**, que inicia y regula las contracciones de los atrios y los ventrículos en una secuencia adecuada para la función de bomba. Parte de este sistema comunica el atrio derecho con los ventrículos y se demuestra con la disección macroscópica. Se denomina **haz atrioventricular (haz de His)** y se origina en el **nódulo atrioventricular**, que se localiza en la capa subendocárdica de la pared septal del atrio derecho. El haz de His parte del nódulo atrioventricular, a través del trígono fibroso derecho y a lo largo del borde inferior del tabique membranoso entre los ventrículos. El *tronco* se divide en dos *ramas* que pasan a los ventrículos izquierdo y derecho, respectivamente, y que por fin se dividen en numerosas ramas menores para formar una red de fibras en la capa de tejido conectivo subendocárdico de los ventrículos, desde donde numerosas ramificaciones pasan al miocardio y se relacionan con las fibras musculares cardíacas comunes.

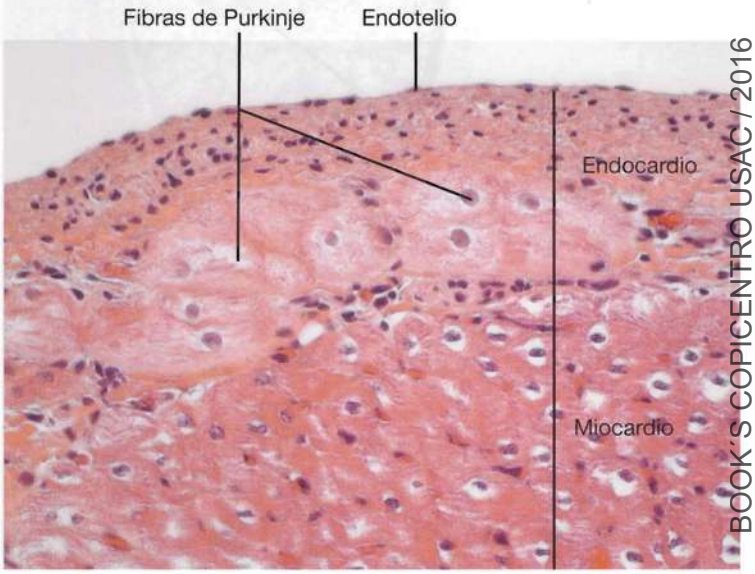

Fig. 15-26. Imagen con microscopio óptico de **un haz de fibras de Purkinje**. El corte proviene de un corazón de ternera, donde las fibras de Purkinje tienen un diámetro notablemente mayor que en corazones humanos. Teñido con hematoxilina-eosina. Barra: 50 µm.

BOOK'S COPICENTRO USAC / 2016

booksmedicos.org

Las fibras musculares cardíacas modificadas o **fibras de Purkinje** que conforman el haz atrioventricular y sus ramificaciones conducen los impulsos con mayor velocidad que las fibras musculares cardíacas comunes (velocidad de conducción de 2-3 m/seg, comparado con unos 0,6 m/seg en las fibras musculares cardíacas comunes). Las fibras de Purkinje se diferencian por contener menor cantidad de miofibrillas y ser más gruesas (Fig. 15-26). Por último, las fibras de Purkinje contienen más glucógeno que las fibras musculares cardíacas comunes. Al igual que éstas, las fibras de Purkinje están compuestas por células individuales dispuestas en hileras, donde las células hacen contacto entre sí extremo a extremo y lado a lado, con formación de nexos grandes.

El **nódulo sinoatrial**, a menudo abreviado a **nódulo sinusal**, se encuentra en el tejido subepicárdico, en el ángulo entre la vena cava superior y el atrio derecho, justo por encima del surco terminal. El nódulo está compuesto por **células musculares nodales**, de menor tamaño que las células musculares cardíacas atriales comunes y con escaso contenido de miofibrillas. Las células musculares nodales sólo forman unos pocos nexos pequeños entre sí, se contraen de manera rítmica y generan impulsos con funciones de marcapaso cardíaco (véase más adelante).

Al igual que el nódulo sinusal, el **nódulo atrioventricular** se compone de células musculares nodales que forman pequeños nexos entre sí. En la transición entre estas células y el haz atrioventricular, existe una zona con células de aspecto intermedio entre las células musculares nodales y las musculares cardíacas comunes. Es probable que estas células sean responsables del retraso en la propagación del impulso en el nódulo atrioventricular.

Existían divergencias respecto de la estructura de la conexión entre el nódulo sinusal y el nódulo atrioventricular, pero las investigaciones más recientes indican que son fibras musculares atriales comunes, con una disposición regular especial.

El músculo cardíaco posee la capacidad de efectuar contracciones rítmicas sin requerir la acción de estímulos externos. Cabe destacar que todos los distintos tipos de células musculares cardíacas (las células musculares cardíacas comunes, las fibras de Purkinje y las células musculares nodales) son excitables y capaces de generar impulsos espontáneos, conducirlos y transmitirlos a través de nexos a las células musculares cardíacas adyacentes. Pero las células musculares nodales del nódulo sinusal generan impulsos con la frecuencia más alta, por lo que el *nódulo sinusal establece la frecuencia de contracción para todo el miocardio* y se denomina **marcapaso cardíaco**. El ritmo propio del corazón (determinado por el nódulo sinusal) puede ser modificado por el sistema nervioso autónomo. El nódulo sinusal posee abundante inervación por fibras simpáticas y parasimpáticas; la estimulación simpática aumenta la frecuencia cardíaca, mientras que la parasimpática (nervio vago) la disminuye.

El impulso es conducido hasta el nódulo atrioventricular por las fibras musculares atriales comunes. Como se mencionó antes, el impulso se conduce con cierta lentitud a través del nódulo atrioventricular. Una vez atravesado este nódulo, el impulso es transmitido con rapidez al miocardio ventricular por las fibras de Purkinje del haz atrioventricular. Si este último se deteriora, se pierde el ritmo normal, primero con contracción de los atrios, y después, de los ventrículos.

Irrigación sanguínea, vasos linfáticos y nervios del corazón

Vasos sanguíneos. La irrigación sanguínea propia del corazón tiene lugar a través de las dos **arterias coronarias**, que en su inicio en la aorta están conformadas como arterias elásticas y se transforman gradualmente en arterias musculares. Las arterias coronarias emiten numerosas ramas hacia las paredes ventriculares, donde se forma una red capilar muy extensa en el miocardio. Las ramas más grandes de las arterias coronarias se encuentran en el epicardio y emiten ramificaciones perpendiculares menores hacia el interior del miocardio, por lo que presentan un recorrido lo más corto posible dentro de esta capa. De esta manera, el período en el que son aplastadas en la sístole es lo más corto posible. Los capilares se unen para formar venas tributarias de las venas cardíacas, que a través del seno coronario desembocan en el atrio derecho. La mayor parte de la sangre de la superficie anterior del ventrículo derecho se vacía directamente en el atrio derecho a través de las venas cardíacas anteriores. Algunas venas pequeñas, las venas cardíacas mínimas, se vacían directamente en las cavidades cardíacas, a través del endocardio.

Durante toda la vida, hay una renovación constante de pequeños vasos en el tejido adiposo epicárdico, que genera anastomosis entre las ramificaciones más delgadas de las arterias coronarias locales. También se han descrito anastomosis entre las ramas del miocardio, pero la mayor parte de las investigaciones se han efectuado mediante modelos macroscópicos y no se conoce con exactitud la estructura histológica de las anastomosis. Las posibles anastomosis no son capaces de mantener una circulación colateral efectiva en el caso de una repentina obstrucción de una rama de una arteria coronaria (oclusión coronaria). *En consecuencia, desde un punto de vista funcional*

BOOK'S COPICENTRO USAC / 2016

booksmedicos.org

las arterias coronarias son **arterias terminales**, es decir, cada una irriga su región sin anastomosis efectiva con las ramas vecinas. Por lo tanto, la **oclusión coronaria** causa necrosis de la región irrigada del miocardio o **infarto**, y en los casos en los que el paciente sobrevive a la oclusión se forma después una cicatriz de tejido conectivo (véase el Recuadro, pág. 367).

Vasos linfáticos. Los vasos linfáticos son muy abundantes en los tejidos subendocárdico y subepicárdico, mientras que no está bien establecido su recorrido en el miocardio.

Nervios. El corazón está inervado por fibras parasimpáticas (vía el nervio vago) y simpáticas. Las fibras forman plexos cardíacos cerca de la base del corazón. Las fibras del vago establecen sinapsis con las células ganglionares parasimpáticas, ubicadas en los plexos y en las paredes atriales.

Las fibras posganglionares adrenérgicas y colinérgicas entregan terminaciones sobre todo a los nódulos sinusal y atrioventricular. Además, las arterias coronarias y las venas cardíacas son inervadas por fibras adrenérgicas.

Se encuentran fibras aferentes como receptores específicos de estiramiento y como nocirreceptores que transmiten el dolor relacionado con la **angina de pecho**, es decir, un intenso dolor en la región anterior del tórax debido al insuficiente suministro de oxígeno al miocardio (hipoxia).

Sistema de vías linfáticas

Las vías linfáticas comienzan en el tejido conectivo intersticial en forma de **capilares linfáticos** ciegos o anastomosados, que se fusionan para dar origen a **vasos colectores** que, tras unirse con otros similares, forman dos **troncos principales** que se vacían en las grandes venas del cuello (véase más adelante). *En consecuencia, las vías linfáticas no forman una circulación* (véase la Fig. 15-1).

La función principal de las vías linfáticas es drenar el exceso de líquido tisular (cedido por los capilares sanguíneos) hacia el torrente sanguíneo (Fig. 15-17).

Los capilares linfáticos son más numerosos en la piel, las mucosas y el tejido subseroso, y en los dos primeros sitios suelen formar un plexo superficial y uno profundo. *El sistema nervioso central, la médula ósea y el oído interno no contienen vías linfáticas.*

Estructura de las vías linfáticas

Los **capilares linfáticos** tienen un diámetro bastante más grande que los sanguíneos (hasta 100 µm de diámetro). La pared se compone de una capa de células endoteliales muy aplanadas (Fig. 15-27), de las cuales por lo general sólo se distinguen los núcleos en los preparados para microscopia óptica. Están rodeados por tejido conectivo, donde finos filamentos de anclaje se ramifican desde las cercanas fibras colágenas para fijarse a la superficie externa de las células endoteliales (Fig. 15- 28). Si la presión alrededor de los capilares linfáticos aumenta, por ejemplo por acumulación de líquido por inflamación, los filamentos de anclaje contribuyen a mantener abiertos dichos capilares.

Fig. 15-27. Imagen con microscopio óptico de un **capilar linfático** y un **vaso linfático colector**. Nótese la túnica media muy delgada en el vaso linfático colector. Corte teñido con hematoxilina-eosina. ×275. Barra: 20 µm.

Los capilares linfáticos *carecen de lámina basal o ésta es discontinua*. Por lo general, *tampoco hay complejos de unión* entre las células endoteliales. Por lo tanto, los capilares linfáticos permiten el fácil pasaje de líquido intersticial.

Vasos colectores. Los capilares linfáticos se vacían en vasos colectores de paredes finas, similares a venas pequeñas. Sin embargo, estos vasos las paredes son muy poco nítidas (véase la Fig. 15-27). Los vasos colectores presentan gran número de anastomosis y suelen rodear como una red a las venas, a las que con frecuencia acompañan. Los vasos colectores contienen *válvulas* muy cercanas entre sí, y *su recorrido se ve interrumpido por ganglios linfáticos*. Después de atravesar los ganglios linfáticos, la linfa continúa su flujo por vías linfáticas menos numerosas pero de mayor tamaño (véase con mayor detalle en el Capítulo 16).

La pared endotelial de los vasos colectores está rodeada por cantidades variables de tejido conectivo y músculo liso. En los vasos colec-

BOOK'S COPICENTRO USAC / 2016
booksmedicos.org

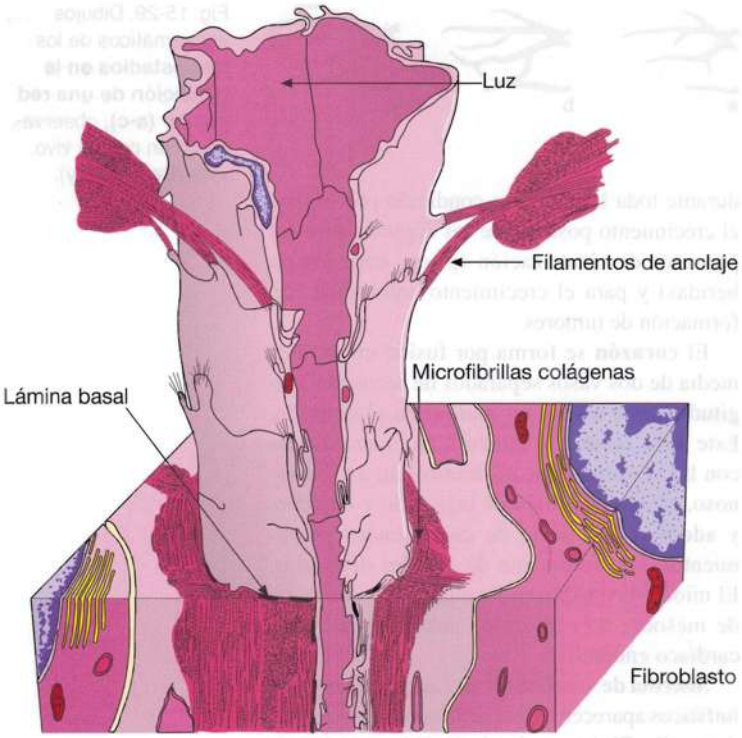

Fig. 15-28. Dibujo esquemático que muestra en tres dimensiones las **características ultraestructurales de un capilar linfático y su anclaje en el tejido conectivo circundante.** (Según Leak y Burke).

tores de calibre mayor, existe cierta tendencia a la división en capas con túnicas íntima, media y adventicia, pero incluso en los vasos más grandes es difícil delimitar las capas. Los vasos colectores son contráctiles y muestran ondas peristálticas (contracciones locales que se desplazan en la dirección del movimiento linfático) que favorecen el transporte de la linfa.

El **conducto torácico** mide unos 5 mm de diámetro y es el mayor de todos los vasos linfáticos. Se distinguen una membrana elástica interna y una túnica media, la capa más gruesa, que contiene células musculares lisas dispuestas en forma circular y longitudinal. La túnica adventicia no está bien delimitada y contiene células musculares lisas.

Los *vasos colectores* y el *conducto torácico* presentan **válvulas**, por lo general apareadas y compuestas por un *pliegue de tejido conectivo con una placa interna delgada de fibras colágenas*. Las válvulas funcionan como las válvulas venosas y son el *principal factor de control de la dirección del flujo*. Las válvulas hacen que los vasos linfáticos llenos adopten un aspecto similar a una cadena de perlas. En la transición de los grandes troncos linfáticos al sistema venoso, la última válvula impide el flujo retrógrado de sangre hacia el vaso linfático.

La *función principal* de los vasos linfáticos es *devolver a la sangre el exceso de líquido tisular generado por la diferencia entre filtración y reabsorción en los capilares*. Puede considerarse a la linfa como un ultrafiltrado del plasma, con un contenido proteico que varía entre el 2 y el 5%. Las proteínas son captadas por los capilares linfáticos y devueltas a la sangre por el sistema de vías linfáticas. En su mayor parte, las proteínas de la linfa del conducto torácico provienen del hígado, ya que la linfa hepática contiene un elevado porcentaje de proteínas (véase el Capítulo 18). En condiciones normales, se transportan 2-3 litros de linfa cada 24 horas y la cantidad de proteína devuelta a la sangre representa el 25-50% de la cantidad total de proteína plasmática circulante. Los vasos linfáticos intestinales *también transportan colesterol y ácidos grasos de cadena larga absorbidos en el intestino delgado*.

Otra función importante del sistema de vías linfáticas es transportar a la sangre las inmunoglobulinas (anticuerpos) formadas en los ganglios linfáticos (véase con mayor detalle en el Capítulo 16).

La *permeabilidad de los capilares linfáticos es muy grande*, debido a que no existen complejos de unión entre las células endoteliales ni lámina basal. Así, sustancias con peso molecular mucho mayor que las capaces de atravesar la pared de los capilares sanguíneos pueden pasar sin inconvenientes por la pared de los capilares linfáticos.

Histogénesis del sistema circulatorio

Sistema de vasos sanguíneos. Los primeros vasos sanguíneos aparecen a mediados de la

Edema

Si se acumula líquido tisular en grado tal que supere la capacidad de transporte de los vasos linfáticos, se produce aumento de volumen del tejido o **edema**. Desde el punto de vista histológico, se observan distancias superiores a las normales entre los componentes del tejido conectivo. El edema puede deberse al aumento de la permeabilidad del endotelio de los capilares sanguíneos como consecuencia de acción mecánica o por inflamación. Otra causa puede ser el incremento de la presión venosa, como en ciertas enfermedades cardíacas. También puede aparecer edema por obstrucción de las vías linfáticas, por ejemplo, por células tumorales.

BOOK'S COPICENTRO USAC / 2016

booksmedicos.org

tercera semana del desarrollo a partir de células mesenquimáticas, los **hemangioblastos** en el mesodermo esplacnopléurico extraembrionario de la superficie del saco vitelino y en el pedículo embrionario como **islotes sanguíneos** aislados al principio, que se unen para formar una red capilar primitiva. Este proceso de formación *de novo* a partir del mesénquima se denomina **vasculogénesis**. Poco después, aparecen los primeros vasos sanguíneos en el feto, también por vasculogénesis. Pronto, los vasos intraembrionarios y extraembrionarios inicialmente separados se fusionan.

Las arterias y las venas se originan siempre a partir de capilares que crecen en tamaño mientras la pared se hace más gruesa, dado que las células mesenquimáticas circundantes se diferencian en tejido conectivo y células musculares lisas. Después de la formación de los primeros vasos por vasculogénesis, aparecen nuevos vasos sanguíneos por **angiogénesis**, es decir, por "*gemación*" a partir de los vasos sanguíneos preexistentes. Esta gemación se presenta como un abultamiento de la pared capilar que desde un principio puede ser hueco o, en ocasiones, un bloque macizo que más tarde adquiere una luz. Este brote endotelial puede encontrar otros similares y fusionarse con ellos, por lo que se crea una red de capilares a través de la cual puede circular la sangre (Fig. 15-29).

La capacidad para la neoformación de capilares sanguíneos por angiogénesis se mantiene durante toda la vida y es condición previa para el crecimiento posnatal de los órganos, para los procesos de cicatrización (p. ej., curación de heridas) y para el crecimiento patológico con formación de tumores.

Fig. 15-29. Dibujos esquemáticos de los **tres estadios en la evolución de una red capilar (a-c),** observada en un conejo vivo. ×80. (Según Arey).

El **corazón** se forma por fusión en la línea media de dos vasos separados de recorrido longitudinal, de ubicación craneal en el embrión. Este *tubo cardíaco* aumenta en concordancia con las secciones que se desarrollan a seno venoso, atrios y ventrículos izquierdo y derecho, y adquiere una serie de complicados plegamientos, con formación de paredes divisorias. El miocardio se desarrolla a partir de una vaina de mesodermo esplácnico alrededor del tubo cardíaco endotelial.

Sistema de vías linfáticas. Los primeros vasos linfáticos aparecen a fines de la quinta semana del desarrollo. El sistema de vías linfáticas en parte se origina como brotes del sistema venoso, del cual surgen los grandes troncos linfáticos, y en parte surge de los **linfangioblastos** del mesénquima local, del cual se desarrollan las redes de capilares linfáticos que después se conectan con los vasos linfáticos grandes.

Angiogénesis, crecimiento y metástasis de tumores

Cuando los tumores exceden de 1-2 mm de diámetro ya no se nutren mediante difusión y, en consecuencia, el crecimiento ulterior implica el establecimiento de una irrigación sanguínea suficiente mediante *neoformación de capilares* o **angiogénesis**. Además se ha demostrado que la angiogénesis *es importante para la* **metástasis** *de tumores*, es decir, *la diseminación a otros tejidos u órganos* por la vía sanguínea (a veces también por la vía linfática o por las cavidades serosas). Se ha demostrado que ciertos factores tienen efectos angiogénicos o angiostáticos, y el equilibrio entre las acciones de estos factores es fundamental para el grado de angiogénesis producido, tanto en condiciones normales como en relación con el crecimiento y las metástasis de tumores. La posibilidad de una inhibición terapéutica del crecimiento y la metástasis tumoral mediante el *tratamiento con factores angiostáticos* incentivó la investigación de la angiogénesis, y en estudios experimentales en animales y clínicos en seres humanos algunos factores demostraron tener efectos favorables. Esto es válido en particular para la **angiostatina**, que en estudios con animales demostró inhibir la vascularización y el crecimiento de metástasis pulmonares en ratones con sarcoma pulmonar de Lewis. Además, se demostró que el **interferón alfa** puede causar la regresión completa de hemangiomas que ponían en peligro la vida de lactantes y de pacientes con sarcoma de Kaposi.

La **talidomida,** que a fines de la década de 1950 se comercializaba como medicamento tranquilizante y antiemético, en 1961 se retiró del mercado porque se demostró que causaba graves malformaciones congénitas. Hoy se sabe que estas malformaciones se deben a que el compuesto inhibe la angiogénesis.

BOOK'S COPICENTRO USAC / 2016
booksmedicos.org

Cuestionario sobre sistema circulatorio

1. ¿Qué capa se encuentra en la pared de todas las partes del sistema circulatorio?
2. Describa la túnica media de la aorta.
3. Hay sólo un tipo celular en la túnica media de las arterias elásticas y musculares, ¿cuál es?
4. ¿Cómo se nutre la pared de las arterias elásticas y musculares de mayor calibre?
5. ¿Qué tipos de vasos se incluyen en el sistema microvascular?
6. Esquematice la conformación de un territorio capilar.
7. ¿Cómo se denominan los tres tipos de capilares que se identifican por su ultraestructura?
8. Describa el aspecto ultraestructural de un capilar fenestrado.
9. ¿Dónde se encuentran los sinusoides y qué los caracteriza?
10. ¿De qué formas pueden atravesar la pared capilar el O_2 y el CO_2?
11. ¿Qué tipo de vasos se denominan vasos de resistencia y por qué?
12. Nombre algunas sustancias sintetizadas por las células endoteliales y explique brevemente sus efectos.
13. ¿Qué tipos de vasos se incluyen en la denominación vasos de intercambio y en cuál de los tipos se producen especialmente intercambios de células?
14. Describa la estructura de la pared de una vena grande, por ejemplo, la vena cava superior.
15. ¿Cómo se llaman las tres capas de la pared del corazón?
16. Describa el aspecto del pericardio que se observa con el microscopio óptico.
17. ¿Qué tipo de fibra muscular cardíaca conduce los impulsos desde el nódulo atrioventricular hacia los ventrículos cardíacos?
18. ¿Dónde se encuentran sobre todo células mioendocrinas en el corazón y cómo se denomina la sustancia que secretan?
19. ¿Cómo "comienzan" los capilares linfáticos?
20. ¿Qué es característico de la pared de los capilares linfáticos, a diferencia de la pared de los capilares sanguíneos?

BOOK'S COPICENTRO USAC / 2016

booksmedicos.org

BOOK'S COPICENTRO USAC / 2016

booksmedicos.org

CAPÍTULO 16

Sistema inmunitario, tejidos y órganos linfoides

"Ama la verdad, pero disculpa el error".
Voltaire

Inmunidad

El organismo es constantemente amenazado por la invasión de microorganismos lesivos (bacterias, virus, protozoarios, hongos y parásitos superiores). Para protegerse de esta amenaza, ha desarrollado varios mecanismos defensivos que, en conjunto, confieren al individuo un alto grado de resistencia frente a las infecciones debidas a la mayoría de los microorganismos; se denomina **inmunidad** (lat. *immunis*, libre de). Algunos de los mecanismos defensivos que intervienen, denominados **inmunidad innata** (lat. *innatus*, congénito), representan la primera línea de defensa del organismo contra las infecciones e incluyen fenómenos *inespecíficos*, por ejemplo, epitelios (piel) impenetrables, cilios que barren partículas fuera de las vías respiratorias y secreción de ácidos fuertes por el estómago. Además, existen varios mecanismos *más específicos*, dirigidos contra grupos o subgrupos de microorganismos, con el rasgo común de presentar determinadas estructuras moleculares (**PAMP**, ing. ***p**atogen **a**ssociated **m**olecular **p**atterns*, patrones moleculares asociados con agentes patógenos), que son reconocidas por macrófagos y granulocitos neutrófilos. Las moléculas desencadenan la fagocitosis y la secreción de citocinas, que inducen *reacciones inflamatorias* (véase la pág. 220) para el refuerzo local de la capacidad inmunitaria innata.

A esto (en vertebrados) se agrega un mecanismo de extraordinaria efectividad, la **inmunidad adaptativa (adquirida)** mediada por linfocitos, que incluye la formación de anticuerpos y linfocitos activados que destruyen o neutralizan microorganismos y sus toxinas, reconocidos por pequeños detalles moleculares que no se encuentran en el organismo hospedador. Así, el sistema inmunitario es capaz de *diferenciar entre lo "**propio**" y lo "**no propio**" en forma muy precisa* como base de una **respuesta inmunitaria** ante el ingreso de microorganismos o moléculas extrañas en general. Se denomina **autotolerancia** a la ausencia de reacción de respuesta inmunitaria frente a sus propios componentes. El sistema inmunitario se caracteriza por su gran universalidad, dado que es capaz de generar una reacción específica contra más de mil millones de moléculas extrañas diferentes. Además, el sistema inmunitario posee **memoria**, fenómeno conocido durante siglos debido a que los individuos sobrevivientes a una enfermedad infecciosa, por ejemplo viruela, presentan una predisposición mucho menor a contraerla en una epidemia posterior, mientras que no se modifica su susceptibilidad a contraer otras enfermedades infecciosas. Esta circunstancia es aprovechada con la **vacunación**, por la cual se introduce en el organismo una variante inocua o inactivada de un microorganismo patógeno, o tan sólo sus partes, tras lo cual se desarrolla una inmunidad adquirida específica similar a la obtenida al sobrevivir a la enfermedad.

Células y tejidos del sistema inmunitario

Además de los **linfocitos** y las **células madre de linfocitos**, las células del sistema inmunitario comprenden las **células plasmáticas** o **plasmocitos**, los **macrófagos**, las **células dendríticas**, los **granulocitos** y los **mastocitos**. Estas células ya fueron comentadas en las secciones sobre tejido conectivo (Cap. 8) y sangre (Cap. 10), pero en este capítulo se describe con mayor detalle su distribución, función e interrelación.

Los linfocitos circulan en la sangre y la linfa, aparecen aislados en el tejido conectivo y los epitelios o forman densas masas en el tejido conectivo laxo que reciben el nombre de **tejido linfoide** o **linfático**. Algunos órganos están compuestos en su mayor parte por tejido linfoide y se denominan **órganos linfoides**; poseen una cápsula definida de tejido conectivo. En el tejido linfoide, los grupos de linfocitos presentan distintas estructuras y funciones. Pueden tener límites indefinidos y se denominan **tejido linfoide difuso**, a diferencia del **tejido linfoide**

BOOK'S COPICENTRO USAC / 2016

booksmedicos.org

folicular (nodular) en el cual los linfocitos forman cúmulos densos casi esféricos (Fig. 16-1). Hay transiciones fluidas entre el tejido linfoide y la presencia más dispersa de linfocitos en el tejido conectivo.

Los **tejidos y órganos linfoides primarios** comprenden la *médula ósea* y el *timo,* donde tiene lugar la maduración de las células madre linfocitarias a linfocitos inmunocompetentes (linfocitos B en la médula ósea y linfocitos T en el timo), mientras que los **tejidos y órganos linfoides secundarios** son las partes del sistema inmunitario donde ocurren las reacciones inmunitarias, e incluyen los *ganglios linfáticos*, el *bazo* y varias agrupaciones de *tejido linfoide asociado con las mucosas (MALT)* (ing. ***m**ucosa **a**ssociated **l**ymphoid **t**issue*). Son ejemplos de MALT los cúmulos de folículos linfoides parcialmente encapsulados por tejido conectivo que conforman las amígdalas, las placas de Peyer no capsuladas en el intestino delgado, los cúmulos foliculares del apéndice vermiforme y los numerosos folículos solitarios de los intestinos delgado y grueso.

En el tejido linfoide, las células del sistema inmunitario están ubicadas entre las mallas de un tejido reticular o **retículo** que conforma el esqueleto o la estroma del tejido (las células madre se encuentran en el espacio hematopoyético de la médula ósea; véase el Capítulo 11, pág. 255). *En el timo, este retículo se caracteriza por ser sólo celular*, mientras que en el resto del tejido linfoide se compone de una combinación de **fibras reticulares** y **células reticulares** que conforman una red tridimensional de malla fina (véase la Fig. 8-15, pág. 215). Las células reticulares son grandes y emiten prolongaciones citoplasmáticas ramificadas que acompañan las ramificaciones de las fibras a las que rodean. Las prolongaciones de las células reticulares adyacentes se unen entre sí. Esta red de grandes células ramificadas o **retículo celular** es coincidente con la red fibrosa o **retículo extracelular**. El retículo extracelular se visualiza con facilidad mediante tinciones selectivas, por ejemplo, impregnación argéntica, que tiñe de negro las fibras (véase la Fig. 8-27, pág. 224). Muchos autores consideran a las células reticulares como una forma de fibroblastos, difíciles de distinguir por su morfología. Producen componentes de la matriz en la forma de fibras reticulares, compuestas en su mayor parte por colágeno tipo III y una "cubierta" de proteoglucanos.

En los preparados comunes teñidos con HE, suele ser complicado diferenciar entre células reticulares, células dendríticas y macrófagos, ya que los núcleos son similares y a menudo el citoplasma está oculto por la agrupación densa de los linfocitos. En particular, con microscopia óptica es difícil distinguir las delgadas prolongaciones de los dos tipos celulares mencionados en primer término. Sin embargo, es posible identificarlos mediante métodos inmunohistoquímicos que determinan las moléculas específicas expresadas sobre la superficie de la membrana plasmática de cada tipo celular.

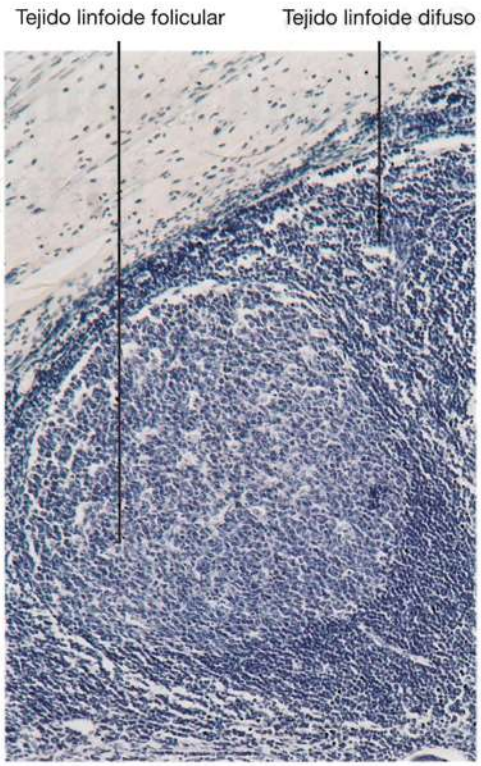

Fig. 16-1. Imagen con microscopia óptica **de tejido linfoide difuso y nodular** en la lámina propia del apéndice vermiforme. Corte coloreado con hematoxilina-eosina. ×110. Barra: 100 µm.

A continuación, se verán los rasgos fundamentales de conformación y función del sistema inmunitario y después se describirán con mayor detalle los distintos tejidos y órganos linfoides.

Inmunidad innata

Las vías de acceso normales de las infecciones, y en consecuencia la primera línea de defensa, están en las superficies externas (piel y conjuntiva) e internas (tubo digestivo, vías respiratorias, vías urinarias y genitales) del organismo. Todas estas superficies se hallan cubiertas por epitelios que además de representar una barrera mecánica liberan péptidos antimicrobianos, las **defensinas**, producidos por las propias células epiteliales, y que destruyen con efectividad diversas bacterias, hongos y virus al alterar sus membranas. Se han identificado unas 10 defensinas diferentes en los seres humanos, cada una con varias copias alélicas distintas (y

booksmedicos.org

BOOK'S COPICENTRO USAC / 2016

las consecuentes variantes peptídicas) en el mismo genoma del individuo. Muchas secreciones glandulares también contienen defensinas; por ejemplo, las secreciones de las glándulas lagrimales y salivares, además de las de las células de Paneth del intestino delgado, contienen la enzima **lisozima,** que degrada un componente vital (peptidoglucano) en las paredes celulares bacterianas.

Cuando un microorganismo logra atravesar un epitelio, sea debido a un daño mecánico (herida) o porque el microorganismo es capaz de superar los mecanismos de defensa del epitelio, en el tejido conectivo subyacente encuentra de inmediato una nueva serie de efectivos mecanismos de defensa innatos, cuyos actores principales son los **macrófagos** residentes (véase la pág. 216) y los **granulocitos neutrófilos** (véase la pág. 236). En sus superficies, ambos tipos celulares presentan receptores desencadenantes de fagocitosis que reconocen moléculas de superficie, por ejemplo el lipopolisacárido bacteriano (LPS) característico de grupos enteros o subgrupos de microorganismos, y que no se encuentran en los mamíferos. *Los macrófagos desempeñan el papel principal* porque tienen asiento permanente en los tejidos, a diferencia de los granulocitos neutrófilos, que circulan en el torrente sanguíneo y deben ser atraídos al tejido (Fig. 16-2).

En la superficie, los macrófagos presentan un grupo particular de receptores, denominados **receptores símil Toll (TLR**, *toll-like receptors*) por su parentesco cercano con el gen *Toll* de la mosca del vinagre (*Drosophila melanogaster*). En los seres humanos, se conocen 10 TLR diferentes que, en conjunto, pueden reconocer un amplio espectro de virus, microorganismos y parásitos, y así dar la alarma ante la infección. Algunos de los receptores Toll están relacionados con los fagosomas de los macrófagos, donde reconocen ácidos nucleicos virales que quedan expuestos por la degradación de los virus en los fagosomas. La estimulación de TLR induce la síntesis y la secreción de varias citocinas inflamatorias de los macrófagos (IL-1, IL-6, IL-8 [también conocida como CXCL8], IL-12, factor de necrosis tumoral alfa [TNF-α], interferón alfa [INF-α], etc.) que señalan la presencia de infección y desencadenan efectos locales (autocrinos y paracrinos) y endocrinos (hormonales).

Uno de los muchos efectos de las citocinas inflamatorias es inducir la expresión de **selectinas** en la cara luminal del endotelio de los capilares y vénulas poscapilares cercanos, tras lo cual los granulocitos neutrófilos y los monocitos pueden adherirse al endotelio y migrar al tejido infectado, donde son dirigidos al centro de la infección por quimiotaxia. Los monocitos son activados de

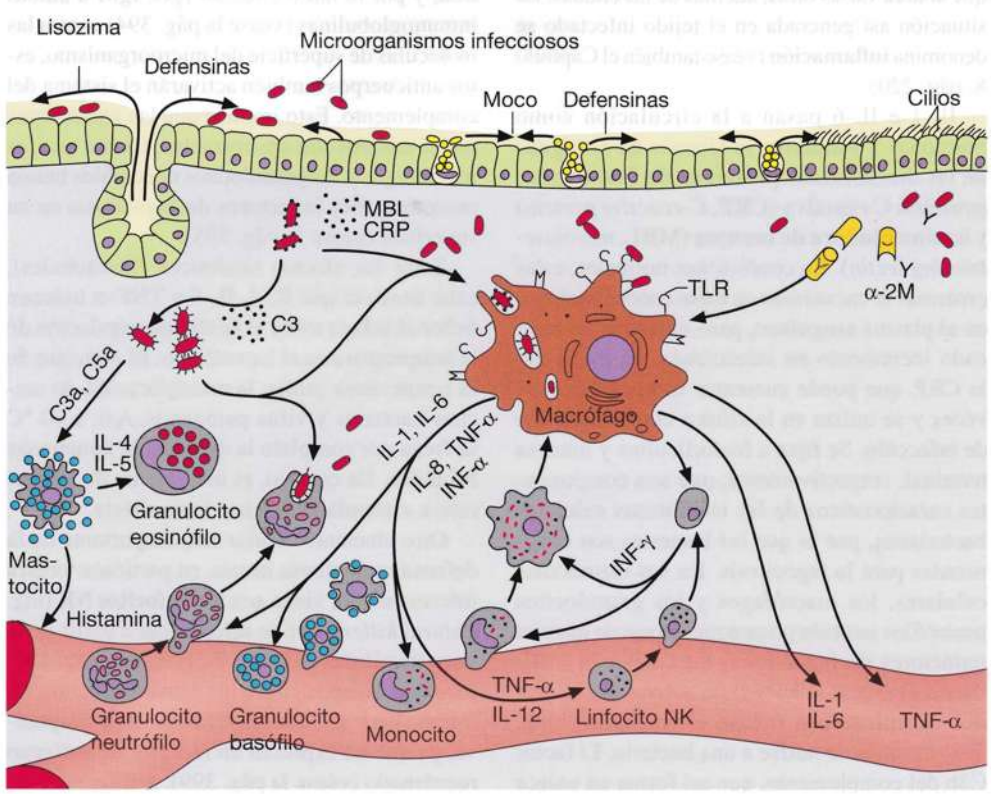

Fig. 16-2. Dibujo esquemático de los **principales elementos de la defensa inmunitaria innata y sus interacciones.**

BOOK'S COPICENTRO USAC / 2016

booksmedicos.org

Citocinas

Las citocinas (gr. *kinein*, mover) son pequeñas moléculas de señal proteicas (la mayoría de 10-30 kDa, aunque hay más grandes y más pequeñas) secretadas por células y que ejercen efecto sobre otras células, en ocasiones sobre ellas mismas. En la mayoría de los casos, el efecto es *paracrino*, es decir, en la zona circundante. Si el efecto es sobre la misma célula, se denomina *autocrino*. Algunas pasan a la circulación y producen efectos *hormonales* a gran distancia; otras tienen efectos paracrinos y hormonales. Las citocinas ejercen sus efectos al fijarse a receptores en una superficie celular, lo que genera una reacción de la célula, por ejemplo, diferenciación en determinado sentido, secreción, activación del arsenal para la fagocitosis, etcétera. Varias citocinas se denominaban antes *linfocinas* por ser producidas por linfocitos, y otras se denominaban *monocinas* por ser producidas por monocitos y macrófagos. Como se demostró que varias de estas moléculas de señal también son producidas por otras células, se dejaron de lado esas denominaciones. Las citocinas producidas por leucocitos y que ejercen efectos sobre otros leucocitos se denominan **interleucinas**, abreviado IL. Algunas citocinas son quimiotácticas, es decir, inducen a las células diana a buscar la fuente de producción de citocina por migración a favor del gradiente de concentración. Estas citocinas se denominan **quimiocinas**.

inmediato a macrófagos. Los granulocitos neutrófilos que normalmente no están presentes fuera de los vasos son fagocitos muy potentes y, al igual que los macrófagos, poseen varios receptores que reconocen detalles moleculares característicos de una gran cantidad de microorganismos, los antes mencionados PAMP. Todas las células atraídas y activadas también secretan distintas citocinas. Se habla de una cascada de efectos de citocinas que abarca varias otras, además de las citadas. La situación así generada en el tejido infectado se denomina **inflamación** (véase también el Capítulo 8, pág. 220).

IL-1 e IL-6 pasan a la circulación como hormonas y estimulan la síntesis en el hígado de las denominadas **proteínas de fase aguda: proteína C reactiva (CRP, *C-reactive protein*) y lectina fijadora de manosa (MBL, *mannose-binding lectin*)**. En condiciones normales, estas proteínas se encuentran en bajas concentraciones en el plasma sanguíneo, pero muestran un marcado incremento en infecciones, en particular la CRP, que puede aumentar varios cientos de veces y se utiliza en la clínica como indicador de infección. Se fijan a fosforilcolina y manosa terminal, respectivamente, que son componentes característicos de las membranas celulares bacterianas, por lo que las bacterias son opsonizadas para la fagocitosis. En sus membranas celulares, los macrófagos y los granulocitos neutrófilos también poseen receptores de manosa inductores de fagocitosis. La CRP y la MBL tienen el efecto adicional de activar el **sistema del complemento** (véase el Recuadro, pág. 392) después de unirse a una bacteria. El factor C3b del complemento, que así forma un enlace covalente con la membrana bacteriana, genera una intensa opsonización, dado que tanto los macrófagos como los granulocitos neutrófilos poseen receptores inductores de fagocitosis para C3b. Algunos microorganismos tienen propiedades (estructuras hidrocarbonadas especiales) que desencadenan la activación del complemento por sí mismas. Si el organismo ha estado expuesto a infección previa por el microorganismo en cuestión, y por lo tanto circulan IgG, IgM o ambas inmunoglobulinas (véase la pág. 394) contra las moléculas de superficie del microorganismo, estos anticuerpos también activarán el sistema del complemento. Esto implica que los anticuerpos por sí mismos son opsonizantes, puesto que los macrófagos y los granulocitos neutrófilos tienen receptores Fcγ inductores de fagocitosis en su superficie (véase la pág. 395).

Entre los efectos sistémicos (hormonales), cabe destacar que IL-1, IL-6 y TNF-α inducen fiebre al influir sobre el centro de regulación de la temperatura en el hipotálamo. El aumento de la temperatura inhibe la multiplicación de muchas bacterias y virus patógenos. Así, a 40 °C se frena por completo la división de numerosas bacterias. En cambio, el incremento de temperatura estimula la defensa inmunitaria.

Otro elemento celular muy importante de la defensa inmunitaria innata, en particular contra infecciones por virus, son los **linfocitos NK** (ing. ***n**atural **k**iller*), que se diferencian a partir de la línea de células linfoides Tc (véase la pág. 400) pero que, en oposición a los demás linfocitos, no forman parte de la defensa inmunitaria adaptativa, ya que no expresan un receptor de antígeno reordenado (véase la pág. 399). A diferencia de

booksmedicos.org

BOOK'S COPICENTRO USAC / 2016

los linfocitos T, los NK carecen de receptores de linfocitos T, CD4 y CD8 en la superficie (véase p. 400). Poseen el mismo mecanismo destructor que los linfocitos T citotóxicos del sistema inmunitario adaptativo (CTL; véase la pág. 407), pero se diferencian por circular con todos los elementos para la destrucción celular contenidos en gránulos visibles con microscopia óptica. Por esto también se denominan **linfocitos granulares grandes**. Tienen un diámetro de unos 12 µm, es decir, bastante más grandes que los demás linfocitos, y representan cerca del 10% del total de linfocitos circulantes. Los linfocitos NK poseen múltiples receptores para los componentes normales de la superficie celular, de los cuales algunos son extraños, mientras que otros son inhibidores de la activación del mecanismo destructor de estas células. Mediante estos receptores, un linfocito NK puede registrar si la dotación de moléculas de superficie de una célula se ha modificado en forma anormal, lo que desencadenaría su destrucción. Las células infectadas por virus o bacterias intracelulares, o que sufren "estrés" por otro motivo, expresan moléculas de superficie especiales para las cuales los linfocitos NK tienen receptores y que desencadenan su destrucción inmediata. Casi todas las células nucleadas del organismo portan en su superficie moléculas MHC-I (véase la pág. 396). Ciertas infecciones intracelulares hiporregulan su expresión, lo cual induce la muerte mediada por linfocitos NK. Es muy probable que los linfocitos NK también jueguen un papel muy importante en la eliminación diaria de células cancerosas potenciales, reconocidas por modificaciones de las moléculas de superficie.

Los linfocitos NK son atraídos, y su armamento incentivado, por IL-12, INF-α y TNF-α producidos y secretados por macrófagos activados. Por su parte, los linfocitos NK activados secretan INF-γ que atrae y activa los macrófagos. Así, la infección comienza una actividad de autorrefuerzo de estas células, que recién se detiene cuando la infección ha sido derrotada.

Muchos microorganismos liberan enzimas, entre ellas proteasas, que degradan los componentes de la matriz extracelular a fin de favorecer la diseminación de los microorganismos en los tejidos y degradar las moléculas que intervienen en los mecanismos de defensa del organismo. Como protección, el organismo hospedador posee *antiproteasas*, entre ellas α_2-**macroglobulina**, una molécula proteica de gran tamaño en la cual una porción de la secuencia de aminoácidos se ofrece como "carnada" de las proteasas. Cuando esta carnada se escinde, la molécula de α_2-M se arrolla como una trampa que se cierra alrededor de la proteasa. Al mismo tiempo, se expone una secuencia de señal para que los macrófagos lleven a cabo la endocitosis de la α_2-M y su "botín".

Las inmunidades innata y adquirida tienen funciones estrechamente acopladas. El sistema inmunitario innato reacciona con gran rapidez (de minutos a horas) y al mismo tiempo, mediante la liberación de diversas citocinas inflamatorias, activa la respuesta inmunitaria adaptativa que puede tardar días a semanas en alcanzar su intensidad máxima. Sin la estimulación de las citocinas inflamatorias, el inicio de la respuesta adaptativa es muy lento o no ocurre.

En la inmunización experimental de animales de laboratorio, el antígeno contra el cual se desea que el animal genere anticuerpos se mezcla con un aditivo facilitador de la inflamación, un **coadyuvante**, que incrementa notablemente la respuesta inmunitaria. Aunque un péptido aislado sea no propio y por lo tanto un antígeno, es un **inmunógeno** pobre si no se presenta en un ambiente inflamatorio.

En la mayoría de los casos en los que un individuo sano se enfrenta con microorganismos, el sistema inmunitario innato es capaz de eliminarlos o combatirlos al cabo de horas o pocos días. Si no lo logra, la respuesta adquirida combatirá la infección con cierto retraso y, debido a su memoria, podrá reaccionar con mucha mayor rapidez si el individuo se ve expuesto a una infección por el mismo microorganismo en ocasión posterior.

Para terminar, cabe comentar que la piel y, en particular, el tracto digestivo son asiento de decenas de especies de bacterias adaptadas a vivir en ese medio, donde también eliminan por competencia a otras bacterias. En el intestino grueso se trata casi exclusivamente de colibacterias que restringen la proliferación de numerosas otras bacterias. La relación con el organismo hospedador es simbiótica, dado que las bacterias contribuyen a la digestión del hospedador. En la vagina también se encuentra un microbioma bacteriano especial, compuesto por los *lactobacilos de Döderlein*, que inhibe la proliferación de otras bacterias.

Inmunidad adquirida

Existen dos formas de inmunidad adquirida diferentes en principio, pero muy relacionadas, y se denominan *inmunidad celular* y *humoral*.

Los actores de la **inmunidad celular** son las **células T efectoras**, de las cuales se encuentran dos tipos principales: los *linfocitos Tc* ("c" de citotóxico) y los *linfocitos Th* ("h" del ing. *helper*, cooperador). Los **linfocitos Tc** tienen capacidad para detectar y destruir las células propias del organismo si contienen proteínas extrañas, como

BOOK'S COPICENTRO USAC / 2016

booksmedicos.org

Sistema del complemento

El **sistema del complemento** comprende numerosas proteínas plasmáticas que al activarse desencadenan una reacción enzimática en cascada, la **reacción del complemento**. Es un importante eslabón en la lucha contra los microorganismos y las infecciones, dado que representa el efector principal para la reacción inmunitaria humoral e interviene en la producción de la reacción inflamatoria.

El complemento se simboliza con una letra **C**, y los componentes se numeran C1, C2, etcétera. En su mayor parte, los componentes son sintetizados por los hepatocitos. Los factores C1-C9 son los efectores activos de la reacción del complemento y se encuentran en forma biológicamente inactiva en el plasma y en otros líquidos tisulares, muchos de ellos como proenzimas que se activan por escisión de un péptido. Además de C9, varios otros factores reguladores están relacionados con el sistema del complemento. La activación del sistema del complemento inicia una serie sucesiva de escisiones enzimáticas, en las cuales la enzima formada cataliza la escisión del siguiente componente, es decir, una **reacción en cascada**. Es característico que cada uno de los componentes activados se desactive con rapidez, porque todo el sistema está bajo regulación rigurosa ya que de otro modo la reacción en cascada podría descontrolarse. Los fragmentos formados por la escisión de los factores del complemento se denominan con el agregado de letras minúsculas, por ejemplo, C3a y C5b.

La activación ocurre por unión de los componentes del complemento a la superficie de los microorganismos, lo cual puede ocurrir de tres formas: la **vía de activación clásica** se inicia por fijación de C1 a los complejos antígeno-anticuerpo, mientras que la **activación por lectina fijadora de manosa (MBL)** se inicia por fijación de una proteína plasmática (MBL) a hidratos de carbono que contienen manosa en la superficie del microorganismo, y después continúa como la vía de activación clásica. La **vía alternativa de activación del complemento** se inicia por fijación directa del complemento a la superficie de un microorganismo (por lo tanto, la activación de esta vía de reacción no presupone reacciones de antígeno-anticuerpo). Las tres vías de reacción conducen a la escisión de C3, que representa

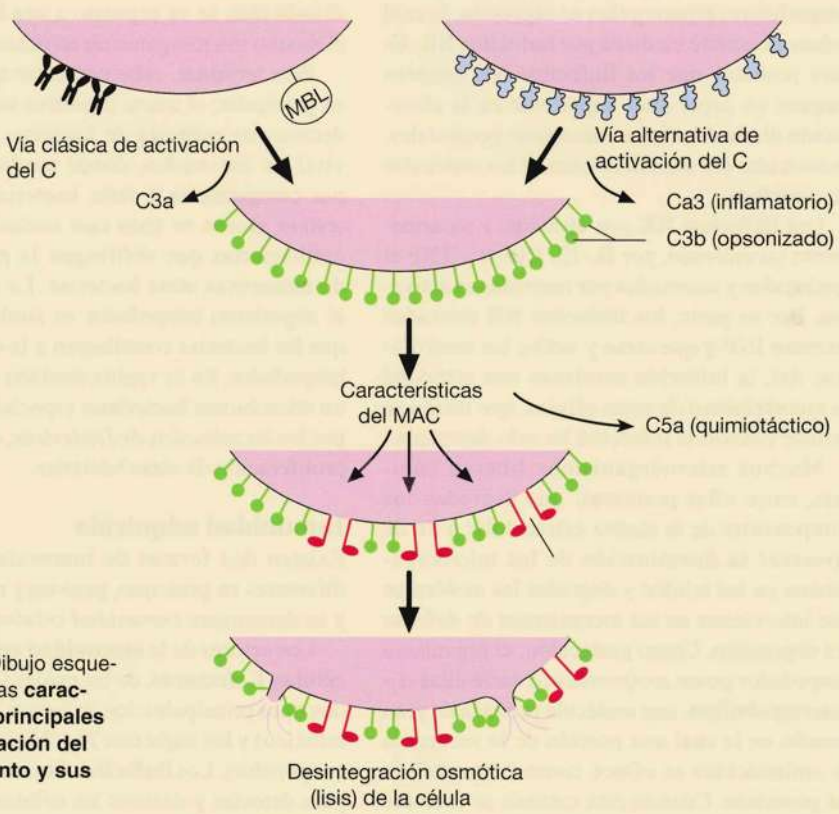

Fig. 16-3. Dibujo esquemático de las **características principales de la activación del complemento y sus efectos.**

BOOK'S COPICENTRO USAC / 2016

booksmedicos.org

un componente clave en el sistema del complemento. El componente C3b se fija en forma covalente a la superficie de los microorganismos (Fig. 16-3). A partir de C3, una vía de reacción común a las tres formas de activación nombradas conduce a la formación del denominado **complejo terminal del complemento (MAC)** (ing. ***m**embrane **a**ttack **c**omplex*, complejo de ataque a membrana) que se construye sucesivamente sobre una membrana celular mediante moléculas de C5b, C6, C7, C8 y una cantidad variable de moléculas de C9, que en conjunto conforman una estructura cilíndrica hueca.

Los microorganismos con C3b ligado a la superficie son fagocitados con mucha mayor efectividad por los macrófagos y los granulocitos neutrófilos que tienen receptores de C3b en su superficie de membrana. Así, C3b tiene acción *opsonizante* (gr. *opson,* condimento) y es una de las funciones principales del sistema del complemento. C3b puede ser degradado a C3d por proteólisis sin perder función.

Con la construcción del complejo terminal o MAC en las membranas celulares, por ejemplo de bacterias, se forma una abertura cilíndrica a través de la membrana, por lo que la célula se **lisa** (gr. *lysis,* disolución), es decir, se desintegra. Pero sólo es efectivo para ciertas bacterias. C3a, C4a y C5a causan la desgranulación de los mastocitos (y los granulocitos basófilos de la sangre) y se denominan anafilotoxinas, capaces de causar un **shock anafiláctico**. Además, C5a tiene fuerte capacidad quimiotáctica para monocitos y granulocitos neutrófilos. Varios de estos efectos producen y refuerzan la reacción inflamatoria.

es el caso en la infección por virus o bacterias intracelulares, o en el caso de cáncer, cuando debido a mutaciones se han modificado una o más de las proteínas propias (originales) del organismo. Los **linfocitos Th** cooperan con los linfocitos B al estimularlos para una rápida hiperregulación de la respuesta inmunitaria humoral, además de liberar citocinas que estimulan las defensas inmunitarias innatas. La activación de los linfocitos Tc y Th requiere que las proteínas extrañas les sean "presentadas" unidas a un complejo de glucoproteínas (**MHC**) en la superficie de una de las células propias del organismo. El complejo MHC está compuesto por los llamados antígenos de histocompatibilidad, de importancia fundamental (véase la pág. 395).

En la **inmunidad humoral** (lat. *humor*, fluido), el organismo sintetiza *anticuerpos circulantes* producidos por las *células plasmáticas* formadas a partir de la diferenciación de linfocitos B. Un anticuerpo es una proteína capaz de unirse en forma específica con el *antígeno* que generó su formación, a fin de neutralizarlo o eliminarlo.

Antígenos y anticuerpos

Un **antígeno** (gr. *anti,* contra; *gennaein* generar) se define como *una molécula capaz de generar una respuesta inmunitaria adquirida*. Por lo general, los antígenos son moléculas extrañas para el organismo, pues la producción de una respuesta inmunitaria depende de que el sistema inmunitario registre el antígeno como extraño o *no propio*. En ocasiones, el sistema falla y se desencadena una respuesta inmunitaria productora de enfermedad dirigida contra uno o más componentes propios del organismo, en lo que se denomina **enfermedad autoinmune**.

El organismo posee dos tipos de receptores capaces de detectar moléculas "extrañas". Uno es el **receptor de células T** relacionado con los linfocitos T y, por lo tanto, con la inmunidad celular (descrito con mayor detalle en la pág. 399). El otro tipo de receptor es el **anticuerpo** relacionado con los linfocitos B y, en consecuencia, con la inmunidad humoral.

La reacción entre antígeno y anticuerpo (o un receptor de célula T) es de naturaleza estereoquímica, dado que tiene lugar entre moléculas con configuración complementaria, es decir, que se corresponden en la morfología "*como una llave con su cerradura*". La unión entre antígeno y anticuerpo es reversible, pues no se producen enlaces químicos covalentes entre ellos. La unión se basa en una combinación de puentes de hidrógeno, enlaces electrostáticos e interacciones de van der Waals e hidrófobas. Dado que todas estas fuerzas de unión química actúan a corta distancia, una unión fuerte entre antígeno y anticuerpo presupone una correspondencia espacial muy exacta entre las dos moléculas, lo cual es la base de la gran especificidad de las uniones antígeno-anticuerpo.

Por lo general, las sustancias antigénicas son moléculas grandes, pero el sistema inmunitario o los linfocitos T o B no reconocen o registran la totalidad de éstas. El reconocimiento se basa en la configuración espacial de pequeñas regiones en la superficie de las grandes moléculas, denominadas **determinantes antigénicos** o **epítopos**. En

BOOK'S COPICENTRO USAC / 2016

booksmedicos.org

consecuencia, la especificidad de las sustancias antigénicas es determinada por los epítopos, que son las regiones de relevancia inmunológica en el antígeno, es decir, las regiones que se unen con el receptor de un linfocito T o B. Esto explica por qué ciertas moléculas pequeñas, que son antígenos pero no inmunógenos por sí mismas, pueden adquirir esta capacidad por acoplamiento a otras moléculas grandes. Por este acoplamiento de la molécula pequeña con la grande, se forma una nueva estructura que es detectada por el aparato inmunitario, es decir, adquiere inmunogenidad. Estas pequeñas moléculas antigénicas se denominan **haptenos** (gr. *haptein*, adosar, fijar). Las moléculas grandes tienen mayor superficie que las pequeñas, por lo que presentan mayor potencial de epítopos; en consecuencia, aumenta la probabilidad de que se forme un anticuerpo contra un epítopo de superficie. En la práctica se ha demostrado que las moléculas proteicas con un peso molecular inferior a unos 10.000 dalton son inmunógenos inseguros.

Un **anticuerpo** es una molécula de proteína de elevado peso molecular perteneciente a la fracción de **inmunoglobulinas (Ig)** de las proteínas plasmáticas (las inmunoglobulinas también se denominan **gammaglobulinas** debido a su movilidad electroforética). Las inmunoglobulinas son secretadas por las células plasmáticas y en su gran mayoría circulan libres en los líquidos tisulares o se liberan con secreciones, pero también hay inmunoglobulinas ligadas a membrana que son receptores fijadores de antígeno en la superficie de los linfocitos B, los mastocitos, los granulocitos basófilos y los granulocitos eosinófilos activados; no obstante, estos últimos tres tipos celulares no han producido los anticuerpos.

Existen 5 clases (**isotipos**) de inmunoglobulinas, denominadas **inmunoglobulina G (IgG), IgE, IgM, IgA** e **IgD**. La IgG es la más abundante en la fracción de inmunoglobulinas del plasma sanguíneo. La IgA se encuentra en una forma dimérica secretada en las superficies luminales de varios órganos huecos y una forma monomérica que circula en el plasma sanguíneo.

La estructura básica de una molécula de anticuerpo tiene forma de Y compuesta por dos cadenas **pesadas (H)** (ing. ***heavy***) idénticas, cada una con peso molecular de alrededor de 50.000, y dos **cadenas ligeras (L)** (ing. *light*), cada una con peso molecular de alrededor de 25.000. Las cadenas están unidas por puentes disulfuro (Fig. 16-4). Cada brazo de la Y está unido al tronco a través de una *región bisagra* flexible (salvo la IgM) que es parte de la cadena H y permite la

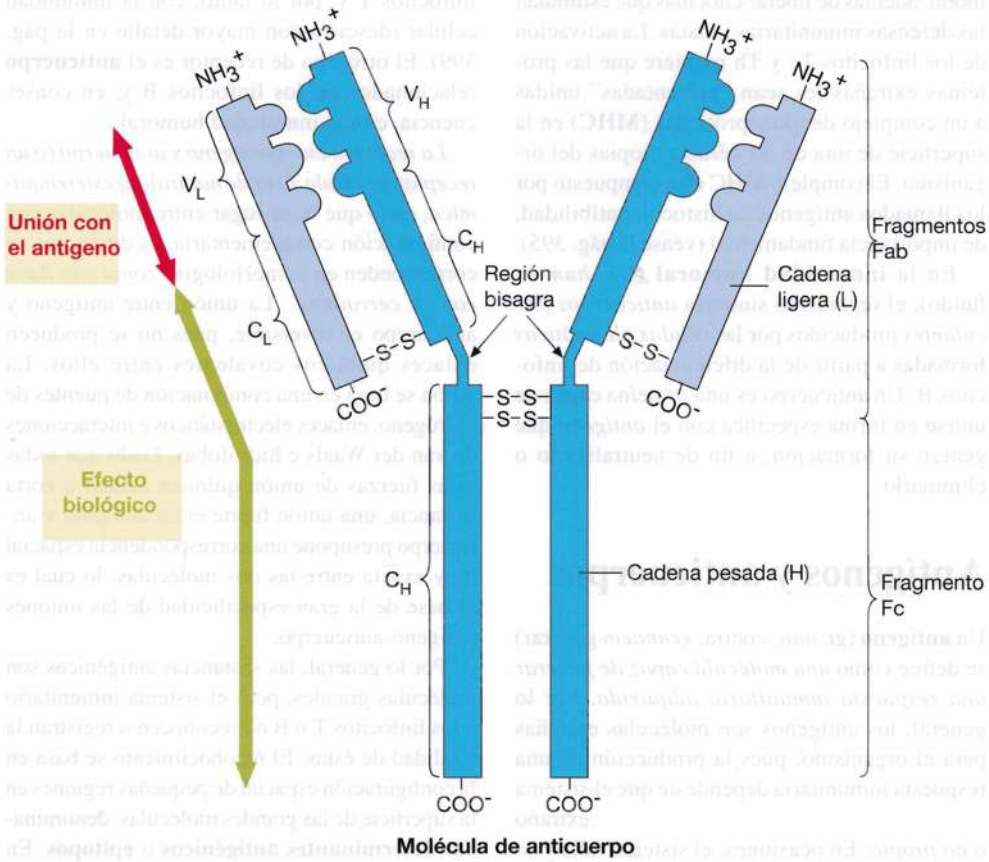

Fig. 16-4. Dibujo esquemático de la **estructura de una molécula de anticuerpo**.

BOOK'S COPICENTRO USAC / 2016

booksmedicos.org

movilidad de los brazos de la Y. Cada brazo de la Y posee un **sitio fijador de antígeno** idéntico en ambos y ubicado en el extremo. Las cadenas pesada y ligera presentan una **región variable** (**VH** y **VL**, respectivamente) que, en conjunto, forman el sitio fijador del antígeno. En la región variable varía la secuencia de aminoácidos, lo cual confiere especificidad a cada molécula de anticuerpo. En particular, la variación de la secuencia de aminoácidos está relacionada con las tres **regiones hipervariables** de las cadenas pesada y ligera (véase la Fig. 16-4) y estas 6 regiones hipervariables son las que conforman el sitio fijador del antígeno; en consecuencia, determinan la complementariedad estereoquímica entre el antígeno y la molécula de anticuerpo. La diversidad de las moléculas de anticuerpo se debe a que los genes que codifican las regiones variables se reorganizan durante la diferenciación de las células productoras de anticuerpo y, a su vez, se ven reforzadas por una frecuencia de mutación cerca de un millón de veces mayor en estos genes que en los demás.

El resto de las cadenas pesadas y ligeras se componen de una **región constante**, denominada **CH** y **CL** respectivamente, que sólo presentan escasas variaciones en las secuencias de aminoácidos. Las cinco clases de inmunoglobulinas se reconocen por las diferencias de estas regiones constantes. Los dos brazos de la Y representan los **fragmentos Fab**, mientras que el tronco de la Y conforma el **fragmento Fc**. La enzima proteolítica *papaína* escinde la molécula de anticuerpo en la región bisagra, por lo que se forman dos fragmentos Fab que mantienen la capacidad fijadora de antígeno (Fab, del ing. ***F**ragment **a**ntigen **b**inding*, fragmento fijador de antígeno). El fragmento Fc puede cristalizar (de allí la abreviatura Fc, fragmento cristalizable). *Mientras que la capacidad fijadora de antígeno se relaciona con las regiones variables de los fragmentos Fab, los efectos biológicos generados por la unión con el antígeno se relacionan con las regiones constantes*. Así, la IgG que se encuentra en mayor concentración en el plasma sanguíneo (9 g/L) es especialmente efectiva para la neutralización de antígenos.

Como ya se mencionó, las moléculas de anticuerpo se unen mediante sus sitios fijadores de antígeno a los epítopos en la superficie de las moléculas extrañas o los microorganismos que deben eliminarse. Después, las moléculas de anticuerpo se fijan por su porción Fc a los receptores de Fcγ en la superficie de los macrófagos y los granulocitos neutrófilos, que fagocitan y degradan la sustancia extraña que ha sido *opsonizada*, es decir, "señalizada" por la fijación del anticuerpo. Los receptores de Fcγ tienen escasa afinidad por el Fc en la IgG libre, pero la afinidad aumenta cuando la IgG se une al antígeno. De esta manera, se evita que la IgG libre circulante bloquee en forma permanente los receptores de Fc de los fagocitos.

La IgG atraviesa la barrera placentaria por transporte activo, por lo que la inmunidad pasiva se transfiere de la madre al hijo (véase el Capítulo 22). La IgM es un pentámero de cinco moléculas de anticuerpo unidas por los extremos de sus porciones Fc mediante un péptido, una cadena J (ing. ***j**oining chain*, cadena de unión). La IgM es la segunda inmunoglobulina en concentración en el plasma sanguíneo (1,5 g/L). Es especialmente efectiva para la neutralización de virus y la aglutinación de bacterias, y es un eficaz activador del sistema del complemento (véase la pág. 392). La IgA dimérica se mantiene unida mediante una cadena J correspondiente. Es liberada en las secreciones, por ejemplo, la saliva, la leche y las secreciones de las vías respiratorias y el tubo digestivo, donde se encuentra como *IgA secretora* (véase también en la pág. 432). La IgE se fija mediante la porción Fc a los receptores de Fcε de la superficie de los mastocitos y los granulocitos basófilos e induce la exocitosis de los gránulos de estas células por unión con el antígeno específico. La unión a los receptores de Fcε es muy fuerte, por lo que estas células siempre tienen una selección de anticuerpos IgE en su superficie. También los granulocitos eosinófilos pueden expresar los receptores Fcε, pero sólo en los tejidos inflamados. La IgE aparece libre en muy baja concentración en el plasma sanguíneo. La IgD aparece junto con la IgM como molécula receptora en la superficie de linfocitos B vírgenes y sólo se encuentra libre en muy baja concentración en el plasma sanguíneo.

Las moléculas de anticuerpo ejercen sus efectos contra las infecciones no sólo por sí mismas al neutralizar y opsonizar los microorganismos extraños y desencadenar la fagocitosis, sino también al activar el *sistema del complemento* (véase el Recuadro, pág. 392) para que intente destruir el microorganismo e intensifique la opsonización. El efecto neutralizador de los anticuerpos tiene especial importancia en relación con la inactivación de toxinas y virus, cuya capacidad infecciosa disminuye o se anula cuando quedan envueltos por una "cubierta" de moléculas de anticuerpos, por ejemplo, la IgA secretada en el tubo digestivo y las vías respiratorias.

Antígenos de histocompatibilidad y presentación de antígenos

Se denomina **complejo mayor de histocompatibilidad (MHC)** a un complejo (conjunto)

BOOK'S COPICENTRO USAC / 2016

booksmedicos.org

de genes estrechamente unidos (acoplados) en hilera en un único cromosoma (el número 6 en los seres humanos). Los genes MHC codifican glucoproteínas que se expresan sobre la superficie celular, donde contribuyen a determinar si el tejido trasplantado de un individuo a otro dentro de la misma especie, o **alotrasplante** (p. ej., entre dos personas), es rechazado por una reacción inmunitaria. Debido a esto, los genes MHC se **denominan genes de histocompatibilidad,** y los productos de esos genes (las moléculas de MHC) se denominan **antígenos de histocompatibilidad** o **antígenos de trasplante**. Existen varios sistemas de histocompatibilidad en un organismo, y cada sistema incluye un grupo de moléculas codificadas por un grupo de genes estrechamente acoplados, por ejemplo, el MHC. Así, todos los vertebrados poseen un *sistema fuerte* o **complejo mayor de histocompatibilidad** codificador de antígenos de trasplante fuertes (mayores) que desencadenan un rechazo rápido y enérgico del trasplante, además de *varios sistemas débiles* que desencadenan una reacción de rechazo mucho más débil y retardada. Cada uno de los numerosos sistemas histotípicos humanos diferentes determina una cantidad mayor o menor de antígenos de histocompatibilidad, pues los histotipos incluyen todos los antígenos de importancia para el alotrasplante. El MHC se caracteriza por mostrar gran polimorfismo genético, con gran número de alelos correspondientes a cada locus, lo cual da como resultado una cantidad muy elevada de moléculas distintas y muchos histotipos diferentes en la población.

En el ser humano, el MHC también se denomina **sistema HLA** (ing. ***h**uman **l**eucocyte **a**ntigen*). *Los genes del MHC se organizan en tres regiones*, denominadas clase I, clase II y clase III, que codifican 3 tipos diferentes de moléculas. Las *moléculas clase I y clase II* están relacionadas directamente con las reacciones inmunitarias, mientras que las *moléculas clase III* codifican algunos de los factores del complemento y algunas moléculas de señal inflamatorias, por ejemplo TNF, además de una serie de proteínas no relacionadas con el sistema inmunitario.

Los complejos MHC I y II pueden considerarse "documentos de identidad" biológicos de cada individuo y, al mismo tiempo, tienen la muy especial función de presentar antígenos a los linfocitos Tc y Th de la defensa inmunitaria celular, de conformidad con reglas que se explicarán a continuación.

El **MHC clase I** es un complejo de una glucoproteína transmembrana unida en forma no covalente a la proteína, β_2**-microglobulina** ubicada en el exterior de la membrana y carente de un dominio transmembrana. El **MHC clase II** se compone de dos cadenas peptídicas transmembrana, en las cuales la mayor parte de la molécula se ubica en la superficie celular. MHC I y II tienen una ranura o "*hendidura*" que es el sitio de unión de los péptidos pequeños. Las moléculas presentadas por MHC I y MHC II son diferentes, ya que la primera sólo presenta péptidos aislados de 8-10 aminoácidos de longitud, mientras que MHC II presenta péptidos más largos (13-25 aminoácidos) que pueden estar algo glucosilados. Mientras que la unión entre un antígeno y un anticuerpo (o un receptor de célula T) es muy específica, como entre una llave y su cerradura, la especificidad es mucho menor para la unión entre las moléculas de MHC I y MHC II y los péptidos antigénicos unidos a ellas, por lo que cada molécula de MHC es capaz de fijar muchos péptidos diferentes.

Las moléculas de MHC clase I se encuentran en la superficie de casi todas las células nucleadas (una de las muy pocas excepciones son las células nerviosas). En el fondo de la hendidura orientada hacia el exterior de cada molécula de MHC, se ubica un péptido que en todas las células normales es parte de una de las propias proteínas de la célula y se denomina **péptido propio**. En todo momento, cada célula contiene miles de moléculas de MHC I ubicadas en la superficie celular, donde *presentan fragmentos de todas las proteínas sintetizadas por la célula* (de este modo, se considera que cada célula expresa unos 200 fragmentos de cada una de las proteínas intracelulares). Si la célula es normal, son sólo péptidos propios, pero *si la célula está infectada, por ejemplo por un virus*, algunos de los péptidos presentados derivan de péptidos virales, ahora también sintetizados por la célula, y serán **péptidos no propios**. Todas las células del organismo son controladas permanentemente por los linfocitos T del sistema inmunitario, y todas las células que en su superficie presentan moléculas de MHC I de tipo propio unidas a péptidos propios en la hendidura son registradas como normales y se les permite seguir su curso. *Por el contrario, si una célula expresa moléculas de MHC I de tipo propio unidas a péptidos de tipo no propio* (p. ej., péptidos virales), *los linfocitos T citotóxicos (linfocitos Tc) la reconocen como no propia y la eliminan*. De este modo, el organismo es capaz de combatir las infecciones virales que son intracelulares y en consecuencia inaccesibles para las moléculas de anticuerpo, al igual que las bacterias intracelulares. También las *células cancerosas* pueden presentar péptidos modificados, y por lo tanto no propios, en su superficie, unidos a las moléculas de MHC I, y

booksmedicos.org

BOOK'S COPICENTRO USAC / 2016

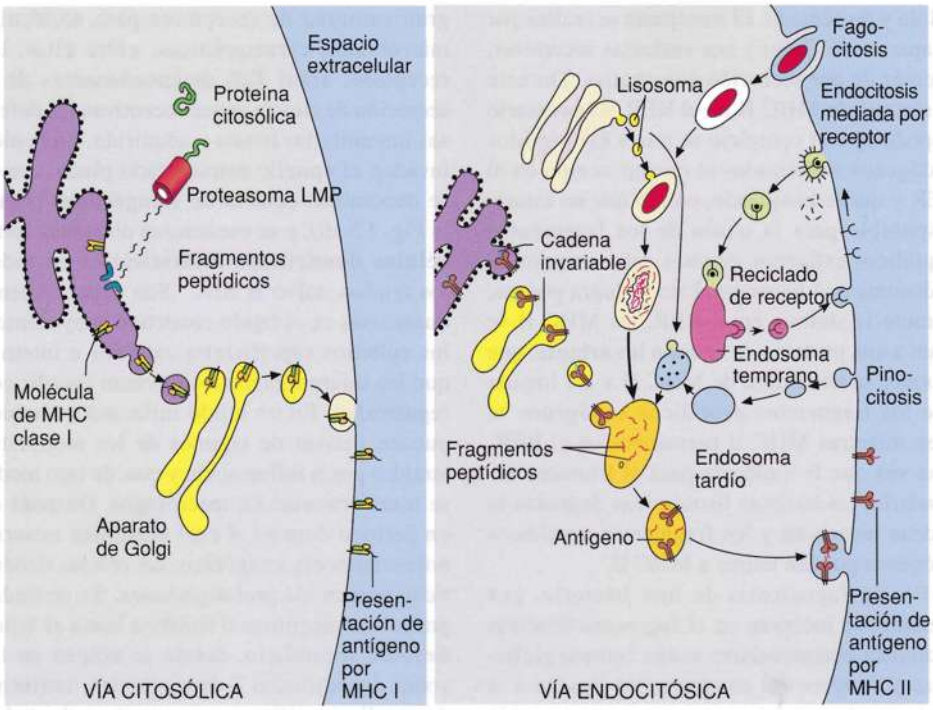

Fig. 16-5. Dibujo esquemático de **(a) la vía citosólica (interna)** y **(b) la vía endocitósica** de la **presentación del antígeno** (véase el texto para los detalles).

así las células cancerosas también pueden ser eliminadas por los linfocitos Tc.

El tratamiento de los péptidos endógenos presentados por MHC I ocurre por la llamada **vía citosólica (interna)** (Fig. 16-5a). El péptido endógeno, que también puede ser un fragmento de una proteína viral o de proteínas tumorales "extrañas", se sintetiza en la propia célula y luego se degrada a fragmentos peptídicos en **proteasomas LMP** (ing. ***l**ow **m**olecular-**m**ass **p**eptide*, péptido de bajo peso molecular) especiales cuya formación se incrementa con la inflamación y que escinden las proteínas en péptidos de longitud adecuada para la presentación por las MHC I. Después, los fragmentos peptídicos son transportados a través de las membranas del RER hasta la luz mediante una proteína denominada **TAP** (ing. ***t**ransporter of **a**ntigenic **p**eptide*, transportador de péptido antigénico), cuya síntesis también es estimulada por citocinas inflamatorias. En la luz del RER, los fragmentos peptídicos se unen en la hendidura de las MHC I sintetizadas en el RER; luego, los complejos de antígeno-MHC I son transportados a la superficie celular a través del aparato de Golgi e incorporados a la membrana plasmática.

Células presentadoras de antígeno

Si bien todas las células del organismo (con muy escasas excepciones) pueden presentar péptidos relacionados con las moléculas de MHC I en sus superficies, no se denominan células presentadoras de antígeno. *La denominación de células presentadoras de antígeno se reserva exclusivamente para el grupo más limitado capaz de presentar péptidos unidos a moléculas de MHC II en su superficie*. Los péptidos unidos a MHC I siempre son sintetizados en la propia célula, es decir, son endógenos y sólo son registrados o "presentados" a los linfocitos Tc. En cambio, la mayor parte de los péptidos presentados por MHC II siempre son de origen extraño (exógenos), es decir, derivados de partículas o microorganismos ingresados en el individuo desde el exterior, y estos péptidos son registrados o "presentados" a los linfocitos Th.

En las células, el tratamiento de los antígenos exógenos y su acoplamiento a las moléculas de MHC II son distintos a los de los antígenos endógenos.

Los antígenos exógenos son tratados por la **vía endocitósica**, dado que primero la célula capta el antígeno por endocitosis (fagocitosis o pinocitosis en el caso de los macrófagos, endocitosis mediada por receptores en los linfocitos B, y pinocitosis y fagocitosis en "pequeña escala" en las células dendríticas) y luego lo degrada a fragmentos peptídicos mediante las enzimas lisosómicas, en la vía de endocitosis (Fig. 16-5b; véase también lisosomas y endocitosis en el Capítulo 3, pág. 87). Las MHC II son sintetizadas en el RER y transportadas a un endosoma tardío o lisosoma secundario, donde los fragmentos peptídicos se unen a la hendidura de MHC II, tras lo cual el complejo antígeno-MHC II es transportado a la superficie de la

BOOK'S COPICENTRO USAC / 2016

booksmedicos.org

célula y presentado. El transporte se realiza por el aparato de Golgi y por vesículas secretoras, además de por secreción constitutiva. Durante la síntesis de MHC II en el RER, es necesario impedir que el complejo se una a los péptidos endógenos sintetizados al mismo tiempo en el RER y quede bloqueado, con lo que no estaría disponible para la unión de los fragmentos peptídicos exógenos después del transporte al endosoma o al lisosoma. Esto se logra porque, durante la síntesis en el RER, las MHC II se unen a una proteína, la **cadena invariante**, que bloquea la hendidura de MHC II y así impide que los fragmentos peptídicos endógenos se fijen mientras MHC II permanece en el RER. Una vez que la molécula pasa al lisosoma secundario, las enzimas lisosómicas degradan la cadena invariante y los fragmentos peptídicos exógenos pueden unirse a MHC II.

Por la fagocitosis de una bacteria, por ejemplo, se incluyen en el fagosoma distintas proteínas extracelulares como inmunoglobulinas y factores del complemento ligadas a la bacteria y las proteínas propias expuestas en la cara externa de la membrana celular, entre ellas, MHC I y II. Estas proteínas propias son tratadas igual que las exógenas. Por lo tanto, además de los péptidos exógenos, MHC también presenta algunos fragmentos de proteínas propias.

En condiciones normales, MHC II sólo se encuentra en la superficie de las denominadas **células presentadoras de antígeno**, es decir ***macrófagos***, ***células dendríticas*** y ***linfocitos B***, que presentan fragmentos de los péptidos extraños (exógenos) ligados a la hendidura en MHC II para los linfocitos Th. Entonces, la reacción entre la célula presentadora de antígeno y el linfocito Th desencadena una respuesta inmunitaria que conduce a la lucha contra el microorganismo extraño que ingresó. Al igual que otras células nucleadas, las células presentadoras de antígeno también expresan MHC I en la superficie, por lo que en el caso de una infección viral, por ejemplo, pueden ser eliminadas por linfocitos B que registran los péptidos virales extraños ligados a MHC I.

Las **células dendríticas** están estrechamente relacionadas con los macrófagos y también derivan de las células madre mieloides de la médula ósea. Abandonan la médula ósea por el torrente sanguíneo, y en los tejidos se desarrollan a células fagocíticas y con activa pinocitosis que poseen largas prolongaciones ramificadas similares a las dendritas de las células nerviosas, de allí el nombre (Fig. 16-6). Se cree que las células dendríticas pueden incorporar por pinocitosis casi su mismo volumen por hora. Al igual que los macrófagos, poseen gran cantidad de receptores para moléculas microbianas características, entre ellas, los receptores símil Toll desencadenantes de la secreción de citocinas que incentivan las defensas inmunitarias innata y adquirida. En la piel, invaden el epitelio estratificado plano, donde se denominan **células de Langerhans** (véase la Fig. 17-10), y se encuentran dispersas como **células dendríticas intersticiales** en todos los tejidos, salvo el SNC. Son especialmente numerosas en el tejido conectivo subyacente a los epitelios superficiales externos e internos que los microorganismos intentan invadir con regularidad. En un tejido inflamado, también pueden derivar de algunos de los monocitos atraídos por la inflamación y que, de otro modo, se transformarían en macrófagos. Después de un período durante el cual acumulan material potencialmente antigénico, las células dendríticas retraen las prolongaciones. Se trasladan por la vía sanguínea o linfática hasta el tejido linfoide secundario, donde se ubican en las zonas denominadas T-dependientes, vuelven a desarrollar ramificaciones y reciben el nombre de **células dendríticas interdigitantes**. Al mismo tiempo, estimulan la expresión de MHC II y así presentan todo el espectro de antígenos que han reunido en la periferia. Además, expresan

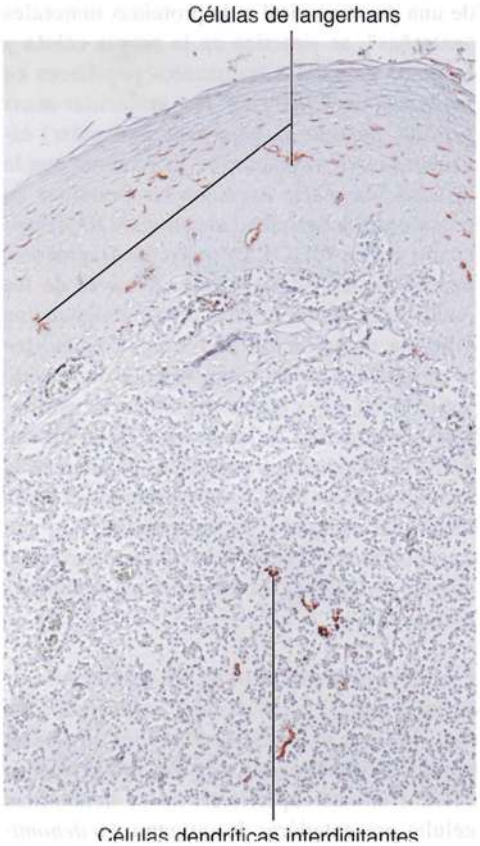

Fig. 16-6. Imagen al microscopio óptico de **tinción inmunohistoquímica para CD1a en células dendríticas de las amígdalas palatinas.** El epitelio estratificado plano no queratinizado contiene células de Langerhans como la epidermis de la piel (véase la pág. 442), mientras que las células dendríticas interdigitantes se encuentran dispersas en el tejido linfoide subyacente. Barra: 100 µm.

BOOK'S COPICENTRO USAC / 2016
booksmedicos.org

diversas moléculas de superficie que regulan la reacción de los linfocitos Th ante la presentación de antígenos, entre ellas, las importantes moléculas coestimuladoras **B7**, cuya unión a un receptor (**CD28**) en el linfocito Th es condición para que se active.

Las **células dendríticas plasmocitoides** son un tipo especial de células linfoides que representan menos del 1% de los linfocitos circulantes. Poseen el potencial para poder producir cantidades extraordinarias de IL-1, que juegan un papel clave en la estimulación de la reacción inflamatoria y, por lo tanto, de las respuestas inmunitarias innata y adquirida. Son atraídas y migran hacia el tejido inflamado, donde se transforman en células dendríticas presentadoras de antígeno que se reconocen por su muy elevada producción de IL-1. Durante la transformación, tienen cierta similitud con las células plasmáticas debido a su gran aparato de síntesis de IL-1, de allí el nombre.

A diferencia de los macrófagos y las células dendríticas, los **linfocitos B** poseen receptores en la forma de *anticuerpos unidos a membrana que reconocen y fijan antígenos que no son presentados por moléculas MHC II*. Los receptores de linfocitos B sólo pueden reaccionar con los antígenos en solución libre o en la superficie de un microorganismo u otra célula, y únicamente pueden fagocitar pequeños objetos por endocitosis en la forma de antígeno ligado a anticuerpo, cuyos fragmentos peptídicos después son presentados unidos a MHC II. Unos pocos tipos de antígenos (en particular polisacáridos) pueden causar la activación directa de linfocitos B y su diferenciación a células plasmáticas productoras de anticuerpos, pero la gran mayoría de los antígenos requieren que los linfocitos T "descubran" el antígeno en MHC II antes de la activación efectiva de los linfocitos B (véase la pág. 408).

Además de las células dendríticas antes mencionadas, también se encuentran las denominadas células **dendríticas foliculares**, que tienen origen y función muy distintos de los anteriores. Se verán al estudiar ganglios linfáticos, en la página 418.

Tipos de linfocitos

Como se mencionó, los **linfocitos** son la *base de las inmunidades celular y humoral*. La gran mayoría de los linfocitos del organismo pertenecen al tipo de linfocitos pequeños. Estos no pueden diferenciarse entre sí por la morfología, pero sobre la base de sus funciones y las moléculas de superficie se clasifican en dos poblaciones principales, los **linfocitos T** y los **linfocitos B**, responsables de mediar las respuestas inmunitarias celular y humoral, respectivamente. Ambos tipos de linfocitos se originan a partir de una célula madre linfoide común en la médula ósea, y cada célula es "programada" durante su diferenciación para "reconocer" y reaccionar frente a un antígeno determinado mediante receptores de superficie que se unen específicamente con el antígeno en cuestión.

Linfocitos T

Mientras que las células madre de los linfocitos B permanecen en la médula ósea, a partir de la octava semana del desarrollo embrionario las *células madre de los linfocitos T* comienzan a abandonar la médula ósea y llegan hasta el timo por el torrente sanguíneo, dado que son atraídas por un factor quimiotáctico secretado por las células epiteliales del primordio del timo (véase la pág. 412, en timo). Allí, las células permanecen cierto tiempo mientras atraviesan un período de maduración *no dependiente del antígeno* que las transforma en linfocitos *comprometidos* para reaccionar en forma específica frente a un antígeno determinado mediante un receptor de superficie. Este **receptor de célula T, TCR**, es un heterodímero compuesto por dos cadenas peptídicas denominadas alfa y beta ($\alpha\beta$) unidas por puentes disulfuro (en un porcentaje mínimo [<10%] se trata de cadenas alternativas gama y delta [$\gamma\delta$]). Los extremos N-terminales de las dos cadenas peptídicas sobresalen de la superficie celular y, en conjunto, forman una hendidura fijadora de antígeno en el receptor de célula T. De modo similar al sitio fijador de antígeno de la molécula de anticuerpo, la hendidura fijadora de antígeno del TCR presenta una conformación espacial exactamente complementaria con un único antígeno determinado, para el que será específico el receptor. El linfocito T individual posee un solo tipo de TCR en su superficie (unos 10^5 receptores por célula).

Durante el proceso de maduración aparecen varios **clones** de linfocitos T, donde los linfocitos de cada clon presentan el mismo tipo de receptor en la superficie, mientras que los clones son diferentes en lo que respecta al tipo de receptor. Por lo tanto, la gran cantidad de clones es específica para una cantidad equivalente de antígenos diferentes (un mínimo de 10^8). Esta enorme variación o diversidad estructural de la configuración de la hendidura fijadora de antígeno surge de variaciones de la secuencia de aminoácidos en las partes de las cadenas alfa y beta que conforman la hendidura. Las variaciones aparecen durante el proceso de maduración, dado que tiene lugar una redistribución de los genes que codifican las porciones variables de las cadenas peptídicas del TCR, al igual que en las células productoras de

BOOK'S COPICENTRO USAC / 2016

booksmedicos.org

anticuerpos, pero con otro grupo de genes. Además, los genes de las cadenas γ y δ son distintos de los de las cadenas α y β. En teoría, es posible formar 10^5 receptores con distinta especificidad, pero la cantidad de clones diferentes disminuye debido a los procesos de selección durante la maduración en el timo, en particular en el descarte de TCR, que reaccionan con las moléculas propias del organismo (véase más adelante y en timo).

A diferencia de las moléculas de anticuerpo que forman el receptor de los linfocitos B, el receptor de células T no puede reconocer un antígeno aislado, sino sólo cuando el antígeno es presentado por un complejo MHC I o II. No obstante, al menos algunos linfocitos T (γδ) parecen ser independientes de la presentación por MHC. Durante el proceso de maduración en el timo, los linfocitos se diferencian en dos líneas celulares, de las cuales una conduce a la formación de **linfocitos T cooperadores o "helper" (linfocitos Th)**, que se caracterizan por expresar la molécula accesoria de membrana **CD4**, y la otra genera los **linfocitos T citotóxicos (linfocitos Tc)**, que se reconocen por la expresión de la molécula accesoria de membrana **CD8**. Entre las funciones de las moléculas CD4 y CD8, se cuenta la de estabilizar la unión entre MHC y TCR (Fig. 16-7). La relación cuantitativa normal entre los linfocitos Th y Tc es de 2:1, con alrededor de mil linfocitos Th/μl de sangre.

Los linfocitos Th sólo pueden registrar y fijarse a un antígeno cuando éste es presentado por MHC clase II del tipo propio en una célula presentadora de antígeno (célula dendrítica, macrófago o linfocito B), que son las únicas células que tienen MHC II en la superficie en condiciones normales. Por lo tanto, los linfocitos Th están sujetos a la denominada **restricción MHC II**.

Por su parte, los linfocitos Tc sólo pueden registrar un antígeno extraño y unirse a él si es presentado por una MHC clase I de tipo propio. En consecuencia, los linfocitos Tc están sujetos a la **restricción MHC I**.

Selección de linfocitos T

Durante la maduración en el timo se observa una activa división de los linfocitos T, pero la mayor parte (se calcula alrededor del 98%) muere por apoptosis, como paso de los *procesos de selección* relacionados con la maduración. Los estadios madurativos más tempranos en el timo se denominan *negativos dobles*, dado que no expresan CD4 ni CD8. Después de varias divisiones, las células comienzan a reorganizar los genes TCR. Entonces expresan TCR y las moléculas **CD3** accesorias, que forman un complejo con TCR y cuya función es mediar la transducción de la señal de membrana ante la unión del antígeno específico con TCR. Además, las células ahora expresan CD4 y CD8, por lo que se denominan *positivas dobles*.

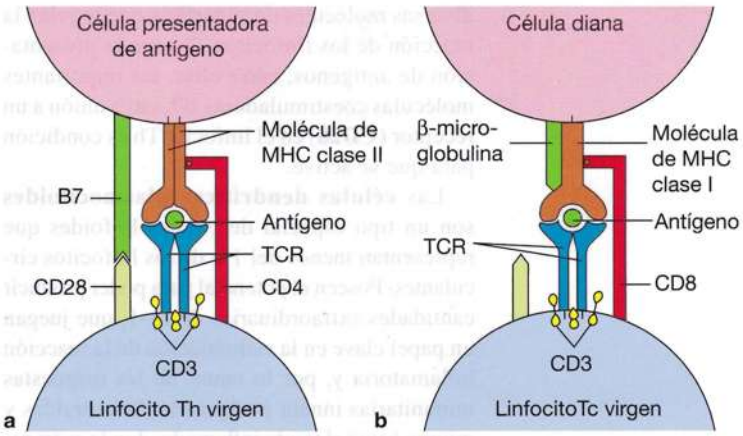

Fig. 16-7. Dibujo esquemático de **(a) la reacción entre un linfocito Th virgen (no comprometido) y una célula presentadora de antígeno** y **(b) la reacción entre un linfocito Tc virgen (no comprometido) y una célula diana.**

Las células positivas dobles que sobreviven el siguiente proceso de selección y además expresan el complejo TCR-CD3 se desarrollan entonces a linfocitos Th ($CD4^+$) *positivos simples* o a linfocitos Tc ($CD8^+$) *positivos simples*. En el proceso de selección tiene lugar primero una *selección positiva* que elimina los linfocitos T cuyo TCR es incapaz de reconocer el MHC propio, un presupuesto esencial para la restricción de MHC. A continuación se eliminan por *selección negativa* los linfocitos cuyo TCR posee gran capacidad de unión con el autoantígeno unido al MHC propio o a las moléculas de MHC propio solas. Esto conduce a la capacidad de aceptar lo propio, es decir, la **tolerancia a lo propio** o **autotolerancia**. En consecuencia, únicamente se permite la maduración completa de los linfocitos T que poseen un complejo TCR-CD3 específico para la combinación antígeno extraño más moléculas de MHC I o II propio y que se fija con fuerza intermedia. Se permite la supervivencia de una porción menor de los linfocitos Th $CD4^+$ que presentan unión fuerte con el autoantígeno y el complejo TCR-CD3, como linfocitos reguladores $\mathbf{T_{reg}}$. Los procesos de selección incluyen macrófagos y células dendríticas, además de células epiteliales tímicas de la corteza del timo, donde tiene lugar la maduración (véase la pág. 416). Todas estas células expresan concentraciones elevadas de MHC I y MHC II. De este modo, pueden presentar a los linfocitos T en proceso de maduración los autoantígenos del organismo unidos a MHC I y II de tipo propio. Al no dejarlos completar la maduración y abandonar el timo, la selección negativa impide que los linfocitos T puedan desencadenar una reacción

BOOK'S COPICENTRO USAC / 2016

booksmedicos.org

Sobre la nomenclatura CD

Las células del sistema inmunitario, en particular los linfocitos, expresan varias moléculas de membrana diferentes, por ejemplo de importancia para su propiedad de reconocer y reaccionar frente a antígenos y determinadas moléculas de adhesión en las paredes vasculares, por lo que se orienta la migración y la recirculación de estas células en el organismo, como se verá más adelante en este capítulo. Estas moléculas de membrana se expresan en distintas combinaciones sobre las diferentes líneas celulares y para los diversos estadios de maduración o de diferenciación, por lo que la demostración de las moléculas de membrana *mediante anticuerpos monoclonales es de gran* importancia como medio para distinguir las distintas subpoblaciones celulares entre sí. Las diversas moléculas de membrana fueron designadas con diferentes nombres por los varios grupos de investigadores a medida que se descubrieron mediante anticuerpos monoclonales y técnicas de clonación biomoleculares, lo cual condujo a gran número de denominaciones, donde a menudo la misma molécula de membrana recibía distintos nombres. En consecuencia, en 1982 se reunió el "Primer Grupo de Trabajo Internacional sobre Antígenos de Diferenciación de Leucocitos Humanos" ("*First International Workshop on Human Leucocyte Differentiation Antigens*") con la intención de desarrollar una *nomenclatura estándar para las moléculas de membrana de los leucocitos*. Todos los anticuerpos monoclonales que reaccionan con la misma molécula de superficie de membrana se agruparon en un "**cúmulo de diferenciación (CD)**" (ing. *cluster of differentiation*), con el agregado de un número que determina la molécula de membrana en cuestión. Por ejemplo, CD4 designa una molécula de adhesión sobre la superficie de los linfocitos T cooperadores que, en relación con la reacción de estos linfocitos con una célula presentadora de antígeno, contribuye a fijarlos a las moléculas de MHC clase II. CD8 corresponde a una molécula de adhesión sobre la superficie de los linfocitos T citotóxicos que contribuye *a unirlos con moléculas de MHC clase I. En* consecuencia, los linfocitos T cooperadores también se indican como linfocitos Th $CD4^+$ para señalar que son positivos para CD4, y de modo similar, los linfocitos T citotóxicos se designan linfocitos Tc $CD8^+$. Otros ejemplos de moléculas CD son CD32, que designa el receptor Fc para las moléculas de IgG, mientras que CD35 indica el receptor para el componente C3b del complemento. Hasta el momento, la cantidad de moléculas CD definidas asciende a 350.

La identificación y la cuantificación de las subpoblaciones de leucocitos sobre la base de las moléculas CD como marcadores han adquirido gran importancia clínica, por ejemplo en relación con la clasificación de las leucemias y la investigación de defectos inmunitarios.

inmunitaria contra los tejidos del organismo, es decir, autoinmunidad. Pero la explicación no es completa porque no todos los autoantígenos están representados en el timo. Por lo tanto, el proceso de selección se complementa con el desarrollo de la denominada **tolerancia periférica**, donde T_{reg} juega un papel importante. Aún quedan muchos interrogantes sin responder sobre los mecanismos precisos relacionados con la selección positiva y negativa y el desarrollo de la tolerancia periférica.

Los linfocitos Th y Tc maduros abandonan el timo y se denominan entonces **linfocitos no comprometidos** o **vírgenes** dado que *aún no han reaccionado con los antígenos para los cuales son específicos*. Son células en reposo que se encuentran en el estadio G_0 del ciclo celular y recirculan entre la sangre, el tejido linfoide secundario y la linfa como parte de la vigilancia inmunológica del organismo (véase más adelante). Si estos linfocitos T vírgenes no encuentran el antígeno específico y por lo tanto no se activan, tienen una vida media relativamente corta, pues mueren al cabo de unas semanas o meses.

Como se mencionó antes, en un pequeño porcentaje (menos del 10%) de los linfocitos T que maduran en el timo, el TCR está conformado por una cadena γ y una cadena δ en lugar de una α y una β, como los demás linfocitos T. Estos **linfocitos T** (γδ) no tienen CD4, menos del 10% poseen CD8 en su superficie y su repertorio de TCR es muy limitado y está dirigido contra tipos de antígenos distintos de los péptidos, por ejemplo, lípidos y distintas moléculas que aparecen en los metabolismos de los microorganismos pero no en los de mamíferos. En su circulación por el organismo, *no se detienen en el tejido*

BOOK'S COPICENTRO USAC / 2016

booksmedicos.org

linfoide secundario y al parecer representan *una gran parte de los linfocitos que invaden los epitelios*, por ejemplo, en el tubo digestivo. Ante el contacto con el antígeno, se produce de inmediato una respuesta citotóxica similar a la de los linfocitos Tc y, al igual que éstos, los linfocitos T ($\gamma\delta$) liberan citocinas inflamatorias. De este modo, se ubican en una *posición en el límite entre la defensa inmunitaria innata y la adquirida.*

Linfocitos B

Al igual que los linfocitos T, estas células se originan a partir de la célula madre linfoide común. A diferencia de las células madre de los linfocitos T, las *células madre de los linfocitos B* permanecen en la médula ósea roja, donde tiene lugar la maduración a linfocitos B. La denominación linfocitos **B** tiene su origen en la **b**olsa de Fabricio, el órgano linfoide donde maduran los linfocitos B en las aves. Se mantiene el nombre, dado que la B ahora señala la inicial en inglés de médula ósea: ***b**one marrow*. Durante el proceso de maduración, los linfocitos B se comprometen, puesto que adquieren receptores de superficie con capacidad específica para unirse a determinado antígeno y, al igual que en los linfocitos T, aparece gran número de clones de linfocitos B. Cada clon posee el mismo tipo de receptor de superficie, mientras que los distintos clones se diferencian en cuanto a especificidad, igual que los clones de linfocitos T. También igual que los linfocitos T, cada linfocito B posee unas 10^5 moléculas receptoras en la superficie. El **receptor de linfocito B** está formado por *moléculas de anticuerpo* y, como se mencionó y a diferencia de los linfocitos T, los *linfocitos B pueden reaccionar con el antígeno sin que éste sea presentado* por una molécula MHC, pero esto sólo es válido para ciertos antígenos. Para la mayor parte de ellos, una respuesta efectiva requiere de la contribución de linfocitos Th (véase la pág. 408). Las moléculas de anticuerpo unidas a membrana (IgM e IgD) forman complejo con una molécula transmembrana accesoria (**Ig**[$\alpha\beta$]) que media la transducción de la señal transmembrana cuando el antígeno específico se fija a las moléculas de anticuerpo en forma análoga a la función de CD3 en relación con TCR.

Como se mencionó antes, los *linfocitos B también son células presentadoras de antígeno profesionales*, dado que en su superficie expresan MHC II en forma constitutiva, pero antes deben ser activados por un medio inflamatorio para expresar también la molécula coestimuladora B7 requerida para la ayuda de los linfocitos Th.

A diferencia de los linfocitos T, la maduración de los linfocitos B transcurre por una única línea celular. Durante la maduración tiene lugar un proceso de *selección negativa*, ya que los linfocitos B con receptores específicos para autoantígenos son eliminados por apoptosis. Los linfocitos B inmaduros sólo expresan IgM en su superficie y el enlace cruzado de esta inmunoglobulina con el autoantígeno causa la apoptosis. Las células inmaduras no eliminadas por selección comienzan entonces a expresar IgM e IgD, lo cual es característico de los linfocitos B vírgenes maduros que abandonan la médula ósea. Sin embargo, al igual que en el timo, en el organismo existen autoantígenos que no aparecen en la médula ósea, por lo que no intervienen en la selección negativa. En consecuencia, algunos linfocitos B maduros que abandonan la médula ósea podrían reaccionar con autoantígenos, es decir que expresan autoanticuerpos en su superficie. En estudios experimentales se ha demostrado que este tipo de células potencialmente autoinmunes no reaccionan cuando encuentran el autoantígeno, es decir, se transforman en **anérgicos** (gr. *an*, no; *ergon*, trabajo). Se desconoce el mecanismo de la **anergia**, pero se debe a la ausencia de una señal activadora relacionada con la unión del antígeno y las moléculas de anticuerpo en la superficie del linfocito B. Las causas probables de este proceso son la falta de estimulación por un linfocito Th o la ausencia de un medio inflamatorio. Algunos linfocitos B que reaccionan con autoantígenos no son anérgicos y mueren por la reacción con el antígeno, igual que durante la selección en la médula ósea, y se cree que ocurre cuando la célula es expuesta a una "sobredosis" de antígeno.

Los linfocitos B abandonan la médula ósea como **linfocitos B no comprometidos** o **vírgenes** que *aún no han entrado en contacto con el antígeno específico*. Al igual que los linfocitos T no comprometidos, los linfocitos B vírgenes se encuentran en el estadio G_0 del ciclo celular. Los linfocitos B no comprometidos *recirculan* igual que los linfocitos T vírgenes entre la sangre, los tejidos linfoides secundarios y la linfa hasta que encuentran su antígeno específico y se activan. Si esto no ocurre, mueren al cabo de 4-8 semanas.

En los seres humanos, alrededor del 75% de los linfocitos recirculantes son linfocitos T y el resto son linfocitos B, que al parecer recirculan con menor velocidad que los linfocitos T.

La descripción precedente es válida para los linfocitos B de **tipo B-2**, que representan alrededor del 95% de los linfocitos B humanos. También hay un **tipo B-1** (5%), denominado así porque aparece antes que el tipo B-2 en el

BOOK'S COPICENTRO USAC / 2016

booksmedicos.org

desarrollo embrionario. Al igual que el tipo B-2, surgen a partir de células madre en la médula ósea, pero son de *automantenimiento*, es decir, las nuevas células B-1 aparecen por división de las existentes y recirculan en menor grado a través de los órganos linfoides secundarios, pero *tienen preferencia por la ubicación en las cavidades torácica y abdominal*. Los receptores de anticuerpo son casi siempre de tipo IgM y presentan una cantidad significativamente menor de variaciones en la región hipervariable. Sintetizan IgM sin tendencia a cambio de clase (véase la pág. 410), forman muy escasas células memoria y se activan sin ayuda de linfocitos Th. Se unen especialmente a los antígenos con polisacáridos y lípidos que se encuentran en muchas bacterias. Por lo tanto, *al igual que los linfocitos T ($\gamma\delta$), representan una subpoblación límite entre las defensas inmunitarias innata y adquirida.*

Vigilancia inmunitaria y recirculación de linfocitos

Las distintas partes del sistema inmunitario presentan una estrecha relación funcional mediada por un tránsito organizado de linfocitos, que utilizan la sangre y la linfa como vías de circulación. Como se mencionó, los linfocitos B y T vírgenes recién formados abandonan la médula ósea y el timo, respectivamente, apenas finalizado el proceso de maduración y pasan al torrente sanguíneo. Ahora son **inmunocompetentes**, con *capacidad para reaccionar específicamente con un antígeno determinado*, con la condición de que el linfocito encuentre ese antígeno, si está en el organismo. Esto se logra cuando los linfocitos vírgenes realizan una vigilancia inmunitaria del organismo mediante **recirculación**, es decir, *abandonan el torrente sanguíneo en los tejidos y órganos linfoides secundarios* y, después de permanecer cierto tiempo allí, *se desplazan con la linfa y vuelven al torrente sanguíneo* por el conducto torácico y el conducto linfático derecho. Después de permanecer unos 30 minutos en el torrente sanguíneo, los linfocitos vuelven a abandonarlo y migran otra vez a los tejidos y órganos linfoides secundarios. Cada linfocito recorre un ciclo de recirculación completo entre la sangre y los órganos linfoides 1-2 veces por día, dado que permanece un número variable de horas en el tejido u órgano linfoide secundario, de acuerdo con el tipo de tejido. Mientras permanecen en los órganos linfoides secundarios, los linfocitos T y B vírgenes se desplazan a través de zonas determinadas del tejido linfoide secundario (las zonas T-dependientes y B-dependientes) que se verán más adelante.

El ingreso de sustancias extrañas, por ejemplo microorganismos patógenos, puede ocurrir a través de la piel o las mucosas en muchos sitios del organismo y generar reacciones inflamatorias locales, pero el patógeno invasor o partes de él llegan rápidamente a los tejidos u órganos linfoides secundarios (en general transportados por células dendríticas) a través de los vasos linfáticos aferentes a los ganglios linfáticos, el torrente sanguíneo al bazo o mediante las células M al MALT (que se menciona en la pág. 431). *Así, en la mayoría de los casos, los tejidos y los órganos linfoides secundarios son el sitio de encuentro de los linfocitos vírgenes y los antígenos invasores*. Los órganos linfoides secundarios poseen especial capacidad para fijar las sustancias antigénicas ingresadas, que son presentadas por las células presentadoras de antígeno profesionales (sobre todo las células dendríticas interdigitantes) o se fijan a la superficie de las células dendríticas foliculares (véase con mayor detalle en ganglios linfáticos, pág. 418). Si los linfocitos vírgenes circulantes encuentran sus antígenos específicos en un tejido u órgano linfoide secundario, reaccionan con el antígeno y se alojan en el órgano linfoide secundario, mientras que el resto de los linfocitos no comprometidos (una cantidad mucho mayor), que no han hecho contacto específico con el antígeno, abandonan el tejido u órgano linfoide secundario por las vías linfáticas eferentes. En particular, *es aquí, en el microambiente especializado de los tejidos y los órganos linfoides secundarios, que tiene lugar la activación de los linfocitos no comprometidos, con la consiguiente puesta en marcha de la respuesta inmunitaria adquirida*. Sólo uno de alrededor de 100.000 linfocitos vírgenes (10^5) es específico para un antígeno determinado *en un momento particular* pero, debido a la activa recirculación que hace que los linfocitos no comprometidos recirculen permanentemente por todas las partes del tejido y los órganos linfoides secundarios, hay un notable aumento de la posibilidad de encuentro entre el linfocito y su antígeno específico. Con el tiempo, la oferta de linfocitos no comprometidos con distinta especificidad será de unos 10^8, debido a la constante formación de nuevos linfocitos vírgenes en equilibrio con los que no han entrado en contacto con un antígeno específico y mueren después de cierto tiempo. Cuando un linfocito no comprometido encuentra su antígeno específico y da origen a linfocitos efectores y linfocitos con memoria, abandona el órgano linfoide secundario y comienza a recircular, pero con un patrón diferente al del linfocito virgen del que proviene.

BOOK'S COPICENTRO USAC / 2016

booksmedicos.org

Se denomina **orientación de retorno hacia el origen** o "**homing**" (ing. *home*, hogar) al fenómeno de *recirculación de los linfocitos de acuerdo con un patrón determinado, que varía para los distintos tipos de linfocitos*. Mientras que los linfocitos vírgenes recirculan a través de todos los órganos linfoides secundarios sin preferencias, los *linfocitos efectores y los linfocitos con memoria* tienden a recircular por regiones con inflamación y tejidos no linfoides, por ejemplo, las mucosas, la piel y las articulaciones. Además, tienden "buscar el origen" en la región hística precisa por donde ingresó el antígeno específico por primera vez; allí será mayor la probabilidad de que los linfocitos con memoria encuentren el antígeno específico ante un posible segundo ingreso en el organismo.

La base del homing radica en que los linfocitos recirculantes expresan en su superficie determinados grupos de receptores, denominados **receptores de homing**, que reaccionan con las correspondientes moléculas de adhesión celular específicas o **adresinas vasculares** expresadas sobre la superficie luminal de las células endoteliales (por ejemplo las vénulas de endotelio alto [ing. *high-endothelial venules*], HEV) en los tejidos y órganos linfoides secundarios, el endotelio del tejido inflamado y ciertos tejidos no linfoides (Fig. 16-8).

El mecanismo se corresponde con la migración de los monocitos y los granulocitos a través de las vénulas poscapilares en la inflamación (véase el Capítulo 8, pág. 220). El proceso se inicia con una fase primaria de adhesión leve, donde los linfocitos "ruedan" sobre las células endoteliales, mediada (en el caso de los linfocitos vírgenes) por una reacción entre la **selectina L** de la superficie de los linfocitos (receptor de homing) y CD34 o GlyCAM-1 en las HEV. Mientras los linfocitos ruedan, se activan las moléculas de integrina de tipo LFA en la superficie de los linfocitos, que se unen a las moléculas de adhesión celular de tipo ICAM. En consecuencia, en esta fase secundaria de adhesión, los linfocitos se fijan al endotelio y, por acción de un gradiente de quimiocinas producido por las células de la estroma circundante, lo atraviesan para pasar al espacio extravascular. Debido a la activación de los linfocitos vírgenes relacionada con una respuesta inmunitaria, los linfocitos efectores y los linfocitos con memoria formados expresan grandes cantidades de varios (y de otros) tipos de moléculas de adhesión celular; estas nuevas combinaciones de receptores de homing reaccionan con las correspondientes moléculas de adhesión específicas en el endotelio de las vénulas poscapilares de las zonas de inflamación, por ejemplo, la dermis o la lámina propia de la mucosa intestinal (véanse con más detalle las capas de la piel y el tracto digestivo en los Capítulos 17 y 18, respectivamente). El endotelio de las vénulas poscapilares de otras regiones distintas de los tejidos y órganos linfoides secundarios no es del tipo de las HEV, pero se modifica con la inflamación y expresa (otras) adresinas vasculares. Por ejemplo, el endotelio de las vénulas poscapilares de la mucosa intestinal expresa una adresina vascular en la forma de la molécula de adhesión celular MAd-CAM-1.

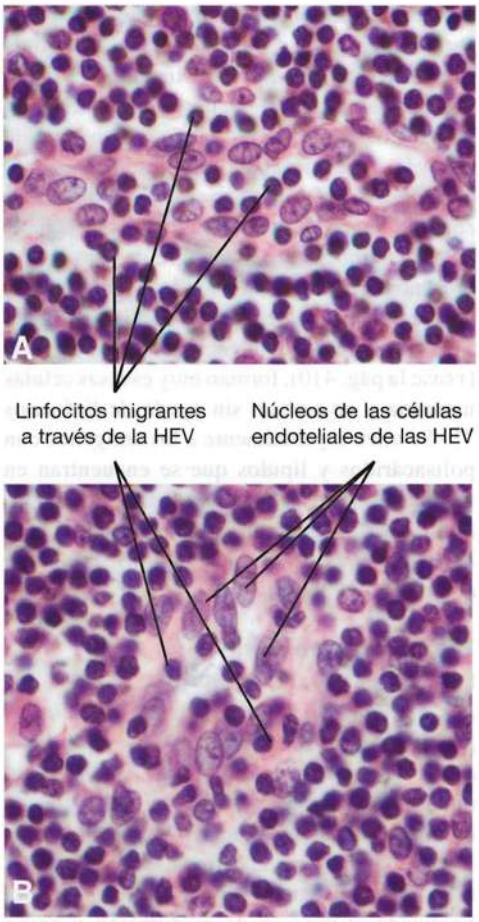

Fig. 16-8. Imagen al microscopio óptico de **vénulas de endotelio alto (HEV)** en corte longitudinal **(a)** y transversal **(b)** en la corteza profunda de un ganglio linfático. Los linfocitos se adhieren a la superficie luminal del endotelio cúbico. Algunos están atravesando el endotelio. Teñido con hematoxilina-eosina. Barra: 20 µm.

La recirculación puede tener lugar en la médula ósea, que así es capaz de ejercer funciones de órgano linfoide primario y secundario. En realidad, en la médula ósea se produce la gran mayoría de las moléculas de anticuerpo relacionadas con la respuesta inmunitaria de las células plasmáticas.

Respuestas inmunitarias primaria y secundaria

Ante el primer ingreso (absoluto) de un antígeno extraño al organismo, se desencadena la **respuesta inmunitaria primaria**, que comienza

booksmedicos.org

BOOK'S COPICENTRO USAC / 2016

cuando el antígeno reacciona con los linfocitos vírgenes correspondientes al clon cuyos receptores de superficie son específicos para el antígeno en cuestión. Para que se produzca una respuesta inmunitaria efectiva es necesario que, además de los linfocitos, intervengan células presentadoras de antígeno, debido a que las *respuestas inmunitarias celulares y humorales requieren de la colaboración de los linfocitos Th (CD4⁺) activados después de ser presentados al antígeno por una célula presentadora de antígeno.* Casi todos los antígenos desencadenan la activación de respuestas inmunitarias celulares y humorales.

Respuesta inmunitaria celular

La respuesta inmunitaria celular se inicia cuando la célula presentadora de antígeno (célula dendrítica, macrófago o linfocito B) incorpora el antígeno por endocitosis y luego expresa los fragmentos peptídicos sobre la superficie celular, ligados a MHC II. A continuación, el antígeno es presentado a un *linfocito Th (CD4⁺) virgen* y se forma un enlace entre el receptor de célula T (TCR) en la superficie del linfocito Th y el fragmento peptídico antigénico específico en la hendidura de la MHC II (véase la Fig. 16-7a). Al mismo tiempo, la molécula CD4 de la superficie del linfocito Th se une a MHC II, dado que el CD4 actúa como molécula de adhesión celular que refuerza el enlace entre el TCR y la MHC II. La formación del complejo de unión entre TCR, antígeno, MHC II y CD4 es el primer paso (*señal 1*) en la activación del linfocito Th, pero este proceso requiere además una señal coestimuladora (*señal 2*) suministrada por la unión entre la molécula B7 en la superficie de la célula presentadora de antígeno y la molécula CD28 en la superficie del linfocito Th. La activación induce *el paso* del linfocito Th *desde* G_0 *a* G_1 en el ciclo celular. Además, debido a la activación, el linfocito Th comienza a secretar grandes cantidades de *interleucina 2 (IL-2)* y a *expresar el receptor de IL-2 en su superficie* (Fig. 16-9). Las moléculas de IL-2 secretadas se fijan a los propios receptores de la

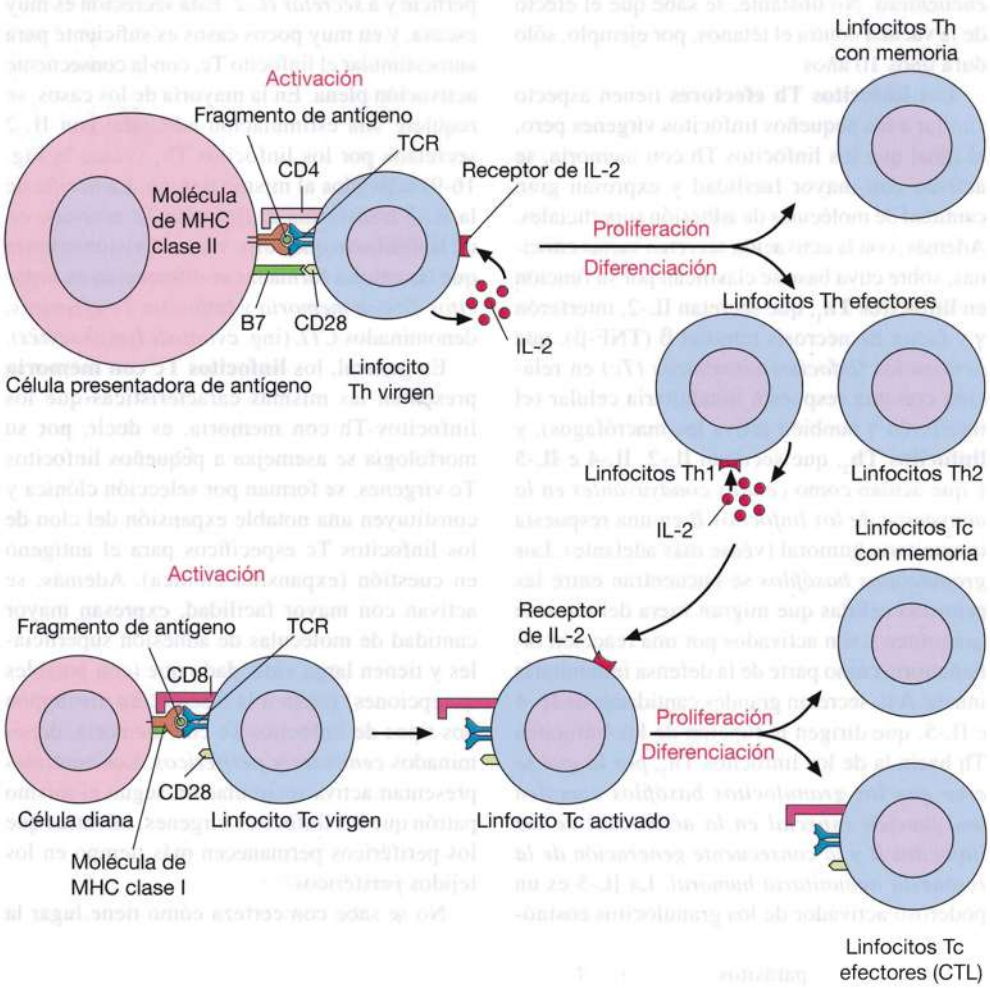

Fig. 16-9. Dibujo esquemático que muestra la **activación de los linfocitos Th vírgenes** y los **linfocitos Tc vírgenes y sus interacciones** (véase el texto para los detalles).

BOOK'S COPICENTRO USAC / 2016

booksmedicos.org

célula (efecto autocrino), y 24-48 horas después de la activación el linfocito Th crece en tamaño y se transforma en un **linfoblasto** que sufre varias mitosis. Después de 5-7 días, las células formadas se diferencian en *linfocitos Th con memoria o linfocitos Th efectores*.

Desde el punto de vista morfológico, los **linfocitos Th con memoria** son iguales a los pequeños linfocitos Th vírgenes, pero se diferencian por activarse con mayor facilidad y expresar en mayor grado las moléculas de adhesión superficiales. Además, el clon de linfocitos Th específico para el antígeno en cuestión muestra un notable incremento, fenómeno que se denomina **expansión clónica**. Ambas condiciones tienen importancia en el caso de una respuesta inmunitaria posterior (secundaria) frente al mismo antígeno. También se produce una **selección clónica**, ya que la especificidad del antígeno por el TCR implica que este clon particular ha sido seleccionado por la reacción entre el TCR y el antígeno. Una vez formados, los linfocitos Th con memoria pasan a la fase G_0 y suelen ser células de larga vida, que en ocasiones mueren con el individuo en el que se encuentran. No obstante, se sabe que el efecto de la vacuna contra el tétanos, por ejemplo, sólo dura unos 10 años.

Los **linfocitos Th efectores** tienen aspecto similar a los pequeños linfocitos vírgenes pero, al igual que los linfocitos Th con memoria, se activan con mayor facilidad y expresan gran cantidad de moléculas de adhesión superficiales. Además, con la activación secretan varias citocinas, sobre cuya base se clasifican por su función en **linfocitos Th_1**, que secretan IL-2, interferón γ y factor de necrosis tumoral β (TNF-β), que *activan los linfocitos citotóxicos (Tc)* en relación con una respuesta inmunitaria celular (el interferón-γ también activa los macrófagos), y **linfocitos Th_2**, que secretan IL-2, IL-4 e IL-5 y que actúan como *células coadyuvantes en la activación de los linfocitos B* en una respuesta inmunitaria humoral (véase más adelante). Los *granulocitos basófilos* se encuentran entre las primeras células que migran fuera del torrente sanguíneo y son activados por una reacción inflamatoria como parte de la defensa inmunitaria innata. Así, secretan grandes cantidades de IL-4 e IL-5, que dirigen la función de los linfocitos Th hacia la de los linfocitos Th_2, *por lo que se cree que los granulocitos basófilos cumplen una función especial en la activación de los linfocitos B y la consecuente generación de la respuesta inmunitaria humoral.* La IL-5 es un poderoso activador de los granulocitos eosinófilos, que son importantes células efectoras en la defensa contra parásitos.

En la fase inicial de la respuesta inmunitaria celular, el antígeno, a menudo un virus, infecta algunas de las células normales del organismo. El virus utiliza el aparato de síntesis celular para su replicación, y las proteínas virales (no propias) formadas se procesan por la vía citosólica, por lo que los fragmentos peptídicos de las proteínas virales se expresan en la superficie celular unidos a moléculas de MHC I (véase la Fig. 16-5a). A continuación, el antígeno es registrado por linfocitos Tc vírgenes ($CD8^+$) pertenecientes al clon cuyo receptor de células T (TCR) es específico para el antígeno en cuestión. Se crea una unión entre el TCR y el antígeno específico en la hendidura de la MHC (véase la Fig. 16-7b), al mismo tiempo que la molécula CD8 se fija a la molécula de MHC, dado que CD8, al igual que CD4 para las células Th, actúa como molécula de adhesión celular con notable refuerzo de la unión entre TCR y el complejo MHC I-antígeno. La formación del complejo de unión entre TCR, antígeno, MHC y CD8 induce la activación del linfocito Tc (*señal 1*), que ahora *pasa de G_0 a G_1* en el ciclo celular y, además, comienza a *expresar el receptor de IL-2* en la superficie y a *secretar IL-2*. Esta secreción es muy escasa, y en muy pocos casos es suficiente para autoestimular el linfocito Tc, con la consecuente activación plena. En la mayoría de los casos, se requiere una estimulación adicional con IL-2 secretada por los linfocitos Th_1 (véase la Fig. 16-9) activados al mismo tiempo. La acción de la IL-2 transforma el linfocito Tc activado en un **linfoblasto** que sufre varias divisiones hasta que las células formadas se diferencian en *linfocitos Tc con memoria y linfocitos Tc efectores*, denominados *CTL* (ing. ***c**ytotoxic **l**ymphocytes*).

En general, los **linfocitos Tc con memoria** presentan las mismas características que los linfocitos Th con memoria, es decir, por su morfología se asemejan a pequeños linfocitos Tc vírgenes, se forman por selección clónica y constituyen una notable expansión del clon de los linfocitos Tc específicos para el antígeno en cuestión (expansión clónica). Además, se activan con mayor facilidad, expresan mayor cantidad de moléculas de adhesión superficiales y tienen larga vida, dado que (con posibles excepciones) pasan a la fase G_0. Se distinguen dos tipos de linfocitos Tc con memoria, denominados *centrales* y *periféricos*. Los centrales presentan activa recirculación según el mismo patrón que los linfocitos vírgenes, mientras que los periféricos permanecen más tiempo en los tejidos periféricos.

No se sabe con certeza cómo tiene lugar la acción de las citocinas de las células Th_1 sobre las células Tc. No es muy probable el contacto

BOOK'S COPICENTRO USAC / 2016
booksmedicos.org

físico real entre los dos tipos celulares, pero en los tejidos linfoides, por ejemplo de los ganglios linfáticos (véase la pág. 417), las células dendríticas interdigitantes, que son presentadoras de antígeno profesionales, pueden presentar los fragmentos peptídicos virales unidos a moléculas de MHC clase II a las células Th vírgenes y, al mismo tiempo, expresar los fragmentos peptídicos virales unidos a las moléculas de MHC clase I. Estos son registrados por linfocitos Tc vírgenes, por lo que ambos tipos de linfocitos T no comprometidos pueden reaccionar con la misma célula dendrítica y así estar en contigüidad física durante la activación (en condiciones normales, las citocinas, incluso la IL-2, sólo ejercen su efecto dentro de distancias muy cortas). En general, las células dendríticas son más propensas a las infecciones por numerosos tipos de virus que otras células del organismo, lo cual aumenta la probabilidad de esta forma de interacción. Además, por reacción con un complejo antígeno-MHC I en la superficie de una célula dendrítica, el linfocito Tc virgen es capaz de aceptar una señal coestimuladora (*señal 2*) originada por la unión de CD28 en el linfocito Tc con B7 en la célula dendrítica. Sin embargo, al parecer la señal coestimuladora no es condición indispensable para la activación de los linfocitos Tc vírgenes respecto de la reacción con una célula diana, dado que éstas no expresan B7 a menos que pertenezcan al grupo de células presentadoras de antígeno.

Los **CTL (linfocitos citotóxicos efectores)** *comienzan ahora a eliminar las células diana*, es decir, las células infectadas por el virus en cuestión y que expresan en su superficie fragmentos peptídicos virales unidos a MHC I. La unión entre TCR y el complejo antígeno-MHC I (Fig. 16-10) conduce a una redistribución de los orgánulos en el CTL, que se localizan cerca del sitio de unión. Por ejemplo, se observan ahora numerosos gránulos electrodensos que contienen **perforina** y varias proteasas, las **granzimas** (fragmentinas). La secreción de perforina conduce a la formación de poros en la membrana plasmática de la célula diana,

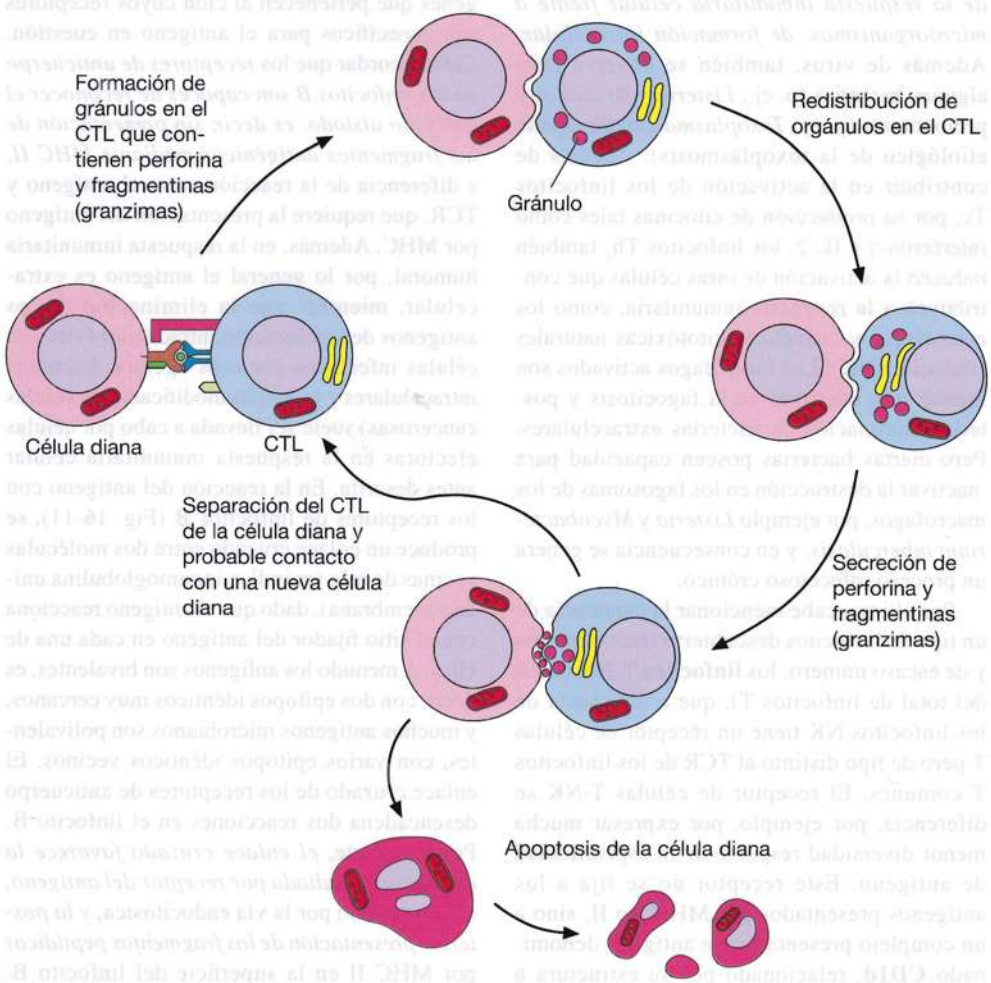

Fig. 16-10. Dibujo esquemático que muestra la **destrucción de una célula diana por un linfocito citotóxico efector (CTL).**

BOOK'S COPICENTRO USAC / 2016

booksmedicos.org

por lo que la granzima secretada puede pasar a través del poro al interior de la célula, donde activa el programa de apoptosis celular. A continuación se rompe la unión entre el CTL y la célula diana, y el CTL puede entrar en contacto con una nueva célula diana y repetir el proceso. Durante la apoptosis, la célula sufre destrucción interna. La fragmentación de ácidos nucleicos que ocurre en la apoptosis también incluye el DNA y el RNA viral, lo cual impide la diseminación de nuevos virus por la célula diana. Por último, las células apoptósicas son fagocitadas por macrófagos.

El CTL (y en algunos casos Th_1 solo) también puede inducir la muerte de una célula al expresar en su superficie el **ligando de Fas**, una proteína similar al factor de necrosis tumoral (TNF), que se fija a un receptor inductor de apoptosis en la superficie de las células diana, denominado **Fas**. Al igual que en el mecanismo de perforina-granzimas, esta unión conduce a la activación del programa interno de apoptosis de la célula.

Los *mecanismos* descritos *de muerte citotóxica de células infectadas por virus son típicos de la respuesta inmunitaria celular frente a microorganismos, de formación intracelular.* Además de virus, también se observa para algunas bacterias (p. ej., *Listeria* y *Brucella*) y protozoarios (p. ej., *Toxoplasma gondii,* agente etiológico de la toxoplasmosis). Además de contribuir en la activación de los linfocitos Tc, por su producción de citocinas tales como interferón-γ e IL-2, los linfocitos Th_1 también inducen la activación de otras células que contribuyen a la respuesta inmunitaria, como los macrófagos y las células citotóxicas naturales (linfocitos NK). Los macrófagos activados son mucho más efectivos en la fagocitosis y posterior eliminación de bacterias extracelulares. Pero ciertas bacterias poseen capacidad para inactivar la destrucción en los fagosomas de los macrófagos, por ejemplo *Listeria* y *Mycobacterium tuberculosis,* y en consecuencia se genera un proceso infeccioso crónico.

Por último, cabe mencionar la existencia de un tipo de linfocitos descubierto recientemente y de escaso número, los **linfocitos T-NK** (<5% del total de linfocitos T), que a diferencia de los linfocitos NK tiene un receptor de células T pero de tipo distinto al TCR de los linfocitos T comunes. El receptor de células T-NK se diferencia, por ejemplo, por expresar mucha menor diversidad respecto de la especificidad de antígeno. Este receptor no se fija a los antígenos presentados por MHC I o II, sino a un complejo presentador de antígeno denominado **CD1d**, relacionado por su estructura a MHC I pero codificado por otro conjunto de genes. CD1d también es expresado por células presentadoras de antígeno y algunas células epiteliales, y se caracteriza por presentar antígenos glucolipídicos específicos de algunas membranas bacterianas, entre ellas, las de las micobacterias. La presentación del antígeno unido a este receptor desencadena el aparato destructor del linfocito T-NK, que es igual al del CTL. Los linfocitos T-NK tienen muchos receptores celulares comunes con los linfocitos NK y contribuyen eficazmente al desarrollo de la inflamación por síntesis y secreción de varias citocinas. Al igual que los linfocitos NK, los linfocitos T-NK no generan células con memoria. *Así, los linfocitos T-NK ocupan un lugar limítrofe entre el sistema inmunitario innato y el adquirido,* al igual que los linfocitos T (γδ) y los linfocitos B1.

Respuesta inmunitaria humoral

La respuesta inmunitaria humoral se inicia con una respuesta inmunitaria primaria, cuando el antígeno extraño que ingresa reacciona con los receptores de superficie de los linfocitos B vírgenes que pertenecen al clon cuyos receptores son específicos para el antígeno en cuestión. Cabe recordar que los *receptores de anticuerpo en los linfocitos B son capaces de reconocer el antígeno aislado, es decir, sin presentación de los fragmentos antigénicos mediante MHC II,* a diferencia de la reacción entre el antígeno y TCR, que requiere la presentación del antígeno por MHC. Además, en la respuesta inmunitaria humoral, por lo general el antígeno es extracelular, mientras que la eliminación de los antígenos de localización intracelular (virus en células infectadas por esos agentes, bacterias intracelulares y proteínas modificadas en células cancerosas) suele ser llevada a cabo por células efectoras en la respuesta inmunitaria celular antes descrita. En la reacción del antígeno con los receptores de linfocitos B (Fig. 16-11), se produce un enlace cruzado entre dos moléculas vecinas de mIg (m indica inmunoglobulina unida a membrana), dado que el antígeno reacciona con el sitio fijador del antígeno en cada una de ellas. A menudo los antígenos son bivalentes, es decir, con dos epítopos idénticos muy cercanos, y muchos antígenos microbianos son polivalentes, con varios epítopos idénticos vecinos. El enlace cruzado de los receptores de anticuerpo desencadena dos reacciones en el linfocito B. Por una parte, *el enlace cruzado favorece la endocitosis mediada por receptor del antígeno,* que es tratado por la vía endocitósica, *y la posterior presentación de los fragmentos peptídicos* por MHC II en la superficie del linfocito B.

booksmedicos.org

BOOK'S COPICENTRO USAC / 2016

Además, el linfocito B expresa ahora moléculas coestimuladoras B7 en su superficie. Por otra parte, el enlace cruzado de los receptores de anticuerpo por el antígeno representa el primer eslabón (*señal 1*) en una *señal de competencia* que lleva al linfocito B desde G_0 a G_1 del ciclo celular, como parte de la activación del linfocito B. Además, la activación posterior requiere la contribución de un linfocito Th_2 activado porque el antígeno le ha sido presentado mediante una célula presentadora de antígeno. El antígeno puede haber sido presentado al linfocito Th_2 por una célula dendrítica o por un macrófago, pero a menudo la célula presentadora de antígeno es un linfocito B que ha reaccionado con el antígeno, cuando el linfocito B y el linfocito Th tienen especificidad para el mismo antígeno. En particular, esto ocurre cuando la concentración de antígeno es baja, dado que debido a su especificidad por el antígeno, los linfocitos B pueden captar el antígeno por endocitosis mediada por receptor en cantidades suficientes, aun con concentraciones mucho menores que las requeridas por los macrófagos y las células dendríticas, que no poseen especificidad para el antígeno. En todos los casos, la activación completa del linfocito B requiere contacto físico con el linfocito Th que, si no está comprometido, a su vez es activado a linfocito Th_2. El contacto físico entre el linfocito B y el linfocito Th_2 conduce a la activación de la célula Th, seguida de la expresión de una molécula de superficie denominada CD40L (también conocida como CD154), una molécula de unión (L de ligando) para una molécula llamada CD40 en la superficie del linfocito B. La reacción entre estas dos moléculas confiere al linfocito B el elemento faltante (*señal 2*) en la señal de competencia, y *el linfocito B pasa entonces de G_0 a G_1*. Las citocinas (IL-2, IL-4 e IL-5) secretadas por el linfocito Th_2 ahora activado median una "*señal de progresión*" puesto que se unen a receptores que se expresan en la superficie del linfocito B como consecuencia de la activación. La señal de progresión induce la diferenciación del linfocito en **linfoblasto**, que sufre varias divisiones en los siguientes 4-5 días. Las células formadas se diferencian en *linfocitos B con memoria o plasmoblastos*, que se convierten en plasmocitos o células plasmáticas.

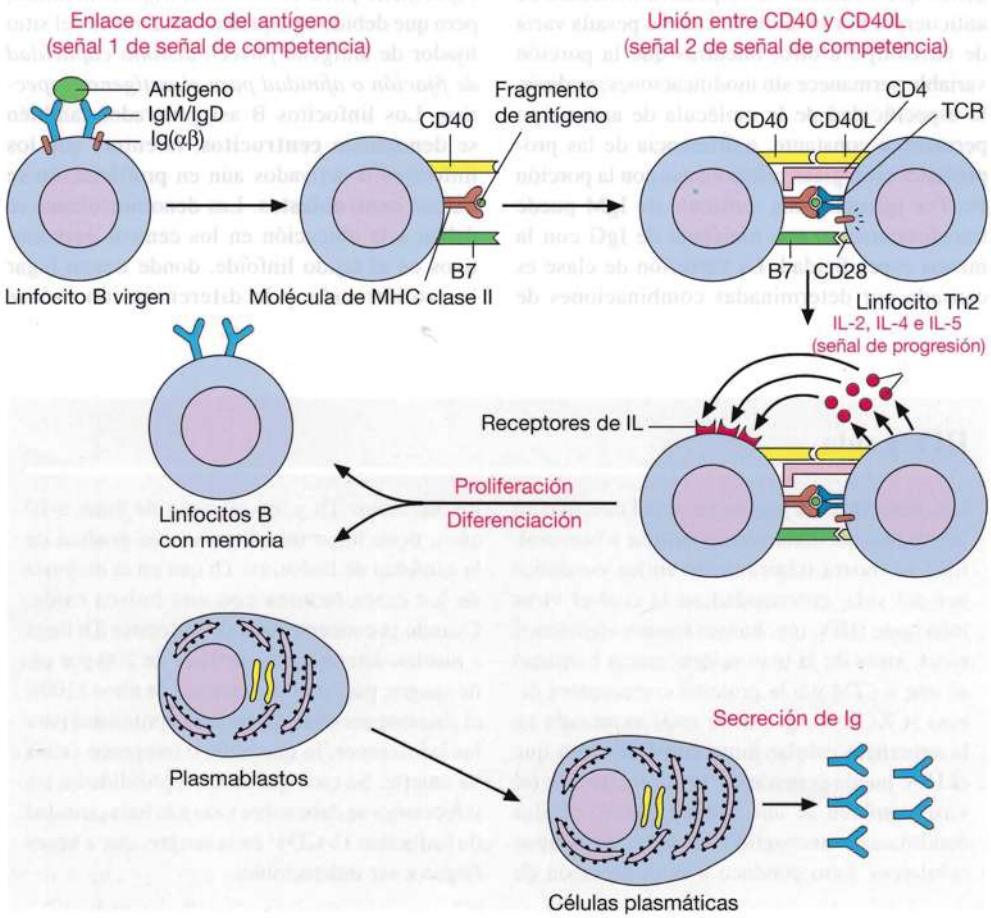

Fig. 16-11. Dibujo esquemático que muestra la **activación de un linfocito B virgen en relación con una respuesta inmunitaria humoral**.

BOOK'S COPICENTRO USAC / 2016

booksmedicos.org

Los **linfocitos B con memoria** presentan el mismo aspecto morfológico que los pequeños linfocitos B vírgenes, pero mientras que éstos sólo expresan IgM e IgD como receptores de superficie, los linfocitos B con memoria también expresan IgG, IgA e IgE. Además, los linfocitos B con memoria también expresan una mayor cantidad de moléculas de adhesión superficiales y, al igual que los linfocitos T con memoria, se activan con mayor facilidad. Una vez formados, salen del ciclo celular (en la fase G_0) y viven durante períodos variables. Algunos tienen vidas tan prolongadas como los linfocitos T con memoria, es decir, quizá toda la vida del individuo.

Los linfocitos B con memoria son capaces de expresar otras clases de inmunoglobulinas, o **isotipos**, que los linfocitos B vírgenes debido a que durante la proliferación de un linfocito no comprometido se produce lo que se denomina **variación de clase**. Como se describió en las moléculas de anticuerpo, las distintas funciones biológicas de las diversas clases de anticuerpo se relacionan con la porción Fc, es decir, con las porciones constantes de las cadenas pesadas. La variación de clase ocurre debido a que durante la proliferación del linfocito B activado tienen lugar ulteriores redistribuciones de los genes que codifican la respectiva molécula de anticuerpo. Por lo tanto, la cadena pesada varía de un isotipo a otro, mientras que la porción variable permanece sin modificaciones; es decir, la especificidad de la molécula de anticuerpo permanece constante, a diferencia de las propiedades biológicas relacionadas con la porción Fc. Por ejemplo, una molécula de IgM puede transformarse en una molécula de IgG con la misma especificidad. La variación de clase es causada por determinadas combinaciones de citocinas, pero también depende del microambiente donde tiene lugar la proliferación. Por ejemplo, casi todas las células plasmáticas que se originan por diferenciación en los ganglios linfáticos intestinales producen IgA, mientras que los plasmocitos formados en el bazo producen casi exclusivamente IgG. Los linfocitos B con memoria originados del mismo clon en el mismo microambiente presentarán moléculas receptoras de anticuerpo superficiales de igual clase, y las células plasmáticas en las que se diferencian producirán anticuerpos de esa clase.

Otro fenómeno que diferencia los linfocitos B con memoria y las células plasmáticas formadas a partir de los linfocitos B vírgenes de donde provienen es la denominada **maduración de afinidad**. Durante las divisiones del linfocito B virgen activado tienen lugar numerosas mutaciones en los genes que codifican las regiones variables de la molécula de anticuerpo, y en consecuencia su especificidad. En promedio, esta gran frecuencia de **hipermutaciones somáticas** (la frecuencia es alrededor de 1 millón de veces mayor que la de las mutaciones espontáneas en otros genes) conduce a una mutación somática cada 1-2 mitosis, y dado que el fenómeno es aleatorio, aparecerán células que *son todas específicas para el mismo antígeno definido*, pero que debido a pequeñas variaciones del sitio fijador de antígeno *poseen distinta capacidad de fijación o afinidad para el antígeno respectivo*. Los linfocitos B así generados también se denominan **centrocitos**, mientras que los linfocitos B activados aún en proliferación se llaman **centroblastos**. Las denominaciones se deben a la ubicación en los centros germinativos en el tejido linfoide, donde tienen lugar la proliferación y la diferenciación (véase

HIV y sida

Los linfocitos Th juegan un papel decisivo en las respuestas inmunitarias celular y humoral. Esto se ilustra trágicamente en las condiciones del sida, enfermedad en la cual el virus infectante (HIV, ing. ***h**uman **i**mmunodeficiency **v**irus*, virus de la inmunodeficiencia humana) se une a *CD4* y a la proteína correceptora *fusina* (CXCR-4), que debe estar expresada en la superficie celular junto con CD4 para que el HIV pueda penetrar en los linfocitos Th (el virus también se une a macrófagos, células dendríticas y microgliocitos, entre otros tipos celulares). Esto conduce a la destrucción de los linfocitos Th y, en el curso de unos 8-10 años, tiene lugar una disminución gradual de la cantidad de linfocitos Th que en la mayoría de los casos termina con una brusca caída. Cuando la concentración de linfocitos Th llega a niveles determinados (menos de 200 por µL de sangre, para un valor normal de unos 1100), el paciente presenta mayor susceptibilidad para las infecciones, lo que tarde o temprano causa su muerte. Se cree que la susceptibilidad a las infecciones se debe sobre todo a la baja cantidad de linfocitos Th $CD4^+$ en la sangre, que a veces llegan a ser indetectables.

BOOK'S COPICENTRO USAC / 2016
booksmedicos.org

ganglios linfáticos, pág. 417). A continuación, los centrocitos reaccionan con un antígeno que aparece como complejo de antígeno-anticuerpo en la superficie de células dendríticas, y todos los centrocitos incapaces de unirse al antígeno o con afinidad demasiado baja con éste (en ambos casos, debido a modificaciones producidas en relación con las hipermutaciones somáticas originadas durante la maduración de afinidad) se seleccionan y sufren apoptosis. Por el contrario, los centrocitos con gran afinidad por el antígeno son seleccionados para proseguir con la diferenciación en **linfocitos B con memoria** y **plasmoblastos**. De este modo, los linfocitos B con memoria formados poseen receptores de superficie con mayor afinidad por el antígeno en cuestión que los linfocitos B vírgenes originales, y lo mismo es válido para las moléculas de anticuerpo secretadas por los plasmocitos formados a partir de los plasmoblastos. Debido a estos mecanismos, la afinidad entre el antígeno y las moléculas de anticuerpo secretadas aumenta durante la respuesta inmunitaria primaria.

Los plasmoblastos continúan su diferenciación a **células plasmáticas** totalmente desarrolladas que carecen de moléculas de anticuerpo en la membrana superficial pero en cambio sintetizan grandes cantidades de moléculas de anticuerpo, que son secretadas hacia el exterior.

Al principio de la respuesta inmunitaria primaria, transcurre un período de alrededor de una semana, el *período de latencia*, durante el cual no se observa una producción importante de anticuerpos (medida como concentración plasmática de anticuerpo). Este período corresponde a la fase de iniciación, con selección y expansión clónicas, hasta que se producen células plasmáticas maduras. A continuación hay un período durante el cual se produce sobre todo IgM, seguido por síntesis de IgG. De acuerdo con la presencia más breve o más prolongada del antígeno, la respuesta inmunitaria humoral primaria puede extenderse por períodos variables, desde unos pocos días hasta varias semanas. La mayoría de las células plasmáticas son células con diferenciación terminal, con una vida promedio de 1-2 semanas.

La **respuesta inmunitaria secundaria** se produce ante un posterior reingreso al organismo del mismo antígeno que desencadenó la respuesta inmunitaria primaria. La respuesta inmunitaria secundaria se caracteriza por ser *mucho más fuerte y rápida que la respuesta inmunitaria primaria,* debido a que ahora existe un gran clon de linfocitos con memoria (linfocitos Th con memoria, linfocitos Tc con memoria y linfocitos B con memoria) específicos para el antígeno en cuestión. Como se describió antes, los linfocitos con memoria se diferencian en varios puntos de los linfocitos T y B no comprometidos. Se activan con mayor facilidad y expresan concentraciones más altas de moléculas de adhesión en la membrana plasmática. El período de latencia para la producción de anticuerpo es de sólo 1-2 días, y la cantidad de anticuerpo producido es muy superior y permanece durante más tiempo (meses o años). Además, los anticuerpos producidos ahora son de la clase o las clases cuya actividad biológica se adecua especialmente para enfrentar los efectos lesivos del agente infectante y, debido a la maduración de afinidad, los anticuerpos poseen una capacidad mucho mayor para unirse al antígeno. *Todas estas propiedades contribuyen a impedir que ocurra una enfermedad, es decir, el individuo se inmuniza contra el patógeno en cuestión.*

Timo

El **timo** (gr. *thymos*, tomillo; en estado fresco, el parénquima se asemeja a los racimos del fruto del tomillo) es un *órgano linfoide primario* donde tiene lugar *la maduración de los linfocitos T inmaduros (timocitos) a linfocitos T vírgenes maduros e inmunocompetentes.*

El timo está localizado en la parte superior de la cavidad torácica, por detrás del esternón. Pesa unos 12-15 g al nacer y alcanza su peso máximo de 20-30 gramos durante la infancia. En la pubertad comienza a *involucionar*, por lo que el tejido linfoide es reemplazado por tejido adiposo; hacia los 60 años de edad, quedan menos de 10 g de tejido tímico específico. El timo está compuesto por dos lóbulos, derecho e izquierdo, unidos por tejido conectivo en la parte media. Se desarrolla a partir del epitelio endodérmico de la tercera bolsa faríngea en interacción con el mesénquima (ectodérmico) circundante derivado de la cresta neural, en la parte anterior del cuello. El primordio continúa su desarrollo a partir de la novena semana de vida fetal, por invasión de células madre de linfocitos T, y se transforma en un órgano linfoepitelial.

Características histológicas del timo

Los dos lóbulos del timo están rodeados por una delgada **cápsula de tejido conectivo,** desde la cual se extienden numerosos **tabiques** hacia el interior del órgano y dividen cada uno de los dos lóbulos en numerosos lobulillos incompletos (Fig. 16-12). Los lobulillos son poliédricos y miden 0,5-2 mm de diámetro. Cada lobulillo

BOOK'S COPICENTRO USAC / 2016

booksmedicos.org

se divide en una zona periférica más oscura y con abundancia de células, la **corteza**, y una zona más clara y menos celular, la **médula**. Los tabiques sólo llegan hasta el límite corticomedular. En un corte tangencial cercano a la superficie, algunos de los lobulillos parecen estar totalmente separados de los circundantes, dado que toda la médula se ve rodeada por corteza. Sobre la base de cortes transversales seriados, se distingue que *el tejido medular se continúa de un lobulillo a otro dentro de cada lóbulo.*

La corteza y la médula están entretejidas por una **estroma** laxa compuesta por *células reticulares epiteliales* (también llamadas células reticuloepiteliales o epiteliorreticulares). En las mallas del retículo aparecen *linfocitos*, agrupados con mayor densidad en la corteza, y *macrófagos y células dendríticas interdigitantes* (Fig. 16-13).

El aspecto de las **células reticulares epiteliales** es muy variable y mediante técnicas inmunohistoquímicas se demostró que hay varios subtipos. En general, poseen abundante citoplasma eosinófilo y un gran núcleo ovalado, muy claro, con 1-2 nucléolos (Fig. 16-14). Las células, de aspecto estrellado, presentan abundantes prolongaciones delgadas que establecen relación con las de las células contiguas. De este modo se forma un *retículo celular*, cuyas mallas están ocupadas por células libres, sobre todo por linfocitos. Por su aspecto, las células se asemejan a las células reticulares mesenquimáticas de los ganglios linfáticos y el bazo, pero se destaca su característica epitelial por el contenido de haces de filamentos de citoqueratina y la unión de las prolongaciones mediante desmosomas. Por otra parte, a diferencia de lo que ocurre en los ganglios linfáticos y el bazo, las células no están relacionadas con una red de fibras reticulares. Las *células reticulares corticales y medulares* se diferencian por el contenido de citoqueratinas (queratina 18 y 15, respectivamente).

Las células reticulares epiteliales conforman una capa continua de células planas que separa el parénquima cortical del tejido conectivo en la cápsula y los tabiques y que forma vainas alrededor de los vasos sanguíneos en la corteza (Fig. 16-13). En la cara orientada hacia el tejido conectivo, esta capa epitelial está recubierta por una lámina basal que separa por completo el parénquima del tejido conectivo de la cápsula, los tabiques y el entorno de los vasos.

En la médula aparecen muchas más células reticulares epiteliales que en la corteza. Además de ser parte del retículo celular, aquí forman los corpúsculos de Hassall redondeados u ovales que *sólo se encuentran en el timo.* Están compuestos por capas concéntricas de células reticulares epiteliales aplanadas, como las catáfilas de una cebolla. Su tamaño es variable, desde 20 a más de 100 µm de diámetro, y por lo general aumenta con la edad (Fig. 16-15). Las células centrales contienen gránulos de queratohialina y se tiñen intensamente con eosina. Las célu-

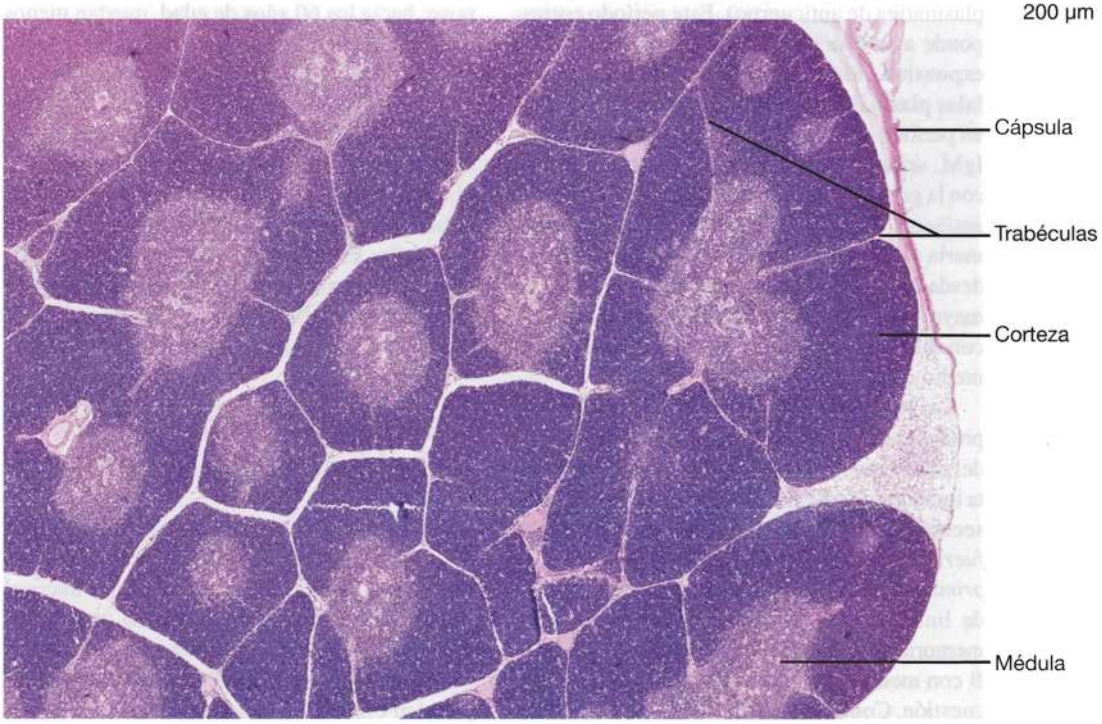

Fig. 16-12. Imagen al microscopio óptico de una sección **del timo de un niño**. Corte teñido con hematoxilina-eosina. ×25. Barra: 200 µm

BOOK'S COPICENTRO USAC / 2016

booksmedicos.org

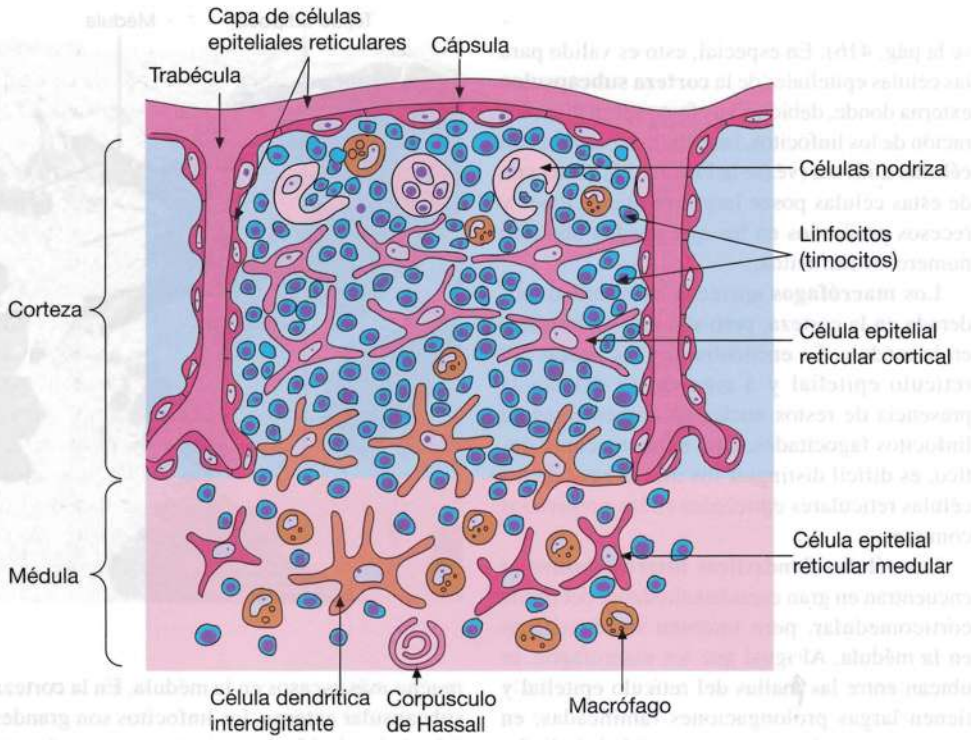

Fig. 16-13. Dibujo esquemático de las **características histológicas fundamentales del timo** con los distintos tipos celulares de la corteza y la médula.

las internas presentan cornificación gradual y en ocasiones pueden sufrir calcificación. Los corpúsculos de Hassall producen TSLP (ing. *thymic stromal lymphopoietin*, linfopoyetina de la estroma tímica), con especial actividad en la formación de los linfocitos T_{reg}.

Todas las células reticulares epiteliales expresan gran cantidad de moléculas de MHC I y de MHC II en su superficie y presentan amplio grado de contacto con los linfocitos, sobre cuya

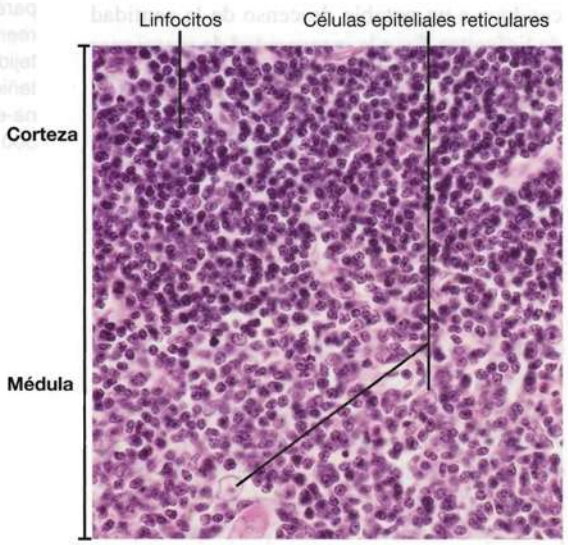

Fig. 16-14. Imagen al microscopio óptico del **timo** en la que se observa una parte de la **corteza** y de la **médula**, respectivamente. Nótese el núcleo grande y muy claro en las células reticulares epiteliales. Además, obsérvense los linfocitos más densamente agrupados en la corteza, por lo que ésta aparece más oscura que la médula. Corte teñido con hematoxilina-eosina. ×440. Barra: 20 µm.

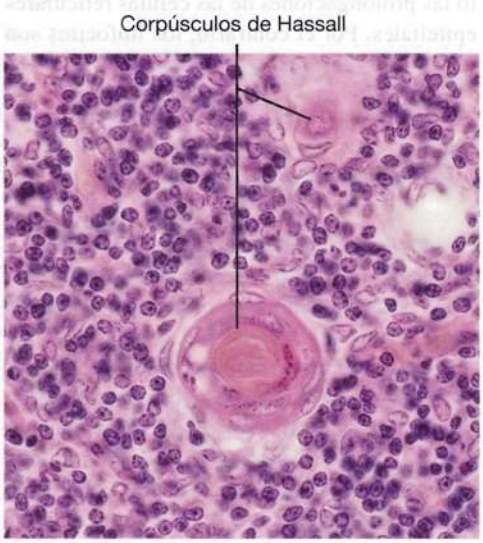

Fig. 16-15. Imagen al microscopio óptico de **corpúsculos de Hassall** en la médula del timo. Corte teñido con hematoxilina-eosina. ×440. Barra: 20 µm.

BOOK'S COPICENTRO USAC / 2016

booksmedicos.org

maduración tienen influencia fundamental (véase la pág. 416). En especial, esto es válido para las células epiteliales de la **corteza subcapsular** externa donde, debido a su efecto sobre la maduración de los linfocitos, las células se denominan **células nodriza** (véase la Fig. 16-13). Cada una de estas células posee largas prolongaciones y recesos profundos en los que pueden ubicarse numerosos linfocitos..

Los **macrófagos** aparecen en cantidad moderada en la corteza, pero son más abundantes en la médula. Se encuentran en las mallas del retículo epitelial y a menudo se detecta la presencia de restos nucleares provenientes de linfocitos fagocitados. Con el microscopio óptico, es difícil distinguir los macrófagos de las células reticulares epiteliales en los preparados comunes.

Las **células dendríticas interdigitantes** se encuentran en gran cantidad alrededor del límite corticomedular, pero también se identifican en la médula. Al igual que los macrófagos, se ubican entre las mallas del retículo epitelial y tienen largas prolongaciones ramificadas, en contacto estrecho con gran cantidad de linfocitos. Las células dendríticas interdigitantes y los macrófagos (como células presentadoras de antígeno profesionales) expresan tanto MHC I como MHC II en sus superficies y, al igual que las células reticulares epiteliales, intervienen en la maduración de los linfocitos.

Los **linfocitos** del timo son similares en aspecto a los linfocitos de otros tejidos y órganos (véase la Fig. 16-12). En la corteza se agrupan en forma tan densa que ocultan casi por completo las prolongaciones de las células reticulares epiteliales. Por el contrario, los linfocitos son mucho más escasos en la médula. En la corteza subcapsular externa, los linfocitos son grandes (alrededor de 15 µm), mientras que en el resto de la corteza y en la médula son todos pequeños. Estos grandes linfocitos subcapsulares representan los linfoblastos inmaduros más primarios.

La importancia del timo en las funciones inmunitarias se demuestra por su extirpación experimental en ratones neonatos, lo que conduce a un notable descenso de la cantidad de linfocitos T y a la incapacidad de reaccionar con una respuesta inmunitaria celular y de producir anticuerpos frente a la mayoría de los antígenos debido a la ausencia de linfocitos

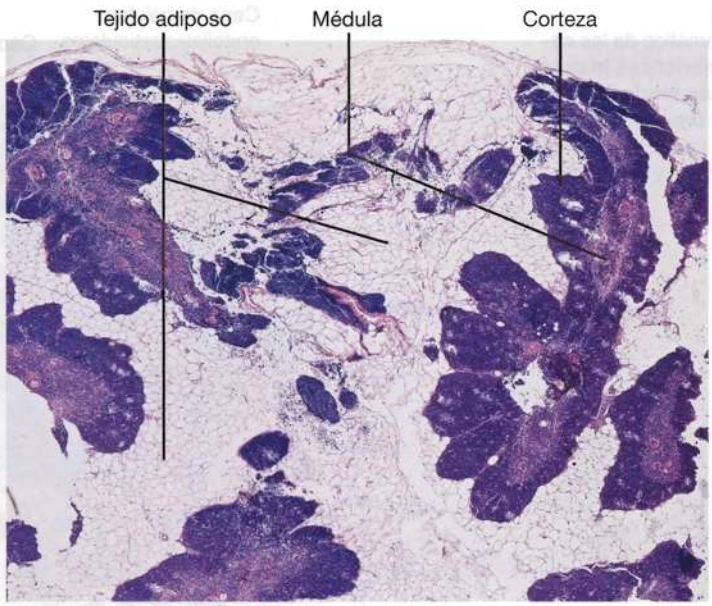

Fig. 16-16. Imagen al microscopio óptico del **timo de una persona adulta**, donde se ha producido una **importante involución etaria** (compárese con la Fig. 16-9, correspondiente al timo de un niño). Nótese que gran parte del parénquima ha sido reemplazado por tejido adiposo. Corte teñido con hematoxilina-eosina. ×20. Barra: 500 µm.

Falta de desarrollo del timo

El **síndrome de DiGeorge** se detecta en alrededor de 1:40.000 recién nacidos y se debe a una deleción (eliminación) del brazo largo del cromosoma 22 (véase la Fig. 4-37). Las alteraciones del desarrollo consiguientes se deben en particular a un defecto de las células de la cresta neural surgidas de la parte del rombencéfalo en el primordio del encéfalo. Los trastornos ontogénicos son numerosos, entre ellos, hipoplasia o falta total de desarrollo (aplasia) del timo, seguida de fuerte disminución o falta total de defensa inmunitaria celular y la consiguiente reducción de la inmunidad humoral debido a falta de contribución de los linfocitos Th, lo cual conduce a un aumento muy pronunciado de la frecuencia de infecciones.

En ratones se identifica una mutación que causa falta de expresión del gen *Foxn1*, lo cual da por resultado la falta de desarrollo del timo y la falta simultánea de desarrollo de los folículos pilosos y, en consecuencia, del pelaje, por lo que se denominan **ratones desnudos.** Estos ratones sólo pueden ser criados en regímenes libres de patógenos. Los ratones carecen por completo de linfocitos T y han sido muy importantes para determinar la importancia de la defensa inmunitaria celular, por ejemplo, para el rechazo de trasplantes.

BOOK'S COPICENTRO USAC / 2016

booksmedicos.org

Th. Los animales mueren por trastornos crónicos caracterizados por infecciones generalizadas.

En cambio, la extirpación quirúrgica del timo en ratones adultos sólo tiene mínima influencia sobre la defensa inmunitaria, debido a la prolongada vida media de los fondos comunes de linfocitos Th y Tc y sus células con memoria.

Se cree que la **involución con la edad** (Fig. 16-16) se debe a la acción de hormonas sexuales, dado que puede inhibirse mediante la castración experimental de machos jóvenes.

Vasos sanguíneos

Las *arterias* ingresan en el timo por el tejido conectivo de la cápsula y los tabiques. Las arteriolas llegan hasta el límite corticomedular sin atravesar el parénquima de la corteza, penetran en los lobulillos a lo largo de este límite y emiten capilares que ingresan en la corteza. En la zona periférica del parénquima cortical, los capilares forman una red anastomosada y después reingresan capilares a la médula. Estos capilares se unen y pasan a vénulas de paredes finas ubicadas a lo largo del límite corticomedular y en la médula. Pero algunos capilares abandonan la corteza a lo largo de su periferia para continuar como venas en el tejido conectivo interlobulillar (Fig. 16-17).

La médula recibe numerosas arteriolas que conforman una red capilar. Los capilares se vacían en vénulas medulares de paredes finas que, junto con las vénulas provenientes del límite corticomedular, transcurren desde el parénquima tímico hasta los tabiques de tejido conectivo. Aquí forman venas interlobulillares que, en su mayoría, se vacían en una única vena tímica eferente.

El endotelio de los capilares está rodeado por una gruesa lámina basal. Como se describió antes, la corteza sólo es irrigada por capilares, mientras que la médula también contiene arteriolas y vénulas. Además, se demostró que las macromoléculas (incluso los antígenos exógenos) atraviesan con gran dificultad la pared de los capilares del parénquima de la corteza. Se cree que la base estructural de esta **barrera hematotímica** corresponde, en su mayor parte, a zonulae occludentes entre las células endoteliales de los capilares corticales. Las pequeñas cantidades de sustancias macromoleculares exógenas que atraviesan la capa de endotelio son fagocitadas de inmediato por los macrófagos perivasculares.

En el parénquima propio del timo no hay vasos linfáticos aferentes ni eferentes.

Histogénesis

El timo se origina a fines de la sexta semana del desarrollo embrionario como primordios pares, uno a cada lado de la línea media, a partir del revestimiento epitelial endodérmico de la tercera bolsa faríngea. La interacción con el mesénquima circundante derivado de la cresta neural, que forma la cápsula y los tabiques, es fundamental para el desarrollo del timo. Las dos evaginaciones tubulares iniciales de cada lado se extienden en direcciones caudal y medial, y rápidamente se transforman en cordones epiteliales macizos. Los extremos inferiores se tornan más gruesos, mientras que la unión con la faringe involuciona y desaparece. Poco después se unen partes de los dos extremos engrosados en la línea media, pero siempre se mantiene la estructura bilobular. Las células epiteliales emiten señales que atraen células madre linfoides originadas en

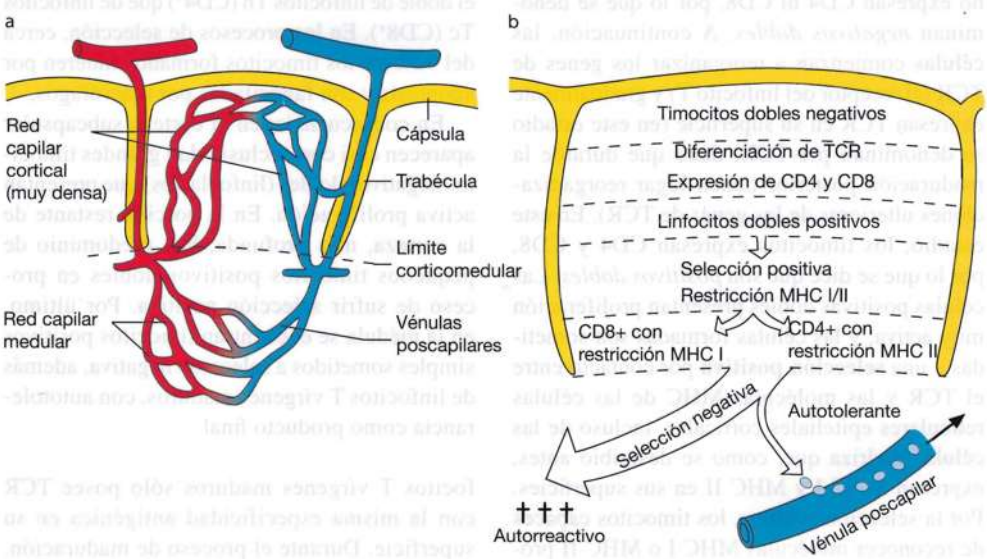

Fig. 16-17. Dibujo esquemático de la **irrigación sanguínea del timo**. **a** La circulación de la corteza y la médula están separadas. **b** Presentación de un resumen del proceso de maduración y de selección de los linfocitos T vírgenes.

BOOK'S COPICENTRO USAC / 2016

booksmedicos.org

la médula ósea, monocitos y células similares a monocitos, que evolucionan a macrófagos y células dendríticas interdigitantes en el primordio del timo. En la novena semana de vida fetal, las células madre de linfocitos y las demás células comienzan a colonizar el primordio epitelial, que se transforma en un retículo celular, mientras que se observa el comienzo de la formación de los lobulillos y la división del parénquima en corteza y médula. Temprano en el desarrollo, algunas de las células epiteliales de la médula comienzan a formar corpúsculos de Hassall. Las células madre de linfocitos y sus productos de división muestran activa proliferación y establecen un gran fondo común de linfocitos inmaduros, los **timocitos**. La continuación del proceso madurativo se estudia más adelante, en la sección de histofisiología. *En el momento del nacimiento, el timo humano está totalmente desarrollado.*

Histofisiología

Las células madre linfoides portan un receptor *Notch1* que, en contacto con un ligando expresado por las células de la estroma epitelial del timo, es determinante para el desarrollo de los linfocitos T y los linfocitos no B. Las células progenitoras colonizan la corteza, donde en la región subcapsular proliferan y se diferencian en linfocitos T inmaduros llamados **timocitos,** que comienzan entonces una **maduración independiente de antígeno** protegida contra la acción de antígenos extraños por la *barrera hematotímica.* Durante el proceso de maduración, los timocitos se transforman en *inmunocompetentes*, es decir, adquieren la capacidad para reaccionar específicamente con un antígeno determinado a través del receptor de células T (TCR). En este estadio inicial de la maduración, los timocitos no expresan CD4 ni CD8, por lo que se denominan *negativos dobles*. A continuación, las células comienzan a reorganizar los genes de TCR (el receptor del linfocito T) y gradualmente expresan TCR en su superficie (en este estadio se denominan pre-TCR, dado que durante la maduración posterior tienen lugar reorganizaciones ulteriores de los genes de TCR). En este estadio, los timocitos expresan CD4 y CD8, por lo que se dice que son *positivos dobles*. Las células positivas dobles presentan proliferación muy activa, y las células formadas son sometidas a una **selección positiva** por contacto entre el TCR y las moléculas MHC de las células reticulares epiteliales corticales, incluso de las células nodriza que, como se describió antes, expresan MHC I y MHC II en sus superficies. Por la selección positiva, los timocitos capaces de reconocer moléculas MHC I o MHC II propias son escogidos para sobrevivir, mientras que los timocitos incapaces son eliminados por apoptosis, dado que la célula reticular epitelial no emite una señal de supervivencia. El resultado de este proceso selectivo es la *restricción de MHC*. También se eliminan todos los timocitos en los cuales la reorganización de los genes TCR no conduce a la formación de un TCR funcional. Los timocitos que sobreviven a la selección positiva se desarrollan entonces a *positivos simples*, ya sean timocitos $CD4^+$ (es decir, linfocitos Th inmaduros) o timocitos $CD8^+$ (linfocitos Tc inmaduros). Después, los timocitos positivos simples migran al límite corticomedular, donde por contacto entre el TCR y las moléculas MHC en la superficie de células dendríticas interdigitantes o macrófagos son sometidos a **selección negativa**. De este modo, se eliminan los timocitos cuyos TCR poseen gran capacidad de unión a autoantígenos fijados a moléculas MHC propias o a moléculas MHC propias solas (sin antígenos fijados). Esto conduce a la aceptación de lo "propio" en los timocitos no eliminados, es decir, la **tolerancia**. Como resultado (con condiciones, véase más adelante), sólo se permite que los timocitos poseedores de TCR específicos para la combinación antígeno extraño más MHC propio terminen el proceso de maduración a linfocitos Th o Tc vírgenes maduros. Durante los procesos de selección, también tiene lugar la restricción de MHC II de los timocitos $CD4^+$ positivos simples, mientras que los timocitos $CD8^+$ positivos simples adquieren restricción de MHC I, porque CD4 sólo puede unirse a MHC II y CD8 sólo a MHC I. Después, las células maduras abandonan la médula del timo y comienzan a recircular por el tejido linfoide y los órganos linfoides secundarios, como se describió antes. De los linfocitos T vírgenes liberados, hay casi el doble de linfocitos Th ($CD4^+$) que de linfocitos Tc ($CD8^+$). En los procesos de selección, cerca del 98% de los timocitos formados mueren por apoptosis y son fagocitados por macrófagos.

En consecuencia, en la corteza subcapsular aparecen casi con exclusividad grandes timocitos negativos dobles (linfoblastos) que presentan activa proliferación. En la porción restante de la corteza, más profunda, hay predominio de pequeños timocitos positivos dobles en proceso de sufrir selección positiva. Por último, en la médula se encuentran timocitos positivos simples sometidos a selección negativa, además de linfocitos T vírgenes maduros, con autotolerancia como producto final.

Como se mencionó, cada uno de los linfocitos T vírgenes maduros sólo posee TCR con la misma especificidad antigénica en su superficie. Durante el proceso de maduración,

BOOK'S COPICENTRO USAC / 2016

booksmedicos.org

con las selecciones negativa y positiva aparecen por proliferación *clones* de linfocitos T, en los cuales los linfocitos de cada clon presentan la misma especificidad para antígeno, mientras que los clones tienen especificidades antigénicas distintas entre sí. En conjunto, los clones son específicos para al menos 10^8 antígenos diferentes. En teoría, la reorganización de los genes de TCR posibilita la formación de 10^{15} receptores con distinta especificidad, pero la cantidad de clones diferentes disminuye debido a los procesos selectivos durante la maduración en el timo. Se obtiene una idea aproximada de la importancia de la proliferación en estos procesos al analizar que de los casi 10^8 timocitos que existen en el timo de un ratón adulto joven, alrededor de la tercera parte representa la producción diaria real, de la cual sólo un 2% abandona el timo en forma de linfocitos T vírgenes maduros.

La tolerancia alcanzada en el timo para las moléculas propias del organismo se denomina **tolerancia central**. Para que esta tolerancia pueda ser completa frente a todas las moléculas propias del organismo, es necesario que estén representadas en el timo en las MHC I y II de las células presentadoras de antígeno. En conjunto, las células epiteliales, las células dendríticas y los macrófagos expresan muchos genes constitutivos (ing. *"housekeeping genes"*), otras proteínas propias acceden a través del plasma sanguíneo, pero las moléculas que sólo se expresan en uno o en pocos tipos celulares, por ejemplo insulina, no se encuentran de inmediato. Esta falta se compensa más adelante, cuando algunas de las células presentadoras de antígeno del timo expresan un factor de transcripción "multivalente" **AIRE** (ing. ***autoimmune regulator***, regulador autoinmunitario) que permite la transcripción de genes que no serían transcriptos por las células. Los individuos con defectos del gen codificador del AIRE desarrollan una enfermedad autoinmune grave.

La selección negativa de linfocitos T autorreactivos no es infalible, y todas las personas tienen linfocitos T circulantes reactivos frente a algunos de los componentes propios del organismo, lo cual puede causar una enfermedad autoinmune. Esto es compensado mediante distintos mecanismos para lograr **tolerancia periférica**. Se ha demostrado que algunos de los linfocitos T que reaccionan con intensidad con los autoantígenos pueden sobrevivir como linfocitos T_{reg} que, en forma exclusiva para los linfocitos T, expresan el gen ***FoxP3*** que les confiere la capacidad para suprimir la activación de otros linfocitos T. Cuando unos de estos linfocitos T_{reg} con su TCR de alta afinidad se fija al mismo tiempo a una célula a la cual están unidos otros linfocitos T autorreactivos, se reprime su activación. Otro mecanismo comprende un linfocito T fijado a una célula en un medio en el cual no hay citocinas inflamatorias, por lo que la célula T queda **anérgica**, es decir, pierde la capacidad para ser activada por el antígeno en cuestión.

Las células reticulares epiteliales producen varias citocinas de importancia para la maduración de los timocitos, entre ellas IL-1, IL-6, IL-7 e IL- 15, y que posiblemente también tienen efecto sobre los linfocitos T de la periferia. En el timo se han aislado numerosos péptidos de efecto sistémico, pero en muchos casos se descubrió después que eran producidos por varios otros tejidos y órganos. No se tiene certeza sobre ninguna función endocrina propia del timo.

Ganglios linfáticos

Los ganglios linfáticos son pequeños órganos aplanados con forma arriñonada que se encuentran interpuestos en el recorrido de los vasos linfáticos. Varían en tamaño desde unos pocos milímetros hasta 2 cm. Forman grupos bien definidos que reciben linfa de determinadas regiones del organismo, por lo que se denominan ganglios linfáticos regionales. Los ganglios linfáticos son especialmente abundantes en el cuello, las axilas y las ingles, además de a lo largo de los grandes vasos del mediastino y el abdomen.

Los ganglios linfáticos son órganos linfoides secundarios, controlados y supervisados en forma continua por los linfocitos recirculantes, y son el sitio en el cual los linfocitos encuentran antígenos extraños y se activan como paso inicial de la respuesta inmunitaria.

Características histológicas de los ganglios linfáticos

Un ganglio linfático está rodeado por una delgada **cápsula** de tejido conectivo denso, con abundancia de fibras colágenas, que en su superficie externa se continúa con el tejido conectivo circundante (Fig. 16-18). En uno de los bordes se distingue una **hendidura, el hilio**, donde la cápsula es más gruesa. Numerosos *vasos linfáticos aferentes* perforan la cápsula en distintos sitios de la superficie convexa, mientras que escasos *vasos linfáticos eferentes*

BOOK'S COPICENTRO USAC / 2016

booksmedicos.org

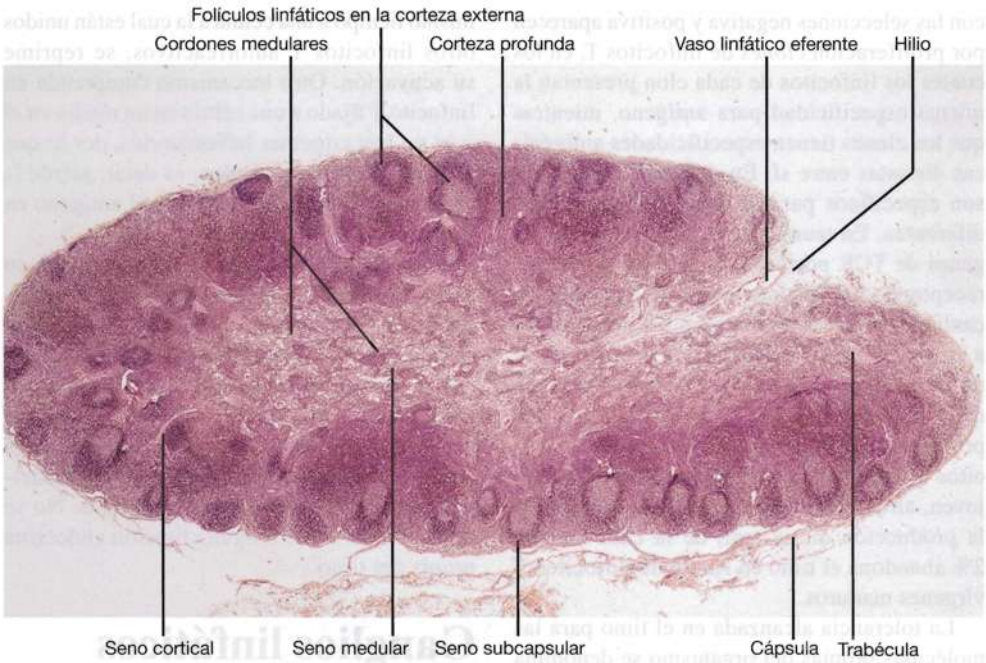

Fig. 16-18. Imagen al microscopio óptico de un **ganglio linfático**. Corte teñido con hematoxilina-eosina. ×15. Barra: 500 µm.

grandes abandonan el ganglio linfático por el hilio, donde además penetran en el órgano los vasos sanguíneos arteriales y salen de él los vasos sanguíneos venosos (Fig. 16-19). Desde la superficie interna de la cápsula, se extienden cantidades variables de **trabéculas** ramificadas de tejido conectivo denso hacia el interior del tejido linfoide.

En cortes teñidos con hematoxilina-eosina observados con escaso aumento, se distingue una zona central, la **médula**, que se continúa con el tejido conectivo del hilio y es algo más clara y eosinófila que la **corteza** circundante (véase la Fig. 16-18). La diferencia se debe, sobre todo, a que la médula contiene mayor cantidad de senos linfáticos (véase más adelante), mientras que en la corteza predominan densas agrupaciones de linfocitos basófilos. En la **corteza externa**, más periférica, los linfocitos forman **folículos** (nódulos), separados por *tejido linfoide difuso*, mientras que la **corteza profunda** (*paracorteza*) carece de folículos y sólo se compone de tejido linfoide difuso.

La *estroma* de un ganglio linfático se compone de un retículo delicado de fibras y células reticulares cuyas mallas están ocupadas por células libres. En los preparados comunes teñidos con H-E, los grandes núcleos claros ovales de las células reticulares del retículo son la única parte netamente visible de éste, mientras que el citoplasma y las fibras apenas se adivinan como trazos muy poco eosinófilos. En cambio, mediante impregnación argéntica, se destaca el retículo fibrilar con nitidez pero con aspecto de gruesas mallas o ausente por completo en los centros germinativos (es decir, las zonas claras de los folículos) (Figs. 16-18 y 20).

Las células libres en las mallas del retículo (las demás células) son, sobre todo, **linfocitos** de distintos tipos, aparte de macrófagos, y células dendríticas interdigitantes y foliculares. Los **macrófagos** se encuentran en la médula y la corteza, mientras que las **células dendríticas interdigitantes** predominan en la corteza profunda. Los macrófagos y las células dendríticas interdigitantes expresan MHC II en sus superficies, dado que son células presentadoras de antígeno profesionales. Las células dendríticas interdigitantes provienen de células de Langerhans (de la epidermis cutánea) y células dendríticas intersticiales (provenientes del tejido conectivo de varios órganos, p. ej., el tracto gastrointestinal) que después de haber capturado e incorporado el antígeno llegaron a los ganglios linfáticos regionales por los vasos linfáticos aferentes. Las **células dendríticas foliculares** *sólo se encuentran en los folículos de la corteza*. A diferencia de otras células dendríticas, *no* derivan de la célula madre mieloide, y se desarrollan a partir de una célula similar a un fibroblasto del mesénquima embrionario. Expresan una cantidad muy grande de receptores de Fc y receptores para las fracciones C3b y C3d del complemento, a través de los cuales pueden fijar complejos inmunes en su superficie durante períodos prolongados (meses a años),

booksmedicos.org

BOOK'S COPICENTRO USAC / 2016

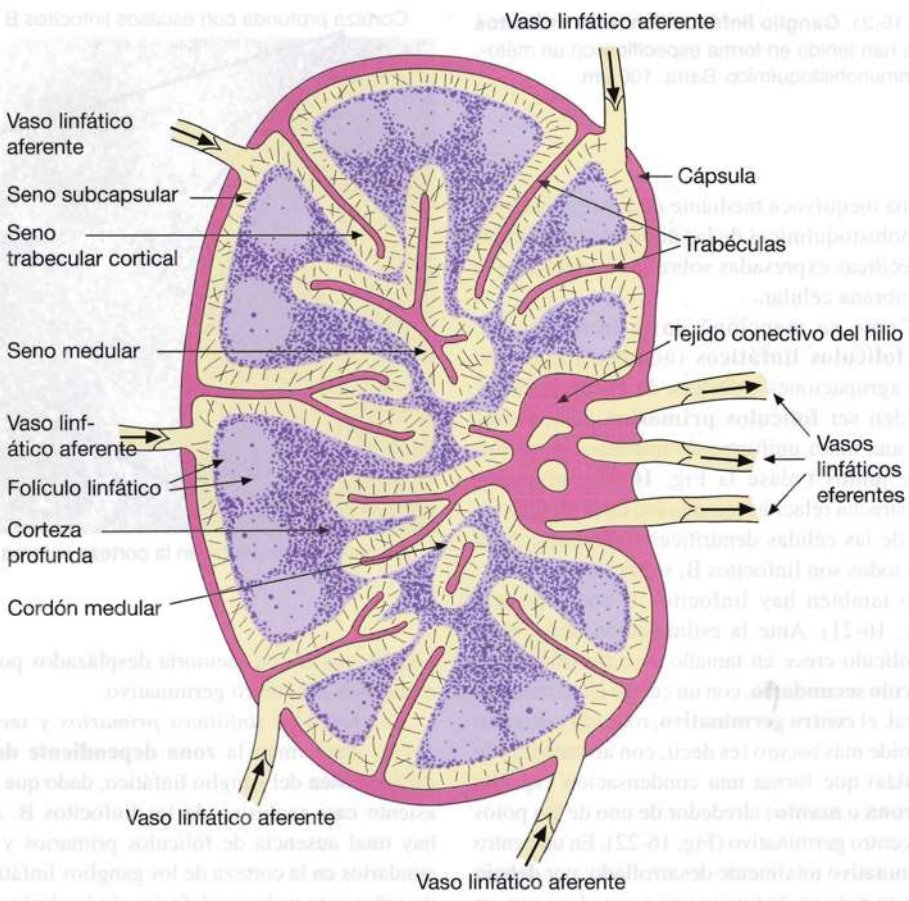

Fig. 16-19. Dibujo esquemático de las **características histológicas fundamentales de un ganglio linfático**. Además, el dibujo ilustra las vías de pasaje de la linfa a través del ganglio (amarillo claro).

donde conforman una "vidriera" o un "escaparate" para los linfocitos B. Pueden formarse **complejos inmunes** entre antígenos disueltos y anticuerpos circulantes, pero muchos antígenos pueden activar el sistema del complemento por sí mismos mediante la llamada activación alternativa o con la ayuda de MBL (lectinas fijadoras de manosa) (véase la pág. 392), por lo que la formación de los complejos no requiere una respuesta inmunitaria previa. Las células dendríticas foliculares *no* expresan MHC II, por lo cual no presentan antígenos a los linfocitos Th.

Al igual que en el timo, en los preparados teñidos con H-E suele ser difícil diferenciar entre las células reticulares, las células dendríticas y los macrófagos, dado que sólo se distinguen los núcleos uniformes, mientras que el citoplasma está casi oculto por las masas de linfocitos.

Todos los tipos celulares, incluso los distintos tipos de linfocitos, pueden identificarse en



Fig. 16-20. Imagen al microscopio óptico de la **corteza** de un **ganglio linfático**, donde se demuestra **la red de fibras reticulares** mediante la **técnica de impregnación argéntica**. Nótese la carencia de fibras en los centros germinativos. Tinción de Bielschowsky. ×165. Barra: 50 µm.

BOOK'S COPICENTRO USAC / 2016

booksmedicos.org

Fig. 16-21. **Ganglio linfático** donde los **linfocitos** B se han teñido en forma específicacon un método inmunohistoquímico. Barra: 100 µm.

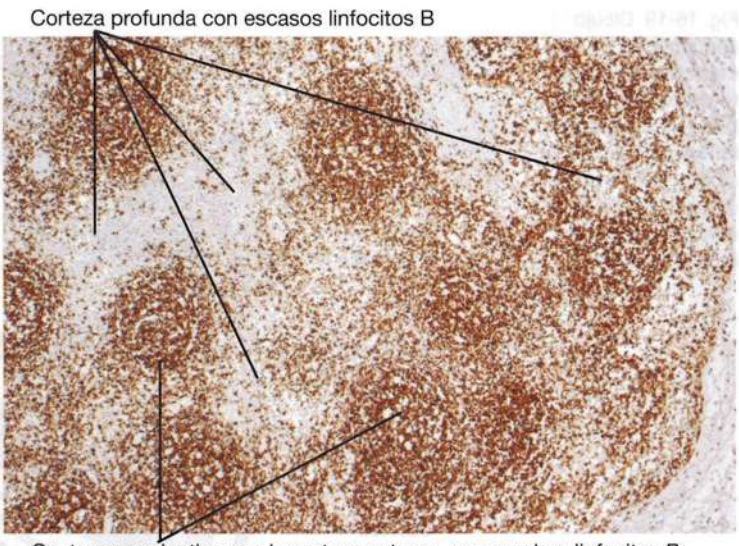

forma inequívoca mediante demostraciones inmunohistoquímicas de las diferentes moléculas específicas expresadas sobre la superficie de la membrana celular.

Como se mencionó en la introducción, los **folículos linfáticos** (nódulos linfáticos) son agrupaciones esféricas de tejido linfoide. Pueden ser **folículos primarios** compuestos por una masa uniforme de linfocitos pequeños muy juntos (véase la Fig. 16-18), ubicados en estrecha relación con una red de prolongaciones de las células dendríticas foliculares. Aquí casi todos son linfocitos B, sobre todo vírgenes, pero también hay linfocitos B con memoria (Fig. 16-21). Ante la estimulación antigénica, el folículo crece en tamaño y se transforma en **folículo secundario**, con un centro claro redondo u oval, el **centro germinativo**, rodeado por tejido linfoide más oscuro (es decir, con abundancia de células) que forma una condensación especial (**corona** o **manto**) alrededor de uno de los polos del centro germinativo (Fig. 16-22). En un centro germinativo totalmente desarrollado, por debajo de este polo se distingue una *zona clara* que en el "ecuador" del centro germinativo muestra una transición gradual hacia una *zona* más *oscura*, orientada en dirección opuesta a la corona. La **zona oscura** está cubierta por grandes linfocitos densamente agrupados, que se ha demostrado que son linfoblastos B activados en proceso de proliferación activa, ahora denominados **centroblastos** (véase con mayor detalle en histofisiología). La **zona clara** contiene sobre todo células dendríticas foliculares, mientras que los linfocitos son menos y todos pequeños, denominados **centrocitos**, en su mayoría linfocitos B, aunque se demuestran algunos linfocitos Th. También hay **plasmoblastos** que abandonan el centro germinativo y se desarrollan a células plasmáticas, además de macrófagos, cuyo citoplasma suele contener restos nucleares de linfocitos fagocitados. La condensación periférica de linfocitos pequeños que rodea el centro germinativo, incluso la corona, se compone de la población original de linfocitos pequeños no estimulados del folículo primario, es decir, linfocitos B no comprometidos y linfocitos B con memoria desplazados por la expansión del centro germinativo.

Los folículos linfáticos primarios y secundarios conforman la **zona dependiente de la médula ósea** del ganglio linfático, dado que son asiento casi exclusivo de los linfocitos B. Así, hay total ausencia de folículos primarios y secundarios en la corteza de los ganglios linfáticos de niños que padecen defectos de los linfocitos B. *Los centros germinativos surgen solo después de la estimulación antigénica,* ya sea ante la primera aparición del antígeno o después, ante una respuesta inmunitaria secundaria, por lo que no se observan en el período inmediato posterior al nacimiento. El resto de la corteza, es decir la **zona**

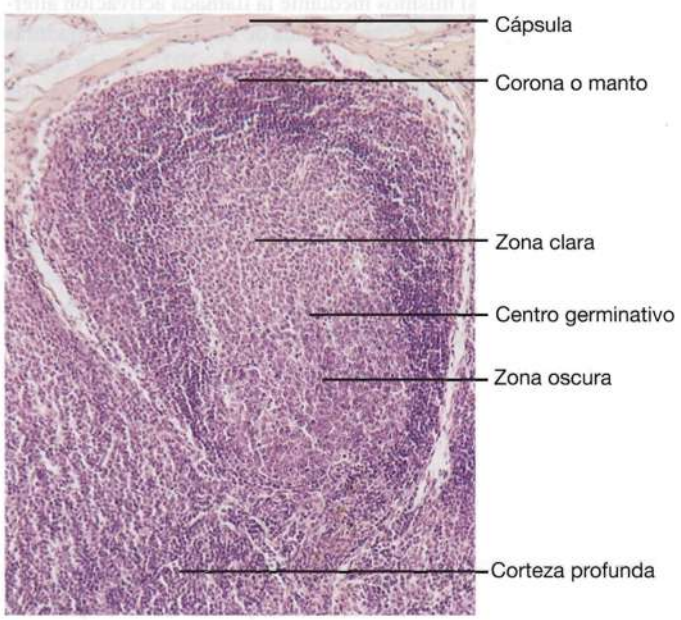

Fig. 16-22. Imagen al microscopio óptico de un **folículo linfático de la corteza externa de un ganglio linfático**. Corte teñido con hematoxilina-eosina. ×135. Barra: 50 µm.

BOOK'S COPICENTRO USAC / 2016

booksmedicos.org

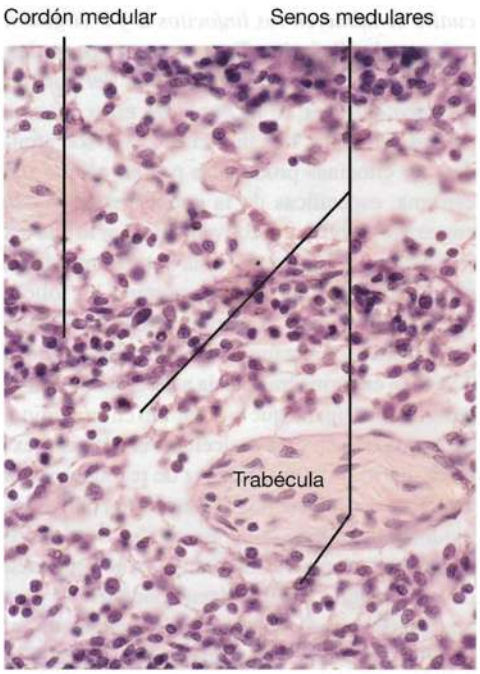

Fig. 16-23. Imagen al microscopio óptico de una sección de la **médula de un ganglio linfático**. Corte teñido con hematoxilina-eosina. ×440. Barra: 20 µm.

dependiente del timo, es el sitio de localización de los linfocitos T en el ganglio linfático (véase más adelante en histofisiología).

En la médula, el tejido linfoide se presenta como condensaciones con forma de cordones, los **cordones medulares**, que se hallan separados por los senos linfáticos medulares (Figs. 16-19 y 16-23). Los cordones medulares están ramificados y contienen linfocitos pequeños, células plasmáticas maduras e inmaduras y numerosos macrófagos.

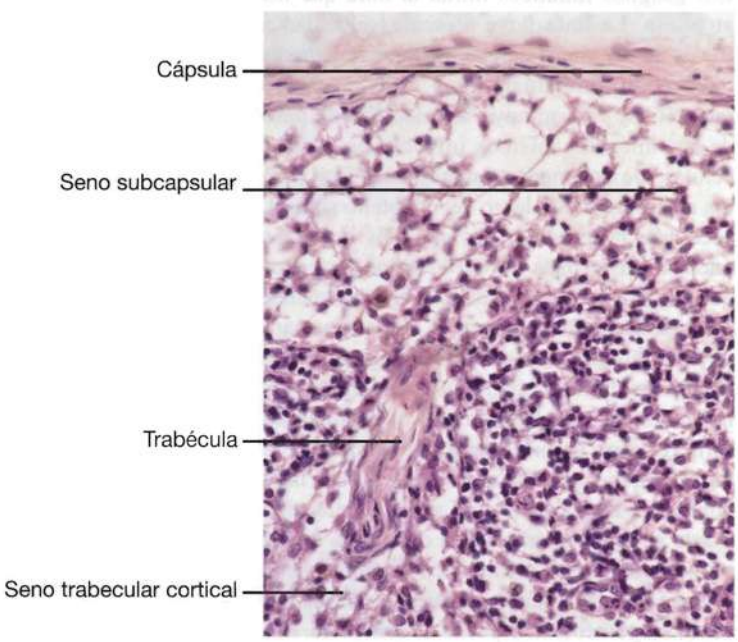

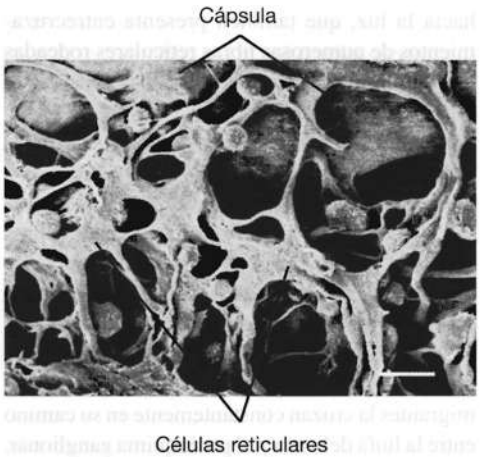

Fig. 16-25. Imagen obtenida con microscopio electrónico de barrido de la **luz del seno subcapsular de un ganglio linfático**. Se distinguen con claridad las prolongaciones de las células reticulares cruzando la luz sinusal. ×840. Barra: 10 µm. (Según Fujita, Miyoshi y Murakami).

Senos linfáticos

Los vasos linfáticos aferentes perforan la cápsula y se abren en un gran **seno subcapsular**, que se distingue como una estrecha hendidura entre la cápsula y la corteza (Figs. 16-19 y 16-24). Las válvulas de los vasos aferentes se abren hacia el seno subcapsular, mientras que las válvulas de los vasos linfáticos eferentes, que abandonan el ganglio a través del hilio, lo hacen en dirección opuesta. En consecuencia, el flujo linfático a través del ganglio siempre tiene la misma dirección.

Desde el seno subcapsular transcurren **senos trabeculares** hacia el interior del ganglio, a lo largo de las trabéculas. En la médula se continúan en los **senos medulares**, que separan los cordones medulares. Los senos medulares son más grandes, más irregulares y más numerosos que los corticales, lo que confiere a la médula el aspecto eosinófilo más claro y menos denso (véase la Fig. 16-23). En el hilio, los senos medulares se continúan en los vasos linfáticos eferentes que abandonan el ganglio linfático por el hilio.

La *pared sinusal* está recubierta por células aplanadas, cuya identidad se discute, pero que puede considerarse una forma de células endoteliales. No hay complejos de unión entre las células, y las prolongaciones de los macrófagos concentrados en gran cantidad alrededor de los senos se extienden

Fig. 16-24. Imagen al microscopio óptico de una sección de **la porción superficial de la corteza de un ganglio linfático**. Corte teñido con hematoxilina-eosina. ×275. Barra: 20 µm.

BOOK'S COPICENTRO USAC / 2016

booksmedicos.org

hacia la luz, que también presenta entrecruzamientos de numerosas fibras reticulares rodeadas por vainas de citoplasma de células reticulares. La luz irregular de los senos se destaca en forma característica mediante la microscopia electrónica de barrido (Fig. 16-25). No hay lámina basal, pero la pared sinusal adquiere rigidez por la presencia de una condensación del retículo en el parénquima linfoide circundante. Las fibras reticulares que cruzan la luz en el seno están ancladas en el tejido conectivo denso de la cápsula y las trabéculas.

La pared sinusal es atravesada sin obstáculos por los componentes de la linfa, y las células migrantes la cruzan constantemente en su camino entre la linfa del seno y el parénquima ganglionar.

Irrigación sanguínea

Las arterias ingresan por el hilio y emiten ramificaciones arteriolares que recorren las trabéculas. Pronto las abandonan y continúan por los cordones medulares que son irrigados por capilares. Algunas de las arteriolas continúan por los cordones hasta la corteza, donde forman una red capilar. Desde aquí transcurren vénulas poscapilares de regreso a través de la corteza profunda hasta los cordones medulares, donde se unen para formar vénulas algo más grandes, que acompañan las ramificaciones arteriolares al salir del ganglio linfático.

En el corte transversal, las **vénulas poscapilares** de la corteza profunda muestran un característico endotelio cúbico a cilíndrico (Fig. 16-26; véase también la Fig. 16-8), las vénulas de endotelio alto (HEV). *En la superficie luminal, estas vénulas tienen* ***adresinas vasculares*** *a las cuales se adhieren los linfocitos B y T vírgenes, así como los linfocitos T con memoria centrales, tras lo cual migran al parénquima del ganglio linfático a través de la pared de estas vénulas de endotelio alto.* Los linfocitos B y T son atraídos por citocinas producidas por las células del estroma, específicas de la corteza externa y la corteza profunda, respectivamente, por lo que los linfocitos T permanecen en la corteza profunda, mientras que los linfocitos B migran a los folículos primarios en la corteza externa. Durante la permanencia en el ganglio linfático, los linfocitos T se fijan en forma transitoria a las células presentadoras de antígeno que encuentran en su camino, dado que buscan en estas células el antígeno extraño que el linfocito es capaz de reconocer para activarse. Los linfocitos B buscan los antígenos unidos a la superficie de las células dendríticas foliculares, porque estos linfocitos no requieren de la presentación del antígeno por MHC II para reaccionar con él. Si el linfocito encuentra su antígeno específico, permanece en el ganglio linfático e inicia una respuesta inmunitaria. Si el linfocito no encuentra su antígeno específico (lo que ocurre para la gran mayoría de los linfocitos recirculantes ya que, como se mencionó antes, sólo uno de alrededor de 10^5 de los linfocitos es específico para un antígeno determinado), tanto los linfocitos T como los B abandonan el ganglio linfático por los vasos linfáticos eferentes después de un período de unas 12 horas.

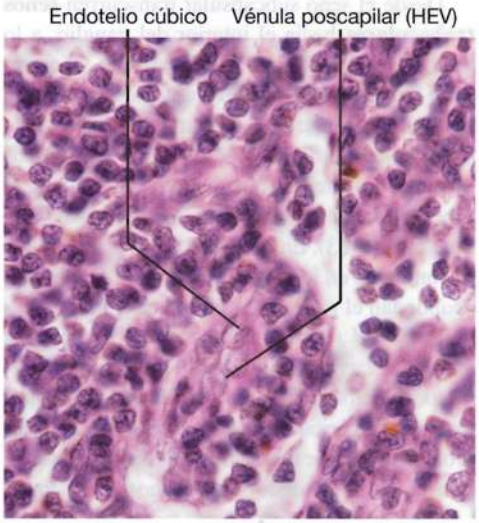

Fig. 16-26. Imagen al microscopio óptico de una **vénula poscapilar (vénula de endotelio alto, HEV)** en la corteza profunda de un ganglio linfático. Nótese el endotelio cúbico. Corte teñido con hematoxilina-eosina. ×660. Barra: 10 µm.

Histofisiología

Filtración y fagocitosis

Los ganglios linfáticos filtran la linfa que los atraviesa. La linfa fluye a escasa velocidad a través de los senos, donde las fibras reticulares que los cruzan actúan como filtro mecánico que detiene o disminuye la velocidad de paso de los microorganismos infecciosos y otras células. De este modo, son presa más fácil para los macrófagos a lo largo del endotelio sinusal. Mediante la filtración, los ganglios linfáticos pueden retener más del 90% de los antígenos que ingresan por los vasos linfáticos aferentes. La linfa suele atravesar por lo menos dos ganglios linfáticos en su camino de regreso desde los tejidos hacia la sangre. Así, en condiciones normales los ganglios linfáticos eliminan en forma efectiva las bacterias y otras partículas de tamaño equivalente que se encuentran en la linfa circulante. En consecuencia, ante una infección aguda se produce una rápida dilatación de los senos de los ganglios linfáticos de drenaje, con ingreso de granulocitos neutrófilos desde los vasos sanguíneos, en especial de la médula. Los

BOOK'S COPICENTRO USAC / 2016
booksmedicos.org

granulocitos neutrófilos fagocitan con gran eficacia las bacterias de la linfa e incrementan en muy alto grado la capacidad de los ganglios linfáticos para inhibir la diseminación de la infección al torrente sanguíneo. Si la infección no se combate con rapidez, también aumenta notablemente la cantidad de macrófagos en el ganglio linfático.

Las *células cancerosas* que ingresan en los ganglios linfáticos por los vasos linfáticos aferentes pueden asentarse aquí como **metástasis** (gr. *metastasis*, desplazamiento). De los ganglios linfáticos, pueden pasar por los vasos linfáticos eferentes al torrente sanguíneo y diseminarse en el organismo en forma difusa, en lo que se denomina **metástasis hematógena**.

A menudo, la acción filtrante de los ganglios linfáticos en enfermedades infecciosas conduce a aumento de su tamaño e incluso de su sensibilidad al tacto, mientras que las metástasis de los ganglios linfáticos rara vez son dolorosas. En consecuencia, la búsqueda de ganglios linfáticos aumentados de tamaño y dolorosos es un paso importante en el diagnóstico clínico, y en las enfermedades malignas tiene gran valor pronóstico.

Funciones inmunitarias

Si los vasos linfáticos ganglionares aferentes contienen un antígeno extraño (ya sea libre en la linfa o unido a células presentadoras de antígeno) que aparece por primera vez en el organismo, en el ganglio linfático se produce una **respuesta inmunitaria primaria**. El antígeno es retenido en el ganglio y presentado por células dendríticas interdigitantes y foliculares así como macrófagos. Ante el encuentro con los linfocitos vírgenes recirculantes provistos de receptores específicos para el antígeno, los linfocitos no comprometidos se activan como inicio de la respuesta inmunitaria, *que siempre comienza con la activación de los linfocitos Th vírgenes de la corteza profunda* (la zona dependiente del timo). Unas 48 horas después de la activación, aumentan de tamaño y se desarrollan a linfoblastos que sufren varias divisiones. Después de cinco días, se observa gran cantidad de linfoblastos en la corteza profunda. En este momento, las células formadas se diferencian a linfocitos Th efectores y linfocitos Th con memoria, por lo que se detecta una cantidad creciente de linfocitos pequeños en la corteza profunda. Si el antígeno extraño es intracelular, lo cual ocurre con frecuencia en las infecciones virales, también se infectan las células dendríticas interdigitantes, que presentan los péptidos del virus mediante MHC I. Así inician la activación de los linfocitos Tc específicos de antígeno y, con la ayuda de los linfocitos Th (de tipo Th_1), se produce la activación total de los linfocitos Tc y se transforman en linfoblastos proliferantes. Las células formadas se diferencian en linfocitos citotóxicos efectores (CTL) y linfocitos Tc con memoria, que incrementan la cantidad de linfocitos pequeños en la corteza profunda. Las células efectoras formadas abandonan en gran número el ganglio linfático y, como consecuencia del cambio de expresión de las moléculas de adhesión, se dirigen por el fenómeno llamado "homing" hacia las zonas inflamadas, donde comienzan a combatir el antígeno.

Al mismo tiempo que ocurre esta respuesta inmunitaria celular en el ganglio linfático, enseguida después de la activación de los linfocitos Th casi siempre se produce también una rápida *activación de los linfocitos B vírgenes*, con el consiguiente inicio de una respuesta inmunitaria humoral. La primera fase de esta respuesta *también comienza en la corteza profunda*, donde los linfocitos B vírgenes, que tienen receptores específicos para el antígeno en cuestión, reaccionan con el antígeno, factible de estar unido a una célula dendrítica o libre (cabe recordar que los linfocitos B pueden reconocer el antígeno aislado, es decir, sin presentación por moléculas del MHC). Los linfocitos B vírgenes incorporan el antígeno por endocitosis mediada por receptor y lo presentan mediante MHC II a los linfocitos Th activados (de tipo Th_2) o a linfocitos Th vírgenes que así se activan por presentación del antígeno. En ambos casos, el conjugado de linfocitos T y B conduce a la activación del linfocito B como consecuencia de la función auxiliar del linfocito Th. El linfocito B se diferencia a linfoblasto y prolifera durante los siguientes 4-5 días. Por último, las células formadas se diferencian en linfocitos B con memoria o plasmoblastos. De este modo se generan numerosos **pequeños focos** en la corteza profunda, y las células plasmáticas que allí se forman secretan anticuerpos (IgM e IgG) que llegan al torrente sanguíneo con la linfa eferente. Durante la respuesta inmunitaria primaria, la mayor parte del anticuerpo formado por las células plasmáticas proviene de estos focos. Más tarde, las células plasmáticas migran hacia la médula, donde se ubican en los cordones medulares.

Unos días después de la formación de los pequeños focos en la corteza profunda, *una cantidad reducida de los linfocitos B y Th_2 activados abandona los pequeños focos primarios y migra a los folículos primarios de la corteza externa*. Tras la activación total de los linfocitos B por formación de un conjugado con los linfocitos Th, los linfocitos B se transforman en linfoblastos que proliferan en forma muy activa en la porción central del folículo primario (**centroblastos**) y *por su proliferación forman un centro germinativo* en el folículo, que así se transforma en un folículo secundario. En este proceso, los linfocitos B originales no activados (que no son

BOOK'S COPICENTRO USAC / 2016

booksmedicos.org

específicos para el antígeno en cuestión) son empujados hacia la periferia del folículo, donde conforman la condensación periférica que incluye la corona o manto. Los centroblastos en proceso de proliferación se desplazan en forma gradual hacia una mitad del centro germinativo, donde generan la zona oscura, mientras que los linfocitos pequeños (**centrocitos**) sucesores de las células en proceso de proliferación migran hacia la mitad contraria del centro germinativo donde, junto con numerosas células dendríticas foliculares allí presentes, forman la zona clara.

Durante la proliferación de los centroblastos, ocurre una hipermutación somática con maduración de afinidad, por lo que los centrocitos generados adquieren afinidad reforzada por el antígeno (véase la pág. 410). Algunos linfocitos B con memoria permanecen en el folículo, donde forman parte de la condensación periférica, mientras que el resto abandona el ganglio linfático por los vasos linfáticos eferentes y recirculan. Los plasmoblastos migran hacia la médula, donde se diferencian en plasmocitos y se ubican en los cordones medulares.

Una vez que los centrocitos con elevada afinidad han sido seleccionados para continuar la diferenciación, pueden sufrir **variación de clase**, por lo que la cadena pesada varía de un isotipo a otro, mientras que la porción variable permanece sin modificaciones, es decir, no se modifica la especificidad de la molécula de anticuerpo (véase la pág. 410). Así, la expresión de IgM se modifica a IgG, IgA o IgE con la misma especificidad. La variación de clase depende del medio en el que tiene lugar la proliferación, entre otros factores; así, las células plasmáticas originadas en los ganglios intestinales producirán casi todas IgA dimérica, mientras que los plasmocitos generados en el bazo, por ejemplo, producen casi exclusivamente IgG. En las infestaciones parasitarias (p.ej., intestinales), se forma sobre todo IgE, que junto con los granulocitos eosinófilos son muy eficaces para combatir los parásitos (véase la pág. 238).

En general, los centros germinativos comienzan a aparecer alrededor de una semana después de la exposición al antígeno, y experimentos han demostrado que *todos los linfocitos B de cada centro germinativo se originan a partir de un solo linfocito B activado o unos pocos, y todos son específicos para el mismo antígeno*. Una vez interrumpido el estímulo antigénico, por ejemplo porque se elimina la infección, los centros germinativos involucionan.

Durante la respuesta inmunitaria, se observa un notable incremento de la corteza profunda, al mismo tiempo que se forman los centros germinativos y, en consecuencia, aumenta de tamaño todo el ganglio linfático. El grado de modificación de las cortezas profunda y externa depende del tipo de estimulación antigénica. En una respuesta inmunitaria celular con predominio de linfocitos T en proliferación (por ejemplo, generada por un trasplante genéticamente incompatible), la reacción es más notable en la corteza profunda.

El aumento de tamaño del ganglio linfático también se debe a que la *estimulación antigénica incrementa la intensidad de la recirculación*, lo cual implica que una cantidad mucho mayor de linfocitos pasan al ganglio linfático desde el torrente sanguíneo. En consecuencia, hay mayor probabilidad de que los linfocitos vírgenes encuentren el antígeno específico. Así, durante la respuesta inmunitaria, en la linfa eferente no sólo se detectan anticuerpos secretados por las células plasmáticas generadas en el ganglio linfático, sino también un gran incremento de la cantidad de linfocitos, como consecuencia de la mayor circulación y de la formación de nuevos linfocitos por los procesos proliferativos.

Ante una posterior **respuesta inmunitaria secundaria** por un nuevo ingreso en el organismo del mismo antígeno extraño que desencadenó la reacción inmunitaria primaria, se observan los mismos procesos antes descritos pero *mucho más rápidos y más pronunciados*. Como se describió antes, esto se debe a que existe un gran clon de linfocitos T y B con memoria específicos para el antígeno en cuestión y a que es más fácil activar los linfocitos con memoria. Sin embargo, es muy importante que *ya existan anticuerpos circulantes* con elevada afinidad por el antígeno, por lo que grandes cantidades de complejo antígeno-anticuerpo llegan hasta los ganglios linfáticos regionales, donde se unen a la superficie de las prolongaciones de las células dendríticas foliculares y son retenidos durante períodos prolongados, de hasta años. En consecuencia, el foco de la activación de linfocitos B está ahora en los centros germinativos, donde tiene lugar una amplia activación de estos linfocitos. Entonces se liberan las células dendríticas foliculares, cuyas prolongaciones presentan engrosamientos como cadenas de perlas, donde las "perlas" son pequeñas vesículas densamente cubiertas por complejos inmunes en la superficie. Estas estructuras, denominadas **icosomas**, son captadas por los linfocitos B por endocitosis mediada por receptores, tras lo cual el antígeno es presentado por MHC II, con lo que se refuerza la respuesta inmunitaria celular. Además, es característico de la respuesta inmunitaria secundaria (y una posible terciaria, y las posteriores) que la mayor parte de la gran cantidad de plasmoblastos recién formados abandonen el ganglio linfático y se asienten en la médula ósea, donde se diferencian en células plasmáticas secretoras de anticuerpo. Así se demostró que hasta el 90% de las moléculas de anticuerpo producidas por inmunizaciones repeti-

BOOK'S COPICENTRO USAC / 2016

booksmedicos.org

das provienen de estas células plasmáticas situadas en la médula ósea.

Bazo

El **bazo** (lat. *lien*; gr. *splen*) es un *órgano linfoide secundario* ubicado en la parte superior del abdomen, por debajo de la cúpula diafragmática izquierda. El peso es variable, pero en un adulto es de 150 a 200 g, con un tamaño de alrededor de 4 × 8 × 12 cm.

Al igual que los ganglios linfáticos, el bazo tiene características de filtro, pero *interpuesto en el torrente sanguíneo*. El bazo elimina de la sangre las células sanguíneas dañadas y las partículas extrañas. Es asiento de las reacciones inmunitarias frente a antígenos transportados por la sangre, que son captados por células presentadoras de antígeno, en particular, macrófagos. Los antígenos también pueden ser retenidos sobre la superficie de células dendríticas foliculares, del mismo modo que los antígenos que ingresan con la linfa lo son en los ganglios linfáticos.

Características histológicas del bazo

El bazo está rodeado por una **cápsula** de tejido conectivo denso no modelado (Fig. 16-27) en la

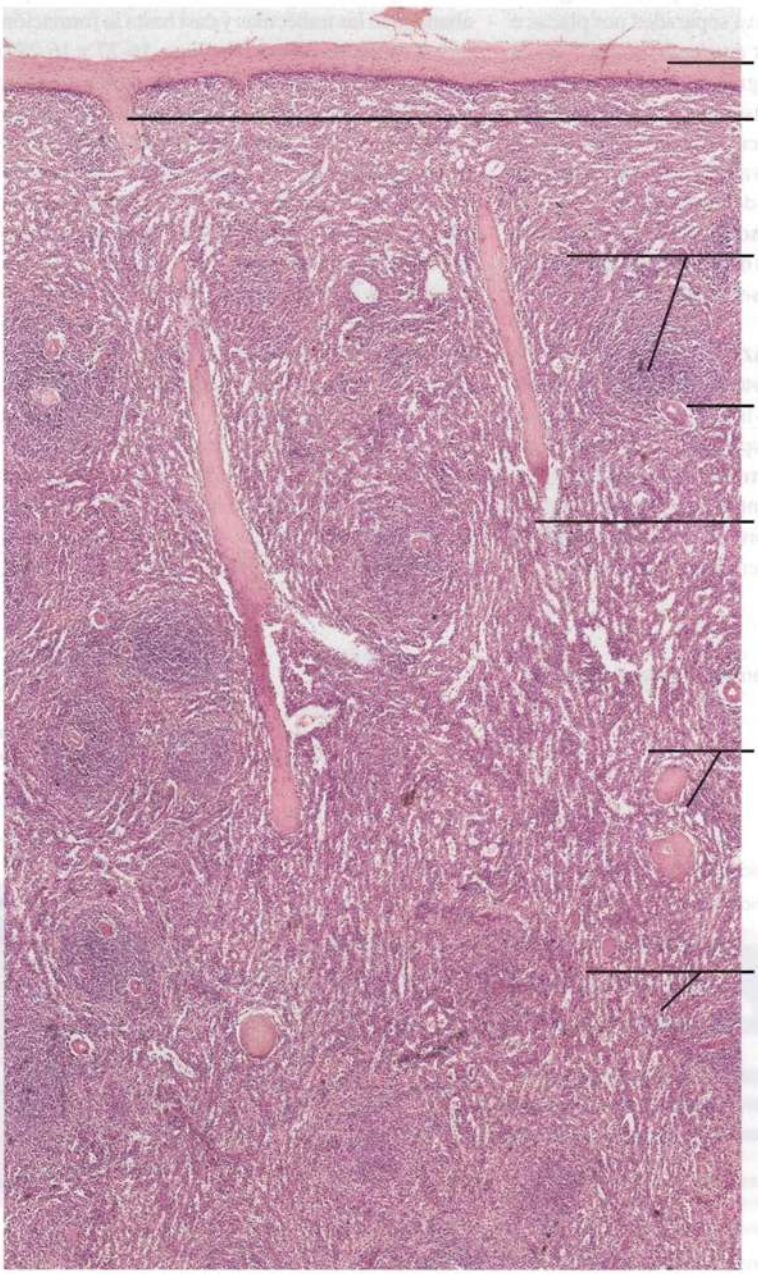

Fig. 16-27. Imagen al microscopio óptico de una sección del **bazo**. Corte teñido con hematoxilina-eosina. ×30. Barra: 200 µm.

BOOK'S COPICENTRO USAC / 2016

booksmedicos.org

que además se distinguen trazas de músculo liso. Desde la cápsula se extienden numerosas **trabéculas** de tejido conectivo denso hacia el interior del parénquima, al que confieren rigidez. En la superficie medial orientada hacia el estómago, se encuentra una hendidura alargada, el **hilio**, donde la cápsula está muy engrosada. A través del hilio penetran vasos sanguíneos y nervios al órgano.

El parénquima se denomina **pulpa** del bazo (lat. *pulpa*, porción grasa o carnosa del cuerpo; en anatomía se aplica al parénquima blando). En un corte transversal de un bazo fresco, se distingue la mayor parte de la pulpa como una masa blanda, de color rojo oscuro, la **pulpa roja**, compuesta desde el punto de vista histológico por grandes vasos sanguíneos irregulares de paredes delgadas, los *sinusoides esplénicos*, separados por placas o cordones de tejido, los *cordones esplénicos*. El color rojo se debe a la gran cantidad de eritrocitos que hay en los sinusoides y en los cordones esplénicos. Dispersas en la pulpa, se observan pequeñas regiones ovales o redondeadas de color gris blanquecino de alrededor de 1 mm de diámetro, la **pulpa blanca** (también denominada **corpúsculos esplénicos de Malpighi**), compuesta por tejido linfoide difuso y folicular.

Circulación del bazo

El bazo recibe sangre arterial por la arteria esplénica que penetra por el hilio y que poco antes se divide en varias ramas esplénicas que continúan en las trabéculas como **arterias trabeculares** (Fig. 16-28). Estas arterias continúan en la pulpa blanca, donde reciben el nombre de **arterias centrales**, cuyas ramificaciones terminan casi todas en la **zona marginal** (la zona límite entre las pulpas roja y blanca). El tronco principal continúa hasta los **sinusoides** de la pulpa roja (véase más adelante), que se vacían en las **venas de la pulpa**, que pasan a las trabéculas como **venas trabeculares** y después a la **vena esplénica** en el hilio, para abandonar el bazo.

En el ser humano sólo se encuentran vías linfáticas en la cápsula y las trabéculas. Al igual que todos los demás órganos, salvo los ganglios linfáticos, el bazo únicamente posee *vasos linfáticos eferentes*.

Pulpa blanca

La pulpa blanca está compuesta por *tejido linfoide* que, en forma de **vainas linfoides periarteriales (PALS),** rodean los vasos arteriales desde que abandonan las trabéculas y casi hasta la formación de los capilares (véanse las Figs. 16-27 y 16-28). Las vainas son cilíndricas y la denominación arteria central se debe a la ubicación casi central de este vaso en las vainas cilíndricas. Al igual que en los ganglios linfáticos, el retículo se compone de células y fibras reticulares. La mayor parte de las células libres son linfocitos pequeños, pero también hay numerosos macrófagos y células dendríticas interdigitantes (Fig. 16-29). En gran medida, la estructura recuerda la de la corteza profunda de los ganglios linfáticos, y la mayor parte de los linfocitos pertenecen al fondo común recirculante de linfocitos T. Así, las vainas periarteriales representan la *zona dependiente del timo* en el bazo. La mayor parte de las células son linfocitos Th y el resto, linfocitos Tc. A lo largo de las vainas linfoides, a menudo se observan ensanchamientos en forma de folículos linfáticos,

Fig. 16-28. Dibujo esquemático de la **circulación sanguínea esplénica**.

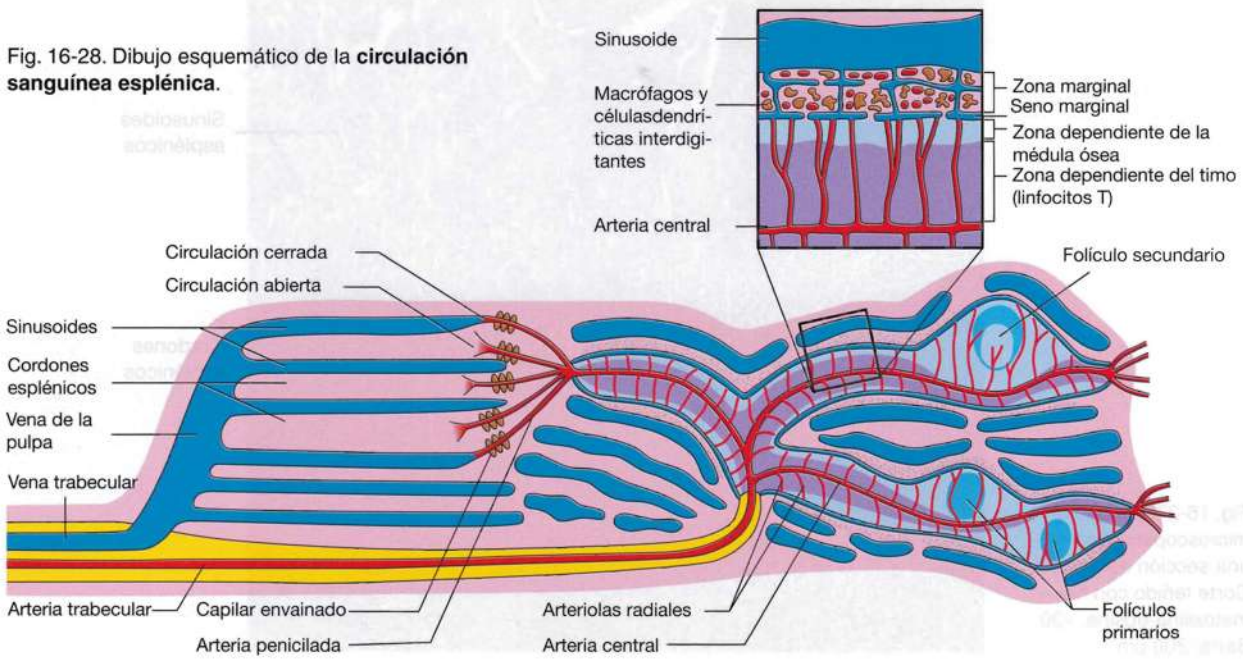

BOOK'S COPICENTRO USAC / 2016

booksmedicos.org

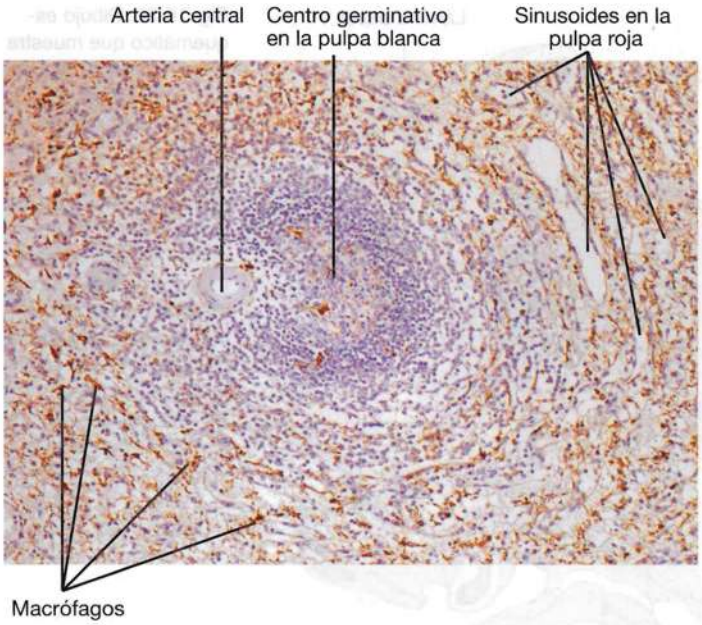

Fig. 16-29. Tinción inmunohistoquímica para CD68 en **macrófagos del bazo**. Barra: 100 µm.

ya sean primarios o secundarios, que contienen centros germinativos. Desde el punto de vista macroscópico, los folículos linfáticos se distinguen como las regiones blanco-grisáceas redondeadas de la pulpa blanca. Los folículos desplazan a las arterias centrales hacia una posición excéntrica en la vaina periarterial. En su mayor parte, los folículos primario y secundario contienen linfocitos B y tienen la misma estructura y composición celular que en los ganglios linfáticos. En consecuencia, representan la *zona dependiente de la médula ósea* en el bazo. Por su parte más externa, la pulpa blanca limita con la pulpa roja a través de una zona de transición, **la zona marginal**, donde el agrupamiento de las células es menos denso.

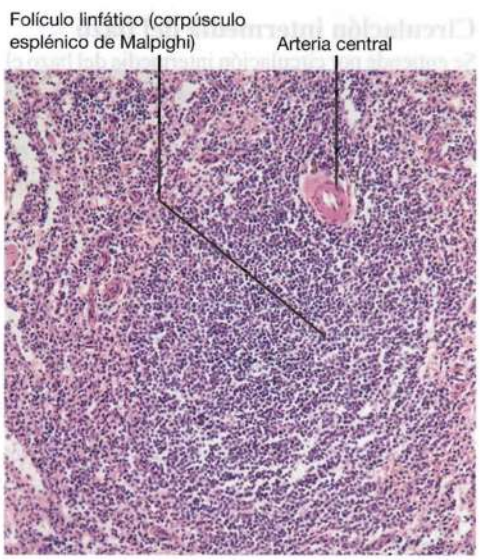

Fig. 16-30. Imagen al microscopio óptico de una **arteria central de la pulpa blanca del bazo**. Corte teñido con hematoxilina-eosina. ×110. Barra: 100 µm.

La zona marginal tiene abundancia de linfocitos B y en ella también aparecen muchas células dendríticas interdigitantes.

En realidad, la arteria central es una arteriola con una pared con 1-2 capas de células musculares lisas (Fig. 16-30) que emite numerosas ramas radiales orientadas hacia la periferia de la pulpa blanca. Algunas de las ramas irrigan la pulpa blanca, pero la mayoría corren hacia la zona marginal. Por último, algunas de las ramas abandonan por completo la pulpa blanca y terminan en la pulpa roja. El tronco principal de la arteria central se divide en **arterias peniciladas** antes o después de salir de la pulpa blanca e ingresar en la pulpa roja (véase más adelante).

Pulpa roja

La mayor parte de la pulpa roja está compuesta por sinusoides separados por cordones esplénicos.

Los **cordones esplénicos** son cordones o bandas coherentes de tejido que se ubican entre los sinusoides. En conjunto, los cordones y los sinusoides esplénicos conforman una masa tisular muy laxa y esponjosa, donde los espacios están

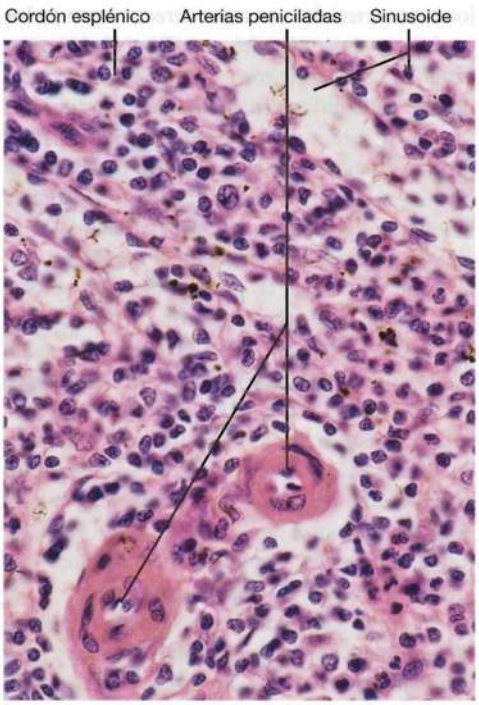

Fig. 16-31. Imagen al microscopio óptico de una **arteria penicilada** de la pulpa roja del bazo. Corte teñido con hematoxilina-eosina. ×440. Barra: 20 µm.

BOOK'S COPICENTRO USAC / 2016

booksmedicos.org

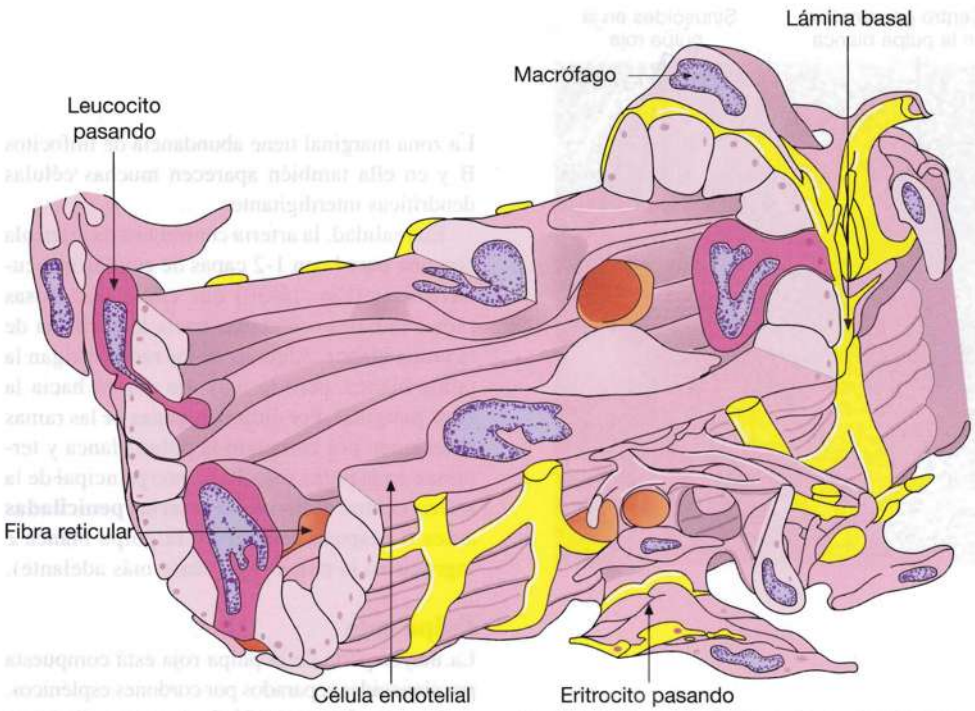

Fig. 16-32. Dibujo esquemático que muestra en tres dimensiones las **características ultraestructurales de un sinusoide esplénico humano**. Nótense las grandes fenestraciones semejantes a cisuras en la membrana basal y la carencia de complejos de unión entre las células endoteliales, por lo que se observan numerosas células sanguíneas atravesando la pared sinusoidal. (Según Chen y Weiss).

formados por los sinusoides (Fig. 16-31). Los cordones contienen una red de fibras y células reticulares, en cuyas mallas aparecen todos los tipos de células sanguíneas, dado que la mayor parte de los vasos arteriales se vacían directamente en los cordones (véase más adelante). También hay gran cantidad de macrófagos y células plasmáticas.

Los **sinusoides esplénicos** pueden considerarse una forma muy modificada de capilares de gran diámetro, hasta de unos 50 µm (véase la Fig. 16-31), compuestos por células endoteliales alargadas con extremos ahusados, paralelas al eje longitudinal del sinusoide (Fig. 16-32). En un corte transversal de un sinusoide, las células endoteliales aparecen con forma redondeada o casi cúbica; están en contacto entre sí a través de las superficies laterales, pero *casi no hay complejos de unión*, que sólo aparecen como pequeños contactos oclusivos en los extremos afilados de las células. Las células endoteliales poseen un citoesqueleto bien desarrollado que les confiere rigidez y que quizá también les permita variar su forma, con las consiguientes modificaciones de tamaño de las hendiduras intercelulares.

Alrededor del endotelio se encuentra una *lámina basal* con *grandes fenestraciones como hendiduras* dispuestas con regularidad, por lo que la lámina basal (en los seres humanos) casi adquiere características de banda circular de 1 µm de diámetro, separada por fisuras de hasta 5 µm de ancho (véase la Fig. 16-32). Las bandas circulares se unen mediante filamentos longitudinales delgados. La disposición se asemeja a los zunchos de un barril, donde las duelas corresponden a las células endoteliales. Las células y las sustancias particuladas pasan entre las células endoteliales y las fenestraciones, y llegan así de los cordones esplénicos a los sinusoides. Los eritrocitos deben exhibir gran flexibilidad durante el pasaje por las hendiduras de la pared de los sinusoides. Los eritrocitos anormales o "envejecidos" son más rígidos que los jóvenes, por lo que pueden lesionarse o destruirse en los cordones esplénicos, donde son fagocitados por los macrófagos (véase histofisiología).

Circulación intermedia del bazo

Se entiende por circulación intermedia del bazo el *pasaje de la sangre desde las arteriolas (arterias centrales) hasta las vénulas (las venas menores de la pulpa)*. Esta circulación ha sido objeto de controversia (y aún es discutida), en parte debido a las dificultades técnicas para determinar la circulación y en parte por las grandes variaciones entre especies. Los nuevos métodos de investigación que utilizan mediciones de la velocidad de flujo y microscopia electrónica de barrido de modelos de perfusión obtenidos de bazos humanos normales recién extraídos han arrojado mayor claridad al brindar información más nueva y segura sobre la circulación del bazo, que intentará integrarse a continuación.

Como se vio al estudiar la pulpa blanca, durante su transcurso la **arteria central** emite

booksmedicos.org
BOOK'S COPICENTRO USAC / 2016

numerosas ramas radiales hacia la pulpa blanca y por último, justo antes o después de desembocar en la pulpa roja, *se divide en varias ramas terminales delgadas de transcurso recto, que se irradian desde un punto de ramificación común*. Se denominan **arterias peniciladas**, debido a esta disposición de ramificación especial. Poseen endotelio casi cúbico y una única capa de músculo liso (véase la Fig. 16-31). Cada arteria penicilada se divide en gran cantidad de capilares arteriales de endotelio bastante alto, que pueden estar rodeados por una vaina alargada de macrófagos y fibras reticulares, denominada **elipsoide**. Los capilares rodeados por este elipsoide se denominan **capilares envainados** (Fig. 16-33). La *mayor parte de los capilares arteriales terminan en los cordones de la pulpa roja como un "embudo abierto", mientras que algunos se vacían directamente en los sinusoides*. El derrame de la sangre de los capilares arteriales en la pulpa roja se denomina "**circulación abierta**", mientras que la continuación directa de los capilares arteriales en los sinusoides se denomina "**circulación cerrada**" (véase la Fig. 16-28).

Las ramas de la arteria central se emiten en sentido radial; algunas forman la red capilar que irriga la pulpa blanca, mientras que la mayoría transcurre hacia la zona marginal, donde forma una red capilar. Los capilares de la pulpa blanca y la zona marginal se vacían en el **seno marginal** localizado entre la pulpa blanca y la zona marginal más periférica. El espesor del seno marginal es de sólo 5-10 µm y tiene las características de una hendidura revestida por endotelio. La pared es discontinua hacia la zona marginal, de manera tal que las células sanguíneas pueden atravesar la pared externa y pasar a la zona marginal. El seno marginal es difícil de distinguir en los preparados histológicos comunes. La mayor parte de la sangre del seno marginal pasa directamente a la pulpa roja e ingresa así en la circulación abierta.

Se ha demostrado que alrededor del 90% de la sangre que atraviesa el bazo *por unidad de tiempo* pasa por la circulación cerrada, donde el período de tránsito es del orden de unos 2 minutos. No obstante, como se vio antes, gran parte de los capilares arteriales terminan en la circulación abierta y la mayor parte de la sangre que en *determinado momento* se encuentra en el bazo pertenece a este fondo común que filtra con lentitud a través de la pulpa roja para pasar a los sinusoides. En este caso, el tiempo de pasaje es de 30 a 60 minutos y es aquí donde el bazo ejerce sus funciones filtrantes, entre ellas, la captación de eritrocitos deteriorados. Por último, *los vasos de la zona marginal, sobre todo el seno marginal, son el sitio de migración de los linfocitos recirculantes*, donde los linfocitos T y las células dendríticas migran hacia las vainas periarteriales, mientras que los linfocitos B lo hacen hacia los folículos primarios en la periferia de las vainas. Después de una permanencia de unas 5 horas, abandonan el bazo. También atraviesan las paredes de los vasos de la zona marginal los antígenos extraños transportados por el torrente sanguíneo, por ejemplo bacterias, por lo que las células dendríticas interdigitantes pueden captar los antígenos y presentarlos a los linfocitos Th vírgenes recirculantes en la vaina periarterial.

defensa inmunitaria

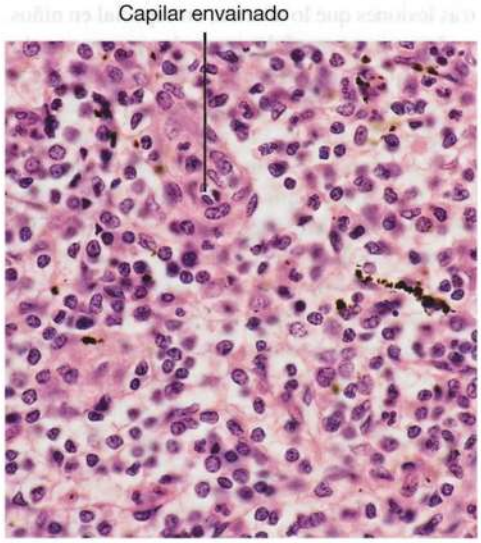

Fig. 16-33. Imagen al microscopio óptico de un **capilar envainado** en la pulpa roja del bazo. Corte teñido con hematoxilina-eosina. ×440. Barra: 20 µm.

Histogénesis

El primer signo de primordio de bazo aparece como un pequeño engrosamiento del mesénquima del mesogastrio dorsal del embrión humano de cinco semanas. Durante el crecimiento posterior, se diferencian las células mesenquimáticas y forman el retículo de las pulpas blanca y roja. Parte de los linfocitos tienen origen en el timo (linfocitos T) y parte se origina en la médula ósea (linfocitos B), lo cual también es válido para los macrófagos y las células dendríticas interdigitantes. El primordio del bazo adquiere una irrigación sanguínea abundante, y alrededor de la quinta semana de vida intrauterina se distinguen con claridad las vainas linfoides periarteriales, mientras que los sinusoides recién se detectan algo más tarde. Los folículos secundarios recién aparecen después del nacimiento, en relación con la exposición a antígenos extraños.

Como se mencionó en el Capítulo 10, el bazo fetal es hematopoyético (sobre todo eritropoyé-

BOOK'S COPICENTRO USAC / 2016

booksmedicos.org

tico) durante un período en el segundo trimestre del embarazo. No obstante, la actividad hematopoyética del bazo humano disminuye después del quinto mes de vida fetal, y después del nacimiento sólo tiene lugar la formación de linfocitos. En casos patológicos, por ejemplo leucemias, el bazo puede adquirir nuevamente la capacidad hematopoyética, condición denominada **metaplasia mieloide**.

En mamíferos, es escasa la *capacidad regenerativa* del bazo después de una lesión local. Las ramas de la arteria esplénica fisiológicamente son *arterias terminales* y la oclusión de una rama mayor causa infarto, que cura con formación de cicatriz de tejido conectivo.

A menudo, se forman **bazos accesorios** capaces de hipertrofiarse en forma compensatoria si se extirpa el bazo.

Histofisiología

Función filtrante

La base de la función filtrante del bazo es el pasaje de gran parte de la sangre a través de las mallas del retículo de la pulpa roja, por lo que los elementos figurados y el plasma entran en contacto estrecho con los macrófagos allí ubicados, al mismo tiempo que disminuye la velocidad de flujo. Así, el bazo también elimina *sustancias particuladas* de la sangre. Por ejemplo, si se inyectan partículas de carbón o macromoléculas extrañas por vía intravenosa, son eliminadas con rapidez del torrente sanguíneo por fagocitosis en la zona marginal y la pulpa roja.

En el bazo también son filtradas *células*. Los macrófagos esplénicos eliminan *bacterias* de la sangre por fagocitosis. La bacteriemia (presencia de bacterias en la sangre circulante) es una complicación de ciertas infecciones que pone en peligro la vida humana; es más frecuente después de la esplenectomía (extirpación del bazo), en especial si se realiza en la infancia. Los *eritrocitos* desgastados o deteriorados son retenidos en los cordones esplénicos y fagocitados por los macrófagos. En estas células se separa el hierro, que es transferido a la proteína plasmática transferrina y transportado de regreso a la médula ósea, donde se reutiliza para nuevos eritrocitos. Parte del hierro es almacenado en los macrófagos como ferritina o hemosiderina, de fácil acceso para el transporte a la médula ósea cuando es requerido. Los grupos hemo son degradados por los macrófagos a bilirrubina, que se transporta al hígado unida a la albúmina plasmática. En las células hepáticas es transformada en glucurónido de bilirrubina, que se elimina por la bilis.

Las *plaquetas sanguíneas* también son atrapadas en el bazo, donde se almacenan en gran cantidad como fondo común de reserva (en un bazo normal, hasta la tercera parte de la cantidad total de plaquetas sanguíneas). Se desconoce si el almacenamiento tiene lugar en los sinusoides o en el espacio de la pulpa. Este depósito de plaquetas sanguíneas es liberado nuevamente a la sangre frente a la necesidad aguda, por ejemplo en situaciones de estrés, en las cuales puede haber mayor necesidad de ellas para detener una hemorragia.

Las especies animales con cápsula esplénica contráctil (p. ej., focas y perros) pueden almacenar eritrocitos repletos de oxígeno y densamente agrupados, que son liberados a la sangre por contracción del bazo ante una necesidad incrementada de oxígeno y su transporte. En el ser humano, el bazo tiene escasa importancia como depósito de eritrocitos, dado que este órgano sólo contiene alrededor del 3% de la cantidad total de eritrocitos del organismo.

Funciones inmunitarias

El bazo reacciona con una respuesta inmunitaria frente a *antígenos en el torrente sanguíneo*. Esta respuesta tiene gran importancia, dado que los antígenos circulantes no serían atrapados en los demás órganos linfoides secundarios, en especial los ganglios linfáticos, que reciben el antígeno casi exclusivamente con la linfa. Si falta la función del bazo, por ejemplo tras su extirpación quirúrgica, las bacterias en la sangre pueden proliferar en gran cantidad antes de desencadenar una respuesta inmunitaria. En consecuencia, se recomienda vacunar a las personas esplenectomizadas contra neumococos, que tienen acceso facilitado al torrente sanguíneo a través de los pulmones. Estas condiciones también son la causa de que se intente por todos los medios posibles mantener el bazo tras lesiones que lo afecten, en especial en niños.

Los rasgos morfológicos y los procesos celulares de las reacciones inmunitarias en el bazo se corresponden con las relaciones descritas para un ganglio linfático. Las reacciones tienen lugar en la pulpa blanca, donde después de pasar a la zona marginal el antígeno extraño es captado por células dendríticas interdigitantes. Estas células migran hacia la vaina periarterial, donde activan los linfocitos Th, y después los linfocitos Tc y B. Al igual que en el ganglio linfático, en la vaina periarterial se forman pequeños focos, desde donde los linfocitos T y B activados migran hacia los folículos primarios y allí forman centros germinativos.

BOOK'S COPICENTRO USAC / 2016

booksmedicos.org

Tejido linfoide asociado con las mucosas (MALT)

El término tejido linfoide asociado con las mucosas (MALT) (ing. ***m**ucosa-**a**ssociated **l**ymphoid **t**issue*) es una denominación común dada a la *parte muy notable del sistema inmunitario que se encuentra en las mucosas del tubo digestivo, las vías aéreas y el sistema urogenital*, en forma de linfocitos y tejido linfoide. La gran superficie de estas mucosas, muy fáciles de lesionar y en constante contacto con antígenos extraños, sobre todo en el tracto gastrointestinal y las vías aéreas, es controlada por esta avanzada del sistema inmunitario, cuya importancia se destaca, por ejemplo, por el hecho de que la cantidad de células plasmáticas en el MALT en conjunto es mucho mayor que la cantidad total de células plasmáticas en la médula ósea, los ganglios linfáticos y el bazo juntos.

Por su estructura, el MALT presenta notables variaciones, desde linfocitos aislados ubicados entre las células de los epitelios, pasando por cúmulos difusos y foliculares en la lámina propia de las mucosas, hasta estructuras más organizadas en la forma de amígdalas, placas de Peyer y el apéndice (véase el Capítulo 18). El **tejido linfoide asociado con el intestino (GALT)** (ing. *gut-**a**ssociated **l**ymphoid **t**issue*) ha sido objeto de intensos estudios, por lo que se verá con mayor detalle como ejemplo de MALT. La capa epitelial orientada hacia la luz contiene **linfocitos intraepiteliales (IEL)**, de los cuales la mayoría son linfocitos Tc, en particular linfocitos Tc ($\delta\gamma$) (véase la pág. 401). La mayor parte de los linfocitos Tc están activados, es decir son CTL (véase antes en este capítulo), que representan así una línea avanzada de defensa contra agentes infecciosos. La lámina propia contiene gran cantidad de células plasmáticas, linfocitos Th activados y macrófagos, mientras que los linfocitos B se encuentran en folículos solitarios, las placas de Peyer, más organizadas, y el apéndice vermiforme (véanse las Figs. 18-53 y 18-58), como folículos primarios y secundarios.

Las regiones más estructuradas del tejido asociado con las mucosas, donde se encuentran folículos linfáticos, *no reciben vasos linfáticos aferentes*, pero están en estrecho contacto con el líquido intersticial. En correspondencia con las zonas foliculares denominadas **sitios inductivos**, aparecen células especiales en el epitelio

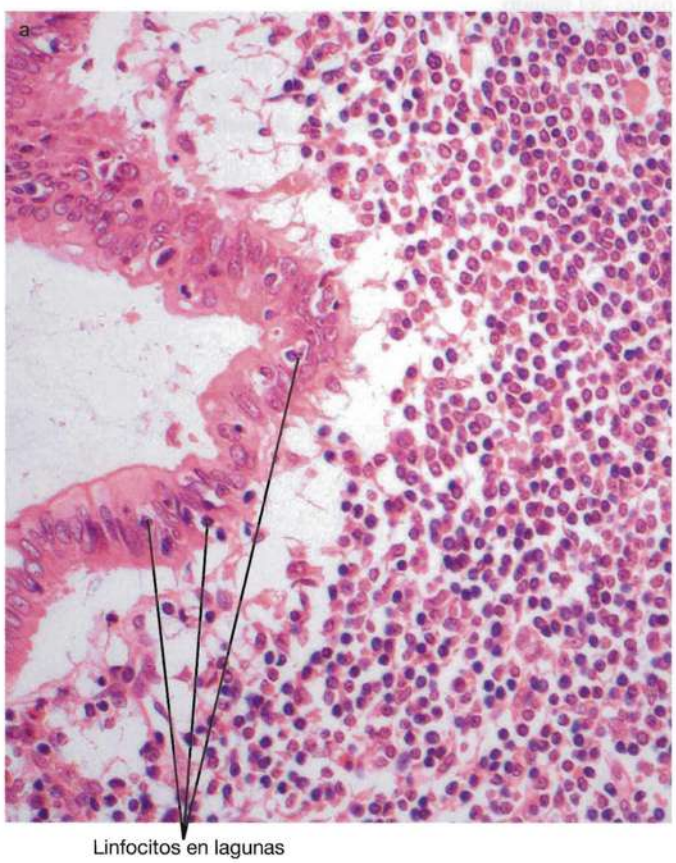

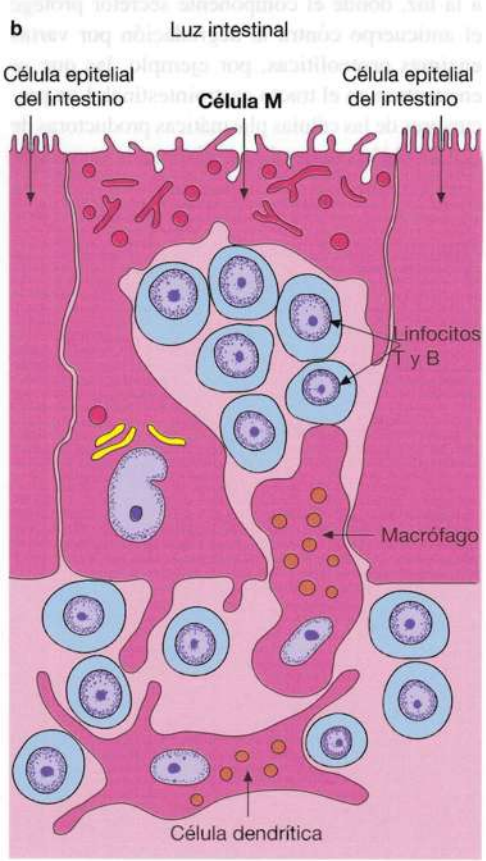

Fig. 16-34. **a** Detalle de un folículo solitario en el intestino delgado. El epitelio suprayacente contiene linfocitos incluidos en lagunas del epitelio. Corte teñido con hematoxilina-eosina. ×110. Barra: 100 µm. **b** Dibujo esquemático de una **célula M** en el epitelio intestinal.

BOOK'S COPICENTRO USAC / 2016

booksmedicos.org

superior, denominadas **células M**, que tienen micropliegues en lugar de microvellosidades en la superficie celular. Están especializadas en lo que se refiere al transporte de muestras de antígenos extraños desde la luz del tubo digestivo, las vías aéreas y las vías genitourinarias hacia el MALT subyacente (Fig. 16-34). Las células M tienen profundas invaginaciones correspondientes a la membrana celular basolateral, donde se ubican cúmulos de linfocitos T y B y macrófagos; justo por debajo, en la lámina propia, se encuentran cúmulos de células dendríticas intersticiales. Las células M captan antígenos luminales por endocitosis y los transportan en vesículas hasta la membrana basolateral, donde se vacían al espacio intercelular. Se ha demostrado que *Vibrio cholerae* (la bacteria que causa el cólera) es liberado al espacio extracelular, donde es captado por macrófagos que luego presentan el antígeno a los linfocitos de los folículos linfáticos en la lámina propia. Para otros antígenos, esto también induce la formación de células plasmáticas que abandonan los folículos linfáticos. La gran mayoría de las células plasmáticas secretan anticuerpos del tipo IgA dimérica capaces de ser captados por las células epiteliales, donde se les adosa un polipéptido denominado componente secretor, con formación de un complejo de IgA denominado en conjunto **IgA secretora**. Esta inmunoglobulina es secretada a la luz, donde el componente secretor protege el anticuerpo contra la degradación por varias enzimas proteolíticas, por ejemplo, las que se encuentran en el tracto gastrointestinal. Los precursores de las células plasmáticas productoras de IgA también pueden llegar al torrente sanguíneo por los vasos linfáticos eferentes y localizarse en otras mucosas o glándulas. Así, la leche materna contiene IgA dimérica con especificidad por microorganismos del tubo digestivo de la madre. Como consecuencia de la gran cantidad de células plasmáticas en la lámina propia del tejido linfoide asociado con las mucosas, es muy importante la cantidad de IgA secretada en las diversas secreciones de estas mucosas (en los seres humanos, ¡de 5-10 g por día!, más que de todas las demás inmunoglobulinas juntas).

Una cantidad discreta de células plasmáticas del MALT secreta IgG e IgM, que se cree que tienen funciones de defensa local en la lámina propia. Además, algunas secretan IgE, que media la liberación de histamina por los mastocitos por unión con su superficie (véase también la pág. 220). Los mastocitos también se encuentran en gran cantidad en las respectivas mucosas. Como se mencionó antes, los granulocitos eosinófilos activados poseen receptores Fcε que se fijan a IgE, que a su vez puede unirse a un antígeno en la superficie de un parásito. Esta unión desencadena la exocitosis de los gránulos muy tóxicos de la célula sobre la superficie de los parásitos, que por lo general son demasiado grandes para poder ser fagocitados. Es un mecanismo de defensa de suma importancia contra diversos vermes intestinales muy difundidos en muchas partes del mundo.

Algunos patógenos aprovechan las células M como vía de ingreso durante la invasión del microorganismo, por ejemplo el ya nombrado *Vibrio cholerae*, y también muchos tipos de *Salmonella* y el virus de la poliomielitis.

booksmedicos.org

BOOK'S COPICENTRO USAC / 2016

Cuestionario sobre sistema inmunitario, tejidos y órganos linfoides

1. Nombre algunos de los mecanismos de defensa que intervienen en la defensa inmunitaria innata.
2. ¿Qué induce a un macrófago a fagocitar a una bacteria?
3. ¿Qué se entiende por tejido linfoide?
4. ¿Cómo se denominan los dos principales órganos linfoides y qué tipo de linfocitos vírgenes (no comprometidos) se origina en cada uno de ellos?
5. ¿Qué se entiende por antígeno?
6. ¿Cómo se denomina la porción de la molécula de anticuerpo relacionada con los efectos biológicos (funciones efectoras)?
7. ¿Cómo se denominan las dos poblaciones principales de linfocitos?
8. ¿Cuál es la denominación del grupo de genes estrechamente acoplados que codifican el llamado complejo mayor de histocompatibilidad?
9. ¿Cómo se produce la presentación de un antígeno por la vía endocitósica?
10. ¿Cómo se presenta el antígeno en una infección por virus?
11. ¿Cómo se compone el receptor de linfocito B?
12. Nombre las cinco clases de anticuerpos y su importancia para las distintas reacciones inmunitarias.
13. ¿Qué marcadores de superficie, designados con CD y un número, son característicos de los linfocitos Th y Tc, respectivamente?
14. ¿Qué capas embrionarias dan origen a las células reticulares epiteliales de la corteza y de la médula del timo, respectivamente?
15. ¿En qué parte del timo aparecen con mayor frecuencia las células dendríticas interdigitantes?
16. Describa el aspecto de un corpúsculo de Hassall observado con un microscopio óptico.
17. ¿Cuál es la base estructural de la barrera hematotímica?
18. ¿En qué parte del timo existen las selecciones positiva y negativa, respectivamente?
19. ¿Cómo se produce la inmunotolerancia?
20. ¿Qué porciones de un ganglio linfático representan las zonas dependiente del timo y dependiente de la médula ósea, respectivamente?
21. Describa las características de un seno en un ganglio linfático.
22. ¿Qué funciones tienen las células dendríticas foliculares?
23. ¿Qué se entiende por maduración por afinidad y dónde tiene lugar en el ganglio linfático?
24. ¿Dónde se encuentran respectivamente las zonas dependientes del timo y de la médula ósea en el bazo?
25. ¿Cómo se denominan los dos componentes fundamentales de la pulpa roja del bazo?
26. Describa las características histológicas de los cordones esplénicos con el microscopio óptico.
27. ¿Cómo llegan antígenos extraños al bazo?
28. ¿Qué ocurre con los eritrocitos durante la filtración de la sangre por la pulpa roja del bazo?
29. ¿Tiene importancia la extirpación del bazo (esplenectomía)? Fundamente su respuesta.
30. Enuncie ejemplos de tejido linfoide asociado con las mucosas (MALT).
31. ¿Dónde se encuentran células M y qué función cumplen?

BOOK'S COPICENTRO USAC / 2016

booksmedicos.org

BOOK'S COPICENTRO USAC / 2016

booksmedicos.org

CAPÍTULO 17

Piel

"El pinchazo de una aguja es la puerta de entrada de la muerte".
Velpeau

La piel o **cutis** (lat. *cutis,* piel) recubre toda la superficie externa del organismo; en los orificios naturales, está unida a las mucosas mediante estrechas zonas de transición, las zonas **mucocutáneas**. La piel tiene varias funciones importantes. Conforma una barrera contra la invasión de microorganismos y confiere protección contra acciones mecánicas y químicas, el calor, el frío y las radiaciones ultravioletas. También tiene gran importancia en la regulación de la temperatura y para mantener el equilibrio hídrico. Tiene capacidades de absorción y secreción, y representa un importante eslabón en la defensa inmunitaria. Por último, la piel tiene función endocrina y es un extenso órgano sensorial.

La accesibilidad inmediata de la piel para el examen clínico tiene gran importancia diagnóstica para las patologías cutáneas y las enfermedades de otros sistemas orgánicos.

Por su estructura, la piel se compone de dos capas. La externa o **epidermis** (Figs. 17-1 y 17-2) es epitelial, mientras que la subyacente, más gruesa, o **dermis** (gr. *derma*, piel) (también denominada **corion**) se compone de tejido conectivo. Las dos forman una masa compacta que descansa sobre una capa subyacente de tejido conectivo más laxo, el **tejido celular subcutáneo** o **hipodermis**, que a menudo posee abundancia de lípidos y relaciona la piel con las estructuras más profundas (fascias, periostio, pericondrio). La piel contiene distintas estructuras de origen epidérmico, como el pelo, las uñas y las glándulas sebáceas y sudoríparas, que reciben el nombre de anexos cutáneos o faneras.

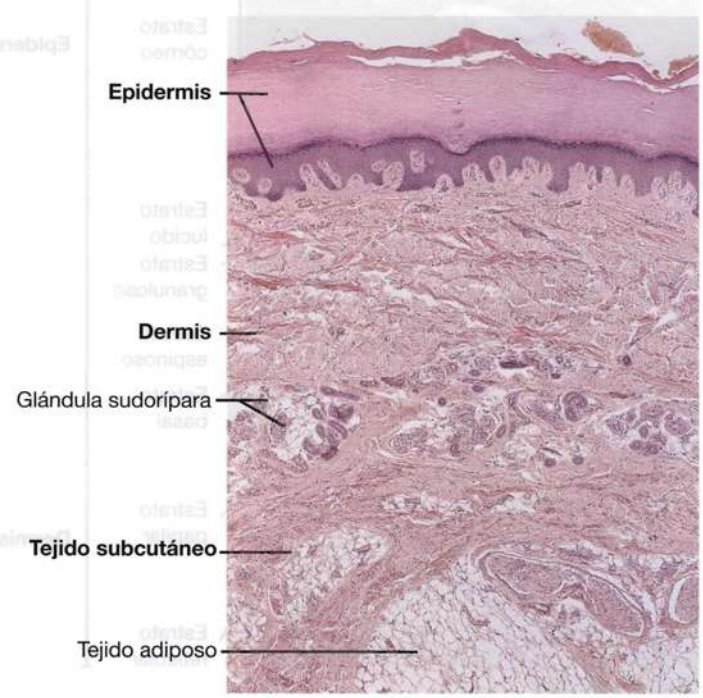

Fig. 17-1. Imagen al microscopio óptico de **piel gruesa** de la planta del pie. El tejido subcutáneo no se distingue en su espesor total. Nótese que la denominación histológica de piel gruesa se refiere a la epidermis muy gruesa. Corte teñido con hematoxilina-eosina. ×30. Barra: 200 µm.

Epidermis

La **epidermis** (lat. *epi*, sobre; gr. *derma*, piel) es un epitelio estratificado plano cuya función principal es proteger contra acciones lesivas del medio y pérdida de líquidos. Para ello, la epidermis produce una membrana externa protectora, el **estrato córneo** (lat. *cornu*, cuerno), compuesto por células aplanadas muertas que contienen el complejo proteico queratina (gr. *keras*, cuerno) y está cementado mediante lípidos intercelulares. En condiciones normales, el estrato córneo se elimina a ritmo constante como escamas y se forma a la misma velocidad por proliferación y diferenciación de las células de la porción viva más profunda del epitelio. De este modo, se mantiene el espesor característico del estrato córneo sobre cada superficie del organismo.

Superficie de la piel. La superficie externa de la epidermis se caracteriza por la presencia de finos surcos que en la mayor parte de la superficie cutánea se cruzan y forman campos poligonales o romboidales. Una excepción a este patrón común es la piel lampiña de las palmas de las manos y las plantas de los pies y en las superficies laterales de los dedos, donde los surcos son más profundos y tienen recorridos paralelos, separados por estrechas crestas denominadas crestas papilares o **crestas de fricción**. El nombre se debe a que las crestas favorecen la prensión al aumentar la fricción. Las crestas forman patrones exclusivos para

BOOK'S COPICENTRO USAC / 2016

booksmedicos.org

Fig. 17-2. Imagen al microscopio óptico de **piel fina** del abdomen. El tejido subcutáneo no se distingue en su espesor total. Nótese la epidermis fina, comparada con la de la Figura 17-1. Corte teñido con hematoxilina-eosina. ×30. Barra: 200 µm.

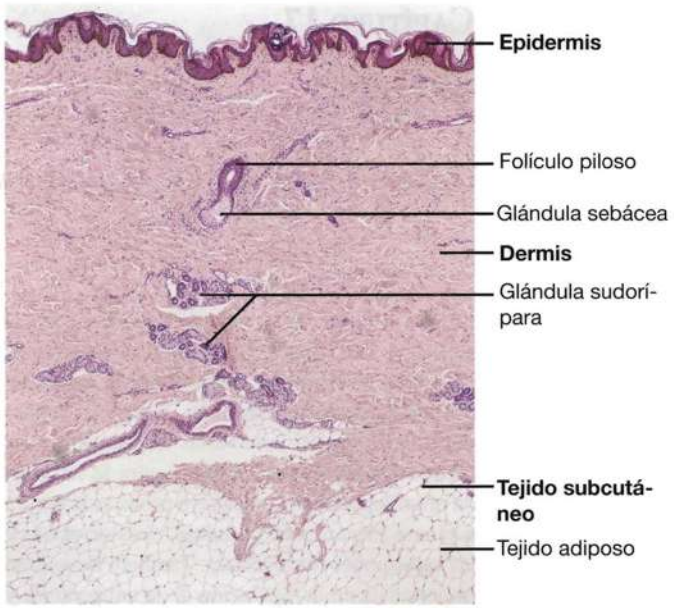

cada individuo y se mantienen sin modificaciones durante toda la vida, lo cual es la base del uso de las huellas dactilares en la identificación de las personas. Estos patrones también son de interés médico, dado que en ellos se observan variaciones características en ciertas enfermedades, por ejemplo, el **síndrome de Down** (mongolismo).

Superficie limitante dermoepidérmica. En cortes de piel para observación con microscopio óptico, se distingue la transición entre la epidermis y la dermis como una línea limitante ondulada irregular (véanse las Figs. 17-1 y 17-2), puesto que la epidermis emite proyecciones semejantes a crestas hacia la dermis subyacente, la cual forma evaginaciones vascularizadas complementarias de tejido conectivo, las **papilas dérmicas** (Fig. 17-3). Por lo general, la superficie limitante es más simple cuanto más delgada es la epidermis, por lo que el patrón varía entre las distintas regiones cutáneas.

La conformación irregular de la superficie limitante dermoepidérmica refuerza la relación mecánica entre la epidermis y la dermis. Además, la epidermis avascular se nutre de la dermis subyacente por difusión a través de la superficie de contacto, que en consecuencia debe ser tan extensa como sea posible, sobre todo donde la epidermis es gruesa.

La mayor parte de las células de la epidermis son **queratinocitos** que sufren **queratinización**, es decir, se diferencian en células aplanadas con queratina abundante mientras son empujadas hacia la superficie, hacia el estrato córneo. Esto genera una estructura estratificada característica que se distingue con nitidez en la piel gruesa de las palmas de las manos y las plantas de los pies. Los conceptos *histológicos* de piel fina y gruesa se refieren al espesor de la *epidermis*, esto en contraposición de la anatomía macroscópica, en la cual grueso respecto de fino se refiere al espesor de la dermis. En la mayor parte de la superficie corporal, el espesor de la epidermis es de unos 0,1 mm y la piel se denomina **piel fina** (véase la Fig. 17-2). En la piel lampiña de las palmas de las manos y las plantas de los pies, la epidermis puede alcanzar un espesor de más de 1 mm, y entonces la piel recibe

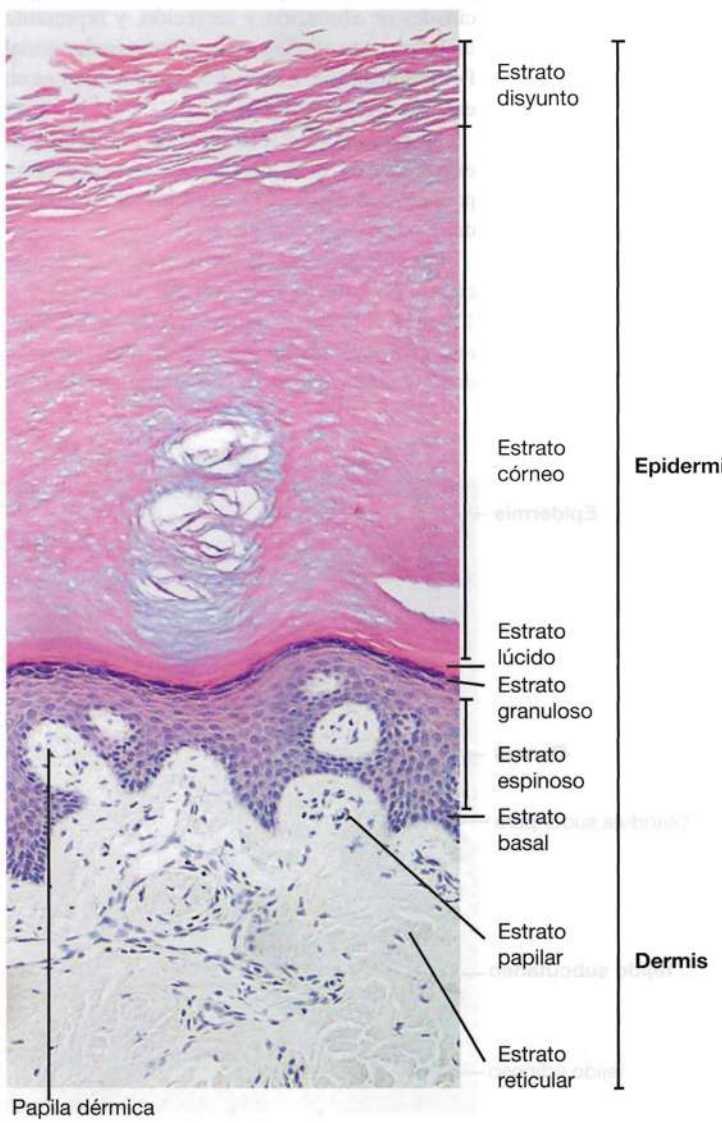

Fig. 17-3. Imagen al microscopio óptico de **piel gruesa de la planta del pie** donde se distinguen con claridad todas las capas epidérmicas. Además, se observan el estrato papilar y la parte superior del estrato reticular de la dermis. Corte teñido con hematoxilina-eosina. ×190. Barra: 50 µm.

BOOK'S COPICENTRO USAC / 2016

booksmedicos.org

el nombre de **piel gruesa** (véase la Fig. 17-1). Ya en el feto, la epidermis de estas zonas muestra un notable aumento de espesor respecto del resto del organismo, y el estrato córneo incrementa aún más el espesor después del parto. Las células restantes, los **no queratinocitos**, comprenden los *melanocitos*, que producen el pigmento melanina, las *células de Langerhans* y los *linfocitos*, que intervienen en la defensa inmunitaria, y las *células de Merkel*, que son mecanorreceptoras.

Queratinocitos

Epidermis de las palmas de las manos y las plantas de los pies (piel gruesa). En cortes perpendiculares a la superficie realizados para microscopia óptica, se distinguen las siguientes capas a partir del límite dérmico (véase la Fig. 17-3): estrato basal, estrato espinoso, estrato granuloso, estrato lúcido, estrato córneo y estrato disyunto.

En preparados para microscopia óptica, se observa que el **estrato basal** (o **estrato germinativo**) se compone de una única capa de células cilíndricas bajas o cúbicas con núcleos ovales y citoplasma basófilo. En el citoplasma se demuestra la presencia de **tonofibrillas** (también denominadas fibrillas de queratina), y las células se relacionan entre sí mediante *desmosomas* y están ancladas a la membrana basal subyacente mediante *hemidesmosomas*.

Desde el punto de vista ultraestructural, las células basales se caracterizan por contener un citoesqueleto compuesto por una red extendida relativamente difusa de **filamentos de queratina**, cuyos haces conforman las tonofibrillas. Además, en el citoplasma de las células basales se distinguen siluetas dispersas de retículo endoplasmático rugoso y numerosos ribosomas libres, es decir, el aparato de síntesis de las queratinas, las proteínas que conforman los filamentos de queratina. En las células basales, estos ribosomas sintetizan dos queratinas distintas, que se denominan K5 y K14. Los filamentos de queratina son un subgrupo de los filamentos intermediarios (véase el Capítulo 3, pág. 108) con un diámetro de unos 10 nm y representan un componente característico del citoesqueleto de las células epiteliales. Tienen por función conferir *resistencia mecánica* a la capa celular. Una de las funciones importantes de la epidermis es conferir protección mecánica, y no sorprende que aquí la síntesis de queratina sea especialmente notable. Los filamentos de queratina también se denominan **tonofilamentos** debido a la función mecánica, y a menudo se observan los haces de estos filamentos anclados

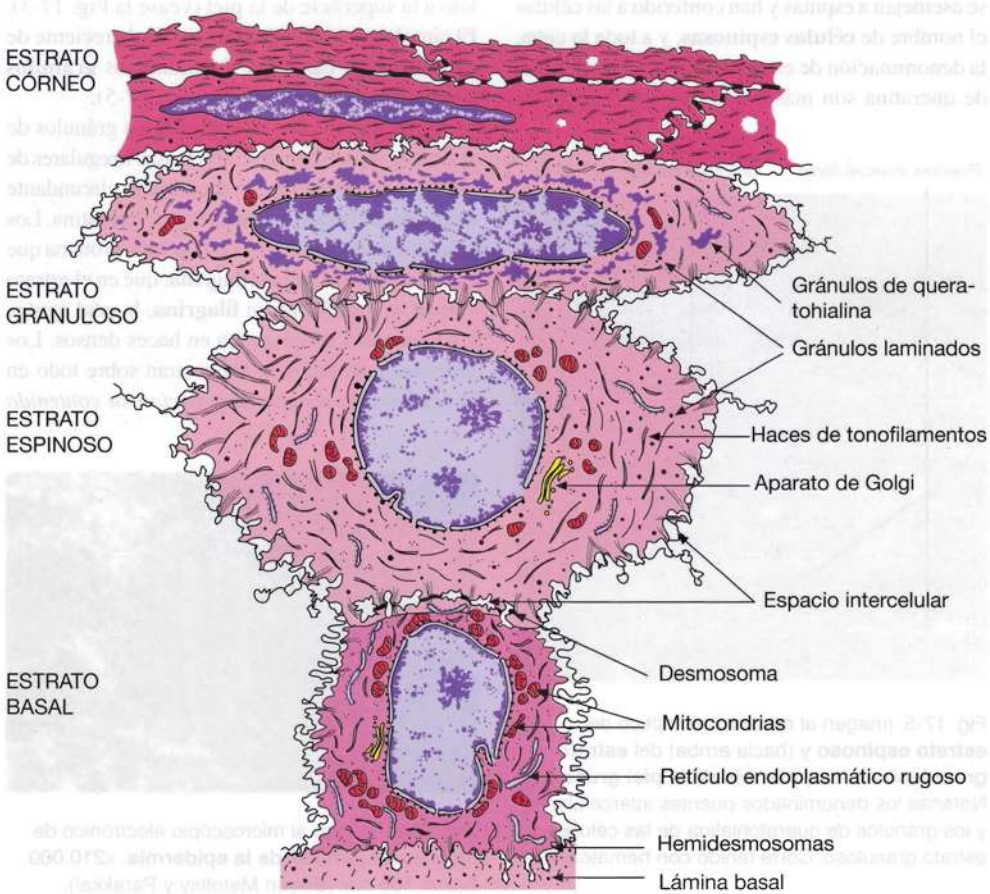

Fig. 17-4. Dibujo esquemático del **aspecto al microscopio electrónico de epitelio estratificado plano queratinizado**. (Según Ham).

BOOK'S COPICENTRO USAC / 2016

booksmedicos.org

en los desmosomas de las superficies celulares laterales o en los hemidesmosomas de la superficie basal (Fig. 17-4). A través de las moléculas de adhesión celular transmembrana (de la familia de cadherinas; véase la pág. 172), en los desmosomas se transfieren fuerzas mecánicas de una célula a otra para que la epidermis funcione como una barrera mecánica firme y continua. A través de los hemidesmosomas de la superficie celular basal, la epidermis forma anclajes mecánicos similares con la membrana basal (véase la pág. 176).

El **estrato espinoso** se compone de al menos 3-4 capas de células, y a menudo más. Las células son más grandes, poliédricas y con un ligero aplanamiento en la parte superficial de la capa. Los núcleos son redondeados y de ubicación central, y el citoplasma posee moderada basofilia, con mayor contenido de tonofibrillas que las células basales. Las células están separadas por una angosta hendidura clara, que es un artefacto debido a la retracción de los queratinocitos durante el procedimiento de preparación. A través de la hendidura, las células están relacionadas mediante delgados **puentes intercelulares** (Fig. 17-5) formados cuando pequeñas prolongaciones citoplasmáticas provenientes de dos células adyacentes se unen con firmeza extremo a extremo mediante un desmosoma. Las prolongaciones citoplasmáticas se asemejan a espinas y han conferido a las células el nombre de **células espinosas**, y a toda la capa, la denominación de estrato espinoso. Las fibrillas de queratina son más numerosas en las prolongaciones, donde se anclan a los desmosomas, y aparecen en cantidad creciente en la porción más superficial del estrato espinoso.

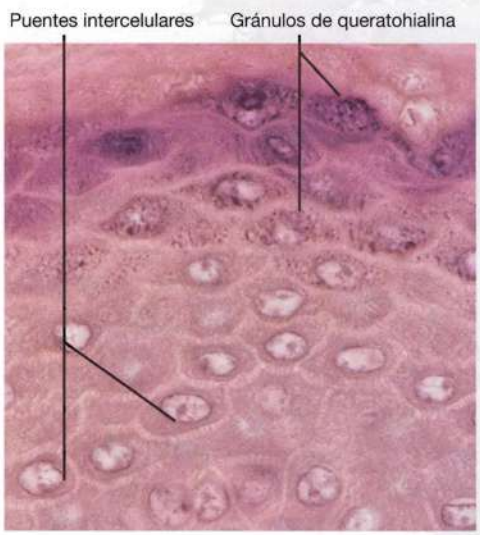

Fig. 17-5. Imagen al microscopio óptico del **estrato espinoso** y (hacia arriba) del **estrato granuloso en la epidermis de la piel gruesa**. Nótense los denominados puentes intercelulares y los gránulos de queratohialina de las células del estrato granuloso. Corte teñido con hematoxilina-eosina. ×660. Barra: 10 µm.

En su ultraestructura, las células espinosas se asemejan a las células basales, pero contienen una cantidad bastante mayor de filamentos de queratina. Haces de estos filamentos se extienden desde la región perinuclear hasta las placas de adhesión en los numerosos desmosomas. Los filamentos de queratina se componen ahora de dos nuevas queratinas, K1 y K10, dado que hay gran cantidad de genes de queratina que en forma que parece programada varían la expresión durante la migración de las células desde el estrato basal hasta el estrato córneo. Las células espinosas también contienen gránulos ovales de unos 150 nm de longitud. Están limitados por membrana y tienen laminillas gruesas y finas alternadas perpendiculares al eje longitudinal de los orgánulos (Fig. 17-6). Se denominan **gránulos laminados** y las laminillas transversales están compuestas por membranas de lípidos abundantes. Las células del estrato espinoso también producen una proteína denominada **involucrina** (lat. *involucrum*, cubierta, vaina), una de varias "proteínas de envoltura", que después se ubican en la superficie interna del plasmalema.

El **estrato granuloso** se compone de 3-5 capas de células aplanadas, con el eje longitudinal paralelo a la superficie de la piel (véase la Fig. 17-3). El citoplasma contiene una cantidad creciente de gránulos muy basófilos, denominados **gránulos de queratohialina** (véase la Fig. 17-5).

En la microscopia electrónica, los gránulos de queratohialina aparecen como masas irregulares de material electrodenso sin membrana circundante entre densos haces de filamentos de queratina. Los gránulos de queratohialina poseen una proteína que contiene fósforo, la **profilagrina**, que en el estrato córneo se transforma en **filagrina**, la cual agrega los filamentos de queratina en haces densos. Los *gránulos laminados* se encuentran sobre todo en la periferia de las células y *vacían su contenido*



Fig. 17-6. Imagen al microscopio electrónico de un **gránulo laminar de la epidermis**. ×210.000. Barra: 100 nm. (Según Matoltsy y Parakkal).

K2 y K11
se empaqueta y hace que se fucione con la membrana y la hace más gruesa y se forma la capa de proección se un con Transglutaminasa para lograr esto

BOOK'S COPICENTRO USAC / 2016

booksmedicos.org

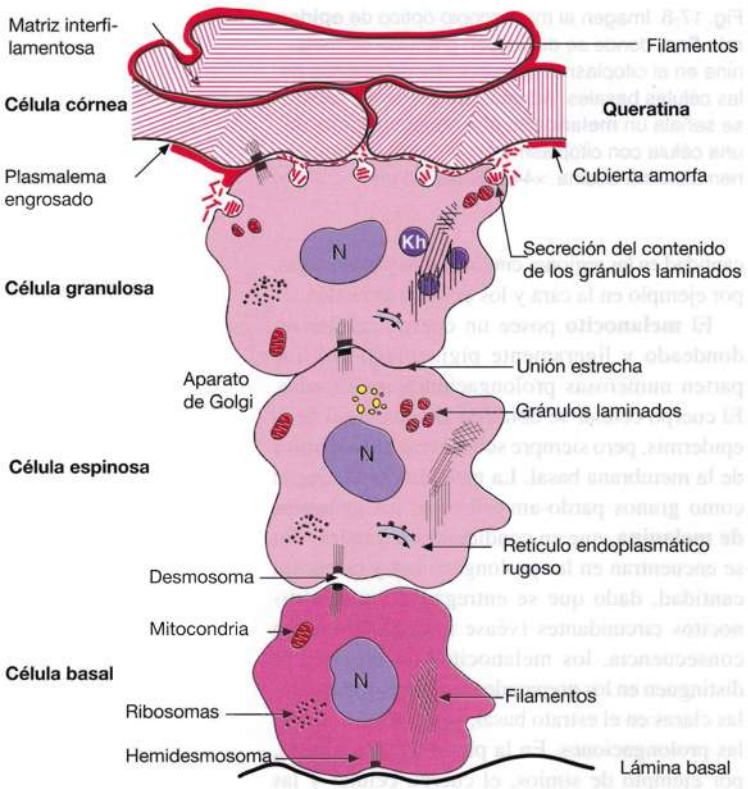

Fig. 17-7. Dibujo esquemático de los **acontecimientos citológicos en el queratinocito epidérmico durante el proceso de queratinización** sobre la base de estudios realizados con microscopia electrónica. **N** núcleo; **kh** gránulo de queratohialina. (Según Matoltsy y Parakkal).

por exocitosis al espacio intercelular (Fig. 17-7). A continuación, los lípidos hidrófobos complejos ocupan la totalidad del espacio intercelular entre las células del estrato córneo. Junto con los contactos oclusivos que se encuentran sobre todo en el estrato granuloso, estos lípidos forman la barrera de difusión de la piel, aunque las células que la componen también contribuyen en cierta medida. En la parte superior del estrato granuloso se produce la transformación enzimática de la *involucrina*, que después se une a proteínas de membrana en la cara interna del plasmalema. En conjunto, las dos capas conforman una capa muy resistente con un espesor total de 20 nm. Por último, el núcleo celular y los orgánulos citoplasmáticos son degradados por enzimas en un proceso similar a la apoptosis, que sólo deja la membrana celular reforzada y los filamentos de queratina entrecruzados y se interrumpe toda la actividad metabólica.

El **estrato lúcido** (lat. *lucidus*, claro) se distingue como una delgada zona muy eosinófila entre el estrato granuloso y el estrato córneo (véase la Fig. 17-3). Está compuesta por escasas capas de células aplanadas densamente agrupadas. Los núcleos comienzan a degenerarse en las células externas del estrato granuloso y desaparecen en el estrato lúcido, donde sólo se distingue el contorno del núcleo en células aisladas.

El **estrato córneo** se compone de numerosas capas de células planas totalmente queratinizadas y anucleadas, las **células córneas**. En consecuencia, el estrato se distingue como una gruesa masa muy eosinófila de láminas onduladas, en la que no se diferencian células. En la superficie, tiene lugar una continua descamación de las células córneas que están separadas entre sí; es el **estrato disyunto** (lat. *disjungere*, separar) o **descamativo** (véase la Fig. 17-3).

Desde el punto de vista ultraestructural, las *células totalmente diferenciadas* del estrato córneo sólo se componen de *haces de filamentos de queratina incluidos en un complejo con filagrina y rodeados por la membrana celular engrosada*. Este estrato representa la primera *barrera mecánica* de la epidermis, mientras que *los lípidos del espacio intercelular (junto con los contactos oclusivos del estrato granuloso)* forman en conjunto la *barrera de difusión*. En la parte externa del estrato córneo, se alteran los desmosomas, y las células se separan y se eliminan.

Epidermis en el resto de la superficie corporal (piel fina). Aquí la epidermis es mucho más delgada, sobre todo debido a que el *estrato córneo es más angosto* (véase la Fig. 17-2), pero también como consecuencia del adelgazamiento de las otras capas epidérmicas. Así, el estrato espinoso se compone de menos capas celulares, y a menudo el estrato granuloso sólo tiene una única capa (Fig. 17-8). *El estrato lúcido falta por completo.*

Crecimiento y diferenciación de la epidermis. La epidermis es una capa dinámica de renovación constante. Una parte menor de las células basales actúa como células madre. En condiciones normales se dividen en forma asimétrica, de manera tal que una de las células hijas permanece como célula madre, mientras que la otra atraviesa una serie de divisiones de refuerzo para conformar una cantidad mayor de células madre que comienzan la ulterior diferenciación a través de las capas antes descritas de la epidermis. En lesiones donde se pierde un fragmento cutáneo, las células madre de la piel vecina proliferan y establecen un nuevo fondo común de células madre correspondientes a las células madre perdidas. Esta capacidad de conformar el propio fondo común de células madre es necesaria para reemplazar la piel perdida. La producción de células del estrato basal está en equilibrio con la eliminación de las células córneas de la superficie, y el período de renovación de la epidermis en los seres humanos es de unas 4 semanas. Ante el aumento del desgaste

eleidina como resutado de la involucrina con la transmutinasa K

filamentos de creatina pertenecen a los filamentos intermedios

BOOK'S COPICENTRO USAC / 2016

booksmedicos.org

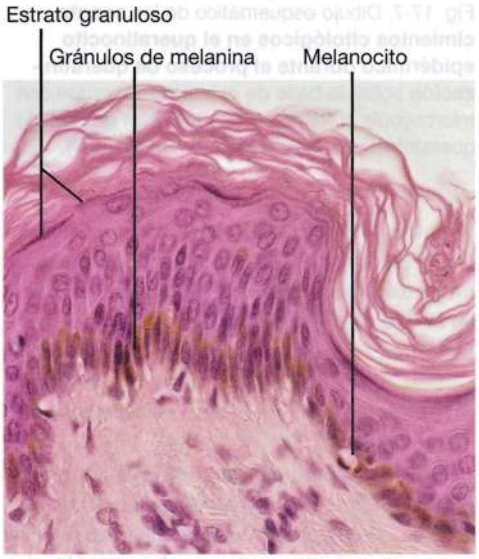

Fig. 17-8. Imagen al microscopio óptico de **epidermis fina**, donde se distinguen gránulos de melanina en el citoplasma supranucelar de muchas de las células basales. Además, en el estrato basal se señala un **melanocito** que adopta la forma de una célula con citoplasma claro. Corte teñido con hematoxilina-eosina. ×440. Barra: 20 µm.

mecánico de la piel, se incentiva la producción celular e incrementa el espesor de la capa córnea.

Melanocitos

El color de la piel se debe a tres pigmentos y a la dispersión de la luz. La **hemoglobina** (reducida y oxidada) de los vasos de la dermis contribuye con la tonalidad más o menos rojiza. Los **carotenos** (lat. *carota*, zanahoria) son pigmentos vegetales amarillo-rojizos que se encuentran, por ejemplo en la zanahoria, y una vez captados de los alimentos se depositan en la epidermis y en los adipocitos de la dermis y la región subcutánea, por lo que aparece la tonalidad amarillenta de la piel. Por último, el componente parduzco se debe al pigmento melanina (gr. *melas*, negro) producido por la misma piel, en células denominadas melanocitos que se encuentran en la epidermis y en los folículos pilosos (véase más adelante). En la epidermis hay mayor cantidad en las regiones cutáneas más pigmentadas, por ejemplo en la cara y los órganos genitales.

El **melanocito** posee un cuerpo celular redondeado y ligeramente pigmentado del que parten numerosas prolongaciones ramificadas. El cuerpo celular se ubica en la capa basal de la epidermis, pero siempre sobre la cara epidérmica de la membrana basal. La melanina se distingue como granos pardo-amarillentos, los **gránulos de melanina,** que en condiciones normales sólo se encuentran en las prolongaciones y en escasa cantidad, dado que se entregan a los queratinocitos circundantes (véase más adelante). En consecuencia, los melanocitos únicamente se distinguen en los preparados comunes como células claras en el estrato basal, pero rara vez se ven las prolongaciones. En la piel muy pigmentada, por ejemplo de simios, el cuerpo celular y las prolongaciones contienen numerosos gránulos de melanina y pueden identificarse por su propio color (Fig. 17-9). También es posible demostrar la presencia de melanocitos mediante inmunohistoquímica (Fig. 17-10). Las prolongaciones del cuerpo celular se extienden por el espacio que hay entre los queratinocitos y, por último, terminan sobre su superficie. En los preparados comunes, los melanocitos tienen tendencia a encogerse, ya que no poseen desmosomas que les unan con las células vecinas.

Desde el punto de vista ultraestructural, se observa una típica célula glandular con abundante

Epidermólisis ampollar simple

La epidermólisis ampollar simple (EBS) es una enfermedad hereditaria dominante en la cual está muy disminuida la fuerza mecánica de la epidermis, por lo que incluso pequeñas acciones mecánicas causan la formación de ampollas cutáneas (se denomina *ampolla* a cualquier vesícula cutánea llena de líquido, de más de 5 mm de diámetro). La enfermedad es infrecuente pero grave, dada su potencial letalidad y porque no existe tratamiento. La causa de la enfermedad consiste en mutaciones puntuales de los genes de las queratinas K5 y K14, sintetizadas por las células basales. Esto compromete la formación de filamentos de queratina y del citoesqueleto de las células, cuya fuerza mecánica está muy disminuida. Incluso una acción mecánica leve sobre la epidermis causa la destrucción de las células basales entre el núcleo y el plasmalema basal, por lo que la epidermis suprayacente se eleva y se forma una ampolla llena de líquido. No existe tratamiento curativo, pero se realizan pruebas de terapia génica a nivel experimental. También es posible realizar un diagnóstico prenatal de la enfermedad sobre la base del análisis de DNA de biopsias de vellosidades coriónicas ya en la décima semana de embarazo.

BOOK'S COPICENTRO USAC / 2016

booksmedicos.org

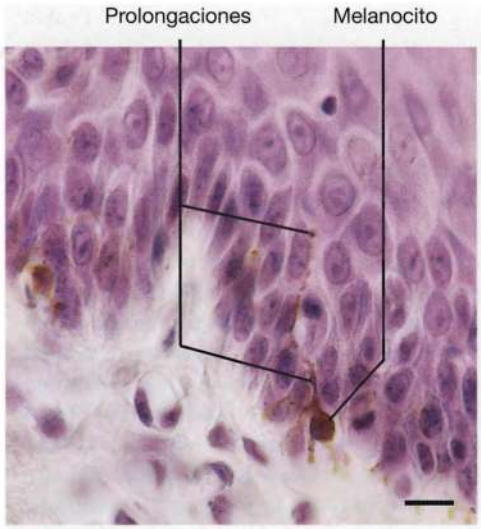

Fig. 17-9. Imagen al microscopio óptico de la **epidermis de un simio con un melanocito intensamente teñido**. Nótese la claridad alrededor del cuerpo celular del melanocito y la falta de puentes intercelulares con las células vecinas. Nótense también las largas prolongaciones dendríticas. Corte teñido con hematoxilina-eosina. ×660. Barra: 10 µm.

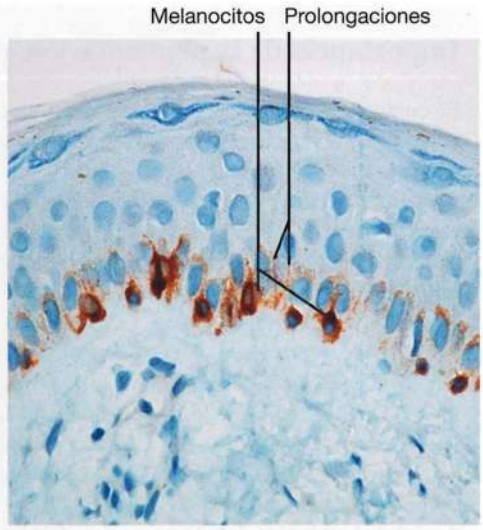

Fig. 17-10. Imagen al microscopio óptico de una **epidermis** en la que se ha realizado una **tinción inmunohistoquímica de los melanocitos** (anticuerpo contra Melan A). Nótense las largas prolongaciones. ×360. Barra: 20 µm.

retículo endoplasmático rugoso y numerosas pilas de cisternas de Golgi. Pero faltan los filamentos de queratina, los desmosomas de unión con los queratinocitos circundantes e incluso los hemidesmosomas para la adhesión a la membrana basal. Esto concuerda con el concepto de que los melanocitos se desarrollan a partir de la cresta neural, desde donde migran como **melanoblastos** hacia la epidermis, donde aparecen como melanocitos en la undécima semana de vida fetal. Después del parto se mantiene la cantidad de melanocitos sólo por mitosis de los ya existentes, y el número de melanocitos epidérmicos disminuye gradualmente con la edad.

La **melanina** es un producto de polimerización de la tirosina que, para su síntesis, requiere la presencia de la enzima **tirosinasa**. Los melanocitos forman un orgánulo específico, el **melanosoma**, que contiene tirosinasa y es asiento de la síntesis de melanina. Los melanosomas son orgánulos elipsoides limitados por membrana de unos 0,7 µm de largo, cuyo interior contiene laminillas a lo largo del orgánulo (Fig. 17-11). Los melanosomas se llenan gradualmente con melanina y proteína, y por último quedan cubiertos y no se distinguen las estructuras internas. Antes de llegar a este estadio final, se utiliza la denominación **premelanosoma**, mientras que el término melanosoma se aplica al estadio con melanización total (Fig. 17-11). En la microscopia óptica, se denomina **gránulos de melanina** a los melanosomas con abundancia de melanina.

Aún no se ha aclarado en su totalidad el mecanismo de transferencia de melanina desde los melanocitos a los queratinocitos, pero se cree que incluye la exocitosis de los melanosomas, posiblemente en vesículas verdaderas, seguida de endocitosis en los queratinocitos. Los melanosomas se ubican en el citoplasma de los queratinocitos, a menudo en localización supranuclear ("en la cara soleada del núcleo") (véase la Fig. 17-6) en las células del estrato basal.

En individuos de piel clara, los melanosomas forman aglomeraciones dentro de vesículas limitadas por membrana que se denominan **complejos melanosómicos**, y los melanosomas se encuentran sobre todo en el estrato basal. En personas de piel oscura, los melanosomas son más grandes, aparecen con mayor frecuencia como gránulos individuales en los queratinocitos y se encuentran en todo el espesor de la epidermis. En la piel clara, la producción de melanosomas en cada melanocito es muy inferior a la que ocurre en la piel oscura, y la melanina se degrada con mayor rapidez. En cambio, la cantidad de melanocitos no varía con el color de la piel.

Control hormonal de la pigmentación. La **hormona estimulante de los melanocitos**

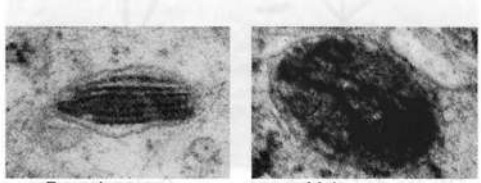

Fig. 17-11. Imagen al microscopio electrónico de un **premelanosoma** y un **melanosoma**, respectivamente, de melanocitos epidérmicos humanos. (Cedido por K.T. Drzewiecki).

BOOK'S COPICENTRO USAC / 2016

booksmedicos.org

Importancia de la pigmentación

El contenido de rayos ultravioletas de la luz solar tiene diversos efectos sobre la piel, la mayoría de ellos perjudiciales. Las personas muy pigmentadas presentan menor tendencia a quemaduras solares, y la melanina confiere una importante protección a las células basales mitóticas contra el deterioro cromosómico por la luz ultravioleta. Ante la intensa exposición a la luz solar, se producen extensas lesiones del DNA en las células de la epidermis, seguidas de una febril actividad de reparación del DNA en los días siguientes (véase el Capítulo 4). La combinación de piel clara y luz solar intensa da por resultado un muy elevado riesgo de cáncer de piel. Así, en la actualidad las personas de raza blanca en Australia presentan la mayor frecuencia mundial de todas las formas de cáncer de piel, y la creciente incidencia en los países nórdicos también se supone que es debida a una mayor tendencia a exposición a la luz solar intensa. Sin duda, las radiaciones ultravioletas perniciosas también son causa del número creciente de casos de melanomas (cáncer de nevos), pero en este caso la relación es más compleja, dado que en apariencia un factor de riesgo importante son las quemaduras de sol frecuentes en la infancia, en especial en personas rubias. Hoy se cree que la luz ultravioleta, sobre todo los rayos UVB de onda corta, tiene efecto lesivo sobre las funciones inmunitarias cutáneas al dañar y reducir la cantidad de células de Langerhans en la epidermis. Así, ante la irradiación UVB, la piel puede perder durante varios días su capacidad de reacción inmunitaria ante nuevos antígenos extraños.

(α-MSH) es formada a nivel local por los queratinocitos (y en menor grado por los melanocitos), por ejemplo, cuando se exponen a la luz ultravioleta. Los melanocitos reciben influencia paracrina o autocrina de α-MSH, lo cual conduce a un aumento del grado de pigmentación. También se forma α-MSH en la hipófisis, pero se ha demostrado en muy escasa cantidad o ninguna en la sangre circulante, por lo que debe considerarse sin importancia para el grado de pigmentación (véase el Capítulo 21). Se cree que la mayor pigmentación en la *enfermedad de Addison* (insuficiencia corticosuprarrenal) se debe a que la *ACTH* secretada en mayor cantidad también puede tener efecto estimulante sobre los melanocitos. Las **hormonas ováricas**, en especial los estrógenos, también tienen efecto estimulante sobre los melanocitos, y es posible que la mayor cantidad de estrógeno y progesterona circulante durante el embarazo (en su mayor parte producidos por la placenta) sea la causa del incremento de la pigmentación de las aréolas mamarias, los genitales, la cara y la línea alba.

Células de Langerhans y linfocitos

Las **células de Langerhans** son células presentadoras de antígeno que representan un componente importante de las defensas inmunitarias cutáneas y, por consiguiente, del organismo. Pertenecen al grupo de las células dendríticas (véase el Capítulo 16, pág. 398) y aparecen en todas las capas de la epidermis, pero se ven con mayor frecuencia en el estrato espinoso.

En los preparados comunes, presentan un núcleo oscuro y un citoplasma muy claro, con tendencia a encoger pues, al igual que los melanocitos, no poseen desmosomas que les unan a las células vecinas. Las células emiten numerosas prolongaciones que se extienden entre los queratinocitos adyacentes (Fig. 17-12). Así, las células de Langerhans forman una red densa en toda la parte suprabasal de la epidermis (en conjunto, las células de Langerhans representan alrededor del 2% del total de células de la epidermis). También aparecen en otros epitelios estratificados planos, por ejemplo el de la cavidad bucal, el esófago y la vagina.

El rasgo ultraestructural más característico es la presencia de los **gránulos de Birbeck**, que están limitados por membrana, tienen forma de bastón y muestran un estriado transversal regular y, en algunos casos, un ensanchamiento en un extremo, por lo que se asemejan a una raqueta. El

Fig. 17-12. Imagen al microscopio óptico de la **epidermis** en la que se efectuó la **determinación inmunohistoquímica de células de Langerhans** mediante la aplicación de un anticuerpo monoclonal contra el receptor de superficie CD1, específico para esas células. ×360. Barra: 20 µm.

BOOKS COPICENTRO USAC / 2016
booksmedicos.org

proceso de formación y la función de los gránulos de Birbeck se desconocen.

Las células de Langerhans se desarrollan a partir de precursores derivados de la médula ósea que a través del torrente sanguíneo llegan a la piel y migran hacia la epidermis, donde se diferencian a células de Langerhans. Allí se ubican estratégicamente como puesto deavanzada del sistema inmunitario y pueden captar antígenos extraños que ingresan por la epidermis, tratarlos y presentarlos a los linfocitos T (vírgenes, Th y Tc) y así inducir una respuesta inmunitaria. La reacción con los linfocitos T puede tener lugar en la misma epidermis, puesto que siempre se encuentra allí una pequeña cantidad de linfocitos de tipo Th. Después de captar el antígeno, las células de Langerhans abandonan la epidermis y migran a los ganglios linfáticos regionales, donde llegan hasta la corteza profunda dependiente del timo (véase la pág. 420). En el ganglio linfático, las células de Langerhans sufren transformación a *células dendríticas interdigitantes* que presentan el antígeno a los linfocitos T (véase el Capítulo 16, pág. 398). En consecuencia, las células de Langerhans representan una población celular muy dinámica que, en promedio, permanecen en la epidermis unas tres semanas.

La piel representa una parte muy importante de la defensa inmunitaria del organismo, lo cual debe interpretarse desde el punto de vista de su constante exposición a antígenos extraños (véase también el Capítulo 16, pág. 393). Las células de Langerhans epidérmicas y los linfocitos que se encuentran dispersos en la epidermis son actores fundamentales de esta parte del sistema inmunitario. Se considera que la cantidad total de células de Langerhans en la epidermis ronda los 1000 millones, con un recambio diario de unos 45 millones, y si bien los linfocitos parecen ser escasos, la cantidad total en la epidermis es equivalente a la que se encuentra en la sangre circulante. También se ha demostrado que los queratinocitos intervienen en la defensa inmunitaria epidérmica, dado que pueden producir y secretar diversas citocinas inflamatorias, entre ellas TL- 1, de acción quimiotáctica sobre linfocitos Th. Pueden ser inducidos a expresar moléculas MHC clase II, por lo que es posible que actúen como células presentadoras de antígeno.

Células de Merkel

Las células de Merkel se encuentran en el estrato basal de la epidermis y están relacionadas con los queratinocitos circundantes a través de desmosomas. En el citoplasma se distinguen filamentos de queratina y **gránulos neurosecretores**. Junto con las terminaciones nerviosas aferentes, con las cuales establecen contactos con forma de disco, las células de Merkel funcionan como *mecanorreceptores de adaptación lenta* (véase el Capítulo 14, pág. 349). El origen de las células de Merkel no se conoce con certeza, pero se cree que provienen de la cresta neural y después se diferencian en la epidermis. Se encuentran en mayor número en los dedos de las manos.

Dermis

La **dermis** o corion es la gruesa capa de tejido conectivo a la que se fija la epidermis y que se continúa en profundidad con el tejido subcutáneo de lípidos abundantes. En el tejido conectivo dérmico están incluidos los folículos pilosos y las glándulas sudoríparas y sebáceas.

La dermis se compone de dos capas no muy diferenciadas: junto a la epidermis el estrato papilar, más delgado, y por debajo el estrato reticular, más grueso.

El **estrato papilar** se compone de tejido conectivo bastante laxo (véase la Fig. 17-4) con gran cantidad de células y una red laxa de delgadas fibras colágenas (sobre todo de colágeno tipo III) y fibras elásticas. En las papilas suelen verse asas capilares que irrigan la epidermis por difusión (la epidermis no contiene vasos sanguíneos) y **corpúsculos de Meissner** (véase la pág. 349).

El **estrato reticular** es mucho más denso, con fibras colágenas gruesas (sobre todo de colágeno tipo I) dispuestas en grandes haces (véase la Fig. 17-3). Además de las fibras colágenas, la dermis contiene abundantes fibras elásticas que forman una red entre los haces de colágeno.

Las células que se encuentran con mayor frecuencia son fibroblastos y macrófagos, pero también hay gran cantidad de mastocitos.

Se observa *tejido muscular liso*, en parte como los músculos erectores del pelo (véase más adelante) relacionados con los folículos pilosos, y en parte como una red más coherente en la parte más profunda del estrato reticular de la piel de las aréolas mamarias, el pene, el escroto y el periné. Hay *tejido muscular estriado* en la piel de la cara, donde los músculos de la mímica se fijan a la dermis.

La gran cantidad de colágeno confiere a la dermis una notable fortaleza mecánica, muy necesaria para su función protectora. El colágeno también confiere resistencia al cuero curtido. El contenido de elastina contribuye a las propiedades elásticas de la piel que se demuestran, por ejemplo, cuando un pliegue levantado entre los dedos vuelve a su posición extendida original al soltarlo.

Por último, y sobre todo en la piel gruesa, es posible ver corpúsculos de Pacini en la transición entre la dermis y el tejido subcutáneo y en este último (véase la pág. 350).

BOOK'S COPICENTRO USAC / 2016

booksmedicos.org

Tejido subcutáneo

El **tejido subcutáneo** o **hipodermis** se caracteriza en particular por su contenido individual muy variable de grasa de depósito. Desde la parte profunda de la dermis se extienden a través del tejido subcutáneo tabiques de tejido conectivo, los **retináculos cutáneos**, para fijarse a la fascia muscular, la aponeurosis o el periostio subyacentes. Estos retináculos presentan uniones transversales con otros retináculos, y en conjunto dividen el tejido subcutáneo en compartimientos bien definidos, en los cuales se ubica la grasa de depósito. En algunos sitios, por ejemplo las palmas de las manos y las plantas de los pies, los retináculos son especialmente fuertes y cortos, de modo que los compartimientos son pequeños y la hipodermis está más fija, mientras que en otros sitios, por ejemplo la cara anterior del abdomen y las regiones glúteas, los retináculos son más débiles y los compartimientos, más grandes. Se observan retináculos cutáneos particularmente largos en la mama (véase el Capítulo 23), donde se denominan **ligamentos de Cooper**.

Además de la función como depósito de energía, el tejido subcutáneo tiene importancia como aislante para mantener el calor corporal en ambientes fríos.

Pelo

La mayor parte de la superficie externa del cuerpo humano aparece lampiña porque los pelos son cortos, finos y poco pigmentados, y se denominan **vellos**. Los pelos más largos, gruesos y pigmentados, o **pelos terminales**, se encuentran en zonas especiales, por ejemplo, el cuero cabelludo y las regiones ciliares. En algunos sitios, el pelo falta por completo, como en las plantas de los pies y las palmas de las manos. En los seres humanos, los pelos tienen particular importancia para el sentido del tacto.

Los **pelos** están fijados en una invaginación tubular de la epidermis, el **folículo piloso**, que se extiende hacia la dermis (Fig. 17-13) e incluso hasta parte del tejido subcutáneo. El folículo tiene dirección oblicua y termina en la profundidad en un engrosamiento, el **bulbo piloso**. Dentro del bulbo se encuentra la **papila dérmica,** compuesta por tejido conectivo laxo. El pelo presenta una porción libre, el **tallo del pelo,** y una parte fija, la **raíz del pelo**, que lo fija al folículo.

La mitad inferior de la papila está rodeada por células con actividad mitótica que representan la **matriz** (Fig. 17-13). Las células recién formadas se desplazan hacia arriba y se diferencian a distintos tipos a partir de los cuales se forman el pelo y la vaina radicular interna. A continuación, el pelo

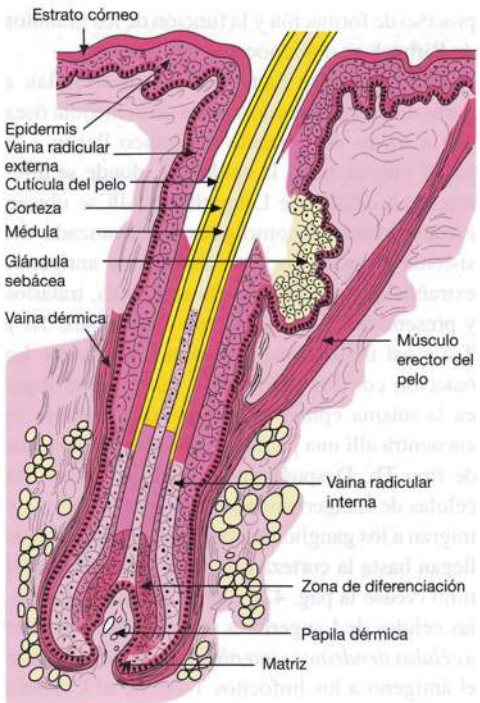

Fig. 17-13 Dibujo esquemático de un **corte longitudinal de un pelo y el correspondiente folículo piloso**. (Según Ham).

y la vaina radicular interna sufren queratinización, que termina cerca de la zona de transición entre los tercios inferior y medio de la raíz del pelo. El pelo queratinizado maduro no contiene células visibles, y la parte superior de la raíz y el tallo están muertos, pero permanecen en el folículo durante períodos variables.

Características histológicas del pelo (véase la Fig. 17-13). En la parte interna se encuentra la **médula** (sólo en los pelos terminales), rodeada por una **corteza** que representa la mayor parte del pelo y que en el pelo pigmentado contiene gránulos de melanina. Por último, en la parte externa se encuentra la **cutícula del pelo** (lat. *cuticula,* diminutivo de *cutis,* piel). En la porción inferior (viva) del pelo, estas tres capas están formadas por células cúbicas que después de la queratinización poseen núcleos rudimentarios o son anucleadas y contienen espacios llenos de aire. En la cutícula del pelo, las células son totalmente planas.

Características histológicas del folículo piloso (Figs. 17-14, 17-15 y 17-16). El folículo piloso se compone de una **vaina radicular interna** y una **vaina radicular externa**, derivadas de la epidermis y rodeadas por una **vaina dérmica de tejido conectivo**.

Cada folículo piloso se relaciona con un pequeño músculo liso, el **músculo erector del pelo** (véase la Fig. 17-13), que por un extremo se fija al estrato papilar, mientras que el otro extremo lo hace a la vaina dérmica que rodea el folículo piloso. Ante la contracción, el pelo se "endereza" y al mismo tiempo se produce una pequeña depre-

BOOK'S COPICENTRO USAC / 2016

booksmedicos.org

Fig. 17-14. Imagen al microscopio óptico de un **corte longitudinal de un pelo y el correspondiente folículo piloso**. Corte teñido con hematoxilina-eosina. ×65. Barra: 100 µm.

sión en el sitio donde el músculo se fija a la piel ("piel de gallina"). La mayor parte de los folículos pilosos también se relacionan con una glándula sebácea o más (véase la pág. 448).

El **color del pelo** se debe a que los melanocitos epidérmicos del bulbo entregan gránulos de melanina a las células corticales durante el crecimiento capilar. Además de la melanina común de color negro parduzca o **eumelanina**, el pelo de los pelirrojos también contiene un pigmento amarillo, la **feomelanina** (gr. *faios*, parduzco). Estos dos pigmentos son responsables de las distintas tonalidades de pelo. El cabello blanco contiene escaso contenido de pigmento y mayor cantidad de aire, y el gris se debe a una mezcla de cabellos blancos y pigmentados.

BOOK'S COPICENTRO USAC / 2016

booksmedicos.org

Fig. 17-15. Imagen al microscopio óptico de un **corte longitudinal de la porción inferior de un pelo y el correspondiente folículo piloso**. Corte teñido con hematoxilina-eosina. ×110. Barra: 100 µm.

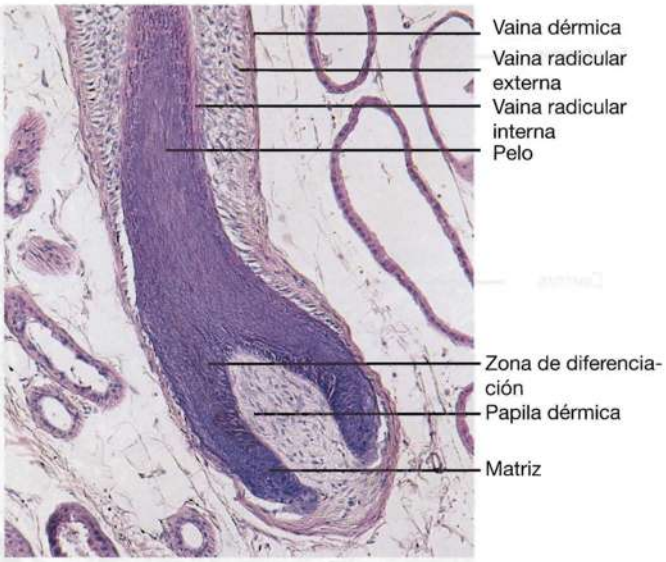

Crecimiento del pelo

El crecimiento del pelo y de la vaina radicular interna ocurre por actividad mitótica en la región de la matriz del bulbo, por lo que se desplaza la vaina radicular interna hacia arriba, a través del folículo, junto con el pelo. Al nivel de la glándula sebácea se elimina la vaina radicular interna, mientras el pelo continúa hacia la superficie libre. El crecimiento pilosoes discontinuo, dado que se pierde pelo y es reemplazado por nuevos. Se considera que el folículo en crecimiento descrito está en **fase de anágeno**, que termina con un corto período de transición o **fase de catágeno**, tras lo cual el pelo pasa a **fase de telógeno** o de reposo (Fig. 17-17). Durante la fase de catágeno, se interrumpe la división de las células de la matriz, y el pelo termina la diferenciación y la queratinización, con transformación simultánea del bulbo en una masa con forma de clava adosada al pelo, el "**pelo en maza**". Este pelo está rodeado por células de la vaina radicular externa que se extienden como una hebra hacia la profundidad de la papila atrófica. La maza se separa y asciende hasta un nivel frente a la desembocadura de las glándulas sebáceas, donde permanece cierto tiempo. Por último cae el "pelo en maza" o es eliminado por un nuevo pelo. Las células que provienen de la vaina radicular externa dan origen al pelo nuevo, que comienza a formarse cerca de la vieja papila.

En el ser humano hay renovación continua del pelo, dado que el ciclo de crecimiento de cada folículo transcurre con independencia del ciclo de los folículos vecinos. La longitud natural del pelo depende de la duración del período de crecimiento, que para el cabello es de varios años, mientras que sólo es de unos pocos meses

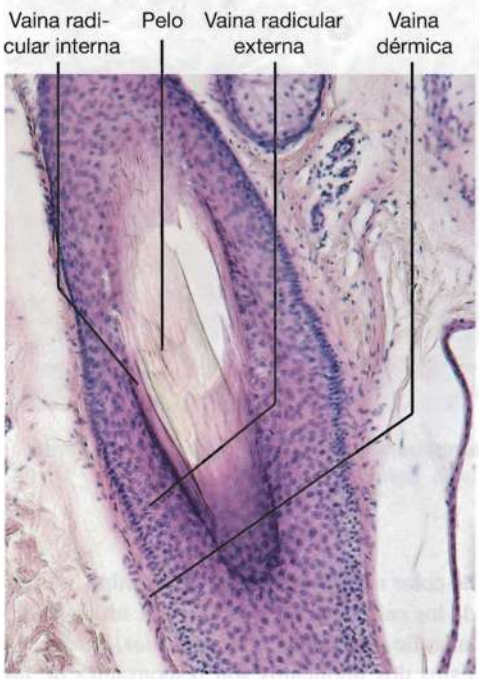

Fig. 17-16. Imagen al microscopio óptico de un **pelo y el correspondiente folículo piloso**, en un corte oblicuo. Espécimen teñido con hematoxilina-eosina. ×110. Barra: 100 µm.

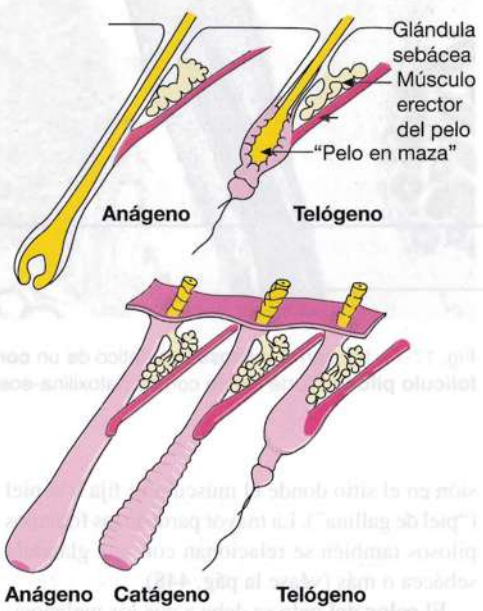

Fig. 17-17. Dibujos esquemáticos de **pelos humanos en distintas fases de crecimiento.** (Según Montagna).

BOOK'S COPICENTRO USAC / 2016

booksmedicos.org

Modificaciones del pelo

Aunque a grandes rasgos la función biológica del pelo en el ser humano se limita a su relación con las sensaciones, su crecimiento tiene gran importancia desde los puntos de vista social y clínico.

El patrón de caída del cabello masculino o **alopecia androgénica**, que después de transcurrido cierto número de años puede causar **calvicie**, en principio es determinado genéticamente y se debe a un aumento de la sensibilidad de los receptores de los folículos pilosos a la dihidrotestosterona. En el comienzo de la condición, los cabellos se transforman en finos vellos de diámetro y longitud mucho menores que los de los cabellos originales, mientras que no se modifica la cantidad de folículos pilosos. Pero si se desarrolla alopecia ya en la juventud, con el tiempo hay disminución de la cantidad de folículos y mayor o menor grado de calvicie. El tratamiento local del cuero cabelludo con minoxidil (se desconoce el mecanismo de acción) puede frenar la caída de cabello y, posiblemente, estimular el crecimiento piloso. El tratamiento con finasterida también conduce a inhibición de la pérdida de cabello y cierto recrecimiento de éste. El compuesto actúa por inhibición de la transformación de la testosterona en dihidrotestosterona. En ambos tratamientos, la pérdida de cabello continúa si se interrumpe la terapia. Para que crezca cabello nuevo después de un tratamiento, es necesario que aún existan folículos pilosos capaces de desarrollarse de vellos a pelos terminales. No existen evidencias de que aparezcan nuevos folículos después del nacimiento. En la mujer, rara vez esta condición causa calvicie total, pero también se observa gradual adelgazamiento del cabello con la edad.

Se denomina **hirsutismo** al crecimiento anormal del pelo, con características masculinas, en las mujeres. En casos aislados, se debe a la presencia de tumores hipofisarios u ováricos o a hipofunción corticosuprarrenal, aunque es mucho más frecuente la patología genética sin variaciones hormonales detectables. En estos casos, el tratamiento hormonal no da resultado, pero es posible la destrucción de los folículos pilosos por electrólisis.

para las cejas y las pestañas. El crecimiento en promedio por día es de unos 0,35 mm y el corte o el afeitado no lo afectan.

Uñas

La **uña** se compone de una parte grande visible, la **placa ungular**, y una más pequeña oculta, la **raíz ungular** (Fig. 17-18). La uña es semitransparente, por lo que presenta una coloración rosada como consecuencia de la granvascularización del tejido subyacente. Sin embargo, cerca de la raíz la uña adquiere una coloración casi blanca en una parte con forma de semiluna, la **lúnula**. La uña está rodeada por un pliegue cutáneo, el **rodete ungular**, separado de la uña por el **surco ungular**.

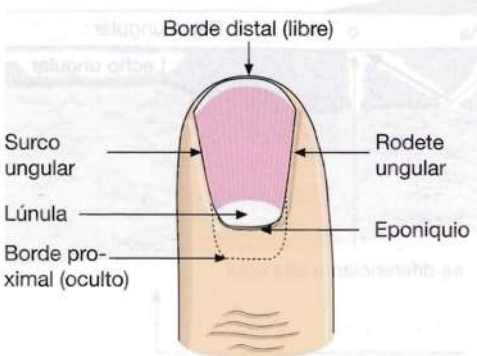

Fig. 17-18. Dibujo esquemático de la **uña de un dedo de la mano y las estructuras adyacentes**.

La uña se compone de numerosas capas de células planas queratinizadas con núcleos que han sufrido degeneración y retracción. La porción visible, salvo la lúnula, descansa sobre el **lecho ungular** (Fig. 17-19), compuesto por epitelio con dermis subyacente. El epitelio se reduce a los estratos basal y espinoso, y el límite con la dermis adopta la forma de crestas paralelas longitudinales. Por debajo de la lúnula y la raíz ungular, el epitelio aumenta de espesor y forma la **matriz ungular**, desde donde se genera la uña. El rodete ungular tiene las mismas características histológicas que la piel gruesa. A la altura del rodete ungular proximal el estrato córneo se extiende sobre la superficie libre de la uña y forma el **eponiquio** (gr. *onyx*, uña), y por debajo del borde libre de la uña, el estrato córneo aparece engrosado como **hiponiquio**. En el lecho ungular, la dermis se continúa con el periostio del hueso del dedo.

El **crecimiento de la uña** tiene lugar en el epitelio engrosado de la matriz ungular (Fig. 17-20). Las células basales sufren mitosis, mientras que por encima de ellas se encuentran varias capas de células poliédricas. En el citoplasma de todas estas células y de las basales, se observan filamentos de queratina. Las células aumentan de tamaño y se

BOOK'S COPICENTRO USAC / 2016

booksmedicos.org

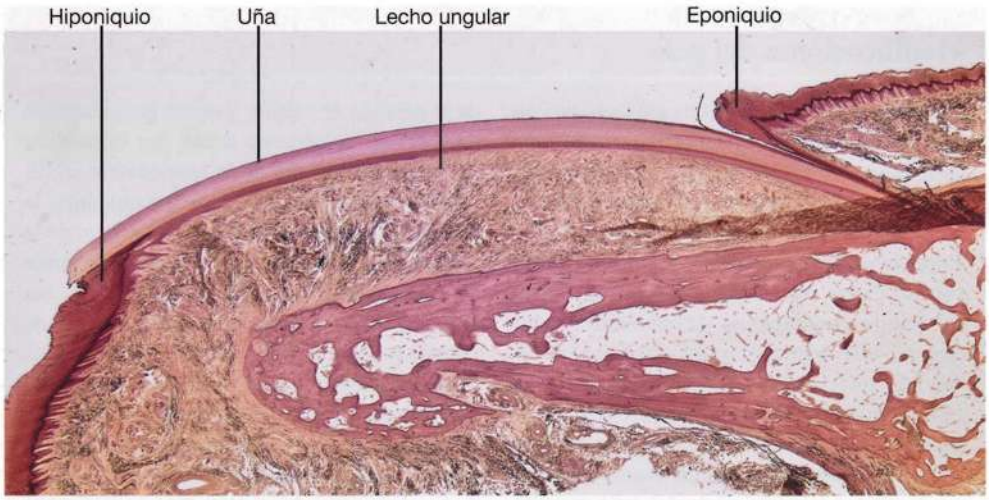

Fig. 17-19. Imagen al microscopio óptico de un **corte longitudinal a través de una uña y el lecho subyacente**. Corte teñido con hematoxilina-eosina. ×7. Barra: 1 mm.

aplanan en su camino hacia la superficie, y se incrementa el contenido de filamentos de queratina. Por último, las células planas cornificadas adquieren un aspecto uniforme y, mediante microscopia electrónica, se comprueba que están compuestas por densos haces de filamentos de queratina incluidos en una matriz interfilamentosa. En la matriz ungular no se observa estrato granuloso, por lo que esta forma de queratinización no incluye gránulos de queratohialina. Después de su formación en la matriz, la uña se desplaza en dirección distal sobre el lecho ungular.

Glándulas cutáneas

Las glándulas cutáneas humanas son las *glándulas sebáceas* y las *glándulas sudoríparas*. A éstas se agrega la *glándula mamaria*, que se estudiará en el Capítulo 23.

Glándulas sebáceas

Las **glándulas sebáceas** se encuentran en toda la superficie cutánea del cuerpo humano, salvo las palmas de las manos y las plantas y los dorsos de los pies. Las glándulas sebáceas se vacían en la porción superior del folículo piloso (Fig. 17-21). Se encuentran glándulas sebáceas no relacionadas con folículos pilosos en las zonas mucocutáneas y en ciertas mucosas, por ejemplo la de los labios, la parte interna de las mejillas, la aréola mamaria, los labios menores y el prepucio.

En la mayor parte de la superficie cutánea, sólo hay escasas glándulas sebáceas y son bastante pequeñas. En las **zonas seborreicas** como la cara, el cuero cabelludo y las regiones ventral y dorsal del tórax, son más grandes y se encuentran en mayor número. Estas grandes glándulas son estimuladas por las hormonas sexuales masculinas y terminan de desarrollarse alrededor de la pubertad, cuando

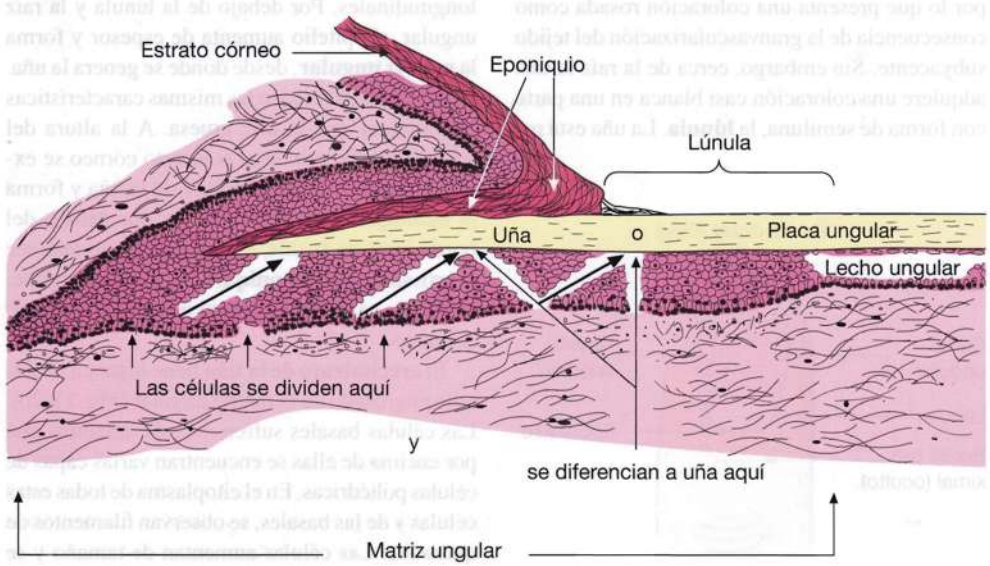

Fig. 17-20. Dibujo esquemático de un **corte longitudinal a través de la uña y la raíz ungular en una uña en proceso de crecimiento**. (Según Ham).

BOOK S COPICENTRO USAC / 2016

booksmedicos.org

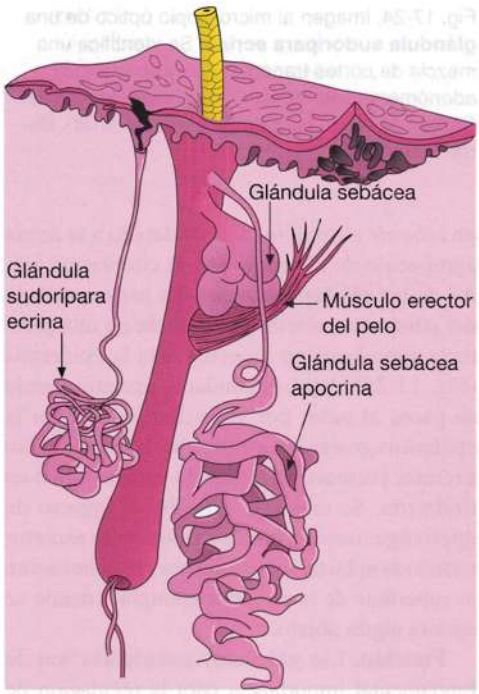

Fig. 17-21. Dibujo esquemático que muestra en tres dimensiones una **glándula sudorípara ecrina y una unidad pilosebácea** (pelo con folículo piloso + glándula sebácea + glándula sudorípara apocrina). Nótese que la glándula sudorípara apocrina desemboca en la parte superior del folículo piloso, mientras que la glándula sudorípara ecrina es independiente. (Según Montagna y Parakkal).

comienzan a funcionar. Las glándulas sebáceas de mayor tamaño están relacionadas con los **folículos sebáceos** que contienen un pelo muy pequeño. El folículo en sí tiene un gran orificio, como es posible distinguir por ejemplo en la cara, en especial en las alas de la nariz ("poros").

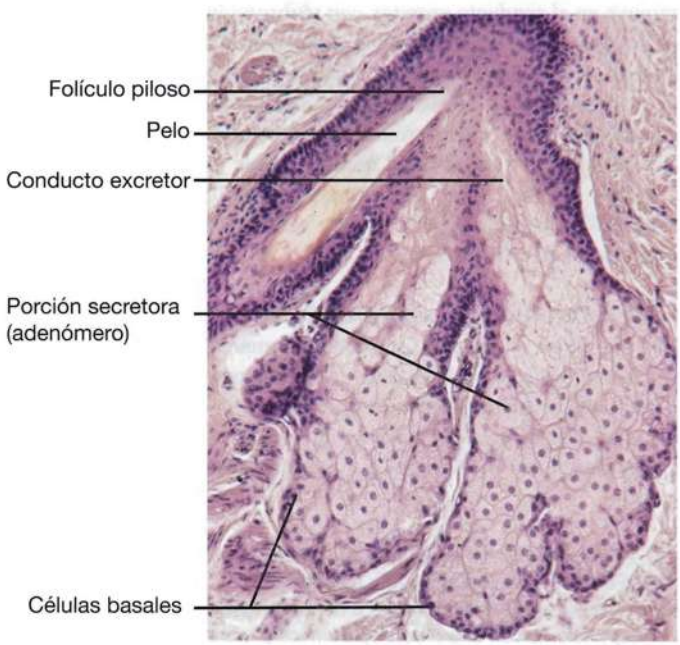

Fig. 17-22. Imagen al microscopio óptico de un folículo piloso y la correspondiente **glándula sebácea**. Corte teñido con hematoxilina-eosina. ×135. Barra: 50 µm.

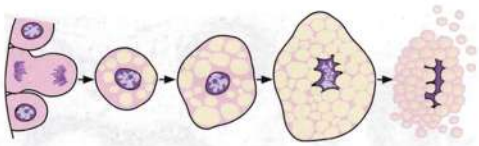

Fig. 17-23. Dibujo esquemático de la **secreción holocrina en una glándula sebácea**. (Según Gillison).

Características histológicas. La **porción secretora** de las glándulas sebáceas se compone de adenómeros redondeados (Fig. 17-22) que, en conjunto, forman una masa con aspecto de racimo de uvas, desde la cual se abren todos en un corto conducto excretor. Las células más externas del adenómero o **células basales** son pequeñas y aplanadas. Son muy basófilas y representan las células madre de la glándula.

Las células se desplazan hacia el centro del adenómero y crecen en tamaño por llenado gradual de gotas de lípido, mientras que los núcleos se retraen y los demás orgánulos celulares desaparecen (Fig. 17-23). Por último, las células explotan y forman el producto de secreción, el *unto sebáceo*. En consecuencia, es una secreción holocrina. El **unto sebáceo** o **sebo** es una mezcla de lípidos, entre ellos, triacilgliceroles, ésteres céreos y escualeno.

La **importancia de las glándulas sebáceas** en el ser humano es poco clara, pero el unto sebáceo tiene actividad antioxidante y antibacteriana, que podría tener relevancia para la protección de la piel. Además, las glándulas sebáceas tienen gran interés clínico por su tendencia a las infecciones con desarrollo de **acné vulgar** o **furúnculos**.

Glándulas sudoríparas ecrinas

Las **glándulas sudoríparas** ecrinas (lat. *sudor*; *fero*, conducir) se encuentran en casi todas las superficies externas del cuerpo (las únicas excepciones son el borde bermellón del labio, el clítoris, los labios menores, el glande del pene y la cara interna del prepucio) y son especialmente numerosas en las palmas de las manos y las plantas de los pies.

Características histológicas. Las glándulas sudoríparas son glándulas tubulares simples (véase la Fig. 17-21). La porción secretora o adenómero y la primera parte del conducto excretor forman un ovillo arrollado que tiene un diámetro de hasta 0,5 mm y está ubicado en la parte profunda de la dermis o en la zona de transición al tejido subcutáneo. En la **porción secretora** hay tres tipos de células (Fig. 17-24), de las cuales dos se encuentran en cantidad equivalente. Las **células claras** son eosinófilas, con una base periférica más ancha, contienen grandes cantidades de glucógeno y mitocondrias, y se cree que forman el

BOOK'S COPICENTRO USAC / 2016

booksmedicos.org

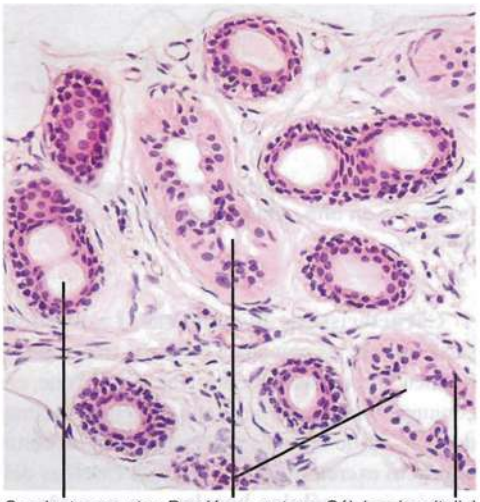

Fig. 17-24. Imagen al microscopio óptico de una **glándula sudorípara ecrina**. Se identifica una mezcla de cortes transversales y oblicuos de adenómeros secretores y conductos excretores. Corte teñido con hematoxilina-eosina. ×180. Barra: 50 µm.

sudor ecrino acuoso típico. Las **células oscuras** son basófilas y más anchas hacia la luz. Se cree que producen una secreción mucinosa. Sin embargo, a menudo es difícil distinguir entre estos dos tipos celulares en los preparados histológicos comunes. Entre las células secretoras y la membrana basal, se distingue una capa incompleta de **células mioepiteliales** (véase la Fig. 17-24). Poseen un núcleo alargado o ahusado, y el citoplasma contiene miofilamentos.

La primera porción del **conducto excretor** conforma una parte del ovillo arrollado (véase la Fig. 17-21), por lo que a menudo en los cortes histológicos se ve una mezcla de cortes transversales del adenómero y el conducto excretor (véase la Fig. 17-24). No obstante, el conducto excretor es más pequeño, con un epitelio de dos capas de células cúbicas *sin* células mioepiteliales circundantes. Además, se distingue un *reborde eosinófilo luminal* debido a la densa agrupación de filamentos en el citoplasma apical de las células luminales. La parte arrollada del conducto excretor se continúa en una parte recta con el mismo aspecto hasta la epidermis (Fig. 17-25). Aquí, el conducto excretor pierde su pared al pasar por el estrato córneo. En la epidermis gruesa, esta última parte del conducto excretor presenta un recorrido característico en tirabuzón. Se cree que dificulta el ingreso de microorganismos a través del conducto excretor cuando se aplasta, sobre todo por presiones sobre la superficie de la piel, por ejemplo, cuando se aprieta algún objeto.

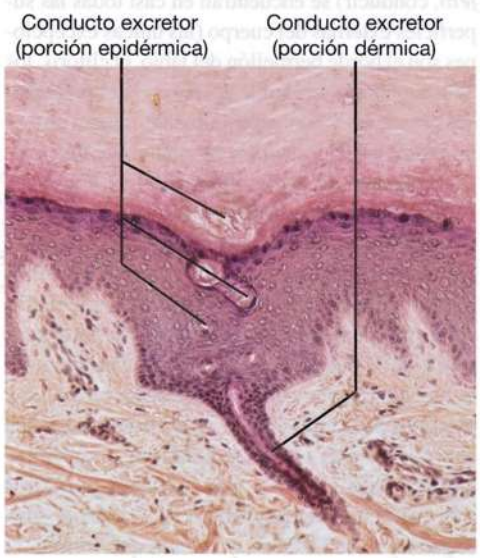

Fig. 17-25. Imagen al microscopio óptico del **conducto excretor de una glándula sudorípara ecrina, en la zona de transición a la epidermis**, correspondiente con una cresta epidérmica profunda. En la epidermis, la pared del conducto en tirabuzón está formada por células epidérmicas, dado que el conducto excretor pierde la pared propia en la transición a esta capa de la piel. Corte teñido con hematoxilina-eosina. ×135. Barra: 50 µm.

Función. Las glándulas sudoríparas son de fundamental importancia para la regulación de la temperatura, dado que la secreción sudorípara aumenta la liberación de calor por evaporación. La secreción de sudor se realiza en forma refleja, puesto que las glándulas sudoríparas están inervadas por fibras posganglionares simpáticas (que, por excepción, son *colinérgicas*).

El **sudor** es secretado por el adenómero con un contenido de iones sodio y potasio equivalente al del plasma, pero la concentración de sales disminuye *en el conducto excretor, con reabsorción retrógrada activa de iones sodio* y la consiguiente retrodifusión de iones cloro. La reabsorción retrógrada de sodio y la excreción de potasio son estimuladas por la aldosterona, en condiciones similares a la de los túbulos renales (véase el Capítulo 20, pág. 551). Sin embargo, ante la sudoración intensa es posible perder cantidades importantes de cloruro de sodio.

Glándulas sudoríparas apocrinas

Las glándulas sudoríparas apocrinas humanas se encuentran sólo en las axilas, la región anogenital, el conducto auditivo externo (glándulas ceruminosas), las aréolas mamarias y los párpados (glándulas de Moll). Al igual que las glándulas

BOOK'S COPICENTRO USAC / 2016

booksmedicos.org

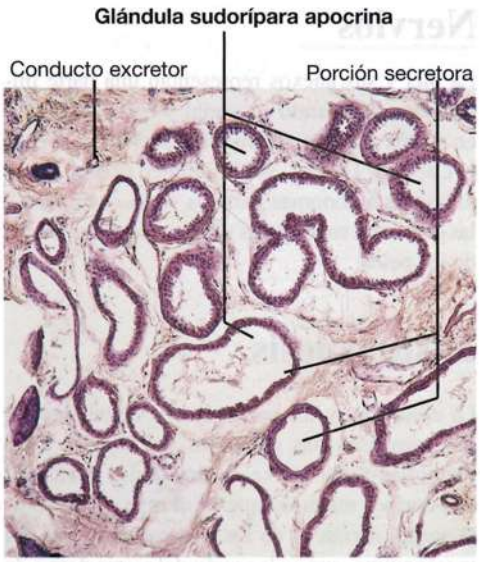

Fig. 17-26. Imagen al microscopio óptico de la **porción secretora (adenómero) de una glándula sudorípara apocrina** de la axila. Corte teñido con hematoxilina-eosina. ×55. Barra: 100 µm.

sebáceas, las glándulas sudoríparas apocrinas son estimuladas por las hormonas sexuales. En consecuencia, terminan su desarrollo y comienzan su secreción en la pubertad.

Características histológicas. La glándula sudorípara apocrina es una glándula tubular simple con su **porción secretora** arrollada en un ovillo con divertículos y algunas anastomosis entre las partes del ovillo (Figs. 17-21 y 17-26). El ovillo se encuentra en la profundidad de la dermis o en la parte superior de la región subcutánea. Tiene un diámetro de hasta 2 mm y se distingue a simple vista en la disección. El epitelio secretor se compone de células cúbicas o cilíndricas bajas con núcleo redondo (Fig. 17-27). El citoplasma es eosinófilo con numerosos gránulos de electrodensidad variable, y a menudo se ven *proyecciones luminales* del citoplasma.

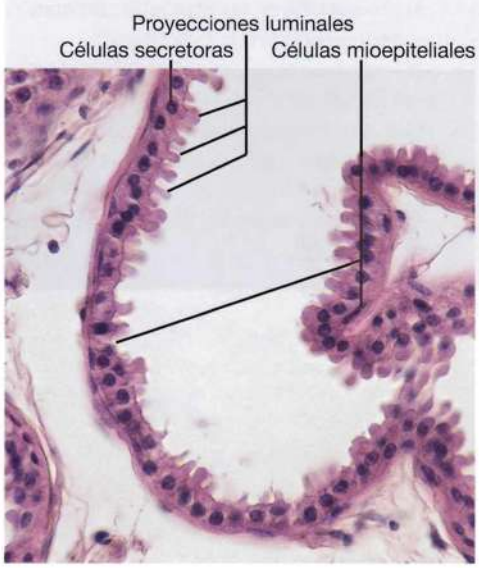

Fig. 17-27. Imagen al microscopio óptico de una sección de la **porción secretora de una glándula sudorípara apocrina** de la axila. Nótense las grandes luces de los adenómeros y las características proyecciones luminales de las células secretoras. Corte teñido con hematoxilina-eosina. ×275. Barra: 20 µm

Entre las células secretoras y la membrana basal, se observa una capa incompleta de **células mioepiteliales,** como en las glándulas sudoríparas ecrinas.

El **conducto excretor** de la glándula sudorípara apocrina es recto y posee epitelio cúbico de dos capas, sin células mioepiteliales. Este conducto excretor es muy similar al conducto excretor de una glándula sudorípara ecrina (véase también la Fig. 17-24) y desemboca en la parte superior de un folículo piloso (véase la Fig. 17-21).

Al principio se creía que la forma de secreción era apocrina (de allí la denominación glándulas sudoríparas apocrinas). Por la ultraestructura, se ha confirmado la secreción apocrina con liberación de una cantidad menor de citoplasma apical, pero también se observa secreción merocrina con exocitosis de gránulos. La forma de secreción no está aclarada por completo, pero se cree que sería secreción apocrina y a la vez, merocrina.

El **sudor apocrino** tiene consistencia lechosa y color blanco grisáceo. En sí es inodoro, pero adquiere olor por degradación bacteriana. Las glándulas apocrinas son más sensibles a las sustancias adrenérgicas que a las colinérgicas (a diferencia de las glándulas sudoríparas ecrinas, que poseen inervación colinérgica), lo cual debe considerarse en relación con la mayor tendencia a la secreción sudorípara apocrina frente a emociones o dolores fuertes. La desnervación no bloquea esta estimulación emotiva, lo cual indica que las glándulas también reciben estimulación humoral, posiblemente por adrenalina o noradrenalina circulante.

Cabe mencionar que en la axila y la región perianal se ha demostrado la presencia de glándulas sudoríparas apoecrinas o mixtas. Su porción secretora se compone de dos partes relacionadas: una porción apocrina dilatada y una porción ecrina no dilatada. No se conoce con certeza la función de estas porciones.

Irrigación sanguínea

La irrigación sanguínea no sólo nutre la piel y sus anexos; además, tiene gran importancia en la regulación de la temperatura corporal.

Las **arterias** de la piel parten de las grandes arterias del tejido subcutáneo y forman una **red cutánea** en la zona de transición con la dermis, paralela a la superficie de la piel. Desde allí se emiten ramas a través de la dermis, que en la transición con el estrato papilar forman una nueva **red subpapilar**, de malla más fina. Desde allí, las arteriolas emiten asas capilares hacia cada papila.

Los **folículos pilosos** son irrigados desde una red perifolicular que también nutre las **glándulas**

BOOK'S COPICENTRO USAC / 2016

booksmedicos.org

sebáceas, mientras que las **glándulas sudoríparas** son irrigadas por la red cutánea.

Las **venas** forman una red que a grandes rasgos se corresponde con la arterial. Se observa una disposición especial en forma de **anastomosis arteriovenosas** en los pulpejos de los dedos de las manos y de los pies (véase también el Capítulo 15, pág. 376), que desempeñan un importante papel en la regulación de la temperatura corporal.

Vasos linfáticos

La piel tiene gran abundancia de vasos vías linfáticos que comienzan como capilares linfáticos ciegos en la parte central de las papilas. Los vasos linfáticos forman una fina red en el estrato papilar y una red de malla más gruesa en el límite entre la dermis y el tejido subcutáneo.

Nervios

La piel y sus anexos representan una parte importante del aparato sensorial y están inervados en forma profusa por nervios sensitivos (véase el Capítulo 14, pág. 348). También existen fibras nerviosas autónomas para los vasos sanguíneos, las glándulas sudoríparas y los músculos erectores de los pelos.

Histogénesis

La epidermis y los componentes epiteliales del pelo, las uñas, las glándulas sudoríparas y las glándulas sebáceas se desarrollan a partir del ectodermo, mientras que la dermis y los componentes dérmicos de los anexos provienen del mesénquima, que en la región del rostro deriva de la cresta neural, el denominado *ectomesénquima*, mientras que en el resto de las partes del cuerpo deriva del mesodermo.

Cuestionario sobre piel

1. ¿Qué tipos celulares aparecen en la epidermis, además de los queratinocitos?
2. ¿Qué se entiende por los conceptos histológicos piel fina y piel gruesa?
3. ¿Qué tipo de contacto celular mantiene unidos a los queratinocitos de la epidermis?
4. ¿Qué células de la epidermis actúan como células madre de los queratinocitos?
5. ¿Cómo intervienen los gránulos laminados en la formación de la capa córnea?
6. ¿Qué pigmentos contribuyen al color de la piel?
7. ¿Dónde se localizan los cuerpos celulares de los melanocitos en la epidermis?
8. ¿Cuál es el origen embriológico de los melanocitos de la epidermis?
9. ¿En qué células es normal encontrar mayor cantidad de gránulos de melanina en la epidermis (en individuos de raza blanca)?
10. ¿Dónde es más frecuente hallar células de Langerhans en la epidermis?
11. ¿Qué función cumplen las células de Langerhans?
12. En las células de Langerhans de la epidermis aparece un orgánulo específico de estas células, ¿cómo se denomina este orgánulo?
13. ¿Dónde se encuentran las células que dan origen al pelo y a la vaina radicular interna?
14. ¿Cómo adquiere el pelo su color?
15. ¿Dónde tiene lugar el crecimiento de la uña?
16. ¿Cómo se produce la secreción de las glándulas sebáceas o unto sebáceo?
17. ¿Hay secreción en las glándulas sudoríparas apocrinas antes de la pubertad?
18. ¿Dónde desemboca una glándula sudorípara apocrina?
19. ¿Qué tres tipos celulares aparecen en la porción secretora de una glándula sudorípara ecrina?
20. ¿Qué función tienen las glándulas sudoríparas ecrinas?

BOOK'S COPICENTRO USAC / 2016

booksmedicos.org

CAPÍTULO 18

Sistema digestivo

"Algunos libros hay que hojearlos, otros hay que tragarlos y unos pocos deben ser masticados y digeridos".

Francis Bacon

El sistema digestivo se compone del *tubo* o *tracto digestivo* y las *glándulas digestivas anexas*.

El **tracto digestivo** se extiende desde los labios hasta el ano. Tiene por función transportar las sustancias nutritivas en dirección al ano y, en el transcurso, los somete a digestión mecánica y química, con la consiguiente absorción de los productos de degradación. Los componentes alimenticios no digeridos o no absorbibles son eliminados como heces, junto con moco, bacterias y células descamadas. La conformación macroscópica del tracto digestivo y su estructura histológica son muy variables y se relacionan con la función, por lo que el conducto se divide en varias secciones principales y secundarias. Las secciones principales son la **boca**, con la porción correspondiente de la **faringe**, el **esófago**, el **estómago** y el **intestino**.

Las glándulas digestivas anexas están ubicadas fuera de la pared del tracto digestivo, pero se originaron a partir de su revestimiento epitelial, por lo que presentan conductos excretores que

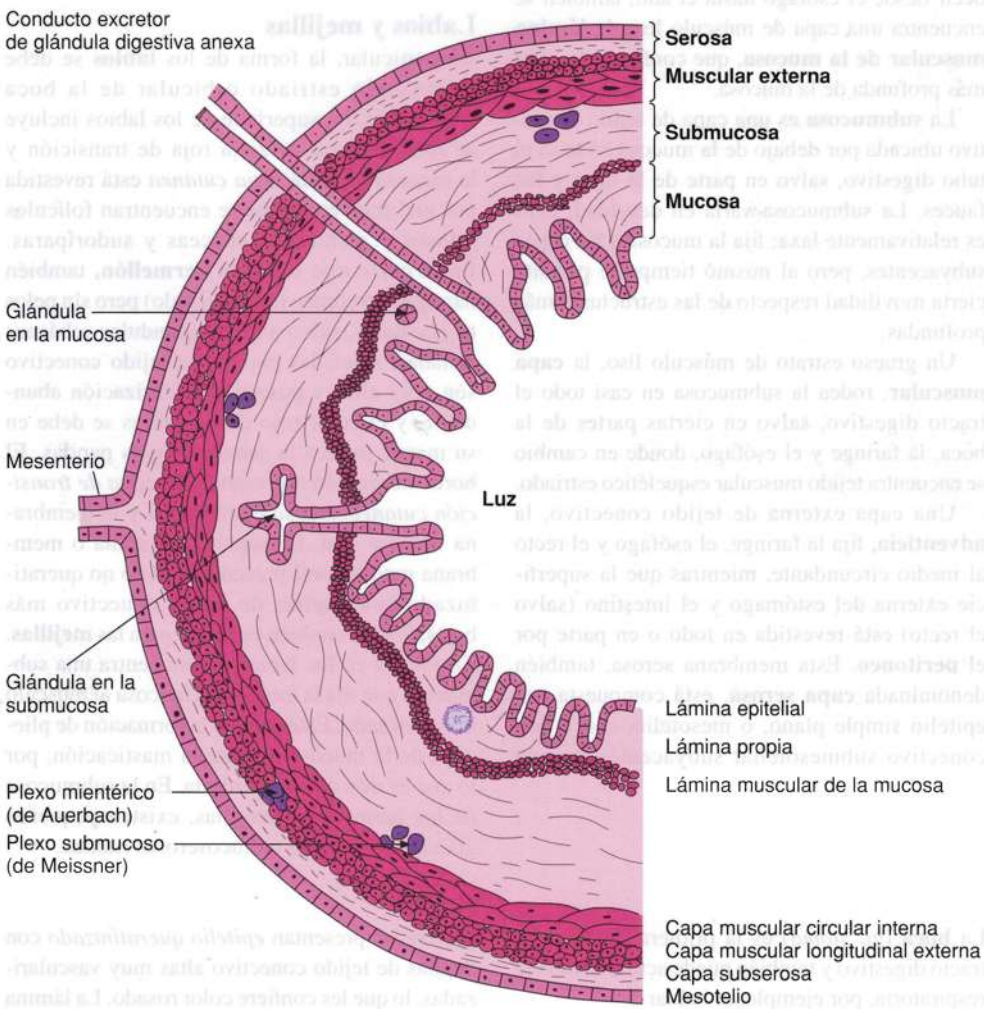

Fig. 18-1. Dibujo esquemático de la **estructura general del tubo digestivo**.

BOOK'S COPICENTRO USAC / 2016

booksmedicos.org

desembocan en el tracto digestivo. Comprenden tres grandes glándulas salivales pares: **parótida**, **submandibular** y **sublingual**, además de dos grandes glándulas relacionadas con el intestino delgado: el **hígado** y el **páncreas**. La **vesícula biliar** es un reservorio asociado con el sistema de conductos excretores del hígado.

La primera porción del tracto digestivo, compuesto por la boca y la parte correspondiente de la faringe, presenta una conformación bastante compleja, mientras que la porción que va desde el esófago hasta el ano, o **canal alimentario**, en realidad es un tubo con características histológicas uniformes dentro de las distintas secciones.

Estructura general del tracto digestivo

La capa interna es la **mucosa**, que en todas las secciones del tracto digestivo se compone de un revestimiento epitelial interno, o **lámina epitelial**, y una capa subyacente de sostén de tejido conectivo laxo, con células abundantes, o **lámina propia** (Fig. 18-1). En el canal alimentario, es decir desde el esófago hasta el ano, también se encuentra una capa de músculo liso, la **lámina muscular de la mucosa**, que conforma la capa más profunda de la mucosa.

La **submucosa** es una capa de tejido conectivo ubicada por debajo de la mucosa en todo el tubo digestivo, salvo en parte de la boca y las fauces. La submucosa varía en densidad, pero es relativamente laxa; fija la mucosa a las capas subyacentes, pero al mismo tiempo le permite cierta movilidad respecto de las estructuras más profundas.

Un grueso estrato de músculo liso, la **capa muscular**, rodea la submucosa en casi todo el tracto digestivo, salvo en ciertas partes de la boca, la faringe y el esófago, donde en cambio se encuentra tejido muscular esquelético estriado.

Una capa externa de tejido conectivo, la **adventicia**, fija la faringe, el esófago y el recto al medio circundante, mientras que la superficie externa del estómago y el intestino (salvo el recto) está revestida en todo o en parte por el **peritoneo**. Esta membrana serosa, también denominada **capa serosa**, está compuesta por epitelio simple plano, o mesotelio, con tejido conectivo submesotelial subyacente: la capa subserosa.

Boca

La **boca** (gr. *stoma*) es la primera porción del tracto digestivo y también puede actuar como vía respiratoria, por ejemplo, al hablar.

Cavidad bucal

La **cavidad bucal** es un espacio irregular que se extiende desde los labios hacia atrás, hasta los pilares anteriores de las fauces, donde se continúa con la orofaringe. Contiene los dientes, las encías y la mayor parte de la lengua. La cavidad bucal está revestida en su totalidad (salvo la superficie de los dientes) por la membrana mucosa oral, compuesta por epitelio estratificado plano y una lámina propia de tejido conectivo bastante laxo. En cambio, ciertas regiones carecen desubmucosa. El epitelio estratificado plano sufre queratinización (es decir, forma una capa córnea) alrededor de las partes de la cavidad bucal expuestas a notable acción mecánica: las encías, el paladar duro y la superficie dorsal de la lengua. En el resto de la cavidad bucal, se observa cierto aplanamiento de las células superficiales pero, a pesar de que contienen filamentos de queratina en el citoesqueleto, como es característico de las células epiteliales, estas células se exfolian en gran cantidad sin perder el núcleo de aspecto normal.

Labios y mejillas

En particular, la forma de los **labios** se debe al músculo estriado orbicular de la boca (Fig. 18-2). La superficie de los labios incluye la zona cutánea, la zona roja de transición y la mucosa oral. La *zona cutánea* está revestida por piel fina, en la que se encuentran folículos pilosos y glándulas sebáceas y sudoríparas. En la *parte roja* o **borde bermellón**, también hay epitelio córneo (muy delgado) pero sin pelos ni glándulas, salvo algunas glándulas sebáceas aisladas. Aquí, las papilas de tejido conectivo son muy altas y poseen vascularización abundante, y el color rojo de los labios se debe en su mayor parte a la sangre de esas papilas. El borde bermellón representa una *zona de transición cutaneomucosa* entre la piel y la membrana mucosa oral. La superficie interna o membrana mucosa oral presenta epitelio no queratinizado con papilas de tejido conectivo más bajas, lo cual también es válido para las **mejillas**. En éstas y en los labios, se encuentra una submucosa que fija la membrana mucosa al músculo más profundo. Esto impide la formación de pliegues de la mucosa durante la masticación, por lo que es más difícil morderla. En la submucosa de los labios y las mejillas, existen pequeñas glándulas mucosas o mucoserosas mixtas.

Encías

Las encías presentan *epitelio queratinizado* con papilas de tejido conectivo altas muy vascularizadas, lo que les confiere color rosado. La lámina

booksmedicos.org

BOOK'S COPICENTRO USAC / 2016

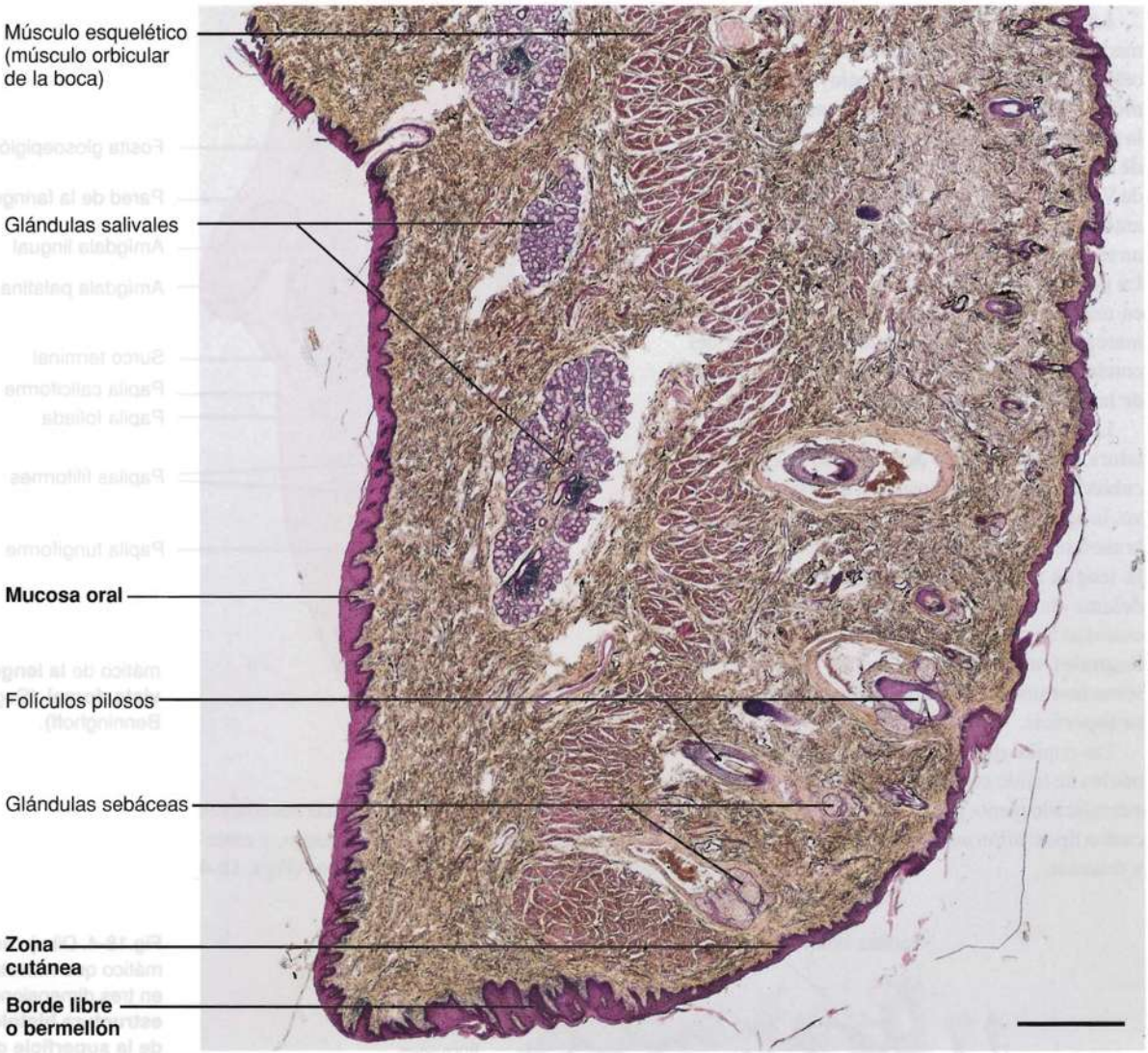

Fig. 18-2. Imagen con microscopia óptica de un **corte sagital a través de un labio**. Nótense las altas papilas de tejido conectivo en el borde bermellón (zona roja del labio). Corte teñido con hematoxilina-eosina. ×15. Barra: 1 mm.

propia contiene gruesas fibras colágenas que continúan en el periostio del hueso alveolar. No poseen submucosa ni glándulas.

Paladar

En el **paladar duro**, el *epitelio es queratinizado* con papilas altas. En la línea media correspondiente al rafe palatino falta la submucosa, que fija la mucosa al periostio del paladar duro. La submucosa contiene numerosas glándulas mucosas, sobre todo en la parte posterior.

En la superficie bucal, el **paladar blando** está revestido por *epitelio estratificado plano no queratinizado*, que en la superficie faríngea se transforma en *epitelio seudoestratificado cilíndrico ciliado* (epitelio de las vías respiratorias). La submucosa contiene glándulas mucosas en la porción bucal y mucoserosas mixtas en la porción faríngea. La parte principal del paladar blando está formada por músculo esquelético estriado.

Lengua

La **lengua** (gr. *glossa*) es un órgano muscular ubicado en el piso de la cavidad bucal. Contribuye a sostener el alimento entre los dientes durante la masticación y desempeña un importante papel en la deglución y la articulación de los sonidos del habla. Por último, el sentido del gusto está localizado en la lengua, en particular en la parte posterior.

BOOK'S COPICENTRO USAC / 2016

booksmedicos.org

La masa principal de la lengua está conformada por músculo esquelético con numerosas células adiposas. La lengua incluye una porción móvil, el **cuerpo de la lengua**, y una porción fija, la **raíz de la lengua**. La superficie dorsal o **dorso de la lengua** está dividida por un surco con forma de V, el **surco terminal** (Fig. 18-3), en dos tercios anteriores, orientados hacia la cavidad bucal, y un tercio posterior, orientado hacia la orofaringe. La punta de la V se dirige hacia atrás y termina en una pequeña cavidad, el **foramen ciego**, que marca el sitio de crecimiento endodérmico del conducto tirogloso, donde se origina el primordio de la glándula tiroides.

La membrana mucosa está fijada a la musculatura, que en el dorso de la lengua se encuentra cubierta por una condensación de tejido conectivo, la **aponeurosis lingual**, en la que se insertan la membrana mucosa y el músculo. El dorso de la lengua tiene un aspecto característico; por delante del surco terminal, aparece una gran cantidad de prominencias pequeñas, las **papilas linguales**, mientras que la raíz de la lengua presenta prominencias más grandes e irregulares en su superficie.

Las papilas de la lengua están formadas por un núcleo de tejido conectivo recubierto por epitelio estratificado plano; por su aspecto, se clasifican en cuatro tipos: *filiformes, fungiformes, caliciformes* y *foliadas*.

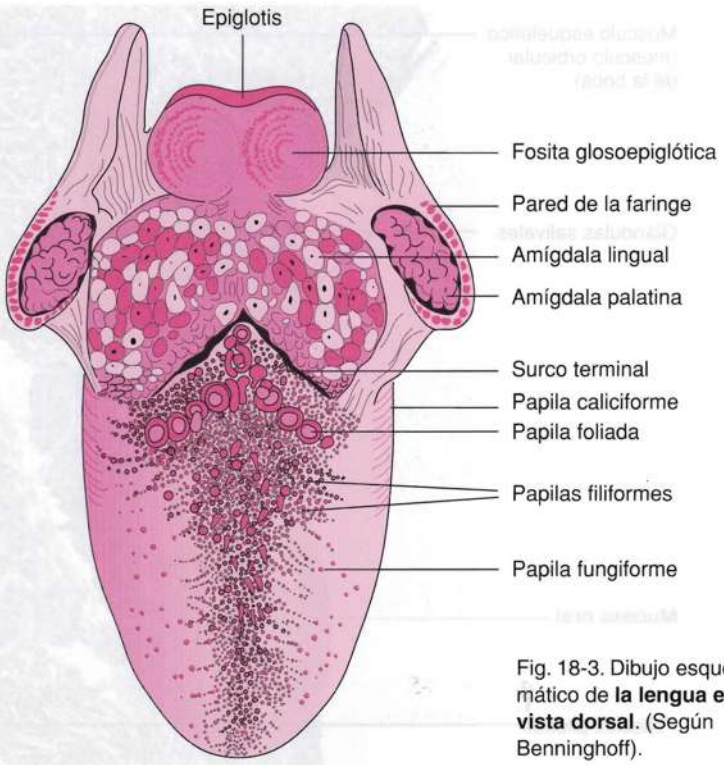

Fig. 18-3. Dibujo esquemático de **la lengua en vista dorsal**. (Según Benninghoff).

Las **papilas filiformes** son las más abundantes y pequeñas, con unos 2-3 mm de largo, y extremos ahusados y dirigidos hacia atrás (Figs. 18-4

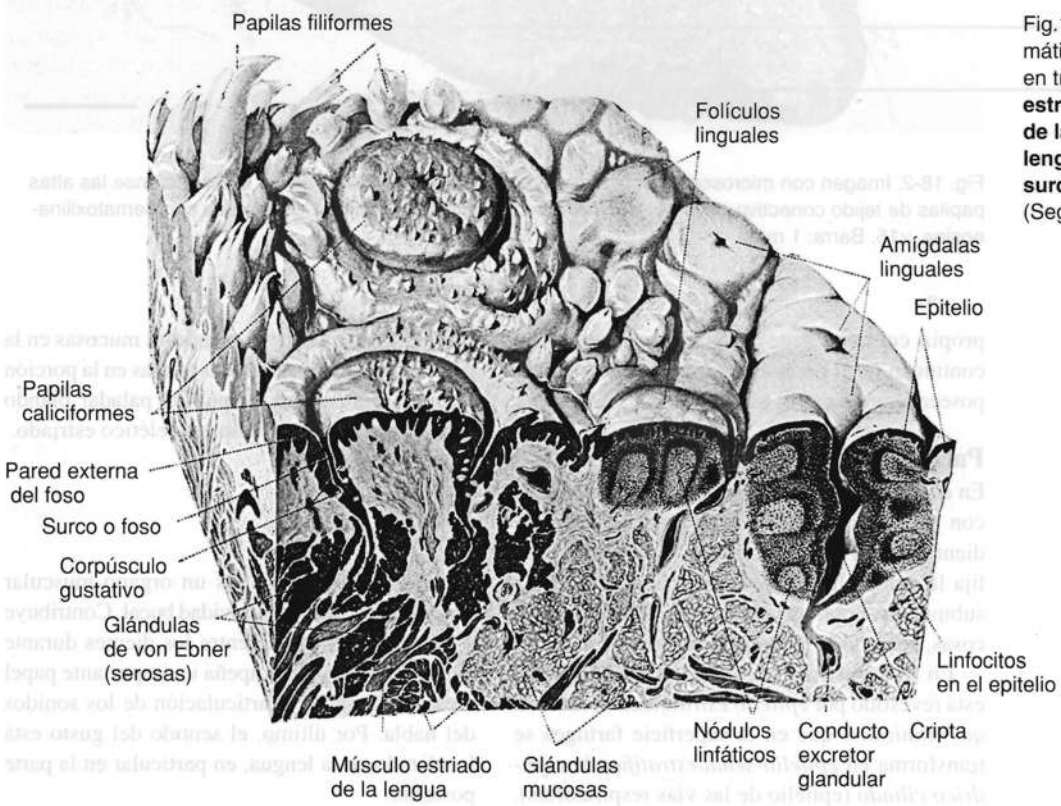

Fig.18-4. Dibujo esquemático que muestra en tres dimensiones la **estructura histológica de la superficie de la lengua a la altura del surco terminal**. (Según Braus).

BOOK'S COPICENTRO USAC / 2016

booksmedicos.org

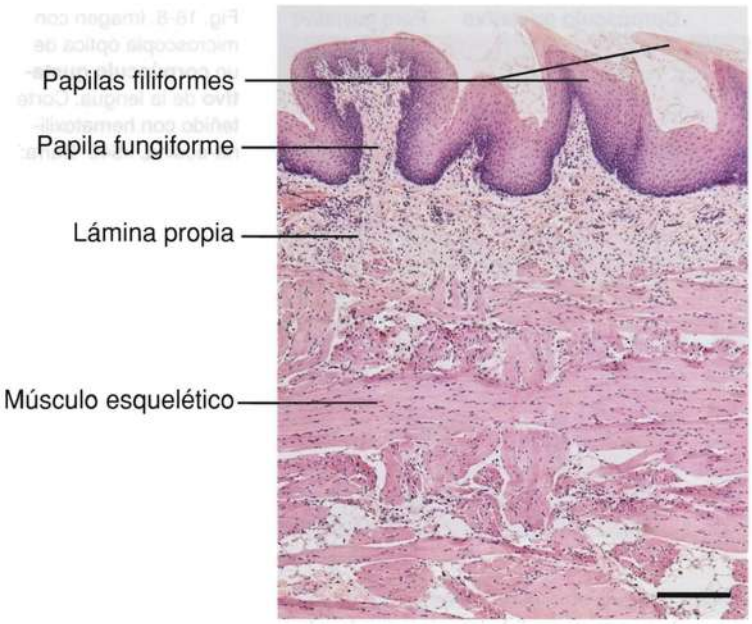

Fig. 18-5. Imagen con microscopia óptica de **una papila fungiforme y dos filiformes en el dorso de la lengua**. Corte teñido con hematoxilina-eosina. ×45. Barra: 200 µm.

y 18-5). El epitelio queratinizado de las papilas filiformes confiere a la lengua su color grisáceo. En el caso de enfermedades infecciosas, por ejemplo, las escamas cornificadas se eliminan con mayor lentitud, y una mezcla de estas células y bacterias se deposita sobre la lengua como una cubierta gris clara.

Las **papilas fungiformes** (lat. *fungus,* hongo) aparecen aisladas y a espacios regulares, dispersas entre las papilas filiformes y en número mucho menor (Fig. 18-3). Por su forma se asemejan a hongos o setas, con una parte superior redondeada más ancha y una parte basal más angosta (Fig. 18-5). El núcleo de tejido conectivo es muy vascularizado, y el epitelio es más delgado debido a la menor queratinización, por lo que las papilas son rojas. En el epitelio de la parte superior de la papila, es posible encontrar corpúsculos gustativos aislados.

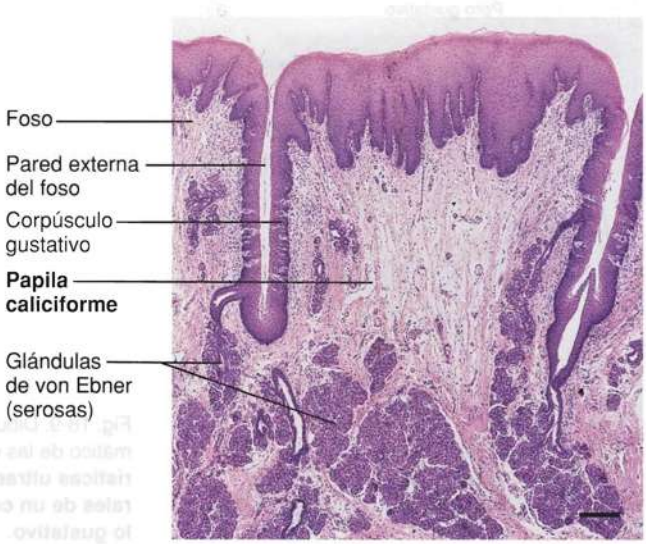

Fig. 18-6. Imagen con microscopia óptica de **una papila caliciforme en el dorso de la lengua**. Corte teñido con hematoxilina-eosina. ×30. Barra: 200 µm.

Por lo general, las **papilas caliciformes** o circunvaladas se encuentran ubicadas en hilera por delante de las ramas divergentes del surco terminal con forma de V (Fig. 18-3). En los seres humanos, hay unas 10 papilas caliciformes que son las más grandes de la lengua y *están deprimidas respecto de la superficie lingual* y rodeadas por un surco o foso poco profundo (lat. *vallum,* foso) (Figs. 18-4 y 18-6). El epitelio no es queratinizado, y sobre la superficie orientada hacia el foso se encuentran numerosos corpúsculos gustativos (véase más adelante). En el fondo del surco, desembocan conductos excretores de glándulas serosas: las **glándulas de von Ebner**.

Las **papilas foliadas** (lat. *folia,* hoja) están ubicadas en la parte posterior de la lengua, sobre los bordes laterales, cerca del surco terminal (Fig. 18-3); en los seres humanos, se distinguen con mayor claridad en la infancia. En los bordes de las papilas foliadas hay numerosos corpúsculos gustativos (Fig. 18-7).

Los **corpúsculos gustativos** se encuentran en todas las papilas, salvo las filiformes, y también en el paladar, los arcos palatogloso y palatofaríngeo y la faringe. En los seres humanos, se encuentran en mayor número en la parte posterior de la lengua, en particular en el surco que rodea las papilas caliciformes, donde hay unos 250 corpúsculos gustativos en cada papila. Los niños tienen más papilas que los adultos, por ejemplo en la faringe y las fauces, y en la mucosa de las mejillas.

En los cortes histológicos los corpúsculos gustativos se distinguen como cuerpos ovales o alargados claros que se extienden perpendiculares a la membrana basal hasta el **poro gustativo**, una pequeña cavidad de unos 2 µm de ancho en la superficie del epitelio estratificado plano (Figs. 18-8 y 18-9). El corpúsculo gustativo mide unos 70 µm de alto, 40 µm diámetro y se compone de unas 50 células alargadas, dispuestas como las catáfilas de una cebolla, y sus extremos apicales convergen hacia el poro gustativo. Mediante observaciones con microscopia electrónica (Fig. 18-9), se han descrito diversos tipos ce-

BOOK'S COPICENTRO USAC / 2016

booksmedicos.org

Fig. 18-7. Imagen con microscopia óptica de una **papila foliada** de la lengua de un conejo. Nótese el característico núcleo de tejido conectivo, dividido en tres partes como una flor de lis, y los numerosos corpúsculos gustativos. Corte teñido con hematoxilina-eosina. ×165. Barra: 50 µm.

lulares en distintas especies de mamíferos, con mayor frecuencia en conejo y ratón, pero con grandes variaciones entre especies. En general, se identifican cuatro tipos celulares (Fig. 18-9) que posiblemente sean distintos estadios evolutivos de un tipo celular a otro. Las **células basales** son las células madre proliferativas que sufren mitosis. Sus descendientes se diferencian en **células oscuras**, que a su vez se diferencianlo hacen en **células intermedias**, para terminar al final como **células claras**. Las células oscuras, intermedias y claras poseen microvellosidades apicales que se proyectan a una cavidad llena de glucoproteína, justo por debajo de los poros gustativos. Las porciones del cuello de las células, ubicadas inmediatamente por debajo del poro, se relacionan mediante contactos oclusivos, y sólo la parte orientada hacia el poro se expone a las sustancias estimuladoras del gusto denominadas **sustancias sápidas**. La vida media de las células gustativas es de solo unos 10 días; después son eliminadas las células más diferenciadas, posiblemente mediante fagocitosis por macrófagos. Cada corpúsculo gustativo es inervado por gran cantidad de fibras nerviosas aferentes, cada una de las cuales inerva unos 5 corpúsculos gustativos. Si se seccionan las fibras nerviosas, el corpúsculo se degenera y desaparece. Si las fibras nerviosas se regeneran, vuelve a formarse el corpúsculo gustativo a partir de las células basales.

Sobre la base de estudios neuropsicológicos, es tradicional considerar cuatro calidades primarias de sabor: salado, ácido, dulce y amargo. Los diversos

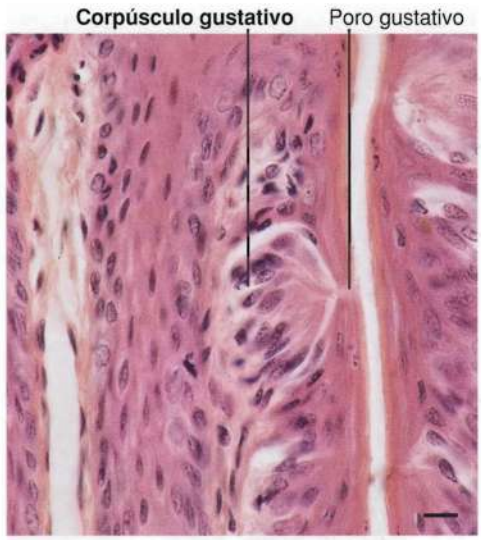

Fig. 18-8. Imagen con microscopia óptica de un **corpúsculo gustativo** de la lengua. Corte teñido con hematoxilina-eosina. ×540. Barra: 10 µm.

sabores que pueden captarse se basan en combinaciones de esas cuatro calidades primarias de sabor. Sin embargo, los corpúsculos gustativos individuales no están especializados para una única calidad primaria de sabor, dado que muchos corpúsculos gustativos reaccionan con más de uno y, en ocasiones, con los cuatro tipos de sabor. Pero la reacción frente a las calidades primarias de sabor individuales tiene intensidad diferente en distintos corpúsculos gustativos, lo cual proporciona la capacidad de discriminar entre salado, ácido, dulce y amargo.

Además de las cuatro calidades de sabor tradicionales, se han descrito otras, entre ellas, el "sabor metálico" y *umani* (jap. sabor agradable). Por ejemplo, el sabor "agradable" de umani se genera por la estimulación con glutamato ("el tercer condimento") y otros aminoácidos, además de péptidos pequeños. El glutamato se encuentra en concentración particularmente elevada en la leche

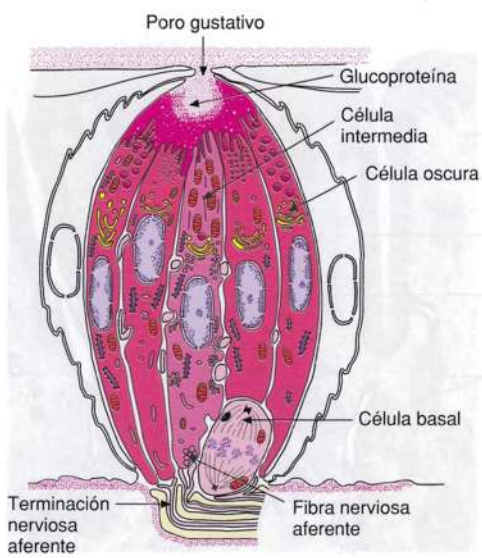

Fig. 18-9. Dibujo esquemático de las **características ultraestructurales de un corpúsculo gustativo**.

BOOK'S COPICENTRO USAC / 2016

booksmedicos.org

materna. El nombre umani se debe a que el sabor predomina en ciertos tipos de peces japoneses secos y otras especialidades culinarias niponas.

Es tradicional considerar que la secreción acuosa de las glándulas serosas de von Ebner tiene por finalidad "enjuagar" los corpúsculos gustativos a fin de prepararlos para la reacción ante un sabor nuevo. Sin embargo, las glándulas de von Ebner también secretan pequeños péptidos pertenecientes a la familia de las *lipocalinas*, capaces de fijar moléculas desencadenantes de sabor. Por último, cabe destacar que gran parte de la "experiencia del sabor" de una comida es mediada por el sentido del olfato.

Amígdala lingual. La superficie abovedada detrás del surco terminal cubre un cúmulo de folículos linfáticos, denominado en conjunto amígdala lingual (que se describe junto con las demás amígdalas, pág. 471).

Glándulas linguales. En la lengua se encuentran tres tipos principales de glándulas. La **glándula lingual anterior** es un grupo apareado de glándulas mixtas ubicadas en la cara ventral cerca de la punta de la lengua, donde desembocan los conductos excretores. Como se mencionó, las **glándulas de von Ebner** (también denominadas glándulas linguales posteriores profundas) constituyen un grupo de glándulas serosas situadas cerca de las papilas caliciformes, en cuyo foso desembocan los conductos excretores (Fig. 18-6). Son más numerosas las **glándulas linguales posteriores**, mucosas, ubicadas cerca de las amígdalas linguales, en cuyas criptas desembocan los conductos excretores.

Glándulas salivales

La **saliva** es una secreción mixta producida por numerosas glándulas salivales grandes y pequeñas que desembocan todas en la cavidad bucal. Las *glándulas salivales pequeñas* están ubicadas en la mucosa o la submucosa de la cavidad bucal, en los labios, las mejillas, la lengua (donde se extienden hasta el músculo), además de las fauces, y reciben la denominación según su ubicación (véase antes). Las *glándulas salivales grandes* están representadas por tres glándulas pares, de las cuales las **sublinguales** se ubican en la profundidad del tejido conectivo de la cavidad bucal, mientras que las **parótidas** y las **submandibulares** se encuentran por fuera de dicha cavidad y se relacionan con la mucosa a través de largos conductos excretores.

La saliva es un líquido incoloro de consistencia acuosa o mucosa. El ser humano produce alrededor de un litro de saliva por día, del cual la mayor parte proviene de las tres glándulas salivales grandes. La saliva es una solución de proteínas, glucoproteínas, hidratos de carbono y electrolitos, y contiene células epiteliales planas descamadas y leucocitos. El pH es de alrededor de 7, pero se acerca a 8 cuando se intensifica la secreción salival. La saliva contiene las enzimas **ptialina** (una alfa amilasa) que escinde el almidón y **lipasa lingual** (secretada por las glándulas de von Ebner), de importancia para el desdoblamiento de la grasa de la leche. El contenido de mucina, el muco de la saliva, varía con las contribuciones de las distintas glándulas salivales a la saliva. También hay **inmunoglobulina A (IgA)** secretada por las numerosas células plasmáticas del tejido conectivo intersticial de las glándulas salivales. Además, la saliva contiene **defensinas** (véase intestino delgado, pág. 488) y pequeñas cantidades de **lisozima**, ambas de acción inhibidora directa sobre el microbioma de la boca, y **lactoferrina**, que fija hierro y así inhibe en forma indirecta el desarrollo de las bacterias que requieren de este mineral. La saliva también contiene **factores de crecimiento** (por ejemplo, EGF, ing. *epidermal growth factor*, factor de crecimiento epidérmico) que contribuyen a la rápida cicatrización de las posibles lesiones de la mucosa. Por último, en la saliva se encuentra la glucoproteína **haptocorrina**, que fija la vitamina B_{12} del mismo modo que el "factor intrínseco" (véase estómago, pág. 478).

Tanto para las glándulas salivales grandes como para las pequeñas, la regulación de la secreción de saliva depende exclusivamente de su inervación. Cada una de las glándulas salivales grandes recibe inervación simpática y parasimpática. La secreción es estimulada en forma refleja por la acción sobre los corpúsculos gustativos y los nervios sensitivos comunes de la membrana mucosa de la boca, y por vía indirecta por determinados estímulos psíquicos u olfatorios (aroma) como consecuencia de reflejos condicionados (el solo pensamiento de alimento puede "hacer agua la boca").

Las funciones de la saliva incluyen mantener húmedas y lisas las mucosas (importante para la función del habla), ablandar los alimentos y actuar como lubricantes debido al contenido de mucina, por lo que se deglute mejor el alimento. A la digestión inicial de los hidratos de carbono por la amilasa, le sigue un corto período en el estómago antes de que el medio ácido inhiba la acción de la enzima. En cambio, la lipasa lingual puede continuar la degradación de los lípidos en el estómago debido a su pH ácido de acción óptima (es más activa en medio ácido). Se cree que esto tiene gran importancia en lactantes, que sólo secretan escasa cantidad de lipasa pancreática (véase páncreas, pág. 497). Por último, la saliva juega un papel importante contra las infecciones, dado que elimina restos alimenticios y celulares, además de bacterias, y por el contenido de IgA, defensinas, lisozima y lactoferrina.

BOOK'S COPICENTRO USAC / 2016

booksmedicos.org

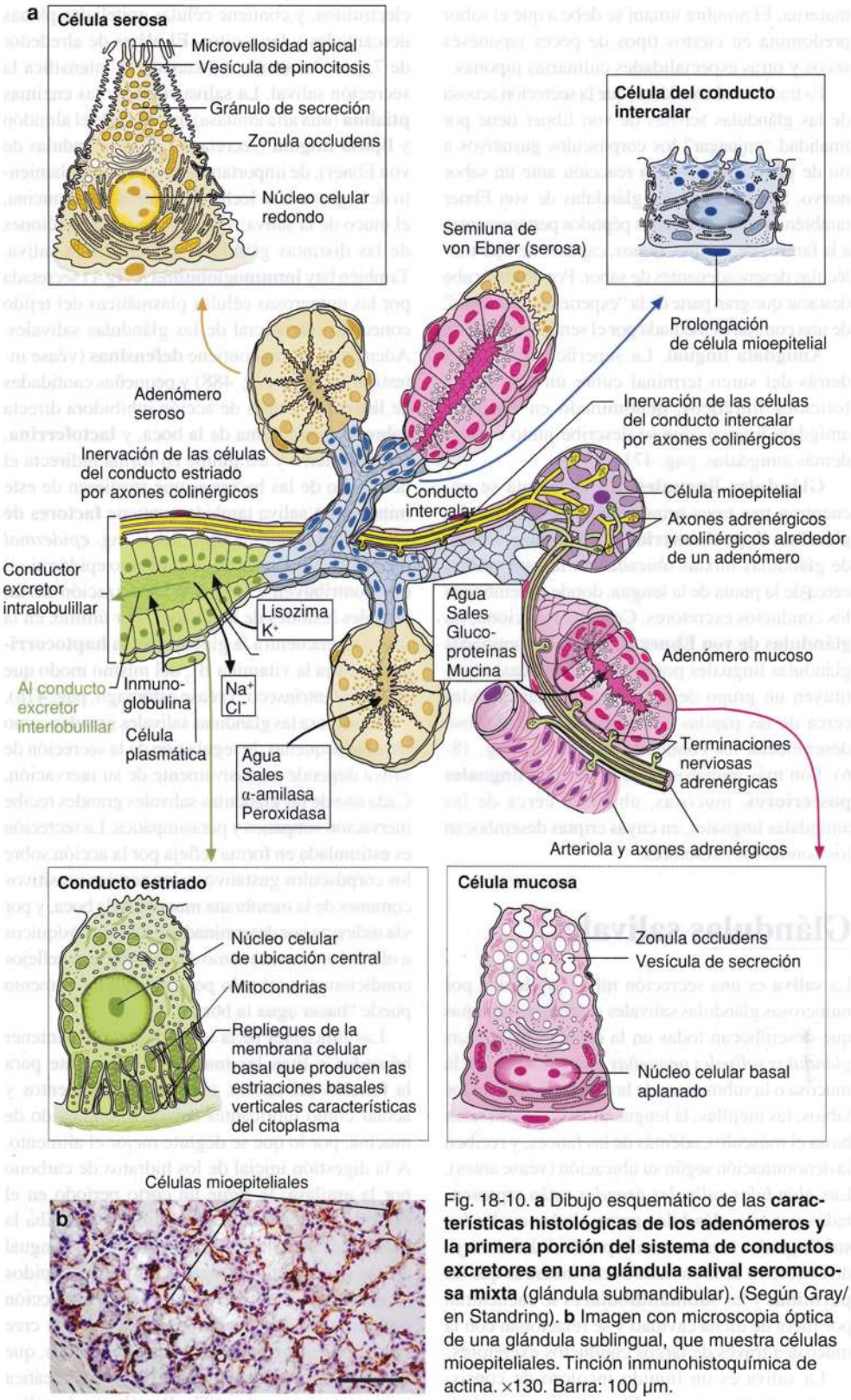

Fig. 18-10. **a** Dibujo esquemático de las **características histológicas de los adenómeros y la primera porción del sistema de conductos excretores en una glándula salival seromucosa mixta** (glándula submandibular). (Según Gray/en Standring). **b** Imagen con microscopia óptica de una glándula sublingual, que muestra células mioepiteliales. Tinción inmunohistoquímica de actina. ×130. Barra: 100 µm.

BOOK'S COPICENTRO USAC / 2016

booksmedicos.org

Características histológicas de las glándulas salivales

Todas las glándulas salivales están compuestas por células glandulares serosas y mucosas, y de acuerdo con el contenido de estos dos tipos celulares, pueden clasificarse en tres categorías (véase la Fig. 7-10, pág. 189). Las **glándulas serosas** contienen sólo células glandulares serosas y secretan saliva fluida que contiene ptialina pero carece de mucina. Las **glándulas mucosas** sólo contienen células glandulares mucosas y secretan mucina bastante viscosa. Las **glándulas mixtas** contienen células mucosas y serosas, la secreción es viscosa e incluye mucina y ptialina. La cantidad relativa de los dos tipos de células glandulares es muy variable. En las glándulas con predominio seroso, se encuentran adenómeros serosos y otras porciones secretoras compuestas por células serosas y mucosas. En las glándulas con predominio mucoso, a menudo las células serosas están desplazadas hacia el extremo ciego del adenómero, donde forman pequeños grupos de semilunas muy teñidas, las **semilunas de von Ebner** (Fig. 18-10a). Como se mencionó en el Capítulo 7 (pág. 190), se cree que son un artefacto de fijación, dado que las células serosas de los tejidos con fijación óptima se distinguen diseminadas entre las células mucosas (véase la Fig. 7-13). Es posible que las células mucosas de las glándulas mixtas se desarrollen por diferenciación de las células de los conductos intercalares (los conductos excretores más pequeños, véase más adelante).

Las características más generales de una glándula exocrina, entre ellas la relación entre la estroma de tejido conectivo y el parénquima, y la división de la glándula en lóbulos y lobulillos se describieron en el Capítulo 7.

Las **células mioepiteliales** (células en cesta) son contráctiles y se encuentran en todas las glándulas salivales de la boca. Se localizan entre la lámina basal y las células glandulares de las porciones secretoras o entre la lámina basal y las células de los conductos del sistema de conductos excretores (Figs. 18-10a y 18-10b). Son células aplanadas con largas prolongaciones citoplasmáticas ramificadas que rodean la porción secretora del mismo modo que se rodea una esfera con la mano, mientras que las células del sistema de conductos excretores son alargadas en el sentido del conducto. Por lo general, en los cortes histológicos sólo se observa el núcleo aplanado (Figs. 18-10b y 18-12). Desde el punto de vista ultraestructural, en las prolongaciones se distinguen numerosos filamentos de actina similares a los de las células musculares. Las células mioepiteliales están unidas mediante desmosomas a las células secretoras o las células del sistema de conductos. Las células son estimuladas por fibras nerviosas simpáticas y parasimpáticas y contribuyen al vaciamiento de la secreción por contracción de las prolongaciones, igual que las células mioepiteliales de las glándulas sudoríparas y la glándula mamaria.

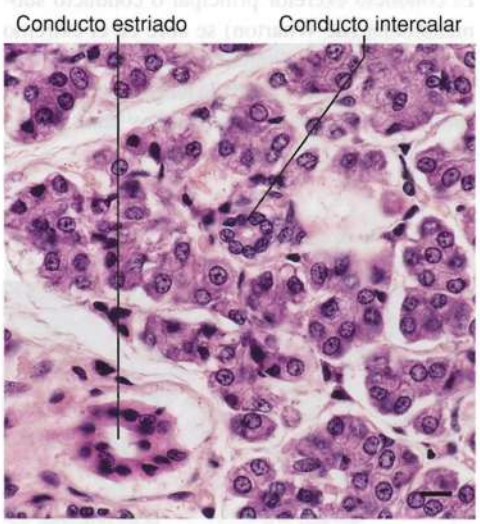

Fig. 18-11. Imagen con microscopia óptica de un **conducto intercalar** y un **conducto estriado** (conducto salival) de la glándula parótida. Nótese que los núcleos del epitelio del conducto intercalar son bastante más pequeños que los núcleos de las células glandulares en los ácinos serosos circundantes. Corte teñido con hematoxilina-eosina. ×440. Barra: 20 µm.

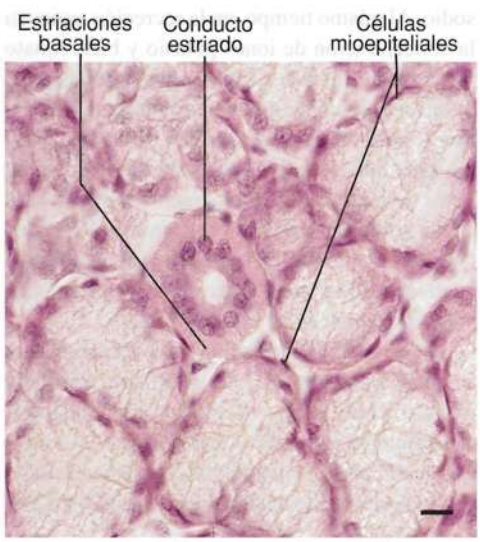

Fig. 18-12. Imagen con microscopia óptica de un **conducto estriado** en la glándula sublingual. Nótese la localización casi apical de los núcleos y las características estriaciones verticales en el citoplasma de la región más basal a los núcleos. Corte teñido con hematoxilina-eosina. ×440. Barra: 20 µm.

BOOK'S COPICENTRO USAC / 2016

booksmedicos.org

Sistema de conductos excretores. Las primeras porciones se denominan **conductos intercalares** (Fig. 18-10a) y son tubos muy pequeños con epitelio simple cúbico bajo (Fig. 18-11), en cuyas células el núcleo ocupa casi todo el citoplasma. Los conductos intercalares son intralobulillares y se continúan en los **conductos estriados** o **salivales**, también intralobulillares, con epitelio simple cilíndrico muy eosinófilo (Fig. 18-12). Los conductos intercalares y los conductos salivales se encuentran sobre todo en la glándula parótida y la submandibular (secreción serosa; conducto excretor largo), mientras que en la glándula sublingual (secreción mucosa; conducto excretor corto) sólo se encuentran conductos salivales.

Mediante microscopia óptica, en la parte basal de las células del conducto salival se adivinan estriaciones paralelas, perpendiculares a la membrana basal (Fig. 18-10a). Mediante microscopia electrónica, se observa que las estriaciones se deben a la presencia de mitocondrias alargadas, orientadas en sentido perpendicular a la lámina basal, que desplazan el núcleo a una posición central o apical. La orientación de las mitocondrias es causada por profundos repliegues de la membrana celular basal, al igual que en los túbulos proximales y distales renales (véase la Fig. 3-37, pág. 96). La semejanza estructural con los túbulos renales concuerda con el hecho de que la secreción primaria se torna hipotónica durante el pasaje a través de los conductos salivales debido a que hay reabsorción retrógrada activa de iones sodio. Al mismo tiempo, en la secreción aumenta la concentración de iones potasio y bicarbonato por secreción activa, mientras que los iones cloro se intercambian por iones bicarbonato o se difunden al interior de las células por difusión pasiva. Al igual que en los riñones, este intercambio de iones se incrementa notablemente por la acción de la hormona corticosuprarrenal aldosterona (véase el Capítulo 21). Las células epiteliales del conducto salival también secretan IgA y lisosoma, entre otras moléculas (Fig. 18-10a).

Desde los conductos salivales, la secreción pasa a conductos excretores interlobulillares de mayor tamaño (véase la Fig. 18-14) con epitelio simple cilíndrico primero, que se transforma en seudoestratificado para terminar como estratificado en el conducto de excreción principal a la cavidad bucal.

Grandes glándulas salivales pares

La **glándula parótida** es una glándula tubuloacinosa que es sólo serosa en el ser humano (Fig. 18-11). Es la glándula salival de mayor tamaño de la boca. Está rodeada por una gruesa cápsula de tejido conectivo, desde donde parten tabiques hacia el interior de la glándula que la dividen en finos lobulillos (Fig. 18-13). El conducto excretor

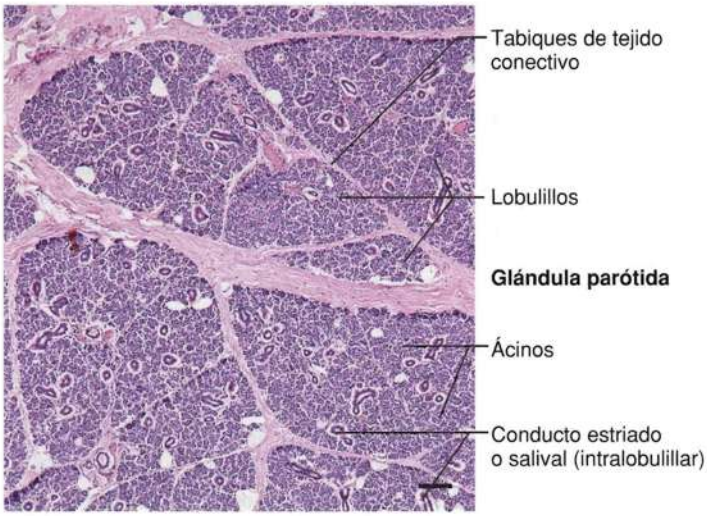

Fig. 18-13. Imagen con microscopia óptica de un sector de la **glándula parótida**, que muestra la característica división en lobulillos. Corte teñido con hematoxilina-eosina. ×45. Barra: 200 µm.

principal o conducto parotídeo (de Stenon) desemboca en el vestíbulo de la boca, sobre la papila parotídea frente al segundo molar superior. La glándula parótida puede ser asiento de **parotiditis epidémica**.

La **glándula submandibular** es una glándula tubuloacinosa que en los seres humanos es mixta, con predominio de células serosas, por lo que también se considera seromucosa (Fig. 18-14). El conducto excretor principal o conducto submandibular (de Wharton) se abre en el extremo de la carúncula sublingual del piso de la cavidad bucal, cerca del frenillo de la lengua. La glándula submandibular posee una cápsula y una estroma de tejido conectivo bien desarrolladas.

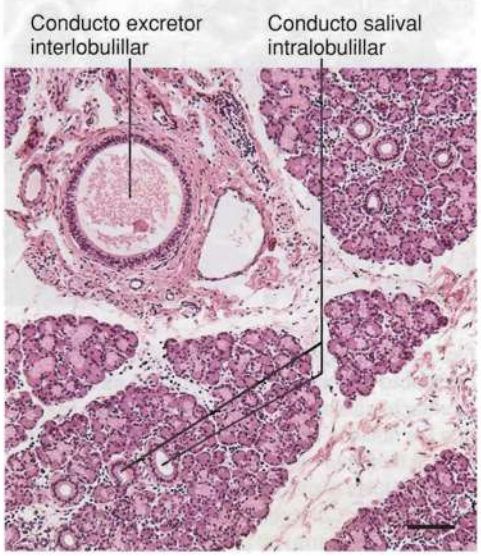

Fig. 18-14. Imagen con microscopia óptica de un **conducto excretor interlobulillar** mayor de la glándula submandibular. Corte teñido con hematoxilina-eosina. ×65. Barra: 100 µm.

BOOK'S COPICENTRO USAC / 2016

booksmedicos.org

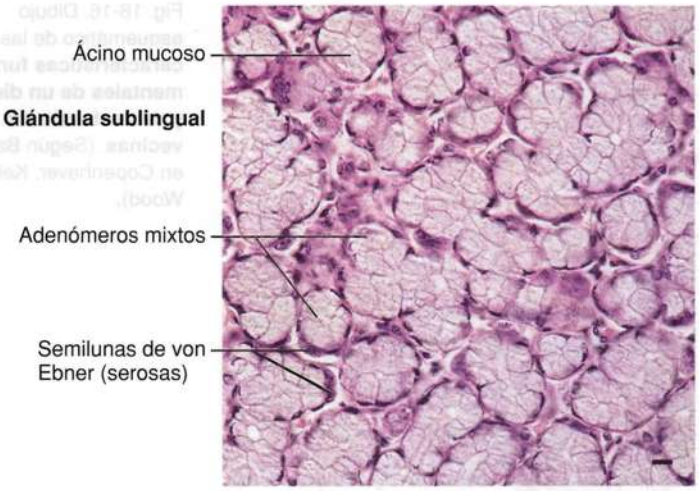

Fig. 18-15. Imagen con microscopia óptica de un sector de la **glándula sublingual**, que muestra el predominio del carácter mucoso de esta glándula seromucosa mixta. ×275. Barra: 20 µm.

La **glándula sublingual**, la más pequeña de las glándulas salivales "grandes", es una glándula tubuloacinosa y tubular. Es una glándula mixta, con predominio mucoso, por lo que también se describe como mucoserosa (Fig. 18-15); en su mayor parte, las escasas células serosas forman semilunas. La cápsula de tejido conectivo está poco desarrollada, pero la glándula presenta finas lobulaciones. Por lo general, se encuentran 10-12 conductos excretores sublinguales (de Rivinus), cada uno de los cuales se abre a un pliegue de la membrana mucosa, el pliegue sublingual. Un conducto excretor de mayor tamaño, el conducto sublingual principal (de Bartholin), desemboca en la carúncula sublingual junto con el conducto submandibular.

Dientes

Por medio de los dientes, se corta el alimento en trozos adecuados que se desmenuzan durante la masticación. Además de esta función vital para la digestión, los dientes son importantes para el habla.

En los seres humanos se desarrollan dos juegos diferentes de dientes: los de leche o **dientes deciduos** (lat. *decido*, caer) de la primera dentición y los perennes o **dientes permanentes** de la segunda dentición. En esencia, las características histológicas de los dientes de leche y los permanentes son iguales.

Cada diente se compone de la **corona dental**, la parte visible recubierta por esmalte que emerge de la encía, y la **raíz dental,** que permanece incrustada en la fosa dental o alvéolo, en el hueso maxilar o mandibular (Fig. 18-16). La transición entre la corona y la raíz se denomina **cuello del diente,** donde el esmalte se adelgaza hacia la raíz. La **cavidad pulpar** es el espacio en el interior del diente que contiene delgadas ramificaciones vasculares y nerviosas incluidas en tejido conectivo laxo, denominado en conjunto **pulpa dental**. La cavidad pulpar de la corona emite una prolongación en cada raíz, en la forma de un conducto radicular que se abre en el **ápex de la raíz** a través de un delgado **foramen apical**, por el que ingresan los vasos sanguíneos y los nervios.

El *tejido dental duro* está compuesto por *dentina, esmalte* y *cemento* (Fig. 18-16). La **dentina** representa la mayor parte del diente y rodea la cavidad pulpar. La dentina es más gruesa en la corona, donde está recubierta por **esmalte**, que varía en espesor desde 2,5 mm en el borde cortante hasta 0 en la transición entre el cemento y el esmalte. Este último es transparente y presenta una tonalidad blanco azulada. La dentina es de color amarillo claro, por lo que el diente es amarillento salvo en el borde cortante, donde predomina el color blanco azulado claro del esmalte. En la zona correspondiente a la raíz, la dentina está recubierta por una delgada capa de **cemento**.

El *tejido dental blando* comprende la *pulpa*, el *periodonto* y la *encía*. La **pulpa** ocupa la cavidad del diente (cavidad pulpar), mientras que el **periodonto** fija la raíz a la cavidad alveolar. La **encía** es la parte de la membrana mucosa oral que recubre el hueso alveolar en la parte más cercana a la corona dental, por lo que rodea al diente. A continuación se describirán la histogénesis y las características histológicas en una misma sección, lo que facilita mucho su entendimiento.

Histogénesis y características histológicas de los dientes

El desarrollo del diente comienza con un engrosamiento con forma de herradura en el epitelio del primordio embrionario de los maxilares y la mandíbula, a comienzos de la séptima semana de vida intrauterina. Rápidamente, el engrosamiento forma dos crestas, de las cuales la externa (cresta vestibular) da origen al vestíbulo bucal, mientras que la interna o **lámina dental**, más cercana a la lengua, da origen a los dientes.

El epitelio de la lámina dental prolifera en regiones localizadas y forma varios engrosamientos redondos o alargados, los **botones**, **brotes** o **gérmenes dentales** (Fig. 18-17), que se extienden hacia el mesénquima subyacente y representan el comienzo del desarrollo de los dientes deciduos. Los brotes dentales se invaginan en el mesénquima, que penetra en la invaginación y se denomina **papila dental** (Fig. 18-18), de donde se desarrollarán la dentina y la pulpa. En la invaginación, el germen dental epitelial adopta gradualmente la forma de casquete y se designa como **órgano del**

BOOK'S COPICENTRO USAC / 2016

booksmedicos.org

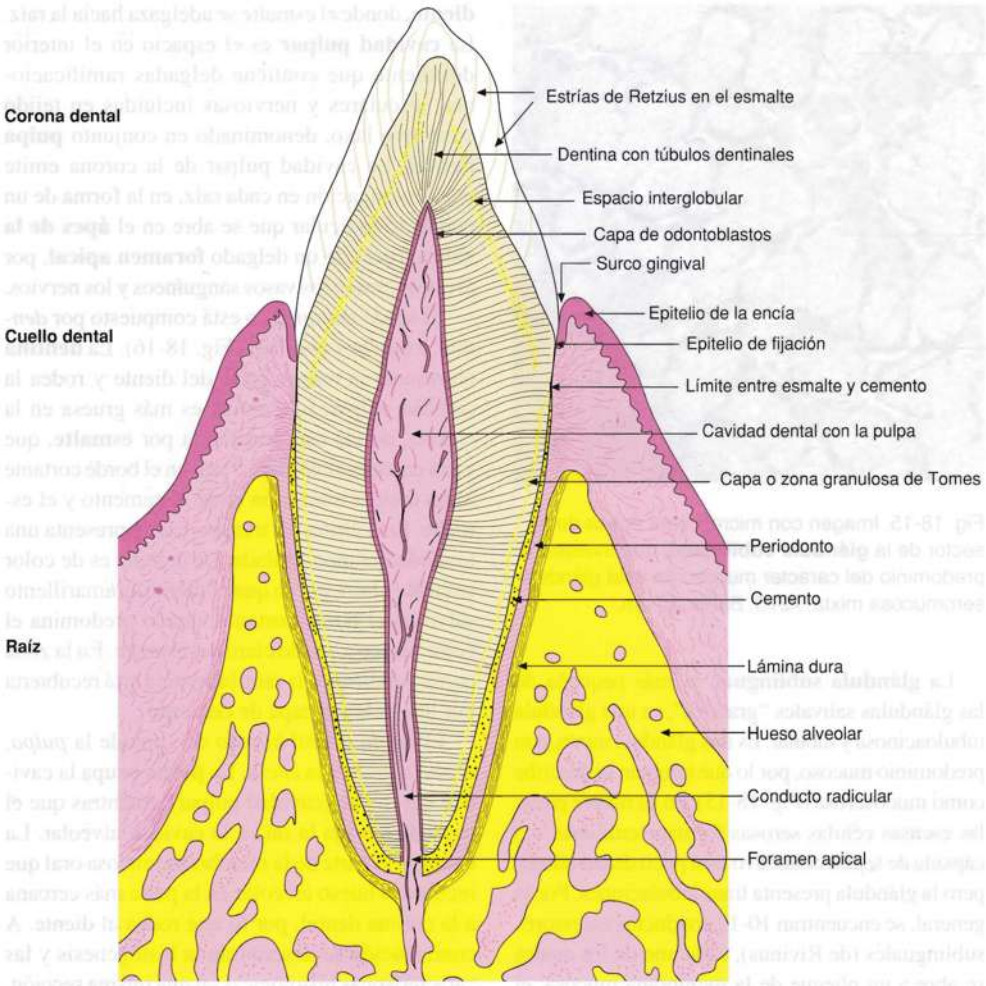

Fig. 18-16. Dibujo esquemático de las **características fundamentales de un diente y sus estructuras vecinas**. (Según Bailey, en Copenhaver, Kelly y Wood).

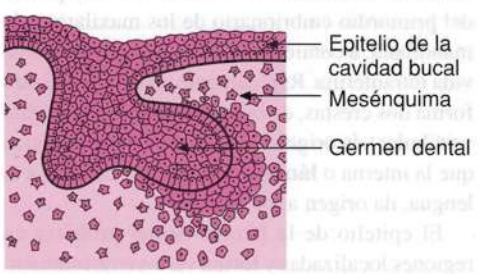

Fig. 18-17. Dibujo esquemático del **primordio de un diente en la etapa de germen dental**. (Según Pindborg y Matthiessen).

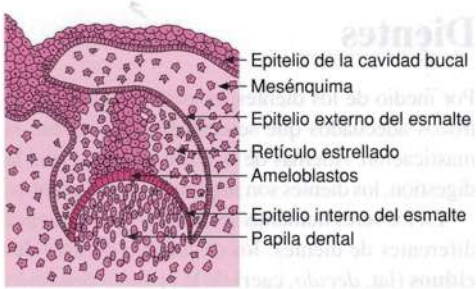

Fig. 18-18. Dibujo esquemático del **primordio de un diente en la etapa de casquete**. (Según Pindborg y Matthiessen).

BOOK'S COPICENTRO USAC / 2016

booksmedicos.org

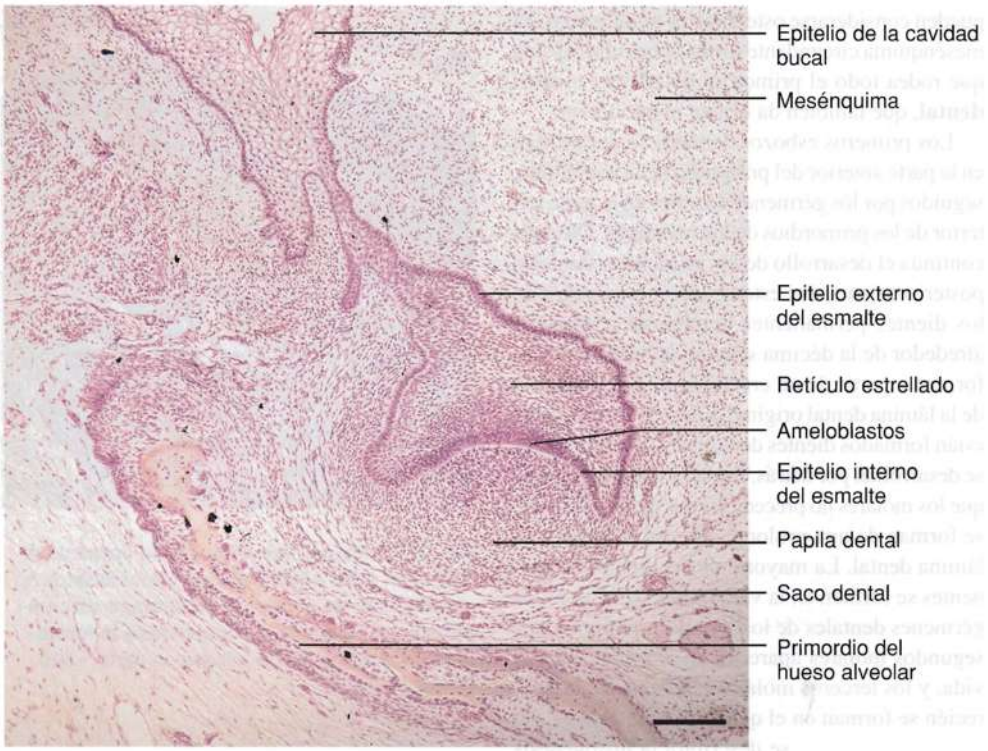

Fig. 18-19. Imagen con microscopia óptica del **primodio de un diente en la etapa de casquete**. Corte teñido con hematoxilina-eosina. ×100. Barra: 100 µm.

esmalte, pues da origen al esmalte. Este estadio evolutivo, con el órgano del esmalte con forma de casquete, se denomina **etapa de casquete** (Fig. 18-19). La capa celular externa del órgano del esmalte se llama ahora epitelio externo del esmalte, mientras que la capa interna se designa como epitelio interno del esmalte. Las células epiteliales del interior del órgano del esmalte están separadas por una sustancia intercelular compuesta por glucosaminoglucanos. La sustancia intercelular se diferencia a un retículo celular, el **retículo estrellado** (Fig. 18-20). Las células del epitelio externo del esmalte son cúbicas, mientras que las del epitelio interno se diferencian en **ameloblastos** cilíndricos. En este momento, la invaginación continuada del órgano del esmalte le ha conferido forma de campana, por lo que se habla de **etapa de campana**. Poco después del desarrollo de los ameloblastos, las células mesenquimáticas de la papila dental cercanas al epitelio interno del esmalte se diferencian a una capa de células cilíndricas altas, los **odontoblastos**, que forman una capa densa semejante a un epitelio.

Después de la formación de la corona dental, comienza el desarrollo de la raíz. A la altura del futuro cuello, los epitelios externo e interno del esmalte se pliegan y forman la **vaina radicular epitelial** (de Hertwig), que da origen a la raíz. La vaina radicular crece y penetra en el mesénquima (que en esta zona se origina de la cresta neural), donde induce el desarrollo de odontoblastos productores de la dentina radicular. A medida que se forma la dentina de la raíz, la vaina radicular epitelial desaparece y da lugar a la formación de una capa, el **cemento dental**, alrededor de la dentina. El cemento es producido por **cementoblastos,** que se diferencian del mesénquima circundante y

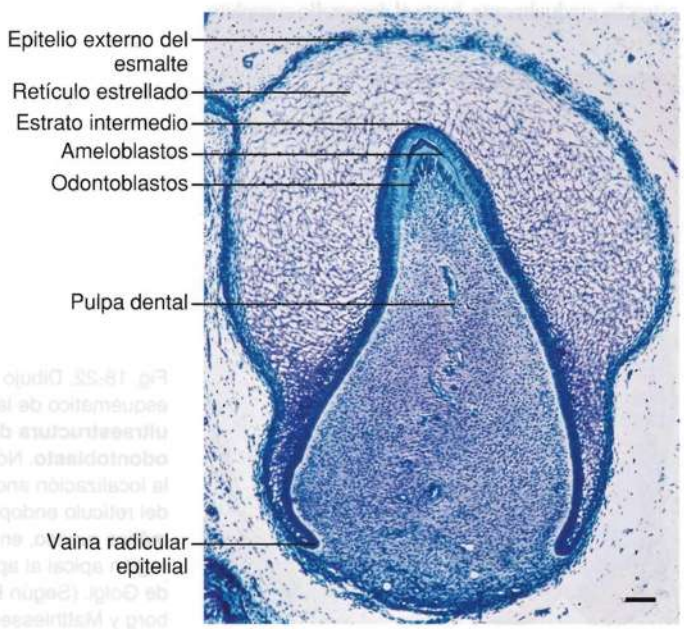

Fig. 18-20. Imagen con microscopia óptica del **primordio de un diente en la etapa de campana**. ×40. Barra: 200 µm. (Cedido por M.E. Matthiessen).

BOOK'S COPICENTRO USAC / 2016

booksmedicos.org

pueden considerarse osteoblastos modificados. El mesénquima circundante forma ahora una cápsula que rodea todo el primordio del diente, el **saco dental**, que también da origen al periodonto.

Los primeros esbozos dentales se desarrollan en la parte anterior del primordio de la mandíbula, seguidos por los gérmenes dentales en la parte anterior de los primordios de los maxilares. Después continúa el desarrollo de los primordios dentales posteriores en todos estos huesos. Los brotes de los dientes permanentes comienzan a aparecer alrededor de la décima semana de vida fetal y se forman a partir de un crecimiento más profundo de la lámina dental original. En los sitios donde ya están formados dientes deciduos, los permanentes se desarrollan por detrás, hacia la lengua, mientras que los molares no precedidos por dientes de leche se forman de una prolongación hacia atrás de la lámina dental. La mayoría de los dientes permanentes se forman en la vida intrauterina, pero los gérmenes dentales de los segundos premolares y segundos molares aparecen en el primer año de vida, y los terceros molares ("muelas de juicio") recién se forman en el quinto año de vida.

A continuación, se describirá la histogénesis de cada tejido dental en particular hasta el desarrollo completo del diente.

Dentina. Como ya se mencionó, los **odontoblastos** se diferencian a partir de las células mesenquimáticas de la parte superior de la papila dental y se disponen en una capa epitelioide contra el epitelio interno del esmalte. Los odontoblastos son células cilíndricas altas con un núcleo oval cerca de la base (Fig. 18-21). Desde el punto de vista ultraestructural, los odontoblastos contienen un complejo de Golgi supranuclear y un retículo endoplasmático rugoso bien desarrollado, que en su mayor parte se localiza en dirección apical respecto del complejo de Golgi, es decir, más cerca del epitelio del esmalte (Fig. 18-22). Desde la porción apical parte una prolongación fina, la **prolongación odontoblástica** (fibra de Tomes), que contiene gránulos de secreción. Estos gránulos de secreción se vacían por exocitosis, es decir por *secreción merocrina*, y forman la matriz de dentina (véase más adelante). En la base de la prolongación odontoblástica, las células están vinculadas mediante complejos de unión, incluso por nexos.

La matriz de la dentina se compone de delgadas fibras colágenas incluidas en sustancia fundamental de glucosaminoglucanos. La matriz de dentina recién formada y aún no mineralizada se denomina **predentina** y se distingue como una capa entre las capas de ameloblastos y odontoblastos (Fig. 18-21). Poco después la predentina se mineraliza, con formación de cristales de hidroxiapatita. Durante la secreción continuada de predentina, los odontoblastos se retraen en dirección centrípeta y dejan una prolongación odontoblástica que se incluye en un conducto de la dentina, el **túbulo dentinal**. La prolongación odontoblástica parece que llega sólo hasta el cuarto interno de la mitad del túbulo dentinal del diente desarrollado, mientras que la parte externa, contra el límite entre el esmalte y la dentina, parece vacía. Sin embargo, mediante marcaje inmunohistoquímico se demostró que la prolongación odontoblástica se extiende hasta muy cerca del límite entre el esmalte y la dentina, pero esto aún es objeto de controversia. Respecto de la formación continua de dentina, la cavidad pulpar se estrecha gradualmente, hasta el desarrollo completo

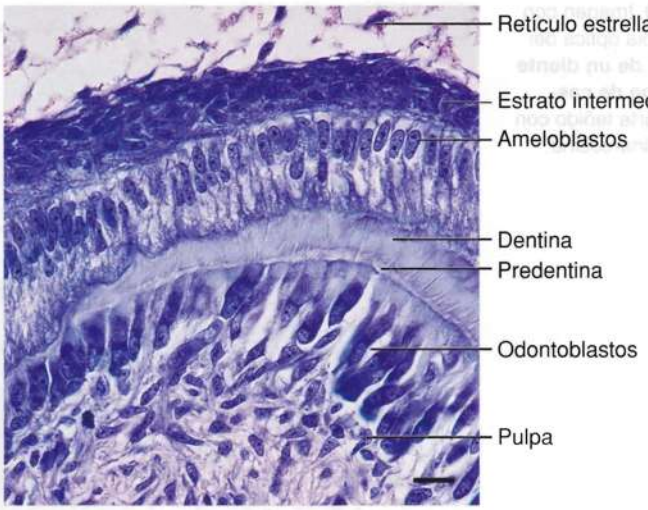

Fig. 18-21. Imagen con microscopia óptica de la transición entre ameloblastos y odontoblastos en el **primordio de un diente en la etapa de campana poco después de comenzada la formación de dentina**. Corte teñido con Azán. ×540. Barra: 10 µm.

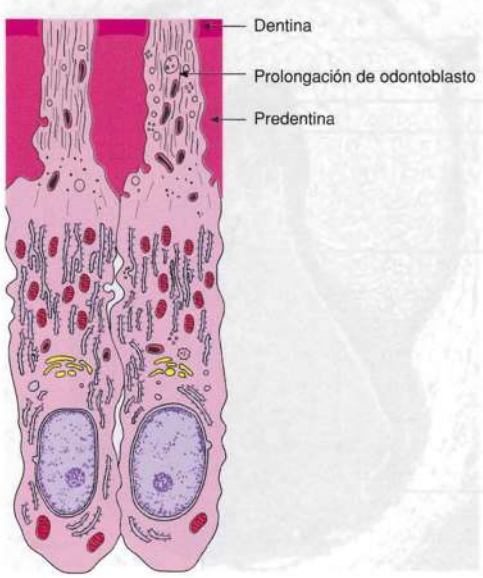

Fig. 18-22. Dibujo esquemático de la **ultraestructura del odontoblasto**. Nótese la localización anormal del retículo endoplasmático rugoso, en la región apical al aparato de Golgi. (Según Pindborg y Matthiessen).

BOOK'S COPICENTRO USAC / 2016

booksmedicos.org

Fig. 18-23. Imagen con microscopia óptica de un **preparado de un diente, obtenido por la técnica de desgaste**, que muestra la **transición entre esmalte y dentina**. ×45. Barra: 200 µm.

del diente. No obstante, hay un depósito continuo lento de dentina durante toda la vida, por lo que se estrecha aún más la cavidad de la pulpa dentaria. En consecuencia, aun en dientes totalmente desarrollados se observa una capa de predentina entre la capa de odontoblastos y la dentina mineralizada.

En un preparado por desgaste de un diente totalmente desarrollado se distinguen los conductos en la dentina dispuestos en un estriado radial, a menudo con una curvatura en forma de S (Fig. 18-23). Más cerca de la cavidad dental, el diámetro del conducto es de unos 4 µm, pero en la zona más periférica disminuye el tamaño y también se observan ramificaciones laterales de los túbulos. La dentina ubicada inmediatamente alrededor de los túbulos o **dentina peritubular** posee mayor contenido de minerales y en los dientes descalcificados se tiñe con mayor intensidad que el resto de **dentina intertubular**. Dentro de los túbulos, las prolongaciones odontoblásticas y la pared de los túbulos están separadas por un espacio ocupado por líquido tisular y componentes orgánicos aislados, entre ellos, fibras colágenas.

La *dentina totalmente mineralizada* es más dura que el tejido óseo compacto y se compone de alrededor del 70% de material inorgánico, 20% de material orgánico y 10% de agua. La parte inorgánica se compone sobre todo de cristales de hidroxiapatita, y las características de los cristales coinciden con las que se encuentran en el tejido óseo. La mayor parte de los componentes orgánicos (alrededor del 93%) consiste de colágeno tipo I. En la mayor parte de la dentina, las fibras colágenas transcurren paralelas al límite entre el esmalte y la dentina, y se encuentran sobre todo en la dentina intertubular.

La dentina es sensible al calor, al frío, al tacto y a sustancias dulces, entre otras acciones, y todas generan intenso dolor. No obstante, la presencia de *fibras nerviosas* en la dentina ha sido objeto de gran controversia, pero mediante microscopia electrónica se han demostrado delgadas fibras nerviosas en los túbulos dentinales, la predentina y la parte de dentina mineralizada cercana a la pulpa, hallazgos corroborados mediante inmunohistoquímica. Por otra parte, no se ha demostrado la presencia de nervios en la parte periférica más grande de la dentina, donde la sensibilidad al dolor es mayor. Es posible que las acciones desencadenantes de dolor en la dentina periférica activen las fibras nerviosas de la parte interna de los túbulos al producir desplazamientos de líquido dentro de los túbulos dentinales (teoría hidrodinámica), que es la explicación más aceptada de este fenómeno.

Esmalte. Los ameloblastos del epitelio interno del esmalte comienzan a secretar matriz del esmalte *poco después de la formación de la primera dentina*. La matriz se mineraliza con rapidez y forma esmalte. Los ameloblastos son células cilíndricas altas con núcleos ovales ubicados en la porción basal (Fig. 18-21). Desde el punto de vista ultraestructural, presentan un retículo endoplasmático rugoso bien desarrollado y un aparato de Golgi supranuclear (Fig. 18-24). Además, en la región del Golgi se observan numerosas vesículas de secreción con material granular, que se vacían desde la parte apical de la célula por exocitosis, es decir, se trata de *secreción merocrina*. El producto de secreción es la matriz del esmalte y se mineraliza con rapidez, pero siempre queda una zona muy delgada (menor de 0,1 µm) de matriz no mineralizada. La capa de esmalte recién formada separa los ameloblastos de la dentina (Fig. 18-25). Cuando alcanza cierto espesor, la parte apical de los ameloblastos adopta forma cónica y se denomina **proceso de**

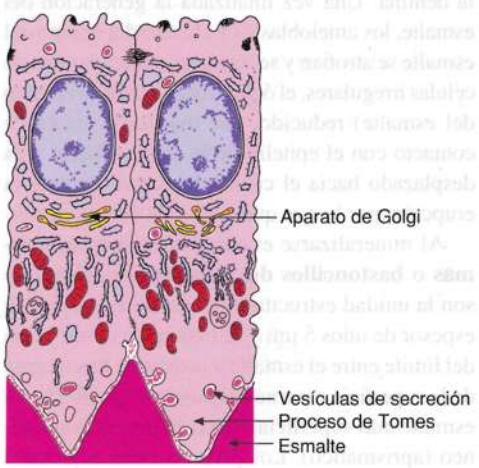

Fig. 18-24. Dibujo esquemático de la **utraestructura del ameloblasto**. Nótese que la matriz del esmalte es liberada por secreción merocrina desde la porción apical de los ameloblastos. (Según Pindborg y Matthiessen).

BOOK'S COPICENTRO USAC / 2016

booksmedicos.org

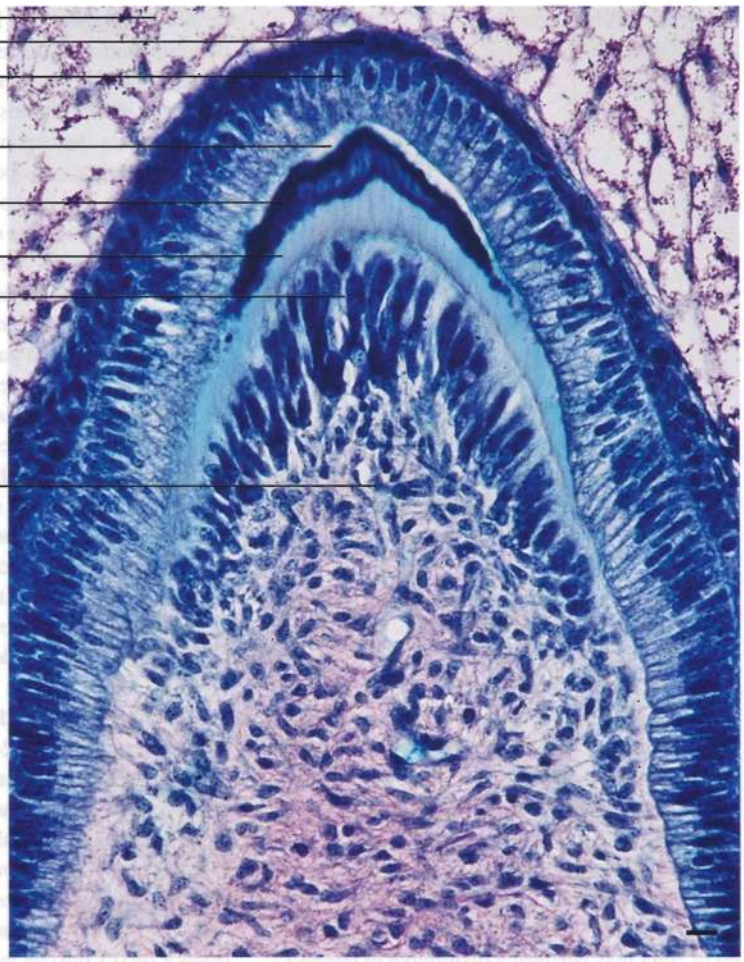

Fig. 18-25. Imagen con microscopia óptica de la zona de transición entre el esmalte y la dentina en **un primodio de diente en la etapa de campana poco después de comenzada la formación del esmalte**. Corte teñido con azul de toluidina. ×415. Barra: 20 µm. (Cedido por M.E. Matthiessen).

Tomes. Durante el continuo engrosamiento de la capa de esmalte, los ameloblastos se desplazan en dirección opuesta al límite entre el esmalte y la dentina. Una vez finalizada la generación del esmalte, los ameloblastos y el resto del órgano del esmalte se atrofian y se forma una delgada capa de células irregulares, el órgano del esmalte (o epitelio del esmalte) reducido, que más tarde establece contacto con el epitelio de la cavidad bucal y es desplazado hacia el cuello del diente durante la erupción, por lo que queda libre la corona dental.

Al mineralizarse el esmalte, se forman **prismas** o **bastoncillos del esmalte** alargados, que son la unidad estructural del esmalte. Tienen un espesor de unos 5 µm y se extienden desde cerca del límite entre el esmalte y la dentina hasta cerca de la superficie externa del diente (Fig. 18-23). El esmalte más superficial (unos 20 µm) es homogéneo (aprismático). Los prismas están separados por una **sustancia interprismática**, con la misma composición que los prismas.

El esmalte totalmente mineralizado se compone de alrededor de 96% de material inorgánico, 1% de material orgánico y 3% de agua; es la sustancia más dura del organismo. La parte inorgánica se compone principalmente de cristales de hidroxiapatita. Los grupos hidroxilo pueden ser reemplazados por iones flúor, con lo que se forma fluoroapatita, de gran importancia dado que ésta es menos soluble que la hidroxiapatita. La parte orgánica está compuesta por cantidades equivalentes de glucoproteína y proteína.

Pulpa dental. La pulpa se desarrolla a partir del mesénquima condensado de la papila dental; es un tejido conectivo laxo, cuyo tipo celular predominante es el fibroblasto.

El tejido conectivo de la pulpa posee *vascularización abundante*. Una arteria pequeña atraviesa el foramen apical, acompañada por pequeñas venas, vasos linfáticos y nervios. En la cavidad pulpar, la arteria emite numerosas ramificaciones que transcurren hacia la zona ubicada justo por debajo de la capa de odontoblastos, donde terminan en una red capilar. La arteria de la pulpa es un arteria terminal que, sin hacer anastomosis con otras arterias, irriga una región tisular limitada. En consecuencia, la sección de la arteria de la pulpa interrumpe la irrigación sanguínea y causa necrosis del tejido de la pulpa.

booksmedicos.org

BOOK'S COPICENTRO USAC / 2016

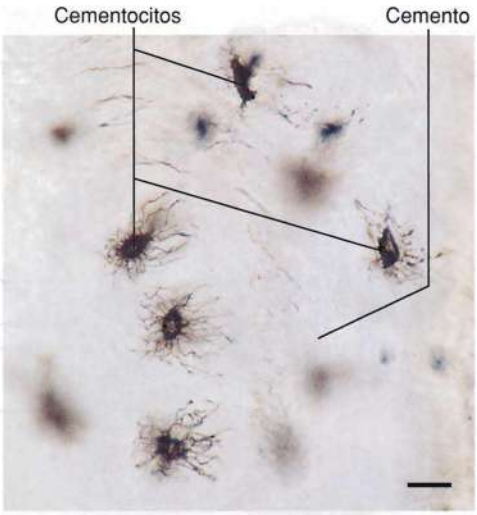

Fig. 18-26. Imagen con microscopia óptica de **cementocitos en el cemento apical**. Diente preparado mediante la técnica de desgaste. ×275. Barra: 20 µm.

Los *nervios* de la pulpa siguen el recorrido de los vasos sanguíneos. Además de las ramas vasomotoras, se emiten ramas aferentes somáticas que forman un plexo denso justo por debajo de la capa de odontoblastos. Sólo se han demostrado terminaciones nerviosas libres en el tejido conectivo de la pulpa; pero como se mencionó antes, los nervios de la pulpa emiten fibras hacia la parte interna de la dentina.

Cemento. Como ya se mencionó, la raíz recién comienza a formarse cuando la corona está desarrollada. Los epitelios externo e interno del esmalte fusionados forman la **vaina radicular epitelial** o **vaina de Hertwig**, que crece por proliferación en profundidad alrededor de la futura raíz y determina su forma. Una vez producida la primera dentina radicular, la vaina radicular epitelial se degenera gradualmente en dirección apical, y las células mesenquimáticas que entonces entran en contacto directo con la dentina se diferencian en **cementoblastos**, que comienzan a depositar cemento sobre la dentina. Algunos de los cementoblastos son incorporados como cementocitos en el cemento, que se transforma así en un tejido celular. Es posible considerar el cemento como un tejido óseo modificado avascular. La mitad del cemento cercana a la corona es más delgada y casi acelular, mientras que la parte apical, más gruesa, es celular (Fig. 18-26).

Se denomina **periodonto** (desmodonto, membrana periodóntica) al *tejido conectivo que fija el diente al hueso alveolar* (Fig. 18-16). Haces de gruesas fibras colágenas, las **fibras de Sharpey**, se encuentran insertados en las profundidades del cemento y el hueso alveolar, y se extienden a través del periodonto que fija el diente en el foramen apical y permite cierta amortiguación de los golpes. En el periodonto hay numerosas terminaciones nerviosas encapsuladas pertenecientes a fibras aferentes somáticas del trigémino, por lo que puede registrarse la aplicación de fuerzas de apenas unos pocos gramos sobre un diente.

La **encía** es la parte de la membrana mucosa oral que recubre el hueso alveolar más cercano a la corona dental (Fig. 18-16). La encía está unida con firmeza al hueso alveolar subyacente y se encuentra con la mucosa alveolar de fijación laxa un poco debajo de la corona. Más cerca de la corona dental, se encuentra la encía libre, que en su superficie interna (hacia el diente) está estrechamente relacionada con la superficie del esmalte, salvo en la parte más superior, donde la separa de la corona un surco estrecho, el **surco gingival**, cuya profundidad varía entre 0,5 y 2 mm y, en condiciones normales, no excede los 3 mm. Con el envejecimiento, la unión de la encía se desplaza con lentitud en dirección apical, es decir, la profundidad del surco gingival aumenta. En el resto de la encía, el epitelio está queratinizado.

La parte de los maxilares y de la mandíbula que sostiene los dientes (**apófisis alveolares**) contiene los alvéolos dentales, en los que están ancladas las raíces de los dientes (Fig. 18-16). En su parte interna, un alvéolo se compone de una fina capa interna de tejido óseo compacto que en las radiografías se distingue como una línea densa, la **lámina dura** (Fig. 18-16). Entre ésta y el tejido óseo compacto en la superficie externa del hueso, se encuentra tejido óseo esponjoso. La lámina dura contiene numerosas perforaciones para los vasos y los nervios que llegan al periodonto.

Gingivitis y periodontitis marginal ("paradentosis")

Debido a la formación de placas bacterianas compuestas por precipitados de calcio provenientes de componentes del alimento y restos bacterianos, en el surco gingival puede producirse una reacción inflamatoria o **gingivitis**, capaz de causar la separación en dirección apical de la encía afectada, con formación de profundos recesos ("bolsas periodontales"). Este proceso favorece la posterior reacción inflamatoria, que incluso llega a afectar el periodonto y causar **periodontitis marginal** ("paradentosis"). Si esta situación continúa, se produce la destrucción del periodonto y los dientes se aflojan en el alvéolo y caen.

BOOK'S COPICENTRO USAC / 2016

booksmedicos.org

Faringe

La **faringe** (gr. *pharynx*) se extiende desde la base del cráneo hasta el esófago, con el cual se continúa. Hacia adelante, la faringe se relaciona con la cavidad nasal, la cavidad bucal y la laringe. El paladar blando separa en forma incompleta la región superior, *nasofaringe*, de la región inferior, compuesta por la *orofaringe* y la *laringofaringe*.

El *epitelio* varía según la función. Donde hay posibilidad de desgaste, por ejemplo por el paso de alimentos, se encuentra epitelio estratificado plano no cornificado. En la nasofaringe, donde sólo pasa aire, se halla epitelio seudoestratificado cilíndrico ciliado, mientras que en las zonas intermedias hay epitelio estratificado cilíndrico. El epitelio yace directamente sobre una *capa fibroelástica* que conforma la lámina propia y cubre el músculo subyacente.

La **capa muscular** se compone de músculo estriado esquelético en una conformación macroscópica compleja. La **capa adventicia** relaciona la faringe con las estructuras circundantes.

En la nasofaringe y la orofaringe, se encuentran cúmulos de tejido linfoide que conforman las **amígdalas faríngeas** y **palatinas**. También se distingue una importante cantidad de glándulas mixtas en la nasofaringe, en particular en relación con la abertura de la trompa auditiva, y algunas glándulas mucosas aisladas en la orofaringe y la laringofaringe. Las glándulas pueden extenderse hasta el músculo subyacente.

Amígdalas

La abertura entre la cavidad bucal y la faringe, o **istmo de las fauces**, representa una región de gran importancia clínica, dado que allí se localizan las amígdalas palatinas. En este sitio también se encuentran las amígdalas linguales.

Amígdalas palatinas

Las **amígdalas palatinas** son órganos linfoides con forma y tamaño similares a almendras grandes. Se ubican con el eje mayor perpendicular a una excavación, la **fosa amigdalina**, entre los dos pilares del velo del paladar, y se componen de cúmulos de tejido linfoide en la lámina propia de la membrana mucosa. La superficie está recubierta por epitelio estratificado plano que se corresponde con el epitelio del resto de la faringe, pero que frente a las amígdalas forma 10-20 invaginaciones profundas, las **criptas amigdalinas** (Fig. 18-27). Las criptas emiten abundantes ramificaciones o criptas secundarias, también revestidas por epitelio estratificado plano (Fig. 18-28). La lámina propia que rodea cada cripta está compuesta por tejido linfoide, en el que se encuentran nódulos primarios y secundarios con centros germinativos, por lo general en una única capa.

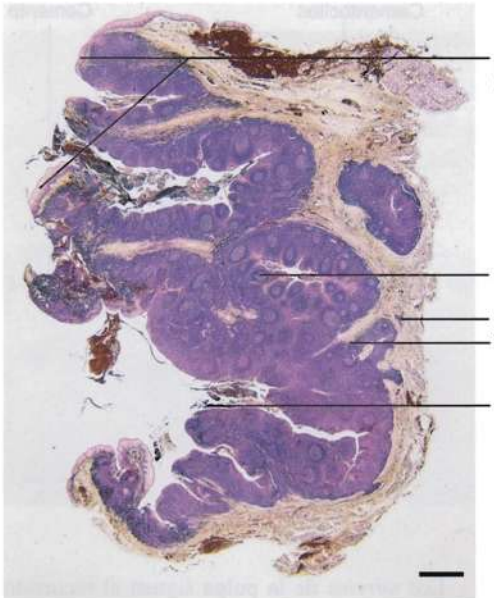

Fig. 18-27. Imagen con microscopia óptica de una **amígdala palatina**. Corte teñido con hematoxilina-eosina. ×5. Barra: 1 mm.

Cada amígdala está rodeada por una **cápsula** de tejido conectivo denso que la separa de la musculatura faríngea subyacente. La cápsula se halla muy unida al tejido amigdalino, dado que emite **tabiques** de tejido conectivo más laxo entre las criptas.

El epitelio superficial de las amígdalas a menudo presenta masiva infiltración linfocitaria, en especial en las criptas, por lo que es fácil confundirlo con la lámina propia en preparados para microscopia óptica (Fig. 18-28).

En relación con las amígdalas, se encuentran numerosas glándulas mucosas pequeñas ubicadas en el tejido conectivo justo por debajo de la cápsula. Los conductos excretores casi siempre vacían su contenido en la superficie libre de la

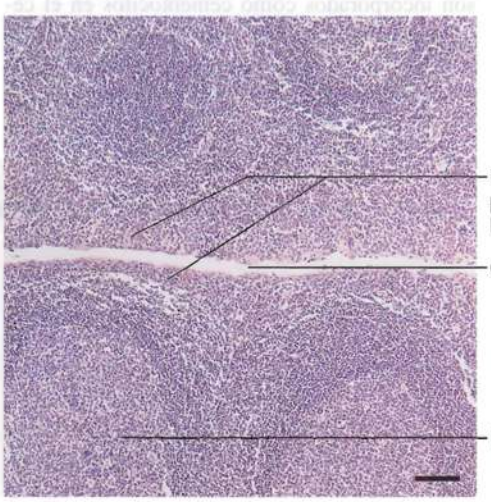

Fig. 18-28. Imagen con microscopia óptica de un corte de una **cripta amigdalina en una amígdala palatina**. Corte teñido con hematoxilina-eosina. ×65. Barra: 100 µm.

BOOK'S COPICENTRO USAC / 2016

booksmedicos.org

amígdala, pero en casos aislados pueden desembocar en las criptas.

Amígdala lingual

La amígdala lingual es un cúmulo de tejido linfoide ubicado en la lámina propia de la raíz de la lengua (Figs. 18-3 y 18-4). Al igual que las amígdalas palatinas, el epitelio estratificado plano forma profundas criptas, denominadas **cavidades envainadas**, rodeadas por una capa de tejido linfoide que contiene folículos linfoides primarios y secundarios. También aquí está infiltrado por linfocitos.

Amígdala faríngea

En la parte superior posterior de la nasofaringe, se encuentra un gran cúmulo de tejido linfoide, la amígdala faríngea. Aquí, el epitelio es seudoestratificado cilíndrico con cilias y células caliciformes, es decir, del tipo del de las vías respiratorias. El epitelio no forma criptas, sino sólo varios pliegues orientados en dirección sagital. Por debajo de los pliegues se encuentra una capa de tejido linfoide de varios milímetros de espesor, en el que aparecen folículos, y el epitelio está muy infiltrado por linfocitos en los pliegues. Una delgada cápsula de tejido conectivo rodea la amígdala faríngea.

Al igual que el resto del tejido linfoide del organismo, las amígdalas están más desarrolladas en los niños y después sufren atrofia, en especial relacionada con la pubertad. La amígdala faríngea de los niños pequeños suele presentar un tamaño anormalmente grande, denominado **vegetaciones adenoides** o "**pólipos**" (no son pólipos en el sentido anatomopatológico estricto), que pueden obstaculizar el paso del aire y requerir extirpación quirúrgica.

Función

En conjunto, la gran cantidad de tejido linfoide de la pared faríngea y la raíz de la lengua se denomina "anillo linfático faríngeo" o **anillo faríngeo de Waldeyer**. Al igual que el resto del tejido linfoide, las amígdalas pertenecen al sistema inmunitario, como parte del *tejido linfoide asociado con las mucosas (MALT)* (véase también el Capítulo 16, pág. 431). La inflamación local de las amígdalas causada por infección se denomina **amigdalitis aguda**.

Tracto digestivo

En esencia, los diferentes segmentos del tracto digestivo, es decir el **esófago**, el **estómago**, el **intestino delgado** y el **intestino grueso**, presentan características histológicas uniformes. En toda su longitud se distinguen *cuatro capas constantes* (Fig. 18-1): la **mucosa**, la **submucosa**, la **muscular externa** y la **adventicia** o **serosa** (peritoneo). Las diferencias funcionales en las distintas secciones del tracto digestivo se reflejan sobre todo en variaciones de las características de la *membrana mucosa*. La **lámina muscular de la mucosa** se encuentra desde el comienzo del esófago y se compone de *músculo liso*. El contenido de glándulas de la submucosa es muy variable. Salvo en el estómago (véase la pág. 482), la muscular externa está compuesta por una capa circular interna y una otra longitudinal externa.

En la pared (intramural) del tracto digestivo, se encuentran *dos plexos nerviosos ganglionares autónomos*. Uno de ellos, el plexo mientérico (de Auerbach) está ubicado entre las capas circular y longitudinal de la muscular externa, mientras que el otro, el plexo submucoso (de Meissner), se encuentra en la submucosa. Ambos contienen neuronas posganglionares parasimpáticas y neuronas sensoriales (véase en irrigación e inervación del tracto esofagogastrointestinal, pág. 495).

Esófago

El **esófago** (gr. *oiso*, cargar; *fagein*, comer) es un tubo de unos 25 cm que transporta el alimento desde la faringe hasta el estómago. Comienza a la altura del borde inferior del cartílago cricoides y termina después de atravesar el diafragma, al desembocar en el estómago unos pocos centímetros en el abdomen.

La luz es aplanada e irregular al corte transversal como consecuencia de la contracción tónica de la capa circular interna de la muscular, que forma pliegues longitudinales de la membrana mucosa (Fig. 18-29).

Características histológicas

Mucosa. La *lámina epitelial* se compone de epitelio estratificado plano no cornificado muy grueso (300-500 µm) (Fig. 18-30). El epitelio es continuación del epitelio estratificado plano de la faringe, pero de pronto se modifica a simple cilíndrico en la zona de transición a la región del cardias del estómago. La modificación epitelial puede aparecer a una altura variable de la parte inferior del esófago, por lo que los últimos 1-2 cm pueden estar revestidos por epitelio simple cilíndrico. A menudo, las células epiteliales planas del esófago contienen glucógeno, que se tiñe con la técnica de PAS.

La *lámina propia* se compone de tejido conectivo laxo, que puede contener escasos folículos linfoides, a menudo localizados alrededor de los conductos excretores de las glándulas. La *lámina muscular de la mucosa* está muy desarrollada en el esófago y se compone sólo de fibras musculares

BOOK'S COPICENTRO USAC / 2016

booksmedicos.org

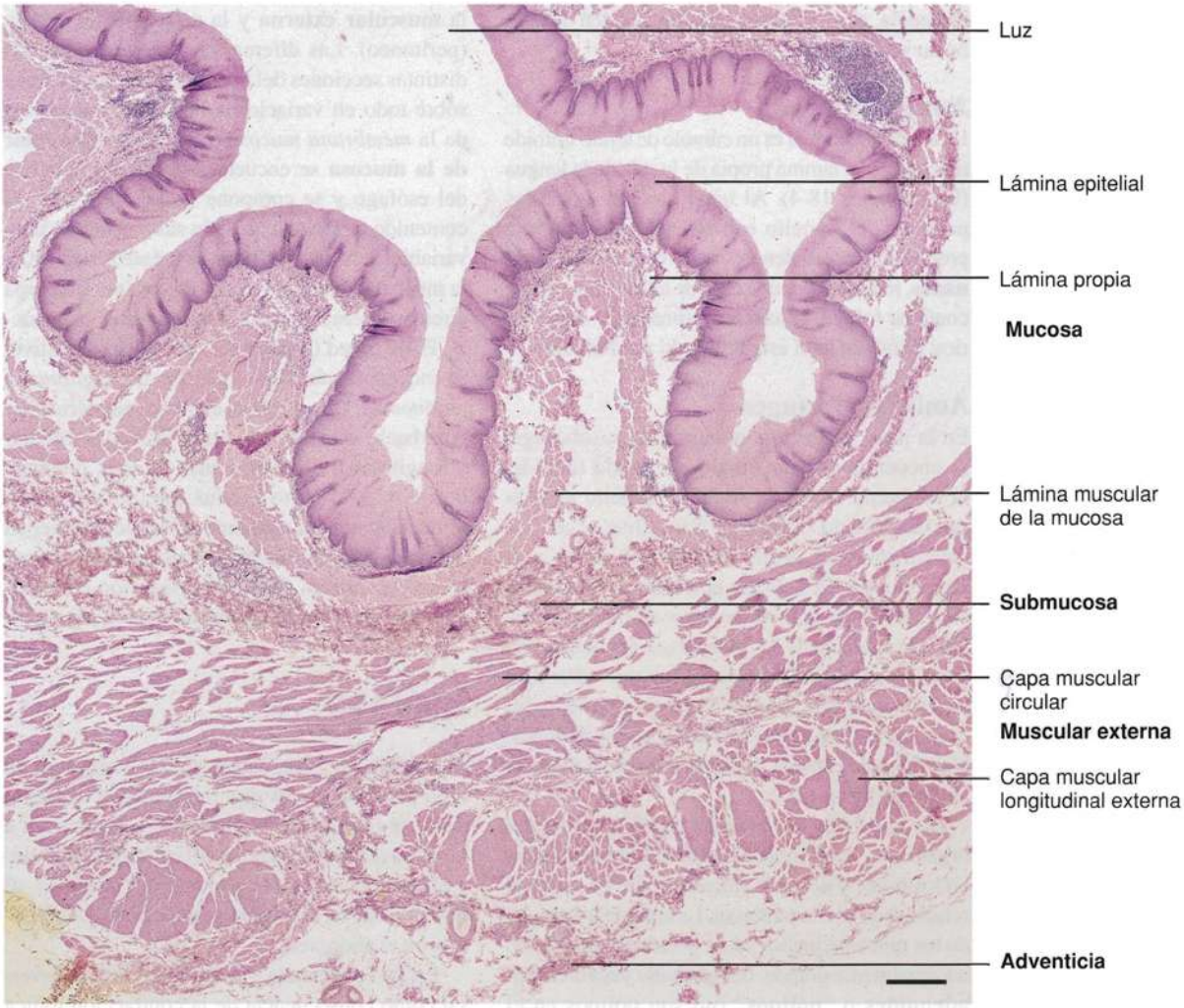

Fig. 18-29. Imagen con microscopia óptica de un **corte transversal a través de la pared del esófago**. Corte teñido con hematoxilina-eosina. ×15. Barra: 500 µm.

de transcurso longitudinal (la muscular de la mucosa siempre está compuesta por músculo liso).

La **submucosa** se compone de tejido conectivo de densidad moderada, que permite la dilatación de la luz durante la deglución de alimentos, cuando desaparecen los pliegues longitudinales.

La **muscular** se dispone en una capa circular interna y otra longitudinal externa. *En su tercio superior, el esófago se compone de músculo estriado esquelético*, pero en forma gradual aparecen células musculares lisas en cantidad creciente. *En condiciones normales, en el tercio inferior sólo hay músculo liso*. Entre las capas musculares, se distinguen células ganglionares autónomas dispersas pertenecientes al plexo mientérico.

La **adventicia** está formada por tejido conectivo laxo que fija el esófago a las estructuras circundantes. La última porción de esófago, ubicada en el abdomen, está recubierta por **serosa** (peritoneo).

Glándulas del esófago. En el esófago se encuentran glándulas en la submucosa, que se denominan *glándulas submucosas*, y en la mucosa, que por lo general se conocen como *glándulas esofágicas cardiales*.

Las **glándulas submucosas** se componen de adenómeros mucosos tubuloacinosos ramificados que forman pequeños grupos, cada uno de los cuales tiene un único conducto excretor (Fig. 18-30). El conducto excretor está revestido primero por epitelio simple cúbico a cilíndrico, que pasa a estratificado plano durante el transcurso en la membrana mucosa.

Las **glándulas esofágicas cardiales** están ubicadas en la lámina propia de la membrana mucosa y sólo aparecen en una zona limitada de la porción más inferior del esófago, donde están más

booksmedicos.org

BOOK´S COPICENTRO USAC / 2016

Fig. 18-30. Imagen con microscopia óptica de un corte transversal a través de las **capas mucosa y submucosa del esófago**. Corte teñido con el método de van Gieson. ×90. Barra: 100 µm.

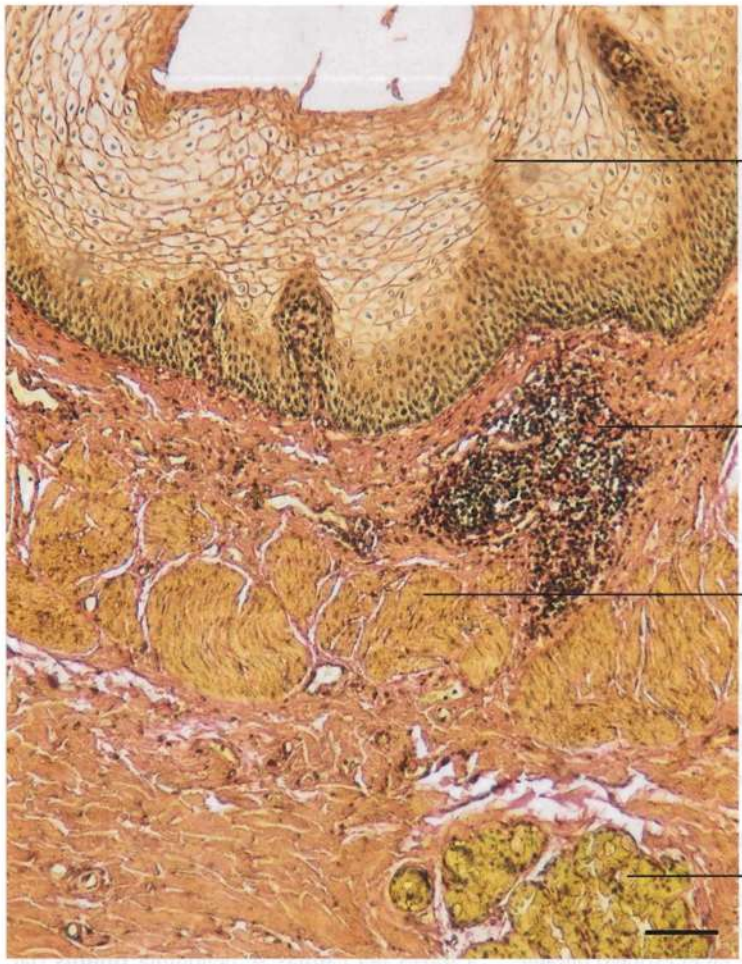

o menos relacionadas con las glándulas cardiales del estómago (de allí el nombre). Las glándulas también son tubuloacinosas compuestas por células secretoras mucosas. También es posible encontrar glándulas con el mismo aspecto y la misma ubicación en la parte más superior del esófago.

Histofisiología

El grueso epitelio estratificado plano del esófago y la secreción mucosa de las glándulas confieren una protección efectiva contra el daño mecánico relacionado con la deglución de los alimentos. Además, se cree que las bien desarro-

Fig. 18-31. Imagen con microscopia óptica de un **corte longitudinal a través de la pared del esófago en la zona de transición al estómago**. Nótese la brusca transición de epitelio estratificado plano en el esófago a epitelio simple cilíndrico en el estómago. El epitelio de superficie en el estómago se ha coloreado de rojo por la aplicación de la tinción de PAS. Corte teñido por la técnica de PAS, hematoxilina y aurantia (amarillo imperial). ×28. Barra: 500 µm. (Cedido por S. Seier Poulsen).

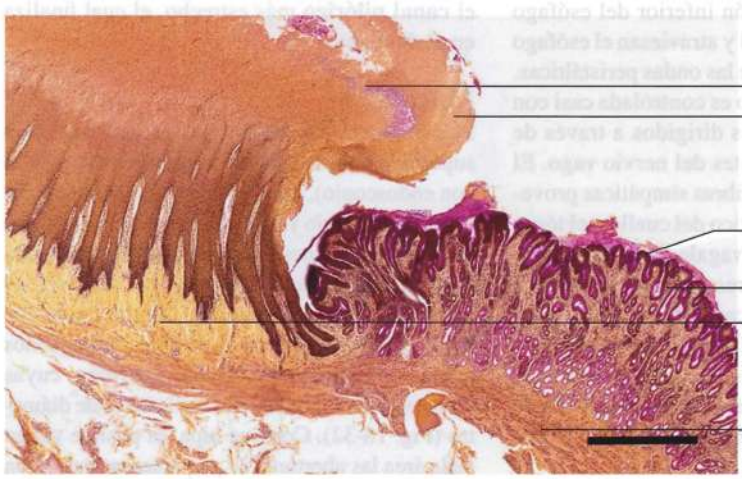

BOOK'S COPICENTRO USAC / 2016

booksmedicos.org

Esófago de Barrett

En los casos graves de insuficiencia del esfínter esofágico inferior, con el consiguiente reflujo gastroesofágico crónico, puede desarrollarse el denominado esófago de Barrett, con modificaciones en el epitelio (p. ej., aparición de tipos celulares de la mucosa gástrica) y en la pared, que causan úlceras similares a las gástricas, estenosis y transformaciones premalignas, con posibles desarrollos cancerosos posteriores.

lladas glándulas esofágicas cardiales protegen la membrana mucosa de la parte inferior contra la digestión por el jugo gástrico muy ácido y con proteasas abundantes en los posibles casos de reflujo. En condiciones normales, el reflujo se previene mediante el **esfínter esofágico inferior** o gastroesofágico, que se encuentra en la parte del esófago que atraviesa el diafragma y en la porción intraabdominal corta. El esfínter se compone de una zona con aumento del tono muscular del músculo liso circular. Además, el pilar derecho del diafragma (músculo estriado esquelético) funciona como esfínter externo. El esfínter fisiológico se abre por reflejo durante la deglución, en cuyo caso hay relajación del músculo liso y estriado.

El **esfínter esofágico superior** en la transición entre la faringe y el esófago también es fisiológico y permanece cerrado por contracción tónica salvo durante la deglución, por lo que se impide la entrada de aire en el esófago durante la respiración. Al tragar el alimento, se abre el esfínter por acción refleja, como parte del reflejo de deglución.

El transporte del material deglutido tiene lugar por ondas peristálticas que recorren todo el esófago en dirección distal. Por **movimiento peristáltico,** se forma un anillo localizado que se desplaza hacia el estómago y empuja el alimento hacia adelante. Cuando el individuo está de pie, los componentes líquidos y semilíquidos pasan a la porción inferior del esófago por efecto de la gravedad y atraviesan el esófago con mayor velocidad que las ondas peristálticas. La motilidad del esófago es controlada casi con exclusividad por reflejos dirigidos a través de fibras aferentes y eferentes del nervio vago. El esófago también recibe fibras simpáticas provenientes del tronco simpático del cuello y el tórax que, junto con las fibras vagales parasimpáticas y las células ganglionares, forman los plexos ganglionares entre las capas musculares y en la submucosa. El músculo estriado esquelético de la parte superior del esófago es inervada directamente por fibras somáticas eferentes del nervio vago, sin interrupción en los plexos ganglionares.

Estómago

El **estómago** (lat. *venter*, espacio hueco; gr. *gaster*, estómago) es la parte más ensanchada del tracto digestivo y comunica el esófago con el intestino delgado. El alimento ingerido tiene consistencia semisólida después de la masticación y se acumula cierto tiempo en el estómago, donde es sometido a acciones mecánicas y químicas que lo transforman en un fluido espeso denominado **quimo** (gr. *chymos*, jugo). Desde el estómago, el quimo es liberado en pequeñas porciones en el intestino delgado, donde tienen lugar la digestión y la absorción posteriores.

La desembocadura del esófago en el estómago se denomina **cardias** (gr. *kardia*, corazón), mientras que la salida del estómago al duodeno se denomina **píloro** (gr. *pyloros*, portero). La sección en forma de cúpula del estómago hacia la izquierda y por encima de un plano horizontal a través del cardias se denomina **fundus** (lat. *fundus*, fondo, base). Los contornos cóncavo derecho y convexo izquierdo se denominan **curvatura menor** y **curvatura mayor**, respectivamente. La curvatura menor forma una escotadura, la **incisura angular**, que separa la parte central mayor del estómago, o **cuerpo**, de la **porción pilórica** que se extiende hasta el píloro. La porción pilórica puede subdividirse en una primera parte más ensanchada, el **antro pilórico** (gr. *antron*, cueva), que se continúa en el **canal pilórico** más estrecho, el cual finaliza en el duodeno.

Mucosa

La membrana mucosa es gruesa y tiene una suave superficie aterciopelada. En estado fresco (vista con endoscopio), tiene color rojo anaranjado. En el estómago vacío y contraído, la superficie forma numerosos pliegues, los **pliegues gástricos**, que desaparecen cuando éste se llena. También es característico ver una red de surcos bajos que dividen la superficie de la mucosa en pequeños campos convexos, las **áreas gástricas**, cuyas dimensiones son de escasos milímetros de diámetro (Fig. 18-32). Con una lupa, es posible ver en cada área las aberturas de pequeños orificios con

booksmedicos.org

BOOK'S COPICENTRO USAC / 2016

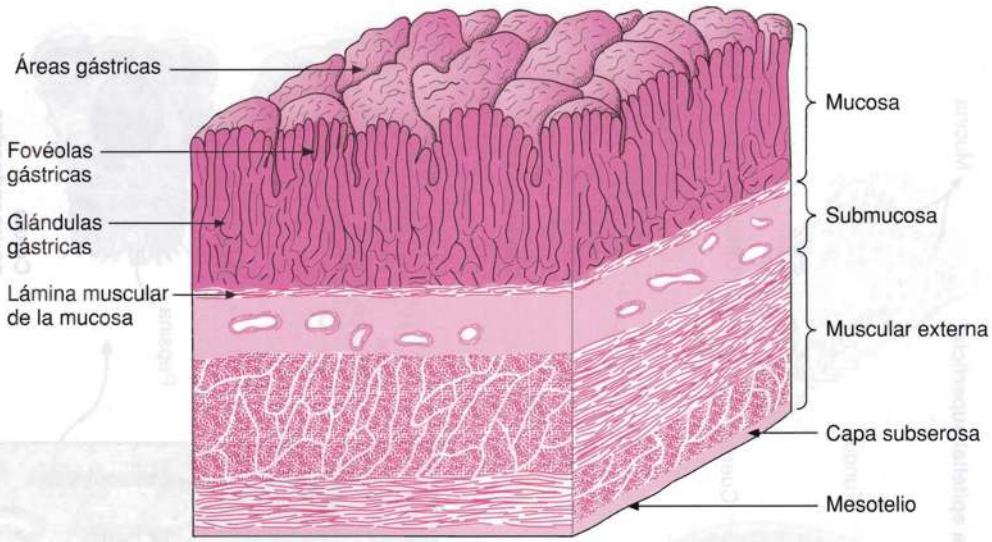

Fig. 18-32. Dibujo esquemático que muestra en tres dimensiones las **características histológicas de la pared del estómago**. (Según Bucher).

forma de embudo, las **fovéolas, criptas o fosillas gástricas** (Figs. 18-32 y 18-33a y b).

Toda la membrana mucosa del estómago está ocupada por glándulas tubulares simples, las **glándulas gástricas**, que desembocan en el fondo de las fovéolas gástricas (Figs. 18-32 y 18-33b). *El epitelio superficial continúa en el interior de las fovéolas y es igual en todas las partes del estómago*. Por el contrario, las *glándulas son diferentes en las distintas partes* del órgano. Se describen tres regiones de membrana mucosa con glándulas diferentes: 1) se encuentran glándulas corpofúndicas en el cuerpo y el fundus; 2) hay glándulas pilóricas en la porción pilórica (el tercio del estómago cercano al píloro) que se extienden a lo largo de la curvatura menor, hasta alcanzar más de la mitad de su altura, 3) se hallan glándulas cardiales en una estrecha zona alrededor del cardias. Las tres regionesno están delimitadas con exactitud.

Epitelio de superficie. *Toda la superficie libre y las fovéolas* están revestidas por epitelio simple cilíndrico alto (Fig. 18-33a y b), que cerca del píloro se continúa con el epitelio simple cilíndrico del duodeno. *Las células epiteliales de superficie son todas secretoras de moco* y en conjunto representan una superficie epitelial secretora. El citoplasma apical de las células está ocupado por gránulos de mucina que se tiñen con el método de PAS (Fig. 18-34). En los cortes comunes teñidos con hematoxilina-eosina se colorea mal la mucina, por lo que la porción apical de las células aparece clara. Los núcleos son ovales y se ubican en posición basal. No se observa borde en cepillo (como en el epitelio del intestino delgado).

Además de los gránulos de secreción, con microscopia electrónica se distingue un aparato de Golgi bien desarrollado y de localización supranuclear. Las superficies celulares laterales se unen por la parte apical mediante complejos de unión con zonulae occludentes cerca de la luz. En dirección luminal, se observan microvellosidades cortas.

Las células epiteliales de superficie secretan una mucina viscosa que se adhiere a la membrana mucosa para formar una capa de varios centenares de µm de espesor. La capa de mucina tiene una función protectora muy importante, dado que forma un gel, una capa sin corrientes de convección de fluidos. En esta capa se difunden iones H^+ desde el jugo gástrico y HCO_3^- producido por las células epiteliales. De este modo, se crea un gradiente de pH sobre la capa de moco, con el punto neutro ubicado muy cerca (a apenas unos micrómetros) de la superficie de las células epiteliales. La protección depende de la secreción *constante* de HCO_3^-. Si esta secreción se interrumpe, el epitelio se degrada con rapidez. La capa de moco representa una parte importante de la **barrera de la mucosa gástrica**, que también incluye la capa de epitelio superficial. La barrera de la membrana mucosa también protege contra las sustancias irritantes contenidas en los alimentos, por ejemplo, alcohol y ácido acetilsalicílico, y contra la autodigestión producida por la pepsina.

Glándulas corpofúndicas. Cada túbulo glandular está compuesto por tres secciones: una **parte principal** más profunda, un **cuello** intermedio y un **istmo** superior. A través del istmo, las glándulas desembocan en el fondo de las fovéolas, con 3-7 en cada una. Hacia la lámina muscular de la mucosa, las glándulas están algo enrolladas e incluso pueden emitir ramificaciones, pero en el resto del recorrido son rectas y perpendiculares a la superficie de la membrana mucosa.

En las glándulas corpofúndicas se encuentran cinco tipos celulares: *células principales, células*

BOOK'S COPICENTRO USAC / 2016

booksmedicos.org

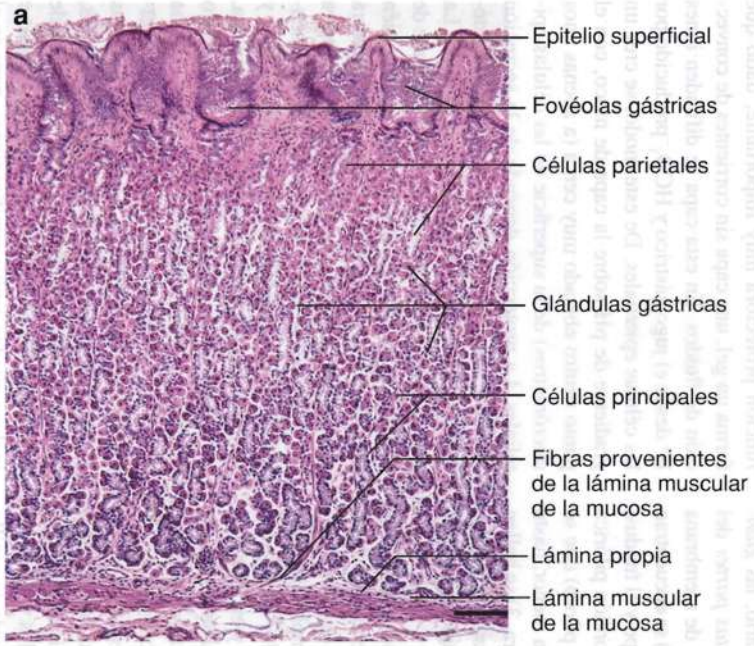

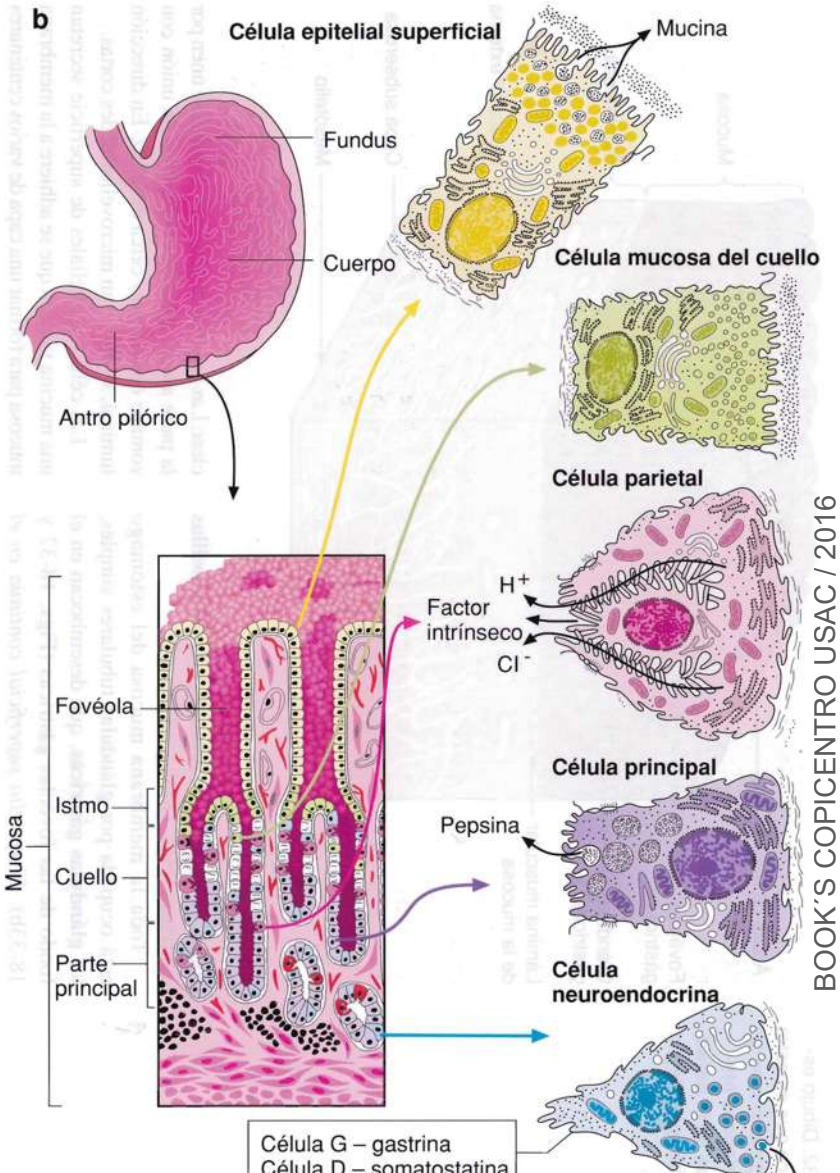

Fig. 18-33. **a** Imagen con microscopia óptica de la **mucosa gástrica de la región corpofúndica**. Nótese que las glándulas gástricas tubulares ocupan casi la totalidad de la lámina propia, que sólo se visualiza como escasos restos de tejido conectivo entre las glándulas y entre los fondos glandulares y la lámina muscular de la mucosa. Corte teñido con hematoxilina-eosina. ×130. Barra: 50 µm. **b** Dibujo esquemático de la parte interna del estómago, que muestra las principales regiones y detalles histológicos de tejidos y células. Las células no diferenciadas en proceso de división están dibujadas en blanco. (Según Gray, en Standring).

BOOK´S COPICENTRO USAC / 2016

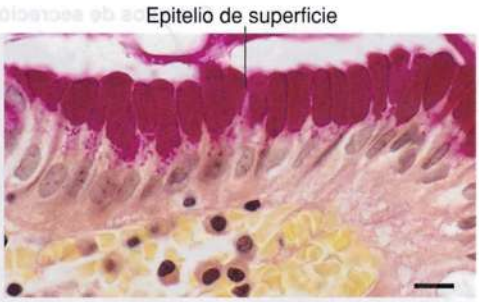

Fig. 18-34. Imagen con microscopia óptica del **epitelio superficial gástrico**, con la mucina de la parte apical de las células teñida mediante la **reacción de PAS** (además el preparado se sometió a una coloración de contraste con hematoxilina). Nótese que todas las células del epitelio superficial son PAS positivas, dado que representan una superficie epitelial secretora. ×540. Barra: 10 µm. (Cedido por S. Seier Poulsen).

parietales, células mucosas del cuello, células endocrinas y *células madre*.

Las **células principales** son las más abundantes, en especial en la parte principal de las glándulas (Figs. 18-33b y 18-35). Son de tipo seroso, con basofilia en la porción basal y gránulos de cimógeno apicales. Con la fijación subóptima, los gránulos se disuelven durante la preparación, por lo que el citoplasma apical aparece con espacios redondeados claros en los cortes teñidos con HE.

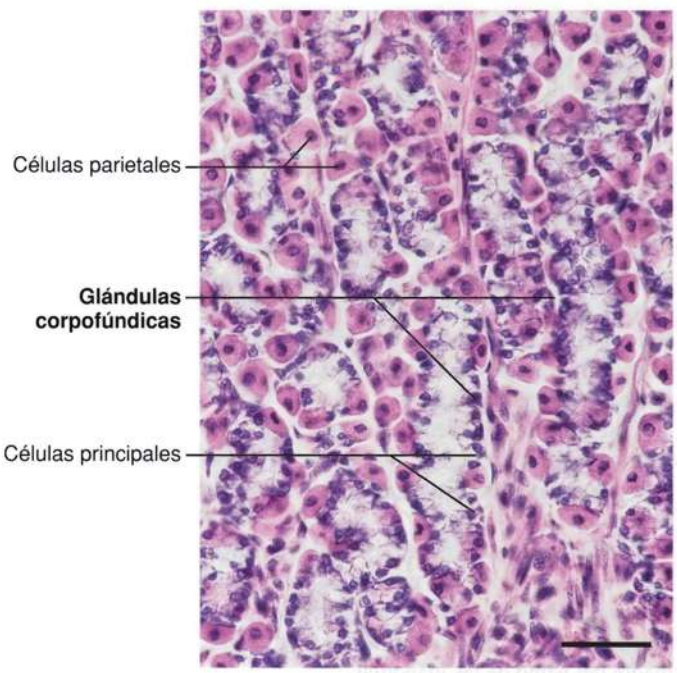

Fig. 18-35. Imagen con microscopia óptica de la **mucosa corpofúndica del estómago**, que muestra el aspecto de las glándulas corpofúndicas. Corte teñido con hematoxilina-eosina. ×240. Barra: 10 µm.

Con microscopia electrónica, las células principales presentan un aspecto similar al de otros tipos celulares exocrinos secretores de proteínas (Fig. 18-36).

Los gránulos de las células principales contienen pepsinógeno, un precursor inactivo de la enzima proteolítica **pepsina**. Después de secretado, el pepsinógeno es activado por el ácido clorhídrico (secretado por las células parietales, véase más adelante) a pepsina. La activación es óptima con pH de alrededor de 2, por lo que la presencia del ácido clorhídrico del estómago es condición necesaria. La pepsina escinde las proteínas a compuestos más pequeños y tiene especial importancia por su capacidad para degradar el colágeno, que no sufre escisión importante por la acción de otras enzimas digestivas proteolíticas.

Las **células parietales** son grandes y redondeadas, con núcleos redondos y oscuros de ubicación central. El citoplasma es muy acidófilo, por lo que las células parietales aparecen teñidas de color rojo intenso en los preparados coloreados con HE (Fig. 18-35). En el citoplasma, también se demuestra la presencia de gran cantidad de mitocondrias causantes de la acidofilia y se observan zonas claras debidas a canalículos secretores intracelulares que rodean el núcleo y desembocan en la superficie luminal de la célula (Fig. 18-37).

Las células parietales activas se encuentran en mayor número en el cuello de la glándula (Figs. 18-33b y 18-39). En la parte más profunda de la glándula, las células parietales no están activadas, y en los preparados histológicos comunes muestran una localización más periférica en el túbulo glandular (de allí la denominación célula parietal, del lat. *paries*, pared), pero sólo es un artefacto.

Con microscopia electrónica, alrededor del núcleo se distinguen unos *seis canalículos secretores* con abundantes microvellosidades que ocupan casi toda la luz (Fig. 18-38).

Las células parietales secretan **ácido clorhídrico** con un pH de hasta apenas 0,8, es decir, una concentración de hidrogeniones varios millones de veces superior a la de la sangre arterial. El mecanismo de formación del ácido clorhídrico es el siguiente: los hidrogeniones se forman en el citoplasma de las células parietales por disociación del ácido carbónico que se produce a partir de dióxido de carbono y agua, en una reacción catalizada por la enzima **anhidrasa carbónica**. A continuación, una ATPasa de H^+-K^+ transporta los hidrogeniones por bombeo activo a la luz de los canalículos intracelulares en intercambio por iones potasio. Los iones bicarbonato son intercambiados por iones cloro en el espacio intersticial (intercelular) mediante un antiportador (véase también el Capítulo 3, pág. 71) y después los iones cloro pasan por difusión pasiva a la luz del

BOOK'S COPICENTRO USAC / 2016

booksmedicos.org

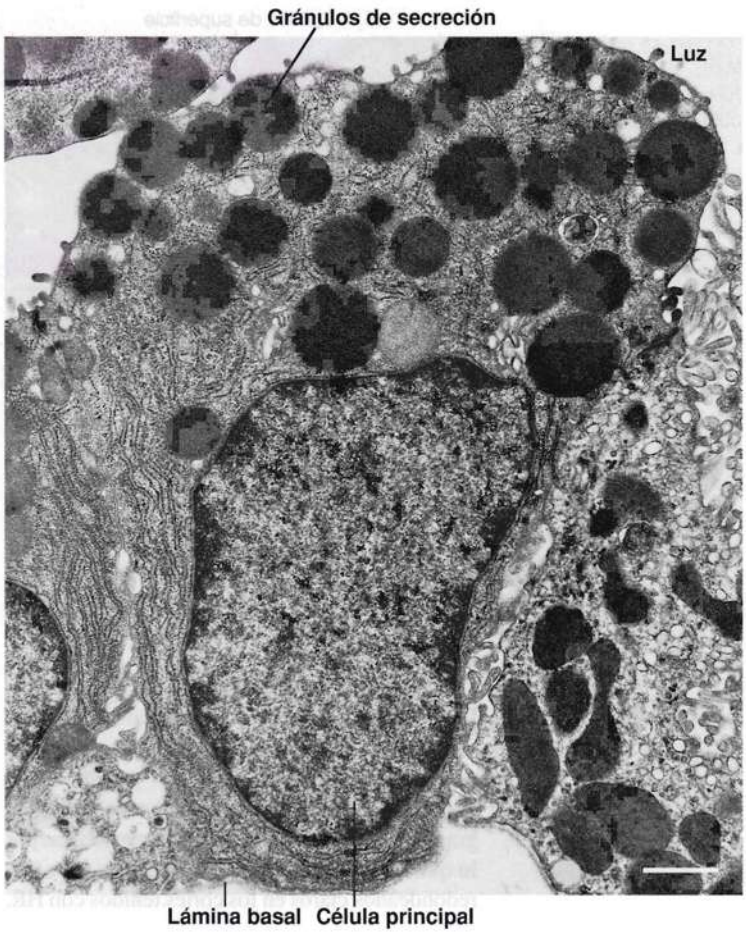

Fig. 18-36. Imagen de una **célula principal de las glándulas corpofúndicas gástricas**, obtenida con microscopio electrónico de transmisión. Nótense el retículo endoplasmático rugoso bien desarrollado y los numerosos gránulos de secreción apicales. ×10.000. Barra: 1 µm. (Cedido por H. Helander).

canalículo intracelular. El intercambio de iones cloruro-bicarbonato implica que la sangre de la lámina propia entre los túbulos glandulares se enriquece con bicarbonato. La sangre corre en la dirección desde los túbulos glandulares hacia las fovéolas en la superficie, donde liberan el exceso de bicarbonato para la secreción de las células epiteliales de superficie. De este modo, siempre puede secretarse una cantidad de bicarbonato equivalente a la producción de ácido. La gran cantidad de mitocondrias de las células parietales suministra la energía necesaria a la ATPasa de H^+-K^+.

El ácido clorhídrico elimina casi todas las bacterias que ingresan con los alimentos, por lo que en general el quimo es estéril.

Las células parietales también secretan la glucoproteína "**factor intrínseco**", necesaria para la absorción suficiente de vitamina B_{12}, que tiene lugar en la porción distal del íleon. El factor intrínseco se fija a la vitamina B_{12} y la protege de la degradación por el ácido clorhídrico. El factor intrínseco también favorece la absorción de B_{12} al estimular la endocitosis en las células epiteliales del íleon, que poseen receptores para el complejo de factor intrínseco y vitamina B_{12}. La carencia de esta vitamina conduce a defectos de la eritropoyesis y al desarrollo de **anemia perniciosa**, que puede aparecer como consecuencia de la atrofia de las células parietales de las glándulas corpofúndicas o de la extirpación quirúrgica de la mayor parte del estómago debido a cáncer.

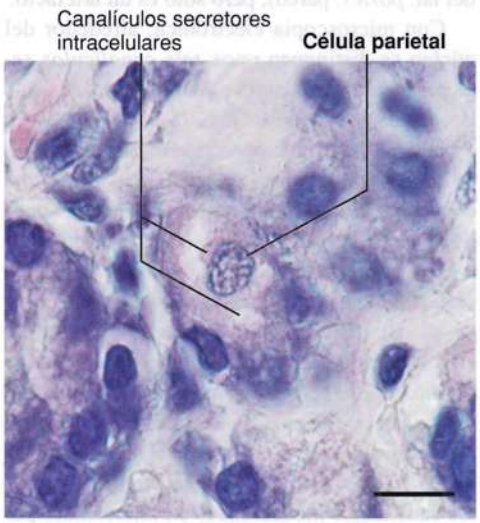

Fig. 18-37. Imagen con microscopia óptica de una **célula parietal de las glándulas corpofúndicas gástricas**. Nótese el aclaramiento correspondiente a los canalículos secretores intracelulares. Corte teñido con hematoxilina-eosina. ×1100. Barra: 10 µm.

Las **células mucosas del cuello** están insertadas entre las células parietales de la porción del cuello de las glándulas. Son cilíndricas bajas, con un núcleo basal que a menudo está algo aplanado. En los preparados teñidos con HE, el citoplasma aparece claro, pero con tinción por el método de PAS, en el citoplasma apical es posible apreciar la presencia de numerosos gránulos con coloración moderada (Fig. 18-39).

Con microscopia electrónica, se observa un número moderado de gránulos densos en la porción apical, además de un aparato de Golgi bien desarrollado.

La mucina producida por las células mucosas del cuello contribuye a la protección de la membrana mucosa, pero en particular protege contra la degradación por el ácido clorhídrico a las células madre del istmo de las glándulas.

Las **células madre** (células indiferenciadas) se localizan en la porción del istmo de las glándulas (fFg. 18-33b) y son cilíndricas bajas o cúbicas, sin contenido de gránulos u otros componentes

BOOK'S COPICENTRO USAC / 2016

booksmedicos.org

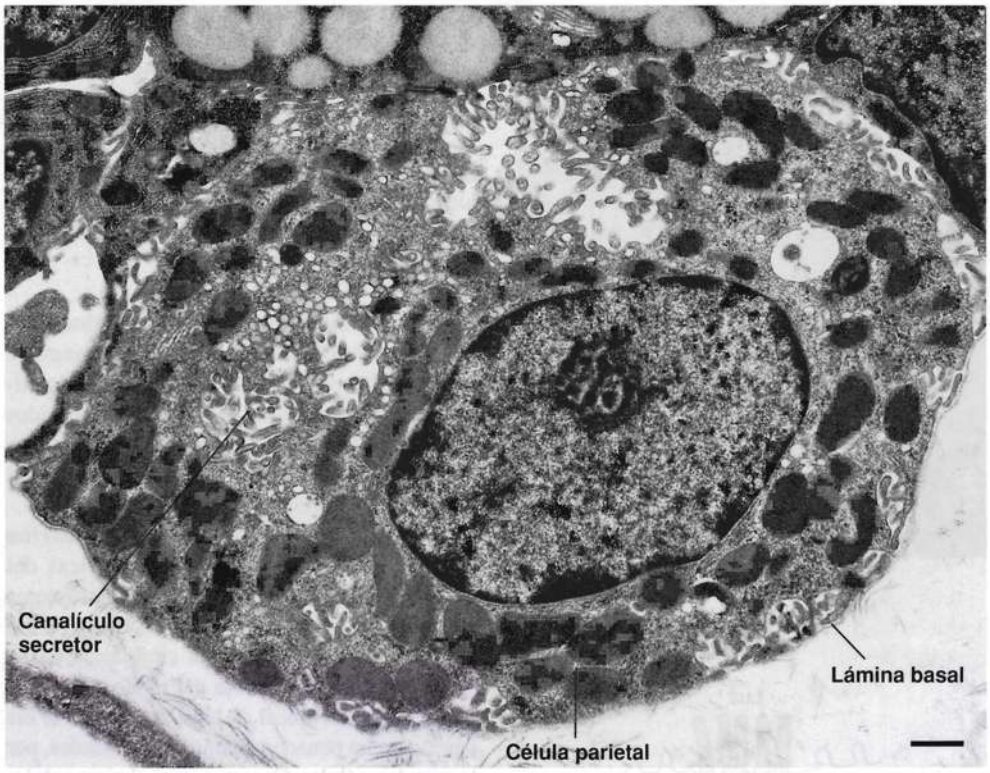

Fig. 18-38. Imagen de una **célula parietal de las glándulas corpofúndicas gástricas**, obtenida con microscopio electrónico de transmisión. Nótense los canalículos secretores. ×7000. Barra: 1 µm. (Cedido por H. Helander).

específicos en el citoplasma. Se encuentran en número muy reducido, pero tienen capacidad de dividirse por mitosis y producir células que se diferencian a todos los demás tipos celulares de la membrana mucosa del estómago (las células madre también se encuentran en las glándulas del píloro). Las células recién diferenciadas migran desde la porción del istmo hacia la superficie o a la profundidad de la glándula mientras terminan de diferenciarse a células totalmente desarrolladas. En los seres humanos, las células del epitelio de superficie en promedio tienen una vida de unos 3-4 días y luego son eliminadas.

Las **células enteroendocrinas** de la mucosa del estómago pertenecen al sistema enteroendocrino que incluye células dispersas, por lo general solitarias, productoras de hormonas, que se encuentran en el epitelio de todo el tracto gastrointestinal y en

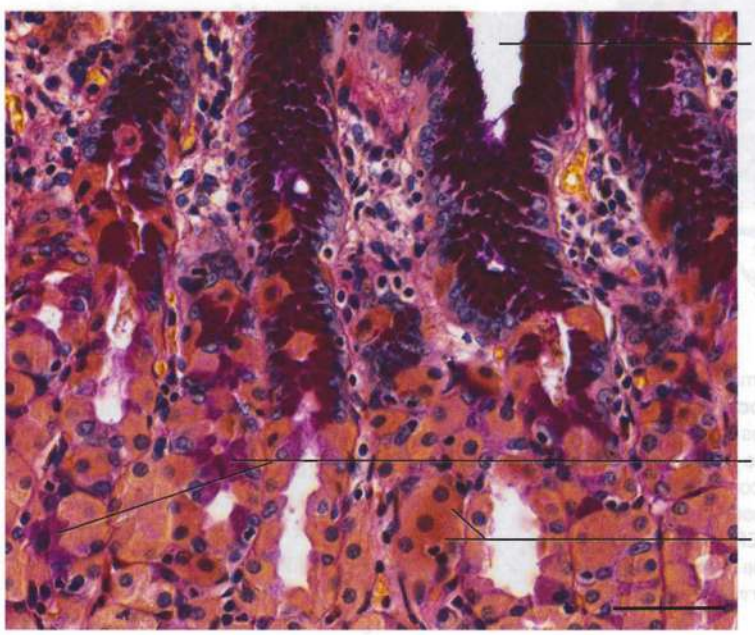

Fig. 18-39. Imagen con microscopia óptica de **células mucosas del cuello de una glándula corpofúndica gástrica**. Las células mucosas se han teñido de rojo mediante la reacción de PAS. Nótese el núcleo basal aplanado. Corte teñido con la técnica de PAS + van Gieson. ×275. Barra: 50 µm. (Cedida por S. Seier Poulsen).

BOOK'S COPICENTRO USAC / 2016

booksmedicos.org

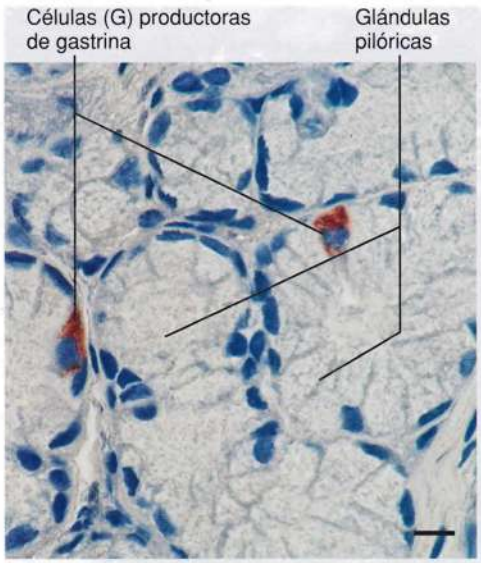

Fig. 18-40. Imagen con microscopia óptica de **glándulas pilóricas**, en las que se demostraron las **células (G) productoras de gastrina** mediante inmunohistoquímica con anticuerpo contra gastrina. Obsérvese que las glándulas pilóricas están formadas por células claras, cada una con un núcleo aplanado de ubicación basal. El corte fue incluido en plástico epon y teñido para contraste con azul de metileno. ×550. Barra: 10 µm. (Cedido por J.P. Kroustrup).

los islotes de Langerhans del páncreas. Este sistema se describe con mayor detalle en la página 483.

En la mucosa del estómago humano, los tipos celulares enteroendocrinos mejor definidos son las *células (G) productoras de gastrina*, las *células (D) productoras de somatostatina* y las *células (ECL) símil enterocromafines*.

Las **células (G) productoras de gastrina** están ubicadas en las glándulas pilóricas del antro (Figs. 18-33b y 18-40). Con microscopia electrónica, se distinguen gránulos de secreción electrodensos ubicados en el citoplasma basal, en posición basal respecto del núcleo (Fig. 18-41). La porción apical de la célula llega a la luz y presenta un penacho de microvellosidades, por lo que las células G pertenecen al tipo celular denominado abierto de células enteroendocrinas.

Las células G producen gastrina que, como hormona, es transportada a las células diana por el torrente sanguíneo. La gastrina es liberada de los gránulos de secreción por exocitosis al espacio extracelular basolateral, desde donde llega a la circulación sanguínea. La principal acción de la gastrina es estimular la secreción de ácido por las células parietales, que tienen receptores para gastrina. Además, esta última estimula la producción de pepsinógeno por las células principales y tiene efecto trófico al favorecer el crecimiento y el mantenimiento de la mucosa del estómago. Las microvellosidades apicales poseen receptores que reciben los estímulos directamente del contenido de la luz del estómago, en particular, los productos de degradación de las proteínas y los aminoácidos. También estimulan la secreción de gastrina la distensión del estómago y las fibras vagales posganglionares que inervan las células G y cuyo neurotransmisor es el polipéptido liberador de gastrina (GRP) (ing. ***gastrin-releasing polypeptide***) (Fig. 18-42). La secreción de gastrina es inhibida por el ácido de la luz del estómago (es decir, es una regulación por retrocontrol negativo, dado que la gastrina estimula la producción del ácido) y la secreción de somatostatina.

Las **células (D) productoras de somatostatina** de la mucosa del estómago se encuentran en las glándulas pilóricas y las glándulas corpofúndicas. Con microscopio electrónico, se distingue que contienen gránulos de secreción electrodensos

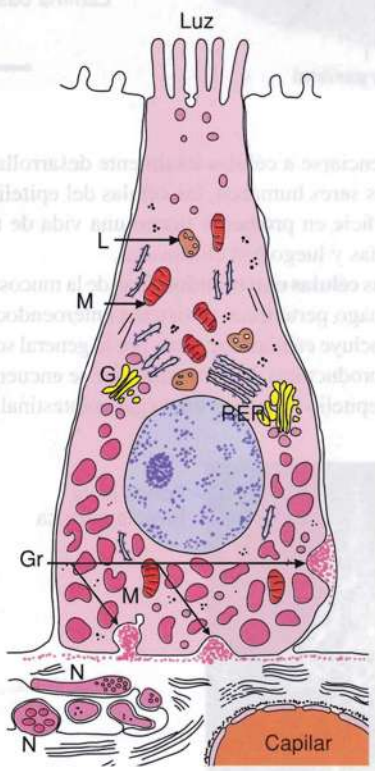

Fig. 18-41. Dibujo esquemático de la **ultraestructura de una célula endocrina del tracto gastrointestinal**. Nótese que los gránulos con hormona (**Gr**) se ubican en la parte basal del citoplasma, desde donde vacían su contenido (por exocitosis) al espacio intersticial. Desde allí, la hormona llega al torrente sanguíneo. **RER**, retículo endoplasmático rugoso; **G**, aparato de Golgi; **L**, lisosoma; **M**, mitocondria; **N**, fibras nerviosas. (Según Fujita y Kobayashi).

BOOK'S COPICENTRO USAC / 2016

booksmedicos.org

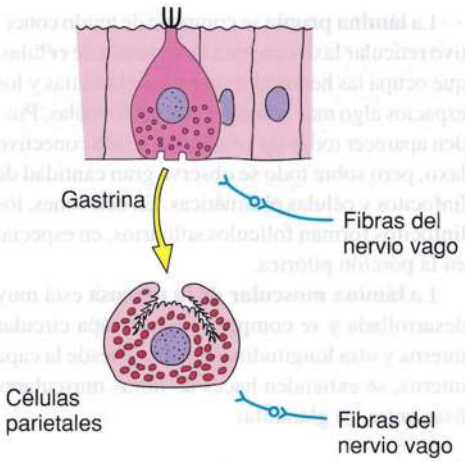

Fig. 18-42. Dibujo esquemático de los **mecanismos reguladores de la secreción de ácido clorhídrico en el estómago**. La célula secretora de gastrina tiene microvellosidades apicales que actúan como "antenas" luminales. Estas antenas poseen receptores que, por "registro" de determinadas sustancias en la luz gástrica (son especialmente efectivos los productos de degradación de proteínas, sobre todo aminoácidos), favorecen la liberación de gastrina por la célula. Esta hormona llega a las células parietales por medio del torrente sanguíneo y estimula la secreción de ácido clorhídrico. Además de esta regulación hormonal, las células parietales reciben estimulación directa de fibras vagales posganglionares. Por último, también la liberación de gastrina puede ser estimulada directamente por fibras vagales posganglionares. (Según Fujita y Kobayashi).

ubicados en el citoplasma basal al núcleo. La parte apical llega hasta la luz (configuración de tipo abierto) y posee un penacho de microvellosidades en la porción luminal. La somatostatina se secreta a nivel local en la membrana mucosa como hormona paracrina y "extingue" la actividad secretora. Así, en la parte corpofúndica la somatostatina inhibe las células ECL y parietales, y en el píloro inhibe las células G productoras de gastrina. La liberación de somatostatina por las células D es estimulada por el ácido de la luz del estómago.

Las **células símil enterocromafines (ECL)** secretan **histamina** y se encuentran en las glándulas corpofúndicas. La histamina estimula en forma paracrina la secreción de ácido clorhídrico por las células parietales, dado que éstas poseen receptores denominados H_2 para histamina (es posible que parte de la histamina que estimula estos receptores provenga de los mastocitos de la lámina propia). La secreción de histamina por las células ECL es estimulada por la gastrina y por acetilcolina (liberada por terminaciones nerviosas), y es inhibida por somatostatina, como se mencionó antes.

Así, la *secreción de ácido por las células parietales* ocurre por *estimulación* por gastrina e histamina y también por fibras vagales posganglionares que utilizan acetilcolina como neurotransmisor, con efectos sobre los receptores de acetilcolina (de tipo muscarínico) de las células parietales (Fig. 18-42). La importancia de la histamina se manifiesta con la muy efectiva inhibición de la secreción ácida mediante bloqueadores de H_2, por ejemplo *cimetidina*, en el tratamiento de pacientes con úlcera y gastritis (irritación de la membrana mucosa del estómago). La *inhibición* fisiológica de la secreción de ácido es producida por la inhibición de la secreción de gastrina por las células G, causada sobre todo por la presencia de ácido en la luz del estómago y mediada por somatostatina. Las prostaglandinas (en especial las de tipo E) tienen efecto inhibidor directo sobre las células parietales, por lo que los medicamentos antiinflamatorios no esteroides o AINE (p. ej., ácido acetilsalicílico e ibuprofeno) provocan gastritis y úlceras gástricas como efectos secundarios posibles, dado que estas sustancias inhiben la síntesis de prostaglandinas. La secreción de ácido en el estómago también es inhibida parcialmente por vía refleja (a través de reflejos vagales) y por

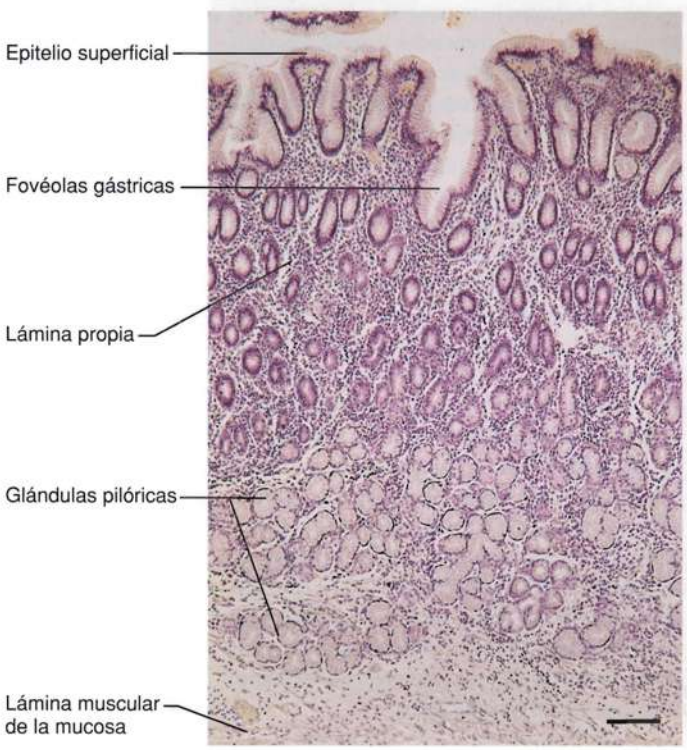

Fig. 18-43. Imagen con microscopia óptica de la **mucosa de la porción pilórica del estómago**. Nótense las células muy claras de las glándulas pilóricas, con núcleos aplanados basales. Además, por su enrollamiento, se distinguen numerosos cortes transversales de los conductos glandulares. Corte teñido con hematoxilina-eosina. ×75. Barra: 100 µm.

BOOK'S COPICENTRO USAC / 2016

booksmedicos.org

otros mecanismos hormonales que se activan con la presencia de ácido e hidratos de carbono y grasas en el duodeno, que también inhiben la secreción de pepsina y la motilidad gástrica.

Asimismo, las **glándulas pilóricas** también son tubulares simples pero más ramificadas que las glándulas corpofúndicas, y ocupan alrededor de la mitad del espesor de la membrana mucosa. También presentan gran arrollamiento, por lo que suelen verse cortadas en forma transversal u oblicua (Fig. 18-43). Además de las células enteroendocrinas y las células madre, contienen sólo un tipo celular, con citoplasma muy claro y un núcleo aplanado u oval, de localización basal. Las células son mucosas y secretan mucina que, junto con las demás mucinas, participa en la protección de la membrana mucosa del estómago

Las **glándulas cardiales** se encuentran alrededor de la desembocadura del esófago y pasan sin límite definido a las glándulas correspondientes de la porción distal del esófago. La mayor parte de las glándulas son tubulares simples, mientras que otras son ramificadas. Las células glandulares producen mucina y se asemejan a las células mucosas de las glándulas pilóricas, pero también se distinguen células principales, parietales y enteroendocrinas aisladas. En el fondo de las glándulas del cardias, se observan muchas células madre.

La **lámina propia** se compone de tejido conectivo reticular laxo con gran abundancia de células, que ocupa las hendiduras entre las glándulas y los espacios algo más grandes entre las fovéolas. Pueden aparecer todas las células del tejido conectivo laxo, pero sobre todo se observa gran cantidad de linfocitos y células plasmáticas. En ocasiones, los linfocitos forman folículos solitarios, en especial en la porción pilórica.

La **lámina muscular de la mucosa** está muy desarrollada y se compone de una capa circular interna y otra longitudinal externa. Desde la capa interna, se extienden haces de fibras musculares lisas entre las glándulas.

Submucosa, muscular externa y serosa

La **submucosa** se compone de tejido conectivo bastante laxo que contiene grandes vasos sanguíneos y linfáticos, además de nervios. En la submucosa se encuentran células ganglionares pertenecientes al plexo de Meissner.

La **muscular** externa se compone de tres capas: una externa longitudinal, una intermedia circular y otra interna de recorrido oblicuo. La capa intermedia circular se hace más gruesa cerca del píloro, donde forma un grueso músculo circular de cierre, el **esfínter pilórico**.

Úlceras gástricas

Úlcera péptica es la denominación común aplicada a las ulceraciones en el estómago, **úlcera gástrica** (por lo general en la zona del antro), o con mayor frecuencia en el duodeno, **úlcera duodenal**, sobre todo en los primeros centímetros (bulbo duodenal). Para la aparición de la úlcera, es condición fundamental la destrucción de la barrera protectora (formada por la capa de moco sobre la superficie epitelial y el propio epitelio de revestimiento de la mucosa) por los ácidos y la pepsina. Este trastorno se observa a menudo en relación con infecciones por la bacteria *Helicobacter pylori*, que aparece en alrededor del 70% de los casos de úlcera. El jugo gástrico ácido destruye el epitelio y la lámina propia, por lo que en un principio se forma una lesión superficial. Ante la acción continuada, se desarrolla una úlcera crónica que se extiende a través de toda la pared y llega hasta la serosa. En algunos casos, se produce la perforación de la pared, con vaciamiento del contenido del estómago o el duodeno en la cavidad abdominal, lo cual puede causar peritonitis capaz de poner en peligro la vida del paciente. Otras complicaciones incluyen hemorragias y la formación de cicatrices, con eventuales estrechamientos como la estenosis pilórica.

En principio, el tratamiento de la enfermedad ulcerosa comprende disminuir la acción del ácido, ya sea mediante la administración de medicamentos con acción fijadora y neutralizante de ácidos, los antiácidos, o por inhibición de la producción de ácidos mediante bloqueadores de los receptores H_2 o inhibidores de la bomba de H^+ (que inhiben la ATPasa de H^+-K^+). El tratamiento antibiótico de la infección por *Helicobacter pylori* en combinación con inhibidores de la bomba de H^+ disminuye notablemente la incidencia de recidivas. Esta última observación ha reforzado el preconcepto de que la infección por *Helicobacter pylori* contribuye al desarrollo de la enfermedad ulcerosa. En muchos casos, un factor contribuyente es la ingestión de medicamentos analgésicos como el ácido acetilsalicílico y otros fármacos antiinflamatorios no esteroides, pero se cree que también tienen importancia el estrés psíquico, el hábito de fumar y factores genéticos.

BOOK'S COPICENTRO USAC / 2016

booksmedicos.org

Entre las capas musculares longitudinal y circular, se encuentran células nerviosas y fibras pertenecientes al plexo mientérico (de Auerbach).

El tono muscular es bastante débil en la porción del cuerpo, por lo que éste se dilata en forma gradual durante el llenado del estómago como consecuencia de una relajación refleja denominada **relajación receptiva,** generada por los movimientos de la faringe y el esófago. La mezcla del alimento ocurre por movimientos peristálticos que son más intensos en la parte del antro. Allí, las ondas peristálticas también desencadenan el vaciamiento del estómago, dado que con las ondas peristálticas se presiona una pequeña porción de quimo hacia el intestino. La onda pasa desde el antro hasta el canal pilórico y sigue al duodeno, puesto que estas tres regiones se contraen en secuencia, como una unidad funcional. En condiciones normales, el píloro permanece cerrado casi por completo debido a la contracción tónica leve del esfínter pilórico, salvo cuando una onda peristáltica vacía quimo en el duodeno.

El peristaltismo, y en consecuencia el vaciamiento del estómago, es *regulado* por inhibición hormonal y nerviosa desde el duodeno. Un **reflejo enterogástrico** mediado por fibras autónomas aferentes y eferentes del nervio vago inhibe la motilidad gástrica ante la presencia de quimo en el duodeno, en especial cuanto más ácido es el quimo. La inhibición hormonal es desencadenada por la aparición de quimo graso en el duodeno y es mediada por las hormonas **péptido inhibidor gástrico (GIP)** (producido por las células K de las mucosas del duodeno y el yeyuno) y **colecistocinina (CCK)** (producida por las células I de las mucosas del duodeno y el yeyuno) (véanse con más detalle GIP y CCK, pág. 489).

La **serosa** (peritoneo) recubre todo el estómago y se compone de mesotelio y tejido conectivo submesotelial.

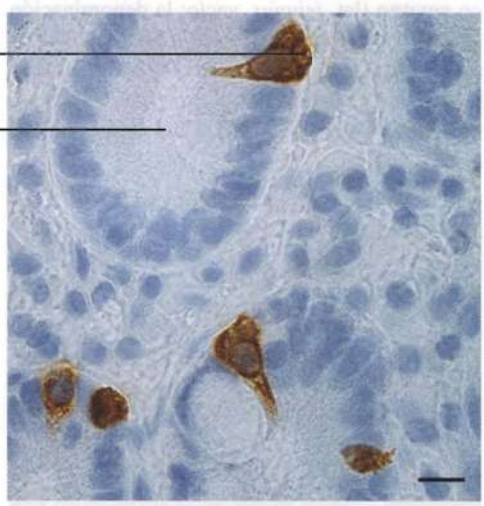

Fig. 18-44. Imagen con microscopia óptica de una **célula endocrina productora de serotonina en el epitelio de una cripta de Lieberkühn en el duodeno**. Nótese la forma de redoma de la célula endocrina, con una delgada prolongación citoplasmática hacia la luz. Inmunotinción, tejido humano. ×500. Barra: 10 µm. (Cedido por S. Seier Poulsen).

Sistema enteroendocrino

Como se mencionó antes, las células enteroendocrinas de la mucosa gástrica pertenecen a un sistema más amplio de células endocrinas, localizado en la mucosa del tracto gastrointestinal y en los islotes de Langerhans del páncreas, denominado **sistema enteroendocrino**. Las células endocrinas de este sistema sintetizan y secretan varios polipéptidos con actividad biológica, ya sea local por acción paracrina o al pasar al torrente sanguíneo, donde logran concentraciones suficientes para actuar como hormonas circulantes. En ambos casos, junto con el sistema nervioso entérico (véase la pág. 495), intervienen en la regulación de las funciones secretoras y la motilidad del tracto digestivo.

En los cortes histológicos comunes, las células enteroendocrinas no presentan ningún rasgo morfológico destacado, por lo que son difíciles de distinguir. El citoplasma se tiñe en forma débil, pero en algunos casos puede ser muy eosinófilo en la zona basal al núcleo, como expresión de la tinción de los gránulos. En los cortes finos, se distingue que algunas de las células endocrinas llegan hasta la superficie luminal y tienen forma de redoma (Fig. 18-44). Se denominan **células de tipo abierto** en oposición a las **células de tipo cerrado**, que no llegan a la luz. Mediante microscopia electrónica, se observa que las células de tipo abierto presentan un penacho de microvellosidades hacia la luz (Fig. 18-41).

Estudios que combinan microscopia electrónica y técnicas inmunohistoquímicas han permitido descubrir numerosas células enteroendocrinas, de las cuales algunas tienen una función bien establecida, mientras que para muchas otras, la función aún es hipotética o desconocida. Los productos endocrinos suelen estar compuestos por una amina biógena (p. ej., serotonina, dopamina o histamina) y un péptido. Debido a la falta de conocimiento sobre la función en el momento en que se describieron las células, se les identificó mediante letras, del mismo modo que la *clasificación* previa de las células de los islotes de Langerhans en el páncreas (células A, B, D y F; véase la Fig. 18-67). Sin embargo, la correlación entre los datos inmunohistoquímicos y ultraestructurales llevó gradualmente al reemplazo de la nomenclatura con letras por una *nueva clasificación funcional*

BOOK'S COPICENTRO USAC / 2016

booksmedicos.org

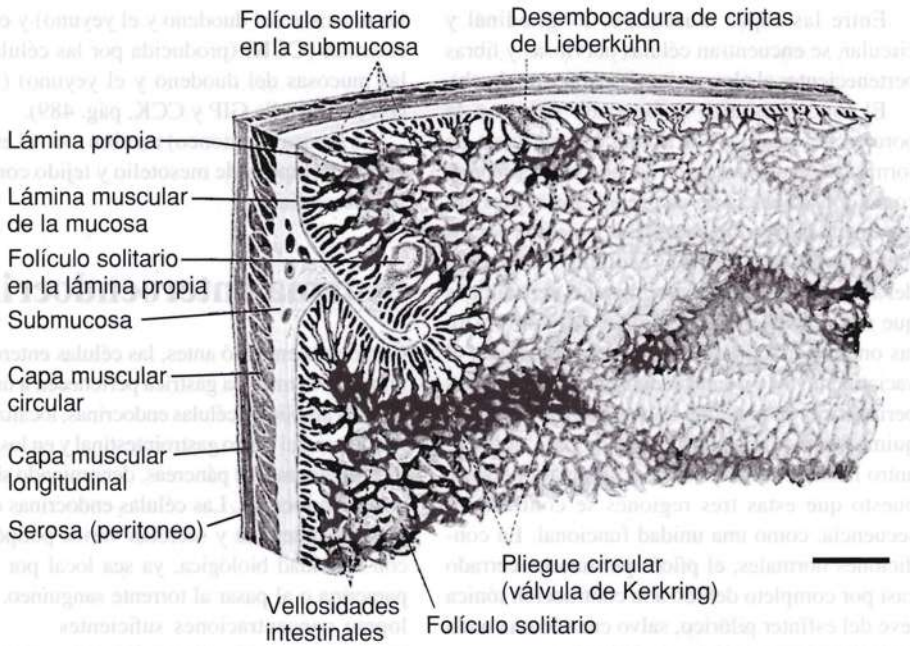

Fig. 18-45. Dibujo esquemático que muestra en tres dimensiones las **características histológicas de la pared del intestino delgado**. ×17. Barra: 500 µm. (Según Braus).

basada en el producto de secreción. Al estudiar el estómago, se analizaron las células (G) productoras de gastrina, las células (D) productoras de somatostatina y las células (ECL) productoras de histamina, que ejemplifican esta transición en la nomenclatura. Los demás tipos celulares mejor definidos se describen al estudiar el intestino y el páncreas, más adelante.

Es interesante destacar que muchos péptidos descubiertos primero en el intestino, más tarde se aislaron o se demostraron mediante técnicas inmunohistoquímicas en el cerebro y estructuras relacionadas.

Por último, cabe mencionar que muchos autores incorporan las células enteroendocrinas en un sistema más abarcativo, que también incluye células endocrinas del sistema respiratorio, entre otras, y que ahora se denomina **sistema neuroendocrino** (véase el Capítulo 21). La denominación neuroendocrino se debe a que varias de las sustancias hormonales también se encuentran en las células nerviosas, donde intervienen como cotransmisores o tienen función paracrina o actúan como hormona circulante después de ser liberadas por las células nerviosas. Gran parte de las neuronas del sistema nervioso entérico (véase la pág. 495) secretan gran cantidad de polipéptidos diferentes, además de las pequeñas moléculas transmisoras habituales.

Intestino delgado

El **intestino delgado** (lat. *intestinus*, víscera) mide unos 5 m de largo en la persona viva; es un órgano tubular que se extiende desde el píloro hasta la válvula ileocecal, donde continúa en el intestino grueso. Desde el punto de vista macroscópico, el intestino delgado se divide en una primera parte corta, el **duodeno** (lat. *duodecim*, doce), de 25 a 30 cm de largo y localizado en el retroperitoneo (salvo los primeros 3 cm), y una parte larga, el **intestino delgado mesentérico**, ubicado en el mesenterio (gr. *mes*, entre; *enteron*, intestino) y que se fija a la pared posterior del abdomen. En consecuencia, esta parte está revestida por el peritoneo y tiene gran movilidad. A su vez, se divide en **yeyuno** (lat. *jejunus*, vacío; la denominación se debe a que esta porción suele estar vacía en la autopsia), que representa cerca de los 2/5 proximales, y el **íleon** (gr. *eileos*, curvo, sinuoso), que representa los 3/5 distales. La transición entre las

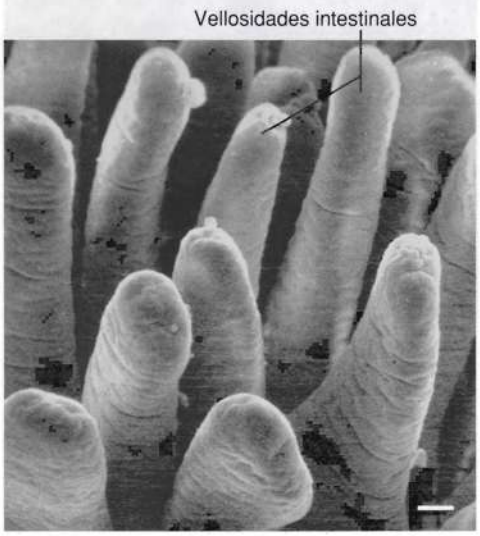

Fig. 18-46. Imagen obtenida mediante microscopio electrónico de barrido de la **superficie luminal de la mucosa del intestino delgado, que muestra en tres dimensiones la conformación ultraestructural de las vellosidades intestinales**, las cuales se ven como evaginaciones digitiformes. ×500. Barra: 10 µm. (Cedido por C. Röpke).

BOOK'S COPICENTRO USAC / 2016

booksmedicos.org

tres partes del intestino delgado es gradual y, en rasgos generales, mantiene las mismas características histológicas.

En el intestino delgado, el quimo es degradado a compuestos que son absorbidos a través del epitelio intestinal y transportados por los vasos sanguíneos y linfáticos de la membrana mucosa. Las clásicas cuatro capas de la pared (mucosa, submucosa, muscular externa y serosa) presentan una estructura regular en el intestino delgado y están todas bien desarrolladas.

Mucosa

La capacidad de la membrana mucosa de absorber los componentes degradados del alimento se ve favorecida por distintos *rasgos estructurales que aumentan notablemente la superficie luminal*. Los **pliegues circulares** son repliegues semilunares transversales que rodean más de la mitad de la circunferencia de la luz intestinal (Fig. 18-45). Están compuestos por mucosa y submucosa, y son estructuras permanentes que se ven a simple vista (de hasta 1 cm de altura), especialmente desarrolladas en el yeyuno. Por el contrario, faltan en los primeros 4-5 cm del duodeno (bulbo duodenal) y desaparecen en forma gradual en el íleon.

Los pliegues circulares aumentan la superficie de la membrana mucosa unas tres veces, pero se logra un incremento 10 veces mayor mediante evaginaciones digitiformes de alrededor de 1 mm de longitud, las **vellosidades intestinales** (lat. *villus*, pelo, pelusa) (Figs. 18-46 y 18-47). Todo el intestino delgado está recubierto por estas vellosidades, lo que le confiere un aspecto aterciopelado. Las vellosidades tienen un núcleo de lámina propia (tejido conectivo laxo) recubierta por epitelio. En un corte transversal, se distinguen como pequeños islotes de tejido conectivo revestidos por epitelio (Fig. 18-48).

Se obtiene un aumento adicional de la superficie de la membrana mucosa mediante la presencia de glándulas tubulares simples de unos 400 µm de profundidad entre las vellosidades, denominadas **criptas de Lieberkühn**, que desembocan a la altura de la raíz de la vellosidad (Figs. 18-47 y 18-48) y se extienden a través de la lámina propia hasta la lámina muscular de la mucosa.

Epitelio del intestino delgado. La mucosa está recubierta de epitelio simple cilíndrico compuesto por seis tipos celulares: *enterocitos (células absortivas), células caliciformes, células de Paneth, células enteroendocrinas, células madre* y *células M*.

Los **enterocitos** son las células absortivas del intestino delgado. Son células cilíndricas de unos 20 µm de altura, con un núcleo más o menos ovoide ubicado en la porción basal (Fig. 18-49; véase también la Fig. 7-4, pág. 187). La superficie libre presenta un nítido **borde en cepillo** o chapa estriada que, con microscopia óptica, se visualiza como un borde refringente de alrededor de 1 µm de ancho. El citoplasma muestra eosinofilia débil. En las criptas, los enterocitos tienen función se-

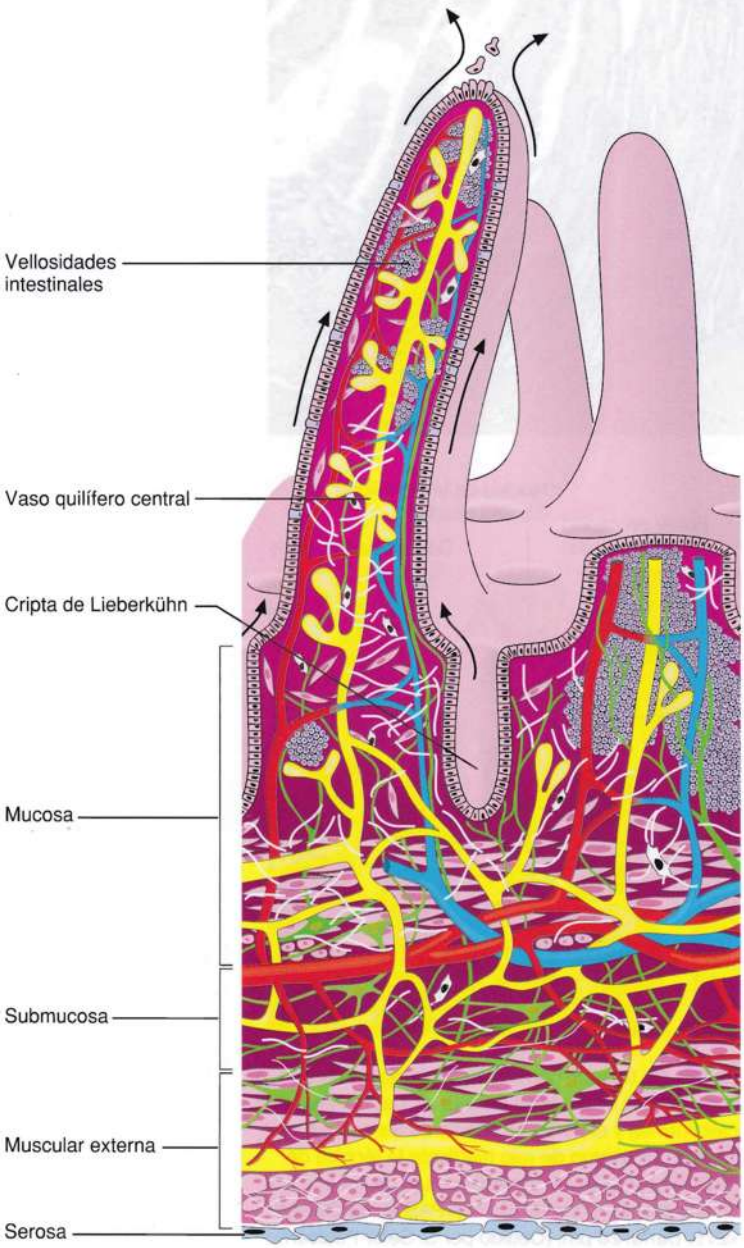

Fig. 18-47. Dibujo esquemático que muestra en tres dimensiones la **conformación de la superficie de la mucosa del intestino delgado, con las vellosidades intestinales y las criptas de Lieberkühn, además del tejido subyacente**. Arterias y arteriolas (rojo), venas y vénulas (azul), vasos quilíferos centrales y vasos linfáticos (amarillo), nervios (verde), músculo liso (rosa), fibroblastos (blanco). Las flechas indican la dirección de la migración celular. (Según Gray, en Standring).

BOOK'S COPICENTRO USAC / 2016

booksmedicos.org

Fig. 18-48. Imagen con microscopia óptica de la **mucosa del intestino delgado**. Nótense las vellosidades cortadas a través, que se visualizan como islotes de tejido conectivo revestidos por epitelio. Corte teñido con hematoxilina-eosina. ×65. Barra: 100 µm.

cretora, dado que secretan iones y líquido alcalino que diluye y neutraliza el quimo, y así facilita el proceso de absorción de los enterocitos absortivos en las vellosidades.

Con microscopia electrónica, se distingue que el borde en cepillo está compuesto por microvellosidades paralelas muy juntas, de 1 µm de largo y 0,1 µm de espesor (véase la Fig. 6-24, pág. 180). Las microvellosidades aumentan la superficie de la membrana mucosa unas 20 veces. El plasmalema luminal está recubierto por un glucocáliz que en el extremo de las microvellosidades forma una compacta **cubierta superficial** protectora que se tiñe con el método de PAS (Fig. 18-49). Es muy poco afectada por las enzimas proteolíticas (del páncreas) en la luz intestinal. Además, varias de las *enzimas intestinales* que catalizan la escisión final de las sustancias nutritivas están relacionadas con esta cubierta superficial. Se trata de distintas peptidasas (p. ej., enterocinasa), varias disacaridasas (entre ellas, lactasa), la lipasa intestinal y enzimas que escinden ácidos nucleicos (la degradación previa se debe exclusivamente a las enzimas pancreáticas que se vacían al duodeno). El interior de cada microvellosidad contiene un

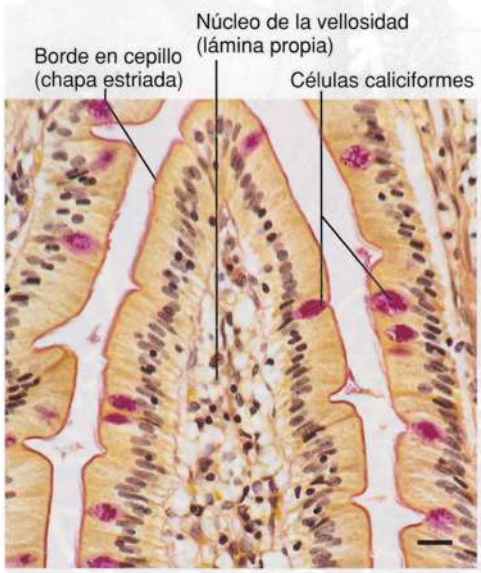

Fig. 18-49. Imagen con microscopia óptica de un corte de una **vellosidad intestinal**. Las células caliciformes y el borde en cepillo de las células absortivas se tiñeron de rojo mediante la técnica de PAS. Nótese el tejido conectivo muy celular en la lámina propia. Corte teñido con PAS + van Gieson. ×275. Barra: 20 µm. (Cedido por S. Seier Poulsen).

BOOK'S COPICENTRO USAC / 2016

booksmedicos.org

Intolerancia a la lactosa

Algunos lactantes no toleran la alimentación láctea, que les causa diarrea y otros trastornos. La causa es una carencia genética de la enzima lactasa en el borde en cepillo del epitelio del intestino delgado, por lo que no pueden degradar el contenido de lactosa de la leche. El trastorno se denomina **malabsorción de lactosa** o **intolerancia a la lactosa**. La lactasa también puede desaparecer en forma gradual hacia la edad de 5-6 años, lo cual conduce a una forma adquirida (mucho más frecuente) de intolerancia a la lactosa, común entre adultos en gran parte del mundo. La intolerancia a la lactosa es una patología genética en diferentes razas y naciones, por ejemplo, en los negroides (salvo los masai) y los esquimales. La diarrea se debe al incremento de la cantidad de líquido en la luz intestinal, como consecuencia de la actividad osmótica ejercida por la lactosa no absorbida, que después es degradada por las bacterias del colon y produce gran cantidad de gas. La intolerancia a la lactosa se trata con una dieta libre de lactosa. Se tolera mejor el yogur porque contiene una lactasa bacteriana. También es posible el pretratamiento de los productos lácteos con lactasa.

haz longitudinal central de 20-30 filamentos de actina que en el extremo de la microvellosidad se incluye en un material electrodenso que lo une con el plasmalema. En la base de la microvellosidad, el haz de filamentos continúa hasta la red terminal, donde los filamentos de actina se mezclan con los haces de filamentos que allí se encuentran (véase también el Capítulo 6, pág. 180).

El citoplasma contiene numerosas mitocondrias y un retículo endoplasmático liso muy desarrollado, pero no presenta otras características particulares. La superficie celular lateral forma complejos de unión yuxtaluminales característicos (véase el Capítulo 6, pág. 172). Las zonulae occludentes son de densidad moderada pero, debido a ellas, en principio la absorción del contenido luminal sólo puede tener lugar por pasaje *trans*celular a través de la capa epitelial, lo cual permite a las células absortivas efectuar una selección del tipo de sustancias transportadas.

La *función absortiva* del intestino delgado abarca el transporte de agua, iones inorgánicos y las sustancias nutritivas degradadas desde la luz intestinal hacia los vasos sanguíneos y linfáticos. Casi toda la absorción del tracto digestivo tiene lugar en el intestino delgado que, por su notable superficie, está especialmente adaptado para este fin. El **agua** se absorbe sólo por difusión simple, mientras que los **iones inorgánicos** son captados mediante diferentes mecanismos de transporte. Los iones sodio son bombeados por transporte activo al espacio intercelular basolateral por una ATPasa de Na+-K+ incorporada en la membrana celular; desde allí, los iones pasan a los capilares del tejido conectivo de las vellosidades. De este modo, la concentración de iones sodio en la célula absortiva desciende, lo cual induce la difusión facilitada de iones sodio desde la luz al interior de la célula. La difusión es mediada por un simportador, el transportador de glucosa dependiente de sodio que, junto con cada ion sodio, media la difusión de una molécula de **glucosa** al interior de la célula. Después, los iones sodio son bombeados en forma activa al espacio intercelular, mientras que la molécula de glucosa sigue el mismo camino por difusión facilitada mediada por otro tipo de transportador de glucosa, independiente de sodio. La galactosa también es transportada al interior de la célula desde la luz a través del mismo mecanismo empleado por la glucosa, y esto también es válido para varios **aminoácidos**, además de dipéptidos y tripéptidos. Los péptidos absorbidos se escinden a aminoácidos en la célula, en una reacción catalizada por peptidasas intracelulares. Desde el punto de vista cuantitativo, esta captación de aminoácidos en forma de pequeños péptidos tiene mayor importancia que el ingreso de aminoácidos aislados.

En el duodeno y el yeyuno también pasa una cantidad importante de agua, seguida de iones sodio y cloro, a través de las zonulae occludentes de moderada densidad, lo cual no es posible en el íleon (y tampoco en el colon), donde estos complejos de unión son más densos. Aquí se captan los iones cloro por intercambio con iones bicarbonato mediado por un antiportador, inducido por la menor concentración de iones bicarbonato en la luz que en el interior de la célula. Al mismo tiempo, se intercambian hidrogeniones intracelulares por iones sodio luminales por la acción de otro antiportador, inducido por la menor concentración de iones sodio en el interior de la célula debido al bombeo activo a través de la superficie celular basolateral, al igual que en el yeyuno. El resultado neto es la captación de cloruro de sodio y la eliminación por bombeo de hidrogeniones y bicarbonato que, en la luz, se combinan para dar CO_2.

Se ha estudiado en forma exhaustiva la morfología de la absorción de **grasas**, dado que los lípidos

BOOK'S COPICENTRO USAC / 2016

booksmedicos.org

pueden fijarse y demostrarse tanto mediante microscopia óptica como electrónica. En su mayoría, las grasas de los alimentos están compuestas por triacilgliceroles que en parte son degradados en el estómago por la lipasa lingual. El resto de la grasa es escindida en el intestino delgado por la lipasa pancreática para dar glicerol y ácidos grasos libres que son emulsionados por los ácidos biliares (véase la pág. 513) a micelas de un diámetro de unos 2,5 nm. Los ácidos grasos y el glicerol son transportados en las micelas al borde en cepillo, donde son captados por las células absortivas. Después, los triacilgliceroles son resintetizados en el retículo endoplasmático liso. Sólo los ácidos grasos con más de 10-12 átomos de carbono son reesterificados a triacilgliceroles, mientras que los ácidos grasos con menor número de átomos de carbono pasan directamente desde las células absortivas a los capilares sanguíneos y luego a la vena porta. En el torrente sanguíneo, son transportados como ácidos grasos libres (no esterificados).

Los triacilgliceroles, junto con el colesterol y los fosfolípidos absorbidos, forman unidades globulares que se acoplan a proteínas para formar **quilomicrones** con un diámetro de 0,1-1 µm que pasan al aparato de Golgi, desde donde se liberan como vesículas limitadas por membrana. Luego, pasan a la membrana celular lateral y se liberan al espacio extracelular, posiblemente por exocitosis. En el tejido conectivo de la vellosidad, los quilomicrones se difunden a través de la pared de un vaso linfático longitudinal de localización central, el **vaso quilífero central**, que comienza ciego en el extremo de cada vellosidad (Fig. 18-47). Desde allí, los quilomicrones son transportados por el sistema vascular linfático al conducto torácico y a la sangre venosa. Así, los vasos linfáticos son la principal ruta de transporte de los lípidos absorbidos hacia el torrente sanguíneo, dado que los quilomicrones son demasiado grandes para atravesar la pared de los capilares sanguíneos de las vellosidades. Después de ingerir una comida con abundancia de grasas, la linfa del intestino adquiere un aspecto lechoso debido al contenido de lípidos. La linfa intestinal se denomina entonces **quilo** (gr. *khylós*, jugo), y las vías linfáticas se designan como **vasos quilíferos**.

Las **células caliciformes** se describieron en detalle en el Capítulo 7. Se encuentran insertas entre las células absortivas, y la mucina se tiñe con la reacción de PAS (Fig. 18-49). Junto con la mucina secretada por las glándulas de Brunner (véase más adelante), forma una capa que se adhiere a la membrana mucosa y la protege. Además, la mucina tiene un efecto lubricante que facilita el pasaje del contenido intestinal, en especial cuando disminuye la cantidad de agua en el extremo distal del intestino.

Las **células de Paneth** se encuentran en el fondo de las criptas de Lieberkühn, en particular

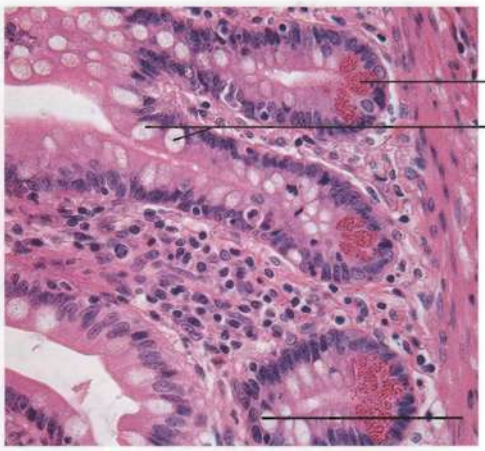

Fig. 18-50. Imagen con microscopia óptica de una **pequeña cripta de Lieberkühn de la mucosa del intestino delgado**. Se distinguen varias células de Paneth en el fondo de la cripta.
Corte teñido con hematoxilina-eosina. ×250.
Barra: 100 µm. (Cedido por S. Seier Poulsen).

en el duodeno, donde se visualizan como células piramidales con el núcleo en la porción basal y gránulos de secreción supranucleares muy eosinófilos (Fig. 18-50). En general, el aspecto de las células corresponde al de las glandulares secretoras de proteína. Secretan **defensinas** que, junto con el ácido clorhídrico del estómago, mantienen la esterilidad del contenido del intestino

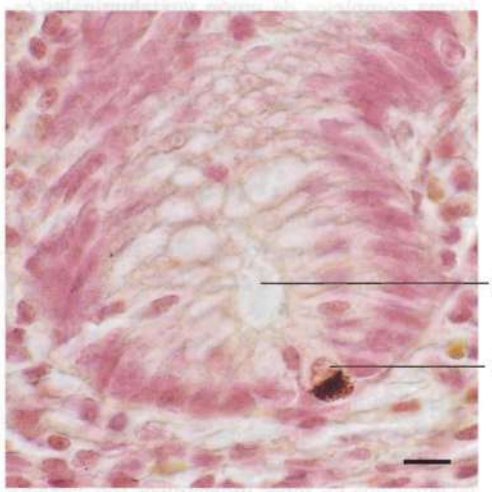

Fig. 18-51. Imagen con microscopia óptica de una **célula enterocromafín (EC) del epitelio de una cripta de Lieberkühn en el apéndice**. El corte fue sometido a tinción especial por incubación en una solución de nitrato de plata amoniacal que es reducido a plata metálica por la serotonina (5-hidroxitriptamina), que se encuentra en los gránulos de la porción basal de la célula. Por lo tanto, los gránulos se distinguen como granos negros basales respecto del núcleo (el corte se tiñó con rojo neutro para lograr el contraste). ×660. Barra: 10 µm.

BOOK'S COPICENTRO USAC / 2016

booksmedicos.org

delgado. Las defensinas son péptidos pequeños (15-20 aminoácidos) que se fijan a la membrana celular bacteriana y la permeabilizan. Las células de Paneth también secretan lisozima, de acción bactericida, además de otros factores, entre ellos, factor de necrosis tumoral alfa (TNF-α), de efecto protector sobre la membrana mucosa del intestino.

Las **células enteroendocrinas** están dispersas entre las demás células. Todas contienen gránulos de localización basal respecto del núcleo. Por lo general, el número de células aumenta en el duodeno y el yeyuno, y disminuye gradualmente en el íleon y en el colon.

Las **células (EC) enterocromafines** se encuentran en todo el tracto digestivo y se caracterizan por contener **serotonina**. Son especialmente abundantes en el apéndice vermiforme (Fig. 18-51). Además de la serotonina, las células pueden sintetizar algún péptido de secreción (p. ej., motilina). La serotonina estimula el peristaltismo gastrointestinal, dado que, entre otras funciones, induce la contracción del músculo liso.

Las **células (D) productoras de somatostatina** corresponden a las descritas antes en la mucosa del estómago (pág. 480) y se encuentran en todo el tracto digestivo (Fig. 18-52). Al igual que en el estómago, la somatostatina es secretada en forma paracrina y también en el intestino delgado es la principal hormona inhibidora, con inhibición tanto del peristaltismo y como de la secreción de todos los tipos de células secretoras.

Las **células (S) productoras de secretina** se encuentran sobre todo en la parte proximal del intestino delgado y sintetizan la hormona **secretina**, que estimula las células secretoras del sistema de conductos excretores del páncreas para la liberación de jugo pancreático con elevado contenido de bicarbonato y agua pero escasas enzimas. También se estimula la secreción de bicarbonato por las vías biliares. La liberación de secretina es estimulada por la presencia de productos de degradación de las proteínas y el quimo ácido en la luz de la porción proximal del intestino delgado.

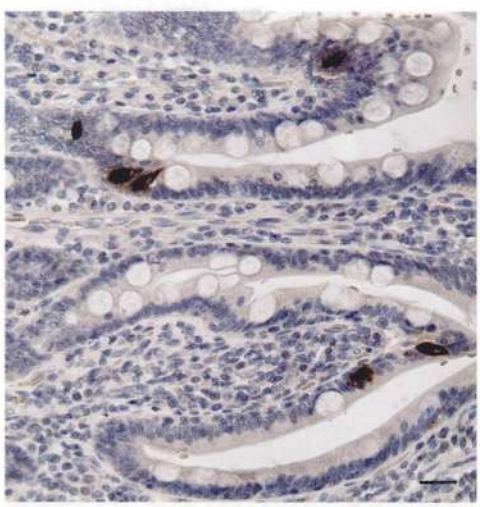

Fig. 18-52. Imagen con microscopia óptica de una **célula (D) productora de somatostatina en la mucosa del intestino delgado**. Se identifica la célula debido al contenido de gránulos infranucleares de color pardo por la determinación inmunohistoquímica mediante anticuerpo contra somatostatina. ×40. Barra: 100 µm. (Cedido por S. Seier Poulsen).

Las **células (I) productoras de colecistocinina** también se encuentran en su mayor parte en la porción proximal del intestino delgado. Sintetizan la hormona **colecistocinina (CCK)**, que estimula las células acinosas del páncreas para que secreten enzimas digestivas y refuercen los efectos de la secretina. También favorecen la contracción y el vaciamiento de la vesícula biliar, inhiben el vaciamiento del estómago, tienen efecto trófico sobre el páncreas y aumentan la secreción de la enzima enterocinasa, que se encuentra en el borde en cepillo de las células absortivas y activa la proenzima pancreática tripsinógeno. La secreción de colecistocinina es estimulada por la presencia de péptidos y aminoácidos en la luz intestinal y de ácidos grasos con más de 10 átomos de carbono.

Las **células (K) productoras de péptido inhibidor gástrico** también se hallan en la porción proximal del intestino delgado y secretan la hormona **péptido inhibidor gástrico (GIP)** (ing. ***g**astric **i**nhibitory **p**eptide*), que tiene efecto inhibidor sobre la motilidad gástrica. No obstante, se ha demostrado que este efecto es moderado con las concentraciones que aparecen naturalmente en la sangre circulante; pero se advirtió que la hormona tiene importancia en la estimulación de la secreción de insulina por las células B del páncreas (véase la pág. 502), por lo cual en la actualidad también se denomina **polipéptido insulinotrófico dependiente de glucosa** (ing. ***g**lucose-dependent **i**nsulinotrophic **p**olypeptide*), por lo que se mantiene la sigla GIP.

Además de las células antes mencionadas, en el tracto gastrointestinal humano se ha demostrado la presencia de **células (L) productoras de enteroglucagón** (o péptido símil glucagón [GLP-1, ing. ***g**lucagon-**l**ike-**p**eptide*]) y **células (N) productoras de neurotensina**. El **GLP-1** estimula la secreción de insulina e inhibe la secreción de glucagón por el páncreas, lo que en conjunto conduce a un descenso de la glucemia (véase la pág., 502). La **neurotensina** inhibe la motilidad gastrointestinal y aumenta el flujo sanguíneo en el íleon. Por último, cabe mencionar las **células (MO) productoras de motilina**. La **motilina** favorece la contracción del músculo intestinal y tiene importancia en la regulación de la motilidad durante el ayuno, dado que favorece

BOOK´S COPICENTRO USAC / 2016

booksmedicos.org

la aparición de los denominados complejos motores migrantes (MMC) (véase más adelante). En consecuencia, la secreción de motilina se produce sin estímulo entre las comidas y es inhibida por la ingesta de alimentos.

Las **células madre** se encuentran en las criptas de Lieberkühn, que están revestidas por el mismo epitelio que las vellosidades pero el epitelio en el fondo es más bajo y en él aparecen células más indiferenciadas. Se demostró que entre estas células existe una población de células madre en proceso de proliferación productoras de células que se diferencian a todos los demás tipos celulares. Algunas de las células migran hacia la parte más profunda y se diferencian en células de Paneth, con una vida media de unos 30 días. Otras migran hacia la parte superior (Fig. 18-47) y se diferencian en enterocitos y células caliciformes, ambos tipos celulares con una vida media de 3-5 días dado que cuando llegan hasta el extremo de la vellosidad sufren apoptosis y son eliminadas en su camino hacia la punta de la vellosidad. Durante ese período, las células caliciformes completan varios ciclos secretores sucesivos.

Las **células M** representan una parte funcional del tejido linfoide asociado con las mucosas (MALT) y se describen en el Capítulo 16 (véase la Fig. 16-34b, pág. 431).

La **lámina propia** se compone de tejido conectivo reticular laxo *con células excepcionalmente abundantes* (véase la Fig. 8-19, pág. 214). La lámina propia se extiende como un núcleo de tejido conectivo hasta la parte superior de la vellosidad y ocupa el espacio entre las criptas de Lieberkühn. Las fibras reticulares se condensan a lo largo del epitelio como la lámina reticular de la membrana basal. Las células incluyen todas aquellas fijas y libres del tejido conectivo laxo, de las cuales en particular aparecen gran cantidad de linfocitos y células plasmáticas. Las células libres contribuyen a combatir microorganismos, toxinas y otros agentes nocivos. Los abundantes linfocitos de la lámina propia suelen formar folículos linfáticos aislados, los **folículos solitarios**. Por lo general, la cantidad de tejido linfoide aumenta en dirección del íleon, donde se encuentran cúmulos de folículos linfáticos denominados **placas de Peyer** (Fig. 18-53). Siempre se ubican en la cara opuesta a la unión con el mesenterio y pueden contener más de 50 folículos, dispuestos lado a lado en dirección longitudinal respecto del intestino. Hay folículos primarios y secundarios, y el tejido linfoide se incluye en el tejido linfoide asociado con las mucosas (MALT; véase también el Capítulo 16, pág. 431).

La **lámina muscular de la mucosa** se compone de una capa circular interna y otra longitudinal externa, que es muy difícil de distinguir con microscopia óptica. Desde la capa interna, parten finos haces de células musculares lisas que forman un haz longitudinal en la parte central de la vellosidad. La contracción de estos haces produce el movimiento activo de las vellosidades, que se contraen hasta casi la mitad de su longitud varias veces por minuto. Las vellosidades están muy juntas, lo cual implica que sólo la parte luminal de la vellosidad relajada (no contraída) se expone libre en la luz intestinal y contribuye en forma efectiva al aumento de la superficie absortiva. El volumen de las vellosidades se reduce en forma considerable con la contracción,

Fig. 18-53. Imagen con microscopia óptica de una **placa de Peyer en la lámina propia del íleon**. Corte teñido con Azán. ×15. Barra: 500 µm.

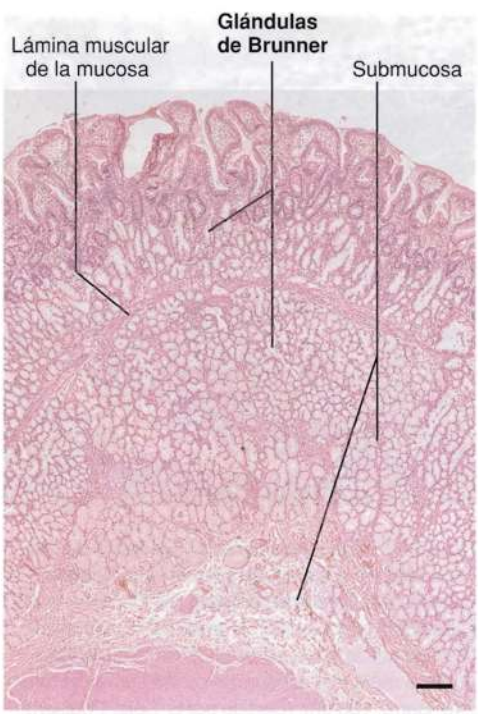

Fig. 18-54. Imagen con microscopia óptica de las **glándulas de Brunner en la submucosa del duodeno**. Se observa que las glándulas también se extienden hasta cierto punto dentro de la lámina propia. Corte teñido con hematoxilina-eosina. ×25. Barra: 200 µm.

BOOK'S COPICENTRO USAC / 2016

booksmedicos.org

por lo que el contenido de los vasos quilíferos centrales y de los capilares sanguíneos es presionado hacia los plexos vasculares submucosos. Los movimientos son controlados por el plexo submucoso de Meissner y desencadenados por la estimulación mecánica y química (presencia de quimo).

Submucosa

La submucosa se compone de tejido conectivo bastante laxo y contiene los vasos sanguíneos y linfáticos de mayor tamaño. También se distinguen grupos de células ganglionares que pertenecen al plexo submucoso de Meissner. La submucosa *sólo contiene glándulas en el duodeno*.

Las **glándulas de Brunner** comienzan en el píloro y están más desarrolladas en el primer tercio del duodeno, donde forman una capa glandular coherente. En localizaciones más distales, se encuentran islotes de tejido glandular en el tejido conectivo submucoso de los pliegues circulares (Fig. 18-54). Sin embargo, el tejido glandular no siempre se limita a la submucosa, dado que a menudo la muscular de la mucosa está dividida por islotes de tejido glandular que se extienden en la lámina propia. Las glándulas tienen adenómeros tubulares compuestos por células mucosas típicas con núcleos aplanados basales, como las glándulas pilóricas del estómago (Fig. 18-55). Los conductos excretores poseen epitelio simple cilíndrico bajo difícil de distinguir con microscopia óptica; desembocan en las criptas de Lieberkühn.

La secreción de las glándulas de Brunner es espesa y mucosa, con pH ligeramente alcalino, y

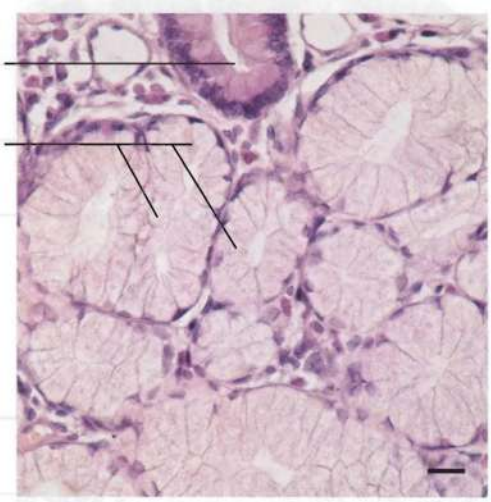

Fig. 18-55. Imagen con microscopia óptica de las **porciones secretoras de las glándulas de Brunner en la submucosa del duodeno**. Nótense las células glandulares mucosas características con núcleos basales aplanados y citoplasma claro. Corte teñido con hematoxilina-eosina. ×275. Barra: 20 µm.

tiene especial importancia para la protección de la frágil membrana mucosa duodenal. La secreción se adhiere a la membrana mucosa y forma una cubierta sin corrientes de convección de fluidos similar a la de la mucina del estómago que protege el epitelio superficial gástrico. La secreción también contiene factores de crecimiento (entre ellos EGF), lisozima e IgA, que contribuyen a combatir microorganismos patógenos.

La **muscular externa** se compone de una capa circular interna y una longitudinal externa, separadas por tejido conectivo de espesor muy variable. Contiene el plexo mientérico (de Auerbach). Además del tejido nervioso perteneciente al plexo mientérico, entre las capas musculares circular y longitudinal (y en parte también incorporada en la capa circular) se encuentra una red de células ramificadas denominadas células intersticiales de Cajal **(ICC)** (ing. ***interstitial cells of Cajal***), que son células musculares lisas especializadas. Funcionan como *marcapasos* del músculo liso, por lo que son capaces de generar impulsos rítmicos espontáneos y buscar y transferir los impulsos a las células musculares lisas (de la misma forma que las células musculares modificadas nodales del corazón; véase también el Capítulo 15, pág. 381), por lo que dirigen la frecuencia y la dirección de las contracciones peristálticas. El sistema de células intersticiales aparece en toda la parte del tracto digestivo que tiene músculo liso en la muscular externa, donde se incorpora como eslabón regulador entre la inervación autónoma y la musculatura lisa.

Por una parte, las contracciones musculares en el intestino delgado producen la mezcla del contenido intestinal, y por otra, los movimientos peristálticos continúan el transporte del contenido intestinal en dirección distal. Durante el ayuno, aparecen los llamados **complejos motores migrantes (MMC)**, que son contracciones peristálticas que atraviesan fases características. De este modo, se vacía la luz del intestino delgado de componentes no digeribles y se impide la acumulación de contenido intestinal y el riesgo de crecimiento bacteriano incontrolado.

La **serosa** está compuesta por mesotelio con subserosa subyacente. Una red bien desarrollada de fibras elásticas aparece justo por debajo de la membrana basal de las células mesoteliales. Existe una capa equivalente de elastina por debajo del mesotelio del revestimiento peritoneal parietal en el abdomen.

Intestino grueso

El **intestino grueso** representa la última porción del tracto digestivo. Se divide en tres secciones principales: 1) el **ciego** con el **apéndice vermi-**

BOOK'S COPICENTRO USAC / 2016

booksmedicos.org

forme, 2) el **colon** (gr. *kolon*, intestino) y 3) el **recto** (debido a que en muchos animales es recto, a diferencia de los seres humanos). Junto con el **canal anal,** estas secciones componen el intestino terminal. El intestino grueso se extiende desde el extremo del ciego hasta el ano y su división en secciones depende sólo del aspecto macroscópico anatómico y topográfico, si bien existen ciertas diferencias estructurales.

En principio, en el intestino grueso tiene lugar la absorción de agua y sales inorgánicas. De este modo, el contenido intestinal y las **heces** adquieren una consistencia bastante firme. El único producto principal de secreción es la mucina formada por las abundantes células caliciformes. El moco sirve como lubricante en el transporte, y así protege la membrana mucosa.

Mucosa. La superficie luminal de la membrana mucosa del intestino grueso es bastante lisa, dado que *no tiene vellosidades*. Asimismo, las glándulas tubulares (**criptas de Lieberkühn**) son más largas y rectas que en el intestino delgado (Fig. 18-56).

El **epitelio** es simple cilíndrico alto. El borde en cepillo de las **células absortivas** es más bajo y las **células caliciformes** (Fig. 18-57) son mucho más abundantes que en el intestino delgado. Al igual que en este último, aparecen **células madre, células enteroendocrinas** y células más indiferenciadas hacia el fondo de las criptas.

La **lámina propia** se compone de tejido conectivo reticular con células abundantes ubicado entre las criptas. Se observan folículos linfáticos solitarios con mayor frecuencia que en el intestino delgado y pueden extenderse hasta la profundidad de la submucosa.

La **lámina muscular de la mucosa** se compone de una capa circular interna y otra longitudinal externa.

La **submucosa** se compone de tejido conectivo laxo que puede contener cantidades considerables de tejido adiposo. En esta capa, se distinguen el plexo submucoso y vasos sanguíneos.

La **muscular externa** presenta características diferentes de las del intestino delgado. La capa circular interna es completa, mientras que la externa forma tres bandas longitudinales planas, las **tenias del colon** (lat. *taenia*, banda, cinta). La capa muscular longitudinal entre las tenias es muy fina y puede faltar por completo. En el recto, las tenias se expanden y la capa muscular longitudinal adquiere un espesor uniforme alrededor de la luz. El plexo mientérico (de Auerbach) se localiza por fuera de la capa muscular circular interna.

La motilidad del colon presenta las mismas características que en el intestino delgado, con contracciones que mezclan el contenido intestinal y ondas peristálticas que lo desplazan en dirección

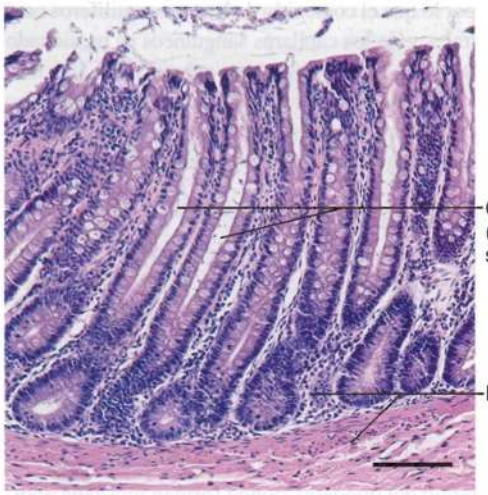

Fig. 18-56. Imagen con microscopia óptica de la **mucosa del colon**. Nótese que no se encuentran vellosidades, sino sólo criptas de Lieberkühn que son más largas y de recorrido más recto que las del intestino delgado. Las numerosas células caliciformes se distinguen como espacios claros del epitelio en las criptas de Lieberkühn. Corte teñido con hematoxilina-eosina. ×110. Barra: 100 µm.

del ano. En el colon también se observa la denominada **contracción masiva** o **con efecto de masa**, en la cual el músculo se contrae al mismo tiempo sobre una gran porción continua del colon. De este modo, se desplaza a un tiempo el contenido

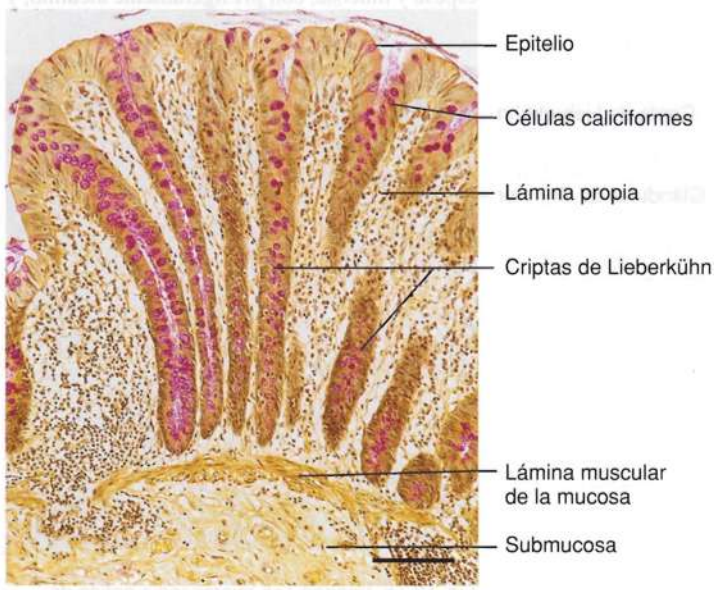

Fig. 18-57. Imagen con microscopia óptica de la **mucosa del colon**. Las abundantes células caliciformes de las criptas de Lieberkühn se tiñeron de rojo mediante la reacción de PAS. Corte teñido con PAS + van Gieson. ×110. Barra: 100 µm. (Cedido por S. Seier Poulsen).

BOOK'S COPICENTRO USAC / 2016

booksmedicos.org

intestinal desde un segmento del colon a otro o al recto, donde desencadena el reflejo de defecación.

La **serosa** se compone de mesotelio y tejido conectivo subseroso, y en el colon forma los **apéndices epiploicos**, pequeños pliegues peritoneales repletos de tejido adiposo unilocular sobre la superficie externa del intestino grueso. Ciertas partes de las superficies del colon y el recto, además de todo el tercio inferior del recto, carecen de revestimiento peritoneal. Aquí, el intestino grueso se relaciona con las estructuras circundantes mediante tejido conectivo, en la forma de una capa adventicia.

Apéndice vermiforme

El apéndice vermiforme (lat. *vermis*, lombriz, gusano) pende del ciego como una pequeña evaginación terminal de longitud variable. Posee una estructura similar a la del intestino grueso pero con ciertos rasgos propios, de los cuales el más importante es un notable engrosamiento de la pared debido a la presencia de abundante tejido linfoide que forma una capa casi continua de folículos grandes y pequeños (Fig. 18-58).

Mucosa. La luz presenta un contorno anguloso irregular y en los adultos puede estar ocluida por completo. La mucosa carece de vellosidades y hay menos glándulas de Lieberkühn que en el resto del intestino grueso. En su mayor parte, el epitelio consiste de células cilíndricas absortivas, con un borde en cepillo, mientras que las células caliciformes son escasas en comparación con el resto del colon. Se encuentra gran cantidad de **células enterocromafines (EC),** caracterizadas en general por su contenido de **serotonina** (Fig. 18-51).

La **lámina propia** está *totalmente infiltrada por linfocitos* que, al corte, se observan como un anillo completo de folículos solitarios. En consecuencia, el apéndice se considera también un órgano linfoide secundario (véase el Capítulo 16). Los folículos penetran en la muscular de la mucosa y también aparecen en la submucosa, lo cual *dificulta la identificación de la poco definida muscular de la mucosa*.

La **submucosa** es gruesa y suele contener numerosos adipocitos.

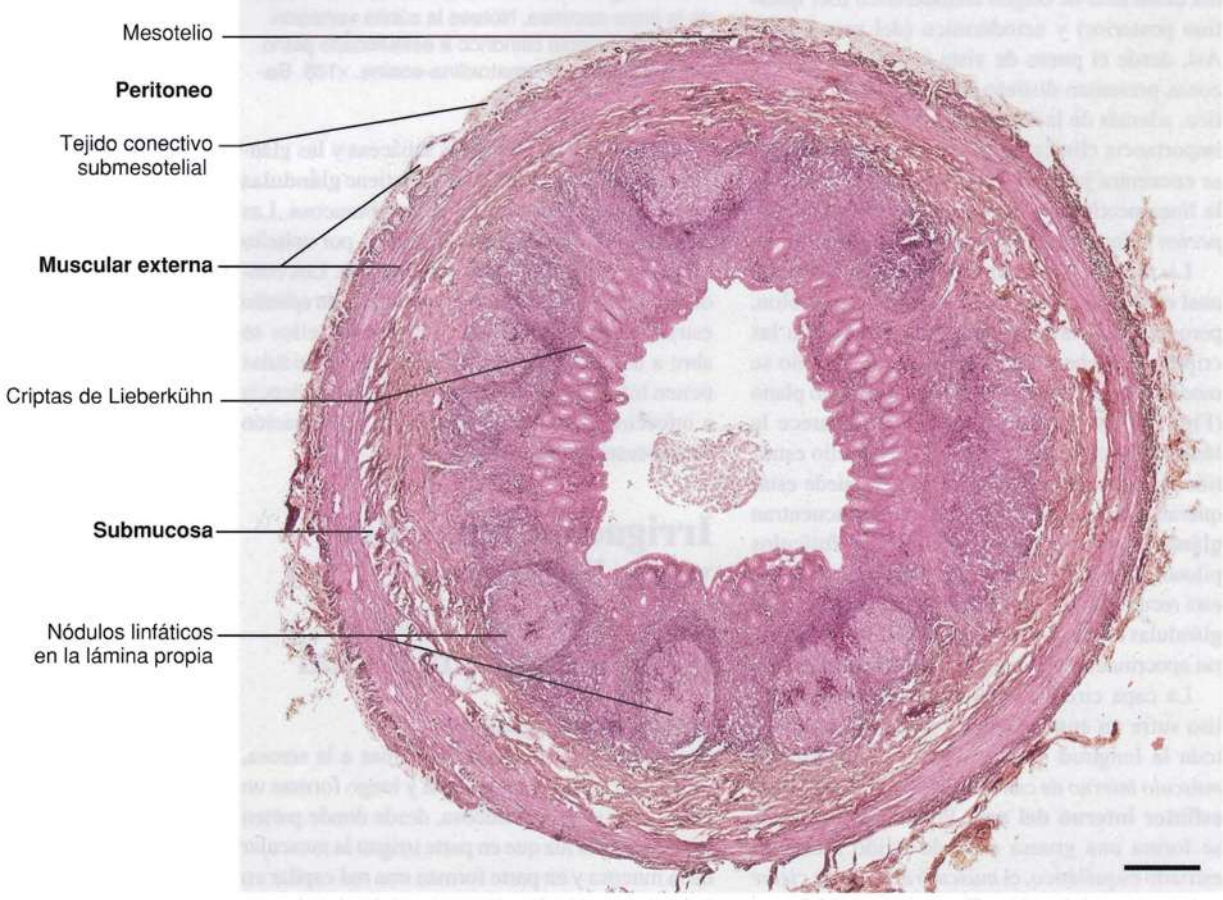

Fig. 18-58. Imagen con microscopia óptica de un **corte transversal del apéndice vermiforme**. Nótense la luz irregular, las escasas criptas de Lieberkühn y la gran cantidad de tejido linfoide en la lámina propia. Corte teñido con hematoxilina-eosina. ×20. Barra: 500 µm.

BOOK'S COPICENTRO USAC / 2016

booksmedicos.org

La **muscular externa** es mucho más delgada que en el resto del intestino grueso. La capa longitudinal externa es continua, sin presencia de tenias.

La **serosa** recubre la superficie externa y no se diferencia de la serosa intestinal.

El **canal anal** es la porción final del trasto digestivo, que forma una zona de transición hasta la abertura anal o **ano**, donde la mucosa se continúa en la piel. En el canal anal, se observan 5-10 pliegues mucosos longitudinales, las **columnas anales**, cada una de las cuales contiene una rama terminal de la arteria rectal superior y una tributaria pequeñas de la vena rectal superior, que se anastomosan con la arteria y la vena rectales inferiores. En su base distal, las columnas anales se relacionan con pequeños pliegues de la mucosa, las **válvulas anales,** que forman pequeñas invaginaciones, los **senos anales**, entre las columnas. En conjunto, las válvulas y los senos conforman una línea irregular ondulada o en picos, la **línea pectínea**, que corresponde a la ubicación de la membrana anal en el feto, por lo que representa una línea divisoria importante entre las porciones del canal anal de origen endodérmico (del intestino posterior) y ectodérmico (del proctodeo). Así, desde el punto de vista anatómico las dos zonas presentan distinto drenaje venoso y linfático, además de la inervación, lo cual es de gran importancia clínica. La parte del canal anal que se encuentra justo en dirección anal respecto de la línea pectínea se denomina **pecten anal** (lat. *pecten* peine) y mide alrededor de 1 cm de largo.

La mucosa de la porción superior del canal anal es una continuación de la mucosa del colon, pero cerca de la línea pectínea desaparecen las criptas de Lieberkühn y de pronto el epitelio se modifica de simple cilíndrico a estratificado plano (Fig. 18-59). Al mismo tiempo, desaparece la lámina muscular de la mucosa. El epitelio estratificado plano que recubre el pecten puede estar queratinizado, pero en general no se encuentran glándulas sudoríparas o sebáceas ni folículos pilosos. El último centímetro, debajo del pecten, está recubierto por piel normal y presenta grandes glándulas sebáceas y grandes glándulas sudoríparas apocrinas denominadas **glándulas perianales**.

La capa circular interna de tejido muscular liso sufre un engrosamiento gradual a través de toda la longitud del canal anal y conforma el *músculo interno de cierre involuntario* o **músculo esfínter interno del ano**. Por la parte externa, se forma una gruesa capa de tejido muscular estriado esquelético, el *músculo externo de cierre voluntario* o **músculo esfínter externo del ano**. La contracción tónica del músculo de los dos esfínteres mantienen cerrados el canal anal y el ano entre las defecaciones.

Fig. 18-59. Imagen con microscopia óptica de un **corte longitudinal del conducto anal** a la altura de la línea pectínea. Nótese la súbita variación de epitelio simple cilíndrico a estratificado plano. Corte teñido con hematoxilina-eosina. ×135. Barra: 50 µm.

Además de las glándulas sebáceas y las glándulas perianales, el canal anal contiene **glándulas anales** mucosas ubicadas en la submucosa. Las porciones secretoras están formadas por epitelio estratificado cúbico y secretan mucina. Los conductos excretores poseen revestimiento de epitelio estratificado cilíndrico y cada uno de ellos se abre a un seno anal. En principio, las glándulas tienen interés clínico porque presentan tendencia a infecciones, lo que puede causar la formación de **abscesos perianales**.

Irrigación sanguínea, vasos linfáticos e inervación del tracto esofagogastrointestinal

Irrigación sanguínea

Las arterias emiten pequeñas ramas a la serosa, atraviesan la muscular externa y luego forman un gran plexo en la submucosa, desde donde parten ramas hacia la luz que en parte irrigan la muscular de la mucosa y en parte forman una red capilar en la lámina propia. En el intestino delgado, algunas ramas transcurren desde el plexo arterial submucoso hasta las vellosidades, cada una de las cuales recibe una o varias de las pequeñas ramificaciones

booksmedicos.org

BOOK'S COPICENTRO USAC / 2016

Fig. 18-60. Imagen con microscopia óptica de la **mucosa del intestino delgado**, a la que previamente se **inyectó tinta china en las arterias intestinales** del animal de experimentación vivo y anestesiado. Nótese que los capilares sanguíneos llenos de tinta china en las vellosidades están ubicados justo por debajo del epitelio. ×110. Barra: 100 µm.

arteriales que corren por la parte central de la vellosidad y forman una densa red capilar ubicada justo por debajo del epitelio (Figs. 18-47 y 18-60). Aquí, los capilares son de tipo fenestrado.

Los capilares de la mucosa drenan en un plexo venoso ubicado en la parte profunda de la lámina propia. Desde allí parten venas que conforman un nuevo plexo venoso más grande en la submucosa. Desde este lugar, las venas, de calibre mayor, siguen a las arterias.

Vasos linfáticos

Las vías linfáticas comienzan como capilares linfáticos terminales ciegos en el tejido conectivo entre las glándulas. Como se mencionó, en el intestino delgado se encuentra un vaso quilífero central adicional en cada vellosidad (Fig. 18-47). Los capilares linfáticos se anastomosan entre sí y drenan en un plexo de malla densa ubicado en la parte profunda de la lámina propia paralela a la muscular de la mucosa. Desde este plexo, parten ramas a uno más grande ubicado en la submucosa. Desde allí surgen vasos linfáticos de calibre mayor que atraviesan la muscular externa y después siguen los vasos sanguíneos. Reciben contribuciones de la capa muscular.

Nervios

El tracto esofagogastrointestinal recibe fibras autónomas motoras y sensitivas (la inervación del músculo esquelético del esófago y del esfínter externo del ano es motora somática). Las fibras motoras son simpáticas y parasimpáticas. Las neuronas que tienen sus cuerpos celulares ubicados fuera de la pared intestinal se denominan **parte extrínseca** de la inervación del tracto esofagogastrointestinal, y las neuronas que tienen sus cuerpos celulares ubicados en la pared intestinal se denominan **parte intrínseca**. Así, los plexos mientérico y submucoso pertenecen a la parte intrínseca.

En los dos plexos, las células ganglionares motoras establecen sinapsis con fibras simpáticas y preganglionares parasimpáticas. Si bien las fibras simpáticas "ya " son posganglionares, muchas de ellas forman sinapsis con neuronas colinérgicas posganglionares en los plexos ganglionares, mientras que las demás terminan directamente sobre las células musculares lisas de la pared del tracto esofagogastrointestinal y en las paredes de los vasos sanguíneos. Las fibras parasimpáticas provienen del nervio vago y de los nervios esplácnicos sacros (S2-S4) y, por regla general, establecen sinapsis con neuronas colinérgicas posganglionares en los plexos mientérico o submucoso (Fig. 18-61).

La parte intrínseca se denomina también **sistema nervioso entérico**, dado que los ganglios contienen neuronas motoras y también neuronas sensitivas que registran estiramientos musculares en el plexo mientérico, mientras que en el plexo submucoso inervan el epitelio y registran las acciones que lo afectan. Estas neuronas aferentes intervienen en **reflejos mientéricos** locales que, por ejemplo, dirigen los movimientos peristálticos. También existen interneuronas. Por lo general, los axones de las neuronas motoras provenientes del plexo mientérico inervan las dos capas musculares de la muscular externa, mientras que las neuronas motoras del plexo submucoso inervan la muscular de la mucosa y las células glandulares de la membrana mucosa.

Como se mencionó antes, la red de las células intersticiales marcapasos (ICC) está insertada como un eslabón regulador entre la inervación autónoma y el músculo liso (véase la pág. 491).

Además de acetilcolina, intervienen otros neurotransmisores en las sinapsis del sistema nervioso entérico, en algunos casos en colocalización con acetilcolina. Son ejemplos: serotonina, GABA, óxido nítrico (NO) y muchos péptidos. En algunos casos, estas sustancias actúan como transmisores sinápticos, pero también puede haber efectos paracrinos o efectos de hormona circulante. El óxido nítrico parece que tiene una función general como mediador de la relajación del músculo liso.

BOOK'S COPICENTRO USAC / 2016

booksmedicos.org

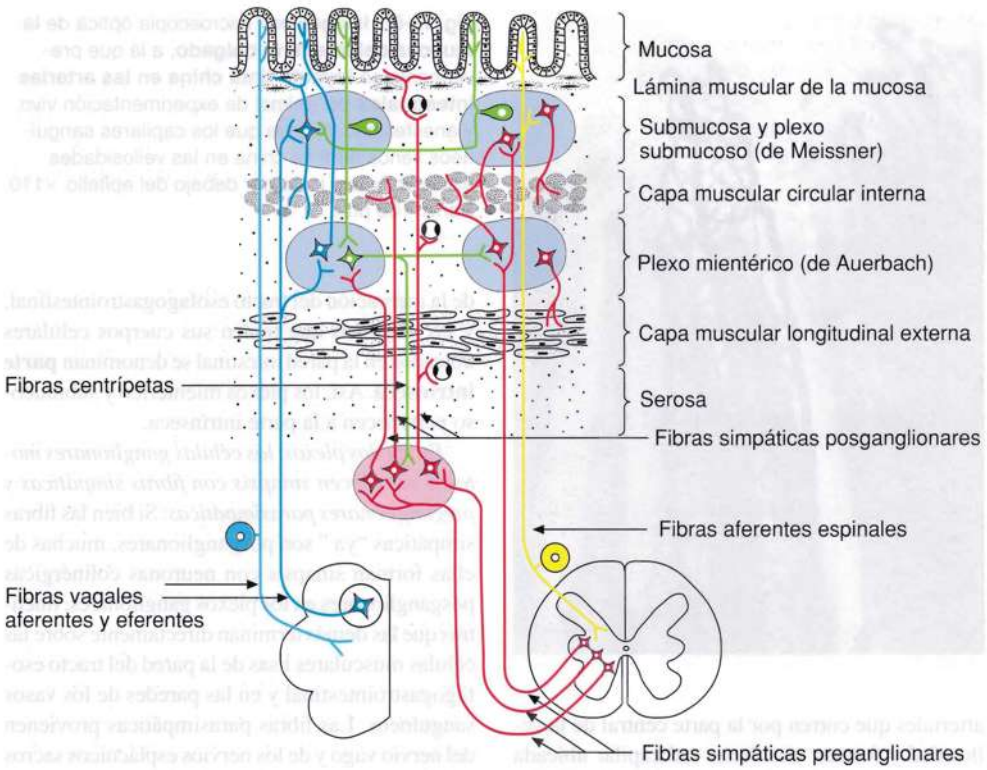

Fig. 18-61. Dibujo esquemático de la **inervación extrínseca e intrínseca del tracto gastrointestinal** (véase el texto para los detalles). (Según Schofield).

Son ejemplos de péptidos del sistema nervioso entérico la somatostatina (que inhibe la secreción ácida en el estómago y la motilidad intestinal) y GRP (hormona liberadora de gastrina) que, como se mencionó, es transmisor de las fibras vagales a las células productoras de gastrina del antro gástrico, donde estimula la secreción de gastrina.

Glándulas digestivas anexas

Además del tracto esofagogastrointestinal, el sistema digestivo comprende algunas grandes glándulas que debido a su tamaño están ubicadas por fuera de la pared del tracto digestivo. Las glándulas se desarrollaron y desembocan en el revestimiento epitelial. De estas glándulas, ya se estudiaron las grandes **glándulas salivales** pares de la cavidad bucal (pág. 459), mientras que las otras dos, el **páncreas** y el **hígado**, junto con la vesícula biliar, se verán a continuación.

Páncreas

El **páncreas** (gr. *pan*, todo; *kreas*, carne; la denominación se debe a que en un principio se consideraba el páncreas como compuesto sólo por parénquima, dado que recién más tarde se descubrió el sistema de conductos excretores) se ubica en el retroperitoneo, sobre la pared posterior del abdomen, a nivel de las vértebras lumbares segunda y tercera. Sobre la cara izquierda se observa la cabeza del páncreas, rodeada por el arco del duodeno, unida por el cuello con el cuerpo y la cola, que se extiende a lo largo de la pared posterior del abdomen, hasta el hilio del bazo.

El páncreas del adulto mide unos 20 cm de longitud y en promedio pesa unos 100 g. No posee cápsula verdadera, pero está rodeada por una delgada capa de tejido conectivo. Finos tabiques de tejido conectivo dividen la glándula en lobulillos, de los cuales los más grandes se distinguen a simple vista.

El páncreas es una glándula exocrina y endocrina. La **porción exocrina** contiene células acinosas que sintetizan unos 1500 mL de jugo pancreático por día que se vacían en el duodeno a través del sistema de conductos excretores. La **porción endocrina** se compone de las células de los islotes de Langerhans que producen, por ejemplo, las hormonas insulina y glucagón, de importancia fundamental sobre el metabolismo de los hidratos de carbono. Estas hormonas son liberadas al torrente sanguíneo. En conjunto, el total de islotes representan alrededor del 1% en peso de la glándula, o sea, cerca de 1 g.

Páncreas exocrino

Tejido acinoso. El páncreas es una glándula tubuloacinosa. Los ácinos son redondeados y se componen de una única capa de células epiteliales

booksmedicos.org

BOOK'S COPICENTRO USAC / 2016

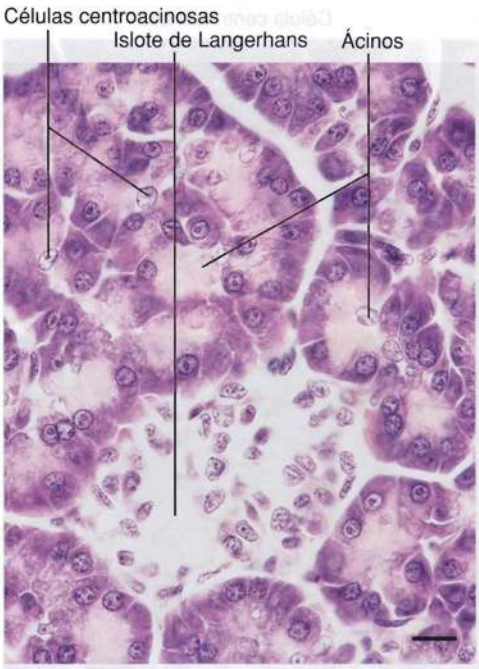

Fig. 18-62. Imagen con microscopia óptica del **páncreas**, que muestra ácinos exocrinos y un islote de Langerhans. Nótese el aspecto bastante uniforme de las células de los islotes. Corte teñido con hematoxilina-eosina. ×565. Barra: 10 µm.

piramidales, cuyo ápice se orienta hacia la luz central (Fig. 18-62). Los núcleos son redondos y se localizan en la región basal de las células, que es muy basófila.

La región apical está ocupada por gránulos de secreción o **gránulos de cimógeno** que se tiñen con colorantes ácidos, por lo que aparecen eosinófilos en los preparados teñidos con HE.

La ultraestructura y la función de la célula acinosa pancreática se analizaron en los Capítulos 3 (véanse la pág. 73 y las Figs. 3-11, 3-12 y 3-25) y 7 (véase la pág. 186).

Sistema de conductos excretores. La primera porción llega hasta el centro del ácino (Fig. 18-63) y está limitada por las **células centroacinosas**, pequeñas y de citoplasma claro (Fig. 18-64). Con microscopia electrónica, también se distingue un citoplasma claro que contiene escasos orgánulos, salvo varias mitocondrias. Esta primera parte intraacinosa del sistema de conductos excretores es el comienzo de los **conductos intercalares** que, fuera de los ácinos, presentan epitelio simple cúbico o cilíndrico bajo. Los conductos intercalares se vacían en **conductos interlobulillares** con epitelio simple cilíndrico (Fig. 18-65). *En el páncreas no existen conductos estriados como en las glándulas salivales de la boca.*

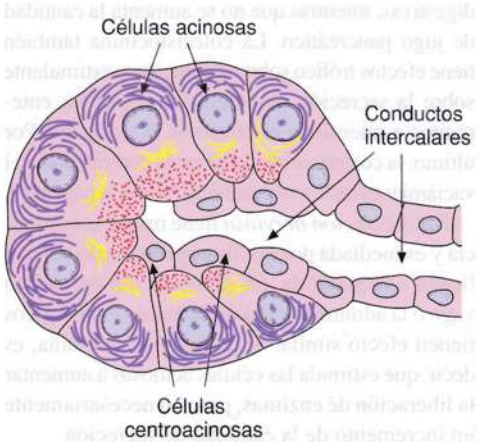

Fig. 18-63. Dibujo esquemático que muestra cómo las **células centroacinosas representan la primera parte intraacinosa de los conductos intercalares en el páncreas**.

Los conductos interlobulillares desembocan en dos conductos excretores principales. El **conducto pancreático (de Wirsung)** recorre toda la glándula desde la cola hasta la cabeza, y durante su recorrido recibe los conductos interlobulillares casi perpendiculares al conducto (esta forma de ramificación muy especial del sistema de conductos excretores se denomina ramificación monopódica). El conducto de Wirsung desemboca en la papila duodenal mayor junto con el conducto colédoco. El **conducto pancreático accesorio (de Santorini)** es inconstante. Recibe los afluentes de la parte inferior de la cabeza y transcurre hacia la parte superior, por delante del conducto de Wirsung, con el que se comunica, y desemboca en la papila duodenal menor, a unos 2 cm en dirección proximal a la papila duodenal mayor. El doble juego de conductos excretores tiene su origen en la embriología del páncreas. Ambos conductos excretores están recubiertos por epitelio simple cilíndrico alto, que puede estar rodeado por una capa de tejido conectivo de espesor directamente proporcional al tamaño del conducto.

El *jugo pancreático* contiene varias enzimas capaces de degradar los componentes principales del alimento, además de abundantes iones bicarbonato que desempeñan un papel esencial en la neutralización del quimo gástrico ácido.

Las *enzimas* son secretadas sólo por las *células acinosas*. Algunas son proteolíticas, por ejemplo **tripsina**, **quimotripsina** y **carboxipeptidasas**, que degradan las proteínas no digeridas o digeridas en parte a péptidos pequeños o aminoácidos libres. La **ribonucleasa** y la **desoxirribonucleasa** escinden las correspondientes nucleoproteínas. La **amilasa pancreática** hidroliza almidón, glucógeno y la mayor parte de los demás hidratos de carbono (pero no celulosa) a disacáridos. La **lipasa pancreática** hidroliza los triacilgliceroles a monoacilglicerol y ácidos grasos libres, mientras que la **colesterol esterasa** escinde los ésteres de colesterol.

Al igual que la pepsina, las enzimas proteolíticas son sintetizadas y secretadas como proenzimas inactivas; a saber: tripsinógeno, quimotripsinógeno y procarboxipeptidasas, respectivamente. Estas proenzimas se activan en la luz intestinal por acción de la enzima **enterocinasa**, que escinde y así activa el tripsinógeno a tripsina, que a continuación hace lo propio con las demás

BOOK'S COPICENTRO USAC / 2016

booksmedicos.org

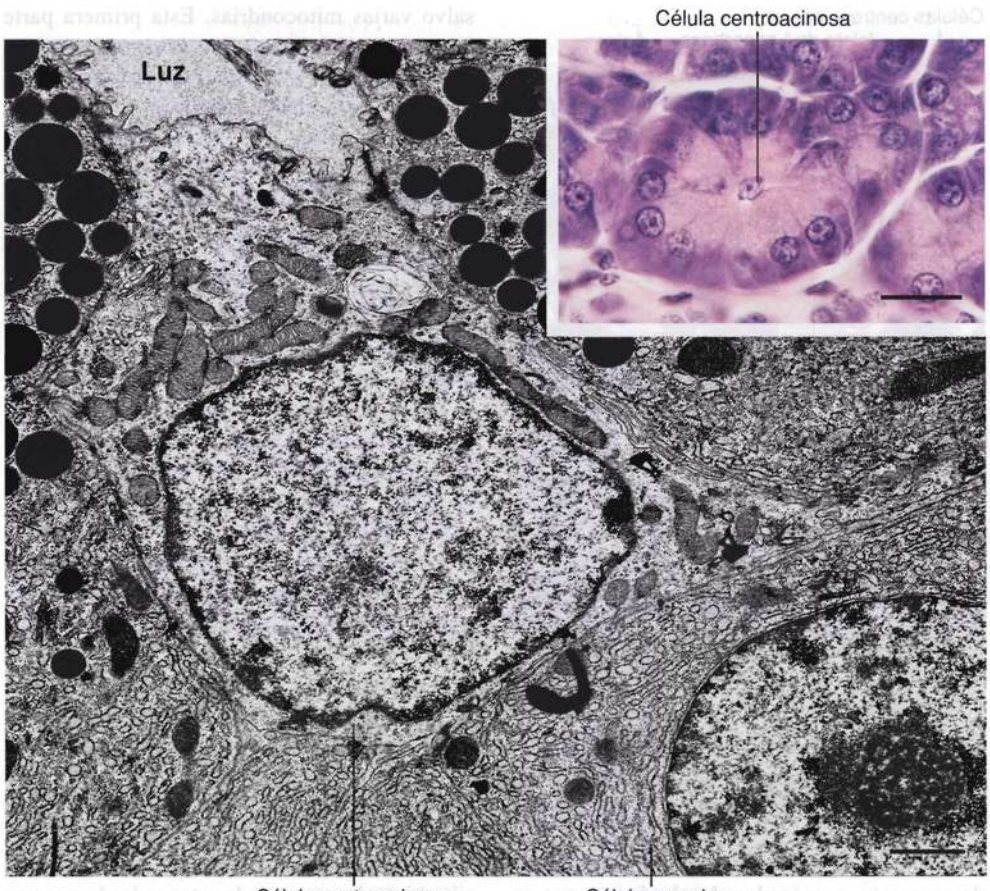

Fig. 18-64. Imagen con microscopia óptica (extremo superior derecho) e imagen obtenida con microscopio electrónico de transmisión, de una **célula centroacinosa del páncreas**. Nótese el núcleo claro y el citoplasma claro, con pocos orgánulos, que contiene principalmente mitocondrias. La imagen con microscopia óptica es de un corte coloreado con hematoxilina-eosina. ×1100. Barra: 10 µm. El aumento de la imagen obtenida con microscopio electrónico es ×10.000. Barra: 1 µm. (Cedido por J.P. Kroustrup).

enzimas proteolíticas, además de activar más tripsinógeno en una cascada autoestimulante. La enterocinasa está ubicada en el borde en cepillo del duodeno. La acumulación de enzimas como precursores inactivos en gránulos de cimógeno impide la autodigestión de la glándula. En la patología pancreatitis aguda, tiene lugar una activación de las proenzimas dentro de las células glandulares o en los conductos excretores, por lo que se degrada el tejido pancreático.

El *contenido de bicarbonato* del jugo pancreático es secretado junto con gran cantidad de agua por las células centroacinosas y las células del resto de los conductos excretores, salvo los conductos principales. La gran cantidad de jugo pancreático alcalino es el principal factor en la neutralización del ácido del quimo.

En principio, *la regulación de la secreción exocrina* es hormonal y, en menor grado, nerviosa.

La *regulación hormonal* es mediada por *secretina* y *colecistocinina.*

La **secretina** es liberada al torrente sanguíneo por las células enteroendocrinas (S) productoras de secretina de la porción proximal del intestino delgado ante la presencia de quimo ácido. La secretina estimula a las células productoras del sistema de conductos excretores a sintetizar gran cantidad de jugo pancreático con elevado contenido de bicarbonato pero escaso en enzimas. La secretina también refuerza el efecto de la colecistocinina.

La **colecistocinina (CCK)** es secretada por las células enteroendocrinas (I) productoras de colecistocinina de la parte proximal del intestino delgado, también ante la presencia en la luz de quimo con abundancia de proteínas, ácidos y grasas. La colecistocinina estimula la secreción por las células acinosas de gran cantidad de enzimas digestivas, mientras que no se aumenta la cantidad de jugo pancreático. La colecistocinina también tiene efectos trófico sobre el páncreas y estimulante sobre la secreción de enterocinasa por los enterocitos e intensifica el efecto de la secretina. Por último, la colecistocinina induce la contracción y el vaciamiento de la vesícula biliar (véase la pág. 514).

La regulación nerviosa tiene menor importancia y es mediada por las fibras parasimpáticas que llegan a la glándula. La estimulación del nervio vago o la administración de fármacos colinérgicos tienen efecto similar al de la colecistocinina, es decir, que estimula las células acinosas a aumentar la liberación de enzimas, pero no necesariamente un incremento de la cantidad de secreción.

booksmedicos.org

BOOK'S COPICENTRO USAC / 2016

Fig. 18-65. Imagen con microscopia óptica de un corte del **páncreas**, que muestra un **conducto excretor interlobulillar**. Corte teñido con hematoxilina-eosina. ×65. Barra: 100 µm.

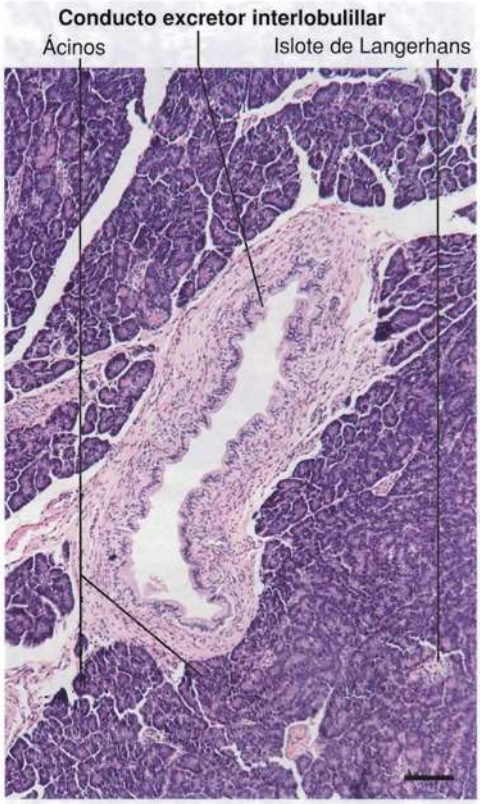

Fig. 18-66. Imagen con microscopia óptica de un corte del **páncreas**, que muestra la distribución de tejido exocrino y endocrino. Corte teñido con hematoxilina-eosina. ×65. Barra: 100 µm.

Páncreas endocrino

Las células endocrinas se acumulan en grupos pequeños, los **islotes de Langerhans**, que se encuentran dispersos en el tejido exocrino (Fig. 18-66). Un islote de Langerhans puede estar compuesto por escasas células, pero la mayor parte contiene hasta varios centenares de células limitadas en forma incompleta por una delgada capa de tejido conectivo reticular. En los cortes teñidos con HE, las células aparecen con aspecto bastante regular y eosinofilia débil, y son más pequeñas que las células acinosas (Fig. 18-64); no obstante, las células A de los preparados de cortes histológicos humanos suelen presentar acidofilia intensa. Con métodos inmunohistoquímicos que utilizan anticuerpos específicos y con microscopia electrónica, se describen cuatro tipos de células endocrinas en los islotes de Langerhans humanos. Los tipos celulares se designan con letras latinas mayúsculas (A, B, etc.) o con letras griegas minúsculas (α, β, etc.). Las **células A** (células α) secretan *glucagón* y representan cerca del 20% de las células; las **células B** (células β) secretan *insulina* y representan alrededor del 70% de las células; las **células D** (células δ) secretan *somatostatina* y representan el 5-10% de las células y las **células F** secretan *polipéptido pancreático* y representan el 1-2% de las células (Fig. 18-67).

Con microscopia electrónica, se observa que cada uno de los cuatro tipos celulares contiene gránulos limitados por membrana de tamaño y electrodensidad diferentes (Fig. 18-68). Los gránulos de las células B se caracterizan por su contenido de un cristal o más de tamaño y forma

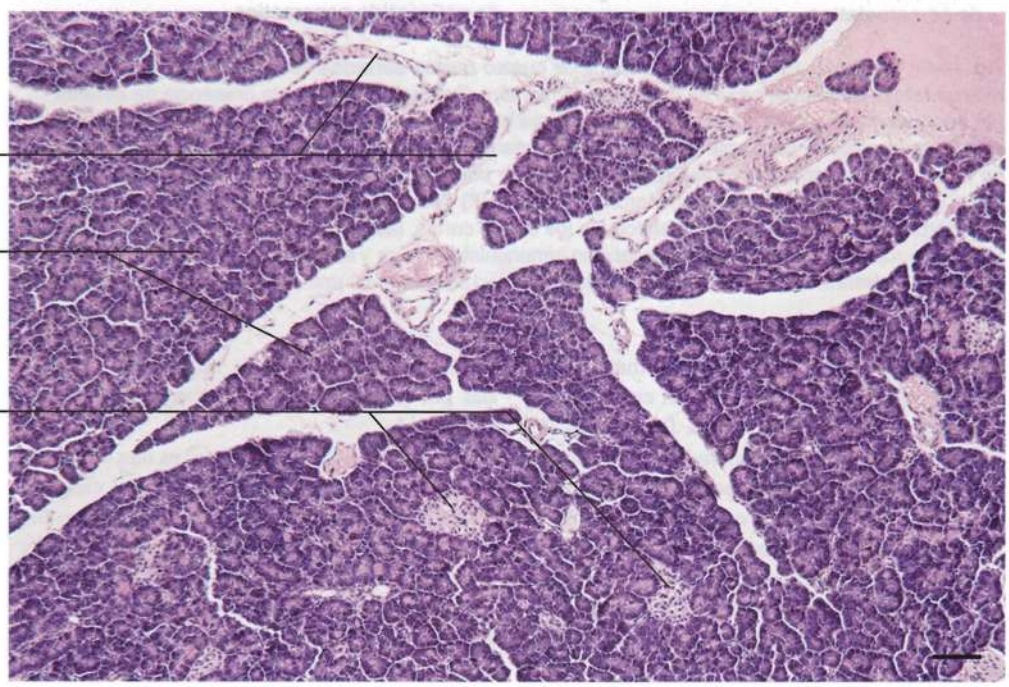

BOOK'S COPICENTRO USAC / 2016

booksmedicos.org

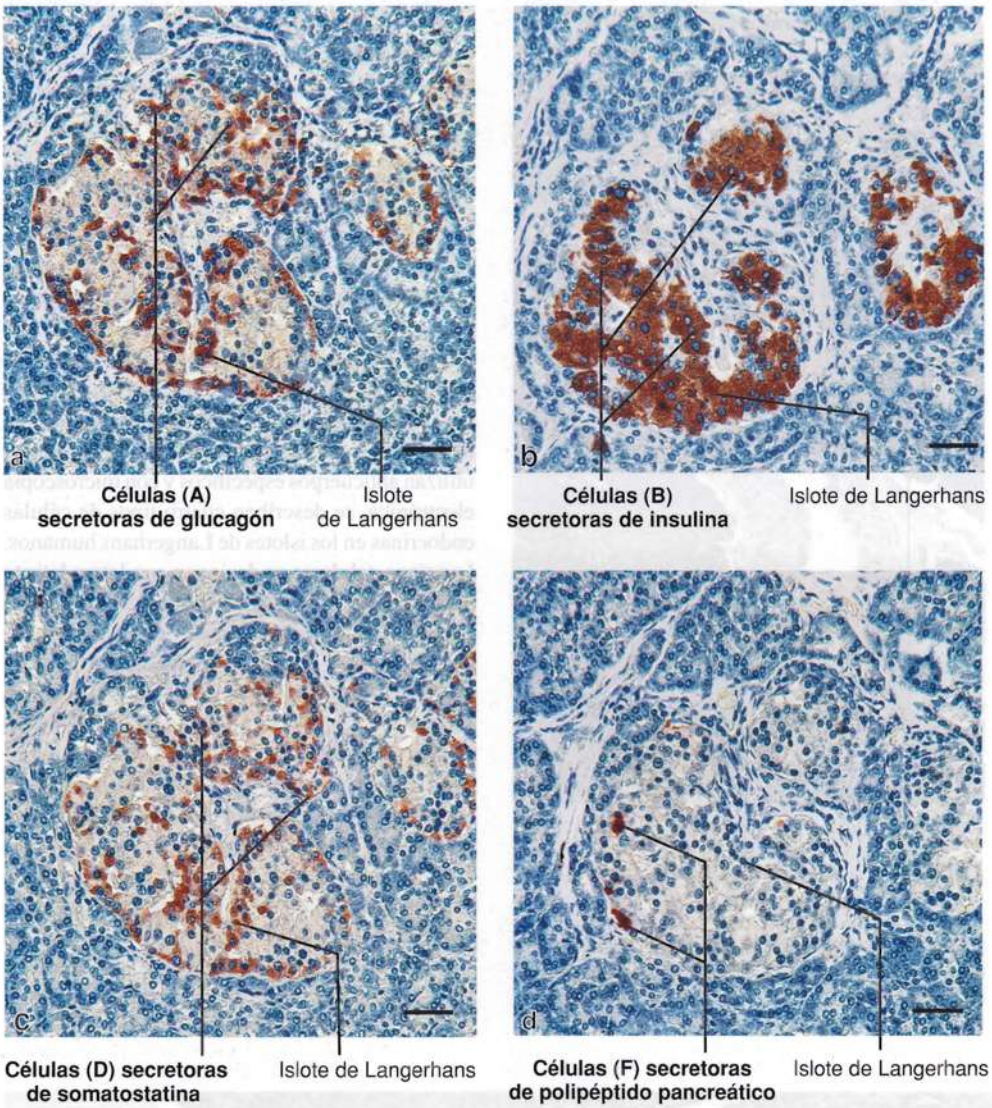

Fig. 18-67. Imágenes con microscopia óptica de **cuatro cortes seriados** sucesivos (a-d) a través del **mismo islote de Langerhans** en un páncreas humano. En (a) se determinó la presencia de **células (A) secretoras de glucagón** con anticuerpo contra glucagón. De modo similar, en (b) se determinó la presencia de **células (B) secretoras de insulina** mediante la aplicación de anticuerpos contra insulina, en (c) se determinaron las **células (D) secretoras de somatostatina** con anticuerpos contra somatostatina y, por último, en (d) se determinaron las **células (F) secretoras de polipéptido pancreático** con anticuerpo contra polipéptido pancreático. En los cuatro cortes, las células productoras de hormonas se tiñeron de rojo parduzco mediante la reacción inmunohistoquímica y se usó azul de metileno como coloración de contraste. Corte incluido en plástico epon. ×135. Barra: 50 µm. (Cedido por J.P. Kroustrup).

muy variables. Las células endocrinas de los islotes, distintas o del mismo tipo, están unidas mediante desmosomas y nexos. Las células de los islotes siempre están separadas del endotelio de los capilares fenestrados por una lámina basal.

Como se vio antes en este capítulo, se considera que las células endocrinas de los islotes pancreáticos tienen estrecha relación con las células endocrinas del tracto esofagogastrointestinal, por lo que se *incluyen en el sistema enteroendocrino*.

Las dos hormonas más importantes secretadas por los islotes de Langerhans son *insulina* y *glucagón*.

La **insulina** (lat. *insula*, isla) es una molécula proteica pequeña compuesta por dos cadenas polipeptídicas, A y B, unidas por dos puentes disulfuro. La insulina es sintetizada por las células B en forma de preproinsulina, compuesta por una única cadena polipeptídica. A continuación, se escinde una secuencia guía (secuencia de señal) de la preproinsulina, que se repliega sobre sí

booksmedicos.org

BOOK'S COPICENTRO USAC / 2016

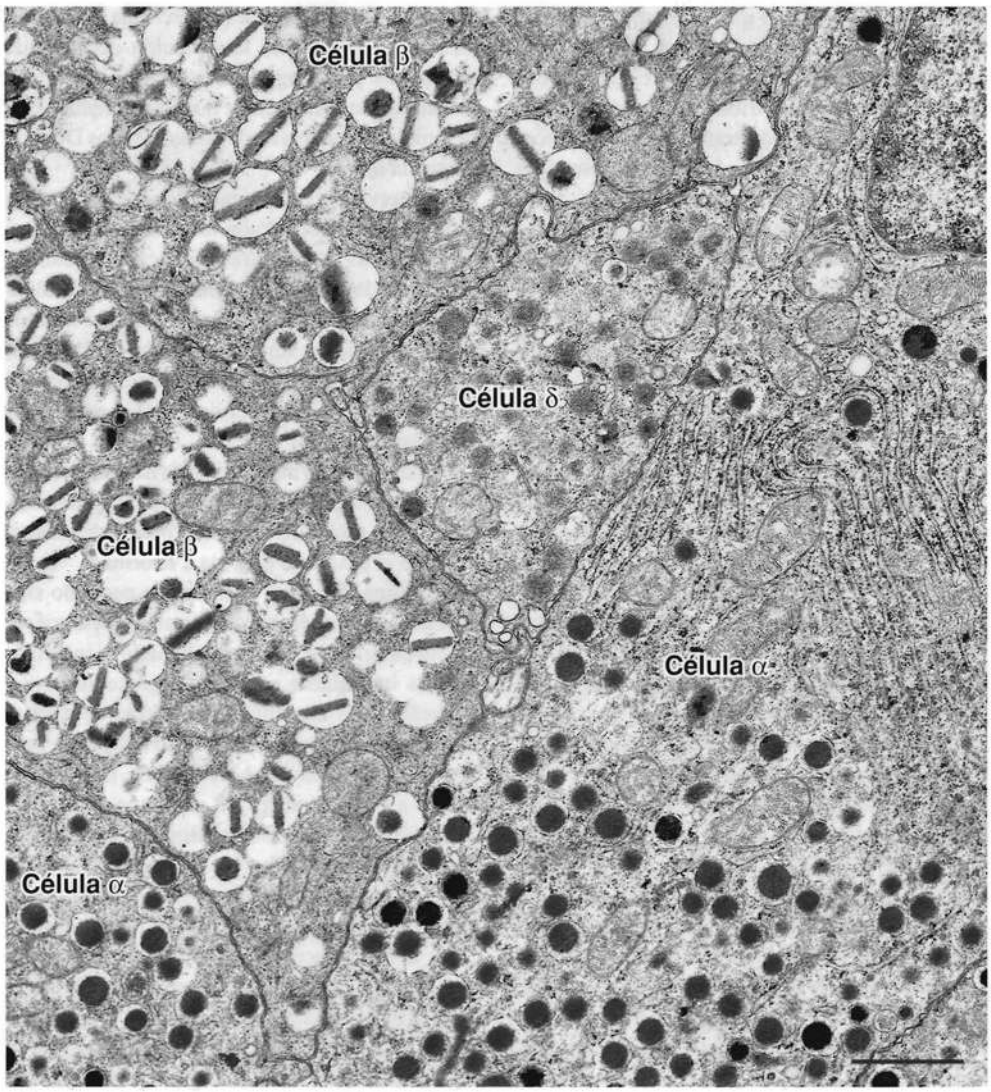

Fig. 18-68. Imagen de un corte de un **islote del Langerhans en el páncreas**, obtenido con microscopio electrónico de transmisión. ×15.000. Barra: 1 µm. (Cedido por J.P. Kroustrup).

misma y establece los puentes disulfuro para dar lugar a la formación de **proinsulina**, el precursor inactivo de la insulina. La proinsulina contiene una secuencia de aminoácidos, el péptido C (*péptido de conexión*), que se separa por acción de una enzima proteolítica, y la proinsulina se transforma así en insulina activa. La transformación tiene lugar en el aparato de Golgi y en los gránulos inmaduros. Por lo tanto, en los gránulos maduros se encuentra casi con exclusividad insulina activa, que es liberada en relación con cinc y forma los cristales característicos de los gránulos de las células B.

La vía a través de preprohormonas y prohormonas que se transforman en hormona activa no es específica para la insulina; también es válida para otras hormonas polipeptídicas.

La *acción de la insulina* tiene profundos efectos sobre varios procesos metabólicos del organismo y aquí sólo se verá brevemente. Por lo general, la insulina estimula los procesos anabólicos de los músculos, el hígado y el tejido adiposo, dado que estimula la síntesis de glucógeno, proteínas y ácidos grasos. El efecto directo más importante de la insulina es su capacidad para *estimular el transporte de glucosa a través de la membrana de determinadas células*. Todas las células captan glucosa por difusión facilitada, que es estimulada por la insulina en las células musculares y los adipocitos. La insulina se une a un receptor de insulina de la membrana celular y activa una tirosina cinasa relacionada con el receptor, lo cual estimula la autofosforilación de la tirosina en el dominio citoplasmático del receptor, entre otras acciones (véase también el Capítulo 7, pág. 202, sobre receptores catalíticos). Mediante un mecanismo no aclarado, se favorece así la incorporación de varias moléculas transportadoras de glucosa a la membrana celular, provenientes de un depó-

BOOK'S COPICENTRO USAC / 2016

booksmedicos.org

sito intracelular, por lo que aumenta la difusión facilitada de la glucosa hacia el interior de la célula. Este tipo de transportadores de glucosa (y otros subtipos de distribución generalizada en las células) es distinto del transportador de glucosa dependiente de sodio en las células absortivas del intestino delgado, como se describió antes en este capítulo (pág. 487, y como también se analiza en los túbulos renales; véase el Capítulo 20). La insulina actúa sobre las células hepáticas de otro modo, puesto que los hepatocitos siempre son muy permeables a la glucosa en ambos sentidos. Cuando de todos modos la insulina favorece la captación de glucosa por los hepatocitos, con glucemia elevada, se debe a que la hormona estimula la actividad de la enzima hexocinasa que actúa sobre la fosforilación de la glucosa como paso inicial en la síntesis de glucógeno. De este modo, disminuye la concentración intracelular de glucosa libre, lo cual facilita la difusión de glucosa hacia el interior de la célula hepática. Cuando disminuye la concentración de glucosa sanguínea, el hígado libera glucosa a la sangre por degradación de glucógeno. En las células musculares también tiene lugar la acumulación de la glucosa en exceso como glucógeno, mientras que en los adipocitos se produce una transformación de glucosa a triacilgliceroles (véase el Capítulo 9, pág. 231).

En particular, la *secreción de insulina* depende de la concentración de *glucosa en la sangre,* que tiene efecto directo sobre dicha secreción. La glucemia elevada induce la liberación de insulina, mientras que la glucemia normal o disminuida reduce su secreción. Además, muchos otros factores influyen sobre la secreción de insulina. La adrenalina y la noradrenalina ejercen regulación *hormonal* que inhibe la secreción de insulina por unión con receptores α_2 adrenérgicos en las células B, y la estimula por unión con receptores β adrenérgicos. En condiciones normales, el efecto general de esta regulación es inhibidor. La secreción de insulina es estimulada por el péptido inhibidor gástrico (GIP) liberado por las células K de la mucosa de la porción proximal del intestino delgado, que se cree que es el *factor intestinal* fisiológico que normalmente estimula la secreción de insulina después de la ingesta de glucosa. Como se mencionó antes, debido a esta relación, en la actualidad el péptido inhibidor gástrico también se denomina polipéptido insulinotrófico dependiente de glucosa. Por otra parte, otra hormona intestinal, el **péptido símil glucagón 1 (GLP-1)** (véase la pág. 489) parece ser un factor intestinal supletorio, dado que demostró tener mayor efecto estimulador sobre la secreción de insulina que el GIP.

Por último, en el islote se ejerce una regulación *local paracrina* sobre la secreción de insulina, puesto que el glucagón secretado por las células A estimula la secreción de insulina, mientras que la somatostatina secretada por las células D de los islotes la inhibe.

La *inervación autónoma* de los islotes también influye sobre la secreción hormonal. La estimulación de las fibras parasimpáticas aumenta la secreción de insulina (mediada por acetilcolina como neurotransmisor), mientras que la estimulación de las fibras simpáticas inhibe la liberación de insulina por unión de la noradrenalina liberada por las terminaciones nerviosas a los receptores α_2 de las células B.

Ante la síntesis insuficiente de insulina, se produce la patología **diabetes mellitus** (gr. *diabetes*, pasaje; lat. *mel*, miel; es decir, pasaje de azúcar, referido al pasaje de glucosa a la orina).

El **glucagón** es un polipéptido pequeño sintetizado por las células A. En varios aspectos, el efecto del glucagón es opuesto al de la insulina. El más importante es sobre la glucemia, cuya concentración aumenta. Este efecto se debe a que el glucagón aumenta la actividad de la fosforilasa por la vía del AMP cíclico, después de unirse a los receptores de glucagón acoplados a proteína G sobre los hepatocitos. Esto causa la degradación del glucógeno a glucosa, que se libera a la sangre. El glucagón también posee otros mecanismos de acción por intermedio de otros tipos de receptores sobre los hepatocitos, que también conducen a aumentar la liberación de glucosa a la sangre.

Al igual que para la insulina, en principio la regulación de la secreción de glucagón es ejercida por la concentración de glucosa en la sangre, de modo tal que cuando disminuye la glucemia se estimula la secreción de la hormona, mientras que la glucemia elevada la inhibe. La secreción también es estimulada por fibras nerviosas simpáticas, por acción sobre receptores β adrenérgicos, y por el sistema parasimpático, a través de fibras del nervio vago. Varios otros factores actúan sobre la secreción de glucagón, como la ingesta de alimentos (mediante hormonas intestinales).

La **somatostatina** es un polipéptido pequeño secretado por las células D. En el páncreas, la somatostatina tiene acción paracrina, dado que inhibe la secreción de los otros tres tipos celulares en los islotes. La estimulación de la secreción de somatostatina es producida por varios de los mismos factores que estimulan la secreción de insulina, entre ellos, la glucemia elevada.

El **polipéptido pancreático** es un péptido pequeño secretado por las células F. Por el momento, se desconoce el papel fisiológico que tiene esta hormona en el ser humano.

BOOK'S COPICENTRO USAC / 2016

booksmedicos.org

Diabetes sacarina (diabetes mellitus)

La producción insuficiente de insulina produce la enfermedad **diabetes mellitus,** caracterizada, por ejemplo, por disminución de la utilización de la glucosa. En consecuencia, hay *hiperglucemia* (aumento de la concentración de glucosa en la sangre) y la consiguiente *glucosuria* (glucosa en la orina). Se observan muchos otros síntomas como consecuencia del amplio espectro de acciones que ejerce la insulina en el organismo, además de una tendencia a la aparición de daños orgánicos, por ejemplo, debidos a modificaciones vasculares.

La diabetes se clasifica en dos tipos principales: **diabetes mellitus insulinodependiente o IDDM** (ing. *insulin dependent diabetes mellitus*), también denominada diabetes tipo 1 o diabetes juvenil, debida a disminución de la producción de insulina por el páncreas; y **diabetes mellitus no insulinodependiente o NIDDM** (ing. *non insulin dependent diabetes mellitus*), también llamada diabetes tipo 2 o diabetes del adulto, debida a la menor sensibilidad para la insulina en los tejidos.

En la diabetes tipo 1, la menor producción de insulina se debe a destrucción de las células B hasta que desaparecen por completo, por lo cual las concentraciones de insulina plasmática son muy bajas o indetectables. Importantes evidencias sugieren que se trata de una enfermedad autoinmune, por ejemplo, debida a anticuerpos circulantes contra las células B. Las causas predisponentes incluyen factores genéticos (herencia poligénica) y quizá ciertos tipos de infecciones virales. Aún queda mucho por descubrir respecto de las relaciones causales.

En la diabetes tipo 2, la disminución de la cantidad de células B en el páncreas es escasa o nula, por lo que la insulina plasmática es normal o incluso puede estar aumentada, dado que la incapacidad para utilizar la glucosa se debe a una carencia relativa de insulina como consecuencia de la menor sensibilidad tisular. Por lo tanto, podría considerarse el tratamiento con insulina en los casos graves de diabetes tipo 2. No existen evidencias de que la diabetes tipo 2 se deba a autoinmunidad o infecciones virales, mientras que parecen tener mayor importancia los factores genéticos que en la diabetes tipo 1, dado que hay casi el 100% de concordancia en el desarrollo de la enfermedad en gemelos idénticos. Sin embargo, se desconoce el patrón de herencia. Ciertas evidencias sugieren que una ingesta excesiva de alimentos, en especial cuando se asocia con obesidad y disminución de la actividad física, tiene importancia en la incidencia del desarrollo de diabetes tipo 2. También influye la edad avanzada, dado que por lo general la diabetes tipo 2 sólo aparece después de los 40 años.

La frecuencia de la diabetes es muy elevada, pues se encuentra en alrededor del 4% de la población (de Dinamarca), con el 90% de los casos de diabetes tipo 2. Pero no se diagnostica la totalidad de los casos de una clase especial de diabetes tipo 2, por lo que probablemente la cifra sea mayor. A la edad de 60 años, la frecuencia de diabetes es cercana al 10%.

Regeneración

El tejido acinoso tiene muy escasa capacidad de regeneración, mientras que pueden formarse islotes nuevos por proliferación y diferenciación del epitelio de los conductos excretores más pequeños, que da origen a todos los tipos celulares del tejido de los islotes. En estudios con animales de experimentación, se demostró la posibilidad de aumentar el número de células β por división mitótica de las células β ya existentes, incluso en animales adultos. La cantidad de células B no sólo aumenta durante la vida fetal, sino también en el período posnatal y hasta la edad adulta, tras lo cual (en roedores) hay una producción diaria de alrededor del 3% de la masa de células B, equilibrada por la correspondiente pérdida por apoptosis. La formación de células B es estimulada por glucosa, hormona del crecimiento y varios otros factores de crecimiento con características peptídicas, lo cual sugiere un ajuste de la cantidad de células β relacionado con el metabolismo y los requerimientos de la glucosa. En ratones, durante la gestación aumenta la masa de células β en un 50%, pero vuelve a ajustarse a la masa del animal no grávido al cabo de pocas semanas después del parto. La mayor cantidad de células β que se obtiene, por ejemplo, por estimulación con glucosa en estudios en animales es funcional y produce un aumento de la secreción de insulina.

Hígado

El **hígado** es la glándula más grande del organismo. En el adulto pesa alrededor de 1,5 kg y ocupa la parte superior derecha del abdomen. Está rodeado por una delgada cápsula de tejido conectivo, la **cápsula de Glisson**, en su mayor parte recubierta

BOOK'S COPICENTRO USAC / 2016

booksmedicos.org

por peritoneo. Por el **hilio hepático** penetran en el hígado la arteria hepática y la vena porta y sale el conducto hepático común.

El hígado posee una irrigación sanguínea especial, dado que recibe sangre arterial y venosa. Por la vena porta ingresa sangre venosa al hígado desde el tracto gastrointestinal, el bazo y el páncreas. La sangre portal contiene todas las sustancias absorbidas en el intestino (salvo la mayor parte de las grasas), que así atraviesan el hígado en su camino hacia la circulación sanguínea principal. Además recibe la arteria hepática, que proporciona sangre arterial a la glándula. La sangre de la vena porta y la arteria hepática representan el 75 y el 25% de la irrigación sanguínea hepática, respectivamente; se mezcla al atravesar el hígado y luego drena por las venas hepáticas a la vena cava inferior.

El hígado realiza un número muy elevado de funciones de muy distinto tipo y es un órgano vital. La función exocrina del hígado comprende la secreción de bilis que llega hasta la luz del duodeno por las vías biliares, pero además, el hígado sintetiza varias sustancias que libera a la sangre, entre ellas, numerosas proteínas sanguíneas.

Características histológicas del hígado

Estroma de tejido conectivo. La delgada cápsula de tejido conectivo del hígado o **cápsula de Glisson** está engrosada alrededor de la vena cava inferior y en el hilio hepático, donde el tejido conectivo de la cápsula sigue a los vasos hacia el interior de la glándula. Aquí divide el parénquima hepático en lobulillos (Fig. 18-69) (la unidad estructural; véase más adelante) y se denomina **tejido conectivo periportal**, dado que rodea las **tríadas portales** o **de Glisson**, es decir la *unidad compuesta por una ramificación de la arteria hepática, una de la vena porta y el sistema de vías biliares* (Figs. 18-69 y 18-70). El tejido conectivo periportal es más abundante cerca del hilio, puesto que aquí los tres componentes de la tríada son más grandes que en las porciones terminales, donde son pequeños y sólo están rodeados por escasa cantidad de tejido conectivo laxo. También disminuye el tamaño del espacio interlobulillar. Dentro del lobulillo se observa una red rígida de fibras reticulares que, en la periferia, se continúan con el tejido conectivo periportal interlobulillar (véase la Fig. 8-9, pág. 210). La mayor parte del retículo intralobulillar está formado por las células de Ito (véase más adelante), pero también por fibroblastos aislados, cuya presencia se demostró alrededor de los sinusoides.

Lobulillos. La unidad estructural hepática es el **lobulillo hepático**, un prisma hexagonal de unos 2 mm de longitud y un diámetro de aproximadamente 1 mm (Fig. 18-71). Los lobulillos están limitados por el tejido conectivo interlobulillar y, en el corte transversal, aparecen casi hexagonales, aunque de tamaño variable (Fig. 18-69). En las esquinas de los lobulillos, donde varios de ellos limitan entre sí, se observa que las tríadas de Glisson están rodeadas por algo de tejido conectivo periportal.

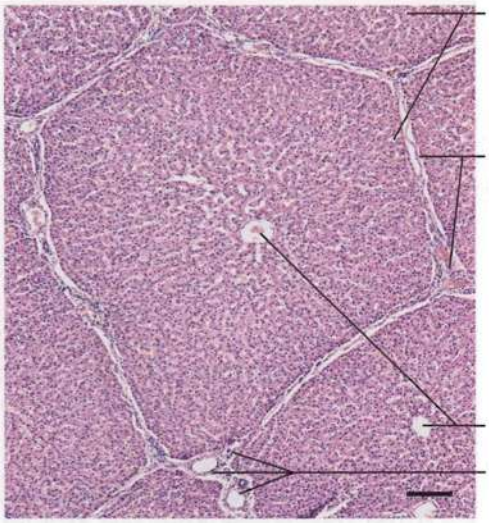

Fig. 18-69. Imagen con microscopia óptica de **tejido hepático de cerdo**. En el centro de la imagen, se observa un **lobulillo hepático entero**, rodeado por **partes de otros 6 lobulillos**. Los lobulillos están limitados por tejido conectivo interlobulillar periportal, especialmente abundante en el cerdo. En las esquinas de los lobulillos, el tejido conectivo periportal es más abundante que entre las caras contiguas, puesto que allí rodea a las tríadas portales (de Glisson). Corte teñido con hematoxilina-eosina. ×55. Barra: 100 µm.

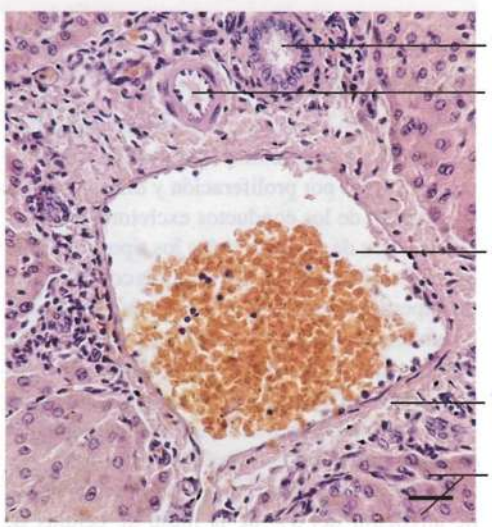

Fig. 18-70. Imagen con microscopia óptica de una **tríada portal (de Glisson)** en el hígado. Corte teñido con hematoxilina-eosina. ×275. Barra: 20 µm.

BOOK'S COPICENTRO USAC / 2016

booksmedicos.org

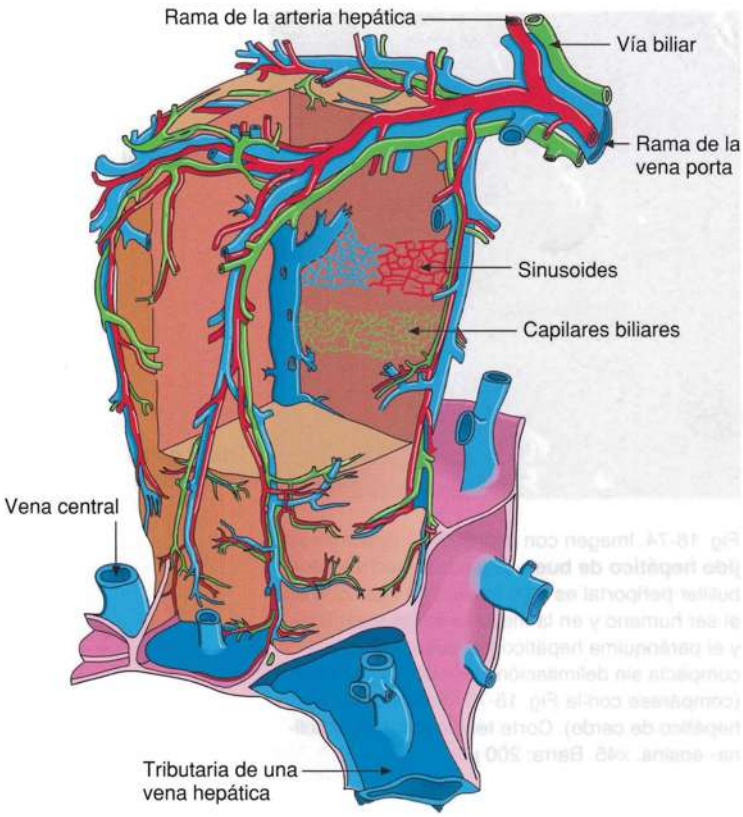

Fig. 18-71. Dibujo esquemático que muestra en **tres dimensiones la estructura de un lobulillo hepático**. (Según Bargmann, dibujado según Braus).

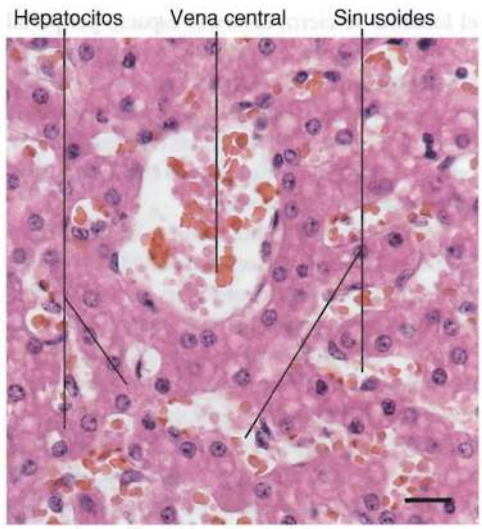

Fig. 18-72. Imagen con microscopia óptica de una **parte de un lobulillo hepático**, que muestra cordones de tejido hepático, sinusoides y una vena central. Corte teñido con hematoxilina-eosina. ×340. Barra: 20 µm.

En el corte transversal se ve que los lobulillos están compuestos por cordones de células hepáticas, los **hepatocitos**, que se irradian hacia la periferia desde un pequeño vaso central, la **vena central** o **vena centrolobulillar,** y están separados por **sinusoides** (Figs. 18-72 y 18-73). Los sinusoides comunican las ramificaciones terminales de la arteria hepática y la vena porta con la vena central, que representa el comienzo de las venas hepáticas. En realidad, los cordones de hepatocitos son placas de una célula de espesor, que forman el **muralium**. Entre las placas celulares, se encuentran estrechos espacios por los que transcurren los sinusoides separados de las placas por una hendidura llena de líquido, el **espacio perisinusoidal** o **de Disse**. Los sinusoides se anastomosan entre sí a través de orificios entre las placas. En la porción periférica,

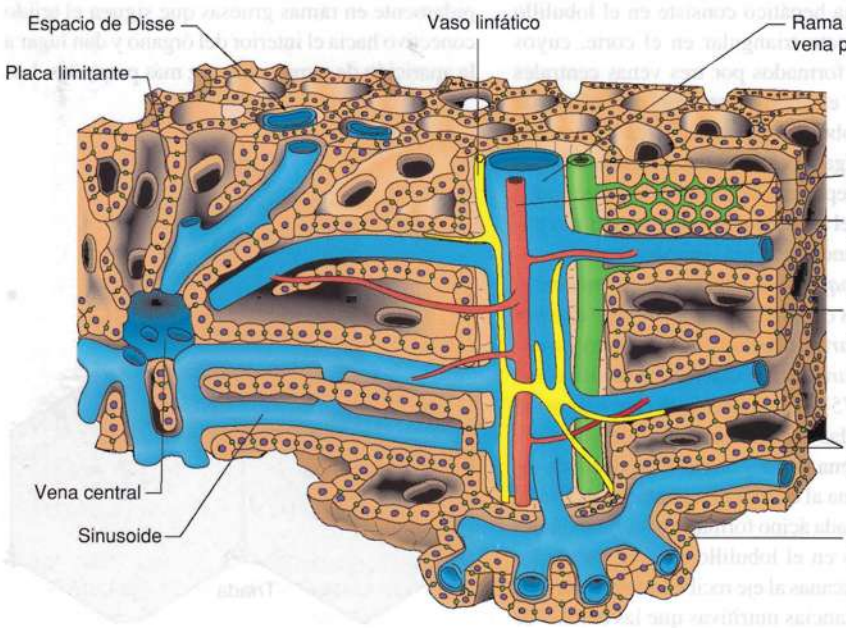

Fig. 18-73. Dibujo esquemático que muestra en tres dimensiones las **características histológicas del hígado**. (Según Gray, en Standring).

BOOK'S COPICENTRO USAC / 2016

booksmedicos.org

el lobulillo se cierra contra el espacio periportal mediante una placa continua de hepatocitos, la **placa limitante**, que sólo posee pequeños orificios para las ramificaciones terminales de la arteria hepática, la vena porta y las vías biliares. Hacia el centro del lobulillo se distingue el **espacio central**, que contiene la vena central.

La lobulación descrita, con los característicos lobulillos hexagonales separados nítidamente por tejido conectivo interlobulillar, es más notable en ciertas especies animales, por ejemplo el cerdo (Fig. 18-69), porque aquí el tejido interlobulillar es muy abundante. En otros mamíferos, por ejemplo el ser humano, existe menor cantidad de tejido conectivo, que limita sólo en forma incompleta los lobulillos vecinos (Fig. 18-74). En consecuencia, el parénquima hepático humano conforma una masa más continua, sin lobulación nítida. Sin embargo, a partir de la localización de las venas centrales y de las tríadas de Glisson, es relativamente sencillo establecer los límites de un lobulillo hepático humano.

El lobulillo hexagonal con forma de prisma fue descrito por Malpighi ya en 1666 y se denomina **lobulillo hepático clásico**. En principio, se considera una unidad estructural anatómica, pero también puede calificarse como una unidad funcional, dado que por ejemplo el depósito de glucosa en los hepatocitos después de una comida se extiende en una zona concéntrica desde la periferia hacia el centro del lobulillo. Esta formación de **zonas anulares** también se observa en determinadas patologías, donde aparece necrosis de los hepatocitos en zonas concéntricas similares, según la causa de la enfermedad (p. ej., la necrosis centrolobulillar en la intoxicación por tetracloruro de carbono y ciertos medicamentos, como el paracetamol). (Nota del Supervisor: un tercer tipo de subdivisión del parénquima hepático consiste en el lobulillo portal, de aspecto triangular en el corte, cuyos vértices están formados por tres venas centrales distintas y en el centro contiene una tríada de Glisson. El lobulillo portal destaca la función exocrina del hígado, es decir la secreción de bilis.)

Según concepciones más modernas, una unidad más pequeña, el **ácino hepático**, representa la mínima unidad funcional. Está compuesta por la *cantidad de parénquima hepático que se encuentra entre dos venas centrales e incluye ramificaciones terminales de arteria hepática, vena porta y sistema de vías biliares (un conductillo terminal) como ejes* (Fig. 18-75). Así, un ácino recibe irrigación sanguínea de las ramas terminales de la arteria hepática y la vena porta, y emite el producto de secreción exocrina al conductillo terminal. Además, las células de cada ácino forman zonas funcionales antes descritas en el lobulillo clásico, donde las células más cercanas al eje reciben sangre con más oxígeno y sustancias nutritivas que las células de

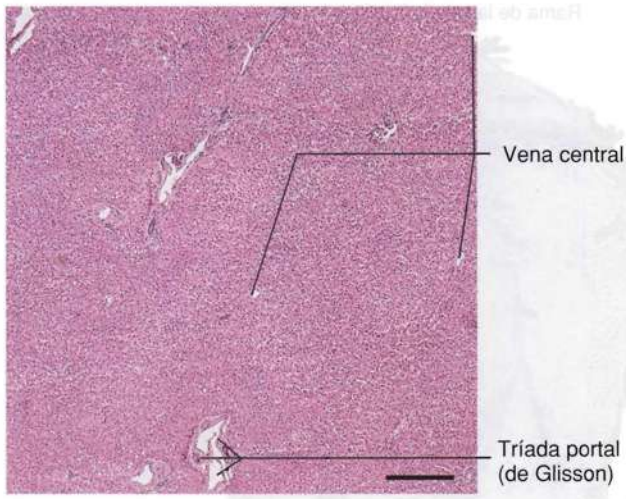

Fig. 18-74. Imagen con microscopia óptica de **tejido hepático de buey**. El tejido conectivo interlobulillar periportal es muy escaso (al igual que en el ser humano y en la mayoría de los mamíferos) y el parénquima hepático forma así una masa compacta sin delimitación clara de los lobulillos (compárese con la Fig. 18-70, que muestra tejido hepático de cerdo). Corte teñido con hematoxilina- eosina. ×45. Barra: 200 µm.

las zonas más periféricas. En correspondencia con este concepto, las células de la zona más interna presentan menor predisposición a sufrir necrosis y mayor capacidad de regeneración que las células ubicadas en la zona más periférica (es decir, cerca de la vena central).

Irrigación sanguínea. El hígado posee una abundante irrigación sanguínea a través de la vena porta y la arteria hepática. Una vez ingresados por el hilio, los vasos sanguíneos se dividen rápidamente en ramas gruesas que siguen el tejido conectivo hacia el interior del órgano y dan lugar a la aparición de ramas cada vez más pequeñas. Las

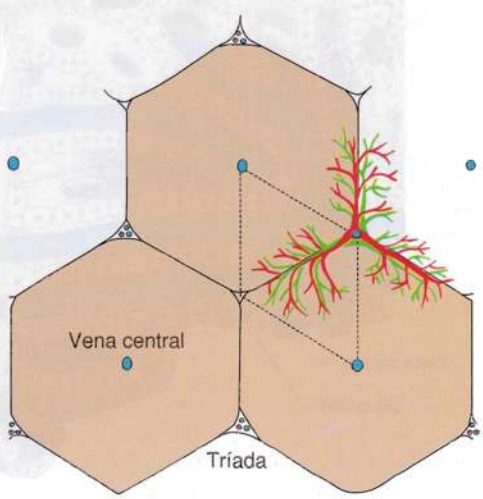

Fig. 18-75. Dibujo esquemático de **dos concepciones de unidad estructural y funcional hepática mínima**. El **lobulillo hepático clásico** se muestra con línea llena y el **ácino hepático** con línea de puntos. (Según Leeson y Leeson).

BOOKS.COPE.CENTRO USAC / 2016
booksmedicos.org

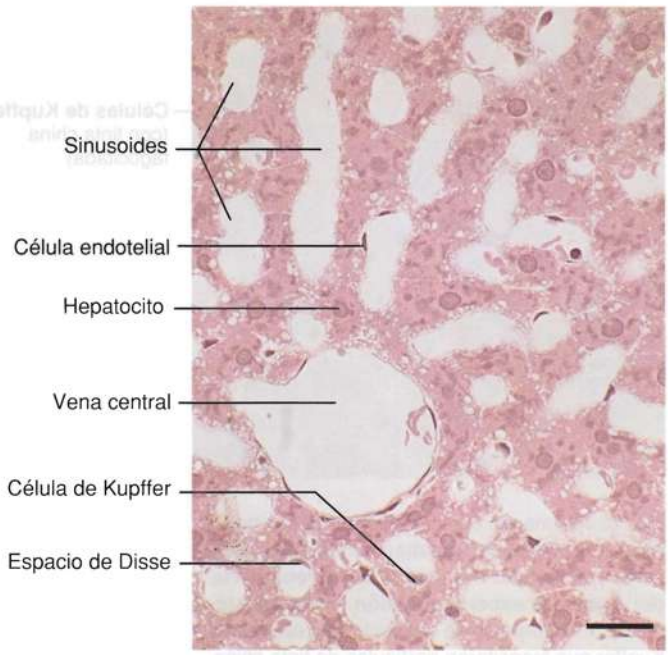

Fig. 18-76. Imagen con microscopia óptica de una **vena central y sus adyacencias**. Nótese la pared extremadamente fina de la vena central y el estrecho espacio de Disse entre los hepatocitos y la pared del sinusoide. Espécimen incluido en metacrilato y teñido con hematoxilina-eosina. ×440. Barra: 20 µm.

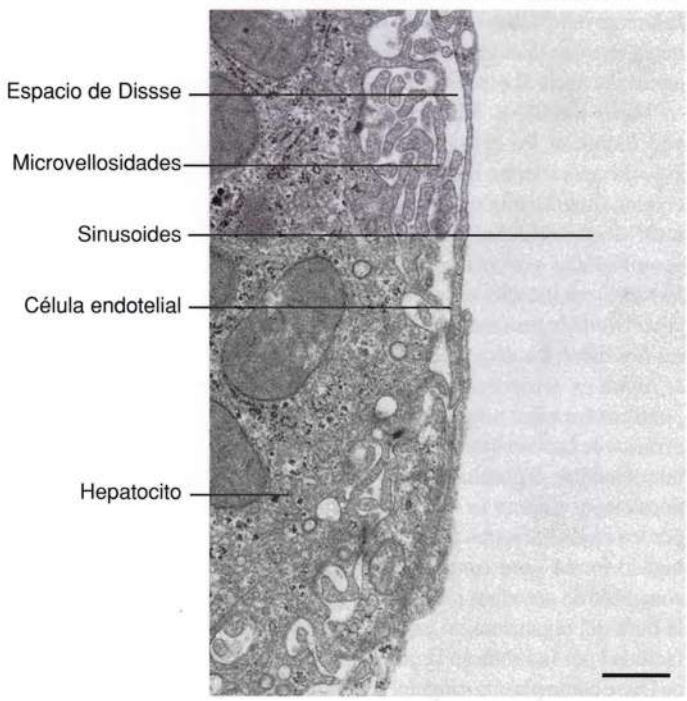

Fig. 18-77. Imagen de la **pared de un sinusoide hepático y el espacio de Disse**, obtenida con microscopio electrónico de transmisión. Nótense las microvellosidades de los hepatocitos en el espacio de Disse. ×15.500. Barra: 500 nm. (Cedido por Michael Larsen y Klaus Qvortup).

vías biliares de las tríadas de Glisson, que siguen el recorrido de los vasos sanguíneos, se reúnen para formar los conductos hepáticos derecho e izquierdo, los cuales abandonan el hígado por el hilio y allí forman el conducto hepático común. Los vasos linfáticos siguen recorridos similares. En las tríadas más grandes, los vasos están separados del parénquima hepático por la placa limitante que, como se mencionó antes, sólo es atravesada por las ramificaciones terminales de los vasos y el árbol biliar. Estas ramificaciones *terminales* transcurren en el límite entre los lobulillos clásicos, a los lados de los prismas hepáticos, rodeadas por el escaso tejido conectivo (Fig. 18-71). Las venas terminales emiten a intervalos cortas ramificaciones sin células musculares en la pared, las **vénulas de entrada**, que atraviesan la placa limitante en la periferia del lóbulo y cuyos extremos se abren directamente a los sinusoides (Fig. 18-73).

En la mayoría de los casos, las ramificaciones intrahepáticas de la arteria hepática forman plexos capilares alrededor de las vías biliares de las tríadas portales, desde donde la sangre drena a las pequeñas vénulas que se vacían en los sinusoides. Este **plexo capilar peribiliar** recibe gran parte de la sangre de las ramificaciones de la arteria hepática, que así irriga la estroma de tejido conectivo y las vías biliares. Los **sinusoides**, cuya estructura se estudia más adelante, corren hacia la **vena central** interna, en la que desembocan (Fig. 18-76). La vena central tiene una pared muy delgada y está rodeada por una fina capa de tejido conectivo. Transcurre por el eje central del lobulillo hepático en el espacio central y desemboca perpendicularmente en una **vena intercalar** ubicada en el extremo del lobulillo. Las venas intercalares corren a lo largo de la base de los prismas lobulillares *sin estar relacionadas con las tríadas* y luego se unen para formar las **venas hepáticas**, que presentan frecuentes anastomosis. Las venas hepáticas corren aisladas, rodeadas por escaso tejido conectivo y, por último, se vacían en la vena cava inferior.

Los **sinusoides hepáticos** son más grandes y más irregulares que los capilares continuos y fenestrados y poseen una pared celular muy delgada, sólo separada de las placas de células hepáticas por el espacio perisinusoidal con su red de fibras reticulares. La *pared sinusoidal se compone de células endoteliales*. En la pared también se encuentran macrófagos fijos, denominados células de Kupffer.

Las células endoteliales son aplanadas y conforman la delgada pared de los sinusoides (Fig. 18-77). En las porciones más aplanadas de las células endoteliales aparecen *orificios*, a menudo agrupados en las llamadas **"placas cribosas"**. Los orificios tienen un *diámetro promedio de 100 nm*, pero el tamaño es muy variable y depende

BOOK'S COPICENTRO USAC / 2016

booksmedicos.org

de acciones externas (p. ej., hormonas y alcohol). Debido a su tamaño y a sus características de verdaderos orificios, sin diafragma, se distinguen con claridad de los poros de los capilares fenestrados.

En consecuencia, la pared de los sinusoides hepáticos es discontinua y *carece de lámina basal, por lo que sólo los elementos figurados de la sangre y las partículas grandes, como los quilomicrones, son retenidos por la pared sinusoidal*. Esto se ha demostrado mediante la inyección en la vena porta de moléculas coloidales de rastreo que se detectan con rapidez en el espacio perisinusoidal.

Las **células de Kupffer** también se denominan células estrelladas de Kupffer debido a su forma. Los núcleos son más redondeados que los núcleos aplanados de las células endoteliales (Fig. 18-76). Las células de Kupffer son macrófagos residentes y contienen indicios de eritrocitos fagocitados, por ejemplo, fagosomas con hierro. Al igual que otros macrófagos, se originan de monocitos que llegan al hígado por el torrente sanguíneo. La actividad fagocítica se demuestra con facilidad, por ejemplo, mediante la inyección de tinta china en la vena porta (Fig. 18-78). Además de fagocitar eritrocitos desgastados, las células de Kupffer tienen por función eliminar bacterias y virus transportados por la sangre del intestino. Mediante microscopia electrónica, se comprobó que las células de Kupffer se depositan *sobre* el endotelio en la luz del sinusoide y, a menudo, en los sitios de división de los sinusoides. La mayor parte de la superficie irregular de las células está en contacto directo con la sangre sinusoidal (Fig. 18-79).

Las **células de Ito**, también denominadas lipocitos o células perisinusoidales, se ubican en el espacio de Disse. Pueden almacenar lípidos y, de preferencia, la vitamina A suministrada se almacena en estas células como inclusiones perinucleares. Prolongaciones citoplasmáticas con gran contenido de filamentos de actina están en contacto con el epitelio del sinusoide y se cree que las células de Ito tienen efecto regulador sobre el flujo sanguíneo a través de los sinusoides. También pueden ser estimuladas para la síntesis de colágeno hasta producir la mayor parte de la proteína de este tipo contenida en el retículo perisinusoidal.

Espacio perisinusoidal (espacio de Disse). Mediante microscopia electrónica (Fig. 18-77) y, en ocasiones, por microscopia óptica (véase la Fig. 18-76), se observa que la pared sinusoidal está rodeada por un estrecho espacio perivascular denominado espacio perisinusoidal o de Disse. Las células hepáticas poseen gran cantidad de microvellosidades de orientación irregular, sobre las que se ubican las células endoteliales. El espacio sólo contiene la red reticular intralobulillar de colágeno, las células de Ito y algunos fibroblastos. El plasma que se filtra a través de la pared sinusoidal entra en

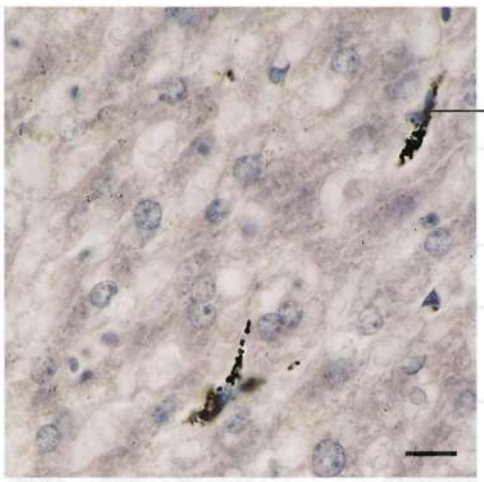

Fig. 18-78. Imagen con microscopia óptica de un preparado de **tejido hepático**; antes de la preparación, se **inyectó tinta china en la vena porta del animal de experimentación vivo y anestesiado.** En la imagen se observan dos células de Kupffer que fagocitaron partículas de tinta china. Corte sometido a coloración de contraste con hematoxilina. ×660. Barra: 10 µm.

contacto directo con la superficie de las células hepáticas, lo cual favorece en alto grado el intercambio de sustancias entre el hígado y la sangre portal. Este intercambio se incrementa aún más debido a las microvellosidades apicales de los hepatocitos, que aumentan la extensión de la superficie celular orientada hacia el espacio perisinusoidal.

Vasos linfáticos. El hígado tiene abundantes vías linfáticas. En la cápsula, los *vasos linfáticos superficiales* forman un plexo que se anastomosa con los *vasos linfáticos profundos* en el tejido conectivo interlobulillar. Las tríadas de Glisson están acompañadas por vasos linfáticos (Fig. 18-73) hasta las ramificaciones terminales, pero *no se ha demostrado la presencia intralobulillar de capilares linfáticos. La mayor parte de la linfa hepática se forma en el espacio perisinusoidal de Disse* y, junto con los vasos sanguíneos, pasa a través de los orificios de la placa limitante. En el tejido conectivo interlobulillar, el plasma se junta en capilares linfáticos ciegos y ahora se denomina linfa, que drena por los vasos linfáticos a lo largo de las tríadas. El hígado forma *gran cantidad de linfa* con mayor contenido de proteínas plasmáticas que el resto de la linfa del organismo, lo cual se comprende con facilidad por la forma en la que ingresa al espacio de Disse como plasma sanguíneo. La linfa también recibe proteínas plasmáticas recién sintetizadas (entre ellas, albúmina) de los hepatocitos.

Hepatocitos. Los hepatocitos representan alrededor del 80% de las células en el hígado humano. Son células parenquimatosas poliédricas grandes (Figs. 18-72 y 18-76) y por lo general tienen *seis*

BOOK'S COPICENTRO USAC / 2016
booksmedicos.org

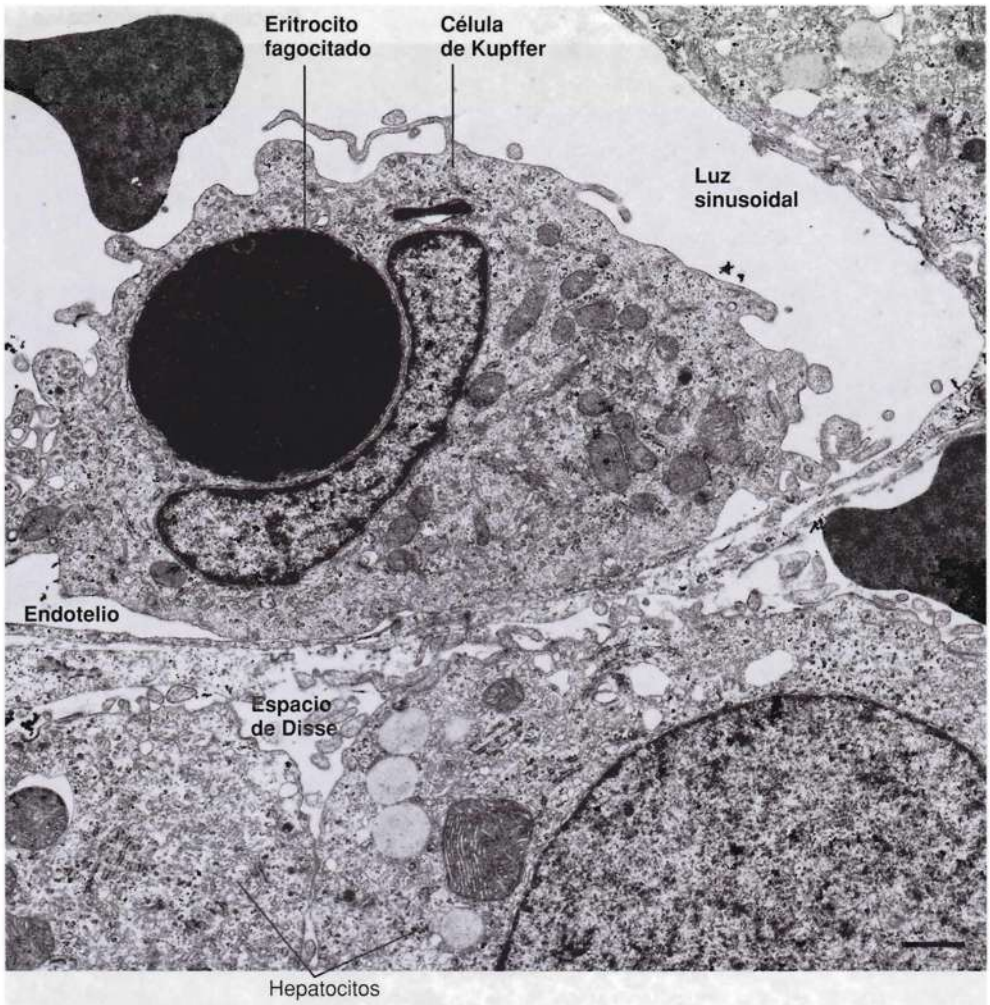

Fig. 18-79. Imagen obtenida con microscopio electrónico de transmisión que muestra una **célula de Kupffer** que ha fagocitado un eritrocito. Nótese que la célula de Kupffer está localizada sobre el endotelio, con la mayor parte de la superficie irregular en contacto directo con la sangre sinusoidal. ×8500. Barra: 1 µm. (Cedido por P. Skaaring).

superficies orientadas hacia el espacio de Disse o hacia un hepatocito vecino, con el cual forman un capilar biliar (Fig. 18-73). Los núcleos son grandes, redondos y de ubicación central. El tamaño es muy variable debido a la frecuente aparición de poliploidia (véase la Fig. 4-1, pág. 114). El núcleo es bastante claro, con un nucléolo o varios, y en principio, la ultraestructura nuclear no se diferencia de la que se observa en otras células.

El citoplasma presenta aspecto muy variable como consecuencia de las diferentes situaciones funcionales de los hepatocitos. Por lo general, se distinguen cúmulos basófilos dispersos de retículo endoplasmático rugoso. En los preparados histológicos, se distinguen inclusiones de glucógeno y lípidos como espacios vacíos en el citoplasma de forma irregular o redondeada, respectivamente (véase la Fig. 3-57, pág. 111). Sin embargo, es posible conservar y teñir los lípidos y el glucógeno con métodos adecuados (véase la Fig. 3-55, pág. 110). En condiciones normales, la cantidad de gotas de lípido es reducida, con notable aumento en ciertas patologías ("hígado graso"). La cantidad de glucógeno es máxima poco tiempo después de una comida.

Con microscopia electrónica, se observan numerosas mitocondrias dispersas en el citoplasma y se ve que las regiones basófilas están compuestas por cúmulos dispersos de retículo endoplasmático rugoso (Fig. 18-80). Además, hay numerosos polirribosomas libres en el citosol. Por lo general, se encuentran varios aparatos de Golgi, a menudo ubicados cerca de un capilar biliar. El retículo endoplasmático liso también está bien desarrollado, dado que varias de las principales funciones desintoxicantes del hígado están relacionadas con este orgánulo (véase la pág. 513). Las mitocondrias y los dispersos aparatos de Golgi no presentan características ultraestructurales especiales.

Vías biliares

Las vías biliares comienzan como *capilares biliares intralobulillares que se comunican con las vías biliares interlobulillares intrahepáticas* que transcurren en la tríada de Glisson *a través de los conductos de Hering y los conductillos termina-*

BOOK'S COPICENTRO USAC / 2016

booksmedicos.org

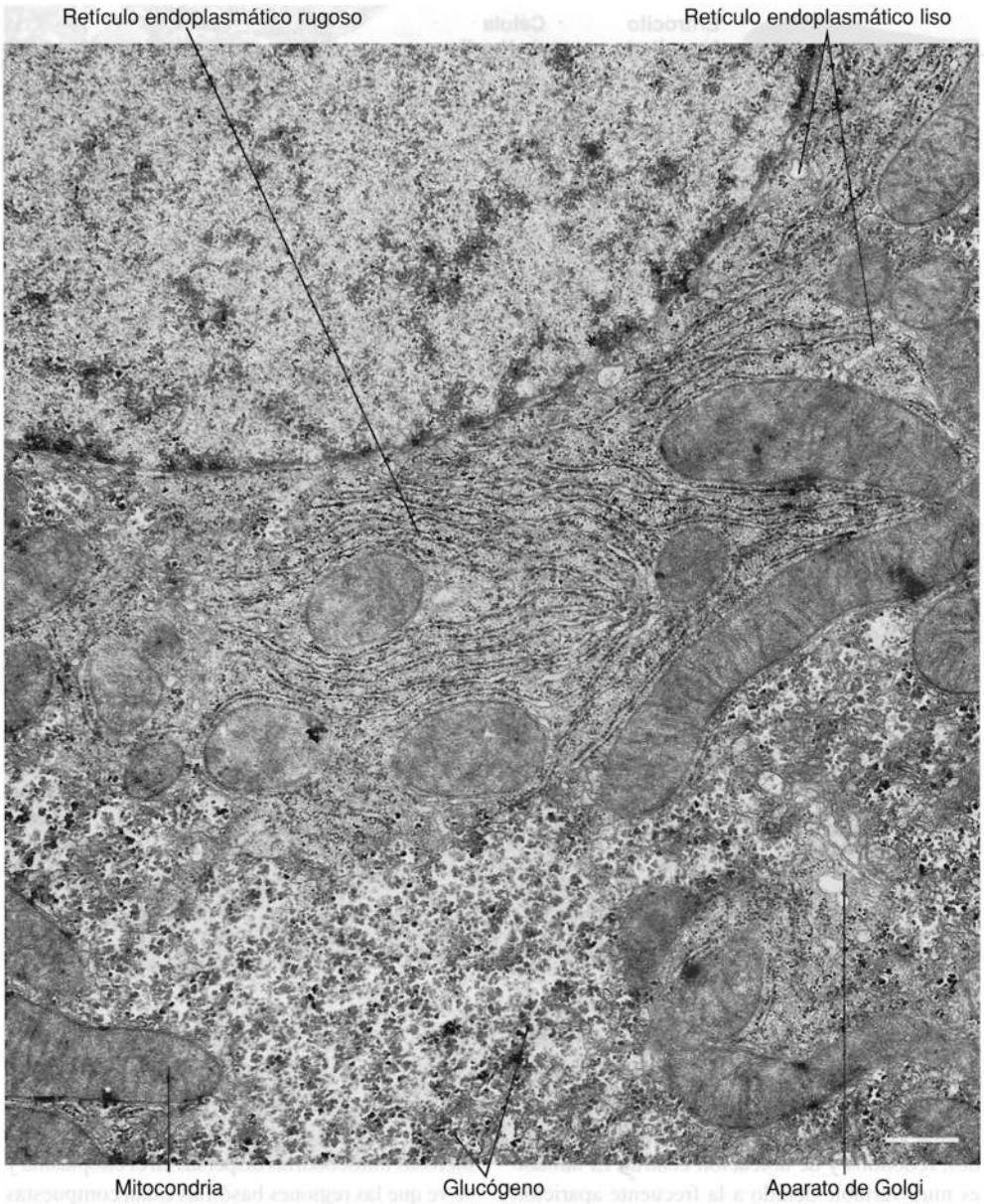

Fig. 18-80. Imagen de una parte de un **hepatocito**, obtenida con el microscopio electrónico de transmisión. ×18.000. Barra: 500 nm. (Cedido por P. Ottosen).

les. Estas vías biliares se unen para formar vías de mayor diámetro que, por último, abandonan el hígado como vías biliares extrahepáticas. *Los conductos hepáticos derecho e izquierdo* se unen para formar el *conducto hepático común*, que se fusiona con el *conducto cístico* que proviene de la vesícula biliar y forma *el conducto colédoco*, el cual desemboca en el duodeno.

Los **capilares** o **canalículos biliares** son las porciones iniciales más pequeñas del sistema de vías biliares y tienen un diámetro de más o menos 1 µm. Tienen *localización intralobulillar* entre los hepatocitos (Figs. 18-71 y 18-73), que se caracteriza por presentar un único capilar biliar central entre dos hepatocitos vecinos. En conjunto, los capilares biliares forman un *reticulado tridimensional sin ramificaciones ciegas*, con los hepatocitos entre las redes de la malla.

Con microscopia electrónica, se observa que la *pared de los capilares biliares está formada por la superficie de los hepatocitos adyacentes*, con especialización local en correspondencia con el capilar biliar (Figs. 18-81 y 18-82). El citoplasma ubicado justo por debajo del plasmalema presenta condensaciones de material filamentoso, y la superficie celular emite cortas microvellosidades hacia la luz del capilar biliar.

La luz de los capilares biliares está sellada y separada del resto del espacio intercelular por zonulae occludentes entre las membranas de los hepatocitos a lo largo de los bordes del capilar biliar (véase también la Fig. 6-19, pág. 177).

booksmedicos.org

BOOK´S COPICENTRO USAC / 2016

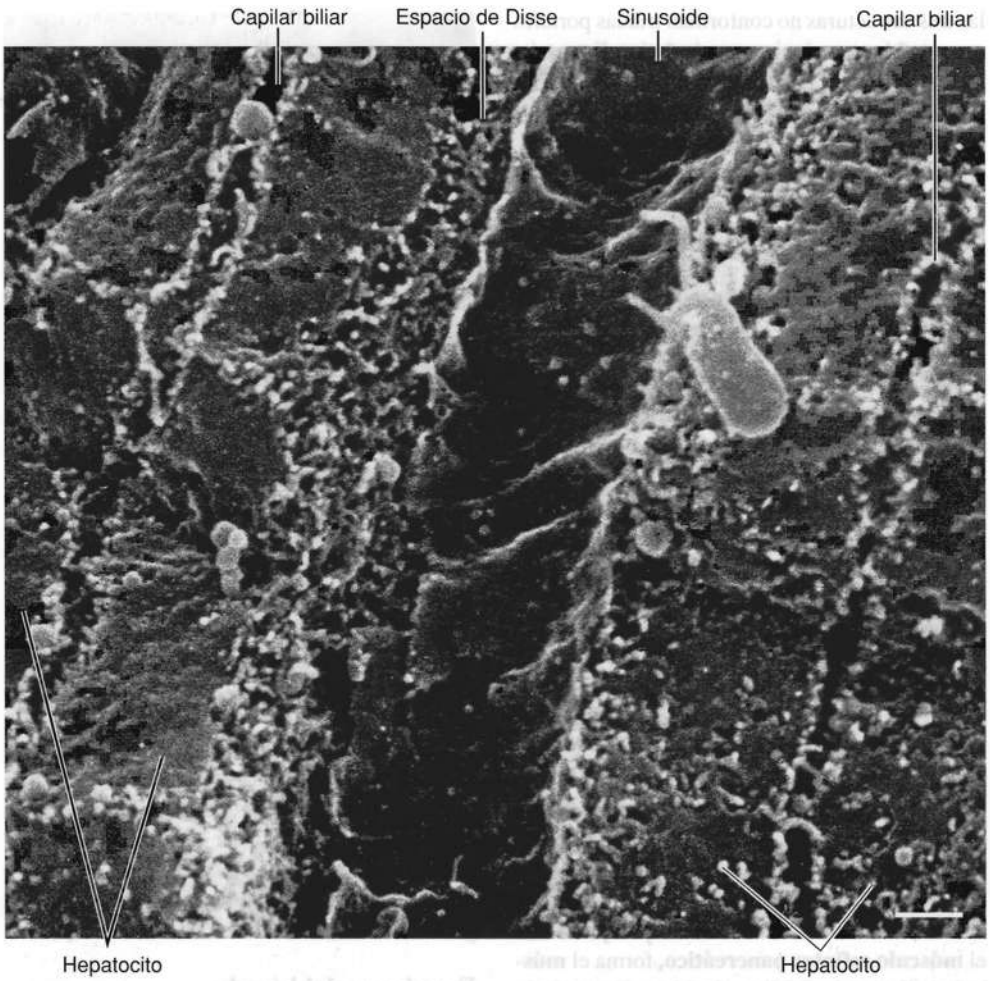

Fig. 18-81. Imagen obtenida con microscopio electrónico de barrido de un preparado por **congelación y fractura de tejido hepático**. Las dos hileras de hepatocitos a cada lado del sinusoide están fracturadas de manera que se observa el recorrido del capilar biliar como una hendidura a lo largo del centro de las hileras. La hendidura correspondiente, que forma la otra mitad de la pared (orientada hacia el lector) del capilar biliar, se ubicaba sobre una hilera "complementaria" de hepatocitos, eliminados durante la preparación. ×4500. Barra: 2 µm. (Cedido por F. Bierring y P. Skaaring).

La obstrucción de las vías biliares con colestasis (acumulación de bilis) causa modificaciones en la ultraestructura de los capilares biliares, por ejemplo, engrosamiento de la capa de filamentos por debajo del plasmalema y dilatación de la luz.

Los **conductos de Hering** son canales muy cortos que conducen la bilis desde los capilares biliares en la periferia del lobulillo a través de la placa limitante hasta las ramificaciones interlobulillares terminales del sistema de vías biliares (conductillos terminales). La luz está limitada en parte por hepatocitos y en parte por células del tipo de las vías biliares (colangiocitos), dado que la presencia de ambos tipos celulares alrededor de la luz define al conducto de Hering.

Los **conductillos terminales** corren a lo largo de los lados de los lobulillos hepáticos hexagonales y representan los más finos segmentos interlobulillares del sistema de vías biliares, acompañados por las ramificaciones interlobulillares terminales de la arteria hepática y la vena porta (Fig. 18-71). La pared se compone sólo de colangiocitos, es decir, células cúbicas bajas que descansan sobre una lámina basal completa. Debido a su escaso tamaño y pared delgada, los conductillos terminales se asemejan a vasos sanguíneos de pequeño calibre (antes se denominaban *colangiolos* [gr. *kholée*, bilis]). Los conductillos terminales reciben la bilis de los conductos de Hering y corren hasta el sitio de unión entre varios lobulillos, donde desembocan en vías biliares pertenecientes a las tríadas portales. Los conductillos terminales y las ramificaciones terminales de la arteria hepática y la vena porta que los acompañan están rodeados por escasa cantidad de tejido conectivo interlobulillar, pero

BOOK'S COPICENTRO USAC / 2016

booksmedicos.org

las tres estructuras no conforman tríadas portales reconocibles con el microscopio óptico. Estas tríadas recién se distinguen en el tejido conectivo más abundante del espacio entre los ángulos limitantes de tres o cuatro lobulillos hepáticos.

Vías biliares intrahepáticas. En las tríadas portales, el epitelio primero es simple cúbico (Fig. 18-70), pero crece gradualmente en altura hasta transformarse en simple cilíndrico a medida que el diámetro de las vías aumenta en dirección del hilio. El epitelio de las vías biliares es muy claro y está rodeado por una capa de tejido conectivo denso, que cerca del hilio puede contener células musculares lisas. Las vías biliares interlobulillares presentan intensa anastomosis y, por último, se unen para formar los conductos hepáticos derecho e izquierdo que se juntan en el hilio para formar el conducto hepático común.

Vías biliares extrahepáticas. El **conducto hepático común** se une con el **conducto cístico** para formar el **conducto colédoco** (gr. *kholée-dochos*, que capta la bilis), el cual desemboca en el duodeno a nivel de la papila duodenal mayor.

El epitelio es simple cilíndrico alto y se ubica sobre una lámina propia que contiene pequeñas glándulas mucosas. En el tejido conectivo se advierten fibras aisladas de músculo liso, salvo en la transición a la vesícula biliar y en la desembocadura al duodeno, donde una musculatura anular más organizada constituye el **músculo esfínter del conducto colédoco** que, junto con el **músculo esfínter pancreático,** forma el **músculo esfínter de Oddi (músculo esfínter de la ampolla hepatopancreática).**

Regeneración

En condiciones normales, los hepatocitos tienen bajo índice de recambio dado que, como se describió antes (Capítulo 4, véase la pág. 129), representan una población celular estable. Sin embargo, el parénquima hepático tiene una notable capacidad de regeneración debido a que los hepatocitos no presentan diferenciación terminal y pueden activarse en respuesta a estímulos externos, por ejemplo, distintas formas de daño tisular. En estos casos, vuelven a la fase G_1 del ciclo celular y sufren división activa. Incluso tras la extirpación de más de la mitad del tejido hepático, la proliferación celular es capaz de compensar esta eliminación al cabo de unas pocas semanas y restablecer el peso original del hígado, tras lo cual se detiene la división celular. Se cree que la división celular de los hepatocitos es estimulada por factores de crecimiento locales y circulantes, pero no han sido identificados. La capacidad regenerativa implica que el hígado es capaz de superar numerosas acciones lesivas y también permite la extirpación de cantidades considerables de tejido hepático en los casos de cirugía debida a tumores malignos. En los casos de pérdida prolongada y constante de hepatocitos sin la correspondiente proliferación compensatoria, por ejemplo en relación con alcoholismo o infecciones virales, se forma tejido conectivo que conduce a la fibrosis, y ésta gradualmente se transforma en cirrosis hepática.

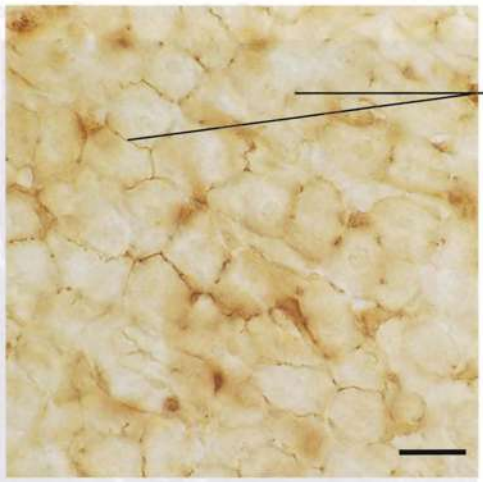

Fig. 18-82. Imagen con microscopia óptica de **tejido hepático** en el que se realizó **determinación histoquímica de la enzima ATPasa** (la ubicación de la enzima se detecta como precipitado pardo). La ubicación de la enzima refleja con claridad el recorrido de los capilares biliares. ×440. Barra: 20 µm.

Funciones del hígado

Las funciones del hígado son tan variadas que aquí sólo se verán en forma somera.

El hígado tiene importantes *funciones de depósito*. Acumula *glucosa como* ***glucógeno***, por lo que tiene gran importancia para regular la concentración de glucosa en sangre. También se almacenan cantidades importantes de vitaminas A y B_{12}, ácido fólico y hierro.

Además, el hígado sintetiza varias *proteínas plasmáticas*, por ejemplo, **albúmina**, varias **globulinas**, **protrombina** y **fibrinógeno**. Las últimas dos proteínas son importantes para la coagulación (véase el Capítulo 10, pág. 241), por lo que la disminución de la función hepática puede aumentar la tendencia a sufrir hemorragias.

El hígado también tiene gran importancia para el *metabolismo y el transporte de lípidos*, dado que la síntesis de algunas de las **lipoproteínas plasmáticas** tiene lugar en los hepatocitos. Como se describió antes (pág. 488), en las células absortivas del intestino delgado se forman los quilomicrones, grandes complejos lipoproteicos que luego son transportados por la linfa hasta el torrente sanguíneo. Los quilomicrones son demasiado grandes para atravesar el espacio perisinusoidal por los

booksmedicos.org

BOOK'S COPICENTRO USAC / 2016

orificios del endotelio de los sinusoides, por lo que permanecen en el torrente sanguíneo. Allí, los triacilgliceroles de los quilomicrones se escinden a ácidos grasos libres y glicerol por reacción catalizada por la enzima **lipoproteína lipasa,** ubicada en la superficie de las células endoteliales de los capilares. Los ácidos grasos libres son captados por los adipocitos y las células musculares (en parte permanecen en el torrente sanguíneo, unidos a albúmina). Una vez eliminados los triacilgliceroles, los quilomicrones se denominan **restos de quilomicrones**, con colesterol abundante, que continúan recirculando para luego ser captados por los hepatocitos por endocitosis mediada por receptor, dado que pueden pasar a través de los orificios del endotelio de los sinusoides.

El hígado metaboliza *numerosos compuestos liposolubles*, entre ellos, numerosos *medicamentos* y distintos *pesticidas* que contaminan los alimentos. En la mayoría de los casos, las enzimas necesarias se localizan sobre el retículo endoplasmático liso (REL) y la administración de ácido barbitúrico, por ejemplo, puede inducir la formación de una cantidad mucho mayor de este orgánulo, con el correspondiente incremento de la capacidad para metabolizar el ácido barbitúrico. *Muchos de los procesos denominados desintoxicantes consisten en hidrosolubilizar los compuestos*, por ejemplo, mediante hidroxilación, con lo que pueden eliminarse por la orina.

El metabolismo de las hormonas esteroides, por ejemplo las *hormonas sexuales*, tiene lugar en el hígado, y también en estos procesos el REL parece que es el asiento de las enzimas que intervienen.

La *función exocrina del hígado* es la producción de **bilis**, que se secreta en forma continua a los capilares biliares en una cantidad total de unos 500 mL por día. La secreción de los ácidos biliares a través de la membrana celular y a los capilares biliares es un proceso activo mediado por un transportador canalicular de ácidos biliares dependiente de ATP. Los ácidos biliares que aparecen en la bilis como **sales biliares** (sales de sodio y potasio de los ácidos biliares) son sintetizados a partir de colesterol. *La bilis es una secreción digestiva y al mismo tiempo un medio de excreción.* Contiene componentes orgánicos e inorgánicos, de los cuales sólo las sales biliares tienen importancia digestiva dado que, como se mencionó en la sección sobre intestino delgado (pág. 487), favorecen la digestión y la absorción de grasas, con formación de micelas. Otros componentes orgánicos importantes son bilirrubina, lecitina y colesterol. La bilis también contiene cantidades importantes de inmunoglobulina A (IgA) sintetizada por las células plasmáticas del tejido linfoide asociado con la membrana mucosa del intestino (GALT), desde donde llega a los hepatocitos con la sangre portal. Después es incorporada a la bilis y así llega a la luz intestinal, donde representa una parte importante de la IgA secretora que se encuentra allí; el resto proviene de la secreción de IgA por las células epiteliales intestinales.

Vesícula biliar

La **vesícula biliar** es un órgano hueco con forma de pera ubicado sobre la cara inferior del lóbulo hepático derecho. Se compone de un extremo ciego, el *fondo*, un *cuerpo* y un *cuello* que se continúa en el conducto cístico. La vesícula biliar aumenta de tamaño con facilidad y puede contener hasta 50 mL. En la vesícula biliar vacía contraída, la mucosa está muy plegada.

La pared de la vesícula biliar está compuesta por una *mucosa*, una *muscular* constituida por fibras de músculo liso, y una *capa perimuscular de tejido conectivo*, recubierta en parte por serosa (Fig. 18-83).

La **mucosa** está revestida en su cara luminal por una capa simple de células epiteliales cilíndricas altas uniformes (Figs. 18-83 y 18-84). Los núcleos son ovalados y de ubicación basal, y el citoplasma es eosinófilo claro. Con microscopia electrónica, sobre la superficie luminal se observan numerosas microvellosidades cortas. Las porciones cercanas a la luz de las superficies laterales están unidas mediante zonulae occludentes.

La lámina propia se compone de tejido conectivo laxo y en ella se encuentran glándulas mucosas dispersas, sobre todo en la región del cuello.

La vesícula biliar carece de *muscular de la mucosa* y la mucosa limita directamente con una delgada capa de fibras musculares lisas, la **muscular** (Fig. 18-83). Las fibras se disponen en haces separados por tejido conectivo y no tienen una dirección uniforme.

La capa muscular está rodeada en su totalidad por una **capa de tejido conectivo perimuscular** bien desarrollado. Es tejido conectivo denso y la capa presenta características de cápsula que se continúa con la cápsula del hígado. En la parte de la vesícula biliar que está recubierta por **serosa (peritoneo)**, la capa se transforma en una subserosa más laxa. Las capas de tejido conectivo contienen vasos sanguíneos, nervios y vías linfáticas para la vesícula biliar.

La vesícula biliar se vacía a través del **conducto cístico**, que se une con el conducto hepático común y forma el conducto colédoco. *La pared del conducto cístico contiene todas las capas de la vesícula biliar* y la mucosa está plegada en una espiral que rodea la luz, la **válvula espiral**.

Funciones de la vesicular biliar

La **vesícula biliar** es sitio de almacenamiento y concentración de la bilis, que se secreta continuamente.

BOOK'S COPICENTRO USAC / 2016

booksmedicos.org

Fig. 18-83. Imágenes con microscopia óptica de la **pared de la vesícula biliar**. Corte teñido con hematoxilina-eosina. ×220. Barra: 50 µm.

En condiciones normales, *la bilis se concentra en la vesícula biliar* hasta que la presencia de alimentos en el duodeno, en especial de lípidos, desencadena la contracción refleja y el vaciamiento de la vesícula biliar. El reflejo es mediado por la hormona **colecistocinina (CCK),** liberada por las células I de la mucosa del intestino delgado (véase la pág. 489). La secreción de CCK es estimulada por la presencia de péptidos y aminoácidos en la luz del intestino delgado y de ácidos grasos con más de 10 átomos de carbono. La CCK llega a la vesícula biliar como hormona, por el torrente sanguíneo. Al mismo tiempo, se relaja el músculo esfínter de la ampolla hepatopancreática (de Oddi) por reflejo neurógeno o miógeno y, posiblemente, también por efecto directo de la CCK.

Durante su permanencia en la vesícula biliar, la bilis se *concentra* por absorción de agua y pequeños electrolitos que son transferidos al espacio intercelular entre las células epiteliales por mecanismos similares a los del epitelio del intestino delgado.

Muchos de los componentes de la bilis, por ejemplo la mayoría de las sales biliares y el colesterol, son reabsorbidos en el intestino y transportados por la sangre portal al hígado, donde son recaptados en la **circulación enterohepática**.

Por último, resta analizar con más detalle la producción del pigmento de la bilis. La **bilirrubina** se genera en las células fagocíticas por degradación de la hemoglobina. La bilirrubina es liberada al plasma sanguíneo y es transportada unida a la albúmina hasta el hígado. En los hepatocitos, se libera la bilirrubina de la proteína y se conjuga a glucurónido. El complejo **glucurónido de bilirrubina** es más hidrosoluble que la bilirrubina libre y se excreta por la bilis a la luz intestinal, donde es reducido por las bacterias intestinales a **urobilinógeno** (gr. *uoron*, orina; la urobilina es un componente normal de la orina). Una porción menor del urobilinógeno es reabsorbido y excretado de nuevo con la bilis, mientras que la mayor parte se elimina del organismo por las heces y les confiere color.

booksmedicos.org

BOOK'S COPICENTRO USAC / 2016

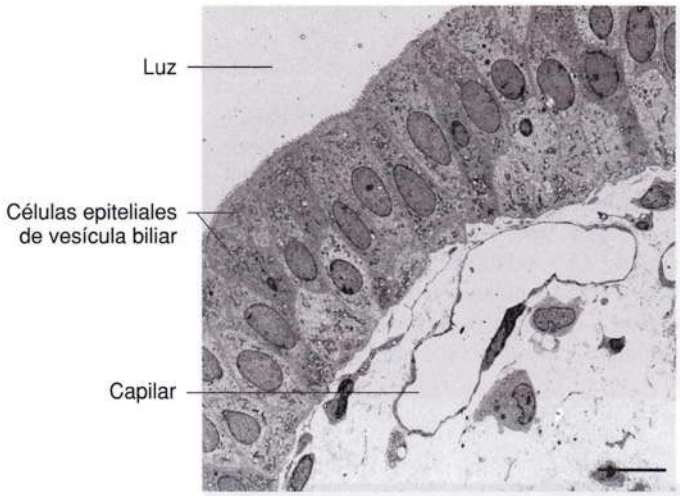

Fig. 18-84. Imagen del **epitelio de la vesícula biliar de un conejo**, obtenida mediante el microscopio electrónico de transmisión. ×800. Barra: 10 µm.

Papel del hígado en el metabolismo del colesterol

Los quilomicrones se degradan en los hepatocitos, por lo que el colesterol es accesible a las células hepáticas. Esta *vía exógena* del transporte de lípidos es complementada por una *vía endógena*, en la que el hepatocito desempeña un papel fundamental por ser el asiento de la síntesis de los lípidos endógenos. Así, los propios hepatocitos sintetizan triacilgliceroles y colesterol, que complementa el incluido en los restos de los quilomicrones. En los hepatocitos, el colesterol es utilizado para la síntesis de ácidos biliares (véase más adelante) y de las **lipoproteínas de muy baja densidad (VLDL)** (ing. *very low density lipoproteins*), que también contienen triacilgliceroles. Las VLDL son secretadas al torrente sanguíneo y transportadas a todos los tejidos del organismo, incluso los adipocitos y las células musculares, igual que en la vía exógena. En el endotelio capilar, la lipoproteína lipasa local escinde parte de los triacilgliceroles y las VLDL se transforman en **lipoproteínas de densidad intermedia (IDL)**. Los triacilgliceroles son captados por las células de los distintos tejidos igual que los exógenos. Parte de las IDL son rápidamente captadas por los hepatocitos por endocitosis mediada por receptores, mientras que el resto es transformado en **lipoproteínas de baja densidad (LDL)** por eliminación de los triacilgliceroles restantes y proteína. Además, las LDL captan colesterol de las **lipoproteínas de alta densidad (HDL)**, también sintetizadas y secretadas por los hepatocitos. Las LDL tienen muy alto contenido de colesterol (alrededor del 70% del colesterol plasmático) que proveen a los tejidos para ser utilizado en la síntesis de membranas. Las LDL también entregan colesterol a las células que sintetizan las hormonas esteroides (véase el Capítulo 21). Las LDL son captadas por los hepatocitos y la mayoría de las demás células de los tejidos por endocitosis mediada por receptores de LDL. Las LDL son las principales proveedoras de colesterol a las células del organismo incapaces de sintetizarlo, a diferencia de los hepatocitos (y el epitelio intestinal). La síntesis de colesterol es inhibida por el colesterol incorporado con la dieta, por inhibición de la enzima **HMG-CoA reductasa (3-hidroxi-3-metilglutaril-CoA reductasa)**. La baja concentración de colesterol en el hepatocito induce la síntesis y la incorporación de los receptores de LDL a la membrana superficial. Este fenómeno se utiliza en el tratamiento de la hipercolesterolemia, al administrar medicamentos que inhiben la HMG-CoA reductasa, las denominadas estatinas (p. ej., simvastatina), lo cual tiene importancia en la prevención de la aterosclerosis asociada con el incremento de colesterol-P, en especial con el aumento de las concentraciones plasmáticas de LDL (véase también el Capítulo 15, pág. 367).

BOOK'S COPICENTRO USAC / 2016

booksmedicos.org

Ictericia

En los casos de aumento de la concentración de bilirrubina en la sangre o **hiperbilirrubinemia,** aparece el trastorno clínico **ictericia** (gr. *ikteros*, aspecto amarillo). La ictericia puede deberse a un aumento de la degradación de los eritrocitos, como ocurre en las anemias hemolíticas. La capacidad de los hepatocitos para captar y conjugar la bilirrubina se ve superada y se produce **ictericia hemolítica**. También puede estar disminuida la capacidad de los hepatocitos para conjugar la bilirrubina, por ejemplo, en las hepatitis infecciosas virales A, B y C. Otra causa puede ser la obstrucción del sistema de vías biliares, que impide que la bilis llegue al duodeno, lo cual conduce a la **ictericia obstructiva**. A menudo, se debe a cálculos biliares en el conducto hepático común o el colédoco, pero también puede ser causado por un tumor de la cabeza del páncreas.

Cuestionario sobre sistema digestivo

1. ¿A qué se debe el color rojo del borde bermellón del labio?
2. Describa las características de una papila caliciforme cuando se observa con el microscopio óptico.
3. Describa el sistema de conductos excretores de una glándula salival grande, por ejemplo, la glándula parótida.
4. ¿Cómo se denomina el tejido dental duro?
5. ¿Qué caracteriza al epitelio estratificado plano de las amígdalas palatinas?
6. Nombre todas las capas del esófago.
7. ¿Qué tipos celulares se encuentran en las glándulas corpofúndicas del estómago?
8. ¿Qué estimula la secreción ácida de las células parietales?
9. Describa el aspecto de las glándulas pilóricas, observadas con microscopia óptica.
10. ¿Cuáles son las características generales de una célula enteroendocrina?
11. Mencione dos ejemplos de células enteroendocrinas en el intestino delgado.
12. ¿Dónde se encuentran las glándulas de Brunner y cuál es su función?
13. ¿Cuál es la diferencia estructural fundamental entre las mucosas de los intestinos delgado y grueso?
14. Describa la organización ultraestructural de la mucosa del apéndice vermiforme, observada con microscopia óptica.
15. Esquematice el aspecto ultraestructural de una célula acinosa exocrina del páncreas.
16. ¿Qué tipos celulares se encuentran en los islotes de Langerhans y cuál es el producto de secreción de cada tipo celular?
17. ¿Qué estructuras conforman una tríada de Glisson?
18. ¿Qué se entiende por un ácino hepático?
19. ¿Cómo se forma la linfa en el hígado?
20. Describa la ultraestructura de un capilar biliar.

BOOK'S COPICENTRO USAC / 2016

booksmedicos.org

CAPÍTULO 19

Sistema respiratorio

"El aire posee cierta virtud oculta. En esa virtud se esconde el secreto alimento de la vida".
Hermann Boerhaave

El organismo animal vivo debe captar oxígeno y eliminar dióxido de carbono constantemente. El oxígeno captado se emplea en los procesos oxidativos del organismo, con formación de dióxido de carbono que debe ser eliminado al ritmo de la captación de oxígeno. Los procesos relacionados con la captación de oxígeno y la eliminación de dióxido de carbono se denominan **respiración,** y el **sistema respiratorio** tiene por función proveer de oxígeno a la sangre y eliminar el dióxido de carbono en exceso.

En el ser humano, el sistema respiratorio comprende los pulmones y varias estructuras relacionadas. Por su función, se divide en una *porción conductora*, una *porción respiratoria* y un *mecanismo de ventilación* (lat. *ventilare*, abanicar; ventilación sería renovación de aire; en sentido fisiológico, la "ventilación" representa la cantidad de aire inhalada o espirada por minuto).

La **porción conductora**, es decir las **vías aéreas,** incluye las *fosas nasales* y los *senos paranasales*, la *faringe*, la *laringe*, la *tráquea* y los *bronquios*. En los casos de obstrucción nasal o respiración forzada, la boca también puede funcionar como vía aérea. Se entienden por **vías aéreas superiores** las *fosas nasales*, la *cavidad bucal* y la *faringe*, mientras que se consideran **vías aéreas inferiores** la *laringe*, la *tráquea* y los *bronquios*. En las vías aéreas se entibia y humedece el aire inspirado y se eliminan los vapores hidrosolubles, el polvo, las bacterias, etcétera, que son captados por las membranas mucosas húmedas.

La **porción respiratoria** conforma la continuación distal de la porción conductora y comprende las secciones donde tiene lugar el intercambio de oxígeno y dióxido de carbono entre la sangre y el aire inspirado.

El **mecanismo de ventilación** que intercambia el aire con la porción respiratoria incluye los huesos y cartílagos del tórax, el diafragma, diversos músculos respiratorios accesorios y el tejido conectivo elástico de los pulmones.

Cavidad nasal y senos paranasales

Sobre la base del tipo de mucosa, la **cavidad nasal** se dividen en dos zonas. La *región respiratoria* está revestida por membrana mucosa respiratoria, y entibia y humidifica el aire inspirado. La *región olfatoria* está revestida por membrana mucosa olfatoria, donde se localizan los receptores del sentido del olfato.

Región respiratoria

El **tabique nasal** divide la cavidad nasal en dos mitades casi simétricas. Los orificios nasales conducen hacia el **vestíbulo nasal**, representado por los 1,5 cm anteriores de la cavidad nasal, en la nariz externa. El vestíbulo está revestido por piel con grandes pelos terminales, las **vibrisas** (lat. *vibratum*, vibrar), capaces de captar insectos y partículas del aire inspirado. En la parte posterior, el epitelio estratificado plano se torna más delgado y desaparecen los pelos y las glándulas sebáceas antes de la transición a la **cavidad nasal propiamente dicha**. Así, la zona de transición en el vestíbulo nasal representa una zona mucocutánea. La cavidad nasal propiamente dicha tiene paredes irregulares debido a la presencia de **cornetes** que incrementan la superficie en forma notable y producen turbulencias en el flujo de aire. Esto aumenta el contacto con la superficie de la mucosa, por lo que las partículas pequeñas son captadas en la capa de moco de la superficie del epitelio y el aire se entibia. El epitelio de la cavidad nasal es *seudoestratificado cilíndrico ciliado* y contiene numerosas células caliciformes.

El epitelio descansa sobre una *lámina propia* de tejido conectivo denso que en la profundidad se continúa con el periostio o el pericondrio del esqueleto de la nariz. En la lámina propia se encuentran numerosas glándulas mucoserosas mixtas, cuyos conductos excretores desembocan en la superficie respiratoria.

Vasos sanguíneos. La nariz posee una irrigación sanguínea abundante, de gran importancia para entibiar el aire inspirado. A nivel de la porción inferior del tabique y en los cornetes medio e inferior, sobre todo en la parte posterior, las venas establecen un plexo de mallas finas y

BOOK'S COPICENTRO USAC / 2016

booksmedicos.org

venas muy delgadas llamadas sinusoides cavernosos. Estos vasos forman un tejido eréctil con muchas cavernasy recibe el nombre de **cuerpos cavernosos** (véase con mayor detalle en el Capítulo 22, pág. 633). El flujo de sangre en estos cuerpos cavernosos presenta variaciones periódicas como consecuencia de la apertura y el cierre de las anastomosis arteriovenosas, que producen aumento de tamaño, por lo que el flujo de aire disminuye alternadamente en uno u otro lado de la cavidad nasal.

Las asas vasculares superficiales, muy cercanas entre sí, se encuentran justo por debajo del epitelio y poseen características de intercambiador de calor, por lo que el aire es entibiado y humedecido en forma efectiva. Además, libran el aire de vapores hidrosolubles, por ejemplo amoníaco, formaldehído y dióxido de azufre, que se disuelven en la capa de moco y son absorbidos. La evaporación causada por la inspiración enfría la mucosa lo suficiente para que la parte del vapor de agua del aire espirado se condense sobre las superficies mucosas enfriadas, para volver a evaporarse en la siguiente inspiración. De esta manera, se minimiza la pérdida de agua consecuente con la respiración.

Las fibras adrenérgicas que inervan la mucosa nasal son vasoconstrictoras, y en los casos de obstrucción nasal por resfrío o alergias, el tratamiento con agentes adrenérgicos, en forma de gotas nasales o aerosoles, facilita en gran medida el paso del aire como consecuencia de la vasoconstricción producida. Las fibras colinérgicas causan vasodilatación y secreción.

Región olfatoria

En el ser humano, la mucosa olfatoria representa una zona pequeña (alrededor de 2 cm^2) en cada mitad del techo y de las partes superiores del tabique y los cornetes superiores. El epitelio seudoestratificado cilíndrico es muy alto (Fig. 19-1) y en *estado fresco presenta un color pardo amarillento* debido al contenido de pigmentos de las células sustentaculares (véase más adelante). Existen tres tipos de células: *olfatorias, sustentaculares* y *basales*.

Las **células olfatorias** son *neuronas bipolares* con una dendrita dirigida hacia la superficie y un axón dirigido hacia el sistema nervioso central (Fig. 19-2). El núcleo está rodeado por mayor cantidad de citoplasma, es redondo y se ubica a un nivel intermedio entre los núcleos de las basales y sustentaculares. La dendrita transcurre sin ramificaciones hasta la superficie libre del epitelio, donde forma un ensanchamiento, la **vesícula olfatoria**, que sobresale un poco sobre la superficie epitelial. Desde allí parte un número variable de cilios muy largos, con una primera porción corta

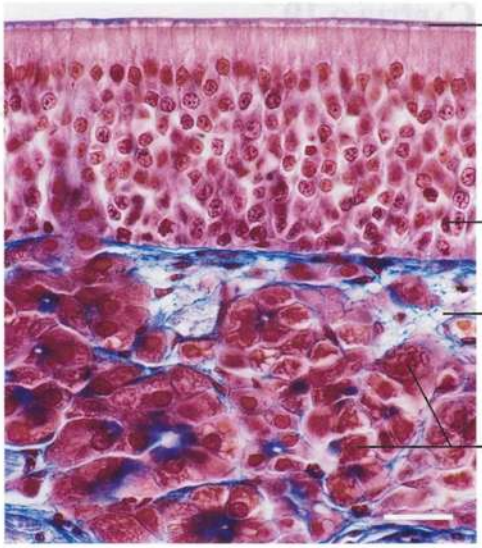

Fig. 19-1. Imagen con microscopio óptico de la **mucosa respiratoria (mucosa nasal en la región olfatoria)**. Nótese el epitelio muy alto y la gruesa lámina propia casi totalmente ocupada porlas glándulas de Bowman. Corte teñido con Azán. ×440. Barra: 20 µm.

que presenta la estructura interna propia de otros cilios ("9 + 2"), y que después se tornan más delgadas y contienen sólo los dos microtúbulos centrales. Los cilios parten en sentido radial desde la vesícula olfatoria, paralelas a la superficie epitelial e incluidas en una gruesa capa de mucina, y reaccionan frente a las **sustancias odoríferas** que se disuelven en la capa de moco. Los cilios nunca se mueven, sólo tienen por finalidad aumentar la superficie capaz de registrar olores.

El axón parte de la región basal al núcleo y es muy delgado. En el tejido conectivo subepitelial, los axones forman pequeños haces que pasan por los orificios de la lámina cribosa del hueso etmoides y se agrupan en unos 20 haces visibles a simple vista, los **filetes olfatorios,** que en conjunto se denominan **nervio olfatorio** (**nervio craneal I**).

Las **células sustentaculares** o **de sostén** separan las células olfatorias y rodean la dendrita y el axón. Los núcleos son ovalados y se ubican en la parte luminal del epitelio, donde el citoplasma es más abundante. En la parte apical, las células están unidas entre sí y con las dendritas olfatorias mediante complejos de unión. Desde la superficie apical, parten numerosas microvellosidades que se mezclan con los cilios olfatorios de la membrana superficial. Las células contienen gránulos de lupofuscina que les confieren un color pardo amarillento.

Las **células basales** son células pequeñas ubicadas en la parte basal del epitelio, bastante indiferenciadas, susceptibles de sufrir mitosis. Son

booksmedicos.org

BOOK'S COPICENTRO USAC / 2016

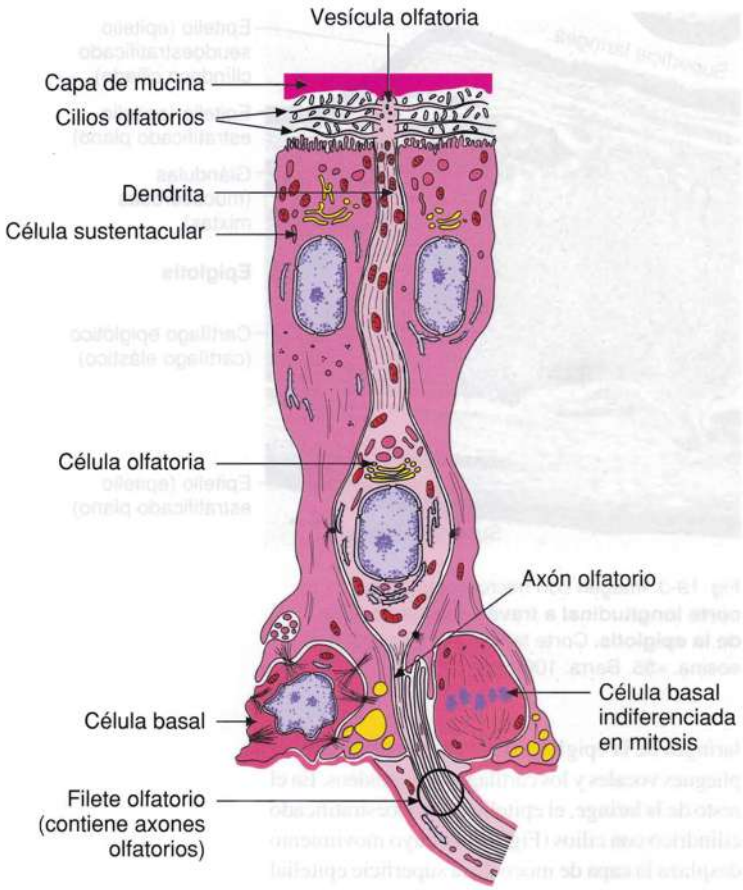

Fig. 19-2. Dibujo esquemático de las **características ultraestructurales del epitelio olfatorio**. (Según Bannister, en Landon).

células madre de las cuales algunas de las células hijas pueden diferenciarse a las dos formas celulares maduras. Las células olfatorias sólo tienen una vida media de unas 4-8 semanas (posiblemente con variaciones individuales), dado que las células presentes son reemplazadas por otras recién formadas. Las células olfatorias recién formadas envían un axón al bulbo olfatorio donde establecen sinapsis, lo cual significa que las células maduras pueden ser reemplazadas en caso de daño. Esta *regeneración de neuronas a partir de células madre en un individuo adulto es excepcional en el sistema nervioso periférico*, pero también se encuentra en sitios aislados del sistema nervioso central (véase el Capítulo 14, pág. 359) Con la edad, disminuye la cantidad de células olfatorias, con incremento simultáneo de las células sustentaculares, lo cual concuerda con el hecho de que el sentido del olfato disminuye en agudeza con la edad avanzada.

El tejido conectivo de la *lámina propia* contiene las **glándulas de Bowman** serosas puras, cuyos conductos excretores desembocan en la superficie del epitelio olfatorio (véase la Fig. 19-1). La secreción serosa de las glándulas actúa como solvente de las sustancias odoríferas.

Histofisiología. Mediante experimentos, se ha comprobado que la *célula olfatoria es el receptor primario del olfato*. Se cree que la secreción acuosa de las glándulas de Bowman contribuye a disolver y eliminar las sustancias odoríferas a fin de poder registrar nuevos olores. Sólo las moléculas que se solubilizan en la capa de moco que cubre el epitelio olfatorio y entran en contacto con los cilios olfatorios son capaces de estimular las células receptoras olfatorias. En consecuencia, las sustancias odoríferas transportadas por el aire

Mecanismos de la olfacción u osmesis

Los cilios olfatorios poseen receptores de membrana celular para las **sustancias odoríferas**, donde la reacción de las moléculas odoríferas con el receptor olfatorio produce un potencial de acción. Existen alrededor de 1000 moléculas receptoras diferentes, codificadas por un número equivalente de genes de receptores distintos. Se cree que cada célula olfatoria posee sólo un tipo de molécula receptora en la membrana del cilio, pero que hay miles de neuronas con un tipo determinado de receptor. Los receptores están acoplados a proteína G y actúan por la vía del AMP cíclico o en algunos casos por la vía de la fosfolipasa C y PIP_2 (véase la pág. 200). Esto produce la apertura de los canales iónicos de sodio, lo cual genera un potencial de acción en la célula receptora.

La capacidad del ser humano para discernir entre un número muy grande de olores distintos (alrededor de 10.000) está en cierto grado condicionada por el hecho de que las sustancias odoríferas, por lo general moléculas pequeñas, reaccionan con diferentes tipos de receptores, de acuerdo con la distinta conformación espacial. Se cree que la capacidad adicional para discriminar entre los muchos miles de olores diferentes (dado que sólo existen unas 1000 moléculas receptoras) radica en que las células receptoras se proyectan hacia el sistema nervioso central en diversos patrones de actividad, puesto que las distintas sustancias odoríferas pueden fijarse a varios receptores diferentes con distinta afinidad.

BOOK'S COPICENTRO USAC / 2016

booksmedicos.org

deben ser al menos parcialmente hidrosolubles para llegar hasta los cilios olfatorios, pero muchas de estas sustancias son anfifílicas, es decir, hidrosolubles y liposolubles.

Senos paranasales

Los **senos paranasales** son espacios llenos de aire comunicados con la cavidad nasal a través de orificios estrechos. Están revestidos por el mismo tipo de mucosa que dicha cavidad, pero por lo general el epitelio es más delgado. La lámina propia es muy fina y contiene escasas glándulas pequeñas.

Una delgada capa de moco recubre todo el epitelio de la cavidad nasal, los senos paranasales y la nasofaringe. En los senos paranasales, los cilios se mueven en dirección de la cavidad nasal, mientras que los cilios de esta cavidad y los de la nasofaringe se mueven en dirección de la orofaringe. El constante movimiento de la capa de moco en dirección de la orofaringe limpia las superficies de las sustancias captadas.

Nasofaringe

La parte superior o nasal de la faringe, o **nasofaringe**, y la **trompa auditiva** (de Eustaquio) están revestidas por el mismo epitelio seudoestratificado ciliado de la cavidad nasal, mientras que la superficie luminal de la orofaringe está recubierta por epitelio estratificado plano. En las **amígdalas faríngeas** hay epitelio seudoestratificado cilíndrico, pero es posible encontrar pequeñas zonas con epitelio estratificado plano.

Laringe

La **laringe** es una estructura hueca de 4-5 cm de largo que comunica la faringe con la tráquea. Está compuesta por un esqueleto cartilaginoso articulado que se mueve por la acción de los músculos laríngeos. Además de actuar como vía aérea en la respiración, cumple funciones de generador de tonos al hablar y cantar.

Durante la deglución, la entrada a la laringe es cerrada por la epiglotis, y el cierre simultáneo de la **rima glótica** entre los **pliegues vocales** proporciona una seguridad adicional de que el alimento no pase a las vías aéreas inferiores.

Características histológicas de la laringe

Mucosa. En las zonas expuestas a acción mecánica, la **lámina epitelial** de la mucosa laríngea está compuesta por epitelio estratificado plano, es decir en los pliegues aritenoepiglóticos, sobre la superficie lingual y en la mitad superior de la superficie

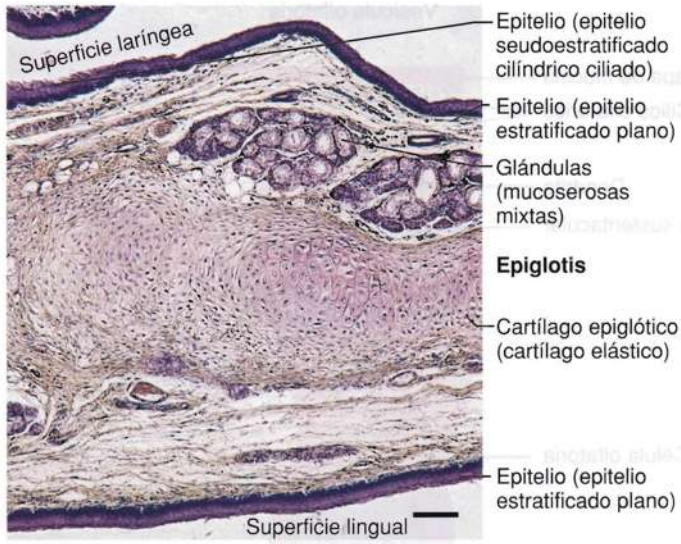

Fig. 19-3. Imagen con microscopio óptico de un **corte longitudinal a través de una porción de la epiglotis**. Corte teñido con hematoxilina-eosina. ×55. Barra: 100 µm.

laríngea de la epiglotis (Fig. 19-3), además de los pliegues vocales y los cartílagos aritenoideos. En el resto de la laringe, el epitelio es seudoestratificado cilíndrico con cilios (Fig. 19-4), cuyo movimiento desplaza la capa de moco de la superficie epitelial hacia arriba, en dirección de la faringe, desde donde se deglute o se elimina al toser.

La **lámina propia** se compone de tejido conectivo bastante laxo que se torna más denso

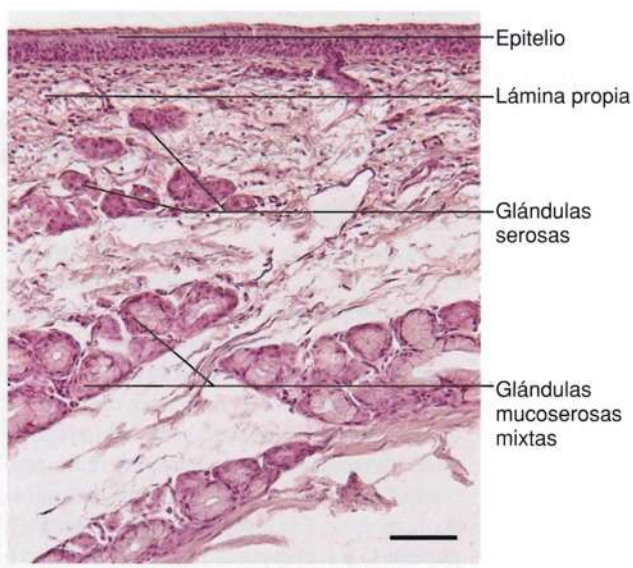

Fig. 19-4. Imagen con microscopio óptico de la **mucosa de la parte de la laringe donde se encuentra epitelio seudoestratificado cilíndrico ciliado**. Corte teñido con hematoxilina-eosina. ×180. Barra: 50 µm.

booksmedicos.org

BOOK'S COPICENTRO USAC / 2016

en la profundidad, cerca de los cartílagos. No siempre puede diferenciarse de la **submucosa** más laxa que la rodea y que falta por completo en la cara posterior de la epiglotis (véase la Fig. 19-3) y en los pliegues vocales, por lo que la mucosa laríngea se fija con firmeza a las estructuras más profundas. Esto tiene importancia clínica, dado que en casos graves el edema de la parte laxa de la mucosa puede causar el cierre del paso de aire y asfixia. En los adultos, el edema se localiza con mayor frecuencia por arriba de la glotis y no se extiende por debajo del nivel de los pliegues vocales debido a la fijación firme de la mucosa glótica. En los niños pequeños, por lo general la mucosa laríngea está fijada en forma más laxa, por lo que con frecuencia aparece edema por debajo de la glotis. En niños con infecciones virales, puede aparecer edema laríngeo causal de disnea inspiratoria o "**falso crup**", debido a que la luz de las vías aéreas es muy estrecha.

La lámina propia tiene gran abundancia de fibras elásticas, en especial en los pliegues vocales, donde haces paralelos de estas fibras forman los **ligamentos vocales**. La lámina propia contiene grupos de pequeñas glándulas (véase la Fig. 19-4) que en los seres humanos se localizan en la parte profunda de la epiglotis, donde forman cavidades pequeñas y orificios en el cartílago epiglótico, sobre todo en la superficie posterior (véase la Fig. 19-3). *Los pliegues vocales carecen de glándulas*, pero son lubricados por las glándulas adyacentes. La mayor parte de las glándulas laríngeas son mucosas.

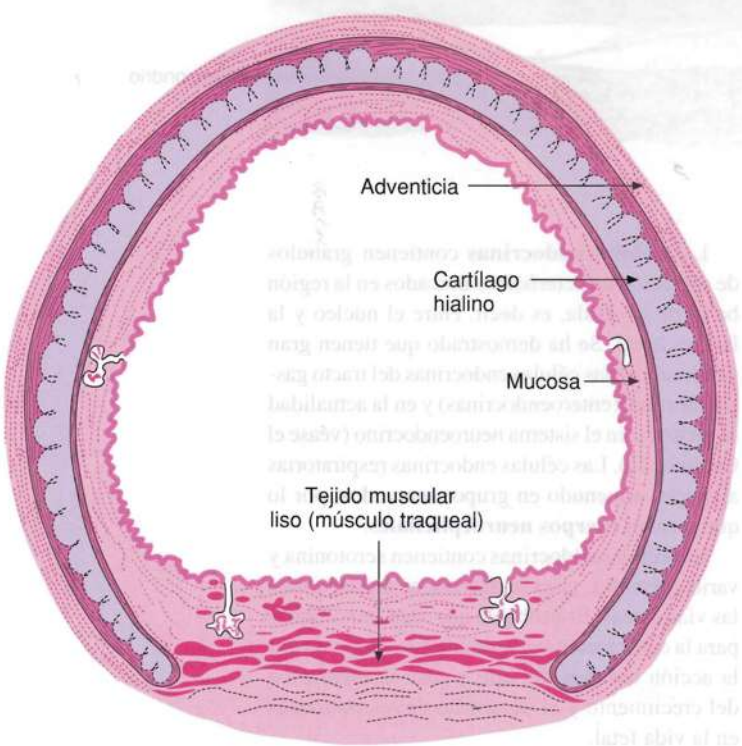

Fig. 19-5. Dibujo esquemático de un **corte transversal de la tráquea**. (Según Benninghoff).

La mayor parte de los **cartílagos laríngeos** son *hialinos*, pero el cartílago epiglótico y parte de los cartílagos pequeños son *elásticos*. Con la edad, pueden *calcificarse* los cartílagos hialinos.

Los **músculos de la laringe** son todos estriados esqueléticos. La laringe posee gran cantidad de músculos individuales pequeños que permiten la regulación precisa de la longitud y la tensión de los pliegues vocales, además del ancho de la rima glótica, que son la base de la singular capacidad humana de modular la voz al hablar y cantar.

Tráquea

La **tráquea** se extiende desde la laringe hasta la bifurcación traqueal, donde se divide en los *bronquios principales* derecho e izquierdo, uno para cada pulmón. En el adulto, la tráquea mide unos 10 cm de largo y tiene un diámetro de alrededor de 1,5 cm. Los tejidos circundantes le confieren escasa rigidez en todo su transcurso, pero los cartílagos incluidos en la pared impiden que colapse (Fig. 19-5).

Características histológicas de la tráquea

Mucosa. La mucosa de la tráquea se asemeja a la de la parte inferior de la laringe (Fig. 19-6).

La **lámina epitelial** es un epitelio seudoestratificado cilíndrico, en su mayor parte compuesto por células recubiertas por cilias y células caliciformes. También se encuentran células basales con los núcleos ubicados en hilera cerca de la membrana basal (Fig. 19-7; véase también la Fig. 6-5, pág. 169).

Mediante *microscopia electrónica*, se observa que el epitelio seudoestratificado ciliado de la tráquea está compuesto por varios tipos celulares distintos (Fig. 19-7). Cerca de la superficie, las células del epitelio están vinculadas mediante complejos de unión.

Las **células ciliadas** (véase la Fig. 19-7) contienen gran cantidad de cuerpos basales, correspondiente al número de cilios. A menudo, se ven los cuerpos basales muy cercanos como una línea muy teñida en la región apical de las células. La porción terminal de los cilios se extiende hacia arriba en una capa de mucina producida por las células caliciformes.

Las **células caliciformes** (véase la Fig. 19-7) son muy similares a sus homólogas del tracto digestivo. Secretan la capa de mucina que yace por encima de los cilios.

Las **células en cepillo** poseen un *borde en cepillo luminal compuesto por microvellosidades* (véase la Fig. 19-7). Aparecen en muy escasa cantidad,

BOOK'S COPICENTRO USAC / 2016

booksmedicos.org

Fig. 19-6. Imagen con microscopio óptico de un **corte transversal de la pared traqueal**. Corte teñido con hematoxilina-eosina. ×90. Barra: 100 µm.

pero se encuentran dispersas en todas las vías aéreas. Se desconoce su función, pero establecen contactos sinápticos con fibras nerviosas aferentes y podrían funcionar como quimiorreceptores.

Las **células intermedias** (véase la Fig. 19-7) tienen aspecto de inmaduras y se cree que representan precursores aún no totalmente diferenciados de células ciliadas y caliciformes, generadas por división de las células basales.

Las **células basales** (véase la Fig. 19-7) están aún menos diferenciadas que las células intermedias. Son células madre que producen células por división mitótica para la diferenciación a los demás tipos celulares del epitelio.

Las **células endocrinas** contienen gránulos de secreción característicos ubicados en la región basal de la célula, es decir, entre el núcleo y la lámina basal. Se ha demostrado que tienen gran similitud con las células endocrinas del tracto gastrointestinal (enteroendocrinas) y en la actualidad se incluyen en el sistema neuroendocrino (véase el Capítulo 21). Las células endocrinas respiratorias aparecen a menudo en grupos inervados, por lo que forman **cuerpos neuroepiteliales**.

Las células endocrinas contienen serotonina y varios péptidos, pero se desconoce la *función* en las vías aéreas. Es probable que sean importantes para la contracción del músculo liso inducida por la acción química del aire y para la regulación del crecimiento y el desarrollo de los pulmones en la vida fetal.

BOOK'S COPICENTRO USAC / 2016
booksmedicos.org

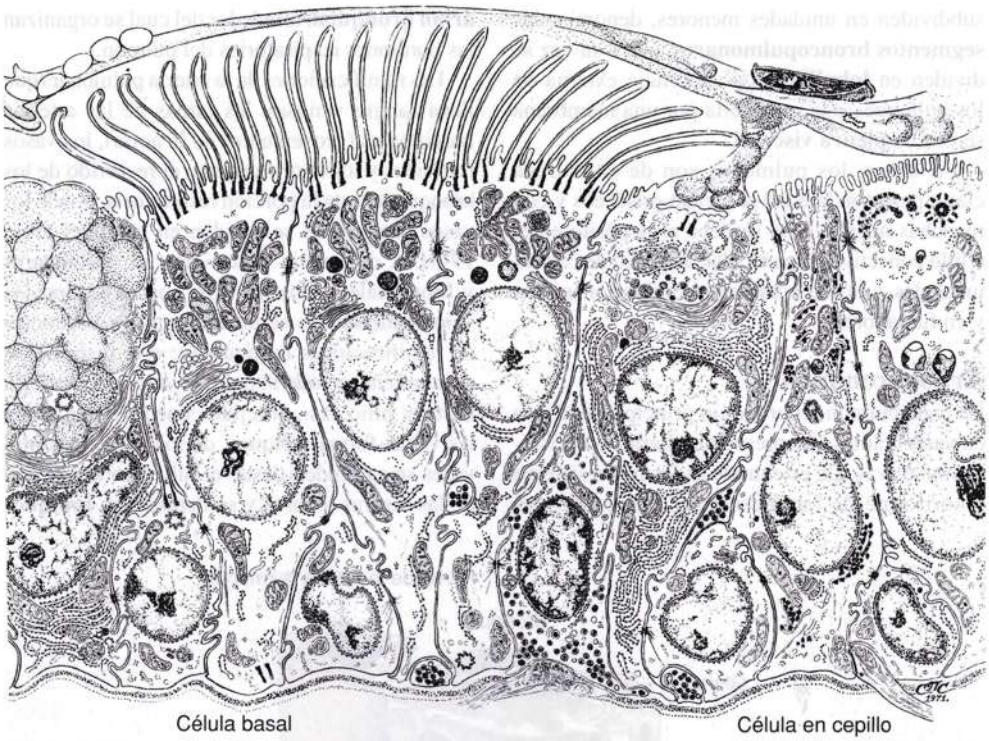

Fig. 19-7. Dibujo esquemático del **aspecto ultraestructural del epitelio seudoestratificado cilíndrico que reviste las vías aéreas** en la región respiratoria de la cavidad nasal y los bronquios. (Según Sorokin, en Greep y Weiss).

Además de las células epiteliales, en el epitelio de las vías aéreas es frecuente encontrar linfocitos, sobre todo linfocitos T pertenecientes al **tejido linfoide asociado con los bronquios (BALT)**, una parte del tejido linfoide asociado con las mucosas (MALT) (véase también el Capítulo 16, pág. 388).

La **lámina propia** está compuesta por tejido conectivo laxo (véase la Fig. 19-6) con abundancia de fibras elásticas que continúan sin límite nítido en la submucosa subyacente.

La **submucosa** también contiene gran cantidad de fibras elásticas. Las **glándulas traqueales** se encuentran *sobre todo en la submucosa*, es decir, cerca del cartílago. Son de tipo mucososeroro mixto (véase la Fig. 19-6).

Cartílago. Los traqueales son cartílagos hialinos con forma de herradura que rodean la submucosa por las partes anterior y laterales (véase la Fig. 19-5). Los 16-20 cartílagos están incluidos a espacios regulares en un tejido conectivo fibroso que se extiende como membrana fibroelástica entre los cartílagos y no puede separarse del *pericondrio, que es más grueso en la cara externa de los cartílagos* (véase la Fig. 19-6). Esta membrana permite cierta movilidad de la tráquea. La abertura posterior está ocupada por fuertes haces de células musculares lisas, el **músculo traqueal**, que se extiende en sentido transversal entre los extremos de los cartílagos.

La **adventicia** es el tejido conectivo laxo con adipocitos abundantes que se encuentra por fuera de la membrana fibroelástica, por donde transcurren los vasos y los nervios traqueales.

Bronquios principales

Los **bronquios principales** comienzan en la bifurcación de la tráquea y transcurren como bronquios principales derecho e izquierdo en dirección a los pulmones. Tienen cartílagos más irregulares, pero *las características histológicas se asemejan a las de la tráquea,* inclusive el tejido muscular liso que continúa el músculo traqueal.

Pulmones

Los **pulmones** son órganos pares, cada uno suspendido con movilidad en su mitad torácica por los bronquios principales y los troncos vasculares, y separados entre sí por el corazón y el resto del contenido del **mediastino**. Debido a la ubicación del corazón hacia el lado izquierdo, el pulmón derecho es más grande que el izquierdo. Ambos están divididos en **lóbulos**, de los cuales el pulmón derecho posee tres y el izquierdo, dos. Los lóbulos están separados por profundas fisuras que llegan casi hasta el bronquio principal. Se

BOOK'S COPICENTRO USAC / 2016

booksmedicos.org

subdividen en unidades menores, denominadas **segmentos broncopulmonares**, que a su vez se dividen en **lobulillos**. La superficie externa de los pulmones está recubierta por una membrana serosa, la **pleura visceral**.

Al nacer, los pulmones son de color rosa claro, pero con la edad se tornan grisáceos y con manchas negras. Esto se debe al depósito en el tejido conectivo de partículas de polvo de carbón inhaladas, y es más notable en la población urbana y en fumadores.

Árbol bronquial

En cada pulmón, el bronquio principal se divide en varias ramas que presentan ulteriores divisiones sucesivas. De este modo se forma un sistema arboriforme de ramificaciones bronquiales, el **árbol bronquial**, alrededor del cual se organizan las porciones respiratorias del pulmón.

Las ramificaciones de la arteria pulmonar (que lleva sangre venosa), las ramas de las arterias bronquiales (provenientes de la aorta), los vasos linfáticos y los nervios siguen el recorrido de los bronquios hasta la porción respiratoria, donde los vasos sanguíneos se dividen en capilares (Fig. 19-8). A diferencia de las arterias pulmonares y bronquiales y los nervios, por lo general las venas pulmonares se ubican entre dos sistemas de ramificaciones bronquiales; esta disposición se mantiene en todo al pulmón, desde la periferia hasta el hilio. Así, el tejido conectivo que rodea las venas forma tabiques, de los cuales los mayores se extienden desde el hilio hasta el fondo de las cisuras lobares y se denominan **tabiques**

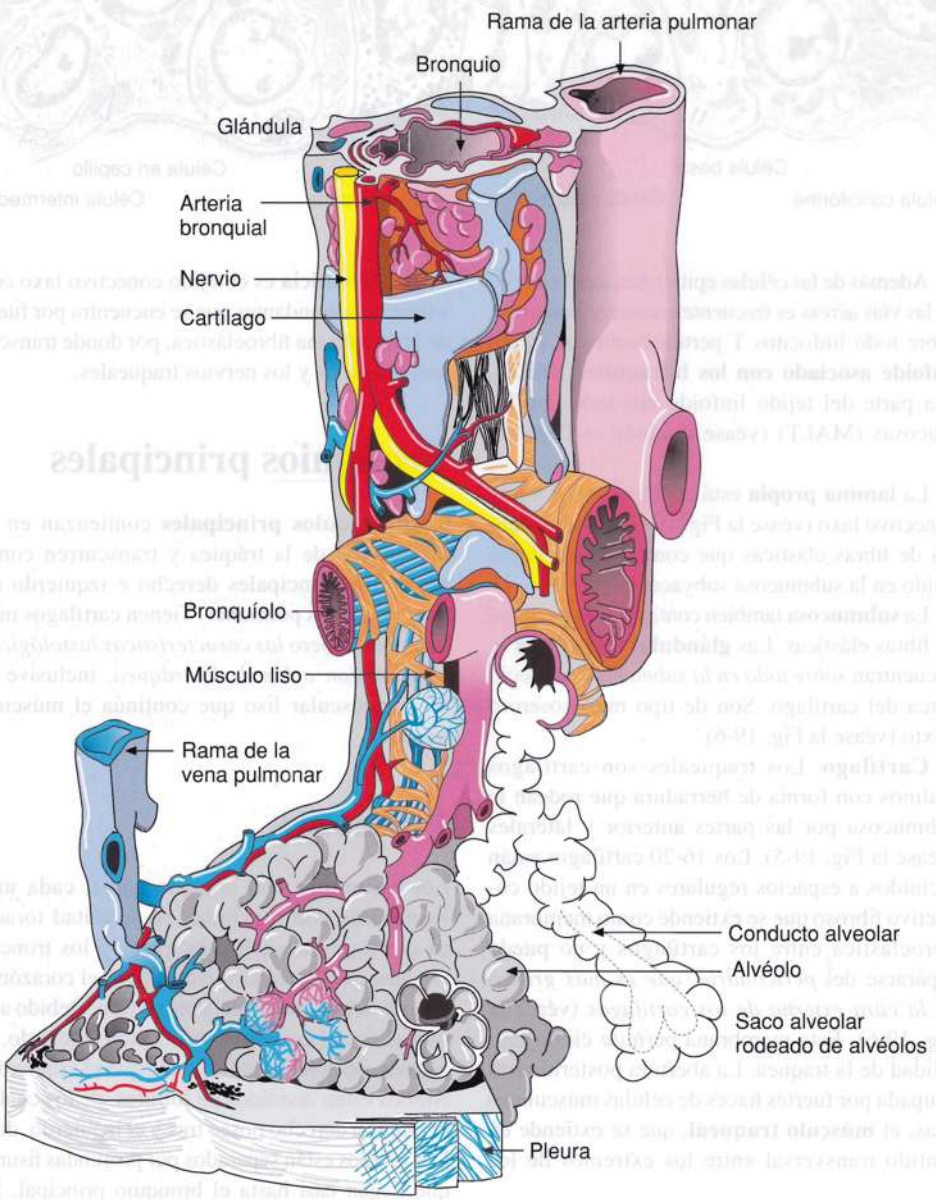

Fig. 19-8. Dibujo esquemático que muestra en tres dimensiones las **características ultraestructurales de una parte de un lobulillo pulmonar**. (Según Bargmann, dibujado según Braus).

BOOK'S COPICENTRO USAC / 2016

booksmedicos.org

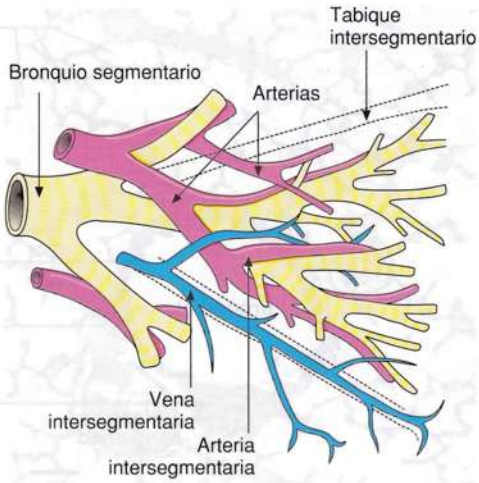

Fig. 19-9. Dibujo esquemático de un **segmento broncopulmonar**. (Según Hollinshead).

interlobares, puesto que junto con las cisuras contribuyen a dividir el pulmón en lóbulos. Los segmentos broncopulmonares están separados por tabiques más pequeños, los **tabiques intersegmentarios** (Fig. 19-9). El árbol bronquial y los vasos sanguíneos acompañantes están rodeados por una capa de tejido conectivo que se continúa con el tejido conectivo intersegmentario, el cual se comunica con el tejido conectivo subpleural.

Esquema de ramificación del árbol bronquial. Cada segmento broncopulmonar recibe un **bronquio segmentario** que parte de los bronquios lobares más grandes. Por lo general, hay 10 segmentos en el pulmón derecho y 9 en el izquierdo. Cada uno está rodeado por tabiques de tejido conectivo intersegmentario.

Las ramificaciones de los bronquios segmentarios y los siguientes suelen ocurrir por dicotomía (gr. *dicha*, dos; *tomos*, parte), es decir, una ramificación en Y. Así se forman *unas 21 generaciones* de ramificaciones bronquiales (el bronquio principal se considera la primera generación).

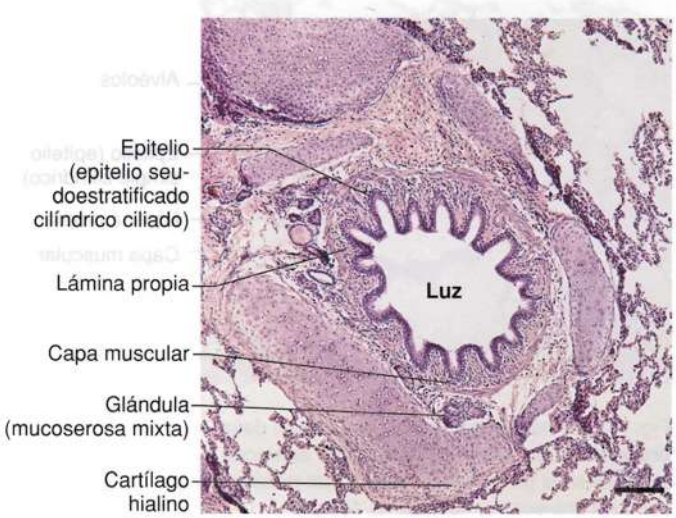

Fig. 19-10. Imagen con microscopio óptico de un **bronquio pequeño**. Corte teñido con hematoxilina-eosina. ×65. Barra: 100 µm.

Las ramificaciones mayores del árbol bronquial se denominan *bronquios*, mientras que las menores reciben el nombre de *bronquíolos*. Los **bronquios** representan las primeras 7 generaciones de ramificaciones del árbol bronquial y *las menores tienen un diámetro de alrededor de 1 mm*. Siempre contienen *cartílago y glándulas* en la pared. Los **bronquíolos** representan las últimas 14 generaciones de ramificaciones, de las cuales las primeras 7, incluso los bronquíolos terminales (véase la pág. 527) pertenecen a la porción conductora, mientras que las últimas 7 corresponden a la porción respiratoria, dado que presentan alvéolos en la pared. Los bronquíolos tienen un *diámetro menor de 1 mm* y la pared *carece de cartílago y glándulas*. Desde el punto de vista histológico, hay una transición gradual desde los bronquios a los bronquíolos, correspondiente al diámetro luminal de más o menos 1 mm.

Bronquios. Como se mencionó antes, los dos bronquios principales presentan una estructura histológica muy similar a la traqueal, pero en la *zona de transición a los pulmones el cartílago adquiere una forma más irregular y el músculo forma un anillo completo por dentro del cartílago*. En consecuencia, en los cortes histológicos transversales de los bronquios a menudo se observan los cartílagos como islotes o placas alargadas (Fig. 19-10). Los cartílagos son *hialinos* y se mantienen unidos mediante tejido conectivo colágeno que se continúa con el pericondrio que los rodea. En los bronquios menores, disminuye la cantidad de cartílago hasta que sólo se observan islotes aislados.

La **mucosa** está revestida por epitelio similar al de la tráquea y los bronquios principales, es decir, el característico epitelio seudoestratificado cilíndrico ciliado. El tejido conectivo de la lámina propia contiene *abundantes fibras elásticas longitudinales* y se transforma gradualmente en la **submucosa**.

La **muscular** forma un *anillo* compuesto por haces densamente agrupados de células musculares lisas (véase la Fig. 19- 10). En las ramificaciones bronquiales menores disminuye el espesor de la pared bronquial, dado que el epitelio se torna más bajo y también decrece la cantidad de tejido conectivo de la lámina propia (en particular) y la submucosa.

Las *glándulas* bronquiales "*siguen el cartílago*", es decir, aparecen en los mismos segmentos bronquiales en los que hay cartílago. Producen mucina que, junto con la secretada por las células

BOOK'S COPICENTRO USAC / 2016

booksmedicos.org

caliciformes del epitelio de superficie, forman la capa de moco sobre la superficie luminal.

Bronquíolos. Como ya se mencionó, la estructura histológica de los bronquios se modifica en forma gradual para adquirir las características de los bronquíolos. El epitelio seudoestratificado ciliado se transforma en *epitelio simple cilíndrico, desaparecen el cartílago y las glándulas y aumenta en forma relativa de espesor la capa muscular* (Fig. 19-11).

El *epitelio* de los bronquíolos consiste sobre todo en células ciliadas y **células de Clara**. Ya no se encuentran células caliciformes y los demás tipos celulares son muy escasos. Las células de Clara carecen de cilios, pero la superficie celular apical forma un abultamiento luminal convexo. Por su ultraestructura, en el ser humano se asemejan a las células de las glándulas serosas, pero hay grandes variaciones entre especies. En la región apical, se encuentran gránulos se secreción electrodensos, cuyo contenido se vacía por exocitosis a la superficie del epitelio. Entre otros componentes, la secreción contiene los elementos que conforman la sustancia tensioactiva (surfactante), que contribuye a mantener abiertas las pequeñas luces de los bronquíolos de menor diámetro, sobre todo en la fase final de una espiración, cuando de otro modo podrían adherirse entre sí las paredes bronquiolares opuestas, en especial si la capa superficial estuviera compuesta por moco, como ocurre en los segmentos más proximales del árbol bronquial. Además, las células de Clara secretan la enzima bactericida *lisozima,* y posiblemente tengan importancia para la regeneración del epitelio de la pared bronquiolar por mitosis.

El *músculo* de la pared bronquiolar es relativamente más grueso que el de los bronquios, por lo que las contracciones tienen mayor efecto. La función fisiológica normal del músculo bronquial (el tejido muscular de los bronquios y los bronquíolos) es distribuir el aire inspirado en forma equilibrada por los sectores respiratorios del pulmón. Esto se logra porque el músculo bronquial es sensible a las presiones de oxígeno, por lo que se relaja cuando la presión de oxígeno en el aire bronquial disminuye y se contrae cuando aumenta por encima de cierto límite. De esta manera, se mantiene la presión de oxígeno en valores muy similares en toda la porción respiratoria del pulmón.

El árbol bronquial es *inervado* por el sistema nervioso autónomo. La estimulación colinérgica causa broncoconstricción y aumento de la secreción por las glándulas bronquiales (a través de receptores muscarínicos). La estimulación adrenérgica causa broncodilatación y disminución de la secreción bronquial, mediados en el ser humano

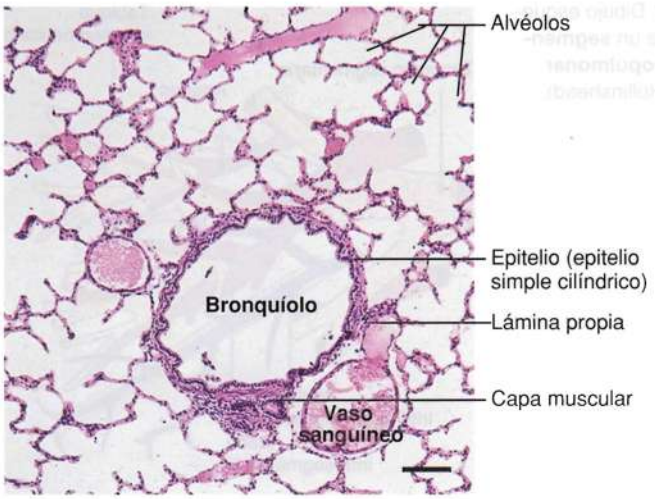

Fig. 19-11. Imagen con microscopio óptico de un **bronquíolo**. Nótese que, en comparación con un bronquio, el epitelio seudoestratificado cilíndrico es reemplazado por epitelio simple cilíndrico bajo y no aparecen ya cartílagos ni glándulas. Corte teñido con hematoxilina-eosina. ×65. Barra: 100 µm.

por receptores β_2 adrenérgicos predominantes. En consecuencia, por inhalación de los agentes agonistas β_2 (estimulantes) que se administran contra la broncoconstricción y el incremento de la secreción mucosa en el tratamiento del asma se favorece la broncodilatación y la inhibición de la secreción bronquial. Como se mencionó, la broncoconstricción es mucho más manifiesta en los bronquíolos debido al músculo relativamente

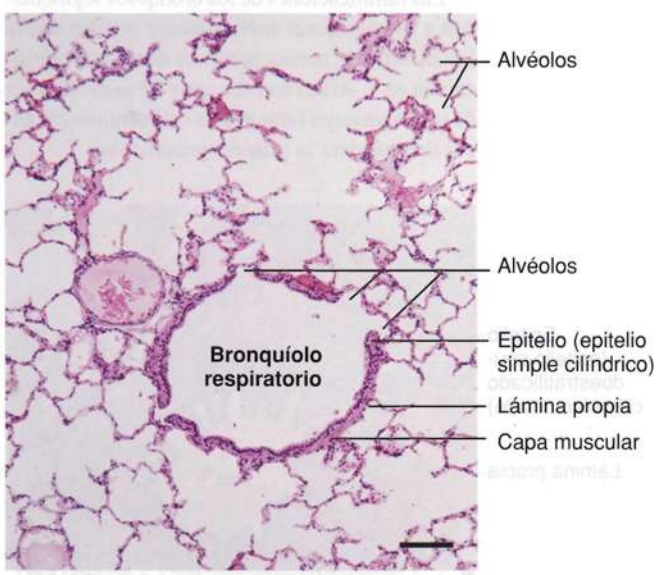

Fig. 19-12. Imagen con microscopio óptico de un **bronquíolo respiratorio**. Nótese que aparecen alvéolos en la pared bronquiolar. Corte teñido con hematoxilina-eosina. ×65. Barra: 100 µm.

BOOK'S COPICENTRO USAC / 2016

booksmedicos.org

más grueso, y aquí también tiene mayor importancia la inervación.

Además de la inervación autónoma descrita, también hay una tercera inervación autónoma, no colinérgica ni adrenérgica, cuyas fibras transcurren por el nervio vago y cuyas terminaciones utilizan el péptido intestinal vasoactivo (VIP) como neurotransmisor. Esta inervación causa broncodilatación, pero se desconoce su importancia clínica.

Región respiratoria

Los últimos bronquíolos que pertenecen al sistema conductor, es decir que aún no contienen alvéolos en sus paredes, se denominan **bronquíolos terminales**. Cada uno de ellos se divide en dos **bronquíolos respiratorios** que se caracterizan porque a intervalos aparecen dilataciones de la pared, los **alvéolos** (lat. *alveolus*, pequeña cavidad), es decir, *ya aparece tejido respiratorio* (Fig. 19-12). Por lo general, se encuentran unas pocas generaciones de bronquíolos respiratorios en los cuales aumenta gradualmente la cantidad de alvéolos con cada ramificación. La pared está revestida por *epitelio simple cilíndrico bajo* compuesto casi en su totalidad por células ciliadas y células de Clara. El epitelio está rodeado por una capa de tejido

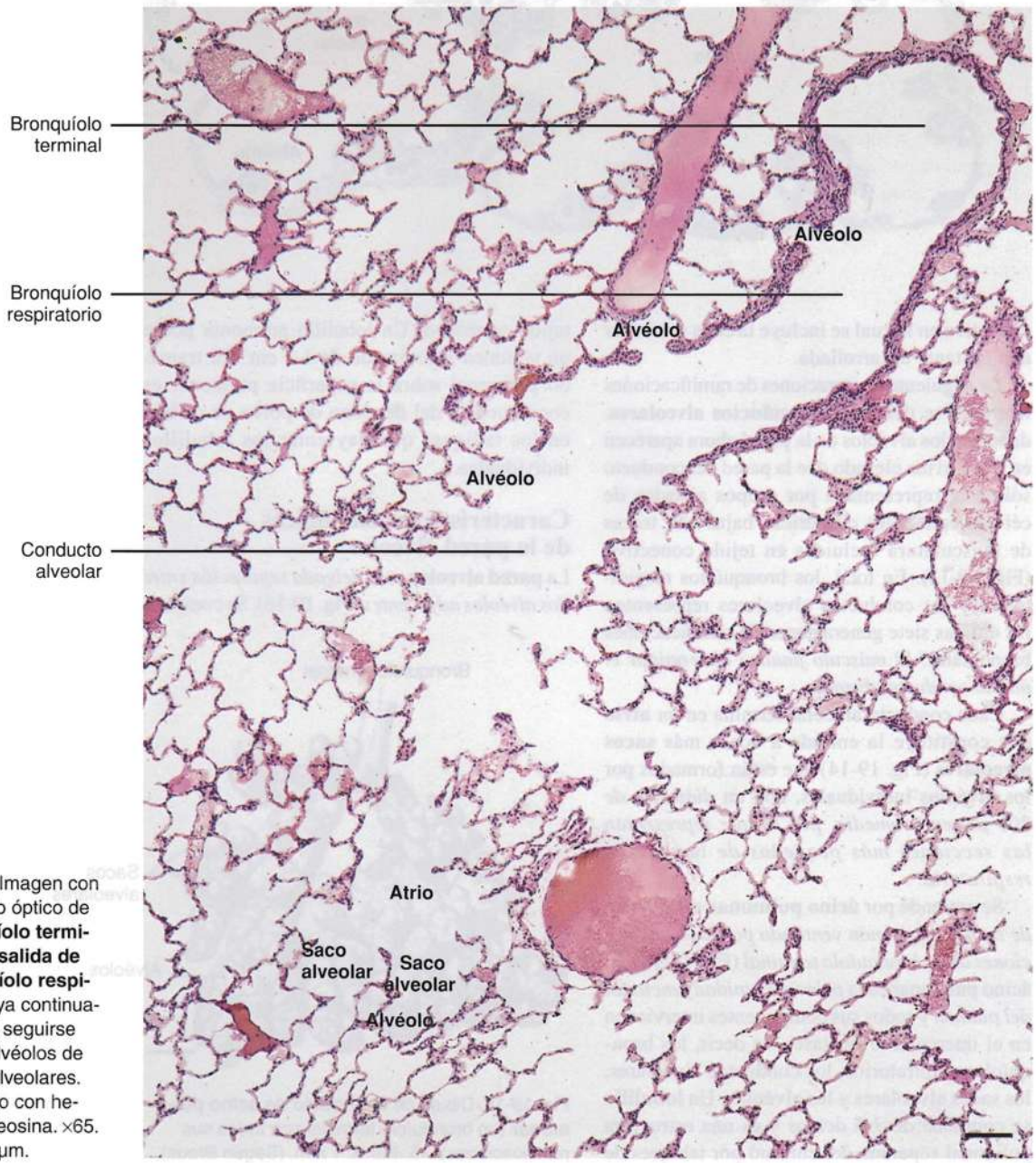

Fig. 19-13. Imagen con microscopio óptico de un **bronquíolo terminal con la salida de un bronquíolo respiratorio**, cuya continuación puede seguirse hasta los alvéolos de los sacos alveolares. Corte teñido con hematoxilina-eosina. ×65. Barra: 100 µm.

BOOK'S COPICENTRO USAC / 2016

booksmedicos.org

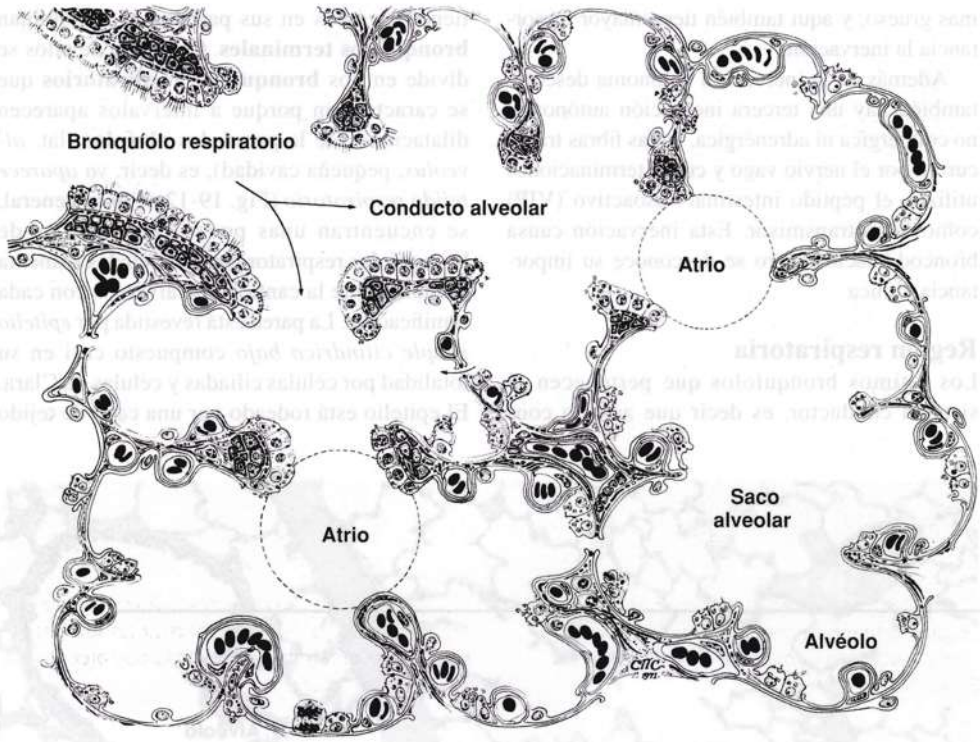

Fig. 19-14. Dibujo esquemático de las **características histológicas de la región respiratoria de los pulmones**. (Según Sorokin, en Greep y Weiss).

conectivo en la cual se incluye la capa muscular aún bastante desarrollada.

Las siguientes generaciones de ramificaciones tubulares se denominan **conductos alveolares**, dado que los alvéolos de la pared ahora aparecen en número tan elevado que la pared del conducto sólo está representada por grupos aislados de células epiteliales cilíndricas bajas con trazas de musculatura incluidas en tejido conectivo (Fig. 19-13). En total, los bronquíolos respiratorios y los conductos alveolares representan las últimas siete generaciones de ramificaciones bronquiales. *El músculo finaliza al terminar el último conducto alveolar.*

Cada conducto alveolar termina en un **atrio** que constituye la entrada a dos o más **sacos alveolares** (Fig. 19-14) que están formados por los **alvéolos** individuales, con un *diámetro de 200 µm en promedio, por lo que representan las secciones más pequeñas de la porción respiratoria.*

Se entiende por **ácino pulmonar** el *volumen de tejido del pulmón ventilado por las ramificaciones de un bronquíolo terminal* (Fig. 19-15). El ácino pulmonar es la *principal unidad funcional del pulmón* y todos sus componentes intervienen en el intercambio de gases, es decir, los bronquíolos respiratorios, los conductos alveolares, los sacos alveolares y los alvéolos. Un **lobulillo** se compone de *3-5 ácinos* y es una estructura poligonal separada del entorno por tabiques de tejido conectivo. Un lobulillo pulmonar posee un volumen aproximado de 1-2 cm^3. El tramado poligonal sobre la superficie pulmonar es consecuencia del depósito de polvo de carbón en los tabiques que hay entre los lobulillos individuales.

Características histológicas de la pared alveolar

La **pared alveolar** es la *delgada separación entre dos alvéolos adyacentes* (Fig. 19-16). Se compone

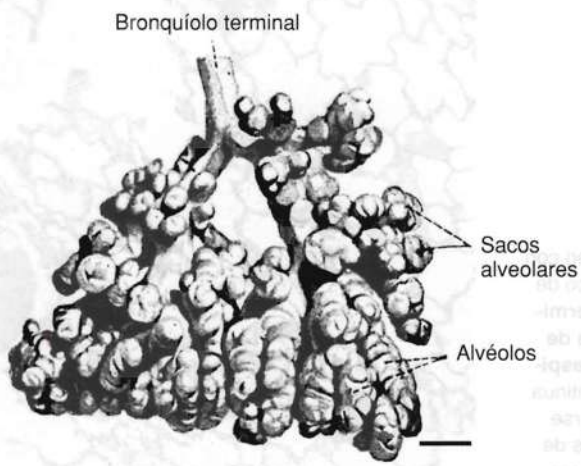

Fig. 19-15. Dibujo de un **modelo de ácino pulmonar** (un bronquíolo terminal con todas sus ramificaciones). ×6. Barra: 1 mm. (Según Braus).

BOOK'S COPICENTRO USAC / 2016

booksmedicos.org

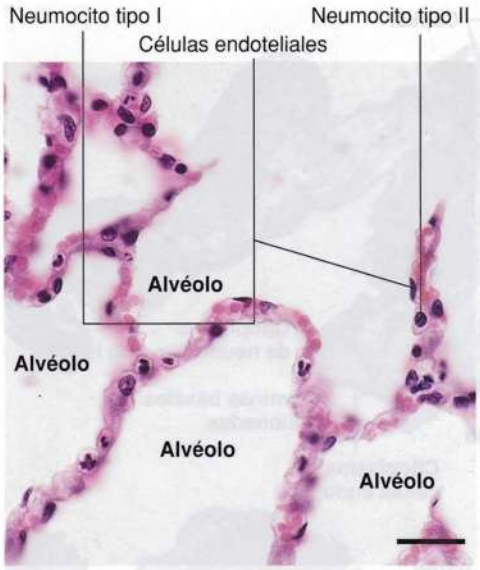

Fig. 19-16. Imagen con microscopio óptico de **paredes alveolares en el tejido pulmonar**. Corte teñido con hematoxilina-eosina. ×440. Barra: 20 µm.

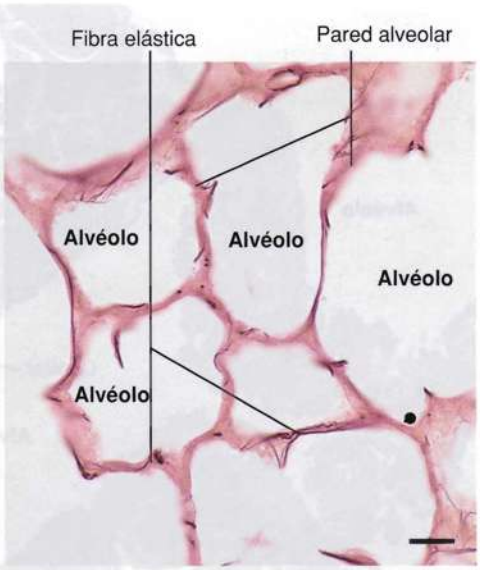

Fig. 19-18. Imagen con microscopio óptico de un **preparado de tejido pulmonar teñido para evidenciar elastina**. Corte teñido con orceína. ×275. Barra: 20 µm.

de una capa de tejido conectivo, revestida por epitelio en las dos caras orientadas hacia el espacio alveolar lleno de aire (Fig. 19-17).

La capa de tejido conectivo contiene *fibras colágenas y elásticas* (Fig. 19-18) que forman un trenzado entre cuyas mallas ingresan y salen los *capilares pulmonares*. Los capilares presentan abundantes anastomosis y forman la *red capilar más densa del organismo*. Muy a menudo, los capilares están en contacto directo con el epitelio superficial, sin tejido conectivo interpuesto, por lo que el endotelio y el epitelio están separados sólo por las dos láminas basales, que pueden estar fusionadas. Los capilares de la pared alveolar pertenecen únicamente a la circulación pulmonar y son de tipo continuo.

El tejido conectivo contiene *fibroblastos, macrófagos, mastocitos, linfocitos* y *células plasmáticas*. En caso de infecciones, aparecen abundantes células inflamatorias transportadas por el torrente sanguíneo y aumenta el espesor de la pared alveolar.

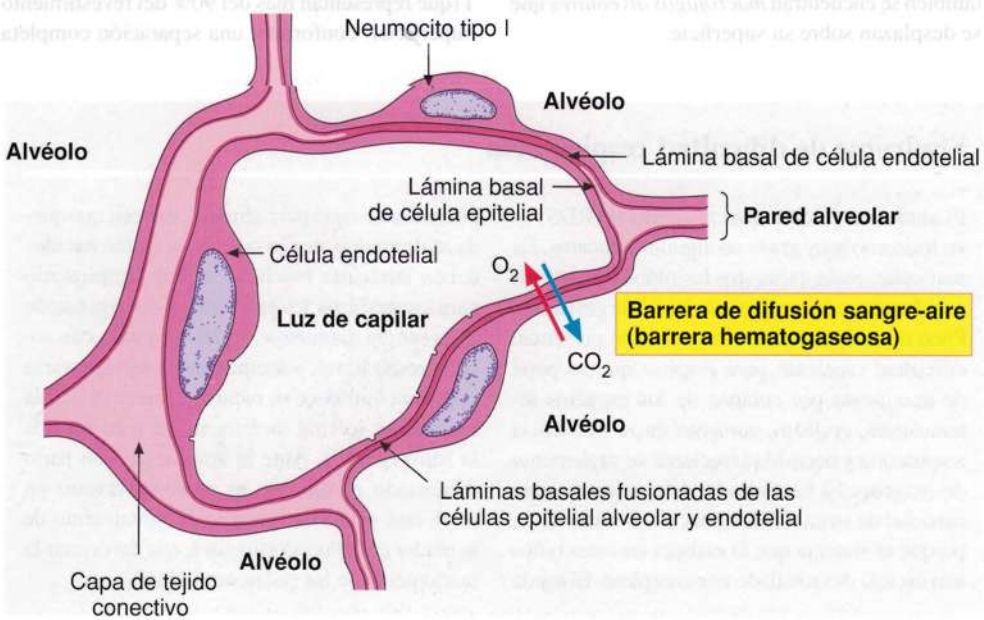

Fig. 19-17. Dibujo esquemático de las **características ultraestructurales de la pared alveolar y la barrera de difusión entre sangre y aire (barrera hematogaseosa** o **barrera alveolocapilar).**

BOOK'S COPICENTRO USAC / 2016

booksmedicos.org

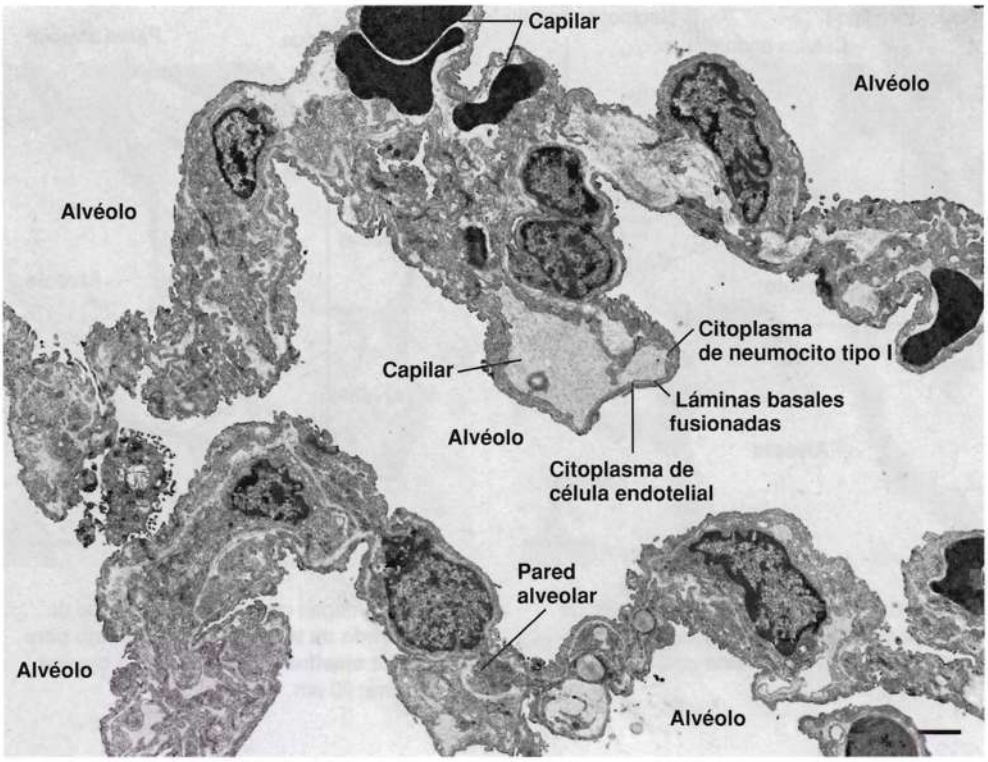

Fig. 19-19. Imagen con poco aumento de las **paredes alveolares en el tejido pulmonar**, obtenida con microscopio electrónico de transmisión. ×2500. Barra: 2 µm. (Cedido por A. Johansson).

La pared alveolar carece de capilares linfáticos, que se encuentran en el tejido conectivo que rodea los bronquíolos terminales.

Los alvéolos adyacentes a menudo se comunican mediante orificios en la pared alveolar, denominados **poros alveolares**, de unos 10 µm de diámetro, con la función de equilibrar diferencias de presión.

El *epitelio alveolar* se compone de *neumocitos tipo I* y *tipo II*, pero en relación con el epitelio también se encuentran *macrófagos alveolares* que se desplazan sobre su superficie.

Los **neumocitos tipo I** tienen pequeños núcleos aplanados que se confunden con facilidad con núcleos de células endoteliales capilares (véase la Fig. 19-16). Salvo en la región nuclear, el citoplasma es tan aplanado que el espesor de la célula es de apenas 0,1 µm (Figs. 19-17 y 19-18), es decir, por debajo del poder de resolución del microscopio óptico. En la periferia plana de las células, se distinguen zonulae occludentes con las células epiteliales vecinas. En conjunto, los neumocitos tipo I (que representan más del 90% del revestimiento superficial) conforman una separación completa

Síndrome de dificultad respiratoria

El síndrome de dificultad respiratoria (RDS) es un trastorno muy grave en algunos neonatos. En particular, están expuestos los niños prematuros nacidos antes de las semanas 30-32 de gestación. Poco después del parto, los neonatos presentan dificultad creciente para respirar que se pone de manifiesto por colapso de los espacios intercostales, crujidos, aumento de la frecuencia respiratoria y necesidad creciente de suplemento de oxígeno. El trastorno se debe a insuficiente cantidad de sustancia tensioactiva o surfactante, porque el sistema que la elabora en estos niños aún no está desarrollado por completo. El tejido pulmonar se vacía parcialmente, es decir que queda *atelectásico*, por lo cual estos recién nacidos deben aumentar mucho el trabajo respiratorio para lograr dilatar los pulmones, y la oxigenación de la sangre disminuye. El RDS se trata con soporte respiratorio, y además puede administrarse sustancia tensioactiva natural o sintética con la intubación, lo cual incrementa en gran medida la supervivencia. Ante la amenaza de un parto demasiado prematuro, es posible prevenir en parte este síndrome a través del tratamiento de la madre con glucocorticoides, que favorecen la maduración de los pulmones del niño.

BOOK'S COPICENTRO USAC / 2016

booksmedicos.org

entre el tejido conectivo muy vascularizado y el aire alveolar. De este modo, la *barrera de difusión entre sangre y aire* (barrera hematogaseosa) comprende el citoplasma aplanado de las células endoteliales, las dos láminas basales con el tejido conectivo intermedio y el citoplasma aplanado de los neumocitos tipo I (véase la Fig. 19-17). En el ser humano normal, tiene un espesor promedio de *0,6 µm, pero que puede ser de apenas 0,2 µm*.

Los neumocitos tipo I sólo contienen cantidades pequeñas de orgánulos y se cree que su actividad metabólica es muy limitada.

En caso de daño, los neumocitos tipo I son reemplazados por neumocitos tipo II primitivos, que luego se diferencian a neumocitos tipo I.

Los **neumocitos tipo II** (también denominados **células del tabique**) tienen forma irregular, casi cúbica, y el núcleo es bastante grande y redondeado (véase la Fig. 19-16). Las células suelen sobresalir hacia la luz y se encuentran en mayor número que los neumocitos tipo I, si bien cubren sólo un escaso porcentaje de la superficie alveolar debido a su menor extensión. Las células están unidas entre sí y con los neumocitos tipo I mediante zonulae occludentes, por lo que integran el epitelio alveolar (Fig. 19-20). El citoplasma contiene un retículo endoplasmático rugoso y un aparato de Golgi bien desarrollados, y además se observa gran cantidad de grandes **cuerpos laminares** de hasta 1 µm de tamaño (Fig. 19-20) que contienen laminillas concéntricas con características de bicapa lipídica. El contenido de los cuerpos laminares se vacía por la parte apical de la célula. En la superficie epitelial, la **sustancia tensioactiva** secretada conforma una parte muy importante de la película superficial alveolar (como se mencionó antes, también las células de Clara contribuyen a la sustancia tensioactiva o surfactante). El llamado surfactante es una sustancia tensioactiva compuesta por una mezcla de fosfolípidos, otros lípidos y proteínas

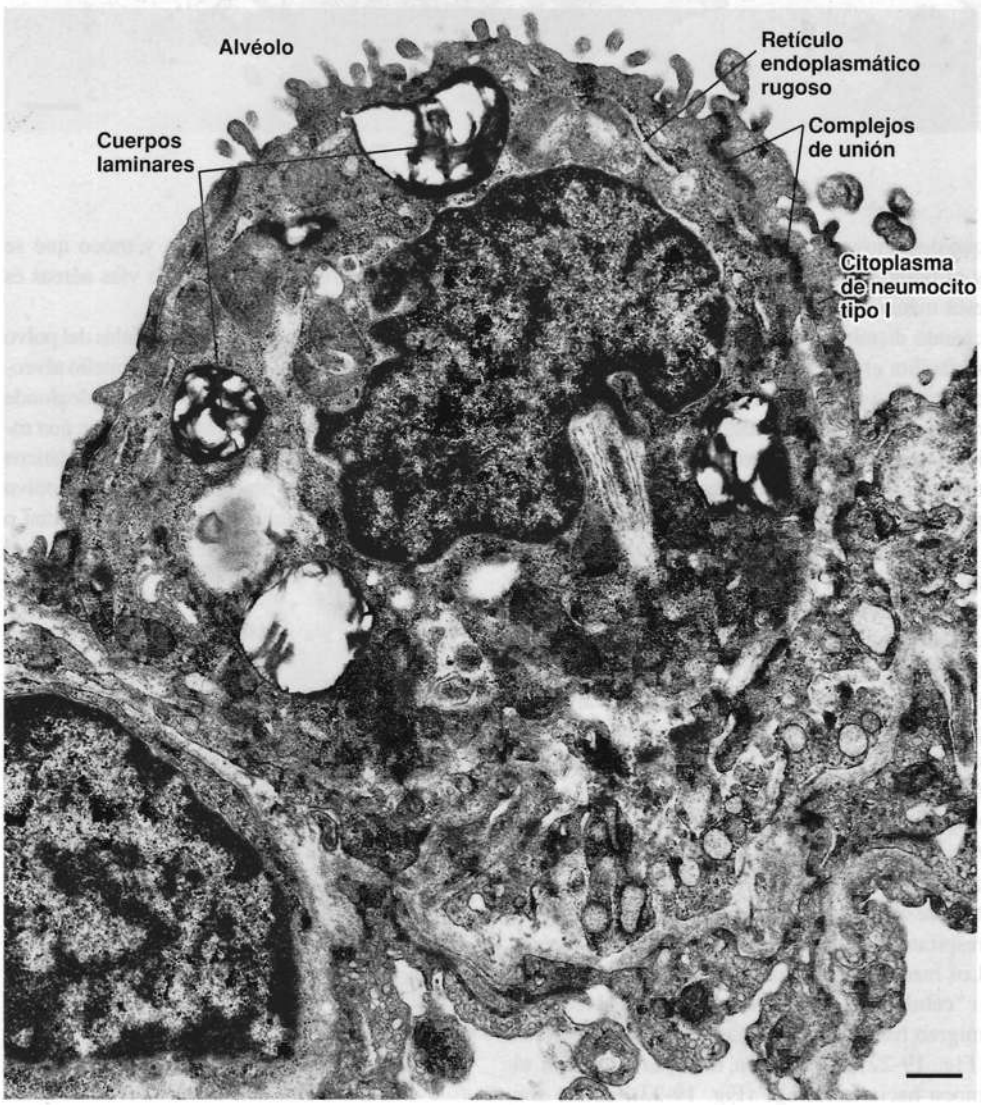

Fig. 19-20. Imagen de un **neumocito tipo II (célula del tabique)**, obtenida con microscopio electrónico de transmisión. ×15.000. Barra: 500 nm. (Cedido por A. Johansson).

BOOK'S COPICENTRO USAC / 2016

booksmedicos.org

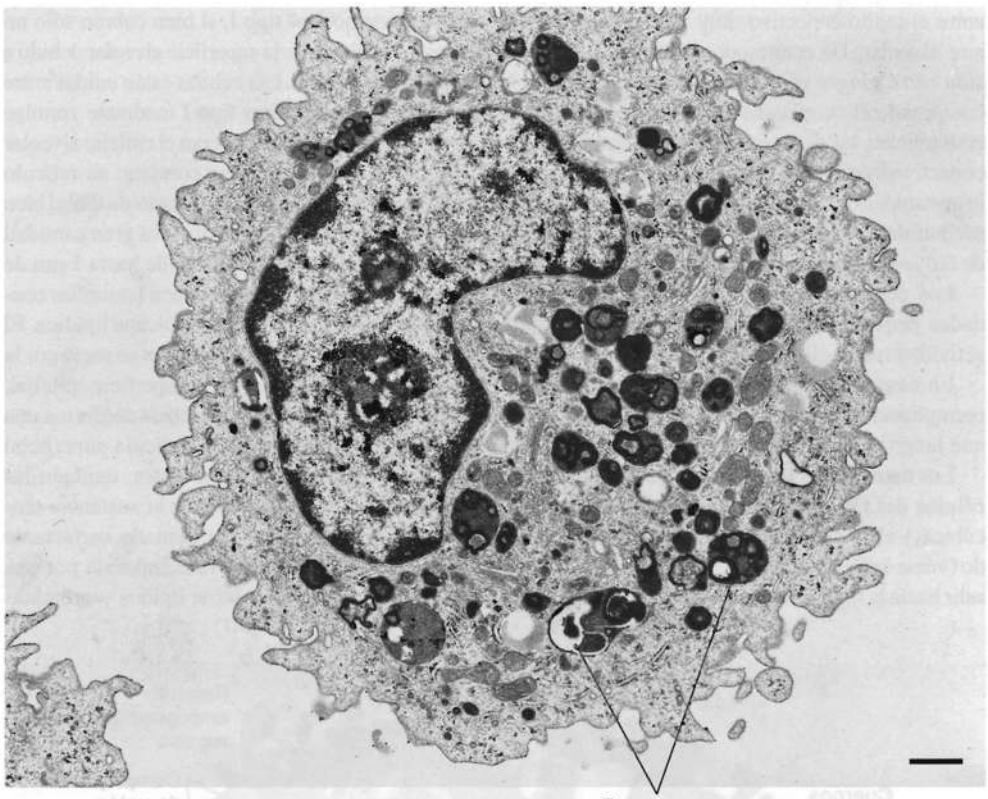

Fig. 19-21. Imagen de un **macrófago alveolar**, obtenida con microscopio electrónico de transmisión. Nótese el citoplasma muy heterogéneo, con numerosos fagosomas (lisosomas secundarios). ×15.000. Barra: 500 nm. (Cedido por A. Johansson).

que disminuye la tensión superficial entre el aire y el líquido de los alvéolos y los estabiliza. De esta manera, se evita que los alvéolos colapsen cuando disminuye su tamaño en la espiración y se facilita el trabajo de expansión de la película de líquido sobre la cara interna durante la inspiración. Sin surfactante, este trabajo es muy duro, lo cual se aprecia con claridad en el **síndrome de dificultad respiratoria** en algunos recién nacidos prematuros.

Macrófagos alveolares. La superficie respiratoria de los pulmones está en permanente contacto con el aire atmosférico del medio, por lo que siempre se encuentra expuesto a la agresión de microorganismos, polvo y otras partículas inhaladas que no son eliminados de los alvéolos por los movimientos de los cilioscilias, sino por macrófagos alveolares (Fig. 19-21). *Se desplazan libremente por la película superficial de la región respiratoria y limpian la superficie epitelial por fagocitosis de las partículas inhaladas*. Los macrófagos alveolares son los principales responsables de que, en condiciones normales, la porción respiratoria de los pulmones se mantenga estéril. Los macrófagos cargados de partículas de polvo o "**células del polvo**" abandonan los alvéolos y migran hacia la parte ciliada de los bronquíolos (Fig. 19-22). Luego son transportados con el moco hacia la faringe (Fig. 19-23), donde son deglutidos. La capa de líquido y moco que se encuentra sobre el epitelio de las vías aéreas es transportada hacia la boca.

Aunque en menor medida, las células del polvo también pueden migrar a través del epitelio alveolar e ingresar en el tejido conectivo, desde donde son transportadas por los vasos linfáticos que rodean los bronquíolos hacia los ganglios linfáticos regionales. Algunos macrófagos llenos de polvo permanecen en el tejido conectivo intersticial o en los ganglios linfáticos regionales durante el

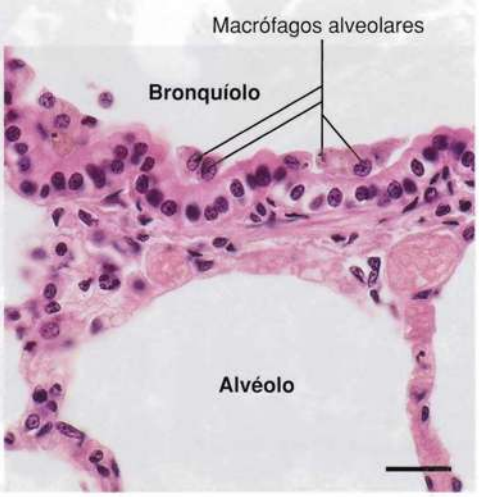

Fig. 19-22. Imagen con microscopio óptico de **macrófagos alveolares** que descansan **sobre el epitelio de un bronquíolo pequeño**. Nótese el contenido de partículas de polvo fagocitadas en el citoplasma de los macrófagos. Corte teñido con hematoxilina-eosina. ×440. Barra: 20 µm.

BOOK'S COPICENTRO USAC / 2016

booksmedicos.org

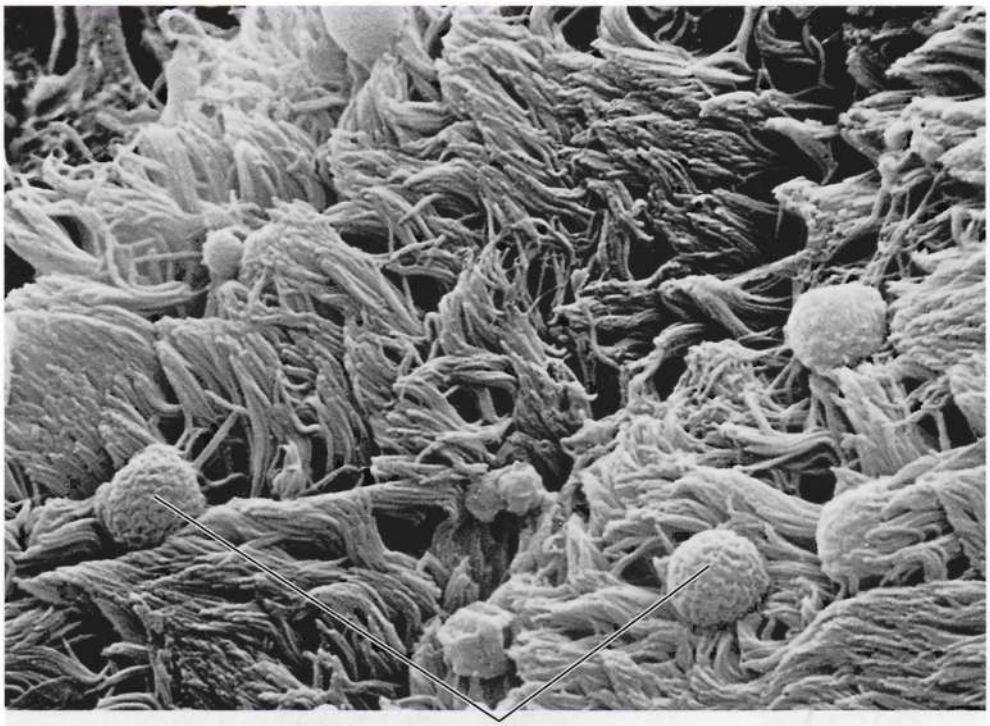

Fig. 19-23. Imagen de **macrófagos alveolares sobre la superficie ciliada de los bronquios**, obtenida con microscopio electrónico de barrido. (Cedido por B. Holma).

resto de la vida de la persona y son causales del creciente oscurecimiento de los pulmones con la edad, sobre todo cuando el aire inspirado contiene mucho polvo de carbón.

En los casos de estasis pulmonar (sobrecarga de aire e hipertensión en la circulación pulmonar) como consecuencia de insuficiencia cardíaca, a menudo se produce filtración de sangre hacia los alvéolos. Los macrófagos alveolares fagocitan y degradan los eritrocitos y generan hemosiderina, un pigmento pardo dorado con hierro en abundancia, a partir del contenido de hemoglobina. Estos macrófagos alveolares que contienen hemosiderina se denominan "**células de la insuficiencia cardíaca**".

Los *macrófagos alveolares* provienen de los monocitos del torrente sanguíneo y hay un constante recambio de macrófagos alveolares.

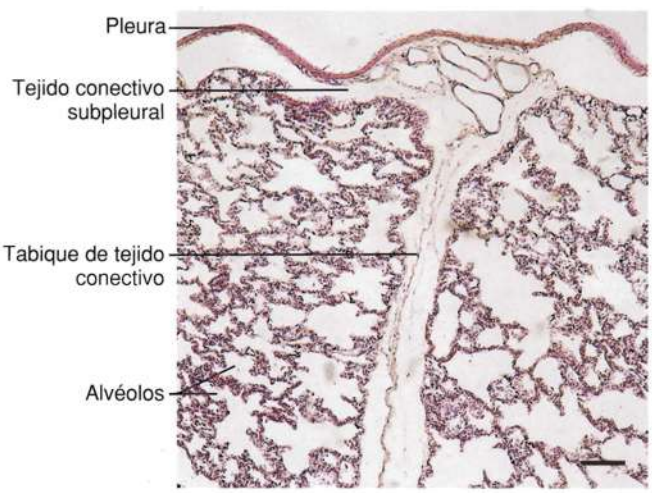

Fig. 19-24. Imagen con microscopio óptico de la **parte superficial del pulmón**. Corte teñido con hematoxilina-eosina. ×55. Barra: 100 µm.

Pleura

La **pleura** (gr. *pleura*, lado, costilla) es la bolsa cerrada que rodea los pulmones. La pleura ubicada a ambos lados de la parte media del tórax se compone de dos hojas. La hoja interna visceral o **pleura pulmonar** recubre el pulmón y se continúa en el hilio con la hoja externa o **pleura parietal,** que reviste el mediastino y la cara interna de la pared torácica. Las capas están separadas por la **cavidad pleural** y tienen características de serosa.

La **pleura pulmonar** recubre con precisión la superficie del pulmón. Se compone de una capa de mesotelio cuyas células descansan sobre una delgada capa de tejido conectivo denso con abundantes fibras colágenas (Fig. 19-24), que se continúa en la profundidad con una capa más gruesa de tejido conectivo que contiene fibras elásticas. A su vez, ésta se continúa con el tejido conectivo de los tabiques interlobares, intersegmentarios e interlobulillares del pulmón (Fig. 19-24).

La **pleura parietal** también se compone de mesotelio con tejido conectivo subyacente, aunque más grueso y más fibroso.

BOOK'S COPICENTRO USAC / 2016

booksmedicos.org

Cuestionario sobre sistema respiratorio

1. Nombre el tipo de epitelio típico de las vías respiratorias.
2. ¿A qué tipo celular pertenecen las células olfatorias del epitelio olfatorio?
3. Nombre los tipos celulares que se observan, desde el punto de vista ultraestructural, en el epitelio de la tráquea y refiera la eventual función de las células.
4. Describa el aspecto característico de un bronquio, observado con el microscopio óptico.
5. ¿Qué tipo de cartílago se encuentra en los bronquios?
6. Mencione las principales diferencias histológicas entre un bronquio y un bronquíolo.
7. ¿Cuál es el diámetro luminal aproximado en la transición entre un bronquio y un bronquíolo?
8. ¿Cuál es la función de las células de Clara?
9. ¿Cómo es la inervación del músculo del árbol bronquial?
10. ¿Qué caracteriza a un bronquíolo respiratorio respecto de un bronquíolo terminal?
11. ¿Cómo se llama el segmento de las vías respiratorias que conecta los bronquíolos respiratorios con los alvéolos y que aún contiene músculo liso disperso en la pared?
12. ¿Qué se entiende por ácino pulmonar?
13. ¿Qué se entiende por lobulillo pulmonar?
14. ¿Qué tipos de células epiteliales aparecen en el epitelio alveolar?
15. ¿Qué conforma la barrera de difusión alveolocapilar entre sangre y aire en su parte más delgada, y cuál es el espesor en promedio en los seres humanos?
16. ¿Cómo se denominan los gránulos de secreción de los neumocitos tipo II, y cuál es el producto de secreción?
17. ¿Dónde se generan nuevos neumocitos tipo II en caso de pérdida?
18. ¿Qué componente de la matriz extracelular del tejido conectivo de los pulmones tiene especial importancia para su función?
19. ¿Dónde se encuentran los macrófagos alveolares y cuál es su función?
20. ¿Cuál es el origen de los macrófagos alveolares?

BOOK'S COPICENTRO USAC / 2016

booksmedicos.org

CAPÍTULO 20

Sistema urinario

"No pregunten si estas ideas son buenas o malas, más bien pregunten si concuerdan con la realidad".
Malpighi

El sistema urinario humano comprende los dos **riñones**, los dos **uréteres**, la **vejiga urinaria** y la **uretra**. Los riñones producen orina, que es transportada a la vejiga, y ésta tiene función de reservorio de la orina, que se vacía a intervalos a través de la uretra.

Los riñones realizan varias funciones importantes. Separan la mayor parte de los productos de excreción metabólicos del organismo y sustancias extrañas. Los riñones son de gran importancia en la regulación del volumen del líquido extracelular y la cantidad total de agua del organismo. También están bajo su control el equilibrio ácido-base y la concentración de la mayor parte de los componentes de los líquidos corporales. Los riñones también tienen función endocrina, dado que sintetizan y secretan al torrente sanguíneo las hormonas *eritropoyetina*, que estimula la formación de eritrocitos en la médula ósea (véase el Capítulo 10, pág. 248) y *renina*, de importancia para regular la tensión arterial (véase la pág. 552).

A grandes rasgos, los riñones comprenden un sistema filtrante y uno tubular, donde se lleva cabo el tratamiento ulterior del filtrado. El **sistema filtrante** está formado por los glomérulos, y por el proceso de *filtración glomerular* se produce un ultrafiltrado del plasma sanguíneo, es decir, un líquido con la misma composición que el plasma, salvo las proteínas, que son muy escasas. La composición del ultrafiltrado se modifica durante el pasaje a través del **sistema tubular**, dado que por una parte las células de los túbulos reabsorben sustancias de la luz tubular en forma selectiva y las secretan hacia la sangre capilar, la *reabsorción tubular*, y por otra, secretan sustancias provenientes de la sangre capilar hacia los túbulos, la *secreción tubular*. El producto final de estos procesos es la **orina**.

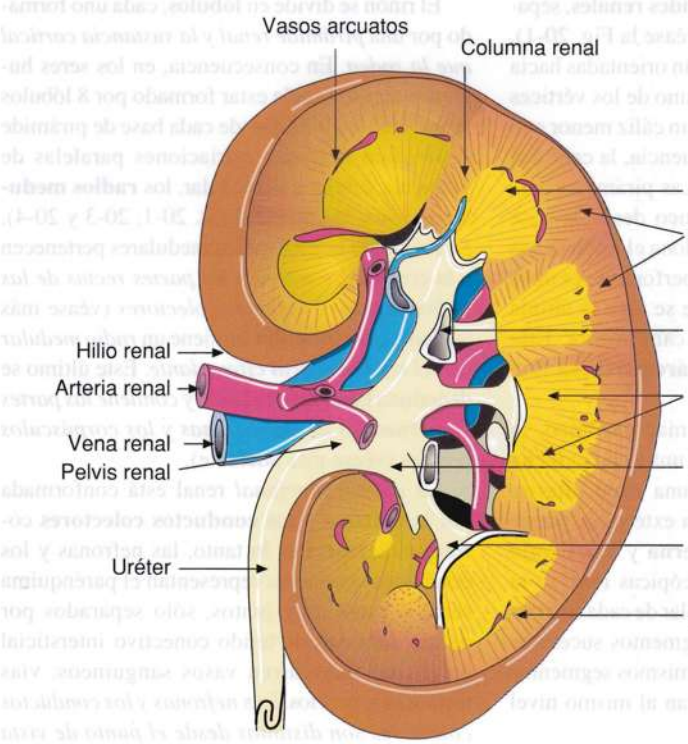

Fig. 20-1. Dibujo del **riñón derecho visto desde atrás, luego de haber retirado parte del tejido renal**. Se observan así las estructuras fundamentales de la corteza y la médula, además del contenido del seno renal. ×0,6. (Según Braus).

BOOK'S COPICENTRO USAC / 2016

booksmedicos.org

Riñones

Los **riñones** (lat. *ren*, riñón; gr. *nefros*) son órganos pares con forma de haba ubicados en el retroperitoneo, sobre la pared abdominal posterior. Cada riñón pesa unos 150 g y mide alrededor de 3 × 6 × 12 cm (espesor, ancho y longitud máximos). El borde lateral es convexo y el medial, cóncavo. El riñón está rodeado por una delgada y fuerte **cápsula** de tejido conectivo colágeno denso que por lo general está poco adherido y se elimina con facilidad. Sobre el borde medial, se encuentra una incisura, el **hilio renal**. La arteria y la vena renales, junto con la **pelvis renal** (la parte superior ensanchada del uréter), conforman el tallo renal, que nace en el hilio (Fig. 20-1) y se continúa hacia el interior del riñón en un espacio con forma de cuña, el **seno renal**, donde la pelvis se ramifica en 2-3 **cálices mayores** que se dividen en 8 (en la mayoría de los casos) **cálices menores**. Además, el seno renal está ocupado por tejido conectivo laxo con adipocitos abundantes.

Al cortar un riñón en sentido paralelo a las superficies ventral y dorsal para obtener dos mitades del mismo espesor, es decir un corte frontal, se observa que el parénquima está compuesto por una corteza y una médula. La **corteza** presenta un aspecto rojo oscuro y granulado. Rodea por completo la médula y envía prolongaciones, las **columnas renales**, entre las pirámides renales. La **médula** tiene casi el doble del espesor de la corteza y se compone de estructuras más claras con forma de clavas, las **pirámides renales**, separadas por columnas renales (véase la Fig. 20-1). Las bases de las pirámides están orientadas hacia la corteza, mientras que cada uno de los vértices o **papilas renales** se ubica en un cáliz menor con forma de embudo. En consecuencia, la cantidad de pirámides suele ser de 8. Las pirámides presentan un estriado característico desde la base hacia la papila. La orina abandona el riñón desde la punta de la papila que está perforada por unos 250 orificios pequeños, donde se abre la última porción de los túbulos en el cáliz menor. Esta zona perforada se denomina **área cribosa** (lat. *cribrum*, colador).

Desde el punto de vista macroscópico, la médula puede subdividirse en una **zona externa** orientada hacia la corteza y una **zona interna** que incluye la papila. La zona externa se puede subdividir en una **franja externa** y una **franja interna**. Estas zonas macroscópicas reflejan la composición de la porción tubular de cada nefrona (véase más adelante), con segmentos sucesivos de distinto aspecto, donde los mismos segmentos de distintos túbulos se localizan al mismo nivel medular (Fig. 20-2).

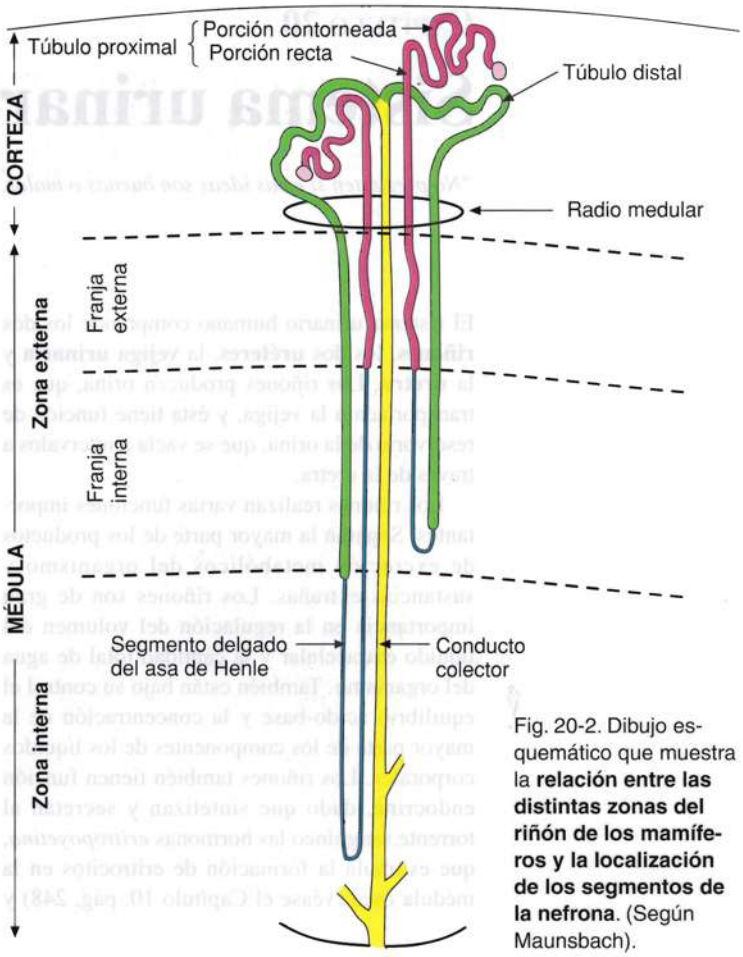

Fig. 20-2. Dibujo esquemático que muestra la **relación entre las distintas zonas del riñón de los mamíferos y la localización de los segmentos de la nefrona**. (Según Maunsbach).

El riñón se divide en **lóbulos**, cada uno formado por una *pirámide renal y la sustancia cortical que la rodea*. En consecuencia, en los seres humanos el riñón suele estar formado por 8 lóbulos (Figs. 20-1 y 20-3). Desde cada base de pirámide se irradian delgadas estriaciones paralelas de sustancia similar a la medular, los **radios medulares**, hacia la corteza (Figs. 20-1, 20-3 y 20-4). Se considera que los radios medulares pertenecen a la corteza y *contienen las partes rectas de las nefronas y los conductos colectores* (véase más adelante). Un **lobulillo** contiene un *radio medular con el tejido cortical circundante*. Este último se denomina **laberinto cortical** y *contiene las partes contorneadas de las nefronas y los corpúsculos renales* (véase más adelante).

La *unidad funcional* renal está conformada por la **nefrona** y los **conductos colectores** correspondientes. Por lo tanto, las nefronas y los conductos colectores representan el parénquima renal y están muy juntos, sólo separados por escasa cantidad de tejido conectivo intersticial en el que transcurren vasos sanguíneos, vías linfáticas y nervios. Las *nefronas y los conductos colectores son distintos desde el punto de vista*

booksmedicos.org

BOOK'S COPICENTRO USAC / 2016

Fig. 20-3. Imagen con microscopio óptico de un **corte longitudinal a través del riñón** de un gato. Corte teñido con hematoxilina-eosina. ×4. Barra: 1 mm.

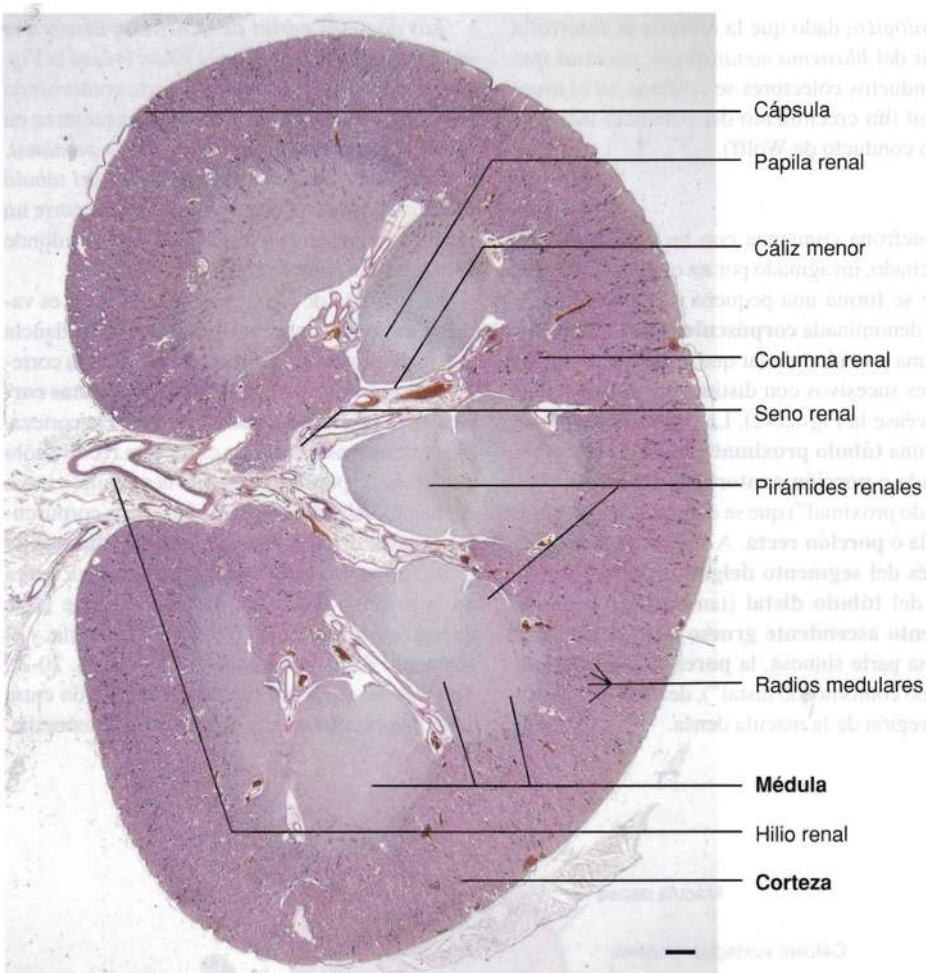

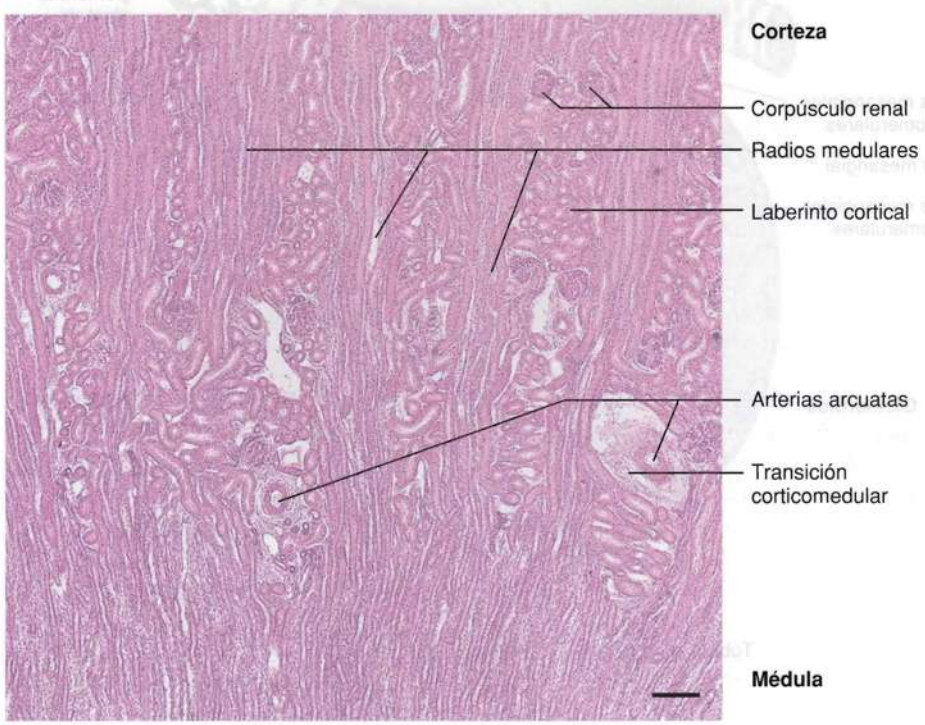

Fig. 20-4. Imagen con microscopio óptico de un **corte a través de la transición entre la corteza y la médula de un riñón**. Corte teñido con hematoxilina-eosina. ×65. Barra: 100 µm.

BOOK'S COPICENTRO USAC / 2016

booksmedicos.org

embriológico, dado que la nefrona se desarrolla a partir del *blastema metanéfrico*, mientras que los conductos colectores se originan en el *brote ureteral* (un crecimiento del conducto mesonéfrico o conducto de Wolff).

Nefrona

Cada nefrona comienza con un extremo ciego ensanchado, invaginado por un ovillo capilar, por lo que se forma una pequeña estructura redondeada denominada **corpúsculo renal**. Desde allí parte una porción tubular que se divide en varios sectores sucesivos con distinta estructura y función (véase la Fig. 20-2). La primera porción se denomina **túbulo proximal** y presenta una parte arrollada o **porción contorneada** ("túbulo contorneado proximal") que se continúa en una parte estirada o **porción recta**. A su vez, se comunica a través del **segmento delgado** con la **porción recta** del **túbulo distal** (también denominado **segmento ascendente grueso**) que se continúa con una parte sinuosa, la **porción contorneada** ("túbulo contorneado distal"), después de atravesar la región de la mácula densa.

Las distintas partes de la nefrona tienen una ubicación determinada en el riñón (véase la Fig. 20-2). El corpúsculo renal y la parte contorneada de los túbulos proximal y distal se encuentran en la corteza. La *parte recta del túbulo proximal*, el *segmento delgado* y la *parte recta del túbulo distal* conforman el **asa de Henle**, que recorre un trecho variable en el interior de la médula, donde forma un asa en horquilla.

La longitud de los segmentos descritos es variable en las distintas nefronas, en concordancia con la ubicación del corpúsculo renal en la corteza. Los corpúsculos renales de las **nefronas corticales** se ubican en la parte externa de la corteza. Presentan un asa de Henle corta, que recorre sólo una pequeña porción dentro de la médula, y cuyo segmento delgado es corto o falta. Los corpúsculos renales de las **nefronas yuxtamedulares** se localizan en la parte profunda de la corteza, cerca de la médula. Presentan un asa de Henle larga que se extiende hasta el interior de la papila, y el segmento delgado es largo (véase la Fig. 20-2). También se observan formas de transición entre estos dos extremos en la zona cortical intermedia.

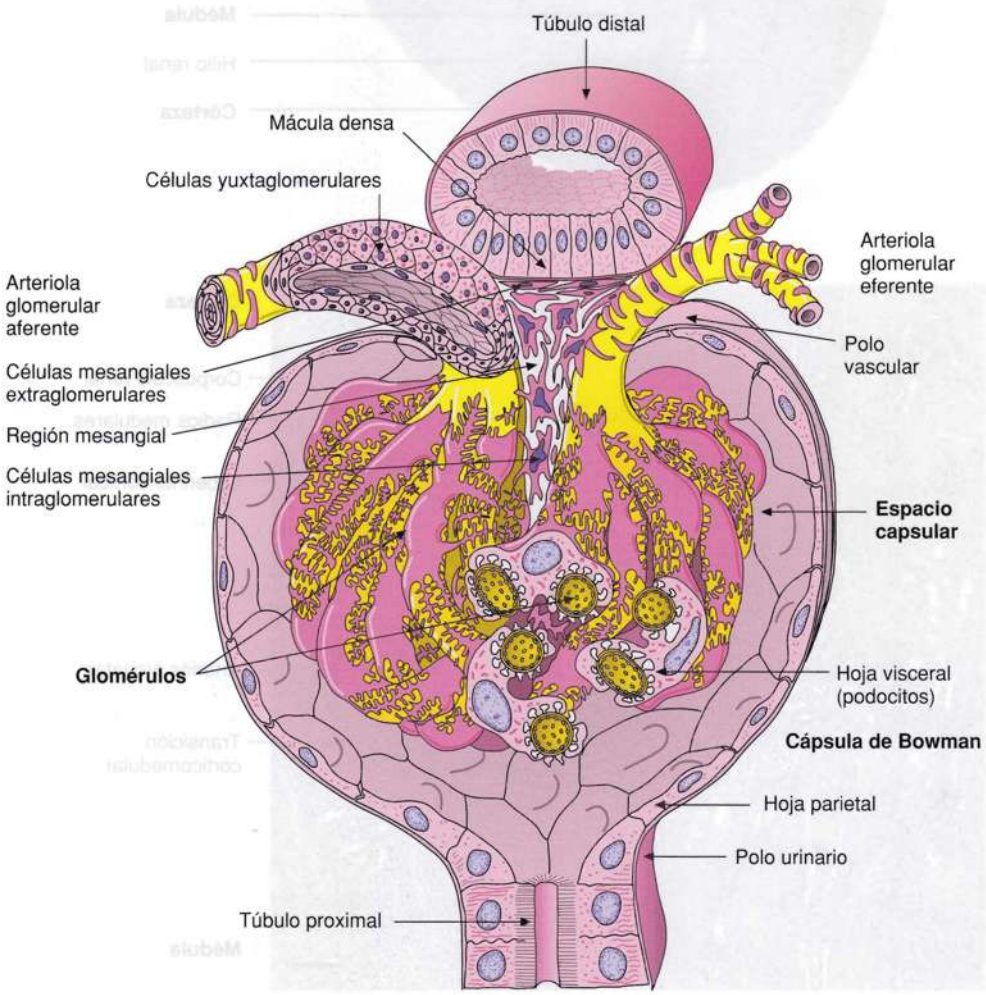

Fig. 20-5. Dibujo esquemático que muestra en tres dimensiones las **características histológicas de un corpúsculo renal**. (Según Bargmann).

BOOK'S COPICENTRO USAC / 2016

booksmedicos.org

Alrededor del 15% de las nefronas son de tipo yuxtamedular, con asas de Henle largas.

Las nefronas se vacían en *conductos colectores* que llegan al área cribosa de la papila después de atravesar los radios y las pirámides medulares, con frecuentes fusiones a tubos más grandes en la médula interna.

Corpúsculo renal. El corpúsculo renal representa la primera porción ensanchada de la nefrona. Es redondeado y, en promedio, mide unos 200 µm de diámetro en los seres humanos (Figs. 20-5, 20-6 y 20-7). Los corpúsculos renales se encuentran *sólo en la corteza* y a ellos se debe el aspecto granular que se observa en cortes frescos. Cada corpúsculo se compone de un ovillo capilar o **glomérulo**, rodeado por una cápsula de dos capas, la **cápsula de Bowman** (a menudo se utiliza la denominación *glomérulo* para designar todo el corpúsculo renal, si bien esto no es correcto desde el punto de vista anatómico). La capa externa de la cápsula u **hoja parietal** forma el límite exterior del corpúsculo renal. La capa interna u **hoja visceral** recubre en su totalidad los capilares del glomérulo. El espacio entre las dos capas se denomina **espacio urinario**. El proceso de filtración, que produce un ultrafiltrado de la sangre, tiene lugar desde los capilares del glomérulo, a través de sus paredes y la hoja de epitelio capsular visceral, hacia el espacio urinario. En uno de los polos del corpúsculo renal, el **polo urinario**, el espacio capsular se comunica con la luz del túbulo proximal, dado que allí la hoja epitelial capsular parietal se continúa en epitelio tubular. Así, el ultrafiltrado puede pasar desde el espacio capsular al túbulo proximal. Opuesto al polo urinario se encuentra el **polo vascular**, al que ingresa una arteriola aferente y egresa una eferente. A esta altura, la hoja parietal se continúa con la hoja visceral. La **arteriola aferente** se divide dentro del corpúsculo renal en unas cinco ramas, cada una de las cuales forma un cúmulo de asas capilares anastomosadas denominado **lobulillo**. La zona del tallo, desde donde parten las asas capilares de los lobulillos, se denomina **región mesangial**. Los capilares de un lobulillo se anastomosan entre sí, pero no con los capilares de los lobulillos adyacentes. Los capilares de todos los lobulillos se reúnen en una **arteriola eferente** que abandona el corpúsculo renal desde el polo vascular.

La **hoja parietal** de la cápsula de Bowman está compuesta por epitelio simple plano (véanse las Figs. 20-5, 20-6 y 20-7) que descansa sobre una membrana basal de espesor muy variable.

La **hoja visceral** se compone de una única capa de células epiteliales (véanse las Figs. 20-5 y 20-6), cuya ultraestructura muestra una conformación muy compleja (véase la Fig. 20-5). Las células se denominan **podocitos** (gr. *pous*, pie,

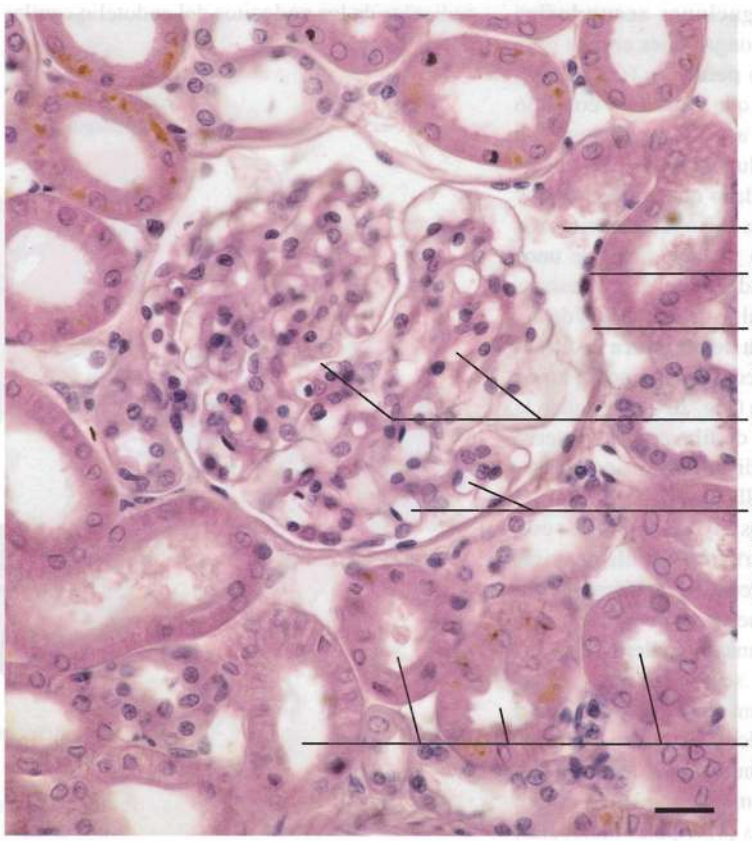

Fig. 20-6. Imagen con microscopio óptico de un **corpúsculo renal y su entorno cortical más cercano**. Corte teñido con hematoxilina-eosina. ×415. Barra: 20 µm.

BOOK'S COPICENTRO USAC / 2016

booksmedicos.org

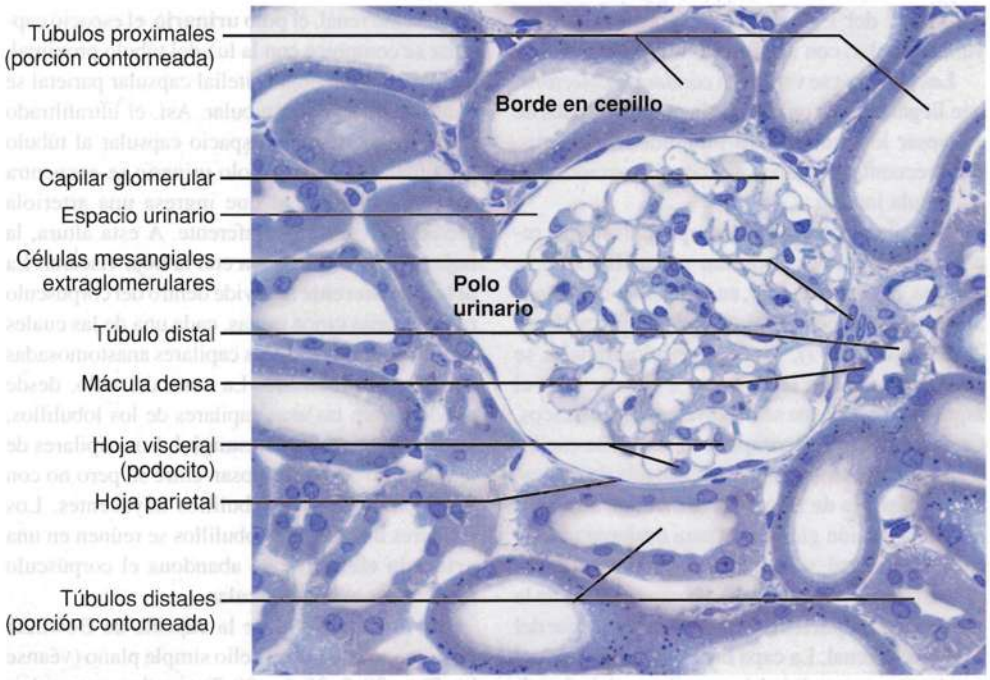

Fig. 20-7. Imagen con microscopio óptico de un **corpúsculo renal y su entorno cortical más cercano**. Corte de material incluido en plástico Epon y teñido con azul de toluidina. ×400. Barra: 20 µm.

en plural *podes*) y el cuerpo celular con el núcleo se localiza afuera, en el espacio capsular, a 1-2 µm de distancia de la lámina basal (Figs. 20-8 y 20-9). En el citoplasma se observan numerosos filamentos y microtúbulos. El cuerpo celular emite largas **prolongaciones primarias** que se dividen en **prolongaciones secundarias** (Fig. 20-10). Estas prolongaciones emiten gran cantidad de pedículos o **pedicelos** (dim. de lat. *pes*, pie, plural *pedes*) que entran en contacto con la lámina basal y así se interdigitan con los pedicelos de las células vecinas. Los pedicelos no están unidos, dado que entre ellos hay hendiduras intercelulares denominadas **ranuras de filtración**, de ancho variable, pero de unos 35 nm en promedio, donde los pedicelos descansan sobre la lámina basal. Una membrana de tan solo 6 nm, la **membrana de la ranura de filtración,** se extiende entre pedicelos vecinos, a través de la ranura de filtración (Fig. 20-11). Cuando la membrana de la ranura de filtración se observa desde la superficie, se distingue una condensación lineal central en ella, a una distancia casi igual de los dos pedicelos adyacentes. Desde esta condensación central parten hebras filamentosas hacia los pedicelos a intervalos regulares, por lo que la estructura de la membrana de la ranura de filtración se asemeja a una cremallera. Entre las hebras perpendiculares se encuentran "poros" irregulares de unos 10 nm de diámetro, es decir, del tamaño de una molécula de albúmina. En la actualidad, se conocen numerosas de las proteínas que conforman la membrana de la ranura de filtración y una de las principales moléculas, la **nefrina** (una proteína transmembrana), tiene gran importancia para la filtración glomerular. Por otra parte, los pedicelos de los podocitos presentan un glucocáliz bien desarrollado con fuerte carga negativa.

La **lámina basal glomerular** separa los pedicelos de los podocitos del endotelio capilar

Fig. 20-8. Dibujo esquemático que muestra en tres dimensiones las **características ultraestructurales de los capilares glomerulares y los podocitos**. (Según Ham, basado en Pease).

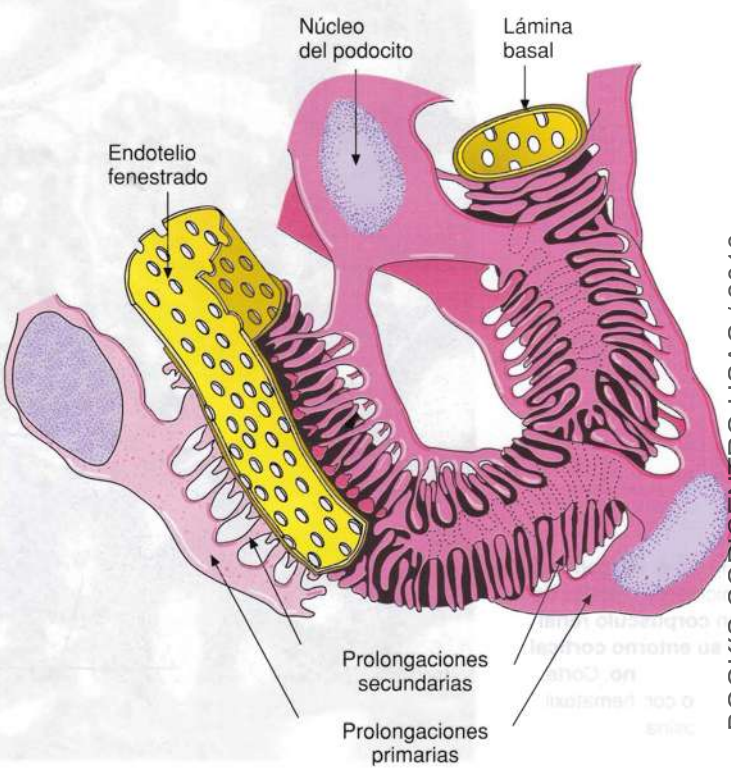

BOOK'S COPICENTRO USAC / 2016

booksmedicos.org

Fig. 20-9. Imagen de una pequeña porción de un **glomérulo**, captada con microscopio electrónico de transmisión. Se observa una sección de dos capilares glomerulares que en la parte exterior de la lámina basal (común al capilar y al podocito) está densamente recubierta por proyecciones en forma de pies (pedicelos) provenientes de las prolongaciones de los podocitos. En el extremo superior derecho de la imagen, se ve una masa algo mayor de citoplasma de podocito correspondiente a una prolongación primaria. ×5500. Barra: 1 µm. (Cedido por A.B. Maunsbach).

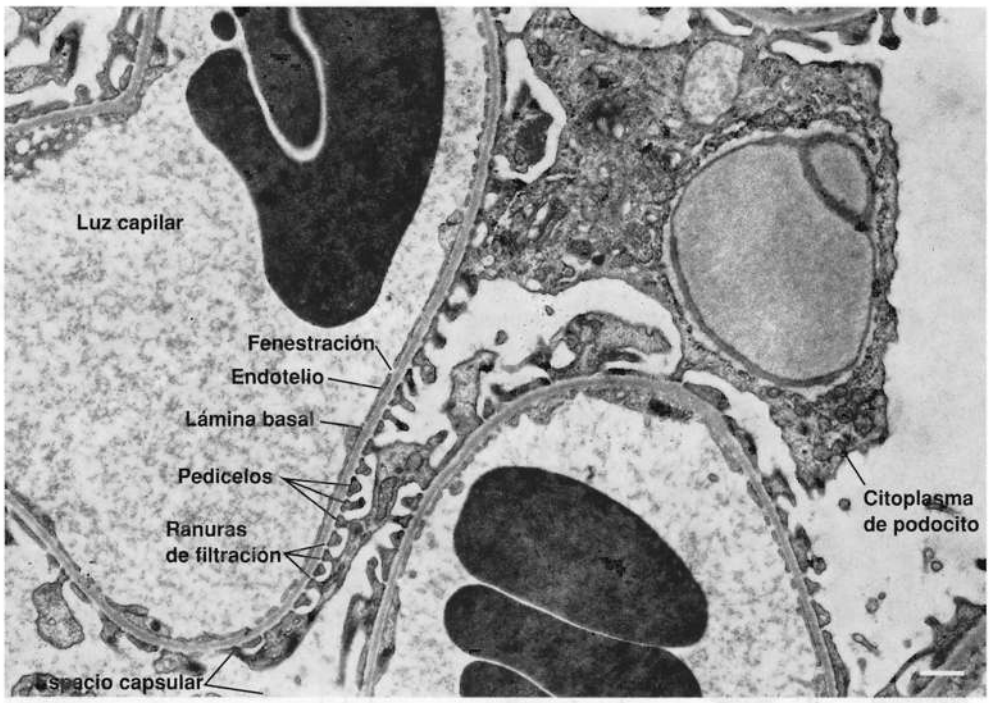

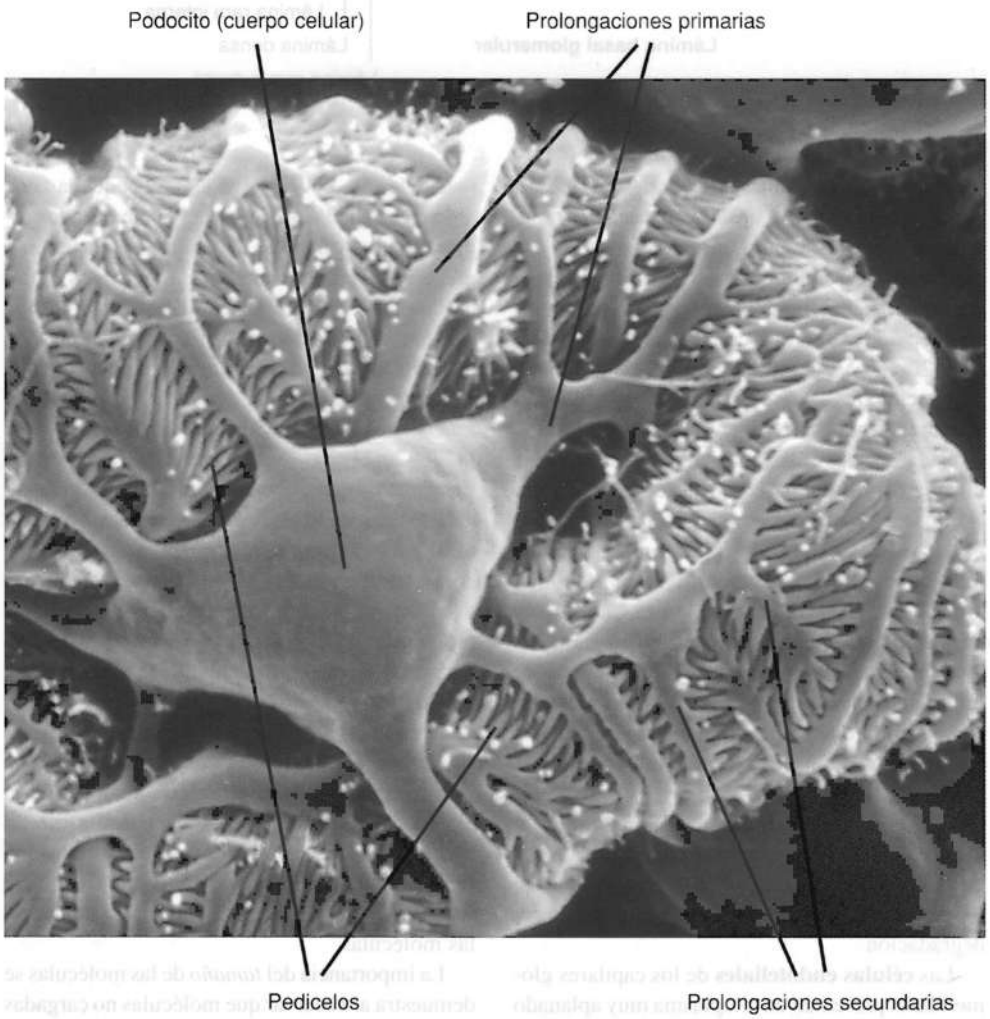

Fig. 20-10. Imagen de **podocitos en un glomérulo renal**, captada con microscopio electrónico de barrido. ×4500. Barra: 2 µm. (Cedido por Wilhelm Kriz).

BOOK'S COPICENTRO USAC / 2016

booksmedicos.org

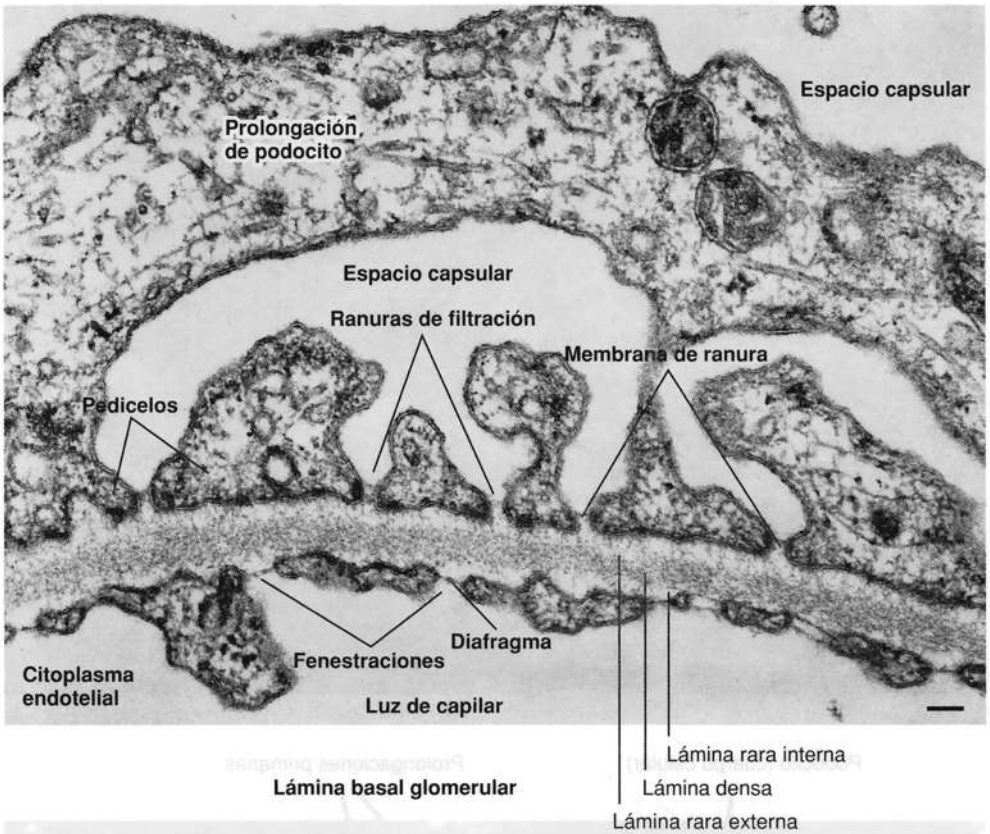

Fig. 20-11. Imagen de los **pedicelos de los podocitos, la lámina basal glomerular y el endotelio glomerular**, captada con microscopio electrónico de transmisión. ×50.000. Barra: 100 µm. (Cedido por A.B. Maunsbach).

ubicado en la cara interna de la lámina basal, muy gruesa, de hasta 300 nm en adultos, y que sufre un engrosamiento aún mayor en ciertas patologías, por ejemplo, diabetes. Con microscopia óptica, la lámina basal se distingue mejor en preparados teñidos con el método de PAS (Fig. 20-12). Mediante microscopia electrónica, se detectan tres capas (véase la Fig. 20-11): una intermedia más electrodensa o **lámina densa**, rodeada por dos capas más claras denominadas **lámina rara interna** (lat. *rarus*, delgado) (hacia el endotelio) y **lámina rara externa** (hacia los podocitos). La lámina densa se compone de una red filamentosa de colágeno tipo IV y laminina (véase también lámina basal en el Capítulo 6, pág. 178) que actúa como un filtro para las moléculas de mayor tamaño. También aparece gran cantidad de heparán sulfato, en especial en las dos láminas raras, que debido al carácter polianiónico confiere una carga muy negativa a la lámina basal.

La lámina basal sufre recambio continuo, y los podocitos y las células endoteliales de los capilares glomerulares contribuyen a su síntesis. Se desconoce cuáles células intervienen en la degradación.

Las **células endoteliales** de los capilares glomerulares presentan un citoplasma muy aplanado (véase la Fig. 20-9), salvo en una pequeña zona algo ensanchada alrededor del núcleo. En las regiones citoplasmáticas aplanadas, se encuentran numerosas fenestraciones que miden unos 70 nm de diámetro en el riñón humano. En la última porción, antes de que los capilares se junten en la arteriola eferente, las fenestraciones están ocluidas por un diafragma, al igual que los capilares fenestrados de otros sitios del organismo (véase la Fig. 20-11); las fenestraciones del resto de los capilares no están cerradas por un diafragma.

Barrera de filtración glomerular. Se denomina así la barrera tisular que actúa como filtro en la formación del ultrafiltrado. La barrera de filtración separa la sangre en los capilares glomerulares del espacio capsular, por lo que se compone del endotelio capilar, la lámina basal y las ranuras de filtración (véase la Fig. 20-11). Al formar el ultrafiltrado, la barrera retiene (filtra) los elementos figurados de la sangre y las moléculas de gran tamaño, mientras que el agua y las moléculas pequeñas pasan a través. Mediante experimentos, se ha demostrado que la separación por filtrado de moléculas depende sobre todo del tamaño, la carga y la forma de las moléculas.

La importancia del *tamaño* de las moléculas se demuestra al observar que moléculas no cargadas

booksmedicos.org

BOOK'S COPICENTRO USAC / 2016

Fig. 20-12. Imagen con microscopio óptico de un **glomérulo renal de un preparado de tejido renal teñido con PAS**. Las láminas basales glomerular y tubular se observan como una delgada línea roja. ×325. Barra: 20 µm.

con un diámetro de hasta 4 nm pasan con total libertad, mientras que aquellas mayores de 8 nm son retenidas casi en su totalidad. Además, las moléculas no cargadas con pesos moleculares inferiores a 10.000 dalton pasan sin inconvenientes, mientras que las mayores muestran dificultad creciente para pasar, hasta ser retenidas en su totalidad cuando el peso molecular se acerca a 100.000.

La importancia de la *carga* de las moléculas se demuestra al observar que aquellas con carga negativa pasan con mayor dificultad de lo esperado para el tamaño y el peso molecular, lo cual se debe al rechazo electrostático ejercido por las glucoproteínas con carga negativa presentes en la lámina basal y en las membranas celulares de los pedicelos de los podocitos y las células endoteliales. Por el contrario, las moléculas con carga positiva pasan con mayor facilidad de lo esperado, debido a atracción electrostática.

Por último, la *forma* de las moléculas tiene importancia para la capacidad de atravesar la barrera de filtración, dado que las moléculas alargadas e incluso flexibles pasan con mayor facilidad que las globulares con el mismo peso molecular.

Como ejemplo, cabe destacar que la hemoglobina (molécula globular con un diámetro de unos 6 nm, peso molecular de unos 65.000 y punto isoeléctrico de 6,6-6,8) pasa con facilidad. En cambio, la albúmina plasmática (también con peso molecular cercano a 65.000, pero con punto isoeléctrico de 4,7) pasa en muy escasa cantidad en relación con lo que cabría esperar por las dimensiones (unos 3,5 × 15 nm). Así, la concentración de albúmina en el ultrafiltrado es cercana a solo el 0,2% de la concentración en el plasma sanguíneo, debido a la carga neta negativa de la albúmina.

En algunos casos de **nefritis,** ocurre una reducción de la cantidad de cargas negativas en la barrera de filtración glomerular, lo cual conduce a aumento del paso de albúmina a través de la barrera y la consecuente **proteinuria,** que suele ser signo de enfermedad renal.

De los tres componentes de la barrera de filtración glomerular (endotelio, membrana basal y ranuras de filtración), todo sugiere que el endotelio es un filtro bastante burdo, que retiene fundamentalmente los elementos figurados de la sangre, dado que lo atraviesan incluso moléculas muy grandes. En consecuencia, la retención de moléculas con peso molecular de unos 100.000 o mayor debe depender de la lámina basal o de las ranuras de filtración o de ambos, pero la contribución de los tres componentes aún es objeto de controversia.

La fuerza impulsora en la producción del ultrafiltrado es la diferencia de presión entre la sangre de los capilares glomerulares y la presión hidrostática en el espacio capsular. Esta diferencia es de unos 10 mm de Hg y se denomina presión efectiva de filtración. La filtración glomerular total para ambos riñones es de alrededor de 125 mL por minuto, de los cuales 124 mL se reabsorben en los túbulos (véanse las págs. 546, 551), por lo que se produce 1 mL de orina por minuto, es decir, unos 1500 mL por día, aunque esto es muy variable y depende de la ingesta de líquidos.

La **región mesangial** es la zona axial o central del ovillo glomerular y puede considerarse como

BOOK'S COPICENTRO USAC / 2016

booksmedicos.org

una zona de tallo desde donde parten las asas capilares (véase la Fig. 20-5). El nombre se debe a que en un principio se creía (erróneamente) que existía un meso vascular o *mesangio* (gr. *angeion*, vaso) equivalente al mesenterio intestinal. No obstante, aún se emplean las denominaciones mesangio y región mesangial, dado que la microscopia electrónica ha confirmado la presencia de un tercer tipo celular glomerular (además de los podocitos y las células endoteliales), la *célula mesangial*, incluida en una *matriz mesangial* extracelular.

Con la microscopia óptica, se distinguen las **células mesangiales** (véanse las Figs. 20-6 y 20-7) de las células endoteliales circundantes por sus núcleos más oscuros y más grandes. Con microscopia electrónica, se observa su forma más irregular, con prolongaciones citoplasmáticas que se extienden entre las asas capilares (Fig. 20-13). Además de los orgánulos habituales, el citoplasma contiene haces de filamentos similares a los que se encuentran en las células musculares lisas y que contienen actina y miosina.

Las células mesangiales están incluidas en una **matriz mesangial** laxa que ellas mismas producen. La matriz es PAS positiva y con microscopia electrónica presenta un aspecto similar a la lámina basal, aunque es más fibrilar y menos electrodensa.

En algunos sitios, las prolongaciones de las células mesangiales atraviesan los orificios en la lámina basal de las células endoteliales e incluso pasan entre las células endoteliales y llegan hasta la luz capilar. Las prolongaciones también pueden extenderse entre las células endoteliales y la lámina basal.

No se conoce con exactitud la *función* de las células mesangiales. Se cree que confieren rigidez a las asas capilares, por lo que actuarían como una especie de esqueleto intraglomerular. Además, se contraen por acción de angiotensina II (véase la pág. 552), para la cual poseen receptores. Las células mesangiales son muy fagocíticas. Ante la inyección intravenosa de ferritina, por ejemplo, estas macromoléculas electrodensas son filtradas por la lámina basal, pero muchas ingresan en la matriz mesangial y son captadas por las células mesangiales. Esto se ha relacionado con la observación de que los complejos antígeno-anticuerpo circulantes de ciertas enfermedades aparecen en el mesangio, por lo que es posible que la función de las células mesangiales sea "limpiar" la lámina basal de complejos de antígeno-anticuerpo. En la **glomerulonefritis** se observa acumulación de estos complejos, por lo que la patología se debería a los efectos nocivos causados por su presencia en la lámina basal. Se cree que la permeabilidad capilar, incluso para grandes macromoléculas como los complejos antígeno-anticuerpo, es la causa de que los complejos se depositen en la membrana basal, donde causan lesiones por activación del sistema del complemento (véase también el Capítulo 16, pág. 392).

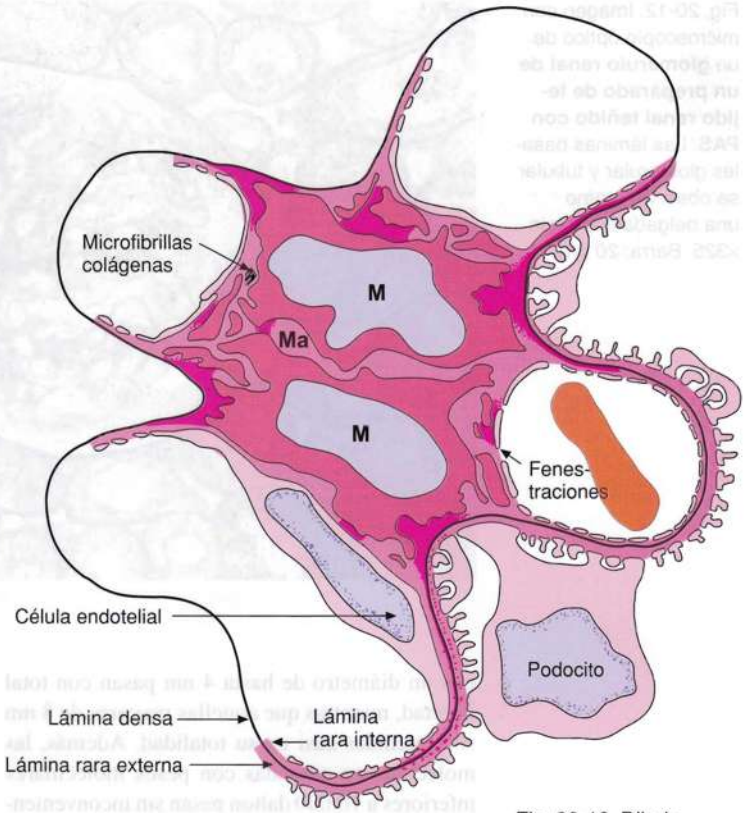

Fig. 20-13. Dibujo esquemático de la **conformación ultraestructural de la región mesangial en un glomérulo renal**. **M**, células mesangiales; **Ma**, matriz mesangial. (Según Latta, modificado de Latta, Maunsbach y Madden).

Porción tubular de la nefrona. Como se mencionó, la nefrona comprende el corpúsculo renal y de una porción tubular que se analizará a continuación.

Túbulo proximal. Está compuesto por dos partes, una arrollada o **porción contorneada**, y una estirada o **porción recta**, que conforma la primera parte del asa de Henle (véase la Fig. 20-2). La porción contorneada se encuentra sólo en la corteza, donde presenta numerosas sinuosidades cerca de "su propio" corpúsculo renal y luego pasa a la porción recta, que desciende en un radio medular y se continúa en la médula hasta la transición entre las franjas externa e interna de la zona externa (véase la Fig. 20-2) para seguir en el segmento delgado del asa de Henle. Esta transición visible a nivel macroscópico se distingue con especial nitidez en ratones y ratas. El túbulo proximal es la *porción más larga de la nefrona*, por lo que en los preparados histológicos de corteza es mucho más frecuente observar cortes transversales o longitudinales de túbulos proximales que conforman la mayor parte del parénquima cortical (véase la Fig. 20-6).

BOOK'S COPICENTRO USAC / 2016

booksmedicos.org

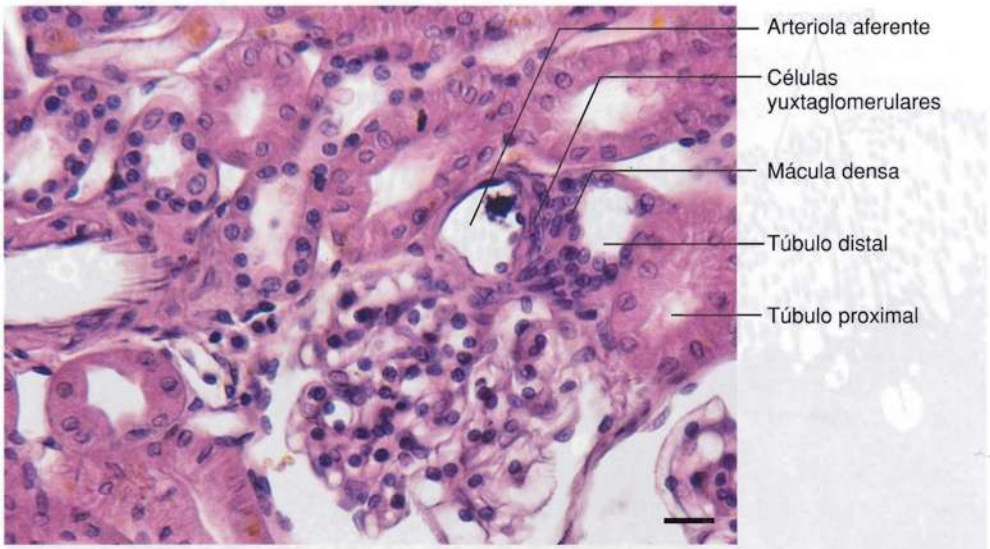

Fig. 20-14. Imagen con microscopio óptico de un **corte de la corteza renal**. El preparado fue fijado por inmersión, por lo que en especial los túbulos proximales están parcialmente colapsados. Corte teñido con hematoxilina-eosina. ×400. Barra: 20 µm.

El riñón es un órgano difícil de fijar, incluso para microscopia óptica. Cualquier disminución de la presión arterial produce descenso de la filtración y colapso de la luz tubular, en especial de los túbulos proximales, por lo que siempre se observan estos artefactos en los preparados fijados por inmersión, por ejemplo, de biopsias (Fig. 20-14). En cambio, si se fija el riñón funcionante in situ, por ejemplo mediante aplicación directa de gotas de fijador sobre la superficie del órgano, se observa que la luz de los túbulos proximales está totalmente abierta (véase la Fig. 20-7). La pared está formada por una única capa de células cilíndricas bajas con citoplasma muy eosinófilo y un núcleo redondo en la parte central. Es más característica la presencia de un ancho **borde en cepillo** luminal que se tiñe mediante la reacción de PAS (véase la Fig. 20-12). Las células contienen lisosomas abundantes y a menudo grandes, y numerosas vesículas ubicadas en el citoplasma apical.

Mediante microscopia electrónica, se distingue que la superficie lateral de las células forma un complejo sistema de prolongaciones interdigitantes (Fig. 20-15). Las prolongaciones se extienden hacia las células vecinas y ocupan recesos formados por plegamientos del plasmalema lateral de las células adyacentes. El citoplasma contiene gran cantidad de mitocondrias alargadas ubicadas sobre todo en las prolongaciones, con el eje longitudinal perpendicular a la membrana basal, lo cual produce las estriaciones detectadas con microscopia óptica (véanse las Figs. 3-36 y 3-37, págs. 95, 96) y que también se observan en los túbulos distales. Las interdigitaciones correspondientes a las superficies celulares laterales y los repliegues basales representan un notable aumento de la superficie y un gran espacio intercelular basolateral muy complejo. Las células están relacionadas mediante complejos de unión yuxtaluminales en los que se localizan zonulae occludentes justo junto a la luz, que son bastante permeables en la porción contorneada (pueden ser atravesadas por agua y electrolitos), mientras que la densidad aumenta en la porción recta.

El borde en cepillo luminal está compuesto por largas microvellosidades paralelas densamente agrupadas (Fig. 20-16), con un glucocáliz bien desarrollado responsable de la tinción por el método de PAS en preparados para microscopia óptica. Además de las mitocondrias, el citoplasma contiene un complejo de Golgi perinuclear y retículo endoplasmático liso y rugoso. También hay numerosos lisosomas, a menudo muy grandes y con contenidos variables. En el citoplasma apical, se observan abundantes fositas con cubierta de clatrina (correspondientes a las bases de las microvellosidades), numerosas vesículas de tamaño variable y pequeñas estructuras tubulares electrodensas denominadas **túbulos apicales**

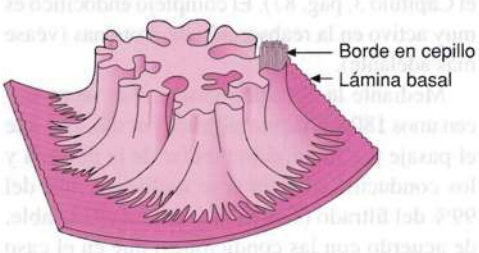

Fig. 20-15. Dibujo esquemático que muestra en tres dimensiones la **conformación ultraestructural de una célula epitelial de los túbulos proximales renales**. (Según Maunsbach y Christensen).

BOOK'S COPICENTRO USAC / 2016

booksmedicos.org

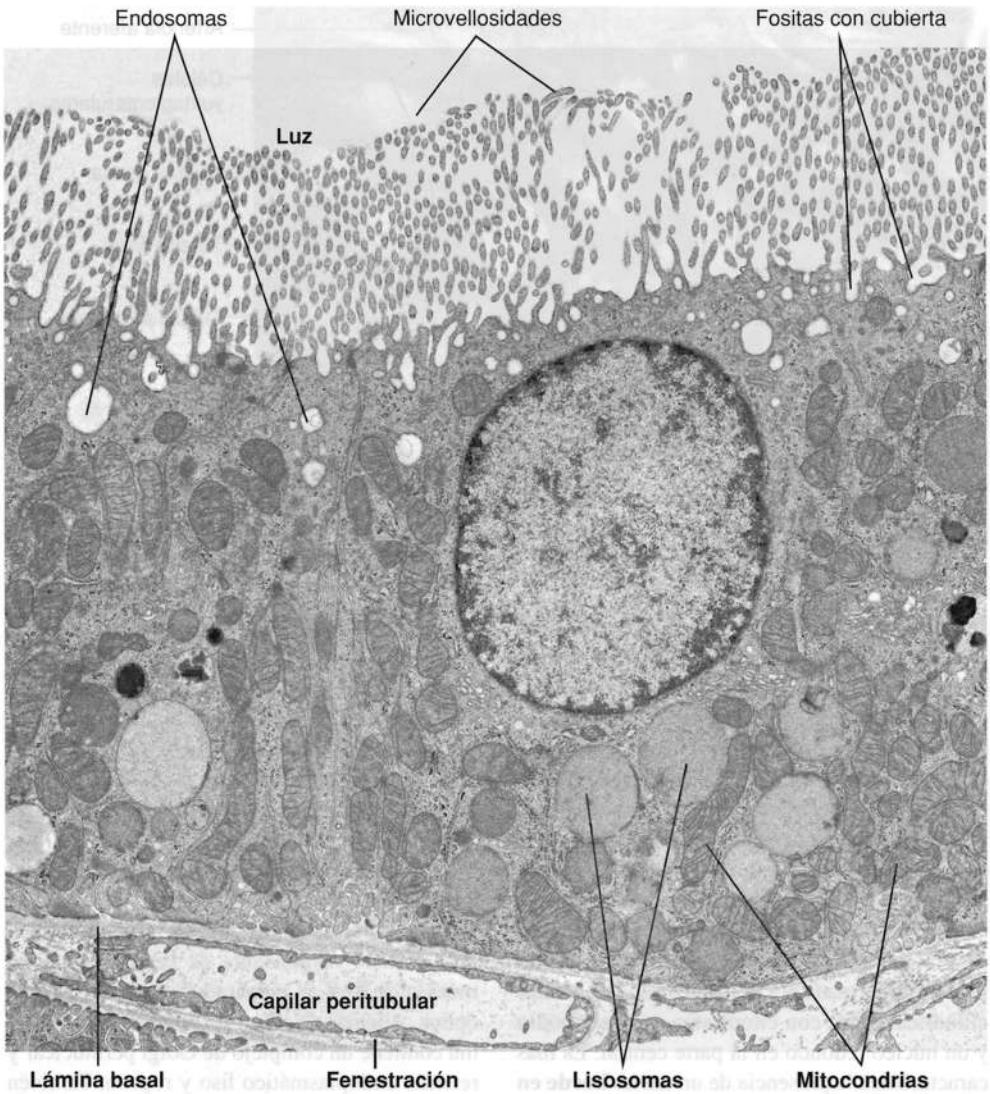

Fig. 20-16. Imagen del **epitelio del túbulo proximal renal**, captada con microscopio electrónico de transmisión. ×8000. Barra: 1 µm.

densos. En conjunto, las fositas con cubierta, las vesículas, los túbulos apicales densos y los lisosomas conforman el llamado **complejo** o **aparato endocítico**, dado que las vesículas comprenden vesículas con cubierta y endosomas tempranos y tardíos (véase también lisosomas y endocitosis en el Capítulo 3, pág. 87). El complejo endocítico es muy activo en la reabsorción de proteínas (véase más adelante).

Mediante la filtración glomerular, se producen unos 180 mL de ultrafiltrado por día. Durante el pasaje por la porción tubular de la nefrona y los conductos colectores se reabsorbe más del 99% del filtrado (si bien la cantidad es variable, de acuerdo con las condiciones) que en el caso del agua siempre tiene lugar por ósmosis simple, mientras que las sustancias disueltas son captadas por difusión facilitada, transporte activo o endocitosis. *En los túbulos proximales se reabsorbe alrededor del 70% del agua y de los iones sodio del filtrado glomerular*. Los iones sodio se reabsorben mediante un mecanismo similar al de absorción a través del epitelio del intestino delgado y al de concentración de la bilis, es decir primero un transporte activo de iones sodio hacia el espacio intercelular lateral, mediado por una *ATPasa de N^+-K^+* ubicada en la membrana celular basolateral, seguido de difusión facilitada de los iones sodio desde la luz tubular hacia el interior de la célula (véase transportadores en cap. 3, p. 71 y epitelio del intestino delgado en cap. 18, p. 487). Al igual que en el intestino delgado, se captan glucosa y aminoácidos por simporte con iones sodio, por difusión desde la luz hacia el interior de la célula. La captación de las sustancias mencionadas ocurre al principio (en la parte proximal) del túbulo, mientras que en una ubicación más distal del túbulo proximal tiene lugar la captación de iones sodio y cloro por simporte.

booksmedicos.org

BOOK'S COPICENTRO USAC / 2016

Se incorpora agua por ósmosis como consecuencia del gradiente de concentración producido por la reabsorción de iones sodio. Sólo se requieren bajos gradientes de concentración, dado que la membrana celular apical del túbulo proximal es muy permeable para las moléculas de agua. Esto se debe a la presencia de "**canales de agua**", que son proteínas de membrana transportadoras denominadas **acuaporinas**. Existen varios subtipos de estas proteínas y la más importante en el túbulo proximal es la **acuaporina 1**, un elemento constitutivo del túbulo proximal y de la porción descendente delgada del asa de Henle de las nefronas yuxtamendulares, es decir, de las partes del sistema tubular que presentan permeabilidad constante para el agua (existe una acuaporina 2 regulada en los conductos colectores; véase la pág. 550). Al igual que otros transportadores, las acuaporinas son proteínas transmembrana y también se observan en otros tipos celulares. La acuaporina 1 se encuentra, por ejemplo, en la membrana del eritrocito, lo que se considera necesario para que estos elementos figurados de la sangre soporten el pasaje a través de la médula renal, donde la osmolaridad es de hasta 1400 mOsm por litro (véanse las pág. 549, 551). Otros ejemplos de la aparición de acuaporinas son las microvellosidades apicales del epitelio del plexo coroideo (véase el Capítulo 14, pág. 354) y el epitelio de los bronquios y los alvéolos pulmonares.

Dado que se capta agua por ósmosis junto con la captación de iones sodio, la osmolaridad del filtrado glomerular no varía en los túbulos proximales. Por el contrario, es notable el cambio de la composición, puesto que varias sustancias se reabsorben totalmente en los túbulos proximales en condiciones normales, por ejemplo glucosa, aminoácidos, vitaminas y proteínas (es decir, sustancias con valor nutritivo). Mientras que las moléculas pequeñas se reabsorben por los mecanismos descritos, todas las *proteínas* se reabsorben por endocitosis en los túbulos proximales. Aunque en el filtrado glomerular se encuentra albúmina en escasa concentración, las proteínas filtradas representan alrededor de 30 g por día, debido a la gran cantidad de filtrado. La albúmina (y las demás proteínas filtradas) es captada por endocitosis con formación de pequeñas vesículas en el citoplasma apical (Fig. 20-17) que después se fusionan con endosomas tempranos y tardíos. Luego, una vez que el endosoma se fusiona con los lisosomas primarios, la albúmina es degradada por acción de enzimas lisosómicas, para dar aminoácidos que se reutilizan en el organismo (véase también lisosomas y endocitosis en el Capítulo 3, pág. 87). El proceso consiste en una endocitosis mediada por dos receptores denominados **megalina** y **cubilina,** ubicados en la membrana plasmática de las fositas con cubierta. Estos receptores pueden unirse a varias sustancias, entre ellas, partículas lipoproteicas, ciertos fármacos, complejos vitamínicos con sus proteínas transportadoras plasmáticas y también albúmina. La unión al receptor conduce a la captación de los ligandos por endocitosis mediada por receptor para su posterior tratamiento en el sistema endosómico-lisosómico. Así, estos receptores son importantes para la reabsorción no sólo de proteínas, sino de numerosas otras sustancias, entre ellas, valiosos compuestos nutritivos como las vitaminas. También se han demostrado receptores más específicos en los túbulos proximales que intervienen en la endocitosis mediada por receptor, por ejemplo, de ácido fólico.

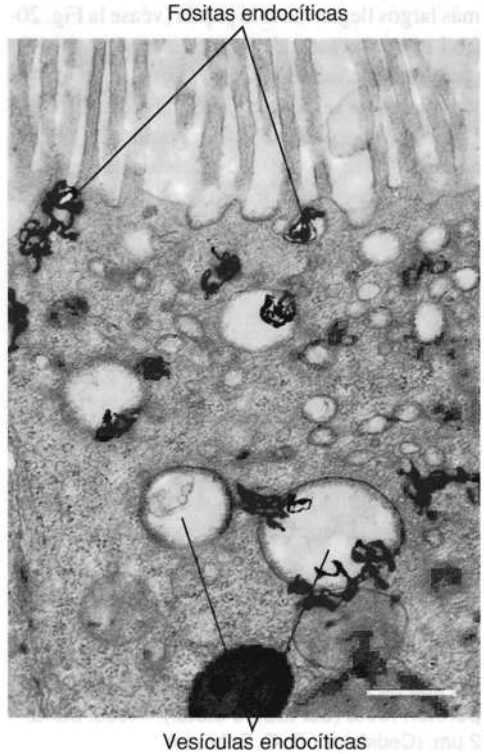

Fig. 20-17. Imagen de la **región apical de una célula epitelial del túbulo proximal renal**, captada con microscopio electrónico de transmisión. En animales de experimentación vivos anestesiados, se efectuó durante 10 minutos la microperfusión de un túbulo proximal (por introducción de una micropipeta directamente en un túbulo proximal) con una solución de **albúmina marcada con ^{125}I** y luego se fijó el tejido renal y se lo **preparó para la radioautografía mediante microscopia electrónica**. La albúmina con marca radiactiva (representada por los gránulos de plata) se localiza sobre las fositas y las vesículas endocíticas. ×24.000. Barra: 500 µm. (Cedido por A.B. Maunsbach).

BOOK'S COPICENTRO USAC / 2016

booksmedicos.org

El gran aumento de la superficie celular luminal debido al borde en cepillo y a las superficies laterales como consecuencia de las interdigitaciones contribuye a facilitar el gran transporte de agua y de sustancias disueltas desde la luz tubular hacia los capilares peritubulares. La energía requerida por los procesos activos es provista por las abundantes mitocondrias ubicadas en estrecha relación con los pliegues basales y laterales del plasmalema.

Segmento delgado. Como se mencionó antes, el asa de Henle consta de tres partes, la porción recta del túbulo proximal (el segmento grueso descendente del asa de Henle), el segmento delgado y la porción recta del túbulo distal (el segmento grueso ascendente del asa de Henle). En las **nefronas corticales** (véase la Fig. 20-2) con un segmento delgado corto, éste se localiza en la rama descendente del asa de Henle, cerca de la curvatura, y se continúa en la rama ascendente gruesa poco antes o justo después de la horquilla del asa, que sólo penetra una corta extensión en la médula; las nefronas más periféricas ni siquiera llegan. Los segmentos delgados de las **nefronas yuxtamedulares** son largos antes y después de la curvatura del asa, que llega hasta la profundidad de la médula; por lo tanto, presentan una rama ascendente y otra descendente de paredes delgadas. Los segmentos delgados comienzan en la transición entre las franjas externa e interna de la zona externa de la médula y continúan en la porción recta del túbulo distal correspondiente a la transición entre las zonas interna y externa, y los más largos llegan hasta la papila (véase la Fig. 20-2). Las ramas ascendentes y descendentes están en estrecha relación entre sí y con los elementos vasculares de la médula (véase la pág. 554).

El segmento delgado está revestido por epitelio aplanado (Fig. 20-18). El núcleo es alargado y con microscopia electrónica se observa que la estructura de las células es bastante más simple que en las células del túbulo proximal (Fig. 20-19), pero el segmento delgadopuede subdividirse en 4 tipos. El tipo 1, con epitelio muy plano, se halla en las nefronas corticales, mientras que los tipos 2 a 4, con epitelio algo más alto, se encuentran en las nefronas yuxtamedulares (tipo 2, Fig. 20-18). En la superficie luminal, se encuentran cortas microvellosidades dispuestas en forma irregular, y las interdigitaciones basolaterales son menos complejas. Las células se mantienen unidas

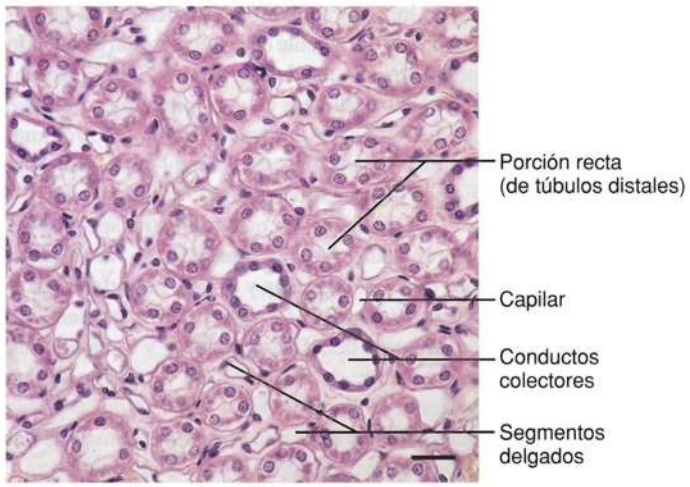

Fig. 20-18. Imagen con microscopio óptico de un **corte transversal de la parte externa de la médula renal**. Corte teñido con hematoxilina-eosina. ×275. Barra: 20 µm.

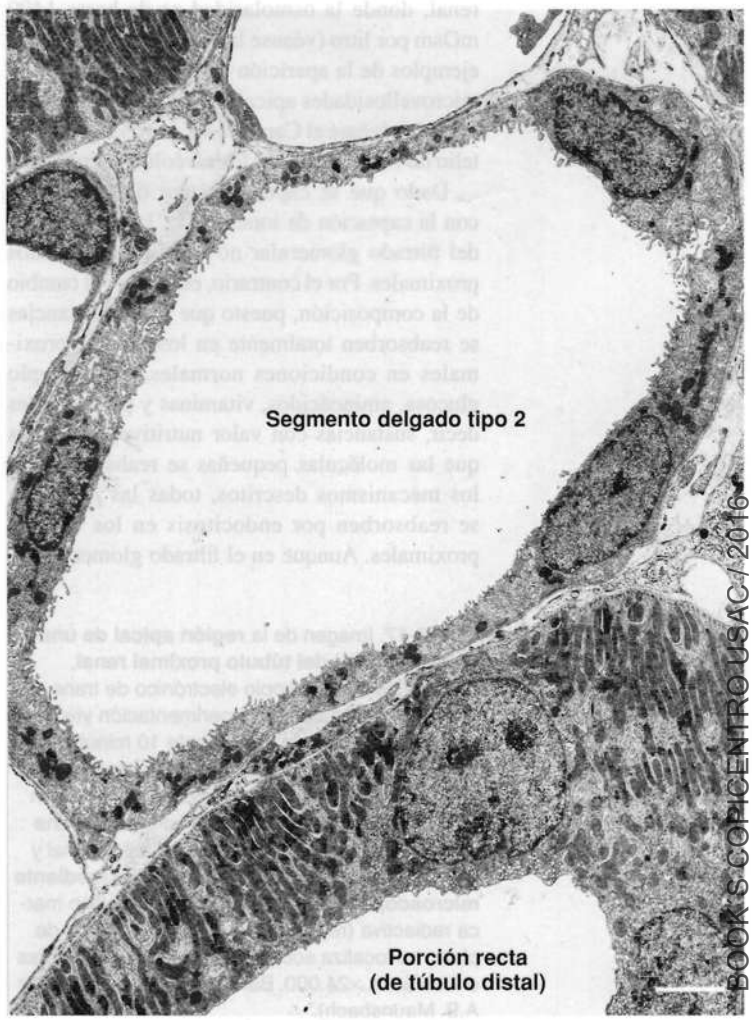

Fig. 20-19. Imagen captada con microscopio electrónico de transmisión de un **corte transversal de un segmento delgado (descendente) del asa de Henle, además de una parte de la porción recta (del túbulo distal)**. ×4000. Barra: 2 µm. (Cedido por S.-O. Bohman).

BOOKS COPICENTRO USAC / 2016

booksmedicos.org

mediante zonulae occludentes yuxtaluminales. El citoplasma contiene escasa cantidad de los orgánulos habituales. En los preparados comunes teñidos con HE, puede ser muy difícil diferenciar entre el segmento delgado y los capilares de la médula (vasos rectos, véase más adelante).

Túbulo distal. Se compone de una *porción recta*, una *mácula densa* y una *porción contorneada*.

La **porción recta** representa la tercera parte del asa de Henle (el segmento ascendente grueso). Esta porción recorre la parte externa de la médula y vuelve a "su propio" corpúsculo renal, con el que entra en contacto directo. La transición de segmento delgado a porción recta es gradual en el ser humano, dado que hay un crecimiento paulatino en altura de las células hasta ser cúbicas bajas en la porción recta. El citoplasma es bastante acidófilo (véase la Fig. 20-18). Con microscopia electrónica, se observa que las células poseen numerosas interdigitaciones laterales; cerca de la luz se encuentran zonulae occludentes y en la superficie luminal aparecen escasas microvellosidades cortas (véase la Fig. 20-19). Los pliegues laterales contienen largas mitocondrias con orientación vertical.

La rama descendente delgada del asa de Henle de las nefronas yuxtamedulares (epitelio tipo 2) es muy permeable al agua, pues al igual que los túbulos proximales posee canales acuosos de acuaporina 1, mientras que no hay reabsorción de iones sodio. Por el contrario, la rama ascendente delgada (epitelio tipo 4) y gruesa (esta última igual a la porción recta del túbulo distal) es casi impermeables al agua, mientras que hay reabsorción de cloruro de sodio e iones por el mismo mecanismo que se encuentra en el túbulo proximal. De este modo, se reabsorbe otro 10% del agua filtrada y otro 20% del sodio filtrado seguido por iones cloruro, por lo que, como resultado neto, el líquido tubular es hipoosmolar respecto del plasma cuando llega a la porción contorneada del túbulo distal. La eliminación adicional de cloruro de sodio en la médula conduce (a través de un mecanismo multiplicador de contracorriente; véanse textos de fisiología) a una creciente concentración de cloruro de sodio en el líquido intersticial, desde isoosmolar con el plasma en la base de las pirámides renales hasta 1400 mOsm/L en la punta de la papila. El tratamiento de la urea también contribuye a lograr esta elevada osmolaridad en el intersticio medular; el 70-80% se debe a urea. Como se verá más adelante, este proceso es importante para la concentración de la orina.

Fig. 20-20. Imagen con microscopio óptico de un **corte de la corteza renal (radio medular)**. Corte teñido con hematoxilina-eosina. ×375. Barra: 20 µm.

La **mácula densa** es una placa celular alargada formada por las células del túbulo distal que, en la última parte de la porción recta, está muy relacionada con la región mesangial extraglomerular, es decir, la zona entre las arteriolas aferente y eferente. Las células de la pared tubular que están en contacto con la región mesangial extraglomerular son más angostas que las demás células tubulares (véase la Fig. 20-5). *En consecuencia, los núcleos están más cercanos entre sí*, por lo que la región aparece más densa en los preparados para microscopia óptica (véase las Figs. 20-7 y 20-14). La mácula densa y la región mesangial extraglomerular se verán con mayor detalle en *aparato yuxtaglomerular*.

La **porción contorneada** se extiende desde la mácula densa hasta el comienzo del conducto colector. Es más corta que el túbulo proximal, por lo que en los preparados histológicos comunes se ven con menos frecuencia cortes transversales de túbulos distales que proximales. En condiciones normales, la luz siempre está abierta, sin importar el método de fijación (Fig. 20-20). Las células son menos acidófilas que las tubulares proximales y carecen de borde en cepillo. Son cúbicas y *es muy característica la frecuencia con la cual se observa el núcleo ubicado en la zona apical*.

Con microscopia electrónica, se observan interdigitaciones y plegamientos basolaterales bien desarrollados. Las células se mantienen unidas mediante zonulae occludentes yuxtaluminales y la superficie luminal presenta cortas microvellosidades dispersas. El citoplasma contiene gran cantidad de mitocondrias, sobre todo en las interdigitaciones laterales y los plegamientos basales, con orientación perpendicular a la membrana basal. Aparecen también numerosos lisosomas, aunque en menor cantidad que en los túbulos proximales.

BOOK'S COPICENTRO USAC / 2016

booksmedicos.org

Al igual que la porción recta, la porción contorneada carece de canales de agua y es casi impermeable para estas moléculas. En cambio, continúa la reabsorción de cloruro de sodio, con el consiguiente descenso de la osmolaridad del líquido tubular.

Conductos colectores

Los conductos colectores comienzan en la parte externa de la corteza y transcurren hacia la médula por los radios medulares, donde cada conducto colector recibe aferentes de numerosas nefronas a través de túbulos de conexión cortos o largos. En la parte externa de la médula no se reciben aferentes, mientras que los conductos colectores de la porción interna de la médula se juntan con otros conductos colectores. La última porción, el **conducto papilar** (Fig. 20-21), recorre la papila y desemboca en el *área cribosa*, donde las desembocaduras pueden verse con una lupa.

Las células de la pared de los conductos colectores son cúbicas y poseen un núcleo redondo de ubicación central. La superficie apical *a menudo forma una prominencia convexa característica en la luz* ("adoquinado") (Figs. 20-14 y 20-20). Existen dos tipos celulares, de los cuales las **células principales** (células claras) aparecen en mayor número y presentan citoplasma muy claro; entre ellas, se encuentra una cantidad menor de **células intercalares** (células oscuras), con citoplasma más teñido. Ambos tipos celulares comienzan a aparecer ya en los túbulos de conexión, que constituyen la transición entre las dos porciones de origen embriológico diferente. Las células intercalares disminuyen en número hacia la médula y desaparecen por completo en la zona medular interna.

Mediante microscopia electrónica, sólo se distinguen pequeñas interdigitaciones basolaterales (Fig. 20-22). Las células están unidas en la región lateral cercana a la luz mediante zonulae occludentes bien desarrolladas. El citoplasma de las células principales contiene escasa cantidad de los distintos orgánulos celulares, mientras que en las células intercalares se destaca la gran cantidad de mitocondrias.

La *concentración de la orina* tiene lugar en los conductos colectores, dado que allí la permeabilidad al agua es muy elevada como consecuencia de la presencia de canales acuosos compuestos por acuaporina 2. A diferencia de la acuaporina 1 (que se encuentra en los túbulos proximales y en la rama descendente delgada del asa de Henle de las nefronas yuxtamedulares), la cantidad de **acuaporina 2** es regulada por la **hormona antidiurética (ADH)** hipofisaria, por lo que esta hormona *controla la permeabilidad al agua de los conductos colectores* (véase ADH con

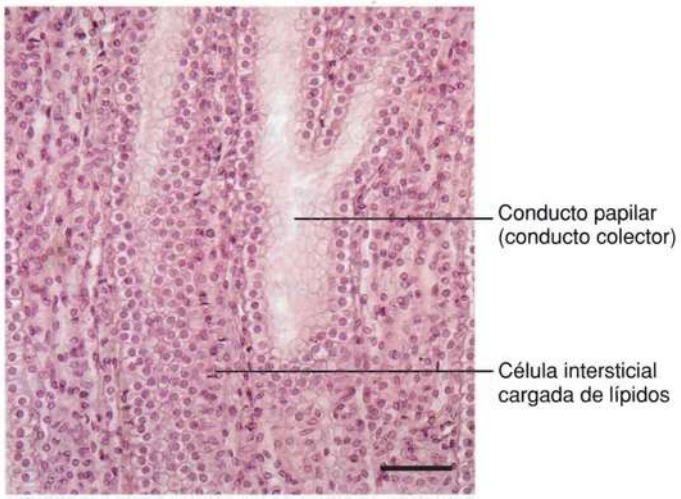

Fig. 20-21. Imagen con microscopio óptico de un **corte longitudinal a través de la médula renal justo por encima de la papila**. Nótense los característicos núcleos "atravesados" en las **células intersticiales cargadas de lípidos**, semejantes a los peldaños de una escalera. Corte teñido con hematoxilina-eosina. ×190. Barra: 50 µm.

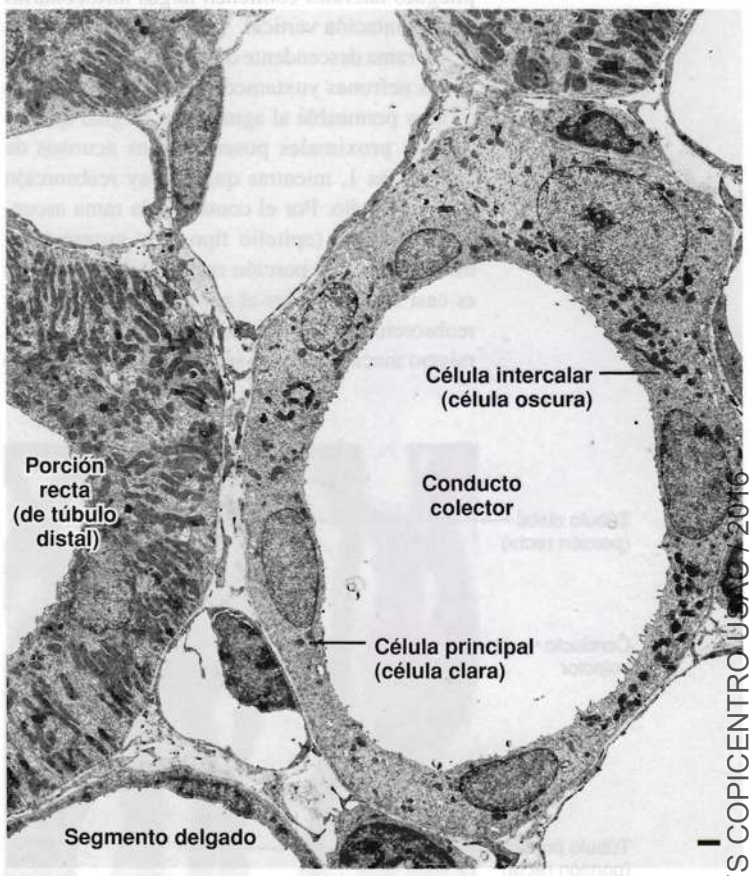

Fig. 20-22. Imagen de una parte de un **corte transversal de la zona externa de la médula renal**, captada con microscopio electrónico de transmisión. ×3000. Barra: 2 µm. (Cedido por S.-O. Bohman).

BOOK'S COPICENTRO USAO 2016

booksmedicos.org

mayor detalle en el Capítulo 21). La acuaporina 2 se encuentra en las células principales de los conductos colectores y se ubica en la superficie luminal del plasmalema y en la membrana de las vesículas citoplasmáticas apicales. La ADH se une a receptores específicos de ADH acoplados a proteína G sobre la membrana celular basal de las células principales. La unión produce aumento de AMP cíclico en el citoplasma, lo cual favorece la fusión de las vesículas citoplasmáticas con la membrana celular luminal, por lo que se incorpora un número mayor de canales de agua en la forma de acuaporina 2. Si hay concentración elevada de ADH en la sangre, los conductos colectores son muy permeables al agua, mientras que en ausencia de ADH son casi impermeables, debido a que los canales de agua vuelven a eliminarse de la membrana celular luminal, con formación de vesículas de endocitosis que contienen las moléculas de acuaporina 2 en su membrana. Si el organismo necesita conservar agua, la hipófisis secreta gran cantidad de ADH, por lo que el líquido tubular se torna isoosmolar durante el pasaje por los conductos colectores corticales, mientras que en los conductos colectores medulares alcanza la misma osmolaridad que el intersticio de la punta de la papila, es decir, hasta 1400 mOsm/L, dado que la concentración ocurre por extracción de agua por ósmosis de la luz tubular hacia el intersticio.

La *dilución de la orina* ocurre cuando no hay ADH presente, por lo que los conductos colectores son casi impermeables al agua. Mediante la modificación de la secreción de ADH es posible regular la eliminación de agua entre unos 0,5 y 23 litros por día.

La *eliminación de sodio y potasio por la orina* es regulada casi en su totalidad en los conductos colectores corticales. El sodio se reabsorbe en forma activa en todas las partes del sistema de túbulos, salvo en la rama descendente delgada del asa de Henle. La eliminación final del sodio es regulada en los conductos colectores corticales por acción de la hormona corticosuprarrenal **aldosterona** sobre las células principales (véase el Capítulo 21). Los iones de sodio son bombeados hacia el líquido intersticial por una ATPasa de Na^+-K^+, y los iones sodio después se difunden hacia el interior de la célula desde la luz tubular a través de canales iónicos de sodio en la membrana celular luminal. El bombeo activo de iones sodio hacia el intersticio lleva una cantidad equivalente de iones potasio hacia el interior de la célula, que se difunden hacia la luz tubular a través de canales iónicos de potasio luminales, es decir, hay secreción neta de iones potasio hacia la luz tubular. La aldosterona aumenta la cantidad de ATPasa de Na^+-K^+ en la membrana celular basolateral y la cantidad de canales iónicos de sodio en la membrana luminal. Además, la estimulación con aldosterona incrementa el intercambio de iones sodio en la luz tubular por iones potasio e hidrogeniones, con lo que favorece la secreción de iones potasio y la orina se acidifica. De este modo, la aldosterona regula la eliminación de potasio y sodio por la orina. Al igual que otras hormonas esteroides, la aldosterona es capaz de atravesar el plasmalema hacia el interior de la célula, donde se une a un receptor intracelular localizado en el núcleo celular. Allí, la aldosterona actúa como factor de transcripción (véase el Capítulo 7, pág. 125) que conduce a la síntesis de nuevas proteínas, entre ellas, moléculas de ATPasa de Na^+-K^+ y canales iónicos de sodio. Como consecuencia del mecanismo de acción, hay un período de latencia de hasta 30 minutos antes de que se manifieste el efecto de la aldosterona sobre el transporte de sodio.

El **péptido natriurético atrial (ANP)** también ejerce efecto regulador sobre la eliminación de sodio en los conductos colectores corticales, dado que inhibe los canales iónicos de sodio en la membrana celular luminal de las células principales, lo cual causa mayor eliminación de sodio por la orina.

Aparato yuxtaglomerular

Como ya se mencionó, el túbulo distal (porción recta, la rama ascendente gruesa) se ubica cerca de "su propio" corpúsculo renal a nivel de la zona situada entre las arteriolas aferente y eferente, donde forma la mácula densa (véanse las Figs. 20-5 y 20-7). El espacio entre las dos arteriolas y la mácula densa está ocupado por las *células mesangiales extraglomerulares que, junto con células especiales (células yuxtaglomerulares) en la porción contigua de la pared de la arteriola aferente y la mácula densa, forman el aparto yuxtaglomerular.*

Las **células yuxtaglomerulares (células JG)** aparecen en la pared de las arteriolas aferentes cuando ésta se acerca al glomérulo, dado que *las células musculares lisas de la túnica media se modifican gradualmente a células epitelioides redondeadas* grandes y claras (véanse las Figs. 20-5 y 20-14). El citoplasma de las células JG presenta gránulos que contienen la enzima **renina** o uno de sus precursores (véase la pág. 552). Además de estos gránulos, se distinguen un retículo endoplasmático rugoso y un aparato de Golgi bien desarrollados, lo cual concuerda con su función secretora de proteínas.

Las **células mesangiales extraglomerulares** se continúan con las mesangiales intraglomerulares, a las que se asemejan. Se desconoce su función.

BOOK'S COPICENTRO USAC / 2016

booksmedicos.org

La **mácula densa** está en contacto directo con las células mesangiales extraglomerulares y, en grado variable, con las células JG, dado que sólo las separa una lámina basal incompleta, a través de la cual las células de la mácula densa envían prolongaciones citoplasmáticas. Únicamente las células de la pared tubular orientadas hacia el mesangio y las células JG están especializadas y forman la mácula densa. Las células son cúbicas a cilíndricas bajas (véanse las Figs. 20-7 y 20-14) y a menudo presentan un núcleo ubicado en la región apical, con un aparato de Golgi situado entre el núcleo y la lámina basal.

La *función* del aparato yuxtaglomerular es la producción y secreción de **renina**, una enzima proteolítica que escinde la proteína plasmática **angiotensinógeno** a **angiotensina I**, la cual se transforma en **angiotensina II** por acción de la **enzima convertidora de angiotensina (ACE,** ***a**ngiotensin **c**onverting **e**nzyme*), ubicada en las células endoteliales. La conversión tiene lugar sobre todo durante el pasaje de la sangre por la circulación pulmonar, pero también ocurre en otros sitios del organismo. La angiotensina II es una de las *sustancias vasoconstrictoras más poderosas* que se conocen y a menudo se utilizan inhibidores de ACE en el tratamiento de la hipertensión. Ante cualquier descenso de la tensión arterial, aparecen rápidamente grandes cantidades de angiotensina II en la sangre, como consecuencia del aumento de secreción de renina en los riñones. La angiotensina II incrementa las presiones sistólica y diastólica por contracción de las arteriolas. Además, *la angiotensina II estimula la secreción de aldosterona por la corteza suprarrenal*, por lo que aumenta la reabsorción de cloruro de sodio en los conductos colectores corticales. De este modo, también se incrementa el volumen sanguíneo intravascular, lo cual es de gran importancia para mantener la tensión arterial durante períodos más prolongados. La angiotensina II puede estimular la ingesta y la retención de agua por estimulación del centro de la sed y de secreción de ADH por la hipófisis.

La angiotensina II es degradada con rapidez por una variedad de **angiotensinasas**, con formación de **angiotensina III**, que sólo se considera producto de degradación de angiotensina II, aunque estimula la tensión arterial y la producción de aldosterona en menor medida que la angiotensina II.

El mecanismo de acción de la angiotensina II tiene lugar a través de receptores acoplados a proteína G que aumentan la concentración intracelular de iones calcio con formación de IP_3, reacción catalizada por la fosfolipasa C (véase también el Capítulo 7, pág. 200).

En el mecanismo de liberación de renina por las células JG, intervienen varios elementos. A través del **mecanismo barorreceptor**, las propias células yuxtaglomerulares actúan como receptores de estiramiento que reaccionan ante un aumento de la tensión arterial y la consecuente presión intravascular en la arteriola aferente, lo cual inhibe la liberación de renina. También interviene el **mecanismo de la mácula densa** que regula la secreción de renina de acuerdo con la composición del líquido tubular en el túbulo distal, por lo que la disminución de la concentración de cloruro de sodio que refleja la concentración de sodio en la sangre implica un aumento de la liberación de renina. Además, otros factores tienen acción sobre la secreción de renina, de los cuales son de especial importancia la inervación simpática que estimula la secreción de renina (a través de receptores β_1-adrenérgicos) y la angiotensina II, que tiene efecto inhibidor sobre la secreción de renina.

Tejido intersticial

El tejido conectivo intersticial renal es muy escaso en la corteza, pero aparece en mayor cantidad en la médula, sobre todo en la parte interna.

En la *corteza*, el tejido intersticial ocupa las estrechas hendiduras entre los corpúsculos renales y los túbulos (véase la Fig. 20-6). La mayor parte de las células son fibroblastos, pero también hay células presentadoras de antígeno (células dendríticas y macrófagos). Es raro encontrar linfocitos en el riñón sano. Algunos fibroblastos de la corteza producen **eritropoyetina (EPO),** que estimula la eritropoyesis en la médula ósea (véase el Capítulo 10, pág. 248).

En la *médula* se encuentran los mismos tipos celulares que en la corteza, pero algunos de los fibroblastos de la zona medular interna están modificados y se denominan **células intersticiales cargadas de lípidos**. Los núcleos de estas células se caracterizan por ser "transversales" respecto del transcurso longitudinal de los túbulos, de modo que se asemejan a los peldaños de una escalera (véase la Fig. 20-21). Con microscopia electrónica, se observa que las células tienen forma irregular, con largas prolongaciones que establecen contacto mediante adhesiones focales con la lámina basal que rodea los túbulos y los vasos y con otras células intersticiales cargadas de lípidos. En el citoplasma se distinguen un retículo endoplasmático rugoso bien desarrollado y un complejo de Golgi, si bien son características las numerosas gotas de lípido (Fig. 20-23).

Las células intersticiales cargadas de lípido producen *lípidos que disminuyen la tensión arte-*

booksmedicos.org

BOOK'S COPICENTRO USAC / 2016

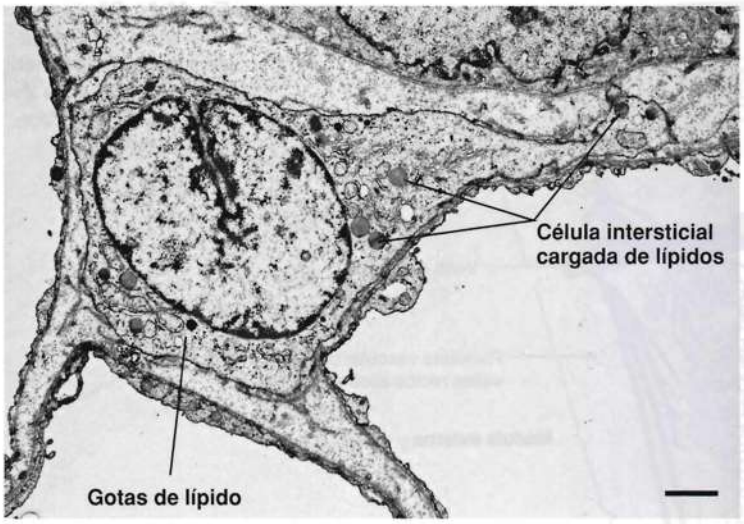

Fig. 20-23. Imagen de una **célula intersticial cargada de lípidos en la médula renal**, captada con microscopio electrónico de transmisión. Nótense las largas prolongaciones y las gotas de lípido en el citoplasma. ×7000. Barra: 1 µm. (Cedido por S.-O. Bohman).

rial, en especial **protaglandina E_2**, que favorecen la eliminación de iones sodio. Los fibroblastos de la corteza y la médula también sintetizan los componentes extracelulares del tejido intersticial, es decir, fibras colágenas y proteoglucanos; las células y la matriz extracelular actúan aquí como esqueleto rígido para los componentes del parénquima.

Irrigación sanguínea

Arterias. Cada riñón recibe directamente de la aorta una arteria renal que se divide en el hilio en 5 **arterias segmentarias**. Desde el punto de vista funcional, son *arterias terminales*, es decir, cada una irriga una zona del riñón sin presentar anastomosis importantes con las arterias vecinas. En consecuencia, si una de estas arterias queda ocluida, el segmento renal sufre necrosis con infarto hemorrágico. En el seno renal, las arterias segmentarias se ramifican para dar origen a las **arterias interlobulares** que emiten ramas hacia las estructuras sinusales y luego ingresan en el parénquima renal de las columnas renales, entre las pirámides. La arteria interlobular se ramifica en la base de cada pirámide para dar origen a varias **arterias arcuatas** que presentan un recorrido arqueado a lo largo de la base de la pirámide, es decir, cerca del límite corticomedular (Figs. 20-1, 20-4 y 20-24). Durante su recorrido, cada arteria arcuata emite **arterias interlobulillares** que ingresan en la corteza entre los radios medulares, es decir, penetran en el laberinto cortical entre dos radios medulares. Las arterias arcuatas no se anastomosan entre sí y terminan como arterias interlobulillares. Las arterias interlobulillares presentan un recorrido recto muy largo, dado que continúan hasta la cápsula renal y en su recorrido emiten numerosas **arteriolas aferentes** que irrigan los glomérulos de los corpúsculos renales.

El recorrido de las **arteriolas eferentes** *desde las nefronas corticales* es muy corto, y después se abren en una **red capilar peritubular** que irriga los túbulos contorneados proximales y distales circundantes en el laberinto cortical y los túbulos de los radios medulares, o sea, las porciones rectas de los túbulos distales y proximales y los conductos colectores corticales (véase la Fig. 20-2). Las arteriolas eferentes corticales tienen paredes finas, compuestas en condiciones normales por una única capa de células musculares lisas.

Las arteriolas eferentes de las *nefronas yuxtamedulares* son mucho más largas y transcurren todas hasta la profundidad de la médula. En el ser humano, estas arteriolas eferentes llegan hasta la médula desde los corpúsculos renales ubicados en la mitad interna de la corteza, por lo que no debe tomarse la denominación yuxtamedular en forma literal.

En la médula, cada arteriola eferente yuxtamedular se divide en un **ramillete vascular** en forma de cola de caballo, con hasta **25 vasos rectos descendentes**. En el recorrido descendente en la médula, los vasos rectos arteriales de la parte periférica de los ramilletes abandonan esta estructura y se abren en redes capilares. Debido a esta división gradual, los ramilletes vasculares desaparecen en la zona interna de la médula, pero algunos vasos rectos aislados llegan hasta la papila antes de formar una red capilar. En consecuencia, la arteriola eferente proporciona irrigación directa a todos los niveles del plexo capilar medular, por lo que las variaciones del flujo sanguíneo en la arteriola eferente influyen rápidamente sobre toda la médula. Así, todos los vasos rectos descendentes terminan en plexos capilares. La red capilar de la parte externa de la médula es de malla muy fina, mientras que en la zona interna es menos densa que en la corteza y las mallas se caracterizan por ser alargadas, similares a varas de trombones (véase la Fig. 20-24). La parte superior de los vasos rectos descendentes posee paredes con músculo liso bien desarrollado, mientras que en el resto del recorrido medular no hay células musculares. Los capilares de la corteza y la médula son de tipo fenestrado.

El *recorrido venoso* también es distinto en la corteza y la médula.

En la *corteza*, la mayoría de los capilares se vacían desde el plexo cortical directamente en las **venas interlobulillares**, que siguen las correspondientes arterias y terminan en las **venas arcuatas** que siguen a las arterias del mismo nombre. A diferencia de las arterias, las venas arcuatas presentan anastomosis entre sí. Las venas arcuatas drenan en las **venas interlobulares** que siguen a las arterias interlobulares y se unen para formar la **vena renal,** la cual desemboca en la vena cava inferior.

BOOK'S COPICENTRO USAC / 2016

booksmedicos.org

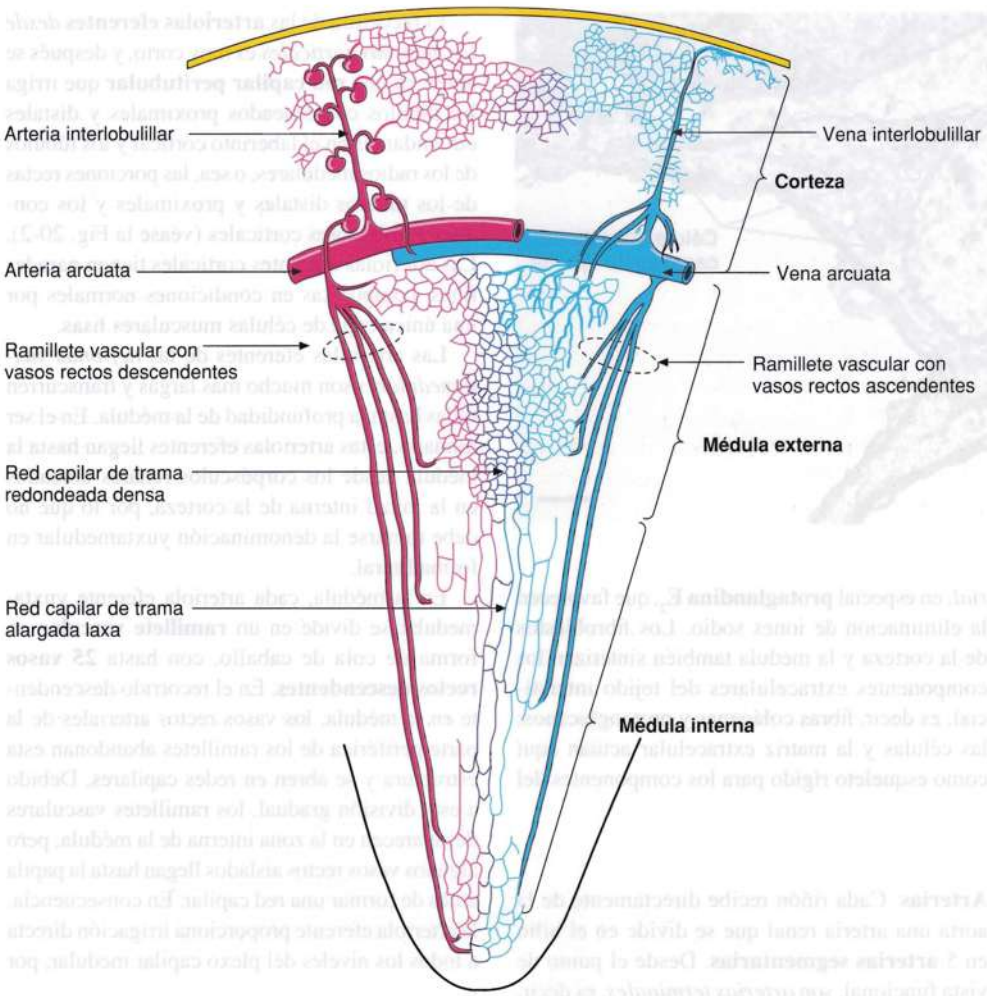

Fig. 20-24. Dibujo esquemático de la **irrigación sanguínea renal** (véase el texto para los detalles). (Según Fourman y Moffat).

El drenaje venoso de la *médula* se produce a través de los **vasos rectos ascendentes** que reciben sangre de las redes capilares en distintos niveles de la médula. Los vasos rectos se reúnen en grupos que forman parte de los ramilletes vasculares en la zona medular externa. Los vasos rectos ascendentes se vacían cerca del límite corticomedular en las venas arcuatas o en la última porción de las venas interlobulares. Durante el recorrido medular, los vasos rectos ascendentes y descendentes están en estrecho contacto entre sí y con las asas de Henle.

Vasos linfáticos

En el riñón, los vasos linfáticos acompañan el sistema arterial, ya que comienzan como capilares linfáticos ciegos en el tejido conectivo que rodea las arterias interlobulillares. También se encuentran vasos linfáticos en la cápsula y justo por debajo de ella. *No se han demostrado capilares linfáticos en la médula.*

Inervación

Las fibras nerviosas renales provienen sobre todo del plexo celíaco y son casi con exclusividad adrenérgicas, aunque el nervio vago también contribuye con fibras colinérgicas. Por lo general, las fibras nerviosas acompañan los vasos arteriales, a los que proveen de inervación adrenérgica. Salvo el aparato yuxtaglomerular, ni los glomérulos ni los túbulos reciben inervación alguna.

Vías urinarias

La orina pasa desde el área cribosa de las papilas a los **cálices menores** (véase la Fig. 20-1) y de allí a los **cálices mayores**, la **pelvis renal** y, a través del uréter, a la **vejiga**, desde donde se elimina por la **uretra**. Estas estructuras representan el sistema excretor extrarrenal *denominado vías urinarias excretoras en la anatomía macroscópica.*

BOOK'S COPICENTRO USAC / 2016

booksmedicos.org

Características histológicas de las vías urinarias

En líneas generales, las características histológicas de las vías urinarias son similares, salvo en la uretra. La pared se compone de tres capas: mucosa, muscular y adventicia. La vejiga y los uréteres están en parte revestidos por peritoneo. El espesor de la pared aumenta gradualmente en dirección de la vejiga.

Mucosa. La mucosa está revestida por **urotelio** que *sólo aparece en las vías urinarias excretoras* y suele denominarse *epitelio de transición*, con un espesor que aumenta desde 2-3 capas celulares en los cálices y la pelvis renal hasta 6-8 capas celulares en la vejiga. El aspecto del urotelio se modifica de acuerdo con el estado de contracción del órgano, dado que las células cambian su forma para adaptarse a una superficie variable. En estado contraído (véase la Fig. 6-8, pág. 170 y la Fig. 20-25), el urotelio se compone de varias capas de células, de las cuales las basales son cúbicas a cilíndricas. Por encima de ellas hay varias capas de células poliédricas, *reemplazadas en la parte luminal por una capa de grandes células redondeadas* ("**células en paraguas**") *con una nítida superficie luminal convexa*. Estas células presentan una condensación eosinófila hacia la luz, pero son muy claras. El núcleo es redondo u oval, y muchas de las células son binucleadas. Con la *dilatación del órgano* se distiende el epitelio, que se torna aplanado, y en particular se observa que las células de la capa más externa adquieren forma cúbica baja o plana. Con microscopia electrónica, se distingue que las células del estrato superficial tienen una capa de citoplasma con abundancia de filamentos justo por debajo de la membrana celular luminal, y se cree que esta capa corresponde a la condensación eosinófila que se detecta con microscopia óptica. Es más característica una *condensación del plasmalema luminal* con un espesor total de 12 nm, puesto que la condensación externa de la membrana trilaminar es mucho más gruesa que la interna, lo cual confiere a la membrana celular un aspecto asimétrico. Por las superficies laterales, las células están unidas mediante zonulae occludentes yuxtaluminales y al parecer sólo la porción luminal del plasmalema está engrosada

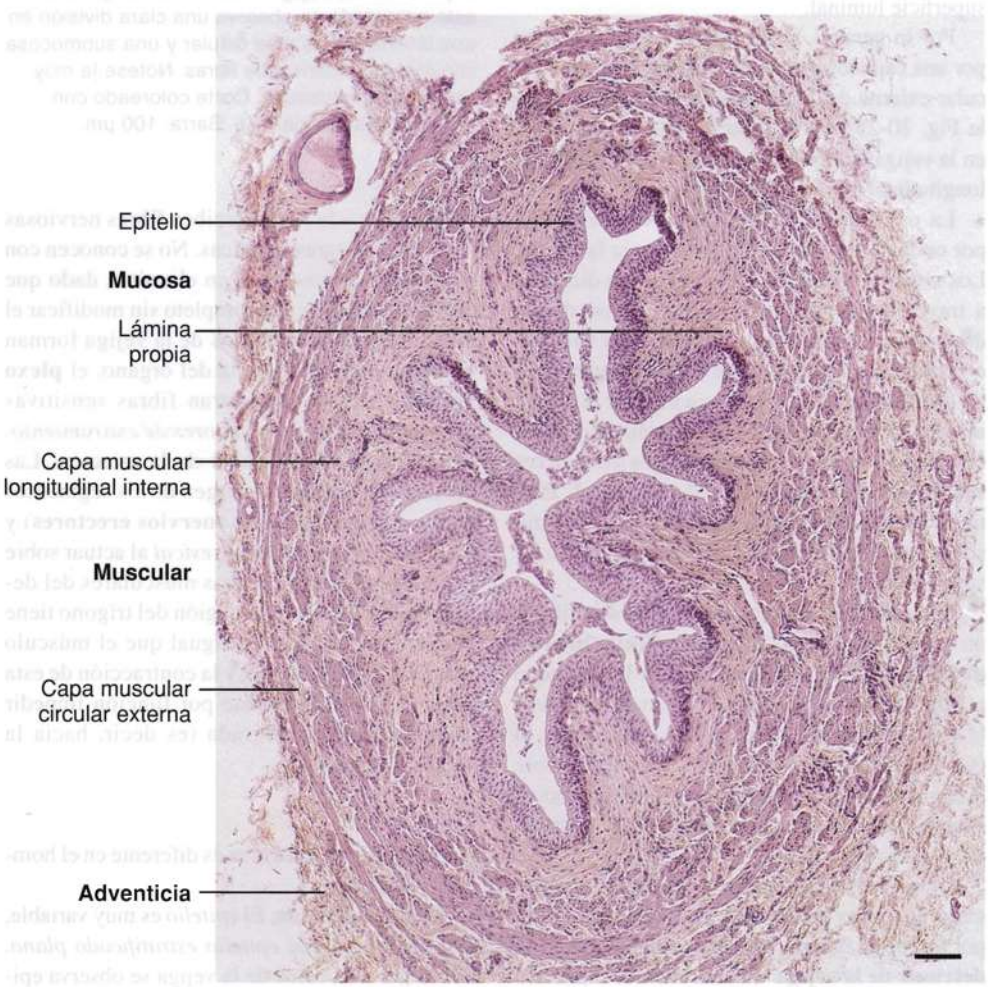

Fig. 20-25. Imagen con microscopio óptico de un corte transversal de la **parte superior del uréter**, donde falta la capa muscular longitudinal externa. Corte teñido con hematoxilina-eosina. ×60. Barra: 100 µm.

BOOK'S COPICENTRO USAC / 2016

booksmedicos.org

y es asimétrica; esto vale únicamente para partes del plasmalema, las **placas**, con un diámetro promedio de 0,4 µm engrosadas y asimétricas y de estructura que parece rígida, mientras que las zonas intermedias o "zonas de bisagra" presentan una membrana celular de aspecto normal y características flexibles. En la porción apical del citoplasma, se encuentran varias vesículas o invaginaciones alargadas limitadas por una membrana con igual aspecto que el plasmalema luminal. Cuando el epitelio se estira por la dilatación del órgano, se incorporan las vesículas luminales a la membrana superficial, por lo que contribuyen al aumento de la superficie.

El urotelio es *muy poco permeable*, por lo que la orina no sufre modificaciones de importancia durante el pasaje por las vías urinarias. La escasa permeabilidad se debe al plasmalema engrosado y las zonulae occludentes entre las células.

La **lámina propia** está compuesta por tejido conectivo colágeno denso.

La mucosa está muy plegada en estado contraído (véase la Fig. 20-25), pero con la dilatación del órgano desaparecen los pliegues, lo cual contribuye en gran medida al incremento de la superficie luminal.

Por lo general, la **muscular** está compuesta por una capa longitudinal interna y una capa circular externa de células musculares lisas (véase la Fig. 20-25). En la parte inferior del uréter y en la vejiga, también aparece una capa muscular longitudinal externa (Fig. 20-26).

La orina es transportada a través del uréter por ondas peristálticas dirigidas hacia la vejiga. Los uréteres continúan en un recorrido diagonal a través de la pared vesical en el sitio donde desembocan en la vejiga, sin que haya válvulas o esfínteres en la desembocadura del uréter. El recorrido diagonal contribuye a impedir el reflujo urinario desde la vejiga hacia los uréteres durante el vaciamiento de la vejiga, dado que los uréteres son comprimidos por el músculo vesical. Esto tiene gran importancia, puesto que el reflujo suele causar infecciones en las vías urinarias superiores.

En la zona del trígono vesical suele describirse un esfínter interno, el "**músculo esfínter interno de la uretra**", de tejido musculatur liso, aunque por la anatomía o la histología no se demostró la presencia de un esfínter bien definido en el cuello vesical. Aún existen discrepancias sobre este punto, pero alrededor del orificio interno de la uretra se encuentra una capa de fibras elásticas de disposición circular.

Durante el vaciamiento de la vejiga se contraen las capas musculares de la pared vesical, por lo que se denominan en conjunto "**músculo detrusor de la vejiga**" (lat. *detrudere*, expulsar).

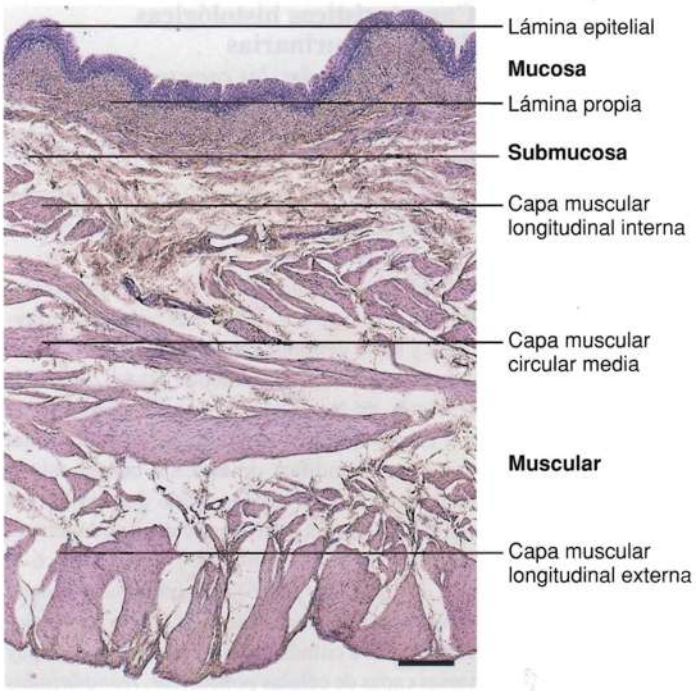

Fig. 20-26. Imagen con microscopio óptico de la **pared de la vejiga urinaria** de un gato. En este preparado se observa una clara división en una lámina propia más celular y una submucosa con más abundancia de fibras. Nótese la muy gruesa capa muscular. Corte coloreado con hematoxilina-eosina. ×75. Barra: 100 µm.

El uréter y la vejiga reciben fibras nerviosas simpáticas y parasimpáticas. No se conocen con exactitud sus funciones en el uréter, dado que pueden extirparse por completo sin modificar el peristaltismo. Los nervios de la vejiga forman un plexo en la adventicia del órgano, el **plexo vesical**. Allí se encuentran fibras sensitivas provenientes de los *receptores de estiramiento*, que inducen la necesidad de la micción. Las *fibras parasimpáticas* surgen de los segmentos sacros segundo y cuarto (**nervios erectores**) y *favorecen el vaciamiento vesical* al actuar sobre la contracción de las capas musculares del detrusor. El músculo de la región del trígono tiene inervación simpática, al igual que el músculo del conducto deferente ,y la contracción de esta zona en el hombre tiene por función impedir la eyaculación retrógrada (es decir, hacia la vejiga urinaria).

Uretra

La estructura de la **uretra** es diferente en el hombre y en la mujer.

Uretra femenina. El *epitelio* es muy variable, con predominio de *epitelio estratificado plano*. Por lo general, cerca de la vejiga se observa epi-

BOOK'S COPICENTRO USAC / 2016

booksmedicos.org

telio de transición (Fig. 20-27) y también algunas zonas de epitelio seudoestratificado o estratificado cilíndrico. A menudo se encuentran glándulas intraepiteliales de secreción mucosa, las **glándulas de Littré** (véase la Fig. 7-8, pág. 188).

La *lámina propia* se compone de tejido conectivo laxo y contiene plexos muy bien desarrollados, con venas de paredes finas. En consecuencia, por su estructura se asemeja al *cuerpo esponjoso* masculino (véase el Capítulo 22, en pene).

La mucosa está rodeada por una capa de *tejido muscular liso* longitudinal en su mayor parte, que sobre todo es una prolongación de la capa longitudinal externa del músculo liso vesical. En la primera porción, estas fibras transcurren en sentido casi transversal al recorrido de la uretra, y estas fibras transversales ejercen acción de esfínter involuntario. La capa de músculo liso está rodeada por un esfínter de músculo estriado en el diafragma urogenital, el **músculo esfínter externo de la uretra**, bajo control consciente.

Falta una adventicia verdadera, dado que la capa de tejido conectivo de la vagina actúa como tal.

Uretra masculina. Desde el punto de vista anatómico, la uretra masculina está dividida en tres partes: la *uretra prostática* que recorre la próstata, la *uretra membranosa* que atraviesa el diafragma urogenital y la *uretra esponjosa* que recorre el cuerpo esponjoso y el glande del pene.

En su transcurso a través de la próstata, la **uretra prostática** recibe las desembocaduras de los conductos excretores de las glándulas prostáticas (véase la pág. 632). Además, en la pared posterior se encuentra una elevación con forma cónica, el **colículo seminal**. En el vértice del colículo seminal, desemboca un pequeño divertículo ciego, el **utrículo prostático**. Los conductos eyaculadores desembocan a cada lado del utrículo prostático.

La uretra prostática está revestida por *urotelio*. La lámina propia se compone de tejido conectivo laxo y está muy vascularizada en la parte profunda. La mucosa está rodeada por una capa de *músculo liso* que es continuación de la capa muscular longitudinal externa de la vejiga. Esta prolongación del músculo detrusor forma asas en la parte superior de la uretra prostática, con recorrido casi transversal a la uretra, aunque después se continúa con una capa de tejido muscular casi exclusivamente longitudinal en el resto de la uretra prostática y en la uretra membranosa. Al igual que en la uretra femenina, esta prolongación del detrusor con las fibras transversales actúa como esfínter involuntario de la uretra, puesto que no se ha demostrado la presencia de un esfínter vesical circular en el cuello de la vejiga.

La **uretra membranosa** se extiende desde la próstata hasta el bulbo del pene, por lo que *recorre el diafragma urogenital*. El revestimiento epitelial es *seudoestratificado o estratificado cilíndrico*.

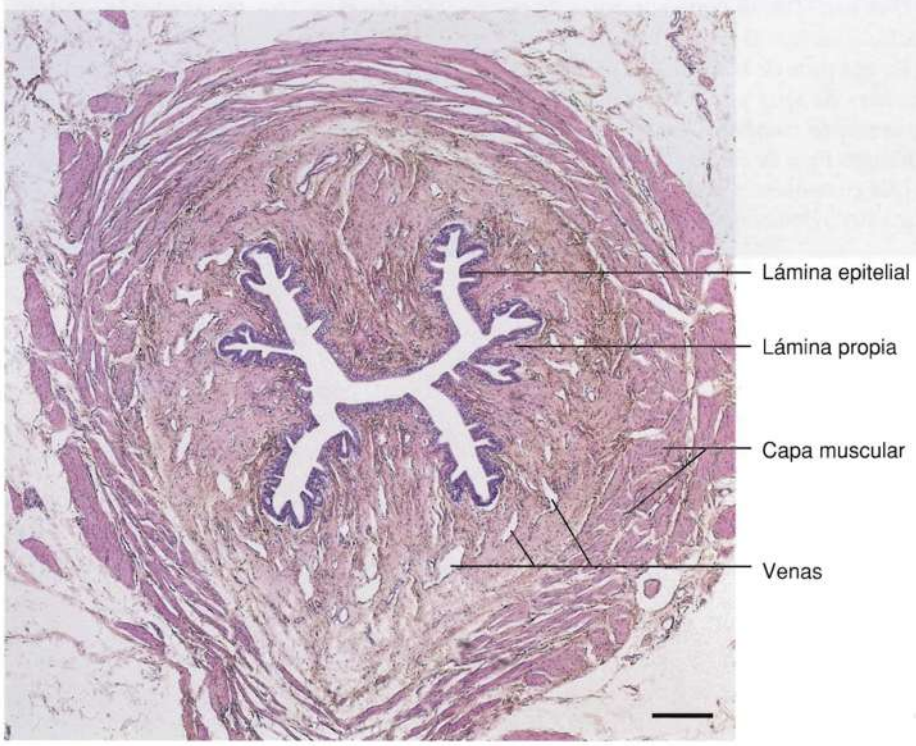

Fig. 20-27. Imagen con microscopio óptico de un **corte transversal de la uretra femenina**. Nótese el plexo venoso en la lámina propia. Corte teñido con hematoxilina-eosina. ×45. Barra: 200 µm.

BOOK'S COPICENTRO USAC / 2016

booksmedicos.org

Aquí, el músculo liso antes mencionado está revestido por fibras musculares estriadas del diafragma urogenital que forman el **músculo esfínter externo de la uretra**, con control voluntario.

La **uretra esponjosa** recorre el pene rodeada por el cuerpo esponjoso de la uretra. En el bulbo del pene se encuentra un ensanchamiento de la luz, que luego se estrecha hasta el glande del pene, donde la luz vuelve a ensancharse y forma la **fosa navicular**.

Al igual que en la uretra membranosa, el epitelio aquí es *seudoestratificado o estratificado cilíndrico* (véase la Fig. 22-56, pág. 635) *hasta la fosa navicular, donde el epitelio se modifica a epitelio estratificado plano*, que en la desembocadura externa se continúa con la epidermis. Dispersas por toda la uretra se encuentran glándulas intraepiteliales de secreción mucosa, las **glándulas de Littré**.

La mucosa de la uretra esponjosa está rodeada directamente por el cuerpo esponjoso de la uretra, como se describe en el Capítulo 22. Por lo tanto, no hay capa muscular.

Cuestionario sobre sistema urinario

1. Mencione los diferentes componentes de una nefrona.
2. ¿En qué parte del riñón se encuentran los corpúsculos renales?
3. ¿Qué células forman la hoja visceral de la cápsula de Bowman?
4. ¿Qué ocurre con la arteriola aferente cuando ingresa en el corpúsculo renal?
5. Describa la ultraestructura de un podocito.
6. Describa la ultraestructura de la barrera de filtración glomerular.
7. Describa el aspecto de un túbulo proximal en un preparado bien fijado, observado con microscopia óptica.
8. ¿Qué es la mácula densa? Descríbala con microscopia óptica.
9. ¿Qué partes de la porción tubular de la nefrona incluye el asa de Henle?
10. ¿En qué parte de la nefrona se encuentran canales de agua y cómo se denomina la proteína de membrana que representa los distintos tipos de canales de agua?
11. ¿Qué componentes intervienen en el aparato yuxtaglomerular?
12. ¿Qué células renales secretan renina y cómo se demuestra esto en forma experimental?
13. Mencione algunos mecanismos para la liberación de renina.
14. ¿Qué células renales secretan eritropoyetina?
15. ¿Cuál es el producto de secreción mejor caracterizado de las células intersticiales cargadas de lípidos y cuál es su función?
16. ¿Qué ocurre con una arteriola eferente de una nefrona cortical y una nefrona yuxtamedular, respectivamente (recorrido que incluye las venas arcuatas)?
17. ¿Qué componentes se incluyen en la denominación vías urinarias?
18. Describa el aspecto del urotelio que se observa con microscopia óptica cuando el órgano en que este tejido se encuentra está dilatado y contraído, respectivamente.
19. ¿Qué propiedad particular posee el plasmalema luminal de las células superficiales del urotelio?
20. ¿Cuál es la permeabilidad del urotelio?

BOOK'S COPICENTRO USAC / 2016

booksmedicos.org

CAPÍTULO 21

Sistema endocrino

"Nuestros hechos deben ser correctos. Nuestras teorías no necesitan serlo si nos permiten descubrir nuevos hechos importantes".

Selye

El **sistema endocrino** se compone de *células endocrinas aisladas, tejido endocrino* y *glándulas endocrinas*. Las glándulas endocrinas o de secreción interna se denominan también glándulas cerradas o **glándulas sin conductos**, es decir, glándulas sin conductos excretores. Los productos de secreción, las **hormonas** (gr. *hormon*, estimulante, de *hormaein*, poner en movimiento), son secretados a la sangre para poder actuar sobre otras células del organismo. El concepto de **hormona** puede definirse como *una sustancia química sintetizada por células (solitarias u organizadas en tejido u órganos endocrinos) y secretada al torrente sanguíneo para ser transportada a sitios más alejados, con el objeto de afectar la actividad de otras células.* Algunas hormonas, como la tiroidea, ejercen su acción sobre todas (o casi todas) las células del organismo, pero la mayoría de las hormonas afectan más algunos tejidos u órganos específicos que los demás. Se denomina **órgano diana** al *tejido u órgano afectado específicamente por una hormona,* y en correspondencia se designa **células diana** a las *células afectadas* por la hormona.

Por lo tanto, las hormonas son un subgrupo de moléculas de señal, y al igual que todas las demás moléculas de señal secretadas, ejercen su acción sobre otras células por fijación a receptores, sean unidos a membrana o intracelulares; en consecuencia, las hormonas pueden ser específicas para un único tipo celular o para algunos tipos celulares (véase también moléculas de señal y receptores, además de mecanismos de acción por unión de moléculas de señal a receptores en el Capítulo 7, pág. 197). El efecto de las hormonas no siempre es estimulante, dado que en algunos casos tiene *características inhibidoras*, por ejemplo, la acción de algunas de las hormonas liberadoras hipotalámicas.

Junto con el sistema nervioso, las glándulas endocrinas representan los dos grandes sistemas coordinadores del organismo. Existe una estrecha relación funcional entre ambos y, en algunos aspectos, el sistema endocrino actúa como "brazo de extensión" del sistema nervioso.

Las *glándulas endocrinas propiamente dichas* incluyen la **hipófisis**, la **glándula pineal**, la **glándula tiroides**, las **glándulas paratiroides**, el **páncreas**, las **glándulas suprarrenales**, los **ovarios** y los **testículos.** *En algunos de estos órganos, el tejido glandular endocrino sólo representa una parte del parénquima*, dado que también tienen otras funciones, además de la síntesis hormonal. Estas regiones endocrinas —*los islotes de Langerhans del páncreas* (véase el Capítulo 18, pág. 499), *los folículos y el cuerpo lúteo en los ovarios* (Capítulo 22, págs. 593 y 599) y *el tejido intersticial en los testículos* (Capítulo 22, pág. 623)— se describen junto con los órganos donde se encuentran. Lo mismo es válido para las funciones endocrinas de ciertos órganos no considerados tradicionalmente como glándulas endocrinas, por ejemplo, el *tracto gastrointestinal y los riñones*. Así, en el sistema enteroendocrino es característico encontrar células endocrinas aisladas. Por último, la *placenta* de la embarazada secreta diversas hormonas (véase el Capítulo 22, pág. 647).

Las glándulas endocrinas poseen una irrigación sanguínea muy abundante, lo cual es obvio por la necesidad de recibir las materias primas requeridas para sintetizar las hormonas y liberar sus secreciones a la sangre. Se sugiere remitirse al Capítulo 7, donde se analizan en detalle las características generales de las glándulas endocrinas, entre ellas, el almacenamiento, la secreción y la degradación de las hormonas.

Hipófisis

La **hipófisis** (gr. *hypo*, por debajo; *fyo*, crece) o **glándula pituitaria** (lat. *pituita*, moco) está fijada a la parte inferior del cerebro por medio del tallo hipofisario (Fig. 21-1). La hipófisis es ovalada al corte transversal y en promedio mide 12 × 8 mm. Pesa unos 0,5 g, algo menos en la mujer, con incrementos durante el embarazo que persisten después.

La hipófisis se ubica en la **silla turca**, una cavidad en el hueso esfenoides. Por arriba, la duramadre se extiende sobre la silla y forma el **diafragma de la silla**, que presenta un orificio en la parte media por el que pasa el tallo hipofisario.

BOOK'S COPICENTRO USAC / 2016

booksmedicos.org

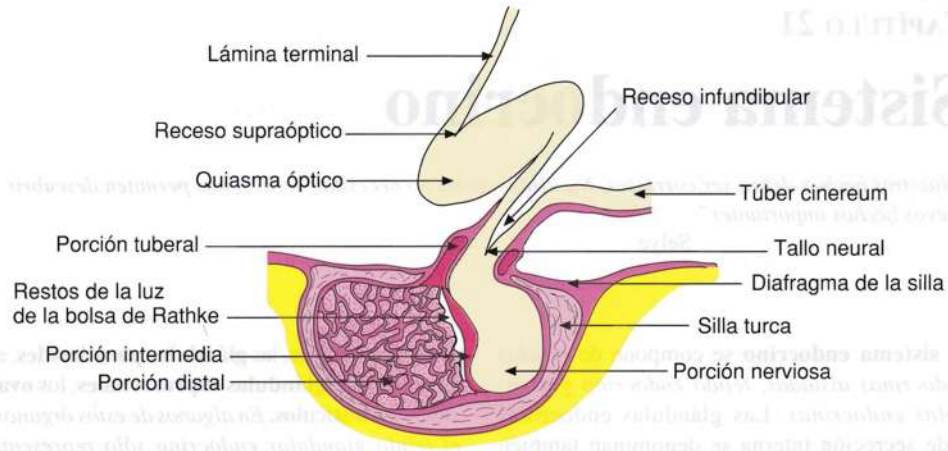

Fig. 21-1. Dibujo esquemático de un **corte sagital de la hipófisis y su entorno**. (Según Patten).

La silla turca está revestida por periostio, mientras que una delgada **cápsula de tejido conectivo** recubre la hipófisis. Entre el periostio y la cápsula, se encuentra una capa de tejido conectivo laxo con un denso plexo de venas de paredes delgadas que rodea toda la hipófisis como una red.

Desde el punto de vista macroscópico, la hipófisis se compone de una parte anterior o **adenohipófisis** (gr. *aden*, glándula), constituida por un parénquima glandular rojizo de consistencia blanda, y una parte posterior más pequeña o **porción nerviosa**, blanca y más firme (véase la Fig. 21-1). El tallo hipofisario está unido al **túber cinereum** (lat. *tuber*, engrosamiento) en la cara inferior del hipotálamo. A nivel de la unión con la hipófisis, la parte superior del tallo forma una pequeña elevación, la **eminencia media** (lat. *eminentia*, elevación). La porción nerviosa se continúa hacia arriba con el **tallo neural**, que representa la mayor parte del tallo hipofisario. La porción superior del tallo unida al túber cinereum tiene forma de embudo y se denomina **infundíbulo** (lat. *infundibulum*, embudo), y es la parte que corresponde a la eminencia media. No presenta diferencias histológicas con el resto del tallo neural. Una delgada lengüeta de tejido se extiende desde la adenohipófisis hacia arriba y rodea el tallo neural; se denomina **porción tuberal**. Entonces, el **tallo hipofisario** se compone del *tallo neural* y la *porción tuberal*. Además, justo por delante de la porción nerviosa es posible distinguir una estrecha banda de tejido adenohipofisario, la **porción intermedia**, separada en parte del resto de la adenohipófisis por una hendidura. En consecuencia, la **adenohipófisis** se compone de *porción tuberal*, *porción intermedia* y la parte restante, más grande, o *porción distal* (Fig. 21-2). La **neurohipófisis** comprende la *porción nerviosa* y el *tallo neural*.

Si se aplica tracción mecánica a la hipófisis, se separa en dos partes, una anterior y otra posterior, lo cual ha dado lugar a la clásica denominación de lóbulos anterior y posterior. El **lóbulo anterior** comprende la porción distal, mientras que el **lóbulo posterior** incluye la porción intermedia y la porción nerviosa, dado que estas dos porciones están tan unidas que la porción intermedia siempre acompaña a la porción nerviosa al ser traccionadas.

Histogénesis

La adenohipófisis y la neurohipófisis tienen características histológicas distintas, lo cual concuerda con su diferente origen embriológico. La *adenohipófisis* se desarrolla a partir de la **bolsa de Rathke** (Fig. 21-3), un divertículo *ectodérmico* del techo del estomodeo (boca primitiva), mientras que la *neurohipófisis* surge de un divertículo *neuroectodérmico*, el **infundíbulo**, del piso del diencéfalo. Los dos divertículos entran en contacto rápidamente y la bolsa de Rathke se separa del estomodeo. En cambio, el infundíbulo continúa comunicado con el diencéfalo, dado que la parte superior forma el tallo neural. La parte inferior se desarrolla a porción nerviosa, puesto que las células neuroepiteliales que allí se encuentran sufren activa proliferación y se diferencian en pituicitos (véase más adelante). Desde el diencéfalo parten fibras nerviosas hacia el tallo neural y la porción nerviosa.

La parte de la bolsa de Rathke que está en contacto con el primordio de neurohipófisis crece muy poco y se transforma en porción intermedia, mientras que las células de la pared anterior sufren activa proliferación y forman la porción distal. En

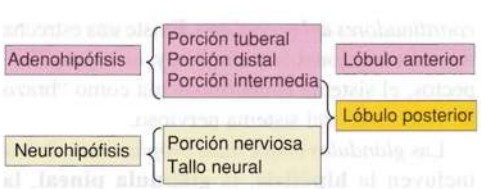

Fig. 21-2. Esquema de la **división de la hipófisis**.

BOOK'S COPICENTRO USAC / 2016

booksmedicos.org

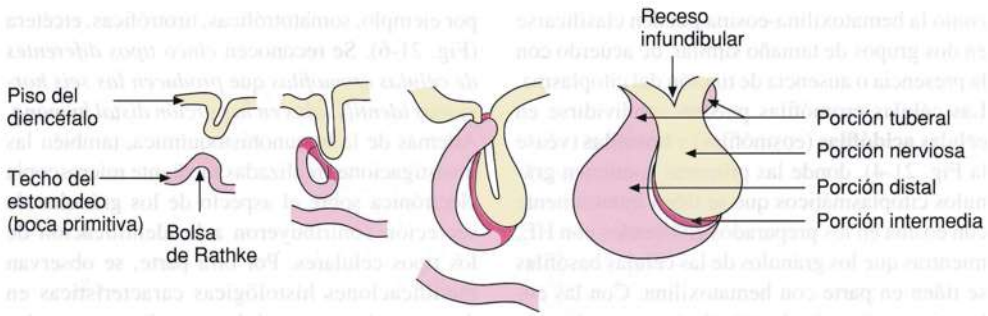

Fig. 21-3. Dibujos esquemáticos del **desarrollo de la hipófisis**. En el extremo derecho, se muestra la hipófisis totalmente desarrollada. (Según Andreasen).

algunas especies animales, la porción intermedia forma una zona bien definida en animales adultos, pero en los seres humanos sólo se encuentra en la vida fetal, y representa alrededor del 4% de la hipófisis. Involuciona poco después del nacimiento y si bien mediante métodos inmunohistoquímicos en la hipófisis adulta se ha demostrado la presencia de algunos grupos celulares dispersos pertenecientes al tipo de células de la porción intermedia cerca de la porción nerviosa (incluso con proyecciones hacia su interior), no se consideran de importancia fisiológica. La porción tuberal se origina por crecimiento de dos expansiones tisulares de la porción distal que proliferan cranealmente alrededor del tallo neural y se fusionan en la línea media, de modo que rodean el tallo neural como un tubo.

Persisten restos de la luz de la bolsa de Rathke, en especial en niños pequeños, y forman pequeñas vesículas llenas de coloide en el límite con la neurohipófisis, en la zona correspondiente a la porción intermedia previa. El coloide no tiene función conocida. En casi todos los adultos, puede demostrarse la presencia de restos de la porción de comunicación de la bolsa de Rathke con el estomodeo en la forma de la **hipófisis faríngea** humana, que no tiene ninguna importancia fisiológica cierta pero que, en algunos casos aislados, puede dar origen a tumores productores de hormona.

Porción distal

La porción distal (parte del lóbulo anterior) representa la mayor parte de la hipófisis (alrededor del 75%). Las células glandulares se disponen en cordones o cúmulos ubicados entre una red capilar con grandes luces irregulares y en estrecho contacto con ésta (Fig. 21-4). Es tradicional denominar *sinusoides* a estos capilares, aunque se demostró que son *capilares fenestrados* (véase también el Capítulo 15, pág. 370). El escaso tejido conectivo de la porción distal se compone sobre todo de una fina red de fibras reticulares que confieren rigidez a las células glandulares y las paredes de los capilares. Aquí llegan células de un tipo de sostén *epitelial*, las **células foliculoestrelladas (FS)**; por una parte, éstas conforman la pared de los pequeños quistes o folículos llenos de coloide (posiblemente, restos de la bolsa de Rathke) que se detectan en la zona cercana a la porción nerviosa, y por otra, aparecen como células estrelladas con largas prolongaciones unidas por nexos. Es posible que las células foliculoestrelladas tengan otras funciones, dado que producen IL-6, factor de crecimiento fibroblástico "básico" (bFGF) y factor de crecimiento endotelial vascular (VEFG). Las células foliculoestrelladas actúan por secreción paracrina inhibiendo las células secretoras de hormonas de la porción distal. Una pequeña parte (alrededor del 10-20%) de las células foliculoestrelladas expresan moléculas de MHC clase II, por lo que están relacionadas con las células dendríticas presentadoras de antígeno.

Tradicionalmente, las células glandulares de la porción distal se clasifican en **cromófilas** y **cromófobas**, dado que cuando se tiñen por métodos

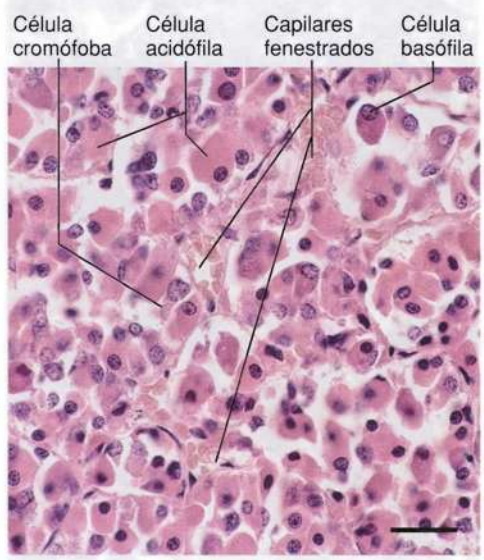

Fig. 21-4. Imagen con microscopio óptico de la **porción distal de una hipófisis humana**, teñida con hematoxilina-eosina. Se observa el predominio de células glandulares acidófilas y cromófobas, pero también algunas basófilas aisladas. Los grupos celulares están separados por sinusoides. ×440. Barra: 20 µm.

BOOK'S COPICENTRO USAC / 2016

booksmedicos.org

como la hematoxilina-eosina pueden clasificarse en dos grupos de tamaño similar, de acuerdo con la presencia o ausencia de tinción del citoplasma. Las células cromófilas pueden subdividirse en células **acidófilas** (eosinófilas) y **basófilas** (véase la Fig. 21-4), donde las primeras contienen gránulos citoplasmáticos que se tiñen intensamente con eosina en los preparados coloreados con HE, mientras que los gránulos de las células basófilas se tiñen en parte con hematoxilina. Con las coloraciones por métodos tricrómicos, por ejemplo Mallory-azán, las células acidófilas se tiñen de rojo y las basófilas, de azul (Fig. 21-5). Sobre la base de estas tinciones, la cantidad de las tres formas celulares constituye un *40% de células acidófilas, un 10% de basófilas* y *un 50% de cromófobas*. Se cree que las células cromófobas podrían incluir células cromófilas que han perdido su capacidad de tinción debido al vaciamiento de los gránulos citoplasmáticos.

Mediante métodos inmunohistoquímicos, es posible relacionar hormonas específicas con determinados tipos celulares. Esto conduce a una *nomenclatura funcional, en la cual los tipos celulares se denominan de acuerdo con la hormona secretada o el órgano diana estimulado*, por ejemplo, somatotróficas, tirotróficas, etcétera (Fig. 21-6). Se reconocen *cinco tipos diferentes de células cromófilas* que *producen las seis hormonas identificadas en la porción distal humana*. Además de la inmunohistoquímica, también las investigaciones realizadas mediante microscopia electrónica sobre el aspecto de los gránulos de secreción contribuyeron a la identificación de los tipos celulares. Por otra parte, se observan modificaciones histológicas características en determinados tipos celulares en diversas patologías, con aumento o disminución de la síntesis de ciertas hormonas hipofisarias. Estas variaciones histológicas también pueden inducirse en forma experimental y se deben a que las hormonas de los órganos diana actúan por retrocontrol negativo sobre las células de la hipófisis que producen las hormonas correspondientes (véase más detalles sobre retrocontrol en el Capítulo 7, pág. 195, y retrocontrol positivo, por ejemplo de LH y estrógenos, en el Capítulo 22, pág. 598).

Células acidófilas. Son células redondeadas y algo más pequeñas que las basófilas, y sus gránulos se tiñen intensamente con eosina. Se diferencian *dos tipos de células acidófilas: somatotrofas y lactotrofas*.

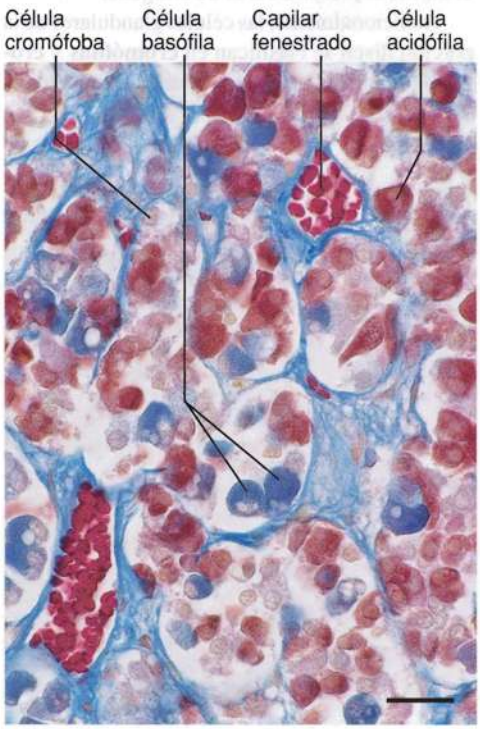

Fig. 21-5. Imagen con microscopio óptico de la **porción distal de una hipófisis humana** teñida por método tricrómico. Obsérvese la notable diferenciación entre las células basófilas y acidófilas con esta coloración (compárese con la Fig. 21-4). Tinción con azán. ×440. Barra: 20 µm.

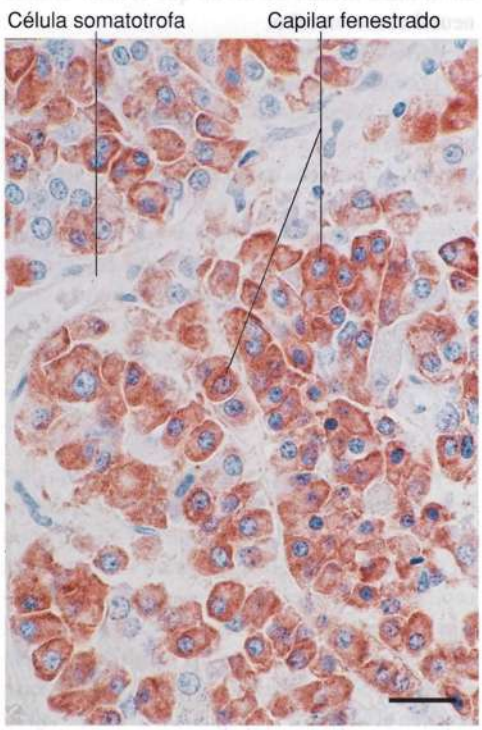

Fig. 21-6. Imagen con microscopio óptico de la **porción distal de una hipófisis humana**, con determinación inmunohistoquímica de las **células somatotrofas** (pardo rojizo) mediante anticuerpo contra hormona del crecimiento. ×440. Barra: 20 µm.

BOOK'S COPICENTRO USAC / 2016
booksmedicos.org

Las **células somatotrofas** (véase la Fig. 21-6) son las más frecuentes en la porción distal (alrededor del 50% del total de las células de la adenohipófisis). Con microscopia electrónica, se observa un número variable de gránulos de secreción electrodensos limitados por membrana, y un retículo endoplasmático rugoso y un aparato de Golgi de desarrollo moderado (véase la Fig. 7-15, pág. 194).

Las células somatotrofas sintetizan **somatotrofina** u **hormona del crecimiento (GH)** (ing. *growth hormone*), un polipéptido cuya principal función es estimular el crecimiento del organismo, pero que ejerce otras acciones adicionales. Muchos tejidos poseen receptores para la hormona del crecimiento, por lo que esta hormona ejerce allí efectos directos después de la autofosforilación, a través del receptor catalítico (véase también el Capítulo 7, pág. 200). El efecto de la somatotrofina durante el período de desarrollo se produce sobre el crecimiento longitudinal de los huesos, por un mecanismo directo e indirecto ejercido por el **factor de crecimiento símil insulina I (IGF-I)**, al principio denominado *somatomedina*. Así, la hormona del crecimiento estimula la síntesis de IGF-I en el hígado, desde donde actúa como hormona circulante. El *principal efecto de esta hormona sobre el crecimiento de los huesos en el período de desarrollo es la estimulación de los precursores de condrocitos en la zona de cartílago de reserva del disco epifisario*, que presentan diferenciación y proliferación, mientras que *el principal efecto del* IGF-I *es la estimulación de los condrocitos en las zonas de proliferación e hipertrofia* (véase también el Capítulo 12, págs. 280, 281).

La hormona del crecimiento también estimula el desarrollo del músculo estriado esquelético, dado que actúa sobre la diferenciación de las células satélite a células musculares (véase el Capítulo 13, pág. 303). La somatotrofina no tiene importancia en la vida fetal ni en los primeros meses posteriores al nacimiento, durante los cuales el desarrollo depende del IGF-II sintetizado por diversos tejidos, entre ellos el hígado, pero cuya producción es poco afectada por la hormona del crecimiento. Esta hormona también es importante después de finalizado el período de desarrollo debido a sus otros efectos, directos o mediados por IGF-I, sobre los metabolismos de las proteínas, los lípidos y los hidratos de carbono. Por ejemplo, la hormona del crecimiento tiene acción moduladora sobre los efectos de la insulina.

La liberación de la hormona de crecimiento *es regulada por dos hormonas hipotalámicas* por transporte axónico desde el hipotálamo hasta el sistema porta hipofisario (véase más adelante). La **hormona liberadora de hormona del crecimiento (GHRH)** (ing. ***g**rowth **h**ormone **r**eleasing **h**ormone*) estimula la secreción de GH, mientras que la **somatostatina** (hormona inhibidora de hormona del crecimiento, **SRIF,** ing. *somatotropin **r**elease **i**nhibiting **f**actor*) inhibe la secreción de GH. Además, la secreción de GH es estimulada por la hormona peptídica **ghrelina**, producida por la mucosa del estómago.

Las **células lactotrofas** (también denominadas mamotrofas) representan alrededor del 15% del total de las células de la adenohipófisis, pero su número muestra gran incremento durante el embarazo y el comienzo del período de lactancia. Con microscopia electrónica se observan escasos gránulos grandes en mujeres no embarazadas (y en hombres), pero el número y el tamaño de los gránulos aumenta junto con la cantidad de células, en relación con el embarazo y la lactancia.

Las células lactotrofas secretan **prolactina (PRL)**, un polipéptido cuya principal función es estimular las células de las glándulas mamarias para la síntesis y la secreción de leche (véase el Capítulo 23). En la hipófisis humana hay muy escasa prolactina, salvo en embarazadas o a lo largo de la lactancia, durante la cual las células lactotrofas sufren hipertrofia e hiperplasia; por esta razón, la hipófisis es más grande en mujeres que han dado a luz. La prolactina no tiene ninguna función fisiológica conocida en el hombre.

Trastornos de la producción de hormona del crecimiento

La carencia de hormona de crecimiento en niños produce **enanismo hipofisario**, mientras que el aumento de la secreción hormonal que se observa en tumores de células acidófilas causa **gigantismo** en los niños y **acromegalia** en los adultos (gr. *akros*, extremos; *megas*, grande; acromegalia, crecimiento de los extremos). En el adulto, esta patología se caracteriza por presentar mayor crecimiento de las manos, los pies, la mandíbula y las vísceras. La carencia de hormona de crecimiento en niños se trata con hormona de crecimiento humana sintetizada por tecnología genética con colibacterias. No es posible utilizar hormona de crecimiento de otras especies animales debido a la especificidad de especie.

BOOK'S COPICENTRO USAC / 2016

booksmedicos.org

La liberación de prolactina también está regulada por el hipotálamo. La secreción de prolactina es inhibida por la **dopamina (hormona liberadora de prolactina, PIH)**. No se ha identificado ninguna hormona hipotalámica liberadora de prolactina específica, pero la **hormona liberadora de tirotrofina (TRH)**, entre otras, puede estimular la liberación de prolactina.

Células basófilas. Son redondeadas y más grandes que las acidófilas, y tienen gránulos que *se tiñen ligeramente con hematoxilina* (véase la Fig. 21-4). En cambio, se tiñen con intensidad por el método de PAS, dado que las hormonas (o sus precursores) de los gránulos son todas glucoproteínas. En la actualidad, se considera que hay *tres tipos de células basófilas: tirotrofas, gonadotrofas y corticotrofas*.

Las **células tirotrofas** rara vez representan más del 10% de la población celular de la adenohipófisis. Con microscopia electrónica, se observa que tienen gránulos muy pequeños. Las células tirotrofas secretan **hormona estimulante de la tiroides (tirotrofina, TSH)**, una glucoproteína. La TSH estimula la síntesis y la secreción de las hormonas tiroideas triyodotironina y tiroxina (véase con más detalle en glándula tiroides, más adelante en este capítulo).

La liberación de TSH es estimulada por la **hormona liberadora de tirotrofina (TRH)**, pero es inhibida por retrocontrol del contenido de hormona tiroidea en la sangre.

Las **células gonadotrofas** representan alrededor del 10% de la población celular de la adenohipófisis y secretan **hormona foliculoestimulante (FSH)** y **hormona luteinizante (LH)**; ambas son glucoproteínas y se denominan *hormonas gonadotróficas* o *gonadotrofinas*, y son secretadas por el mismo tipo de células gonadotrofas. En la *mujer*, la **FSH** estimula el crecimiento de los folículos ováricos y la secreción de estrógenos, mientras que en el *hombre* estimula el epitelio seminífero del testículo (véase el Capítulo 22). En la *mujer*, la **LH** induce la maduración folicular, la secreción de estrógenos, la ovulación, la formación del cuerpo lúteo y la secreción de progesterona. En el *varón*, la hormona estimula las células intersticiales de Leydig del testículo para la producción de hormonas androgénicas (más detalles en el Capítulo 22). La liberación de FSH y LH es estimulada por la **hormona liberadora de gonadotrofina (GnRH)** proveniente del hipotálamo. La secreción de FSH es inhibida por **estrógenos** e **inhibina** producidos en los ovarios de la mujer (Capítulo 22, pág. 595) y por las células de Sertoli testiculares en el hombre (Capítulo 22, págs. 614, 615). En condiciones normales, en la mujer la LH es inhibida por el estrógeno en la sangre (retrocontrol negativo), pero cuando se asocian la ovulación y la concentración elevada de estrógenos en la sangre, los estrógenos *estimulan* la secreción de LH (retrocontrol positivo; Capítulo 22, pág. 598). En el hombre, la liberación de LH es inhibida por la testosterona en la sangre.

Las **células corticotrofas** representan el 15-20% de lapoblación celular de la adenohipófisis y secretan **hormona adrenocorticotrófica (corticotrofina, ACTH)**, un polipéptido. La ACTH estimula las zonas fasciculada y reticular de la corteza suprarrenal para la producción de corticosteroides (véase con mayor detalle en suprarrenales, más adelante en el capítulo).

La ACTH se forma por escisión postranscripcional de un precursor más grande, la **proopiomelanocortina (POMC),** sintetizada en las células corticotrofas para dar ACTH y una **β-lipotropina (β-LPH)**, ambos polipéptidos. Estas sustancias son secretadas por la célula, pero la β-LPH no tiene función conocida. La POMC es una glucoproteína, lo cual explica la tinción con PAS de las células corticotrofas. Parte de la β-LPH se degrada a β-endorfina, entre otras sustancias.

Células cromófobas. Como ya se mencionó, en la actualidad se acepta que las cromófobas son células acidófilas o basófilas en etapa inactiva después del vaciamiento de los gránulos y se cree que las células cromófilas atraviesan ciclos secretores repetidos. Por lo general, las células cromófobas son pequeñas y a menudo ligeramente acidófilas o basófilas.

Porción intermedia

Como se mencionó en histogénesis, *en el ser humano* la porción intermedia *sólo se encuentra en la vida fetal y un corto período posnatal*; después aparecen folículos dispersos, que se cree que son restos de la bolsa de Rathke. Los folículos contienen un líquido con abundancia de proteínas que no parece que tenga función alguna. En unas cuantas especies animales con porción intermedia bien desarrollada y en la vida fetal humana, se produce la **hormona estimulante de los melanocitos (melanotrofina. MSH)**, un polipéptido que se encuentra en tres formas: α-MSH, β-MSH y γ-MSH. Hasta la fecha, no se ha demostrado la presencia de β-MSH ni γ-MSH en hipófisis humanas (u otros mamíferos). La α-MSH se forma en la porción intermedia durante la vida fetal humana, pero en la edad adulta sólo se probó la existencia en la hipófisis de un precursor con escaso efecto estimulante de los melanocitos, y cantidades mínimas o nulas de α-MSH en la sangre circulante. Las muy escasas cantidades de α-MSH circulante no parece que tengan importancia fisiológica. Pero la MSH es producida por los propios melanocitos, y si bien la MSH no tiene función como hormona circu-

BOOK'S COPICENTRO USAC / 2016

booksmedicos.org

lante, es posible que estimule a los melanocitos por efecto paracrino o autocrino (véase también melanocitos en el Capítulo 17, pág. 441).

La *ACTH* tiene parte de su secuencia de aminoácidos en común con la MSH y, en consecuencia, posee *actividad estimulante de los melanocitos*. Esto se relaciona con que tanto la MSH como la ACTH derivan del precursor POMC que sólo sufre otras escisiones postraduccionales en las células de la porción intermedia, diferentes de las que ocurren en las células corticotrofas. Por consiguiente, se cree que el efecto estimulante de los melanocitos de la ACTH es la causa de la mayor pigmentación en los pacientes con enfermedad de Addison (insuficiencia corticosuprarrenal; véase con mayor detalle en suprarrenales, más adelante en el capítulo) como consecuencia del aumento de ACTH circulante que se detecta en estos pacientes.

Porción tuberal

La porción tuberal se compone de una delgada capa de células en la superficie del tallo neural (véase la Fig. 21-1). Las células se ordenan en cordones longitudinales entre los vasos o en folículos que contienen material con proteínas abundantes (véase la Fig. 21-8). La mayoría de las células son cromófobas, pero pueden hallarse células acidófilas y basófilas.

La porción tuberal *no tiene función endocrina conocida*, pero es interesante destacar que las células poseen receptores para la hormona melatonina sintetizada por la glándula pineal (véase más adelante en este capítulo).

Irrigación sanguínea de la hipófisis

La irrigación de la hipófisis no sólo cumple funciones de nutrición, también juega un papel fundamental en regular la función hipofisaria. La hipófisis recibe su irrigación sanguínea de las arterias hipofisarias superiores e inferiores que provienen de la arteria carótida interna (Fig. 21-7). Las arterias hipofisarias inferiores irrigan la porción nerviosa. Las arterias hipofisarias superiores irrigan primero la porción superior del tallo hipofisario, desde donde parten ramas hacia el tallo neural que forman una red capilar, el **plexo primario**. Desde este plexo primario en el tallo hipofisario, gran cantidad de **vénulas porta** transcurren hacia abajo por la porción tuberal (Fig. 21-8) para terminar en una **red capilar secundaria** en la porción distal. Desde aquí recibe la adenohipófisis la mayor parte de su irrigación sanguínea. Junto con tributarias menores provenientes de anastomosis en la porción nerviosa, la sangre drena en las venas hipofisarias que se vacían en el seno cavernoso. No hay drenaje venoso del tallo hipofisario, salvo los vasos porta. Asimismo, la porción nerviosa es drenada por venas hipofisarias que se vacían en el seno cavernoso.

Las vénulas porta constituyen el denominado **sistema porta hipofisario**, dado que están intercaladas entre dos redes capilares. El sistema

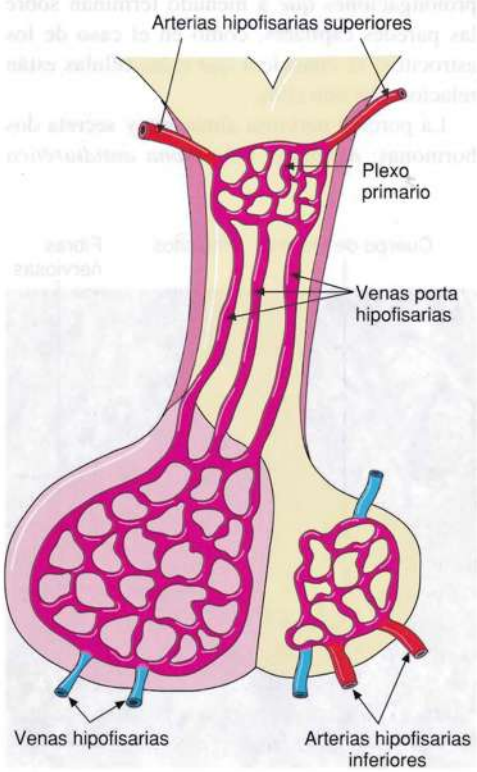

Fig. 21-7. Dibujo esquemático que muestra la **irrigación sanguínea de la hipófisis** (véase el texto para los detalles).

Fig. 21-8. Imagen con microscopio óptico de un **corte horizontal a través de la porción tuberal de una hipófisis humana**. Entre las vénulas porta de paredes delgadas, se observan grupos de células parenquimatosas epiteliales. Corte teñido con azán. ×110. Barra: 100 µm.

BOOK'S COPICENTRO USAC / 2016

booksmedicos.org

porta es *un eslabón muy importante en la regulación hipotalámica de la adenohipófisis*. Así, la actividad de la adenohipófisis es regulada en gran medida por centros hipotalámicos. Las neuronas hipotalámicas de estos centros sintetizan sustancias reguladoras que a través de los axones de las neuronas llegan a la porción superior del tallo neural correspondiente a la eminencia media. Estas *neuronas neuroendocrinas* liberan su secreción al espacio extracelular en el tallo neural. Las sustancias son captadas en el plexo capilar primario y transportadas con la sangre portal a la red capilar secundaria ("sinusoides") en la porción distal. *Allí, las sustancias estimulan o inhiben la síntesis y la liberación de hormonas por las células de la porción distal* (véase antes). La secreción de hormonas tróficas por la adenohipófisis hacia las demás glándulas endocrinas es regulada por retrocontrol negativo, por lo que un descenso de la concentración sanguínea de la hormona en el órgano diana induce aumento de la secreción de la correspondiente hormona trófica y viceversa (véase con más detalle en el Capítulo 7, pág. 197). En parte, este mecanismo de retrocontrol funciona a través del hipotálamo mediante las neuronas mencionadas, que son estimuladas para la liberación de mayor o menor cantidad de la sustancia reguladora a la sangre portal.

A esto se agrega que gran cantidad de estímulos físicos y psíquicos llegan al sistema nervioso central y afectan el hipotálamo, por lo que se estimulan o inhiben las neuronas que influyen sobre la adenohipófisis a través de la sangre portal. Un ejemplo de esto es la interrupción de la menstruación regular que puede aparecer como consecuencia del miedo al embarazo.

Se han identificado 6 sustancias hipotalámicas, que antes se denominaron factores de liberación, hormonas reguladoras u hormonas hipofisotropas. Salvo la dopamina (PIH), estas hormonas son péptidos de bajo peso molecular (por ejemplo, TRH es un tripéptido).

Neurohipófisis

La neurohipófisis incluye el tallo neural y la porción nerviosa (véase la Fig. 21-1). Está compuesta por células, los **pituicitos,** y fibras nerviosas amielínicas que provienen de las *neuronas neurosecretoras del hipotálamo*. Además, hay gran cantidad de capilares fenestrados. En los cortes histológicos se distinguen núcleos aislados de pituicitos en una red fibrilar abundante, dividida por los capilares (Fig. 21-9). Los cortes teñidos con métodos especiales muestran que la red fibrilar se compone de una mezcla de prolongaciones de pituicitos y finas fibras nerviosas amielínicas.

Las fibras representan el **tracto hipotalamohipofisario**, dado que los axones provienen de cuerpos de células nerviosas de los **núcleos supraóptico** y **paraventricular** del hipotálamo. El tracto hipotalamohipofisario transcurre por el tallo neural, donde algunas fibras terminan en la porción superior, cerca del plexo capilar primario, mientras que la mayor parte continúa hasta la porción nerviosa.

En el tallo neural, y en particular en la porción nerviosa, se observan pequeños cuerpos irregulares que se tiñen intensamente de violeta azulado, por ejemplo con el método de Mallory-azán, denominados **cuerpos de Herring** (véase la Fig. 21-9). Están compuestos por cúmulos de material de secreción en el axoplasma de las fibras nerviosas y se demuestran a lo largo del tracto de fibras (Fig. 21-10). Los cuerpos de las células nerviosas del hipotálamo también contienen gránulos de secreción con el mismo aspecto. Las dilataciones axónicas (que contienen gránulos de secreción) se ubican en la porción nerviosa, sobre la lámina basal de los capilares fenestrados. La secreción tiene lugar por exocitosis desencadenada por un potencial de acción.

Los **pituicitos** aparecen dispersos entre las fibras nerviosas. En los preparados comunes, sólo se distinguen los núcleos (véase la Fig. 21-9) redondos u ovales, con una fina red de cromatina. En los preparados sometidos a métodos de impregnación argéntica, se observa que los pituicitos tienen forma muy variable, con prolongaciones que a menudo terminan sobre las paredes capilares, como en el caso de los astrocitos; se considera que estas células están relacionadas con ellos.

La porción nerviosa almacena y secreta dos hormonas: *oxitocina* y *hormona antidiurética*

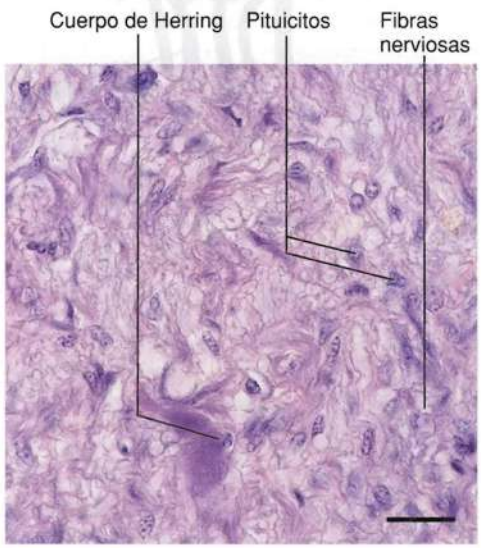

Fig. 21-9. Imagen con microscopio óptico de la **porción nerviosa de una hipófisis humana** teñida con método tricrómico. En la red fibrilar lila azulada de fibras nerviosas (amielínicas) se observan núcleos de pituicitos aislados y un cuerpo de Herring. Tinción con Mallory-azán. ×440. Barra: 20 µm.

booksmedicos.org
BOOKS MEDICENTRO USAC / 2016

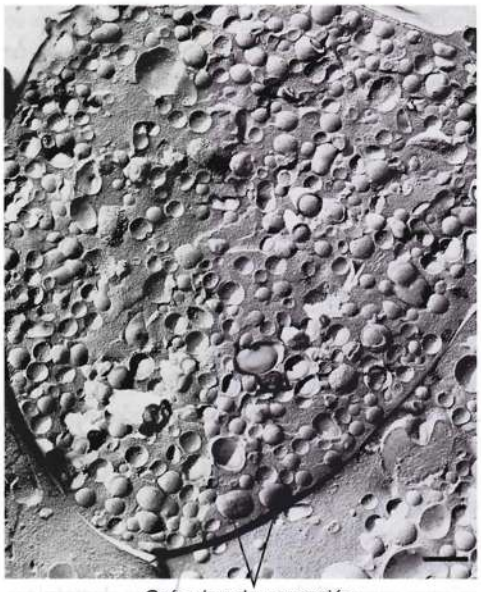

Fig. 21-10. Imagen obtenida por microscopio electrónico de transmisión de una réplica de un **preparado por congelación y fractura de la porción nerviosa de la hipófisis**. Se observa una terminación axónica con gran contenido de gránulos de secreción. ×30.000. Barra: 200 µm. (Cedido por N.A. Thorn y G. Dahl).

(ADH), ambas pequeños polipéptidos casi idénticos.

La **hormona antidiurética (ADH)** (o **vasopresina**) se forma sobre todo en el núcleo supraóptico, dado que es sintetizada como un precursor polipeptídico más largo que incluye la secuencia de la ADH y la de la denominada **neurofisina**. El precursor es llevado por transporte axónico hasta las terminaciones de las fibras y se escinde durante el transcurso del desplazamiento, por lo que en las terminaciones axónicas aparece ADH libre y neurofisina, que son liberadas por exocitosis y se demuestra su presencia en el torrente sanguíneo. La neurofisina no tiene función hormonal conocida.

En un principio se denominó vasopresina a la ADH, debido a su capacidad para elevar la tensión arterial por contracción del músculo liso en la pared de las arteriolas. La muy escasa producción endógena normal de la hormona es incapaz de afectar la tensión arterial, pero un súbito descenso de esta última, por ejemplo por una hemorragia, tiene un efecto estimulante muy intenso sobre la secreción de ADH.

Ante el incremento de la osmolaridad de los líquidos corporales, las células del núcleo supraóptico son estimuladas para la generación de potenciales de acción y se libera ADH de las terminaciones nerviosas de la porción nerviosa. En los riñones, la ADH causa un aumento de la cantidad de canales de agua en las membranas celulares de los conductos colectores, lo cual produce un notable incremento de la permeabilidad para el agua, y la orina se concentra por absorción osmótica de agua (véase también el Capítulo 20, pág. 550). El *mecanismo de acción* de la ADH ocurre a través de receptores acoplados a proteína G en los conductos colectores.

La **oxitocina** (gr. *oxys*, agudo o rápido; *tokos*, nacimiento) es producida sobre todo por las células del *núcleo paraventricular* y, al igual que para la ADH, tiene lugar a través de la síntesis de un precursor peptídico de mayor tamaño, que contiene una neurofisina muy similar a la del precursor de la ADH. También en este caso hay una escisión durante el transporte axónico, con formación de oxitocina libre y neurofisina en las terminaciones nerviosas, desde donde ambas son liberadas por exocitosis.

En la mujer, la oxitocina desencadena las *contracciones del útero grávido*, en especial en el período perinatal, cuando las células musculares lisas del útero presentan un elevado número de receptores de oxitocina como consecuencia de la acción de los estrógenos, por lo que son muy sensibles a la oxitocina (véase el Capítulo 22). Además, la oxitocina media el **reflejo de eyección** de la leche como reacción a la estimulación sensorial del pezón (véase el Capítulo 23). En la mama, la hormona estimula la *contracción de las células mioepiteliales* alrededor de los alvéolos glandulares y los conductos excretores.

En el hombre, es posible que la oxitocina tenga un efecto estimulante sobre la *contrac-*

Diabetes insípida

Ante la falta de secreción de ADH debida a un tumor cerebral, lesión hipotalámica o incluso sin razón aparente, se produce el trastorno **diabetes insípida** (lat. *diabetes*, lo que pasa; *insipidus*, sin sabor; es decir, orina no dulce, como en la diabetes mellitus). El paciente orina hasta 20 L de orina diluida por día (aunque por lo general no supera los 10 L) e ingiere una cantidad de líquido equivalente a causa de la sed. Es posible crear una condición similar en animales de experimentación mediante lesiones hipotalámicas que destruyen los núcleos neurosecretores. La diabetes insípida se trata con inyecciones de vasopresina o con un análogo de la hormona que se administra como comprimidos o por vía intranasal, mediante aerosol o gotas nasales. Así es posible mantener al paciente libre de síntomas, pero el pronóstico dependerá del trastorno de base.

BOOK'S COPICENTRO USAC / 2016

booksmedicos.org

ción del músculo liso del conducto deferente y la próstata.

No se conoce ninguna patología causada por la secreción inadecuada de oxitocina.

El *mecanismo de acción* de la oxitocina es por vía de receptores acoplados a proteína G en el miometrio y el tejido glandular mamario.

Glándula pineal

La **glándula pineal** (lat. *pinea*, piña) o **epífisis** es un órgano aplanado semejante a una piña unido al techo del tercer ventrículo (Fig. 21-11) y emite un pequeño ensanchamiento, el **receso pineal**, hacia el tallo de fijación de la glándula pineal. En el adulto, la glándula mide unos 8 mm de largo y unos 4 mm de espesor; pesa alrededor de 150 g.

Características histológicas de la glándula pineal

La glándula pineal está rodeada por piamadre como una cápsula de la que parten tabiques de tejido conectivo hacia el interior de la glándula y la dividen en lobulillos bien diferenciados. Por los tabiques llegan vasos y fibras nerviosas a la glándula. Los vasos forman una red capilar abundante compuesta en el ser humano por *capilares continuos*.

En la glándula pineal, predominan dos tipos celulares: los *pinealocitos* y las *células intersticiales*.

Pinealocitos. La mayor parte de las células parenquimatosas de la glándula pineal son pinealocitos que en los cortes histológicos comunes se observan como grandes células claras con núcleo redondeado (Fig. 21-12). Los pinealocitos poseen largas prolongaciones que a menudo terminan con ensanchamientos con forma de clava en estrecho contacto con el endotelio capilar. El citoplasma es algo basófilo.

Con microscopia electrónica (Fig. 21-13), se distinguen cantidades moderadas de retículo endoplasmático rugoso y escaso retículo endoplasmático liso. El aparato de Golgi no está muy definido y no se detectan gránulos de secreción, sino sólo vesículas de naturaleza inespecífica, algunas con interior electrodenso y gotas de lípido. Aparecen abundantes mitocondrias y numerosos haces de microtúbulos dispuestos en paralelo, sobre todo en las prolongaciones. Un rasgo ultraestructural poco común es la aparición de un tipo especial de orgánulo denominado **barra sináptica**, con las mismas características microscópicas electrónicas que las de los bastones de la retina (véase el Capítulo 24). A menudo, se encuentra gran cantidad de estos orgánulos como estructuras bastoniformes paralelas orientadas en dirección perpendicular a la superficie de las células.

Los pinealocitos producen la hormona **melatonina** (5-metoxi-N-acetiltriptamina), que es un derivado de la serotonina y se encuentra en la glándula pineal de los mamíferos.

Células intersticiales. La glándula humana contiene gran cantidad de células neuróglicas, denominadas células intersticiales, que mediante técnicas inmunohistoquímicas se identifican por su reacción positiva para GFAP (ing. ***glial fibrillary***

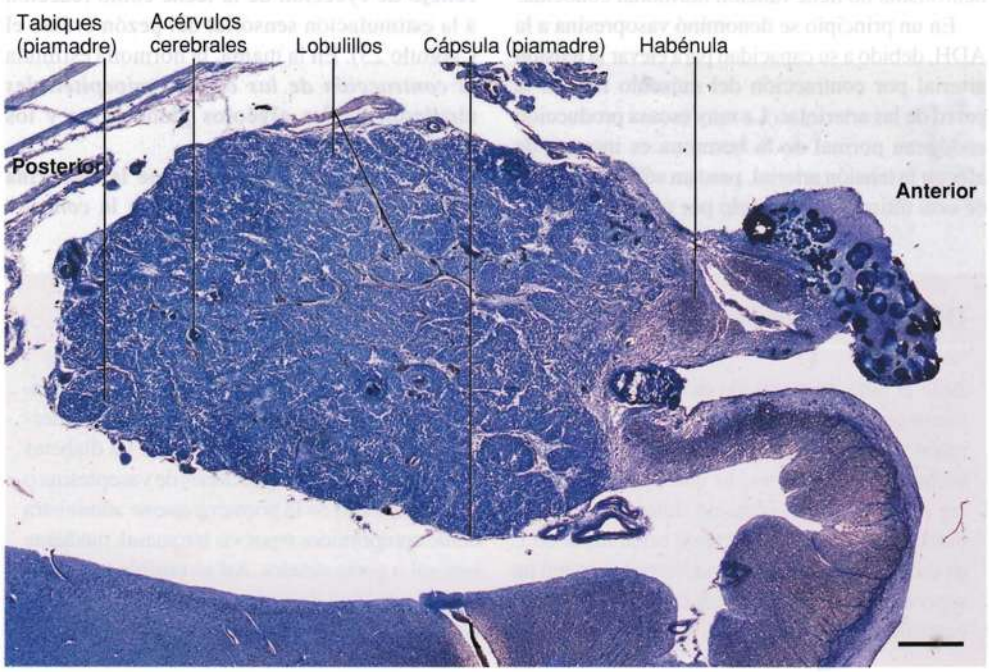

Fig. 21-11. Imagen con microscopio óptico de un **corte sagital de la glándula pineal**. Corte teñido con azul de toluidina. ×19. Barra: 500 µm. (Cedido por M. Møller).

BOOK'S COPICENTRO USAC / 2016

booksmedicos.org

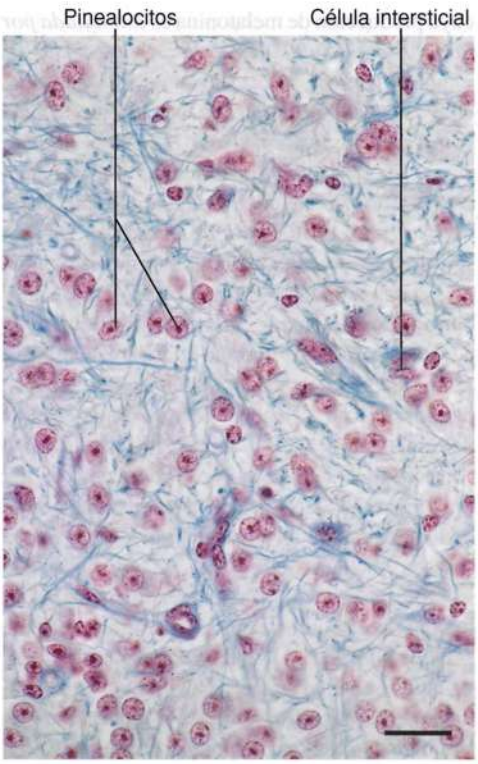

Fig. 21-12. Imagen con microscopio óptico de un corte de la **glándula pineal**. Corte teñido con azán. ×440. Barra: 20 µm. (Cedido por M. Møller).

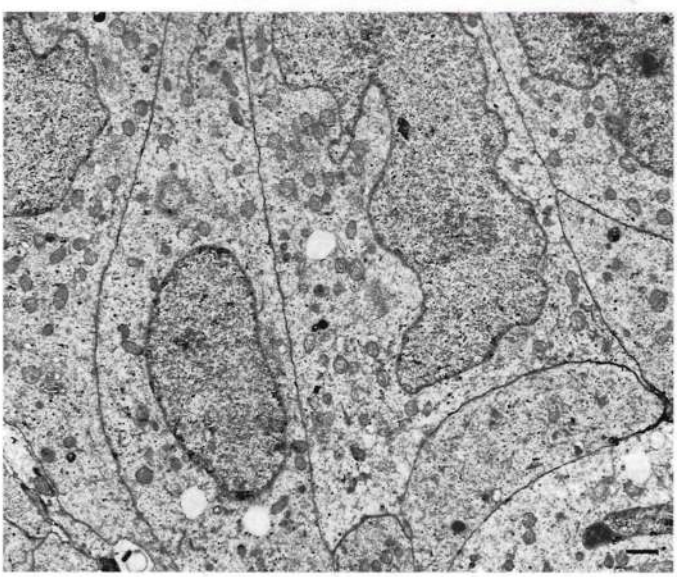

Fig. 21-13. Imagen de las **células del parénquima de la glándula pineal**, obtenida por microscopia electrónica de transmisión. Nótese la ausencia de gránulos de secreción en el citoplasma (los espacios claros son vacuolas que quedaron después de extraídos los lípidos). ×5000. Barra: 1 µm. (Cedido por M. Møller).

acidic protein; véase el Capítulo 14, pág. 331), por lo que están estrechamente relacionadas con los astrocitos fibrosos. Las células intersticiales se encuentran dispersas entre los pinealocitos o formando una cápsula interna con respecto a la cápsula de tejido leptomeníngeo. En los cortes histológicos comunes, las células intersticiales presentan núcleos más pequeños, más oscuros y más irregulares que los pinealocitos (véase la Fig. 21-12). En los cortes sometidos a impregnación argéntica, se observan clásicas prolongaciones citoplasmáticas y la ultraestructura corresponde a la de los astrocitos del sistema nervioso central. Las prolongaciones contienen los filamentos positivos para GFAP y a menudo terminan en prolongaciones pediculares que forman una especie de barrera entre los pinealocitos y espacios perivasculares bastante grandes alrededor de los capilares.

Los **acérvulos cerebrales** (lat. *acervulus*, pequeño cúmulo), arenisca o arenilla cerebral son concreciones (lat. *concrescere,* crecer juntos; condensación, formación de piedras) de calcio, que aparecen en la glándula pineal y aumentan con la edad (Fig. 21-14). En su mayor parte, están compuestos por cristales de hidroxiapatita que primero se depositan en el interior de los pinealocitos y luego son vaciados al espacio extracelular, donde se forman aglomeraciones de los cristales. En los acérvulos, a menudo se observan laminillas concéntricas. Mediante métodos histológicos, puede demostrarse la formación de concreciones calcáreas ya en los primeros años de vida en alrededor de la tercera parte de los casos estudiados y dan *imágenes positivas en las radiografías* obtenidas de glándulas pineales de pacientes a partir de los 10 años de vida. Mediante tomografía axial computarizada (CAT), es posible la identificación en alrededor del 30% de las personas de entre 10 y 20 años, y en el 80% del total de las personas mayores de 30 años. La calcificación de la glándula pineal ya *no* se considera un *fenómeno degenerativo*, sino más bien un fenómeno consecuente de la función normal de la glándula.

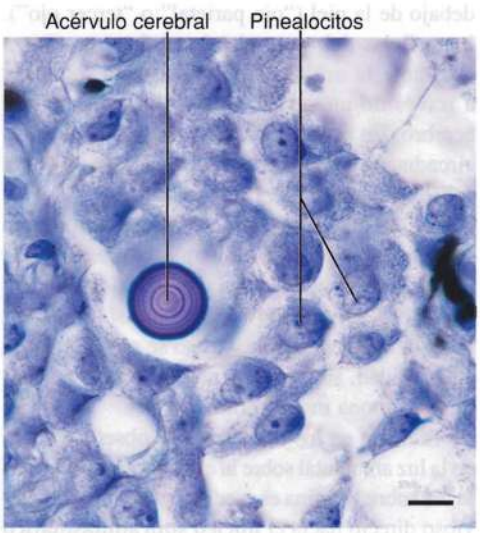

Fig. 21-14. Imagen con microscopio óptico de una **concreción calcárea (acérvulo cerebral) en la glándula pineal**. Corte teñido con azul de toluidina. ×660. Barra: 10 µm. (Cedido por M. Møller).

BOOK'S COPICENTRO USAC / 2016

booksmedicos.org

Inervación

La inervación principal de la glándula pineal de los mamíferos proviene de *fibras simpáticas posganglionares* cuyos cuerpos celulares se encuentran en el ganglio cervical superior. Las fibras siguen la arteria carótida interna y llegan a la glándula para formar a ambos lados el *nervio conario,* que penetra en la parte posterior de la glándula pineal, donde se ramifica. Las terminaciones axónicas liberan noradrenalina (y neuropéptido Y [NPY]), que actúa sobre los receptores β-adrenérgicos en las células parenquimatosas y las estimula para la producción de melatonina (véase más adelante). En primates, la glándula también recibe *fibras parasimpáticas* que establecen sinapsis con células ganglionares parasimpáticas en la sustancia glandular. También se demostró la presencia de receptores colinérgicos de tipos nicotínico y muscarínico en la glándula pineal.

La glándula pineal también recibe fibras nerviosas directamente desde el cerebro, a través del tallo de la glándula (inervación central). Algunas de estas fibras nerviosas provienen de la comisura posterior y forman parte de la vía óptica, por lo que es posible que la luz afecte la producción de hormona.

La inervación simpática es importante desde el punto de vista funcional, lo cual se manifiesta por la destrucción bilateral del ganglio cervical superior que interrumpe la secreción glandular de melatonina.

Histofisiología

En muchos vertebrados inferiores (p. ej., batracios y ofidios), la glándula pineal es un órgano sensible a la luz ubicado por fuera del cráneo, justo por debajo de la piel ("ojo parietal" o "tercer ojo"). Las células del ojo parietal son fotorreceptoras que, ante la acción de la luz, envían impulsos a través de un nervio (nervio pineal) hacia el cerebro. En muchos de estos animales, el ritmo circadiano se regula mediante la acción de la luz sobre el ojo parietal.

En los mamíferos, la epífisis ha perdido su función fotorreceptora (aunque la presencia de barras sinápticas evidencia su relación con células con esta función) y se ha transformado en una glándula endocrina. Como se mencionó con anterioridad, su principal producto de secreción es la hormona **melatonina**.

También en los mamíferos se observa acción de la luz ambiental sobre la epífisis. El estímulo de la luz sobre la retina es mediado por un tracto nervioso directo hacia el **núcleo supraquiasmático (SCN)** del hipotálamo, desde donde los impulsos se transmiten por un tracto multisináptico al tronco simpático y al ganglio cervical superior, y desde allí, a los nervios conarios de la glándula pineal, cuya producción de melatonina es *estimulada por la oscuridad* e *inhibida por la luz* a través de los impulsos nerviosos desde la retina. Así, la producción de melatonina es rítmica, en correspondencia con el ciclo diario normal de 24 horas con alternancia de luz y oscuridad denominado **ciclo** o **ritmo circadiano** (circadiano indica un ritmo biológico con un ciclo de alrededor de 24 horas). De esta forma, la concentración plasmática de melatonina es mayor a la noche, y la producción diaria es más elevada en el invierno. Si la persona es sometida a la acción de la luz durante la noche, disminuye la producción de melatonina en proporción con la exposición a la luz. Se demostró que el SCN del hipotálamo es el principal "**reloj interno**" o "**circadiano**" del cerebro y, en consecuencia, del organismo. El SCN contiene neuronas con actividad endógena de 24 horas debida a la presencia de determinados "**genes reloj**" en las células, que se expresan con ritmo circadiano. Sin embargo, la luz que incide en la retina puede influir sobre la actividad del SCN a través de las fibras nerviosas del nervio óptico, con acción alternante que proviene de la retina sincronizada o "fijada" para un ritmo de 24 horas correspondiente a la variación del día astronómico entre luz y oscuridad. El SCN transfiere el ritmo circadiano a la producción de melatonina por la epífisis, por lo que esta glándula se transforma en un regulador (secundario) de los ritmos circadianos biológicos, dado que mediante la secreción endocrina de melatonina la glándula induce la creación de procesos rítmicos en el organismo de acuerdo con la longitud real del día y de la noche.

Los *efectos de la melatonina* se ejercen por unión a **receptores de melatonina** en la membrana, que se demostró que están acoplados a proteína G.

Cuando niños con tumores destructores del parénquima normal de la epífisis en ocasiones entran en pubertad precoz, se debe a que estos tumores a veces producen gonadotrofinas (como la gonadotrofina coriónica; véase el Capítulo 22, pág. 647).

Se demostró que la melatonina puede tener efecto retardante (desplazamiento de fase) sobre el reloj interno del núcleo supraquiasmático a través de los receptores de melatonina demostrados en ese núcleo. Este efecto de la melatonina sobre el núcleo supraquiasmático implica que la melatonina puede inducir un ajuste del reloj interno, que puede adelantarse o retrasarse, por lo que se ha utilizado con éxito en el tratamiento de trastornos del sueño relacionados con el "jet-lag", cuando el organismo debe adaptarse a un ritmo circadiano alterado. También es posible tratar con melatonina los trastornos del sueño en personas ciegas, como consecuencia de la ausencia del ajuste del reloj

BOOK'S COPICENTRO USAC / 2016

booksmedicos.org

interno mediada por los impulsos desde la retina hacia el núcleo supraquiasmático.

La melatonina también puede afectar el sistema inmunológico, pero faltan evidencias para documentar este efecto.

Glándula tiroides

La **glándula tiroides** está ubicada en la base del cuello, a ambos lados de la parte inferior de la laringe y la parte superior de la tráquea. La estrecha relación con el cartílago tiroides (gr. *thyreos*, escudo con forma de puerta) dio el nombre a la glándula, que pesa unos 20 g en el adulto y está compuesto por **dos lóbulos laterales** unidos por un estrecho **istmo** ubicado por delante de la tráquea. Cada lóbulo lateral mide unos 5 cm de altura, y la mitad de ancho y espesor. El tamaño es muy variable entre individuos y suele ser algo más grande en la mujer. A menudo, se extiende un **lóbulo piramidal** por encima del istmo. La glándula presenta una coloración pardo-rojiza, y la consistencia es blanda.

Por su parte externa, la glándula tiroides está recubierta por una delgada capa de tejido conectivo (una parte de la fascia visceral del cuello), separada por tejido conectivo laxo de una capa de tejido conectivo denso unida al tejido glandular, que forma una cápsula fibrosa verdadera a su alrededor. La existencia de una cápsula de dos capas tiene importancia quirúrgica práctica, dado que, en consecuencia, es más fácil aislar la glándula durante la cirugía.

La función más conocida de la glándula tiroides es la secreción de las hormonas **tiroxina (T_4)** y **triyodotironina (T_3)**, que estimulan el metabolismo. Estas hormonas son sintetizadas por las *células foliculares*. La glándula tiroides también secreta la hormona **calcitonina**, que disminuye la concentración plasmática de calcio. La calcitonina es sintetizada por las *células C*.

Características histológicas de la glándula tiroides

En su mayor parte, la glándula tiroides se compone de quistes (gr. *kystis*, vejiga) denominados **folículos**, separados por escaso tejido conectivo

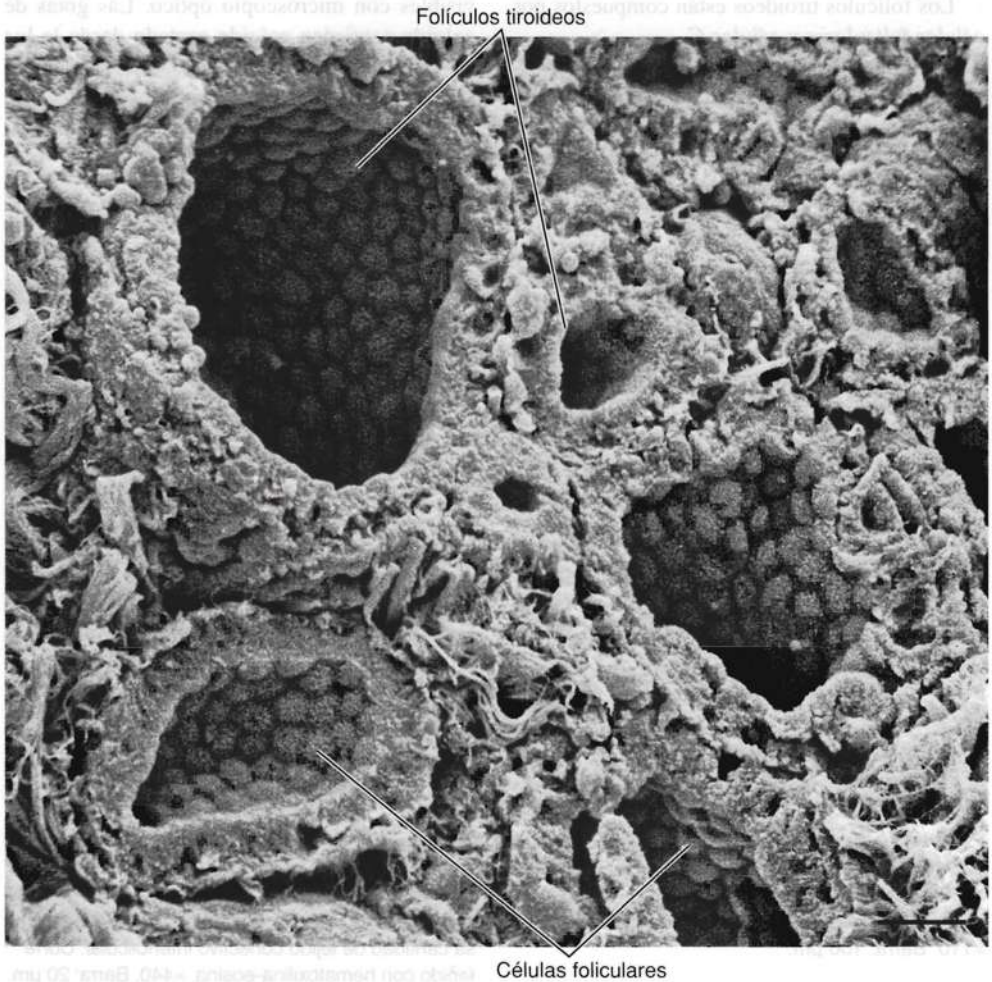

Fig. 21-15. Imagen obtenida con microscopio electrónico de barrido de un **preparado por congelación y fractura de la glándula tiroides**. Puede verse el interior de varios folículos fracturados de distintos tamaños separados por el tejido conectivo interfolicular. Se destaca el contorno de las células foliculares. ×1200. Barra: 10 µm. (Cedido por I. Chemnitz y P. Skaaring).

BOOK'S COPICENTRO USAC / 2016

booksmedicos.org

interfolicular (Fig. 21-15). Los folículos son la unidad estructural y funcional, y están compuestos por epitelio simple cúbico que rodea un espacio lleno de una sustancia viscosa, el **coloide** (Figs. 21-16 y 21-17). El tamaño de los folículos es variable, desde unos 50 µm hasta 1 mm de diámetro, por lo que los más grandes se ven a simple vista. Están rodeados por una delgada membrana basal, y el tejido conectivo intersticial forma un retículo a su alrededor. En el espacio interfolicular, se distinguen fibroblastos dispersos y delgadas fibras colágenas. Además, se observa una gran cantidad de capilares de tipo fenestrado, a menudo directamente sobre la lámina basal de los folículos.

El coloide es el producto de secreción de las células foliculares que se almacena fuera de la célula. En los cortes histológicos comunes teñidos con HE, el coloide es eosinófilo franco. Se tiñe con intensidad con la reacción de PAS dado que la **tiroglobulina**, el componente predominante del coloide, es una glucoproteína. La tiroglobulina contiene precursores de **tiroxina** y **triyodotironina** formados por *yodación y acoplamiento de a pares de restos de tirosina* en la cadena peptídica de la tiroglobulina.

Los folículos tiroideos están compuestos por *células foliculares* y *células C*.

Células foliculares. Por lo general son cúbicas, pero hay *notable variación de altura, de acuerdo con el estado funcional de la glándula*. Cuando la tiroides presenta una relativa inactividad, las células son casi planas (véase la Fig. 21-16), mientras que son cilíndricas altas en la glándula con gran actividad. Sin embargo, no es posible evaluar el estado funcional glandular sólo sobre la base de la altura del epitelio.

Todas las células foliculares limitan con la luz y poseen un núcleo redondo bastante claro (en las células foliculares aplanadas, el núcleo también es plano). El citoplasma presenta basofilia moderada y contiene vesículas apicales que se tiñen de modo similar al coloide de la luz folicular.

Con microscopia electrónica se observa un retículo endoplasmático rugoso bien desarrollado, sobre todo en posición basal y lateral con respecto al núcleo (véase la Fig. 7-16, pág. 195). El aparato de Golgi se localiza en posición supranuclear, mientras que las mitocondrias están dispersas por todo el citoplasma. En el citoplasma apical, se distinguen tres tipos de gránulos o vesículas, todas limitadas por membrana: 1) vesículas pequeñas, no muy electrodensas, con un diámetro de unos 200 nm, denominadas **gránulos subapicales**, y que contienen tiroglobulina para liberar en la luz folicular por exocitosis. 2) Vesículas más grandes, con un diámetro de hasta 4 µm, llamadas **gotas de coloide**, idénticas a las vesículas apicales visibles con microscopio óptico. Las gotas de coloide contienen coloide captado desde la luz por endocitosis. 3) Por último, se distinguen vesículas muy densas que son **lisosomas** primarios; a menudo se observan en proceso de fusión con las gotas de coloide.

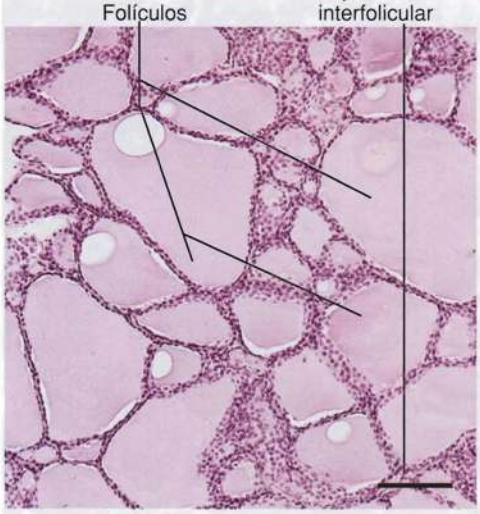

Fig. 21-16. Imagen con microscopio óptico de la **glándula tiroides**. Nótense los distintos tamaños de los folículos y el epitelio folicular muy bajo, casi plano. Corte teñido con hematoxilina-eosina. ×110. Barra: 100 µm.

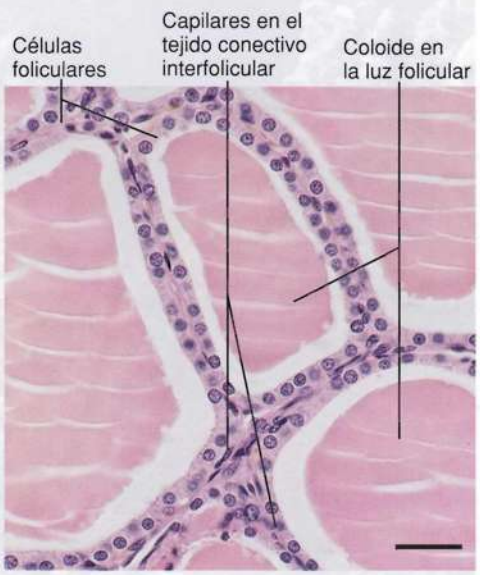

Fig. 21-17. Imagen con microscopio óptico de **glándula tiroides**. Nótese que aquí el epitelio folicular es simple cúbico (compárese con el epitelio simple plano de la Fig. 21-16). Obsérvese además la escasa cantidad de tejido conectivo interfolicular. Corte teñido con hematoxilina-eosina. ×440. Barra: 20 µm.

BOOK'S COPICENTRO USAC / 2016

booksmedicos.org

La superficie luminal posee microvellosidades cortas, y a menudo se observan **seudopodios** que rodean las gotas de coloide durante la endocitosis, sobre todo ante una fuerte estimulación de la glándula por TSH. En la superficie celular lateral es característico encontrar complejos de unión yuxtaluminales.

Las células foliculares sintetizan, almacenan y secretan las hormonas **triyodotironina (T_3)** y **tiroxina (tetrayodotironina, T_4)**, ambas formadas por dos restos yodados del aminoácido tirosina. El ciclo secretor de estas hormonas se caracteriza porque *la síntesis es parcialmente extracelular y el almacenamiento lo es en su totalidad, y tiene lugar en la luz folicular.*

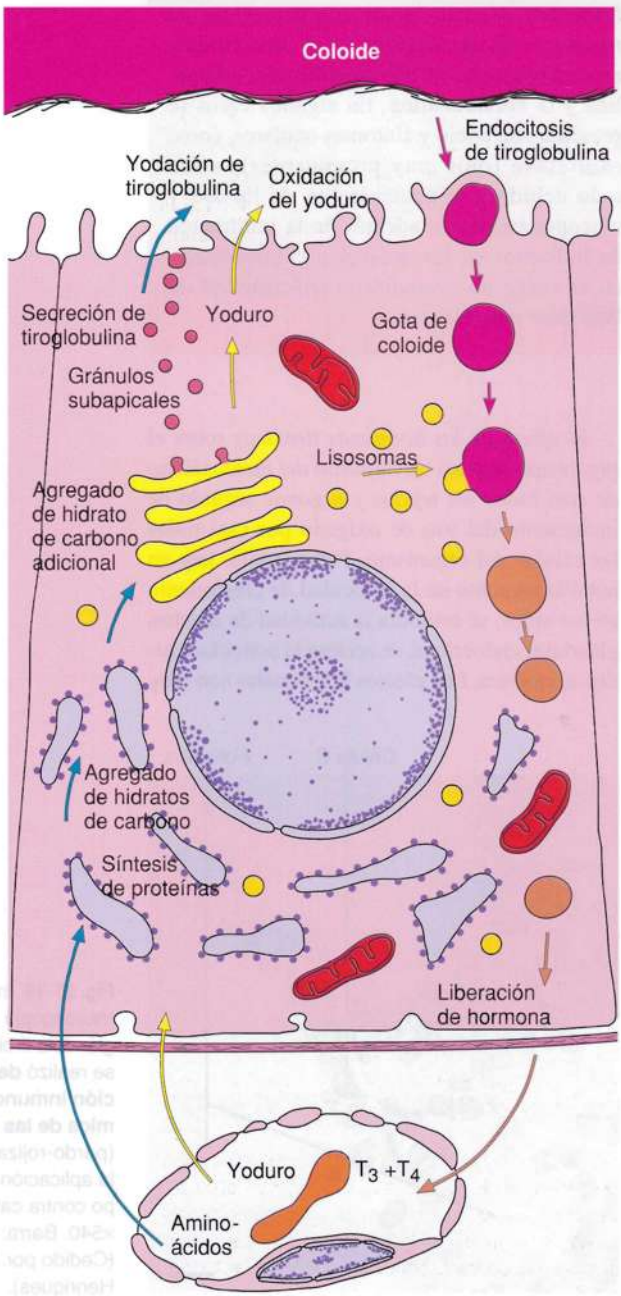

La *síntesis de tiroglobulina* ocurre en el retículo endoplasmático rugoso y en el aparato de Golgi. La tiroglobulina es una *glucoproteína* en la que alrededor del 3% de la proteína se compone de restos de tirosina, unos 100 por molécula. La parte proteica es sintetizada por el retículo endoplasmático rugoso, donde también se le adiciona parte de los hidratos de carbono (Fig. 21-18). En el aparato de Golgi se agrega el resto de los hidratos de carbono y el producto de secreción es liberado en los gránulos subapicales. La enzima **peroxidasa tiroidea** también es sintetizada en el retículo endoplasmático rugoso e incorporada a la membrana de las vesículas subapicales que, en consecuencia, transportan tiroglobulina y peroxidasa tiroidea. Los gránulos subapicales migran a la superficie celular apical y liberan la tiroglobulina a la luz folicular por exocitosis. La fusión de la membrana de los gránulos apicales con la membrana celular incorpora la peroxidasa tiroidea en la membrana celular apical.

La *yodación de la tiroglobulina* tiene lugar en la parte periférica de la luz folicular. La glándula tiroides es capaz de concentrar iones de yodo inorgánico (yoduro) del plasma por un mecanismo de transporte activo a través de la membrana celular basal. La captación ocurre por simporte con iones sodio y es mediada indirectamente por la ATPasa de Na^+-K^+, también localizada en el plasmalema basal. Los iones yodo migran a través de la célula y son liberados en la luz folicular desde la región celular apical, posiblemente a través de un canal de yoduro transmembrana. En la *luz folicular* cerca de la superficie celular apical, los iones yodo captados sufren primero una oxidación ($I \rightarrow I^0$) catalizada por la enzima **peroxidasa tiroidea** antes de ser incorporados en la tiroglobulina. Con esta incorporación, se yodan menos de 20 restos de tirosina en cada molécula de tiroglobulina por un proceso que también es catalizado por la peroxidasa tiroidea y tiene lugar en la luz folicular en estrecha relación con la superficie celular apical. Uno o dos átomos de yodo se fijan a un resto de tirosina, por lo que se forma MIT (ing. ***mo**noiodo**t**yrosine*) y DIT (ing. ***di**iodo**t**yrosine*). Las hormonas tiroideas se forman por acoplamiento de una MIT a una DIT (T_3) o de dos DIT entre sí (T_4). Este acoplamiento puede ocurrir cuando MIT y DIT están muy cercanas en la molécula de tiroglobulina. Después del acoplamiento, T_3 y T_4 permanecen en la molécula de tiroglobulina y se ubican en la luz del folículo.

Fig. 21-18. Dibujo esquemático que muestra el **ciclo de secreción en una célula folicular de la glándula tiroides** (véase el texto para los detalles).

BOOK'S COPICENTRO USAC / 2016

booksmedicos.org

Trastornos de la función tiroidea

Se denomina **bocio** al *aumento anormal de tamaño de la glándula tiroides*, que puede presentarse con función incrementada, normal o incluso disminuida. Por ejemplo, el bocio puede producirse por un contenido demasiado bajo de yodo en la dieta, característico de ciertas zonas geográficas. La disminución de la producción de hormona induce una estimulación por TSH que conduce a un aumento compensatorio de la glándula tiroides. El riesgo de bocio por falta de yodo y eventual mixedema (véase más adelante) justifica la adición de yodo a la sal de mesa. En el largo plazo, este tipo de bocio puede inducir la formación de nódulos en la glándula tiroides, que en ocasiones se transforma en bocio tirotóxico, con aumento de la producción hormonal (véase más adelante).

Ante una disminución prolongada de la función tiroidea aparece la patología **mixedema**, con trastornos cutáneos, caída de cabello, enlentecimiento de la actividad cerebral y manifiesta somnolencia. Si la producción hormonal está disminuida desde la vida fetal o la primera infancia (debido a escasa ingesta de yodo en la dieta de la madre o del lactante), se observa el trastorno denominado **cretinismo**, con enanismo y trastornos de la inteligencia.

Ante el incremento de la función tiroidea o **hipertiroidismo**, aumenta el metabolismo basal y se produce pérdida de peso, nerviosismo, incremento de la frecuencia cardíaca y temblores (en las manos y, sobre todo, en los dedos). En principio, el incremento de la frecuencia cardíaca no se debe al aumento del metabolismo, sino a que las hormonas tiroideas favorecen la aparición de mayor cantidad de receptores β-adrenérgicos en el corazón que, en consecuencia, es más sensible a la adrenalina y la noradrenalina. En algunos casos se presenta con bocio y síntomas oculares, como exoftalmia (ojos muy prominentes), sobre todo debido a la acumulación de lípidos y mucopolisacáridos, además de la infiltración de linfocitos en los músculos extraoculares, en un trastorno denominado **enfermedad de Basedow** o **de Graves**.

Como se mencionó, la *captación de coloide* tiene lugar por endocitosis, con formación de las gotas de coloide apicales que se fusionan con lisosomas primarios, cuyas enzimas después escinden T_3 y T_4. Las hormonas abandonan entonces la célula a través de la membrana celular basal y llegan al torrente sanguíneo. Se libera aproximadamente 20 veces más T_4 que T_3.

La mayor parte de la *regulación de la función tiroidea* es indirecta, por regulación de la secreción de **hormona estimulante de la tiroides (TSH)** desde la porción distal de la hipófisis. La concentración sanguínea de las hormonas tiroideas actúa sobre la liberación de TSH por la porción distal por retrocontrol negativo, mientras que es *menos notable* el efecto de las hormonas tiroideas sobre la liberación de **TRH** desde el hipotálamo hacia la sangre portal. Así, la disminución de la concentración plasmática de hormonas tiroideas induce mayor liberación de TSH y viceversa. El efecto de la TSH sobre la tiroides se traduce en la estimulación de todos los pasos del ciclo secretor, incluso la estimulación de la captación de coloide por macropinocitosis. El mecanismo de acción de la TSH incluye la unión con receptores acoplados a proteína G en el plasmalema de las células foliculares, lo cual activa la adenilato ciclasa y da por resultado un aumento de la concentración intracelular de AMP cíclico.

El efecto de las hormonas tiroideas sobre el organismo implica un *aumento del metabolismo de casi todos los tejidos y órganos* seguido de incremento del uso de oxígeno por casi todas las células del organismo. Por ejemplo, hay un notable aumento de la velocidad de crecimiento en los niños, se estimula la actividad de muchas glándulas endocrinas, se acelera la actividad cardíaca, etcétera. Los efectos hormonales son muy

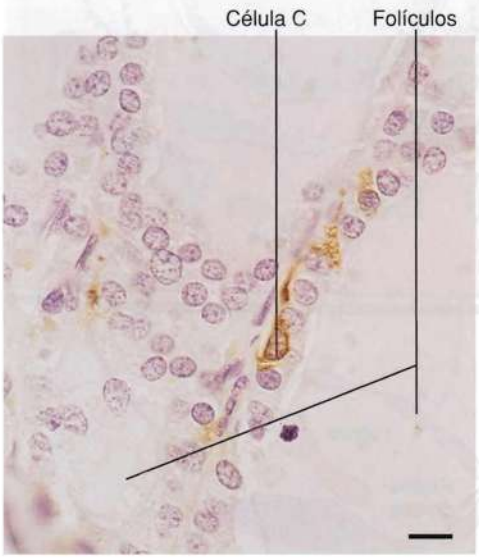

Fig. 21-19. Imagen con microscopio óptico de glándula tiroides, donde se realizó **determinación inmunohistoquímica de las células C** (pardo-rojizas) mediante la aplicación de anticuerpo contra calcitonina. ×540. Barra: 10 µm. (Cedido por. U.V. Henriques).

BOOK'S COPICENTRO USAC / 2016

booksmedicos.org

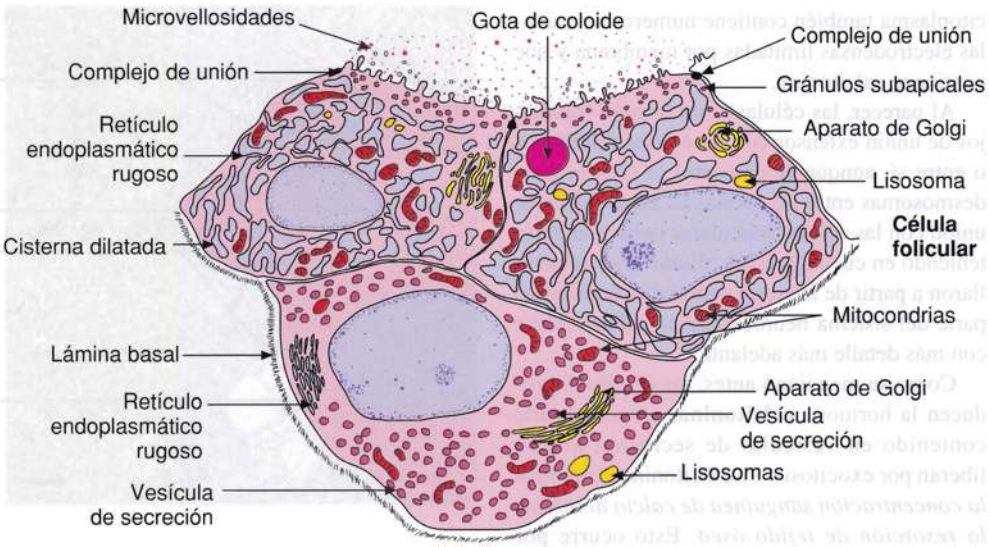

Célula C

Fig. 21-20. Dibujo esquemático del **aspecto que se observa con microscopio electrónico de las células C en la glándula tiroides**. (Modificado de Young y Leblond).

amplios y muchos de ellos son secundarios a la estimulación del uso de oxígeno. Las hormonas tiroideas también son necesarias para el crecimiento longitudinal normal de los huesos; junto con otras hormonas, y entre otros efectos, son importantes para la proliferación y la hipertrofia de los condrocitos en el disco epifisario (véase también el Capítulo 12, pág. 281).

Las hormonas tiroideas ejercen su efecto después de atravesar el plasmalema e ingresar en la célula, donde se fijan a un receptor específico localizado en el núcleo celular. A continuación, el receptor activa un grupo determinado de genes, dado que el receptor actúa como factor de transcripción (véase también el Capítulo 7, pág. 197).

Células C. Estas células se encuentran en *número mucho menor que las foliculares*. Es característica su localización *basal al epitelio folicular y nunca están en contacto con la luz*. Se encuentran aisladas o en grupos pequeños de 3-4 células, *siempre ubicadas dentro de la membrana basal*, es decir, entre ésta y las células foliculares. Las células C son ovaladas y más grandes y claras que las células foliculares; además, poseen un núcleo más grande y a menudo más claro. Son difíciles de distinguir en los preparados comunes teñidos con HE, pero pueden demostrarse mediante técnicas de impregnación argéntica o inmunohistoquímicas con anticuerpos contra el producto de secreción calcitonina (Fig. 21-19).

Con microscopia electrónica, se observa un retículo endoplasmático rugoso y un complejo de Golgi bien desarrollados (Fig. 21-20). El

Aplicación clínica de la calcitonina

La calcitonina se utiliza para el tratamiento de la **hipercalcemia** (aumento de la concentración sanguínea de calcio), que responde con rápido descenso. La calcitonina también puede usarse para el tratamiento de **osteítis deformante** (**enfermedad de Paget de los huesos**), donde aparecen osteoclastos gigantes (con hasta 100 núcleos por célula) e incremento de la actividad osteoclástica con amplia resorción ósea y la neoformación de hueso entretejido (no laminillar).

La calcitonina también se utiliza en el **tratamiento de dolores**, sobre todo relacionados con metástasis esqueléticas, pero también de otro tipo. En principio, se cree que el efecto tiene lugar a nivel de sistema nervioso central, donde se ha demostrado la presencia de receptores de calcitonina.

La calcitonina también puede emplearse para el tratamiento de osteoporosis en la forma de aerosol nasal, pero el principal tratamiento de esta patología utiliza compuestos más efectivos, tales como bifosfonatos, ranelato de estroncio, raloxifeno (un modulador selectivo de receptores de estrógeno, SERM) o PTH.

Para la terapéutica, se usa calcitonina de salmón sintética, cuya actividad biológica es 20-40 veces superior al análogo humano.

BOOK'S COPICENTRO USAC / 2016

booksmedicos.org

citoplasma también contiene numerosas vesículas electrodensas limitadas por membrana y que contienen calcitonina.

Al parecer, las células C no forman complejos de unión extensos con las células foliculares o entre sí, aunque se demostró la presencia de desmosomas entre las células C. La ausencia de unión con las células foliculares debe analizarse teniendo en cuenta que las células C se desarrollaron a partir de la cresta neural y se consideran parte del sistema neuroendocrino difuso (véase con más detalle más adelante).

Como se mencionó antes, las células C producen la hormona **calcitonina**, un polipéptido contenido en vesículas de secreción que se liberan por exocitosis. La calcitonina *disminuye la concentración sanguínea de calcio al inhibir la resorción de tejido óseo*. Esto ocurre por inhibición de la actividad de los osteoclastos (que poseen receptores para calcitonina), por lo que disminuye la velocidad de remodelación del tejido óseo (véase también el Capítulo 12, pág. 280).

La secreción de calcitonina es regulada por la concentración sanguínea de calcio por retrocontrol negativo. Así, un *aumento* de la concentración de calcio en sangre produce mayor liberación de calcitonina por las células C; esto induce menor resorción ósea, lo cual causa *descenso* de la concentración de calcio en la sangre. Al parecer, la hormona paratiroidea tiene mucha mayor importancia para la regulación normal de la homeostasis del calcio (véase más adelante).

Glándulas paratiroides

Las **glándulas paratiroides** son cuatro pequeños cuerpos ovales ubicados sobre la cara posterior de la glándula tiroides. Son de color pardo amarillento y cada una mide unos 5 × 3 mm. El peso conjunto promedio de las cuatro glándulas es de 130 mg. Es más frecuente encontrar dos glándulas paratiroides superiores cerca de la parte media de cada lóbulo lateral y dos glándulas paratiroides inferiores cerca de los polos inferiores de las glándulas tiroides. La cantidad y la ubicación son variables, en particular en el caso de las inferiores. Por lo general, las glándulas se ubican entre las dos capas de la cápsula tiroidea, pero las inferiores también pueden encontrarse en la propia sustancia tiroidea.

Características histológicas de las glándulas paratiroides

Cada glándula paratiroides está rodeada por una delgada **cápsula** de tejido conectivo desde donde

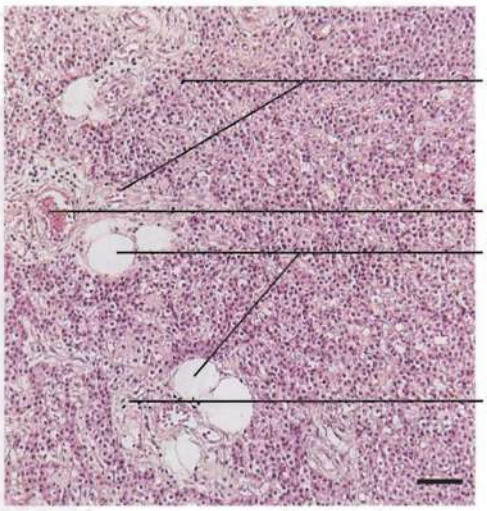

Fig. 21-21. Imagen con microscopio óptico de un corte de **glándula paratiroides** que muestra las características histológicas generales. Corte teñido con hematoxilina-eosina. ×135. Barra: 50 µm.

parten finos tabiques hacia la profundidad, pero sin formar verdaderos lobulillos. Las células del parénquima se ordenan como cordones anastomosados rodeados por delgados tabiques de tejido conectivo (Fig. 21-21). A menudo, se observan algunos folículos pequeños que contienen material eosinófilo. Cada célula está rodeada por una red rígida de fibras reticulares. Una red capilar abundante está entretejida en el parénquima glandular.

Un rasgo característico es la *notable cantidad de adipocitos* que comienzan a infiltrar el parénquima en el período peripuberal, que en el adulto representa alrededor de la mitad de la glándula.

En la glándula paratiroides del adulto, se encuentran dos tipos principales de células parenquimatosas: las *principales* y las *oxífilas* (Fig. 21-22).

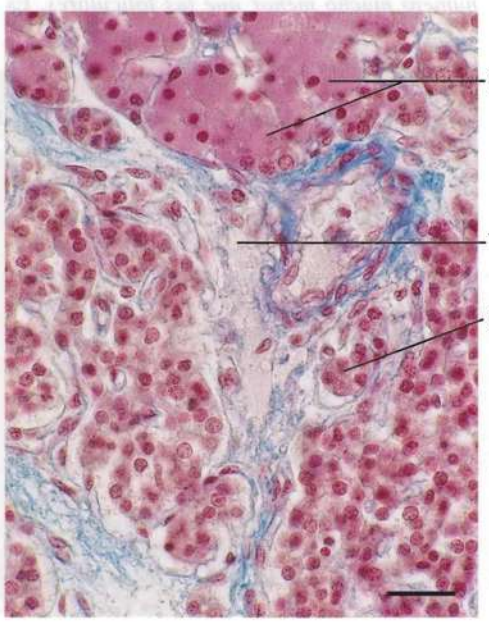

Fig. 21-22. Imagen con microscopio óptico de un corte de **glándula paratiroides** de un individuo adulto, donde se distinguen células principales y células oxífilas. Corte teñido con azán. ×440. Barra: 20 µm.

BOOK'S COPICENTRO USAC / 2016

booksmedicos.org

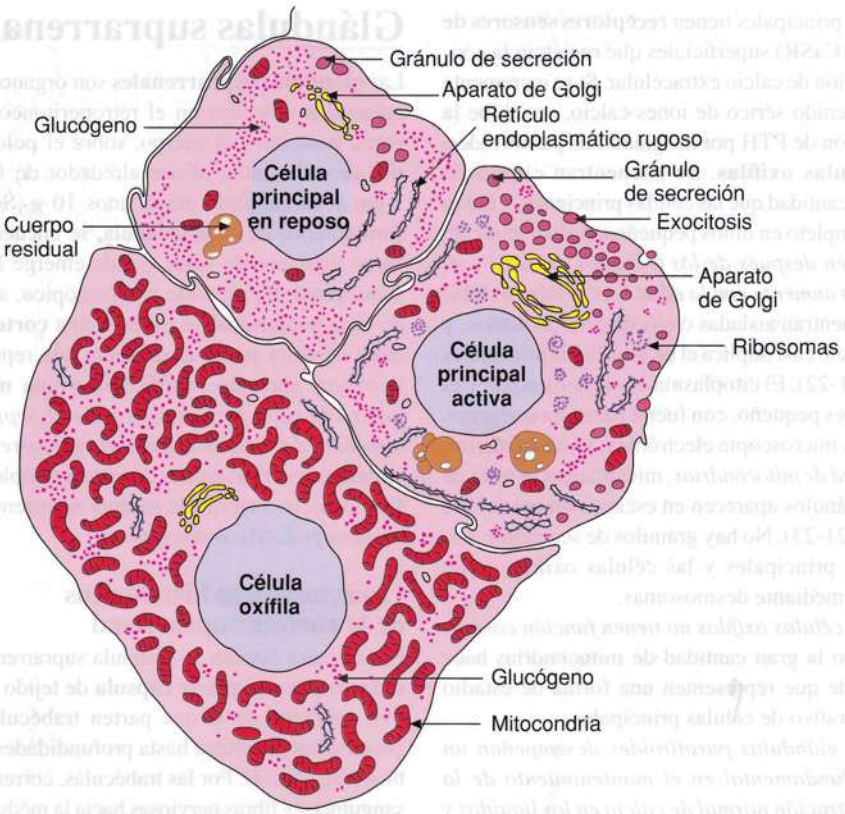

Fig. 21-23. Dibujo esquemático del **aspecto con microscopia electrónica** de una **célula principal en reposo,** una **célula principal activa** y una **célula oxífila en la glándula paratiroides**. (Según Constantinides).

Células principales. Se encuentran en número mucho mayor. Son bastante pequeñas (Fig. 21-22) y poseen un núcleo central redondo y claro, y un citoplasma muy claro, algo acidófilo.

Con el microscopio electrónico, se distingue entre las células principales en reposo y las activas, de acuerdo con el estado de actividad de la glándula. Las *células principales en reposo* contienen escaso retículo endoplasmático rugoso y un pequeño aparato de Golgi, además de escasas vesículas de secreción electrodensas limitadas por membrana (Fig. 21-23) que contienen el polipéptido producto de secreción de la glándula, la **hormona paratiroidea (PTH)**. También se encuentra gran cantidad de glucógeno. En las *células principales activas*, aumentan la cantidad de retículo endoplasmático rugoso, el tamaño del aparato de Golgi y el número de vesículas de secreción (Fig. 21-23). En cambio, es muy escasa la cantidad de glucógeno. En los adultos sanos sin anormalidades del metabolismo del calcio, la mayoría de las células están en fase de reposo. Las

Hiperparatiroidismo

En los casos de hiperplasia o formación de tumores de las glándulas paratiroides, se secretan grandes cantidades de hormona paratiroidea, con el consecuente **hiperparatiroidismo primario**. En este trastorno aumenta la concentración sanguínea de calcio, y los huesos se debilitan por descalcificación del tejido óseo y su reemplazo por tejido conectivo, condición denominada **osteítis fibrosa quística generalizada (enfermedad de von Recklinghausen).** Tiene especial importancia la mayor tendencia a la formación de cálculos y la calcificación renal, que destruyen los riñones si no se aplica tratamiento.

En las patologías renales crónicas, se produce una disminución crónica gradual de la concentración sanguínea de calcio, dado que los riñones ya no están en condiciones de formar vitamina D_3, entre otras manifestaciones. Por retrocontrol negativo, la baja concentración plasmática de calcio estimula las células principales de las glándulas paratiroides para aumentar la secreción de hormona paratiroidea, trastorno denominado **hiperparatiroidismo secundario**.

BOOK'S COPICENTRO USAC / 2016

booksmedicos.org

células principales tienen **receptores sensores de calcio** (CaSR) superficiales que registran la concentración de calcio extracelular. Si se incrementa el contenido sérico de iones calcio, se inhibe la secreción de PTH por las glándulas paratiroides.

Células oxífilas. Se encuentran en mucha menor cantidad que las células principales y faltan por completo en niños pequeños, dado que *recién aparecen después de los 6-7 años de edad y su número aumenta con la edad*. Las células oxífilas se encuentran aisladas o en cúmulos pequeños, y su tamaño casi duplica el de las células principales (Fig. 21-22). El citoplasma es *muy eosinófilo* y el núcleo es pequeño, con fuerte basofilia uniforme.

Con microscopia electrónica, se observa *gran cantidad de mitocondrias*, mientras que el resto de los orgánulos aparecen en escaso número (véase la Fig. 21-23). No hay gránulos de secreción. Las células principales y las células oxífilas están unidas mediante desmosomas.

Las células oxífilas no tienen función conocida, pero la gran cantidad de mitocondrias hace dudar de que representen una forma de estadio degenerativo de células principales.

Las glándulas paratiroides desempeñan un papel fundamental en el mantenimiento de la concentración normal de calcio en los líquidos y tejidos del organismo. La capacidad de la hormona paratiroidea para aumentar la concentración sanguínea de calcio se debe en particular a que *estimula la resorción ósea osteoclástica* por estimulación primaria de los osteoblastos, que poseen receptores para la hormona paratiroidea y que después, con la ayuda del sistema RANK/RANKL, estimulan el reclutamiento y la actividad de los osteoclastos (véase también el Capítulo 12, pág. 269). Además del efecto sobre las células óseas, la hormona paratiroidea incrementa la absorción de calcio en el intestino delgado al favorecer la formación de 1,25-dihidroxicolecalciferol (la forma activa de la vitamina D, la vitamina D_3) en los riñones (véase también el Capítulo 20, pág. 547) y la reabsorción tubular renal de calcio. El efecto de la hormona sobre las células es mediado por receptores acoplados a proteína G que aumentan la actividad de la adenilato ciclasa y la concentración de AMP cíclico en el citoplasma de los osteoblastos y las células de los túbulos renales, que poseen receptores para la hormona. Si se eliminan por completo todas las glándulas, al cabo de 2-3 días disminuye la concentración de calcio a un valor tan bajo que aparecen contracciones en el músculo esquelético como consecuencia de la mayor excitabilidad del tejido nervioso. De permanecer sin tratamiento, esto conduce a la muerte, a menudo como consecuencia de espasmos(tetania) de los músculos laríngeos.

Glándulas suprarrenales

Las **glándulas suprarrenales** son órganos pares aplanados ubicados en el retroperitoneo, en la pared posterior del cuerpo, sobre el polo superior de cada riñón. Miden alrededor de 1 × 3 × 5 cm y en conjunto pesan unos 10 g. Sobre la cara anterior de cada glándula, se encuentra un surco denominado **hilio**, donde emerge la vena suprarrenal. En un corte macroscópico, a través de cada suprarrenal se observa una **corteza** externa de color pardo amarillenta que representa la mayor parte de la glándula y una **médula** interna de color pardo rojizo que *sólo representa alrededor del 10% de la glándula suprarrenal*. En realidad, desde los puntos de vista embriológico y funcional, la corteza y la médula representan dos órganos endocrinos diferentes.

Características histológicas de la corteza suprarrenal

Por su parte externa, la glándula suprarrenal está rodeada por una gruesa **cápsula** de tejido conectivo colágeno de la que parten trabéculas que penetran en la corteza hasta profundidades variables (Fig. 21-24). Por las trabéculas, corren vasos sanguíneos y fibras nerviosas hacia la médula. Las células parenquimatosas de la corteza y la médula están rodeadas por una red de fibras reticulares.

La corteza suprarrenal se divide en tres zonas concéntricas denominadas desde afuera hacia adentro *zona glomerular, zona fasciculada y zona reticular* (Fig. 21-24), de las cuales la zona fasciculada representa la mayor parte de la corteza. Hay una transición gradual entre una zona y otra.

La **zona glomerular** se compone de pequeñas células ordenadas en *grupos ovoides o cordones arqueados* (Fig. 21-25). El núcleo es redondo y muy basófilo, mientras que el citoplasma es eosinófilo, pero con grumos basófilos dispersos. Se encuentran gotas de lípido, pero pequeñas y escasas.

Con el microscopio electrónico, se observa un *retículo endoplasmático liso bien desarrollado* que ocupa todo el citoplasma. Los grumos basófilos representan pequeños cúmulos de retículo endoplasmático rugoso. La membrana interna de las mitocondrias forma crestas.

La **zona fasciculada** se compone de cordones o columnas celulares en disposición radial que suelen tener un espesor de 2 células (véase la Fig. 21-24). Entre los cordones se encuentran capilares fenestrados de recorrido radial, tradicionalmente denominados sinusoides (Fig. 21-26). Las células son grandes y poliédricas, con un núcleo central bastante claro. El citoplasma es ligeramente acidófilo, pero contiene gran cantidad de espacios redondeados vacíos, por lo que presenta un

booksmedicos.org

BOOK'S COPICENTRO USAC / 2016

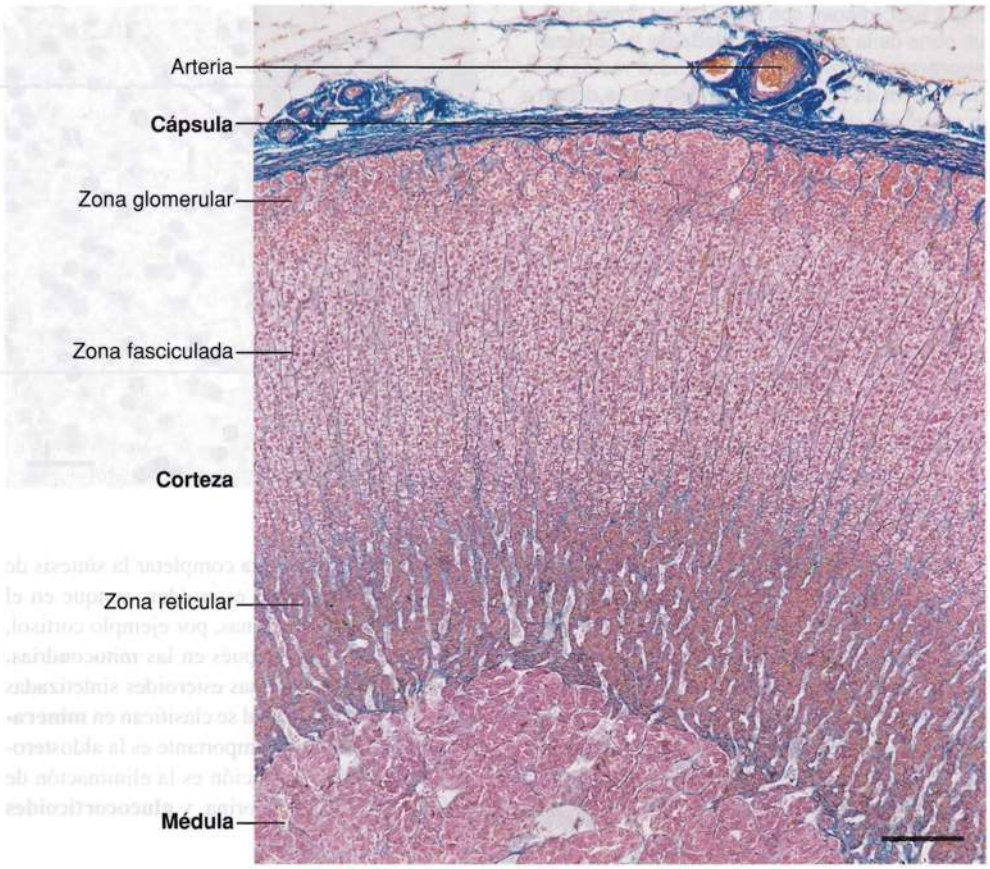

Fig. 21-24. Imagen con microscopio óptico de un corte de **glándula suprarrenal**. Corte teñido con azán. ×110. Barra: 100 µm.

aspecto esponjoso característico (Fig. 21-26) debido al importante contenido de gotas de lípido (colesterol) extraídos durante la preparación.

Con microscopia electrónica, se observa un *retículo endoplasmático liso muy bien desarrollado y numerosas gotas de lípido* (Fig. 21-27). Las *mitocondrias* son especiales en cuanto a su contenido de *largos túbulos sinuosos (las llamadas crestas tubulares) en lugar de las crestas laminares habituales*. También se encuentran cúmulos de retículo endoplasmático rugoso y un aparato de Golgi bien desarrollado.

La **zona reticular** se compone de una red de *cordones celulares anastomosados* (véase la Fig. 21-24) y, al igual que en la zona fascicular, separados por capilares fenestrados (Fig. 21-28). Los cordones celulares están compuestos por una única hilera de células cilíndricas con citoplasma eosinófilo que contiene escasas y pequeñas gotas de lípido. En cambio, a menudo se encuentran numerosos gránulos pardos de lipofuscina. Cerca de la médula es posible observar células con citoplasma más coloreado y, en particular, un núcleo más encogido y con cromatina más densa, denominadas "**células oscuras**". Se desconoce su importancia.

Con microscopia electrónica, el aspecto es muy similar al de las células de la zona fasciculada, pero el retículo endoplasmático liso no está tan desarrollado y se distinguen menos gotas de lípido.

Todas las hormonas producidas por la corteza son esteroides sintetizados a partir de colesterol y se denominan **corticosteroides**. El colesterol llega a las células en el plasma sanguíneo como LDL (ing. ***low density lipoproteins***; véase en hígado,

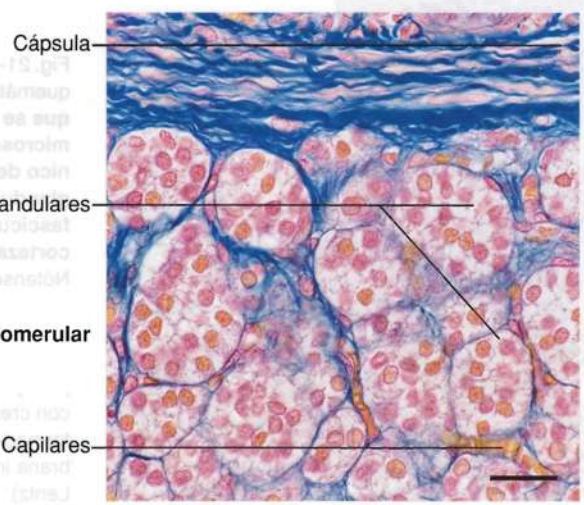

Fig. 21-25. Imagen con microscopio óptico de un corte de la **zona glomerular de la corteza suprarrenal**. Corte teñido con azán. ×440. Barra: 20 µm.

BOOK'S COPICENTRO USAC / 2016

booksmedicos.org

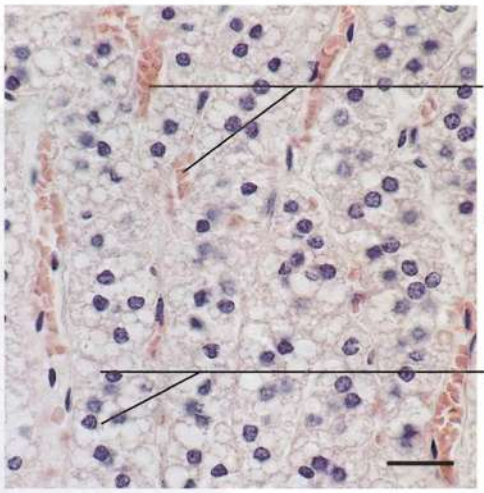

Fig. 21-26. Imagen con microscopio óptico de un corte de la **zona fasciculada de la corteza suprarrenal**. Los espacios redondos vacíos del citoplasma de las células glandulares se deben a la extracción de las gotas de lípido durante la preparación. Corte teñido con hematoxilina-eosina. ×440. Barra: 20 µm.

Capítulo 18, pág. 515) y en menor grado como HDL (ing. ***h**igh **d**ensity **l**ipoproteins*). El LDL es captado por endocitosis mediada por receptores, dado que las células de la corteza suprarrenal poseen muy abundantes receptores para LDL (una cantidad menor de colesterol es sintetizada por las células a partir de acetato). El colesterol se encuentra como ésteres de colesterol, y las gotas de lípido son expresión de su almacenamiento. Antes de la síntesis de esteroides, los ésteres de colesterol son escindidos por acción de una enzima y luego el colesterol libre es transportado desde las gotas de lípido hasta las mitocondrias, cuya membrana interna es asiento de una enzima que inicia la síntesis de esteroides al escindir la cadena lateral del colesterol (véase la fórmula del colesterol en la Fig. 1-14, pág. 28). A continuación, el producto formado es transportado al retículo endoplasmático liso, que contiene las enzimas necesarias para completar la síntesis de las distintas hormonas esteroides, aunque en el caso de algunas hormonas, por ejemplo cortisol, la síntesis termina después en las mitocondrias. En general, las hormonas esteroides sintetizadas en la corteza suprarrenal se clasifican en **mineralocorticoides** (el más importante es la aldosterona), cuya principal función es la eliminación de sodio y potasio por la orina, y **glucocorticoides**

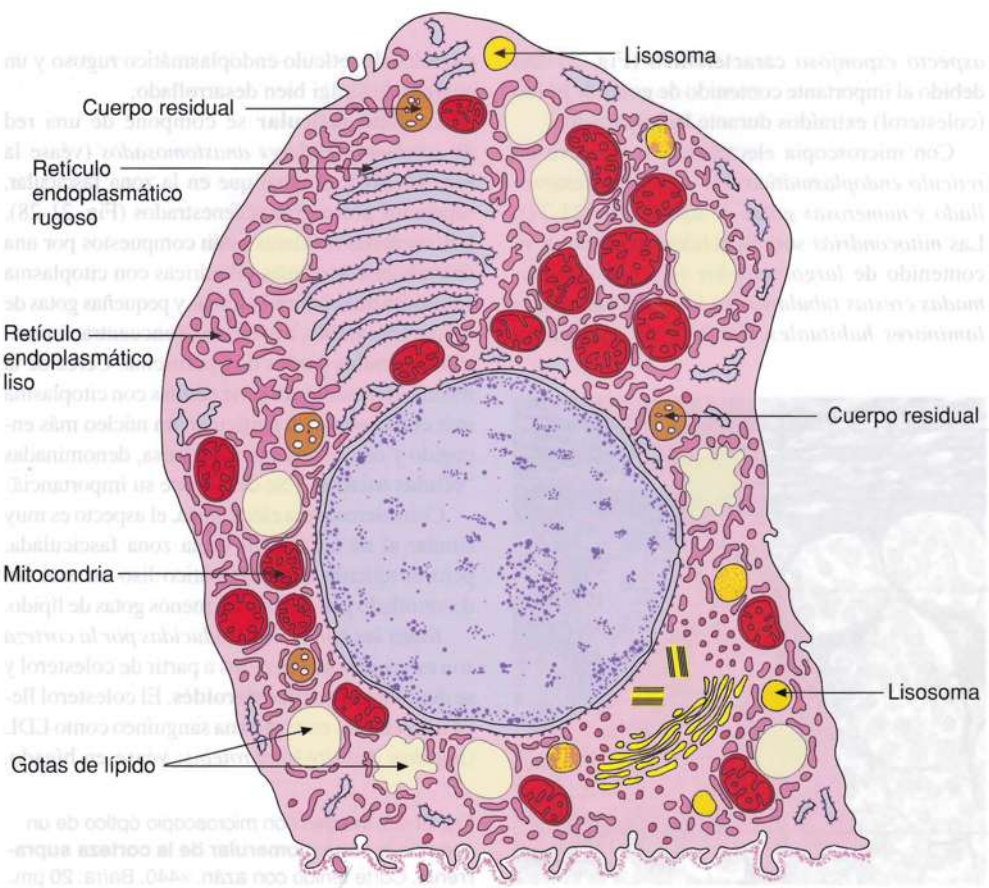

Fig. 21-27. Dibujo esquemático del **aspecto que se observa con microscopio electrónico de una célula glandular de la zona fasciculada de la corteza suprarrenal**. Nótense el retículo endoplasmático rugoso bien desarrollado, las abundantes gotas de lípido y las mitocondrias con crestas tubulares formadas por la membrana interna. (Según Lentz).

BOOK'S COPICENTRO USAC / 2016

booksmedicos.org

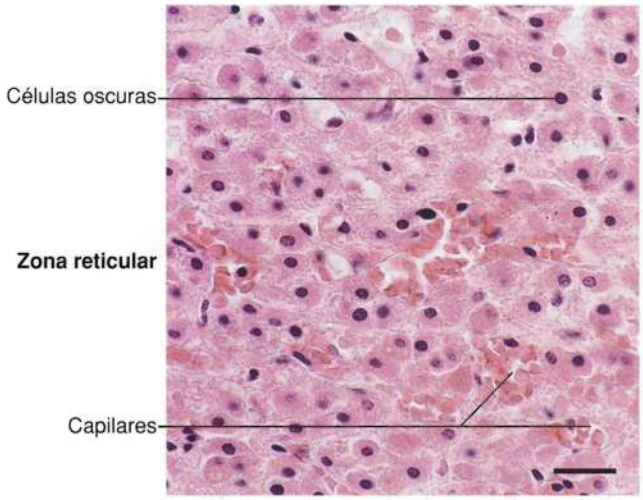

Fig. 21-28. Imagen con microscopio óptico de un corte de la **zona reticular de la corteza suprarrenal**. Corte teñido con hematoxilina-eosina. ×440. Barra: 20 µm.

(el más importante es el cortisol), cuya principal función es actuar sobre el metabolismo de los hidratos de carbono y las proteínas. Ambos tipos de corticosteroides poseen los dos efectos, pero con claro predominio de uno de ellos. También se sintetizan pequeñas cantidades de **andrógenos** (dehidroepiandrosterona y androstenodiona) y cantidades mínimas de **estrógenos**. Después de la menopausia, cuando en la mujer cesa la producción ovárica, los estrógenos se forman por aromatización (véase el Capítulo 22, pág. 594) a partir de los andrógenos suprarrenales.

La clásica división de la corteza en zonas también refleja *zonas funcionales*, dado que los mineralocorticoides se producen en la zona glomerular, mientras que los glucocorticoides y las hormonas sexuales se sintetizan en las zonas fasciculada y reticular. La zona fasciculada actúa como lugar de reserva, mientras que la *zona reticular es la zona activa*. Entonces, por estimulación con ACTH se observa un aumento de la zona reticular y una disminución del ancho de la zona fasciculada.

La **aldosterona** se sintetiza en la zona glomerular y es el *mineralocorticoide más importante. Aumenta la reabsorción tubular renal de sodio, sobre todo en los conductos colectores corticales* (véase el Capítulo 20, pág. 551). Al mismo tiempo, *aumenta la eliminación de potasio*, lo cual tiene gran importancia dado que es el único mecanismo efectivo del organismo para regular la concentración de potasio en el líquido extracelular. La aldosterona también estimula la reabsorción de sodio y aumenta la eliminación de potasio con el sudor (Capítulo 17, pág. 450), la saliva (Capítulo18, pág. 462) y la secreción del colon. Así, la aldosterona tiene efecto conservador general sobre los iones sodio en el líquido extracelular, *por lo que la corteza suprarrenal es indispensable para la vida.*

El efecto de la aldosterona sobre las células tubulares tiene lugar por unión con una proteína receptora específica en el núcleo celular. Al igual que para la hormona tiroidea, el receptor actúa como factor de transcripción que activa determinados genes (véase el Capítulo 7, pág. 197).

La *regulación de la secreción de aldosterona* es muy compleja y está en estrecha relación con la regulación sistémica del equilibrio hidroelectrolítico y de la tensión arterial. La principal estimulación de la secreción de aldosterona es el *efecto directo de los iones potasio sobre las células de la zona glomerular*, por lo que el incremento de la concentración sanguínea de iones potasio favorece la liberación de aldosterona. Otro estimulante de la secreción de aldosterona es la **angiotensina II**, formada como consecuencia de la liberación de renina por el aparato

Enfermedad de Addison

En la **enfermedad de Addison**, hay destrucción de la corteza suprarrenal debido a atrofia primaria como consecuencia de acción autoinmunitaria (más frecuente) o secundaria, por ejemplo debido a tuberculosis o cáncer. Esto conduce a insuficiencia corticosuprarrenal con síntomas de aparición gradual, como cansancio crónico, debilidad muscular, pérdida de peso y disminución de la tensión arterial, además de características pigmentaciones cutáneas y mucosas pardas (debido al aumento de secreción de ACTH con efecto melanotrófico, como se mencionó en hipófisis). Los pacientes viven sin problemas importantes, pero en situaciones de estrés moderado, por ejemplo infecciones, puede producirse agravamiento repentino, una **crisis addisoniana**, con pérdida excesiva de sales y agua que disminuye el volumen sanguíneo y de los líquidos tisulares para terminar en shock, todo consecuencia de la falta de secreción de aldosterona. Si no se trata, este trastorno causa la muerte al cabo de pocos días o semanas.

BOOK'S COPICENTRO USAC / 2016

booksmedicos.org

yuxtaglomerular renal (véase el Capítulo 20, pág. 552). En cambio, se cree que la zona glomerular no está bajo la influencia de la ACTH hipofisaria.

El **cortisol** es secretado por las zonas fasciculada y reticular y es el *glucocorticoide más importante*. Aunque en principio la destrucción de la corteza suprarrenal lleva a la muerte como consecuencia de la interrupción de la secreción de aldosterona, el cortisol tiene efectos tan interrelacionados con los metabolismos de las proteínas, los hidratos de carbono y los lípidos, además de con el sistema de defensa contra determinadas acciones, sobre todo infecciones, que es casi tan importante como la aldosterona para el mantenimiento de la vida a largo plazo, y la falta de glucocorticoides contribuye en gran parte al cuadro clínico de la enfermedad de Addison, con sus posibles crisis. Los principales efectos del cortisol sobre los metabolismos intermedios consisten en *estimular la degradación de las proteínas* y la *gluconeogénesis*, y el *almacenamiento de glucógeno en el hígado*. También es afectado el metabolismo lipídico, dado que el cortisol estimula la *movilización de los ácidos grasos* en los adipocitos.

El cortisol también tiene importancia respecto de la *capacidad para combatir varias acciones físicas y psíquicas* reunidas en conjunto bajo la denominación general de **estrés**. Son distintas condiciones tales como infecciones, exposición a calor o frío intensos, o cirugías, que desencadenan un rápido e importante aumento de la secreción de ACTH por la porción distal de la hipófisis y, por lo tanto, como efecto secundario, de la secreción de cortisol por las glándulas suprarrenales. Se desconoce la forma exacta en la cual el cortisol contribuye a contrarrestar estas acciones.

Grandes dosis de glucocorticoides (a menudo se utilizan glucocorticoides sintéticos) tienen notable *efecto antiinflamatorio y antialérgico*. Los glucocorticoides estabilizan la membrana que rodea los lisosomas, lo cual inhibe la destrucción tisular, y también inhiben la enzima colagenasa. También poseen efecto inhibidor sobre la síntesis de leucotrienos, de fuerte acción constrictora y secretora de moco en los bronquios (véase también mastocitos; Capítulo 8, pág. 221). Los glucocorticoides pueden causar la disminución del número de linfocitos en la sangre circulante y los órganos linfoides al inhibir la proliferación linfocítica. Los efectos antiinflamatorios y antialérgicos tienen gran importancia clínica para el tratamiento de varias patologías, por ejemplo artritis reumatoidea, donde la inhibición de la colagenasa contribuye a reducir la destrucción tisular en los tejidos articulares, el asma y otras condiciones alérgicas. La inhibición de las reacciones inmunológicas relacionadas con el trasplante de órganos también constituye una importante área de aplicación clínica.

La regulación de la secreción de cortisol es ejercida casi con exclusividad por la **ACTH** de la porción distal hipofisaria. El cortisol actúa por retrocontrol negativo sobre la liberación hipotalámica de la hormona liberadora de corticotrofina (CRF) a la sangre portal, y directamente sobre la liberación hipofisaria de ACTH, ambas inhibidas por el incremento de la concentración de cortisol en la sangre. Esta regulación por retrocontrol tiene particular importancia para el mantenimiento de una "secreción básica" de ACTH y cortisol. Si se expone el organismo a una de las acciones estresantes mencionadas, el hipotálamo es estimulado para la secreción adicional de hormona liberadora, con un notable incremento de la secreción de ACTH y la consecuente secreción aumentada de cortisol.

Características histológicas de la médula suprarrenal

No hay un límite bien definido entre la corteza y la médula (véase la Fig. 21-24). La médula está conformada por cordones celulares separados por capilares y vénulas (Fig. 21-29). El citoplasma de las células es *ligeramente basófilo* y contiene gránulos finos que se tiñen de color pardo después de la fijación con soluciones de dicromato. Esto se denomina **reacción cromafín** y las **células** se

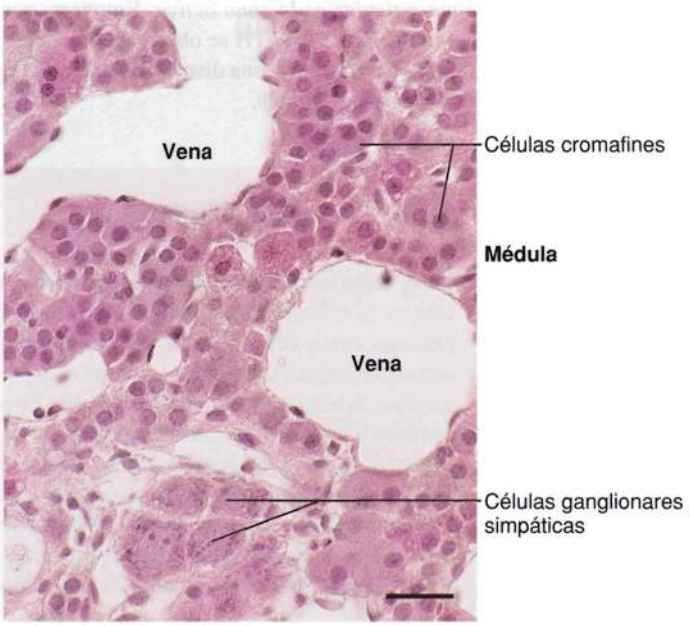

Fig. 21-29. Imagen con microscopio óptico de un corte de la **médula suprarrenal**. Nótense las células cromafines ligeramente basófilas y las venas muy grandes, de paredes delgadas. Corte teñido con hematoxilina-eosina. ×440. Barra: 20 µm.

booksmedicos.org

BOOK'S COPICENTRO USAC / 2016

denominan **cromafines**. La reacción se debe a que los gránulos contienen las catecolaminas **adrenalina** y **noradrenalina** que se oxidan a compuestos pardo rojizos por efecto de la sal de cromo (las catecolaminas son un grupo de sustancias derivadas del aminoácido tirosina, y todas contienen catecol [$C_6H_4(OH)_2$)]. Mediante técnicas inmunohistoquímicas, es posible diferenciar la histología de las *células que contienen adrenalina* de las *células que contienen noradrenalina*.

Con microscopia electrónica, se observan un retículo endoplasmático rugoso y un aparato de Golgi bien desarrollados, pero es más característico el *abundante contenido de gránulos limitados por membrana* (Fig. 21-30). Después de la fijación con glutaraldehído, se observa que los gránulos de las células con noradrenalina poseen un núcleo electrodenso, mientras que en las células con adrenalina son menos electrodensos. Casi el 90% de las células tienen adrenalina, mientras que alrededor del 10% poseen noradrenalina.

Además de las células cromafines, la médula suprarrenal contiene **células ganglionares simpáticas** que pueden aparecer aisladas o en cúmulos pequeños (véase la Fig. 21-29), aunque son difíciles de distinguir en los preparados comunes.

La *médula suprarrenal no es indispensable para la vida*. Su extirpación en animales de experimentación (sin dañar la corteza) no implica variaciones en el estado de salud, la vitalidad o la capacidad reproductora.

Las células cromafines de la corteza suprarrenal sintetizan, almacenan y secretan las hormonas **adrenalina** y **noradrenalina**. La síntesis

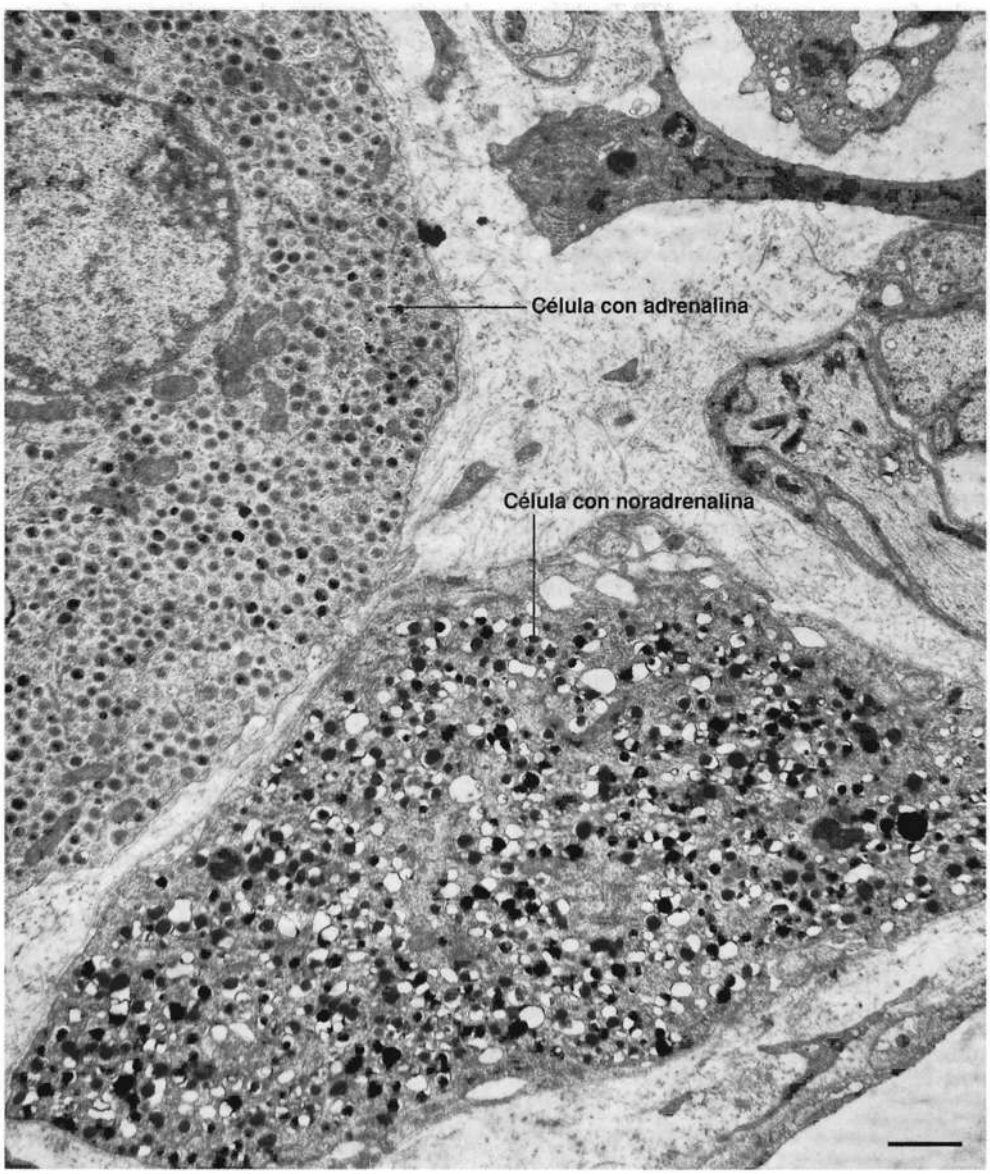

Fig. 21-30. Imagen de la **médula suprarrenal**, obtenida con microscopia electrónica de transmisión. Se observan partes de dos células cromafines, una con noradrenalina en sus gránulos y la otra con adrenalina (véase el texto para los detalles). ×20.000. Barra: 500 nm. (Por Elfvin).

BOOK'S COPICENTRO USAC / 2016

booksmedicos.org

tiene lugar a partir del aminoácido *tirosina*, que es captado de la sangre por las células. La tirosina es transformada por la enzima tirosina hidroxilasa a DOPA (dihidroxifenilalanina), que es descarboxilada a *dopamina*. A su vez, ésta es transformada en *noradrenalina* por la dopamina-β-hidroxilasa y luego en *adrenalina* por la feniletanolamina-N-metiltransferasa. La actividad de esta enzima aumenta notablemente por acción de los glucocorticoides que se encuentran en la sangre proveniente de los capilares de la corteza. En consecuencia, la hipofisectomía causa disminución de la producción de glucocorticoides, lo que a su vez reduce la actividad de la enzima y determina menor secreción de adrenalina por la médula.

La adrenalina y la noradrenalina son almacenadas en los gránulos citoplasmáticos, donde ingresan por un mecanismo activo. En los gránulos, forman un complejo con ATP. También se encuentra allí una proteína, la **cromogranina A**, cuya función en el almacenamiento se desconoce, pero que aparece en otras células endocrinas y es posible que tenga efectos generales relacionados con el almacenamiento de hormonas. La liberación de las hormonas por la célula ocurre por exocitosis.

En los adultos, la adrenalina representa la mayor parte de las catecolaminas de la médula suprarrenal y casi no se forma en otros sitios del organismo. Si bien también se libera noradrenalina a la sangre, se cree que la mayor parte de la noradrenalina plasmática se origina en las terminaciones axónicas adrenérgicas relacionadas sobre todo con el sistema vascular. En consecuencia, la extirpación de las suprarrenales no disminuye la concentración plasmática de noradrenalina, mientras que la concentración de adrenalina disminuye casi hasta cero. *Por lo tanto, se considera a la adrenalina el verdadero producto de secreción de la médula suprarrenal* y a la noradrenalina como un precursor intermedio.

La **adrenalina** ejerce varios efectos diferentes. Estimula el músculo cardíaco y el sistema conductor del corazón, por lo que *aumentan la frecuencia y el volumen minuto cardíacos* (el efecto tiene lugar a través de receptores β_1-adrenérgicos). La adrenalina también actúa como *vasodilatador de las arteriolas musculares* (a través de receptores β_2-adrenérgicos), lo que aumenta el flujo sanguíneo. Además, la adrenalina tiene acción *broncodilatadora*, dado que favorece la relajación del músculo liso de los bronquios (a través de receptores β_2-adrenérgicos). Este efecto tiene gran importancia clínica en el tratamiento de asma.

Además de los efectos descritos, la adrenalina afecta los metabolismos de los hidratos de carbono y de los lípidos. Así, estimula la *glucogenólisis hepática* y la liberación de glucosa a la sangre por el hígado, por lo que *aumenta la glucemia* (el efecto sobre los hepatocitos es mediado por receptores β-adrenérgicos). En los adipocitos, la adrenalina *aumenta la liberación de ácidos grasos libres* a la sangre (lipólisis).

Las acciones principales de la adrenalina descritas capacitan el organismo para *afrontar situaciones repentinas con características catastróficas*, por lo que se ha dado a la adrenalina la denominación popular de "hormona de huida o de la lucha".

La regulación de la secreción de adrenalina sólo tiene lugar a través de la inervación por fibras simpáticas preganglionares que forman sinapsis colinérgicas con las células cromafines (véase inervación, más adelante). Así, la estimulación de los nervios simpáticos induce la liberación de catecolaminas a la sangre, mientras que, por el contrario, la sección de las fibras nerviosas interrumpe la actividad secretora. En condiciones normales, la secreción basal de adrenalina es limitada, pero aumenta en las situaciones mencionadas, por ejemplo traumatismos físicos o intervenciones quirúrgicas, actividad física o hipoglucemia, que incrementan la actividad en el sistema nervioso simpático y, en consecuencia, también estimulan las células cromafines de la médula suprarrenal.

Irrigación sanguínea

Cada glándula suprarrenal recibe numerosas ramas arteriales pequeñas provenientes de la **arteria suprarrenal superior** (rama de la arteria frénica inferior), la **arteria suprarrenal media** (directamente de la aorta) y la **arteria supra-**

Feocromocitoma

En casos excepcionales, en la médula suprarrenal aparece un tumor productor de catecolaminas, denominado **feocromocitoma**, que causa crisis súbitas de cefalea, sudoración, palidez e hipertensión manifiesta, incluso permanente. Si no es tratado, este trastorno conduce a la muerte, pero se cura por extirpación quirúrgica del tumor.

BOOK'S COPICENTRO USAC / 2016
booksmedicos.org

rrenal inferior (rama de la arteria renal). Las numerosas ramas arteriales perforan la cápsula y forman un *plexo subcapsular* desde donde parten arterias corticales y medulares (Fig. 21-31). Las **arterias corticales** irrigan los capilares ("sinusoides") corticales, que se vacían en venas colectoras ubicadas en el límite corticomedular, dado que *no hay sistema venoso en la corteza*. Las **arterias medulares** transcurren por las trabéculas de tejido conectivo en la corteza directamente hacia la médula, donde se ramifican en una red capilar extensa que rodea las células cromafines, red que también recibe sangre de los capilares corticales. Así, esta disposición de la irrigación sanguínea es la base del efecto directo de las hormonas corticales sobre la síntesis de adrenalina. Las venas medulares se unen en una gran vena central que sale por el hilio como la **vena suprarrenal**.

Los capilares medulares son de tipo fenestrado, lo cual también es válido para los "sinusoides" de la corteza.

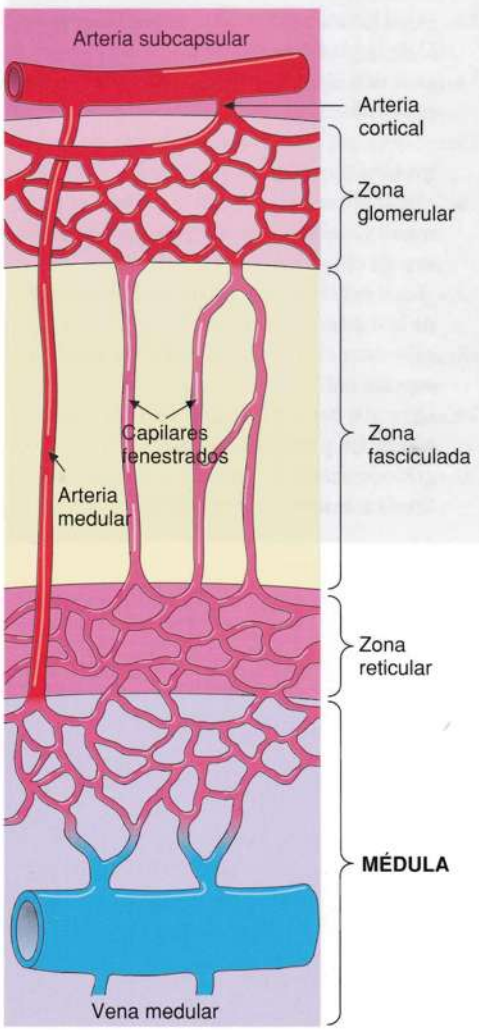

Fig. 21-31. Dibujo esquemático de la **irrigación sanguínea de las glándulas suprarrenales** (véase el texto para los detalles).

Inervación

Las suprarrenales poseen abundante inervación conformada sobre todo por *fibras simpáticas preganglionares* que llegan hasta las suprarrenales por los nervios esplácnicos y forman un plexo en la cápsula. Desde allí, las fibras nerviosas transcurren por las trabéculas desde la corteza hasta la médula, donde terminan en *sinapsis típicas con las células cromafines* que, en consecuencia, son *células nerviosas simpáticas posganglionares modificadas* y se *desarrollan de la cresta neural*. Por consiguiente, el transmisor de las sinapsis con las células cromafines es la acetilcolina, al igual que en la transmisión ganglionar del resto del sistema nervioso autónomo.

Histogénesis

Como se mencionó antes, la corteza y la médula tienen distinto origen embriológico.

La **corteza** se desarrolla a partir del *epitelio celómico mesodérmico sobre la cresta urogenital*, donde se observa un cúmulo de células en la sexta semana de vida intrauterina, que conformarán la **corteza fetal**.

La **médula** se forma en la séptima semana, cuando células de los ganglios simpáticos cercanos derivados de la *cresta neural* migran hacia la cara medial del primordio de las glándulas suprarrenales. Allí forman un grupo celular que es cubierto gradualmente por la corteza fetal y se transforma en las células cromafines de la médula. A continuación, del epitelio celómico parte nuevamente un grupo de células que rodean la corteza fetal y se transforman en la **corteza definitiva**. La diferenciación de las zonas corticales termina recién a los 3-4 años de edad.

Las suprarrenales son muy grandes en el feto, debido a la corteza fetal de gran tamaño. Después del nacimiento, ésta involuciona y desaparece hacia el fin del primer año de vida.

El papel fisiológico de la corteza fetal en la vida intrauterina es la *síntesis de precursores estrogénicos que se convierten en estrógenos en la placenta* (la placenta carece de la enzima necesaria para transformar los esteroides C-21 en C-19). Los estrógenos de la placenta se eliminan por la orina de la embarazada y disminuyen súbitamente en caso de muerte fetal, lo cual tiene importancia clínica como criterio diagnóstico.

Cabe destacar que las células de la zona glomerular tienen gran poder regenerativo y pueden reemplazar partes importantes de las zonas fasciculada y reticular tras la extirpación quirúrgica. Por el contrario, la médula es de origen neuroectodérmico y carece de capacidad regenerativa.

BOOK'S COPICENTRO USAC / 2016

booksmedicos.org

Sistema neuroendocrino difuso

Como se vio en el Capítulo 18, las células endocrinas del tracto digestivo pertenecen a un sistema endocrino gastrointestinal denominado *sistema enteroendocrino*. Este sistema se incluye ahora en un sistema de células endocrinas más amplio denominado **sistema neuroendocrino difuso,** y como ejemplo de las células que pertenecen a este sistema, pueden nombrarse las células cromafines de la médula suprarrenal, los melanocitos, las células hipotalámicas productoras de las hormonas hipofisotropas, las células hipotalámicas productoras de oxitocina y de ADH, los pinealocitos, las células principales de las glándulas paratiroides, las células C de la glándula tiroides, las células endocrinas bronquiales y las células enteroendocrinas.

Algunos autores consideran al sistema neuroendocrino difuso como una tercera subdivisión (endocrina o neuroendocrina) del sistema nervioso cuyas células, en conjunto, modulan los efectos del sistema nervioso autónomo y los propios.

Cuestionario sobre sistema endocrino

1. Intente enumerar las propiedades características de una hormona.
2. ¿Cuál es la causa de que las hormonas actúen sobre determinadas células diana?
3. ¿Cuáles son las partes de la hipófisis?
4. Intente describir brevemente el desarrollo embrionario de la hipófisis.
5. Nombre los tipos de células productoras de hormona en la porción distal y mencione las hormonas sintetizadas por cada tipo celular.
6. ¿Cuál es la función del sistema porta hipofisario?
7. ¿Cuáles son las hormonas liberadas por la porción nerviosa de la hipófisis y dónde se sintetizan?
8. ¿Qué células parenquimatosas se encuentran en la glándula pineal?
9. ¿Cómo se llama la hormona que es el principal producto de secreción de la glándula pineal?
10. ¿Qué efecto tiene la luz sobre la función de la glándula pineal?
11. Describa las características de la glándula tiroides que se observan con el microscopio óptico.
12. Describa brevemente los pasos del ciclo secretor en una célula folicular de la glándula tiroides.
13. ¿Qué hormona es producida por las células C de la glándula tiroides?
14. Describa el aspecto de una glándula paratiroides, observada con el microscopio óptico.
15. ¿Sobre qué células actúa la hormona paratiroidea y qué efecto produce?
16. ¿En qué zonas se divide la corteza suprarrenal y qué hormonas se producen en cada una de ellas?
17. ¿Cuál es el principal producto de secreción de la médula suprarrenal?
18. ¿Es esencial para la vida la médula suprarrenal?
19. Describa brevemente la irrigación sanguínea de las glándulas suprarrenales.
20. ¿Dónde tienen su origen las células cromafines en la médula suprarrenal?

BOOK'S COPICENTRO USAC / 2016

booksmedicos.org

CAPÍTULO 22

Sistema genital

"Posiblemente nos irritara ver la rapidez con que fluye y nos abandona nuestro corto período de vida si en lo más profundo de nuestro ser no fuéramos conscientes, en secreto, de nuestra participación en la interminable primavera de la eternidad, por lo que siempre nos queda la esperanza de volver a encontrar vida en ella".

Schopenhauer

Todos los organismos vivos tienen una vida limitada, por lo que la supervivencia de la especie presupone mecanismos que permitan la producción de nuevas generaciones de la misma especie, es decir, *la capacidad de formación* o **reproducción** (lat. *re*, de nuevo; *producere*, producir).

Todos los vertebrados tienen reproducción *bisexual*, ya que existe un género masculino y otro femenino, cada uno de los cuales produce células sexuales especializadas, los **gametos** (gr. *gamete*, esposa; *gametes*, esposo). Los gametos son producidos por las **gónadas** (gr. *gone*, semilla) u **órganos sexuales primarios**, representados en la mujer por los **ovarios** y en el hombre por los **testículos**. Los gametos femeninos se denominan **oocitos** y los masculinos, **espermatozoides**. En la **fecundación** o **concepción**, se unen un oocito y un espermatozoide para dar origen a una única célula nueva, el **cigoto**, de la que se desarrolla el nuevo individuo.

En cada género, los órganos sexuales primarios son asistidos por **órganos sexuales** secundarios o **accesorios**, de importancia para el transporte de los gametos o por su secreción glandular. En la mujer, incluyen en particular las **trompas uterinas**, el **útero** y la **vagina**, mientras que los más importantes en el hombre son los **epidídimos**, los **conductos deferentes**, las **vesículas seminales**, la **próstata** y el "miembro viril", el **pene**. Se entiende por **carácter sexual primario** el *tipo de glándula sexual primaria* (gónada), es decir ovario o testículo, mientras que los **caracteres sexuales secundarios** incluyen *todos los demás caracteres sexuales no gonadales*. Los **caracteres sexuales secundarios** se clasifican en **genitales**, es decir los órganos sexuales accesorios, y **extragenitales**, que comprenden las numerosas diferencias sexuales, por ejemplo, la distribución del vello y la grasa, la constitución física y el aspecto. Los caracteres sexuales secundarios también se denominan **caracteres sexuales somáticos** y, en conjunto, conforman el **sexo somático**.

No es posible definir brevemente el **sexo** o **género**, pero desde el punto de vista biológico de la reproducción, un individuo puede considerarse como de **género femenino** cuando en condiciones normales será, es o fue capaz de producir *oocitos*, mientras que un individuo es de **género masculino** cuando en condiciones normales será, es o fue capaz de producir *espermatozoides*.

La **determinación del sexo** del ser humano depende de factores genéticos, cromosómicos y endocrinos.

El **sexo cromosómico (genético)** se define en la concepción, dado que el oocito siempre contiene un cromosoma X, mientras que el espermatozoide puede poseer un cromosoma X o Y. En consecuencia, en la mitad de los casos el cigoto contendrá XX y será de género femenino, y en la mitad restante contendrá XY y será de género masculino. En seres humanos, el cromosoma Y es esencial para la determinación del sexo, dado que establece el desarrollo del género masculino. El sexo cromosómico puede definirse mediante estudios de la *cromatina sexual* (véase también el Capítulo 4, pág. 157) en una etapa muy temprana del desarrollo, mientras que *no es posible reconocer diferencias histológicas en las gónadas humanas antes de la sexta a séptima semana de vida intrauterina*. El período previo se denomina **etapa de gónada indiferente**. La diferenciación de las glándulas sexuales a partir la sexta a séptima semana, que determina el **sexo gonadal**, es controlada por las hormonas sexuales. Ante la presencia de un cromosoma Y, la gónada indiferente se desarrolla a testículo, dado que el cromosoma Y ejerce un fuerte efecto determinante de testículo por la expresión de genes que favorecen el desarrollo de la gónada masculina. El principal gen determinante sexual se denomina **gen SRY** (ing. ***sex reverse gene on Y***) y tiene acción reguladora (por un mecanismo indirecto) sobre los demás genes estimulantes testiculares. La ausencia de un cromosoma Y implica el desarrollo de un ovario. Más tarde (durante el tercer mes de vida fetal), los genitales accesorios adoptan características masculinas o femeninas, con lo que se establece el **sexo genital**. El desarrollo de los caracteres sexuales de los genitales secun-

BOOK'S COPICENTRO USAC / 2016

booksmedicos.org

darios depende de las gónadas, sobre todo del *testículo, que muestra una actividad endocrina muy superior a la del ovario*. El testículo fetal secreta al menos dos hormonas: el esteroide androgénico (gr. *andros*, genitivo de *aner*, hombre) **testosterona** (por las células de Leydig del testículo fetal) y la glucoproteína denominada **sustancia inhibidora del conducto de Müller (MIS)**. Estas hormonas producen regresión de los conductos de Müller, mientras que la testosterona induce el desarrollo del conducto deferente y de los genitales externos masculinos. En consecuencia, la presencia o ausencia de los testículos actúa sobre el desarrollo en dirección masculina o femenina con independencia del sexo cromosómico (genético), mientras que la presencia o ausencia de ovarios no tiene importancia. *Así, el testículo fetal define el desarrollo masculino, que puede considerarse una desviación del patrón básico femenino.*

Sistema genital femenino

El sistema genital (gr. *gennao*, generar) femenino comprende los **órganos sexuales femeninos** y las **glándulas mamarias** (véase el capítulo 23). Los órganos sexuales se clasifican en externos e internos. Los órganos sexuales internos o **genitales internos** se encuentran en la pelvis y comprenden los **ovarios**, las **trompas uterinas**, el **útero** y la **vagina** (Fig. 22-1). Los órganos sexuales externos o **genitales externos** incluyen el **monte del pubis**, los **labios menores**, los **labios mayores**, las **glándulas vestibulares mayores (glándulas de Bartholin)**, las **glándulas vestibulares menores** y el **clítoris**.

Durante los años entre el nacimiento y la pubertad, los órganos genitales femeninos (salvo los ovarios; véase la pág. 593) presentan escasa evolución ulterior y en general crecen con el resto del cuerpo. Al llegar la pubertad, los órganos genitales crecen y culminan su desarrollo hasta la etapa sexual madura, y se producen la **ovulación** y la primera menstruación o **menarca** (gr. *men*, mes, en plural *menes*, denominación griega de la menstruación; *arche*, comienzo). Así, la mujer ingresa en la **edad fértil** o **reproductora**, que se caracteriza por la presencia de ciclos menstruales, hasta que se interrumpen alrededor de los 50 años con la **menopausia** (gr. *pauein*, detención). El período perimenopausia se denomina **climaterio** (gr. *klimacter*, período crítico

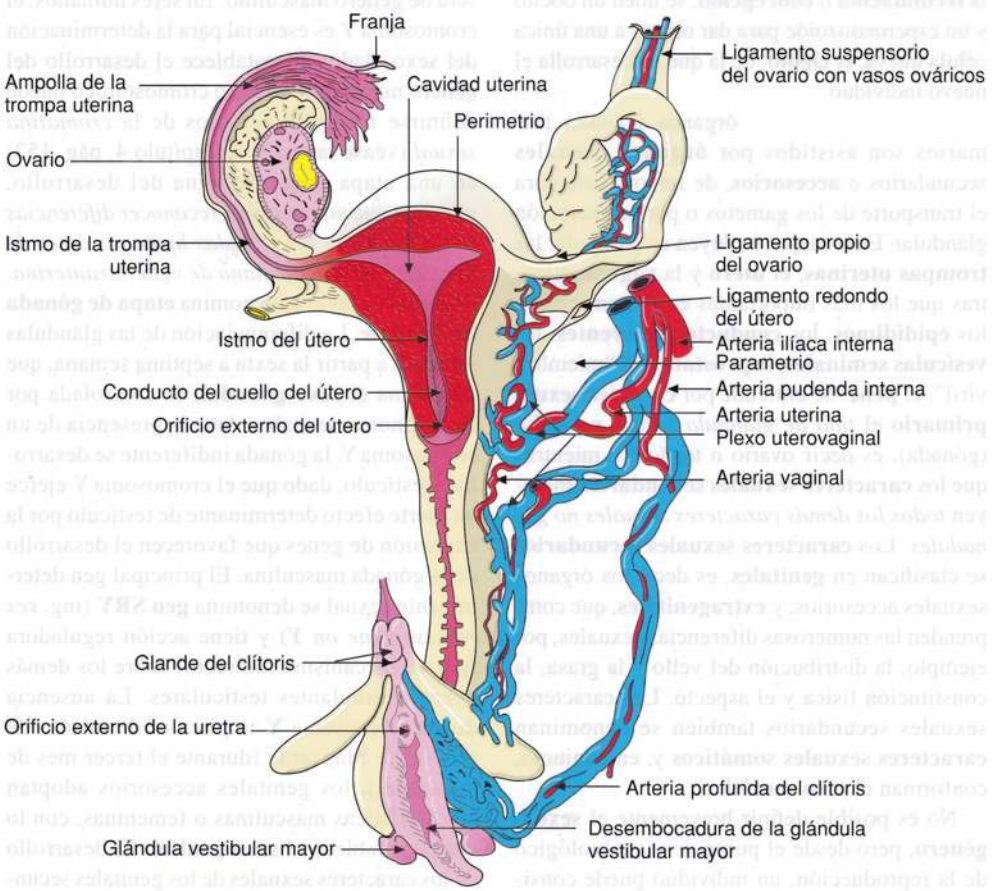

Fig. 22-1. Dibujo esquemático de los **órganos sexuales femeninos**. (Según Benninghoff).

BOOK'S COPICENTRO USAC / 2016

booksmedicos.org

en la vida humana) y dura varios años. Después de la menopausia, comienza una lenta atrofia de los órganos sexuales.

Ovarios

Los **ovarios** (lat. *ovum*, huevo; gr. *ooforon*) cumplen dos funciones: la producción y ovulación de oocitos, y la síntesis y secreción de hormonas.

Los ovarios son órganos pares, algo aplanados, que en la mujer en edad fértil miden alrededor de 1 × 2 × 3 cm y, en conjunto, pesan unos 12-15 g (véase la Fig. 22-1). El tamaño varía durante el ciclo menstrual y en relación con el embarazo. Son de color rojo grisáceo y la superficie es irregular, debido a la presencia de folículos ováricos (véase más adelante). También pueden observarse surcos o cicatrices por la rotura de folículos.

El ovario está fijado a la superficie posterior del ligamento ancho del útero mediante un componente vascularizado corto, el **mesoovario**, unido a uno de los bordes del ovario, donde se encuentra el **hilio ovárico**.

La superficie del ovario está recubierta por *epitelio simple cúbico*, que en el mesoovario se continúa en el epitelio simple plano peritoneal denominado mesotelio (Fig. 22-2). Este epitelio cúbico solía denominarse epitelio germinativo, dado que se creía (erróneamente) que allí se diferenciaban los oocitos primordiales (gr. *oon*, huevo).

En los cortes se ve que el ovario está compuesto por una gruesa *corteza* externa, poco delimitada de una *médula* central (Fig. 22-3).

La **médula** está compuesta por tejido conectivo que contiene abundantes vasos sanguíneos, vasos linfáticos y fibras nerviosas de recorrido muy tortuoso que ingresan desde el mesoovario por el hilio.

La **corteza** se compone de una estroma de tejido conectivo muy celular, en el que se incluyen los folículos ováricos (véase más adelante). Las células del tejido conectivo son ahusadas y poseen núcleos alargados. Son algo similares a pequeñas células musculares lisas (véase la Fig. 22-2) y están densamente agrupadas en una red de delgadas fibras colágenas. Justo por debajo del epitelio superficial, el tejido conectivo es más fibroso y forma una cápsula muy delgada, la **túnica albugínea** (lat. *albugineus*, blanquecino). La cantidad de tejido conectivo muestra un aumento paulatino durante la edad fértil, hasta dominar por completo el ovario después de la menopausia.

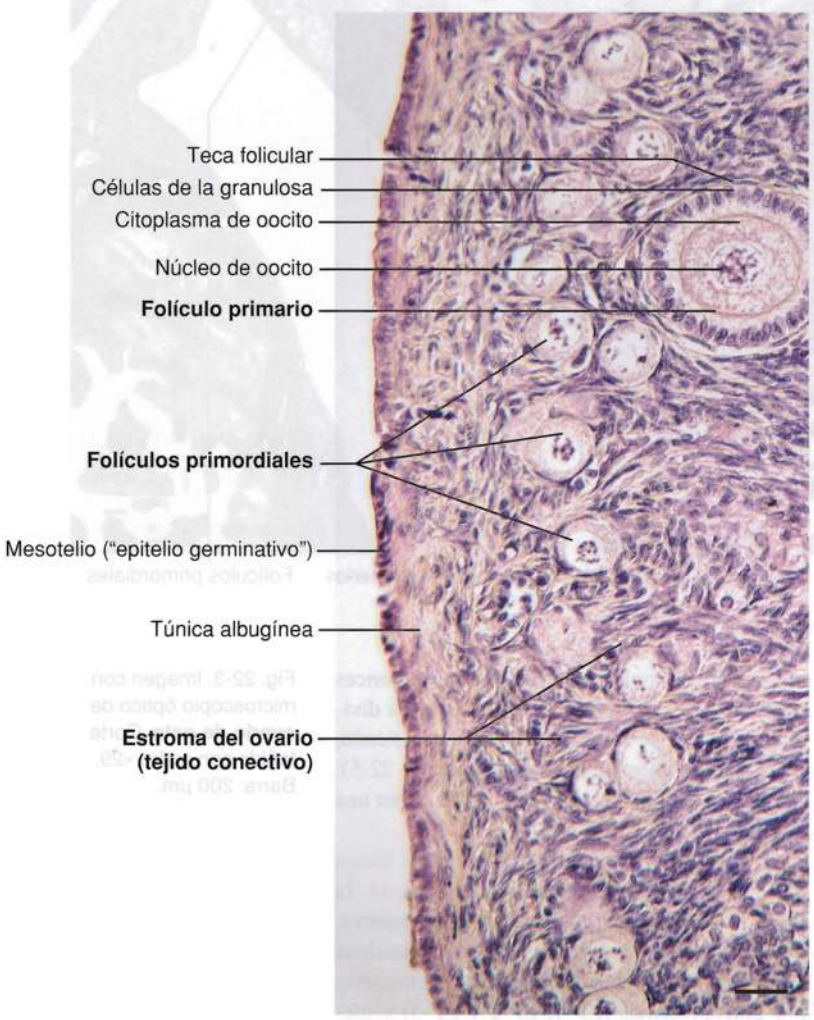

Fig. 22-2. Imagen con microscopio óptico del **epitelio superficial del ovario ("epitelio germinativo") y la parte externa de la corteza ovárica**. Corte teñido con hematoxilina-eosina. ×400. Barra: 20 µm.

Folículos ováricos

Los folículos ováricos (lat. *folliculus*, diminutivo de *follis*, fuelle; saco pequeño) están formados por un oocito y la capa de epitelio circundante.

Folículos primordiales. La mayoría de los folículos ováricos pertenecen a los denominados folículos primordiales y se encuentran en gran número en la *corteza ovárica por debajo de la túnica albugínea* (véase la Fig. 22-3). Un folículo primordial se compone de un único oocito y una capa circundante de células epiteliales aplanadas, las **células foliculares** (Figs. 22-2 y 22-4). El oocito es una célula grande redonda (de unos 35 µm), con un núcleo también grande y redondo (de alrededor de 15 µm). El núcleo presenta localización excéntrica y contiene un único nucléolo grande. La cromatina es fina, con pequeños grumos periféricos de heterocromatina. El citoplasma es eosinófilo, y con microsco-

BOOK'S COPICENTRO USAC / 2016

booksmedicos.org

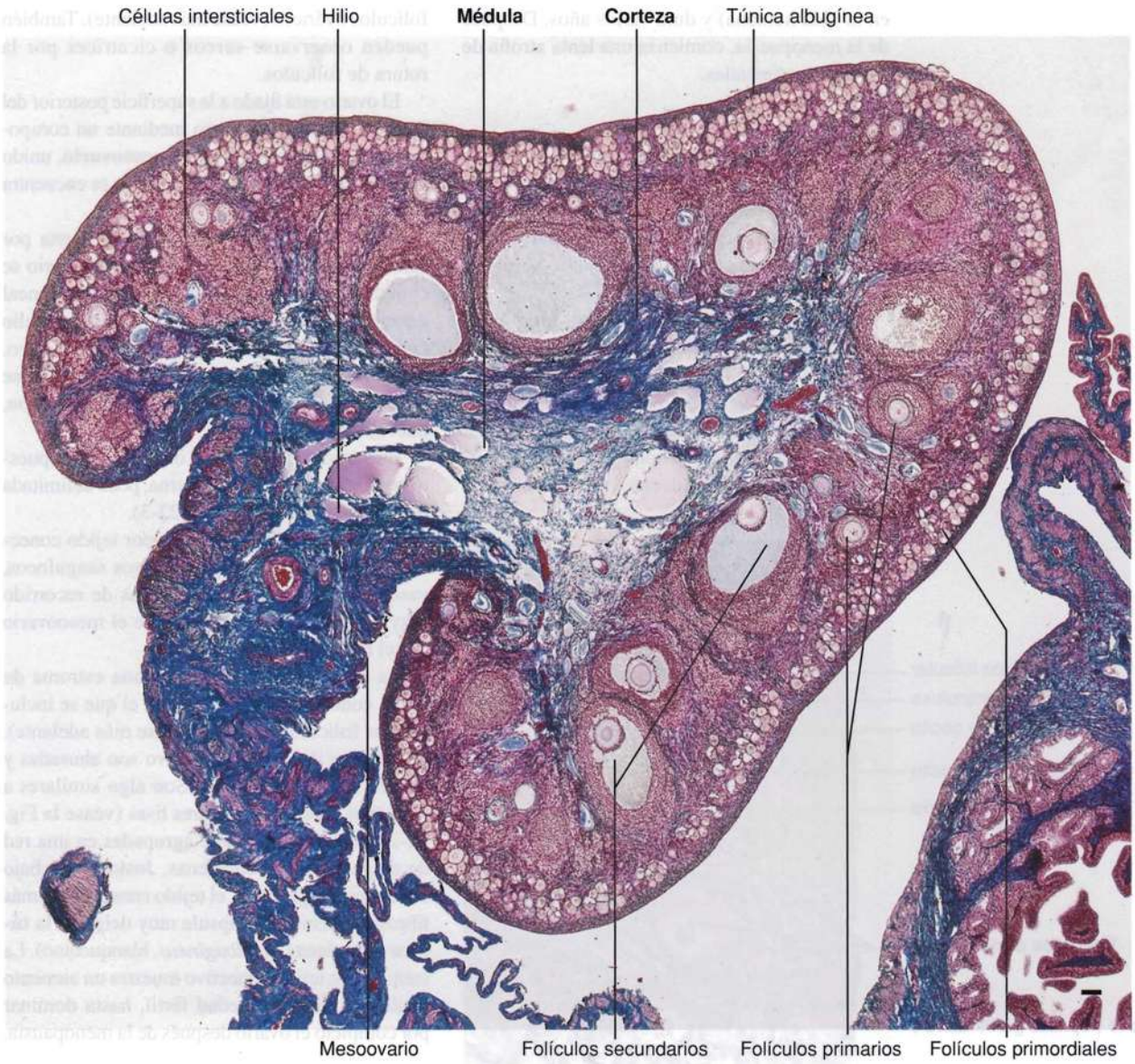

pia electrónica se distingue que contiene escaso retículo endoplasmático rugoso, abundantes ribosomas libres y un aparato de Golgi yuxtanuclear. También se observan abundantes mitocondrias y gotas de lípido en estrecha relación con el aparato de Golgi. Durante el crecimiento posterior y la maduración del oocito, el aparato de Golgi se divide en complejos menores y se dispersa en el citoplasma periférico junto con las mitocondrias; también disminuye la cantidad de gotas de lípido.

Folículos primarios. Con la *maduración*, un folículo primordial primero se transforma en un *folículo primario en crecimiento*. El oocito aumenta de tamaño y *las células foliculares aplanadas crecen en altura hasta tornarse cúbicas y luego cilíndricas* (véase la Fig. 22-2). Adquieren un aspecto granular y se denominan entonces **células de la granulosa**, que proliferan por división mitótica y se forma un epitelio estratificado, la capa de **células de la granulosa** (Fig. 22-5), separada del tejido conectivo circundante por una membrana basal.

Durante el crecimiento del oocito, se forma una membrana muy eosinófila refringente, la **zona pelúcida** (lat. *pelluciditas*, transparente), que separa el oocito de las células de la granulosa circundantes. La zona pelúcida está compuesta por glucoproteínas (ZP-1, ZP-2 y ZP-3) y mediante microscopia electrónica se ha demostrado que se deposita entre largas prolongaciones interdigitantes provenientes del oocito y de las células de la granulosa. Las prolongaciones de los dos tipos celulares forman nexos entre

Fig. 22-3. Imagen con microscopio óptico de **ovario de gata**. Corte teñido con azán. ×29. Barra: 200 µm.

BOOK'S COPICENTRO USAC / 2016

booksmedicos.org

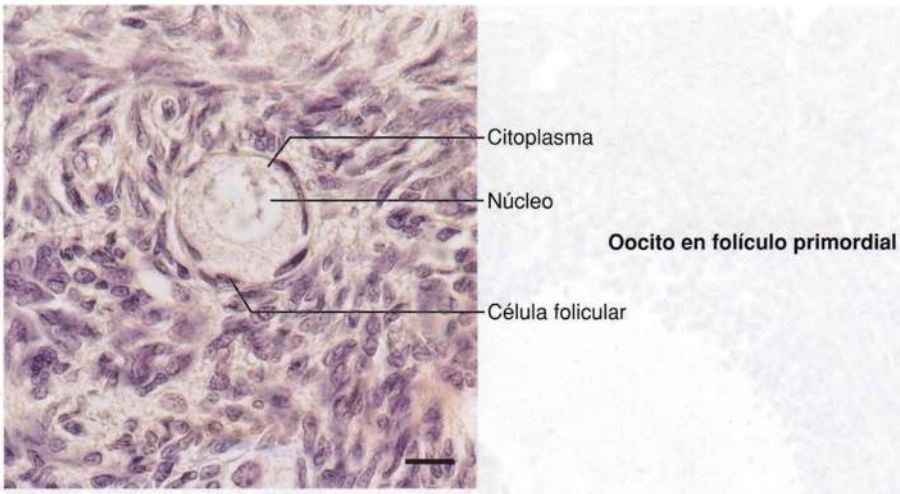

Fig. 22-4. Imagen con microscopio óptico de un **folículo primordial** en la corteza ovárica. Corte teñido con hematoxilina-eosina. ×680. Barra: 10 µm.

sí. Estudios inmunohistoquímicos demuestran que las glucoproteínas de la zona pelúcida son secretadas por el oocito.

Durante el crecimiento, el folículo se hunde en la profundidad de la corteza y las células de la estroma circundante se distribuyen en forma concéntrica en una capa denominada **teca folicular** (gr. *theca*, cubierta, vaina, cápsula) (véase la Fig. 22-5).

Folículos secundarios. Cuando el folículo alcanza un tamaño de unos 200 µm, en la capa de células de la granulosa aparecen pequeñas zonas irregulares llenas de líquido teñidas intensamente con la eosina de los preparados comunes, que aumentan de tamaño y por último se fusionan para dar origen a una cavidad semilunar llena de líquido, el **antro folicular** (Fig. 22-6). El *folículo ovárico con antro totalmente formado* se denomina **folículo secundario**. El antro contiene **líquido folicular** límpido, viscoso y con hialuronano abundante que, debido a los iones Na^+ asociados, genera una intensa actividad osmótica que atrae agua al interior del folículo. En los cortes histológicos, aparece como un material eosinófilo granulado. El líquido folicular formado primero es liberado por las células de la granulosa y es más viscoso. Poco antes de la ovulación, se secretan grandes cantidades de líquido folicular (secundario) menos viscoso.

El oocito adopta gradualmente una *posición excéntrica*, rodeado por células de la granulosa que conforman el **cúmulo oóforo**.

La teca folicular se diferencia entonces en una **teca interna** y una **teca externa** (Fig. 22-7). Las células de la estroma de la teca interna se diferencian a células poliédricas epitelioides con núcleo redondo y la capa se torna más vascularizada por el ingreso de vasos sanguíneos a través de la teca externa. Las células epitelioides contienen abundantes gotas de lípido en su citoplasma y, mediante microscopia electrónica, se distingue gran cantidad de retículo endoplasmático liso, lo cual concuerda con su síntesis de hormonas esteroides, los **estrógenos**, en conjunto con las células de la granulosa (véase más adelante). No obstante, en esta etapa de la maduración del

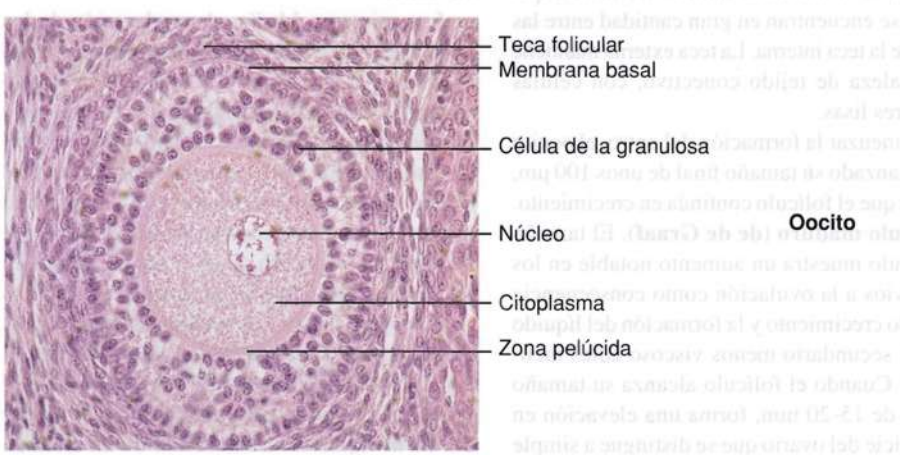

Fig. 22-5. Imagen con microscopio óptico de un **folículo primario** en la corteza ovárica. Corte teñido con hematoxilina-eosina. ×275. Barra: 20 µm.

BOOK'S COPICENTRO USAC / 2016

booksmedicos.org

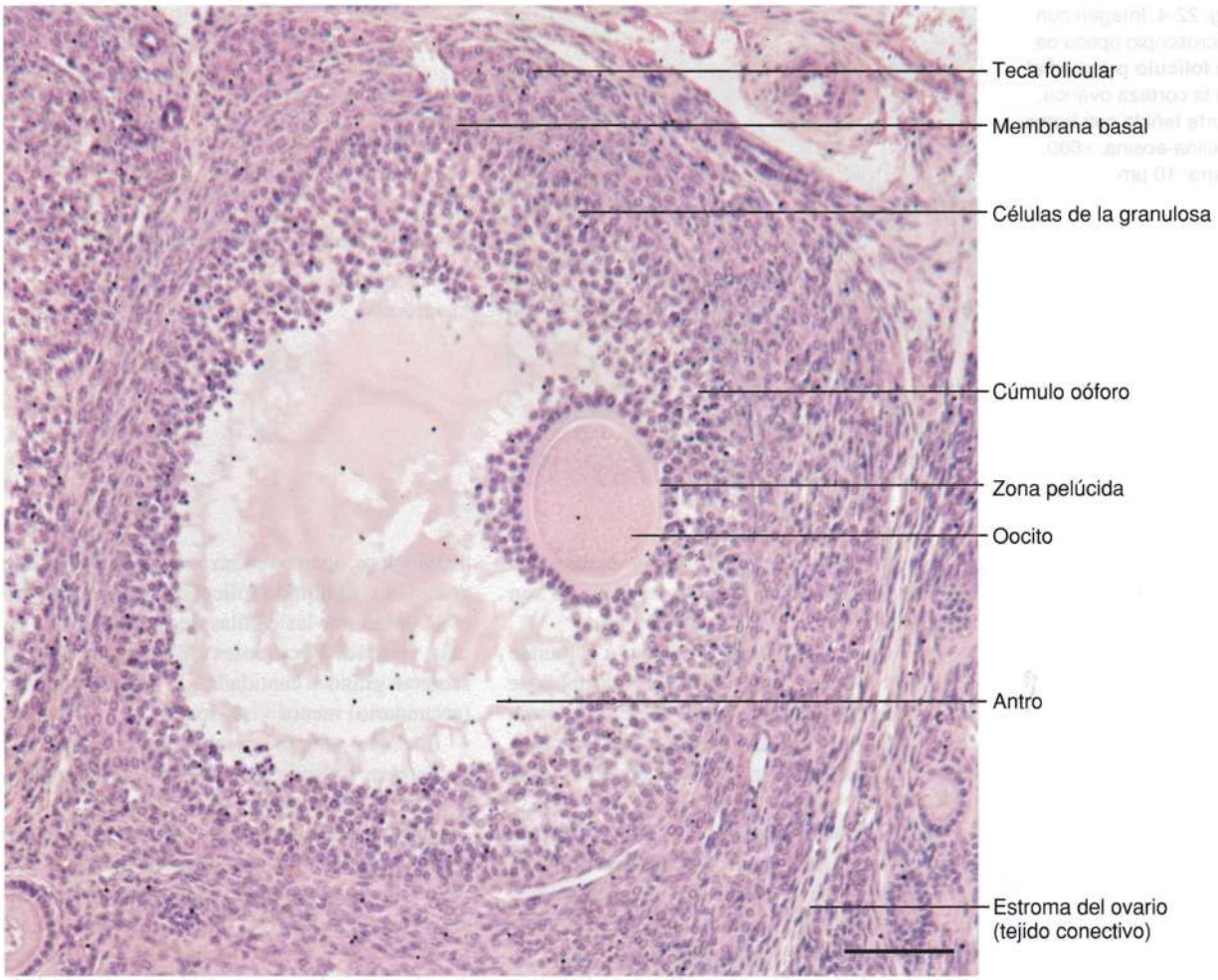

Fig. 22-6. Imagen con microscopio óptico de un **folículo secundario** en el ovario. Corte teñido con hematoxilina-eosina. ×150. Barra: 100 µm.

folículo las células de la granulosa no presentan aspecto de células secretoras de esteroides, dado que poseen escasa cantidad de retículo endoplasmático liso. Las células de la granulosa están unidas entre sí mediante numerosos nexos, que también se encuentran en gran cantidad entre las células de la teca interna. La teca externa mantiene su naturaleza de tejido conectivo, con células musculares lisas.

Al comenzar la formación del antro, el oocito ya ha alcanzado su tamaño final de unos 100 µm, mientras que el folículo continúa en crecimiento.

Folículo maduro (de de Graaf). El tamaño del folículo muestra un aumento notable en los días previos a la ovulación como consecuencia del rápido crecimiento y la formación del líquido folicular secundario menos viscoso antes mencionado. Cuando el folículo alcanza su tamaño máximo de 15-20 mm, forma una elevación en la superficie del ovario que se distingue a simple vista como una ampolla. Al mismo tiempo, se liberan las células de la parte basal del cúmulo oóforo, y poco antes de la ovulación, el oocito fluye libremente en el líquido folicular, rodeado por la zona pelúcida y una nube de células de la granulosa que pueden adoptar cierta orientación radial, por lo que se denominan **corona radiante**.

Los primeros 14 días de maduración de los folículos se denominan **fase folicular** del **ciclo ovárico**, que termina con la **ovulación**, y luego comienza la segunda mitad del ciclo ovárico, que también dura unos 14 días. Esta mitad se denomina **fase luteínica**, puesto que entonces se forma el *cuerpo lúteo* (véase más adelante). La producción hormonal ovárica afecta el endometrio (la mucosa uterina), que atraviesa un ciclo dividido en fases acoplado y dirigido por las hormonas del ciclo ovárico (Fig. 22-8). Las modificaciones cíclicas del endometrio se denominan **ciclo menstrual**, *definido como el período que transcurre desde el primer día de una menstruación hasta el primer día de la siguiente*. La duración de un ciclo en

BOOK'S COPICENTRO USAC / 2016

booksmedicos.org

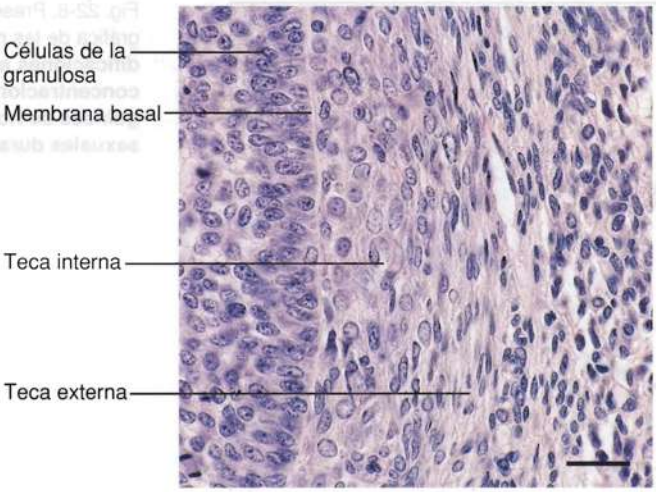

Fig. 22-7. Imagen con microscopio óptico de una sección de la **teca folicular que rodea un folículo ovárico secundario**. Corte teñido con hematoxilina-eosina. ×440. Barra: 20 µm.

promedio es de 28 días. Es simple establecer el primer día del ciclo, debido al sangrado evidente. En condiciones normales, la ovulación ocurre hacia mitad del ciclo, es decir, más o menos en el día 14. *El primer día del ciclo ovárico es el primero del ciclo menstrual*, por lo que representa la transición desde la fase luteínica del ciclo precedente a la fase folicular del ciclo ovárico siguiente.

El crecimiento de los folículos primordiales, que conduce a la ovulación de un único folículo de de Graaf como culminación de la fase folicular, comienza unos 60 días antes del momento de la ovulación. Aunque el crecimiento y la maduración de los folículos, y la ovulación y la formación del cuerpo lúteo están bajo estrecho control de las hormonas gonadotróficas hipofisarias (FSH y LH; véase también el Capítulo 21, pág. 564), el **inicio** propiamente dicho del desarrollo de un folículo primordial es independiente de la acción de las gonadotrofinas. Las niñas recién nacidas poseen en sus ovarios alrededor de un millón de folículos primordiales que representan un **fondo común de reserva** en el cual durante la infancia, la pubertad y la edad fértil tiene lugar un constante inicio de desarrollo de folículos primordiales, independiente del ciclo. En consecuencia, incluso en la infancia se observan folículos primordiales, primarios y secundarios en un ovario, pero los folículos nunca llegan a madurar (su tamaño no supera los 4 mm). Todos los folículos desaparecen por *atresia* (es decir, degeneración folicular; véase la pág. 598).

En condiciones normales, todos los días comienza la maduración de un grupo pequeño o cohorte (subdivisión del ejército romano; se aplica como denominación de un grupo definido de individuos, p. ej., los nacidos dentro de un período dado y estudiados durante cierto tiempo) *de folículos primordiales*. El tamaño de la cohorte depende de la edad y la especie animal. En mujeres de alrededor de 20 años, la cohorte es de unos 15 folículos por día, pero desciende a 1 por día a los 40 años. En un principio, el crecimiento de los folículos es independiente de la acción de FSH y LH hasta alcanzar unos 2 mm de diámetro (cuando el folículo ya es secundario). En este momento del desarrollo, el folículo es sensible a la FSH, dado que las células de la granulosa han adquirido receptores para la hormona. Sólo los folículos que alcanzaron ese tamaño para el día 1 del ciclo, cuando la concentración de FSH es máxima, son estimulados para el crecimiento ulterior. Estudios experimentales sugieren que también la LH actúa sobre este proceso, aunque en menor grado. Debido a la estimulación, los folículos son **reclutados** para formar una cohorte más pequeña de folículos similares (por lo general, tres) que continúan con una fase de crecimiento y maduración dependiente de gonadotrofinas, en la cual todos tienen el potencial para llegar a transformarse en un folículo de de Graaf. Todos los folículos de la cohorte que no alcanzaron ese tamaño crítico para el día 1 del ciclo pueden continuar el crecimiento durante cierto tiempo (hasta un máximo de 4 mm) y después sufren atresia. Además, un número indeterminado de folículos sufre atresia en el período anterior a alcanzar el tamaño crítico de 2 mm.

Durante el crecimiento de los folículos dependiente de gonadotrofinas, tiene lugar un proceso de maduración, dado que algunas células de la granulosa y de la teca interna interrumpen su división y se diferencian en células productoras de hormonas esteroides. Las células de la granulosa son las únicas células ováricas que poseen receptores para FSH, mientras que tanto las células de la granulosa como las de la teca interna poseen receptores para LH. Las células de la teca interna son estimuladas por la LH (a través de receptores de LH y el sistema de adenilato ciclasa/AMP cíclico) para la síntesis del andrógeno androstenodiona a partir de colesterol (Fig. 22-9). Al igual que en otras células productoras de esteroides, el colesterol es captado de las LDL en la sangre circulante por endocitosis mediada por receptores (véase también hígado; Capítulo 18, pág. 515); una cantidad menor es sintetizada *de novo* (lat. de nuevo) a partir de acetato. Pero las células de la teca interna sólo tienen capacidad limitada para continuar la síntesis de estradiol (el estrógeno más importante) debido a su escasa actividad de enzima **aromatasa**, que cataliza la "aromatización" (es decir, la formación de los dobles enlaces del esqueleto esteroide) de la

BOOK'S COPICENTRO USAC / 2016

booksmedicos.org

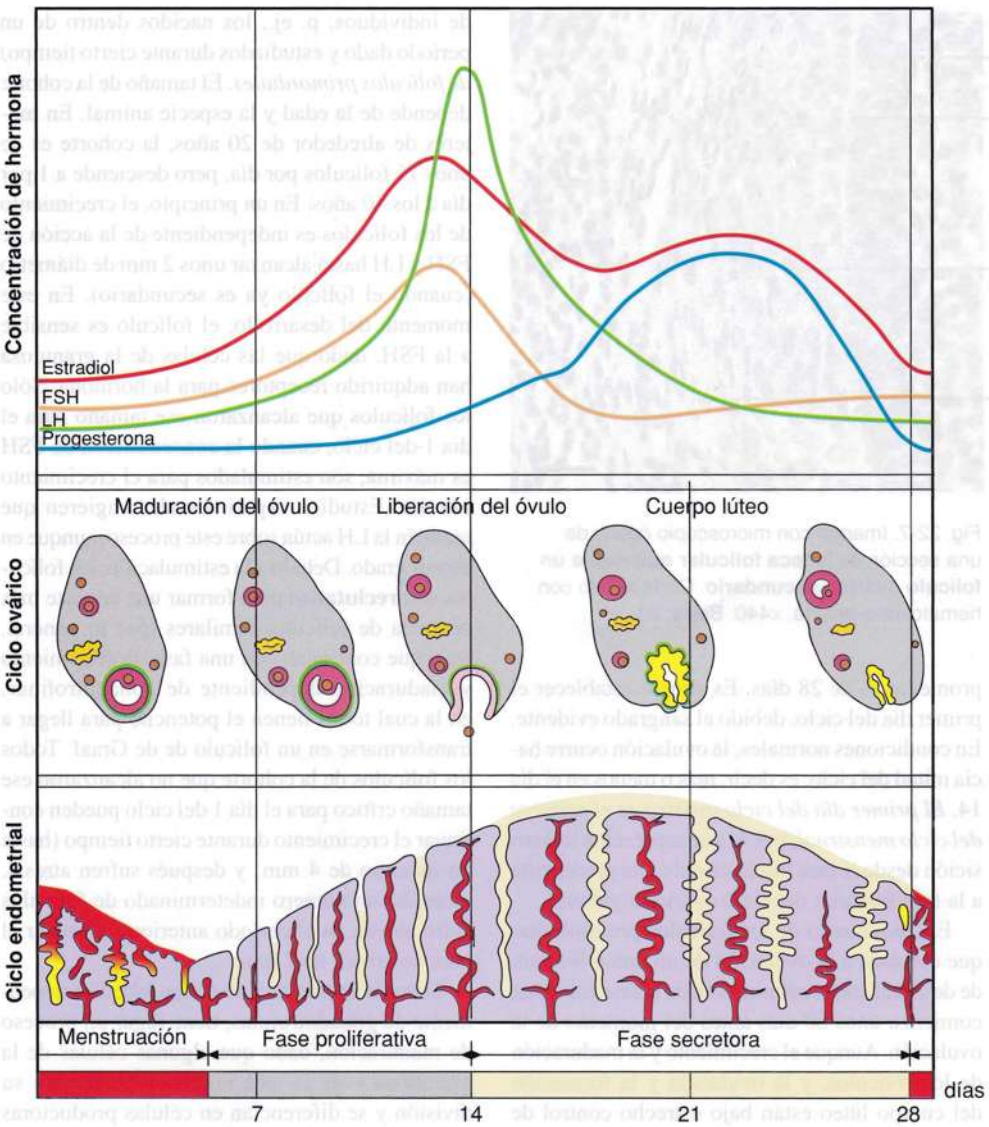

Fig. 22-8. Presentación gráfica de las **modificaciones en las concentraciones sanguíneas de hormonas sexuales durante el transcurso de un ciclo**, con marcación de las correspondientes etapas en el ciclo ovárico y endometrial.

androstenodiona a testosterona, la cual después se transforma en estradiol. En cambio, las *células de la granulosa* poseen aromatasa, cuya actividad es estimulada por la FSH (a través de receptores para FSH y adenilato ciclasa/AMP cíclico). La androstenodiona sintetizada por las células de la teca interna es captada por las células de la granulosa para completar la síntesis de estradiol que se libera al torrente sanguíneo y a la luz folicular, donde se encuentra en concentración elevada. A la cantidad que pasa al torrente sanguíneo, se le agrega lo producido por las células de la teca interna. Al igual que las células de la teca interna, las de la granulosa pueden comenzar la síntesis de esteroides a partir de colesterol producido *de novo* de acetato, pero no incorporan las LDL del torrente sanguíneo, dado que las células de la granulosa no están vascularizadas. Por lo tanto, el suministro de colesterol está limitado a la producción propia. La síntesis es estimulada por la acción de la LH sobre los receptores para esa hormona, pero no puede continuar más allá de la progesterona, dado que las células de la granulosa carecen de la enzima para transformar la progesterona en androstenodiona. En cambio, las células de la teca interna pueden liberar y captar progesterona para transformarla en androstenodiona, que es incorporada por las células de la granulosa y empleada en la síntesis de estradiol.

La acción de FSH y LH estimulan aún más el crecimiento del folículo y al mismo tiempo inducen un aumento de la cantidad de receptores para FSH y LH. Estos efectos favorecen un notable incremento de la producción de estrógenos, con acción estimuladora autocrina sobre el crecimiento de las células de la granulosa. La mayor secreción de estrógenos inhibe por retrocontrol negativo la secreción de FSH hipofisaria, por lo

booksmedicos.org

BOOK'S COPICENTRO USAC / 2016

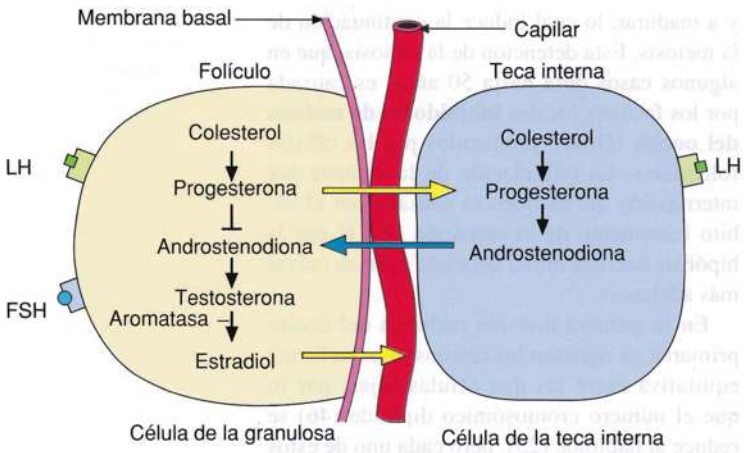

Fig. 22-9. Dibujo esquemático que muestra (simplificada) la **síntesis de esteroides en un folículo ovárico** (véase el texto para los detalles).

que la concentración de esta hormona disminuye en forma gradual. Se cree que este efecto detiene el reclutamiento de folículos por el crecimiento independiente de FSH al dependiente de la hormona.

Hacia la mitad de la fase folicular, tiene lugar la **selección** de uno de los folículos reclutados, que se desarrolla a **folículo dominante**. Si bien el proceso se denomina selección, en realidad se cree que es una elección al azar, dado que por lo general uno de los folículos está más avanzado en su maduración. Como la producción de estrógenos aumenta en forma exponencial en los folículos en crecimiento, este folículo tendrá una ventaja autogenerada, dado que posee mayor cantidad de receptores para FSH y LH (originados por FSH y estrógenos), mientras que los demás comienzan a sufrir atresia al disminuir la secreción de FSH hipofisaria. Posiblemente, esto se deba a que la falta de estimulación de la aromatasa disminuye la producción de estrógenos y los precursores androgénicos aumentan en número y actividad, lo cual causa la inhibición de la mitosis de las células de la granulosa. Tal vez intervengan otras condiciones y se desconoce la forma de aparición del predominio folicular. Las células de la granulosa de los folículos en proceso de maduración también producen cantidades crecientes de la hormona **inhibina** (un polipéptido), lo cual inhibe la liberación de FSH y produce la consecuente disminución de la concentración de esta hormona. La prolongación del período durante el cual circula una concentración de FSH suficiente para reclutar los folículos aumenta el tamaño de la cohorte y esto se utiliza como tratamiento estimulante de la fertilidad por inyección de compuestos antiestrogénicos o FSH en ese intervalo de tiempo.

Apenas se selecciona un folículo dominante en uno de los ovarios, se frenan todos los demás folículos reclutados y en proceso de maduración, tanto en el mismo ovario como en el contralateral, lo cual demuestra que el predominio es un fenómeno endocrino (mediado por sustancias

Inhibición de la meiosis en el oocito en la etapa de diploteno

La detención de la primera división meiótica en la etapa de diploteno de la profase es inducida por una *concentración intracelular permanentemente elevada de AMP cíclico,* **cAMP**, *que activa la proteína cinasa A*, y a través de un intermediario (Wee1/Myt1), ésta induce la *fosforilación y la consecuente inactivación del* **complejo CDK2-ciclina B**, también denominado **factor promotor de la meiosis** (o la **maduración**) (**MFP**). *La fosforilación continua de MFP es sostenida por la acción simultánea de la proteína cinasa A que fosforila y así inactiva una fosfatasa (Cdc25B)*, que de otro modo causaría la desfosforilación del MPF.

Varios mecanismos contribuyen a mantener una concentración elevada de cAMP en el oocito: 1) el oocito recibe cAMP a través de sus nexos con las células foliculares circundantes, 2) el oocito tiene su propia producción de cAMP estimulada por un mecanismo acoplado a proteína G y 3) la degradación de cAMP es inhibida porque a través de los nexos nombrados el oocito también recibe cGMP que inhibe la fosfodiesterasa (PDE3A), que degrada cAMP. También las células de la teca contribuyen con inhibidores de la fosfodiesterasa, por ejemplo, la hipoxantina que llega al oocito con las células de la granulosa como intermediarias.

El incremento de LH en el punto de la ovulación causa la activación de MAP-cinasas (véase el Capítulo 4, pág. 137) en las células del cúmulo oóforo que, al fosforilar la conexina 43, cierran los canales de los nexos. Así se impide la entrada al oocito de cAMP, cGMP e hipoxantina desde las células de la granulosa, por lo que desciende la concentración de cAMP en el oocito. Por lo tanto, desaparecen la activación de la proteína cinasa A y la consecuente inhibición de la fosfatasa Cdc25B, que entonces se desfosforila y activa el MPF, por lo que puede reiniciarse la meiosis.

BOOK'S COPICENTRO USAC / 2016

booksmedicos.org

transportadas por la sangre). Además, mediante estudios ecográficos se demostró que es aleatorio cuál de los ovarios contiene el folículo dominante mes tras mes y la extirpación de un ovario induce la selección regular de un folículo dominante todos los meses en el ovario restante.

Maduración del oocito. Como ya se mencionó, las células foliculares de cada folículo primordial rodean un oocito, el **oocito primario** (véase la pág. 598). *Ya en la vida fetal, este oocito primario comienza la profase* de la **primera división meiótica**, donde se detiene en la **etapa de dictioteno (diploteno)** o "estadio de reposo" de la meiosis (véase también el Capítulo 4, pág. 146). El oocito permanece en esta etapa hasta que el folículo que lo rodea comienza a crecer y a madurar, lo cual induce la continuación de la meiosis. Esta detención de la meiosis, que en algunos casos dura hasta 50 años, es causada por los factores locales **inhibidores de meiosis del oocito (OMI)**, producidos por las células foliculares. La reiniciación de la meiosis por interrupción del bloqueo es causada por el súbito incremento de la secreción de LH por la hipófisis hacia la mitad del ciclo ovárico (véase más adelante).

En la primera división meiótica del oocito primario, se reparten los cromosomas en forma equitativa entre las dos células hijas, por lo que el número cromosómico diploide (46) se reduce al haploide (23), pero cada uno de estos cromosomas contiene dos cromátides unidas por el centrómero. *En cambio, el citoplasma se*

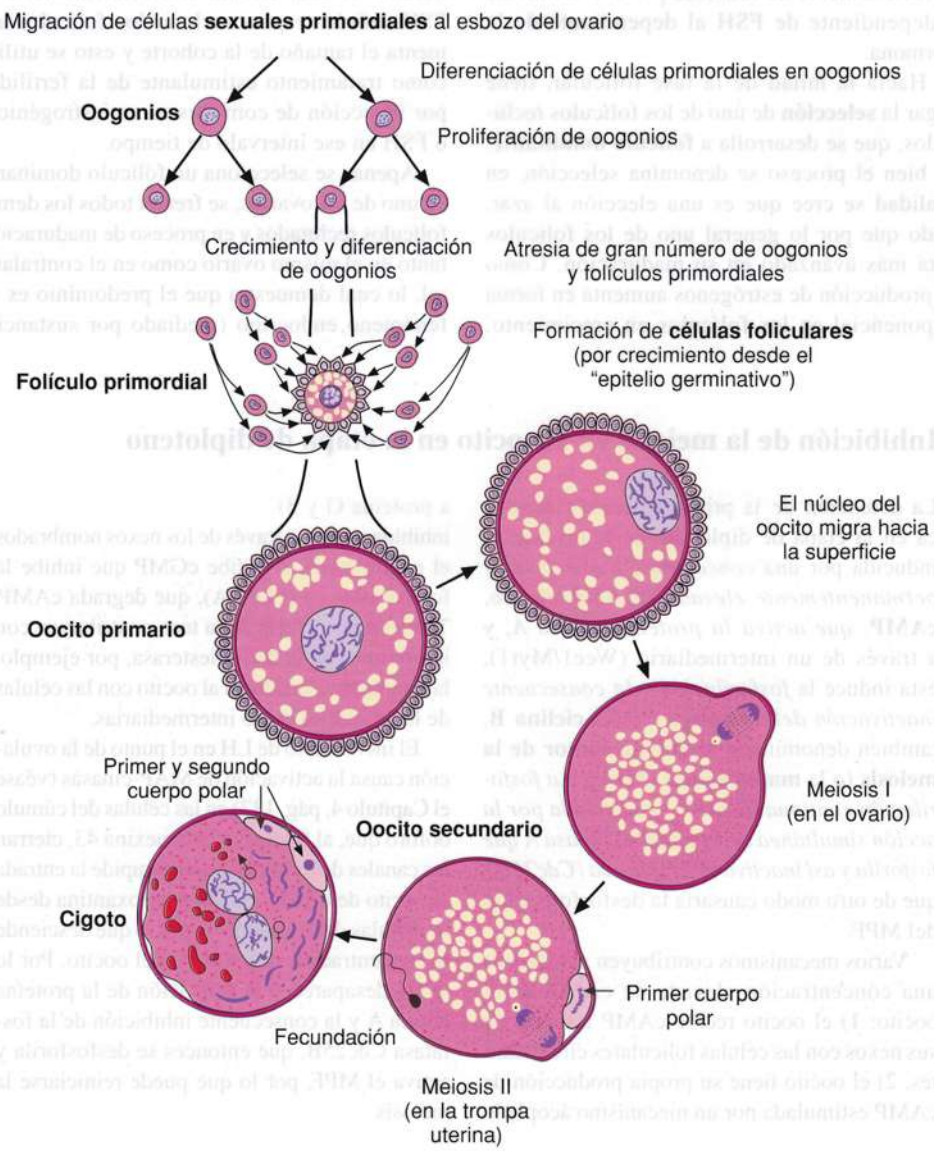

Fig. 22-10. Dibujos esquemáticos del **desarrollo desde la migración de células sexuales primordiales al ovario hasta la formación del cigoto**. (Según Patten).

BOOK'S COPICENTRO USAC / 2016

booksmedicos.org

Mecanismo de acción del factor citostático

Factor citostático es una *denominación común para las proteínas que de distinto modo contribuyen a mantener la CDK2-ciclina B fosforilada* y en consecuencia inactiva, pero estabilizada contra la degradación.

Una de las proteínas es **p39^{mos}**, codificada por el protooncogén *cmos*. La proteína p39^{mos} es una proteína cinasa capaz de mantener fosforilada la ciclina B. Ejerce su efecto a través del sistema de las MAP-cinasas (véase también el Capítulo 4, pág. 137). Otro contribuyente es la proteína **Emi2**, que forma un complejo con Cdc20 y APC/C (véase el Capítulo 4, pág. 134) que se inactiva y, en consecuencia, se impiden la ubicuitinación inducida por APC/C y la consecuente degradación proteosómica de ciclina B. Al igual que en la regulación del ciclo celular en la mitosis, el complejo CDK-ciclina B es esencial para completar la meiosis, dado que al igual que en la mitosis la degradación de la ciclina B es necesaria para que la meiosis continúe más allá del punto de control de la metafase y termine el ciclo.

En la fecundación aumenta la concentración intracelular de iones calcio en el citosol del oocito, por lo que se activa la proteinasa **calpaína**, dependiente de calcio, que al cabo de 30 minutos escinde p39^{mos}. El aumento de calcio también activa una cinasa que fosforila e inactiva Emi2, tras lo cual se degrada la ciclina B y la segunda división meiótica pasa el punto de control de la metafase y termina..

divide en forma desigual, dado que la mayor parte permanece con el **oocito secundario**, mientras que la otra célula hija se transforma en una célula muy pequeña, el **primer cuerpo polar**, compuesto sólo por el núcleo y muy escaso citoplasma circundante. La división desigual del citoplasma del oocito primario se debe a que el núcleo del oocito se sitúa justo por debajo del oolema (el plasmalema del oocito) durante la formación del huso meiótico (Fig. 22-10). Por lo tanto, durante la división del citoplasma sólo se libera una pequeña burbuja de citoplasma alrededor de una mitad de los cromosomas. El primer cuerpo polar queda libre dentro del llamado **espacio perivitelino** entre el oolema y la zona pelúcida, pero se degenera con rapidez. El núcleo de oocito secundario continúa la meiosis, pero se *detiene en la metafase de la segunda división meiótica, antes de la ovulación*. No hay síntesis de DNA antes de la segunda división meiótica. En esta división, se escinden los centrómeros de los 23 cromosomas de doble estructura resultado de la primera división meiótica, y las dos cromátides provenientes de cada cromosoma migran ahora a sus respectivas células hijas, que así contienen 23 cromátides individuales. La finalización de la segunda división meiótica con formación del segundo cuerpo polar sólo ocurre en el caso de fecundación, es decir, después de la ovulación. El freno de la meiosis en la metafase II es inducido por un complejo proteico sintetizado por el propio oocito, el **factor citostático (CSF)**. El segundo cuerpo polar se forma de igual modo que el primero y también se degenera con rapidez. Casi todo el citoplasma permanece con el oocito, *por lo que el resultado de la meiosis es la generación de un oocito maduro con número cromosómico haploide* (véase también la Fig. 4-28, pág. 145). En realidad, el oocito maduro no actúa como gameto independiente, dado que como se mencionó, la meiosis recién finaliza después de la fecundación, es decir, cuando se estableció contacto con un espermatozoide.

Ovulación

Durante la liberación del oocito u ovulación, *se rompe el folículo y el oocito abandona el folículo y, en consecuencia, el ovario*. El gran folículo preovulatorio de de Graaf, de 15-20 mm, forma un mamelón sobre la superficie del ovario. En los minutos previos a la ovulación, aparece en la parte superior del mamelón una pequeña zona oval, el **estigma**, donde se detiene la irrigación sanguínea. La túnica albugínea, la teca y la capa granulosa son más delgadas en el estigma, que poco antes de la ovulación forma un pequeño bulto transparente. Por último, se rompe el estigma y en segundos a unos minutos fluye el líquido folicular de la cavidad junto con el oocito y la corona radiante que lo rodea, tras lo cual finaliza la ovulación. La rotura del estigma ocurre debido a que las células de la granulosa y de la teca producen un **activador de plasminógeno** que activa la enzima degradante de proteínas **plasmina**, que también estimula la producción de colagenasa. Ambas enzimas degradan la matriz de tejido conectivo para debilitarla hasta romperla, mientras que contracciones rítmicas de las células musculares lisas de la teca externa contribuyen a vaciar el líquido folicular.

BOOK'S COPICENTRO USAC / 2016

booksmedicos.org

La *ovulación es inducida* por una fuerte liberación de LH, con punto máximo unas 36 horas antes de la ovulación y que se extiende durante un día (véase la Fig. 22-8). La secreción de LH es bastante limitada en la fase folicular, dado que es inhibida por retrocontrol negativo por la creciente producción de estrógenos en el ovario. Sin embargo, unas 36 horas antes de la ovulación, la muy elevada concentración de estrógenos induce una fuerte liberación súbita de LH ("ola" de LH) por retrocontrol *positivo*, y después la secreción de LH vuelve a sus niveles bajos en la fase luteínica debido a la progesterona (y los estrógenos) sintetizada en esta etapa por el cuerpo lúteo (véase la Fig. 22-8). Se desconoce la causa por la cualel retrocontrol negativo de los estrógenos se transforma en positivo, salvo que es condición necesaria que la concentración plasmática de estrógenos alcance un nivel crítico elevado y se mantenga así durante 1-2 días; en caso contrario, no se libera la ola de LH. La secreción de FSH es bastante elevada en el día 1 del ciclo ovárico debido a que se interrumpe el retrocontrol negativo por la involución del cuerpo lúteo (véase la pág. 600), pero disminuye en forma gradual durante la fase folicular como consecuencia del retrocontrol negativo por la creciente producción de estrógenos y la inhibición por la mayor producción de inhibina. La ola de LH antes de la ovulación es seguida de un ligero incremento de la secreción de FSH (que no tiene efecto sobre la ovulación), tras lo cual vuelve a disminuir gradualmente la secreción de FSH en la fase luteínica como consecuencia del retrocontrol negativo de la secreción de progesterona y estrógenos por el cuerpo lúteo.

La ola de LH induce los cambios descritos en el estigma y el folículo, y la consecuente ovulación. Además, la ola causa un corto aumento transitorio de la producción de esteroides en el folículo, seguido de una hiporregulación de los receptores de LH como consecuencia de la fuerte acción. Así se produce un descenso de la concentración de estrógenos y comienza la secreción de progesterona, lo cual demostró que tenía importancia fundamental para desencadenar la ovulación, junto con las demás variaciones inducidas por la LH.

Atresia

La **atresia** (gr. *a*, sin; *tresis*, perforación) es un *proceso degenerativo por el cual los oocitos y los folículos ováricos desaparecen sin que se libere el oocito por la ovulación*. Si el oocito está rodeado por un folículo, éste también se degenera, con independencia de su estadio de evolución. Sólo alrededor de 400 oocitos llegan a ovular en el período fértil, mientras que el resto, más del 99,9%, sufren atresia.

Las **células sexuales primordiales** aparecen ya en la cuarta semana de vida embrionaria en la pared endodérmica del saco vitelino, desde donde migran al primordio ovárico, al que invaden en la sexta semana (véase la Fig. 22-10). Entonces se diferencian en **oogonios**, que entre el segundo y el quinto mes de vida intrauterina sufren activa proliferación en el ovario por divisiones mitóticas. Los oogonios crecen en tamaño y se diferencian en **oocitos primarios**, que están rodeados por una capa de epitelio y forman los folículos primordiales. El origen celular de este epitelio es incierto, dado que ha sido asignado al epitelio germinativo y a las células migrantes del mesonefros, o quizá a una combinación de ambos. Ya en la vida fetal, los oogonios y los oocitos primarios sufren atresia, y al mismo tiempo se detiene por completo la proliferación de los oogonios. En el quinto mes de vida fetal, la *cantidad total de oogonios y oocitos* es de unos 7 millones, mientras que en el *nacimiento hay alrededor de 1 millón*.

Después del nacimiento y hasta la pubertad, continúa la atresia, y la cantidad de folículos primordiales disminuye hasta unos 300.000. Debido a la atresia de los folículos primordiales y en crecimiento, además de la escasa cantidad de ovulaciones, que ocurre durante el período fértil, cuando comienza la menopausia sólo existen escasos folículos primordiales. La disminución del número de folículos es lenta hasta alrededor de los 38 años, tras lo cual se acelera la atresia. Se desconoce la importancia de la atresia, salvo por la desaparición gradual de los folículos y la consecuente imposibilidad de la ovulación y el embarazo. La interrupción de la producción hormonal ovárica determina que desaparezca la menstruación, es decir la menopausia, pero en algunas mujeres se observa una producción bastante notable de estrógenos ováricos en los 5-10 años posteriores al comienzo de la menopausia. También continúa la producción de pequeñas cantidades de andrógenos (cerca de la mitad de los andrógenos circulantes) por las células intersticiales (véase la pág. 601).

El *aspecto histológico* de la atresia es muy variable, por ejemplo según el estadio evolutivo afectado, y a menudo es difícil diagnosticarla por la microscopia. El oocito y las células de la granulosa y de la teca interna sufren modificaciones degenerativas, mientras que la zona pelúcida es más resistente y se altera después. Las células degeneradas son fagocitadas por macrófagos invasores.

BOOK'S COPICENTRO USAC / 2016

booksmedicos.org

Formación del cuerpo lúteo

La ovulación marca la transición a la **fase luteínica** del ovario. Después de la ovulación, el folículo se transforma rápidamente en el **cuerpo lúteo** (lat. *luteus*, amarillo). Cuando todo el líquido folicular fluyó hacia el exterior, el folículo se colapsa y se forman pliegues característicos en la pared, como consecuencia de la contracción de la teca externa. La luz colapsada se llena de un líquido provisto de fibrina, a menudo con sangre proveniente de la teca interna, por lo que se forma un coágulo central. Se degrada la membrana basal que rodea las células de la granulosa y la capa avascular de estas células es invadida por tejido conectivo vascularizado que forma un tejido conectivo reticular con numerosos capilares entre las células de la granulosa. El coágulo central también es invadido y se transforma en tejido conectivo fibroso (Fig. 22-11). La teca externa forma una cápsula de tejido conectivo desde donde se extienden tabiques hacia el interior del cuerpo lúteo.

A las pocas horas de la ovulación, *las células de la granulosa y de la teca interna* crecen hasta triplicar su tamaño original y se transforman en grandes células poliédricas ligeramente eosinófilas que contienen el pigmento amarillo **luteína** (un caroteno) en el citoplasma (Fig. 22-12). En los cortes de material incluido en parafina sólo se observan los espacios redondeados vacíos donde estaban las inclusiones lipídicas. Esta transformación de las células de la granulosa y de la teca se denomina **luteinización** y es causada por la LH. Las células se denominan **células luteínicas de la granulosa** o **ganulosoluteínicas** y **células luteínicas de la teca** o **tecoluteínicas**. Estas últimas son algo más pequeñas y oscuras, con núcleos más oscuros que las células luteínicas de la granulosa. Además, se encuentran en número mucho menor y aparecen sobre todo a lo largo de los tabiques de tejido conectivo formados por la teca externa. Durante la luteinización, el cuerpo lúteo crece hasta alcanzar un tamaño de unos 10 mm y aún mayor.

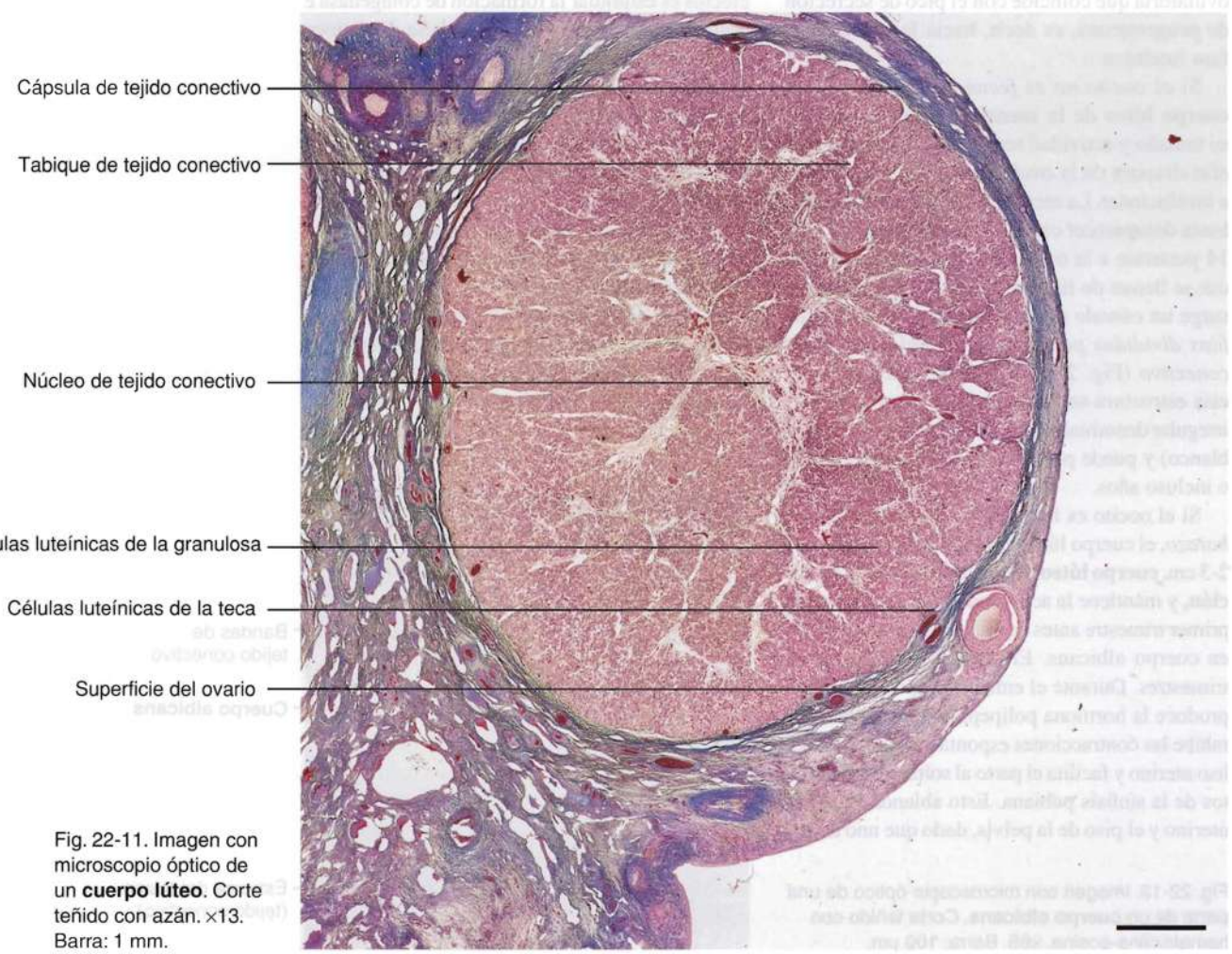

Fig. 22-11. Imagen con microscopio óptico de un **cuerpo lúteo**. Corte teñido con azán. ×13. Barra: 1 mm.

BOOK'S COPICENTRO USAC / 2016

booksmedicos.org

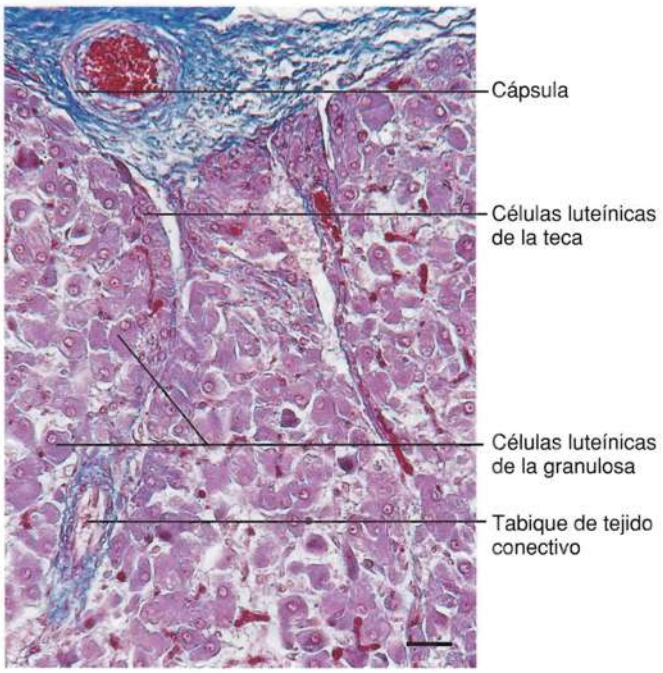

Fig. 22-12. Imagen con microscopio óptico de la **parte periférica de un cuerpo lúteo**. Nótese que las células luteínicas de la teca son algo más pequeñas y oscuras que las células luteínicas de la granulosa, y están ubicadas a lo largo de los tabiques de tejido conectivo. Corte teñido con azán. ×135. Barra: 50 µm.

Con microscopio electrónico, se observa que las células luteínicas poseen un *retículo endoplasmático liso muy desarrollado* y mitocondrias con prolongaciones tubulares en la membrana interna en lugar de las crestas laminares, con morfología característica de las células productoras de hormonas esteroides. La síntesis de **progesterona** por las células luteínicas comienza poco antes de la ovulación y se incrementa con rapidez para alcanzar un máximo hacia la mitad de la fase luteínica (véase la Fig. 22-8). La progesterona es el producto principal, pero el cuerpo lúteo también secreta **estrógenos** en una cantidad que crece gradualmente desde el mínimo alrededor de la ovulación hasta un pico cercano a la mitad de la máxima secreción preovulatoria que coincide con el pico de secreción de progesterona, es decir, hacia la mitad de la fase luteínica.

Si *el oocito no es fecundado*, se forma un **cuerpo lúteo de la menstruación** que alcanza su tamaño y actividad secretora máximos unos 9 días después de la ovulación, y luego comienza a involucionar. La secreción hormonal disminuye hasta desaparecer casi por completo hacia el día 14 posterior a la ovulación. Las células luteínicas se llenan de lípidos y mueren, y lentamente surge un *cúmulo de masas homogéneas eosinófilas divididas por delgadas bandas de tejido conectivo* (Fig. 22-13). A nivel macroscópico, esta estructura se asemeja a una cicatriz blanca irregular denominada **cuerpo albicans** (lat. *albus*, blanco) y puede persistir durante muchos meses o incluso años.

Si el oocito es fecundado y comienza el *embarazo*, el cuerpo lúteo crece hasta alcanzar unos 2-3 cm, **cuerpo lúteo del embarazo** o **de la gestación,** y mantiene la actividad secretora durante el primer trimestre antes de iniciar la transformación en cuerpo albicans. El embarazo se divide en trimestres. Durante el embarazo, el cuerpo lúteo produce la hormona polipeptídica **relaxina**, que inhibe las contracciones espontáneas del músculo liso uterino y facilita el parto al soltar los ligamentos de la sínfisis pubiana. Esto ablanda el cuello uterino y el piso de la pelvis, dado que uno de sus efectos es estimular la formación de colagenasa e inhibir la producción de colágeno. Se desconoce la importancia de la relaxina para el embarazo y el parto, ya que la concentración plasmática es máxima en el primer trimestre, a diferencia de lo que se observa en otros mamíferos, en los cuales se detecta un notable aumento de la secreción en el período prenatal. En el útero también hay una producción local menor de relaxina y existen evidencias en favor de que el ablandamiento del cuello uterino cerca de la fecha del parto se debe a un efecto local paracrino de la relaxina.

No se conocen con certeza los mecanismos que mantienen y luego causan la desaparición del *cuerpo lúteo de la menstruación* en el ser humano.

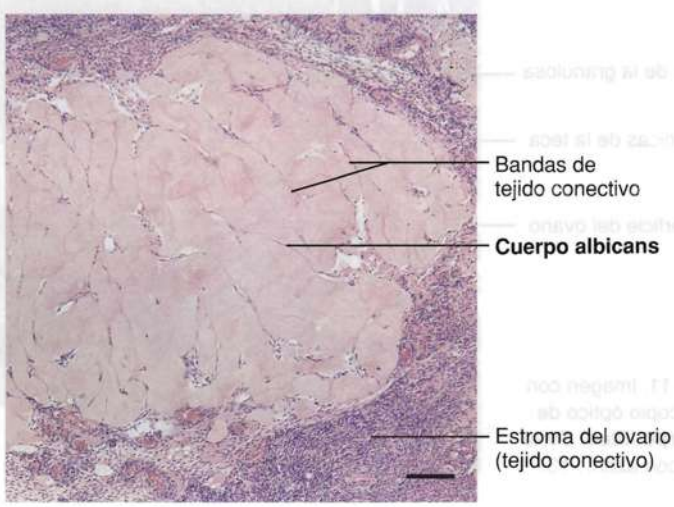

Fig. 22-13. Imagen con microscopio óptico de una parte de un **cuerpo albicans**. Corte teñido con hematoxilina-eosina. ×65. Barra: 100 µm.

BOOK'S COPICENTRO USAC / 2016

booksmedicos.org

El *cuerpo lúteo del embarazo* se mantiene gracias a que el tejido placentario formado sintetiza la **gonadotrofina coriónioca humana (hCG)** con acción luteotrófica desde el momento de la implantación, unos 7 días después de la fecundación. El efecto estimulante de la hCG sobre el crecimiento, la supervivencia y la secreción hormonal del cuerpo lúteo se evidencia incluso antes de la falta de la siguiente menstruación, es decir, antes del día 14 posterior a la ovulación.

Células intersticiales y del hilio

En la estroma intersticial del ovario se encuentran grupos aislados o cordones dispersos de grandes células epitelioides con aspecto glandular, las **células intersticiales** (véase la Fig. 22-3). Se cree que se diferencian a partir de células de la teca interna pertenecientes a los folículos secundarios que sufrieron atresia. **Producen andrógenos** y son asiento de la producción posmenopáusica de los andrógenos ováricos.

En el hilio ovárico y en el mesoovario de casi todas las mujeres es posible demostrar pequeños grupos de células epitelioides, las **células del hilio**, con morfología idéntica a las células intersticiales de Leydig testiculares (productoras de andrógenos). Se cree que estas células también *producen andrógenos* y son homólogas a las células de Leydig. Los tumores de células del hilio son raros y casi siempre resultan benignos, aunque se acompañan de cierto grado de masculinización.

Trompas uterinas

Las **trompas uterinas** o **sálpinx** (gr. *salpinx*, trompeta) son órganos tubulares que se extienden a cada lado desde la región de los ovarios hasta el útero (véase la Fig. 22-1). Las trompas uterinas comunican el abdomen con la cavidad uterina, dado que la luz del extremo ovárico se abre hacia el abdomen, mientras que el extremo

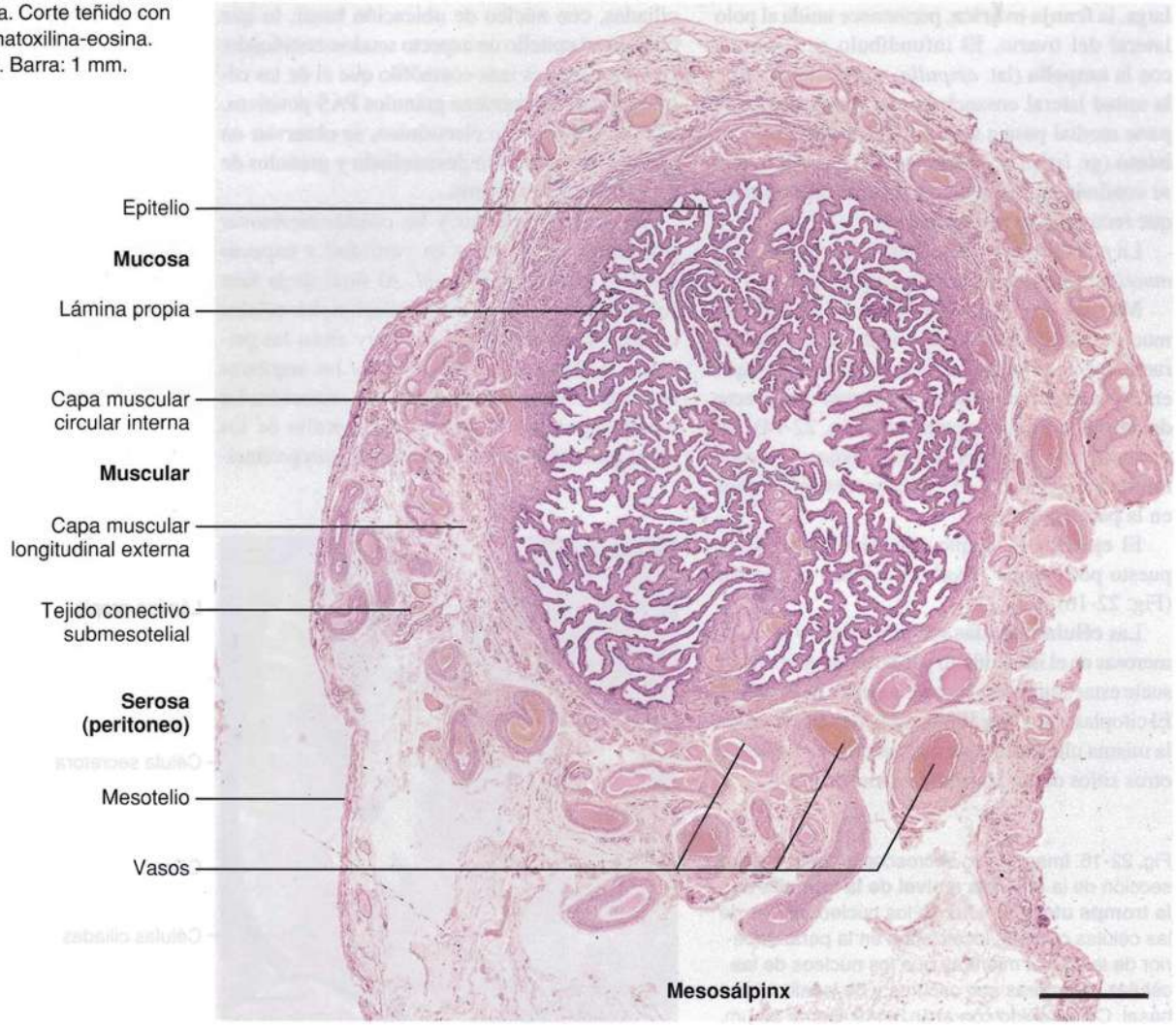

Fig. 22-14. Imagen con microscopio óptico de un **corte transversal a nivel de la ampolla de la trompa uterina**. Nótese la característica luz laberíntica, debida a los numerosos pliegues longitudinales de la mucosa. Corte teñido con hematoxilina-eosina. ×14. Barra: 1 mm.

BOOK'S COPICENTRO USAC / 2016

booksmedicos.org

Fig. 22-15. Imagen con microscopio óptico de un **corte transversal a nivel del istmo de la trompa uterina**. Nótese la luz más pequeña, con menor número de pliegues de la mucosa que en la ampolla (compárese con la Fig. 22-14) y una capa muscular circular más gruesa. Corte teñido con hematoxilina-eosina. ×18. Barra: 500 µm.

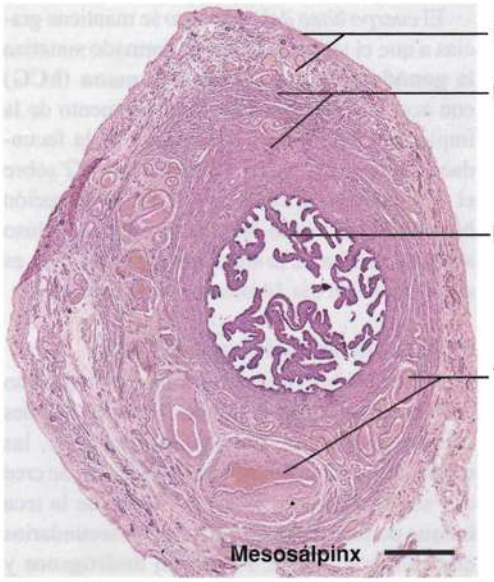

uterino se comunica con la cavidad uterina. La luz representa un medio adecuado para la fecundación del oocito, que suele tener lugar en el tercio lateral de la trompa. Las trompas uterinas miden unos 10 cm de largo y están suspendidas del **mesosálpinx**, una dependencia del ligamento ancho del útero.

Las trompas uterinas se dividen en cuatro partes sucesivas. La abertura lateral con forma de embudo orientado hacia el abdomen o **infundíbulo** está revestida de mucosa en su superficie interna y de peritoneo en la externa. El borde libre del infundíbulo posee grandes flecos o **franjas** (lat. *fimbria*, fleco) en contacto variable con el ovario, pero casi siempre una franja muy larga, la **franja ovárica**, permanece unida al polo lateral del ovario. El infundíbulo se continúa con la **ampolla** (lat. *ampulla*, vasija, recipiente), la mitad lateral ensanchada de la trompa. En la parte medial pasa a una sección más angosta, el **istmo** (gr. *isthmos*, comunicación estrecha), que se continúa en la **porción uterina (intramural)** que recorre la pared del útero.

La *pared* de la trompa uterina se compone de *mucosa*, una *capa muscular* y *peritoneo*.

Mucosa. En el infundíbulo y la ampolla, la mucosa forma un complejo sistema de pliegues ramificados, en su mayor parte longitudinales, que en los cortes transversales presentan un aspecto de laberinto muy característico (Fig. 22-14). En el istmo, los pliegues son más bajos y menos ramificados (Fig. 22-15), para hacerse muy bajos en la porción uterina.

El **epitelio** es simple cilíndrico y está compuesto por *células ciliadas* y *células secretoras* (Fig. 22-16).

Las **células ciliadas** son cilíndricas y más numerosas en el infundíbulo y la ampolla, y el núcleo suele estar situado en la parte superior de la célula. El citoplasma es eosinófilo claro. Los cilios tienen la misma ultraestructura que los cilios móviles de otros sitios del organismo (patrón "9 + 2").

Las **células secretoras** predominan en el istmo y la porción uterina. Son más bajas que las células ciliadas, con núcleo de ubicación basal, lo que confiere al epitelio un aspecto seudoestratificado. El citoplasma es más eosinófilo que el de las células ciliadas y contiene gránulos PAS positivos. Con el microscopio electrónico, se observan un aparato de Golgi bien desarrollado y gránulos de secreción electrodensos.

Las *células ciliadas* y las *células secretoras presentan variaciones en cantidad y aspecto durante el ciclo menstrual*. Al final de la fase folicular, justo antes de la ovulación, las células ciliadas y las secretoras son muy altas; las primeras poseen cilios abundantes y las segundas contienen numerosos gránulos de secreción. La hipertrofia de las células y el desarrollo de los cilios son *estimulados por los estrógenos* produci-

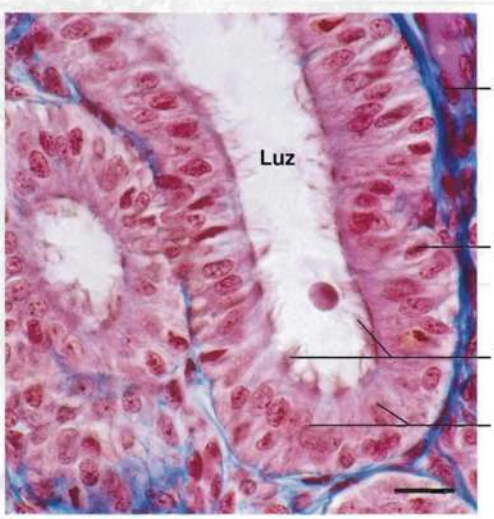

Fig. 22-16. Imagen con microscopio óptico de una sección de la **mucosa a nivel de la ampolla de la trompa uterina**. Nótense los núcleos claros de las células ciliadas, localizados en la parte superior de la célula, mientras que los núcleos de las células secretoras son oscuros y de localización basal. Corte teñido con azán. ×440. Barra: 20 µm.

BOOK'S COPICENTRO USAC / 2016
booksmedicos.org

dos precisamente en mayor cantidad por el ovario en la última parte de la fase folicular (pero que no afectan la formación de cilios en otros epitelios que los de las trompas y el útero). Las células secretoras comienzan a liberar su secreción justo antes de la ovulación. Durante la fase luteínica, disminuyen la altura de las células y la cantidad de los cilios y los gránulos de secreción. Esta *atrofia relativa es causada por la progesterona* secretada por el ovario en esa etapa.

La **lámina propia** es delgada y se compone de tejido conectivo laxo muy celular. Las células del tejido conectivo son ahusadas y se asemejan a las de la estroma de la corteza ovárica. Se observa gran cantidad de vasos linfáticos con aspecto de largas hendiduras o lagunas en la lámina propia.

Capa muscular. Se subdivide en una capa circular interna y otra externa, en su mayor parte longitudinal. La capa circular es la más desarrollada, sobre todo en la parte de istmo.

Serosa. El revestimiento peritoneal de las trompas uterinas se compone de mesotelio y tejido conectivo submesotelial.

En el período periovulatorio, las trompas uterinas están llenas de sangre y penden hacia el fondo de saco rectouterino. Al mismo tiempo, *aumenta el peristaltismo en dirección al útero*. Se cree que la captación del oocito en el infundíbulo ocurre sobre todo cuando la franja ovárica entra en contacto con la corona radiante, mientras ésta aún se encuentra adherida a la superficie del ovario. Existe un mecanismo que actúa como salvaguarda cuando el oocito desciende al fondo de saco rectouterino junto con el líquido folicular. En estos casos, el oocito es aspirado por un efecto de succión producido por el peristaltismo de la trompa. Este mecanismo se demostró directamente en mujeres.

Como se mencionó antes, la fecundación ocurre en la ampolla, donde el oocito permanece durante casi tres días después de la ovulación (el 90% del tiempo que éste pasa en la trompa). El estrógeno y la progesterona estimulan el transporte en dirección al útero. Las células secretoras producen una sustancia mucosa que nutre el oocito. La función de las células ciliadas es contribuir al transporte de los oocitos. Los cilios del infundíbulo y la ampolla baten siempre en dirección del útero.

El pasaje por el istmo es rápido debido a las contracciones peristálticas.

Útero

El **útero** (lat. *uterus*, vientre o abdomen; gr. *metra* o *hystera*) es asiento del desarrollo del embrión y el feto hasta el parto. El útero se ubica en el centro de la cavidad pelviana y termina, hacia abajo, en la vagina (véase la Fig. 22-1). A ambos lados se ubican las trompas uterinas y los ovarios, denominados en la clínica **anexos uterinos**.

El útero es un órgano hueco con forma de pera y gruesas paredes (de alrededor de 1,5 cm) que en la mujer que no ha estado embarazada (**nulípara**, de lat. *nullus*, ninguno; *parere*, parir) pesa unos 40-50 g y mide 8 × 5 × 2,5 cm de longitud, ancho y espesor, respectivamente. En la mujer que ha parido, es algo más grande.

Se divide en una porción superior ancha, el **cuerpo**, que representa las dos terceras partes, y una porción inferior más angosta y cilíndrica, el **cuello** (*collum*), tercio restante del órgano. La parte del cuello que llega hasta la porción superior de la vagina se denomina **porción vaginal** (lat. *portio*, parte). El **fondo** comprende la porción superior con forma de cúpula del cuerpo, ubicada por delante y encima de un plano que atraviesa las desembocaduras de las trompas. En la parte del cuerpo, la **cavidad uterina** es una hendidura transversal que en el cuello forma un tubo abierto o **conducto del cuello del útero** que se estrecha en ambos extremos. Hacia abajo, se abre a la vagina por el **orificio externo del útero**.

La *pared uterina* se compone de la mucosa, el **endometrio** (Fig. 22-17), rodeada por una capa de músculo liso, el **miometrio**, que representa la mayor parte del espesor de la pared. Por último, el cuerpo y la pared posterior del cuello están

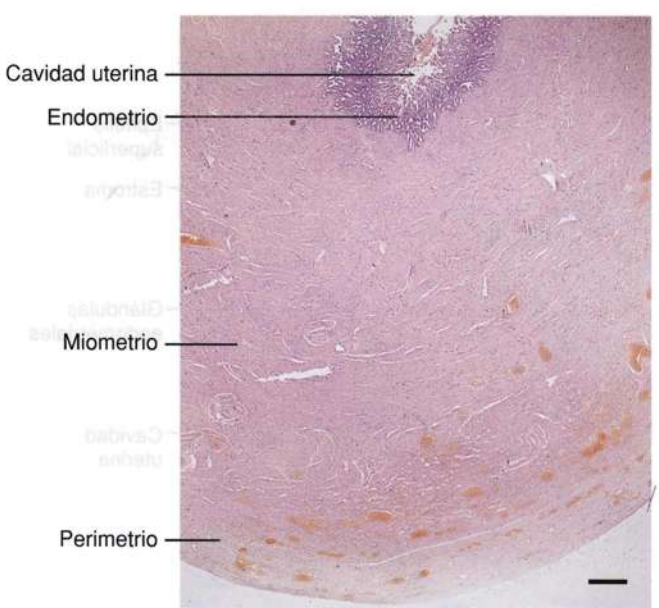

Fig. 22-17. Imagen con microscopio óptico de una sección de la **pared del cuerpo uterino**. Corte teñido con hematoxilina-eosina. ×5. Barra: 1 mm.

BOOK'S COPICENTRO USAC / 2016

booksmedicos.org

recubiertos por el peritoneo, que en el útero se denomina **perimetrio**.

Endometrio

Durante la edad fértil, la mucosa uterina sufre modificaciones cíclicas que conducen a la **menstruación**, es decir, la eliminación de parte del endometrio con hemorragia, por lo que se habla de **ciclo menstrual**. Las modificaciones cíclicas del endometrio se deben a la acción de las hormonas ováricas estrógenos y progesterona, por lo que, como se mencionó antes, el ciclo ovárico y el menstrual se correlacionan exactamente en tiempo.

Sólo la mucosa endometrial participa del ciclo menstrual, y la siguiente descripción se refiere a la mucosa del cuerpo uterino, puesto que después se verá el cuello.

El endometrio se compone de un *epitelio* y una gruesa capa subyacente de tejido conectivo o *estroma* que contiene numerosas **glándulas endometriales** tubulares simples que se abren directamente a la superficie de la mucosa y se extienden hasta la profundidad de la estroma, donde terminan en un extremo ciego cerca del miometrio, en ocasiones con una ramificación terminal (Fig. 22-18).

El **epitelio** es *simple cilíndrico* en la superficie y en las glándulas (Fig. 22-19) y está compuesto por una *mezcla de células ciliadas y secretoras*. En el epitelio superficial predominan las células ciliadas, que sufren menores modificaciones durante el ciclo que el epitelio glandular, compuesto en su mayor parte por células secretoras. Los cilios de las glándulas baten hacia la desembocadura, mientras que los cilios de la superficie lo hacen en dirección de la vagina. La cantidad de cilios muestra un notable aumento durante la fase folicular, paralelo al incremento de la acción estrogénica.

La **estroma endometrial** contiene abundantes células fusiformes o estrelladas, con grandes núcleos ovales (véase la Fig. 22-19). Las células están incluidas en una red de fibras reticulares y una sustancia fundamental que, en la fase folicular, es metacromática como consecuencia del elevado contenido de glucosaminoglucanos ácidos.

El endometrio se divide en dos zonas, la *capa basal* y la *capa funcional* (Fig. 22-20), que tienen distinto comportamiento durante el ciclo menstrual.

La **capa basal** posee una estroma mucho más celular que la capa funcional. Muestra escasa o ninguna modificación cíclica y *no se elimina durante la menstruación*; en cambio, funciona como *zona de regeneración* de la capa funcional después de su eliminación.

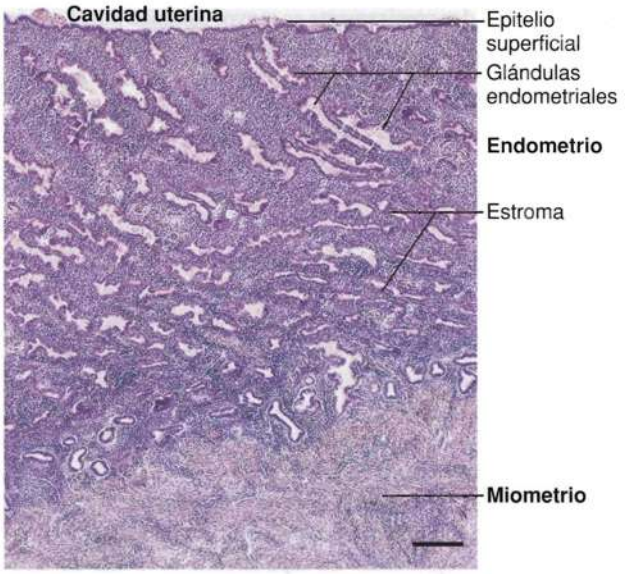

Fig. 22-18. Imagen con microscopio óptico del **endometrio (mucosa) del cuerpo uterino**. Corte teñido con hematoxilina-eosina. ×35. Barra: 200 µm.

Capa funcional. *Las modificaciones cíclicas del endometrio tienen lugar en la capa funcional*, la parte luminal del endometrio, *que es eliminada en cada menstruación*. Se verá primero la irrigación sanguínea del endometrio, dado que así son más fáciles de comprender las modificaciones cíclicas, sobre todo la menstruación.

Las **arterias uterinas** transcurren a lo largo de los bordes del útero y emiten ramas, las **arterias**

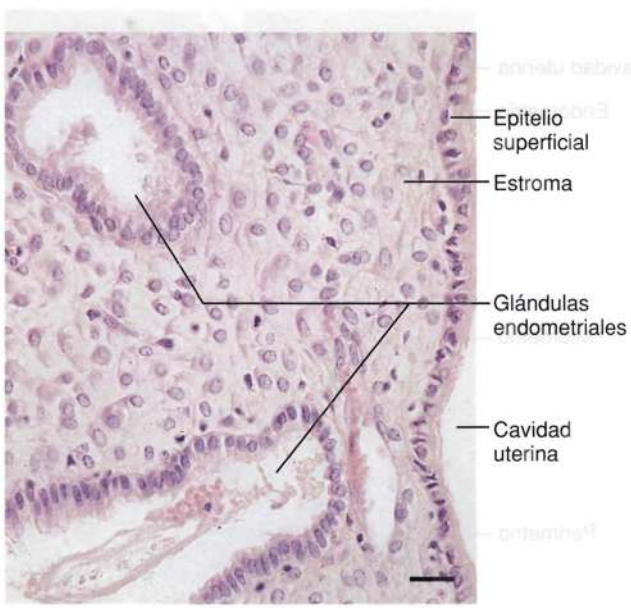

Fig. 22-19. Imagen con microscopio óptico de la **parte más luminal del endometrio**. Corte teñido con hematoxilina-eosina. ×275. Barra: 20 µm.

booksmedicos.org

BOOK'S COPICENTRO USAC / 2016

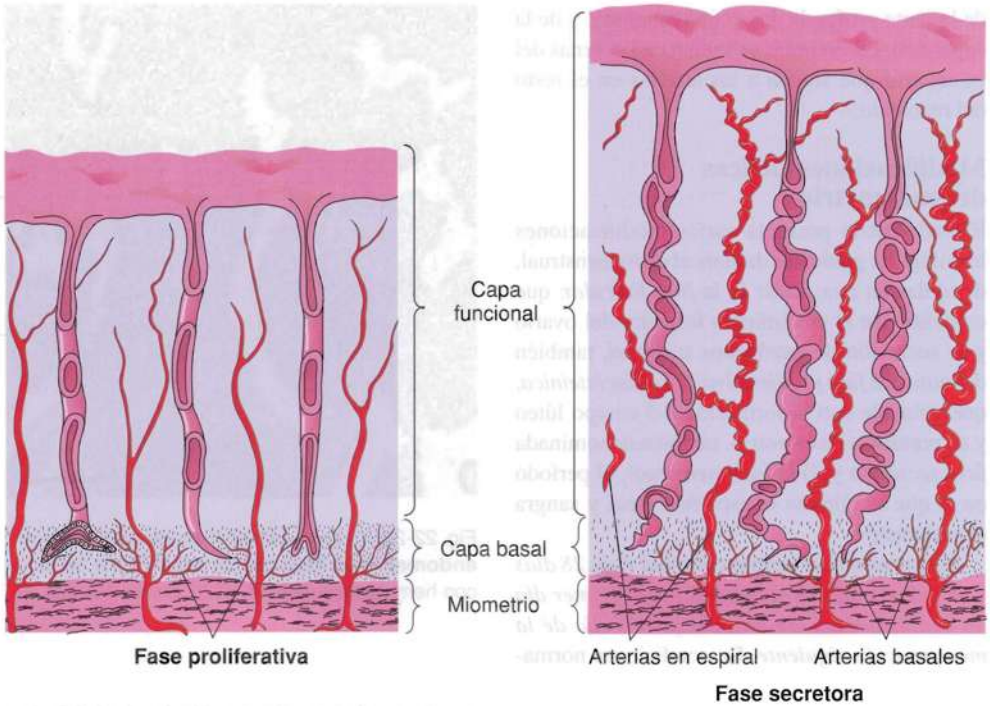

Fig. 22-20. Dibujos esquemáticos de la **irrigación sanguínea del endometrio en las fases proliferativa y secretora** (véase el texto para los detalles). (Según Benninghoff).

arcuatas, que penetran en la capa media del miometrio (estrato vascular), donde se dirigen hacia la línea media y se anastomosan con las que provienen del lado opuesto.

Las arterias arcuatas emiten **arterias radiales** que se dirigen hacia el endometrio, donde cambian su nombre por el de **arterias en espiral** o **helicoidales** que, con recorrido muy tortuoso, atraviesan la estroma del endometrio hasta cerca de la superficie epitelial (véase la Fig. 22-20). Las arterias en espiral emiten varias ramas menores en la primera parte de su recorrido, las **arterias basales**, hacia la capa basal, mientras que sólo emiten una o dos ramas hacia la capa funcional. Cerca de la superficie epitelial muestran una súbita división en abundantes ramas terminales que se continúan en una red capilar. Las arterias en espiral no se anastomosan entre sí, por lo que son arterias terminales funcionales. Desde el punto de vista histológico, son arteriolas. En los preparados histológicos, a menudo se observa un pequeño grupo de cortes transversales arteriolares (Fig. 22-21) y, mediante reconstrucciones, se demostró que pertenecían a la misma arteria en espiral seccionada varias veces en el mismo corte debido al recorrido tortuoso.

El endometrio posee una red capilar muy abundante. En la capa basal es irrigada por las arterias basales que, junto con las escasas ramas de las arterias en espiral, también irrigan la parte profunda de la capa funcional. La parte superficial de esta última sólo es irrigada por las ramificaciones terminales de las arterias en espiral.

Los capilares de la parte superficial de la capa funcional se vacían en un plexo venoso que transcurre paralelo a la superficie y desde donde parten vénulas grandes que corren hacia el interior del miometrio con independencia de las arterias en espiral, y que reciben la sangre de los capilares

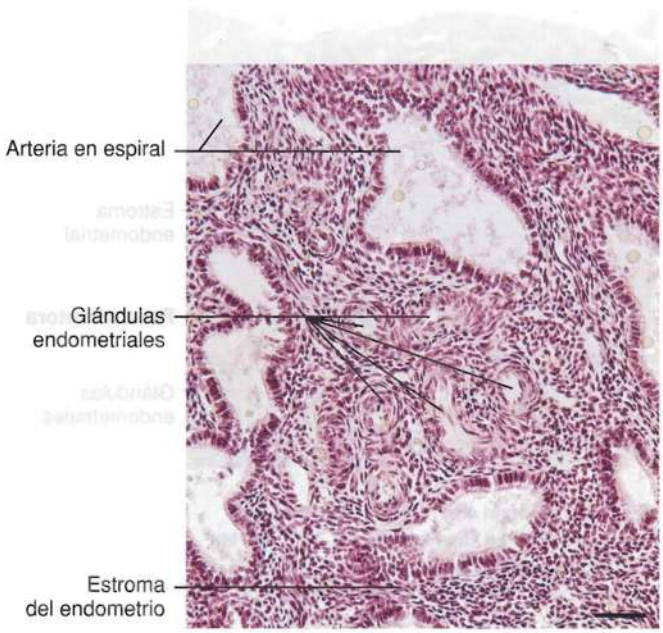

Fig. 22-21. Imagen con microscopio óptico de una **arteria en espiral del endometrio**. Nótense los múltiples cortes transversales debido a la tortuosidad de la arteria en espiral. Corte teñido con hematoxilina-eosina. ×150. Barra: 50 µm.

BOOK'S COPICENTRO USAC / 2016

booksmedicos.org

de la parte profunda de la capa funcional y de la capabasal. Las vénulas se vacían en las venas del miometrio que siguen a las arterias en el resto del recorrido.

Modificaciones cíclicas del endometrio

El endometrio presenta varias modificaciones histológicas graduales durante el ciclo menstrual, divididas en *tres fases*: 1) la *fase folicular,* que coincide con el crecimiento folicular del ovario y la secreción de estrógenos ováricos, también denominada *fase proliferativa*; 2) la *fase luteínica,* que coincide con la formación del cuerpo lúteo y su presencia en el ovario, también denominada *fase secretora* y 3) la *fase menstrual*, el período en el que se elimina la capa funcional y sangra el endometrio.

En promedio, el **ciclo menstrual** *dura 28 días* y se define como el *período desde el primer día de una menstruación hasta el primer día de la menstruación siguiente*. En condiciones normales, la ovulación ocurre a la mitad del ciclo, es decir, hacia el día 14, y separa la fase folicular de la fase luteínica. En los ciclos más cortos o más largos que 28 días, *siempre varía la duración de la fase folicular*, mientras que el período desde la ovulación hasta la siguiente menstruación es exactamente de 14 días (con variación de pocas horas).

Fase folicular o proliferativa. Durante esta fase, el espesor de la mucosa crece de 1 a 3 mm, estimulado por la secreción de estrógenos ováricos. Las células epiteliales de los fondos glandulares de la capa basal presentan activa proliferación y restablecen la superficie epitelial perdida con la menstruación. Se observan abundantes mitosis en las glándulas y la estroma. Al comienzo, las células epiteliales son cúbicas, pero se transforman en cilíndricas altas y, junto con el espesor de la mucosa, se **alargan las glándulas**. Son de *curso recto, aunque algo sinuosas hacia el final,* y la estroma circundante aparece compacta debido a la gran densidad celular (Fig. 22-22). Durante el crecimiento de la mucosa, *se prolongan las arterias en espiral*, cuyo crecimiento también recibe la influencia de los estrógenos.

Durante la **fase luteínica o secretora**, crece aún más el espesor del endometrio hasta medir 6-7 mm, ahora debido a los efectos de la secreción de progesterona (y estrógenos) provenientes del cuerpo lúteo. En los primeros días posteriores a la ovulación, el endometrio no sufre modificaciones visibles, pero hacia el final del segundo día aparecen grandes vacuolas subnucleares características llenas de glucógeno, que desplazan los núcleos más allá de la membrana basal. Después de otros dos días, se observa que los núcleos han vuelto

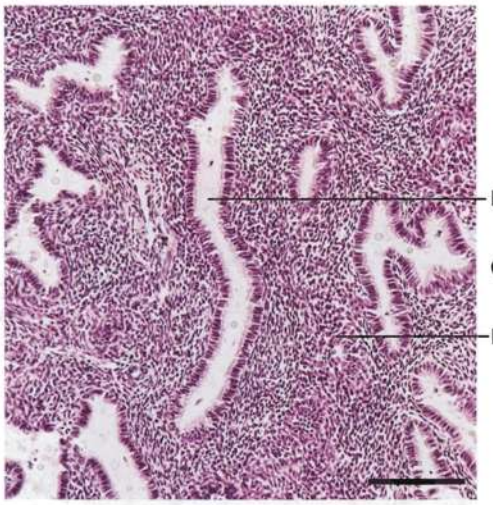

Fig. 22-22. Imagen con microscopio óptico de un **endometrio en fase proliferativa**. Corte teñido con hematoxilina-eosina. ×120. Barra: 100 µm.

a migrar hacia la parte basal y el glucógeno se encuentra ahora en la porción luminal del citoplasma. Además, aparece una *secreción* acidófila en *la luz*. Las *glándulas* se tornan *cada vez más sinuosas* hasta adquirir un aspecto *en serrucho* característico (Fig. 22-23). La luz se dilata y el epitelio es cúbico, con superficie luminal irregular. La estroma continúa la proliferación y se edematiza, lo cual en conjunto condiciona el ulterior engrosamiento de la mucosa.

En los últimos días de la fase luteínica, debido a la estimulación decreciente por los estrógenos y la progesterona secretados por el cuerpo lúteo

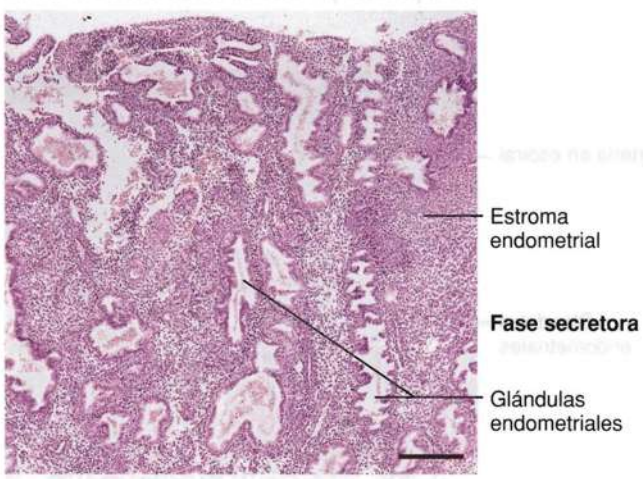

Fig. 22-23. Imagen con microscopio óptico de un **endometrio en fase secretora**. Nótense las glándulas "en serrucho" con luz dilatada, que contiene producto de secreción. Corte teñido con hematoxilina-eosina. ×45. Barra: 200 µm.

BOOK'S COPICENTRO USAC / 2016

booksmedicos.org

(véase la Fig. 22-8) se producen modificaciones en la irrigación sanguínea de la capa funcional y, por último, ocurre la menstruación. Hacia la mitad de la fase luteínica, las arterias en espiral son grandes y muy prominentes, pero unos pocos días antes del inicio de la menstruación comienzan a contraerse a intervalos. Esto produce isquemias periódicas en la capa funcional, que se retrae y se torna más baja.

Se cree que la contracción de las arterias en espiral se debe a la acción de la prostaglandina 2 alfa ($PGF_{2\text{-}\alpha}$), liberada por el endometrio secretor al interrumpirse la acción de la progesterona.

Fase menstrual. Después de cerca de un día con períodos definidos de isquemia, se produce la rotura de las paredes de las arterias en espiral, por lo que se filtra sangre hacia la estroma. Allí, las acumulaciones de sangre atraviesan rápidamente la superficie mucosa y arrastran parte de ella, y luego la sangre y los restos endometriales necróticos con eliminados por la *vagina*, es decir ocurre la **menstruación**, que se define como la *hemorragia uterina con eliminación de un endometrio preparado para la anidación* (inclusión del blastocisto en el endometrio). La hemorragia del endometrio no siempre es una menstruación, dado que en los **ciclos anovulatorios** no hay ovulación, por lo que el endometrio permanece en la fase proliferativa hasta su eliminación.

La hemorragia y la eliminación de la capa funcional continúan, dado que *en la mayoría de las mujeres la menstruación dura 2-6 días*. Al parecer, la capa funcional no se elimina por completo y la eliminación del tejido endometrial tiene lugar sobre todo en los primeros días. En promedio, se considera que la *pérdida de sangre* normal es de unos 30 mL, y representa de la mitad a los dos tercios del producto de la menstruación. Durante toda la menstruación, las arterias en espiral presentan una contracción espástica casi constante, por lo que la hemorragia tiene características venosas filtrantes.

La irrigación sanguínea de la capa basal por las arterias basales se mantiene inalterada antes y durante la menstruación, por lo que la capa basal no sufre modificaciones durante este período. Después de la eliminación de la capa funcional, se regenera el epitelio superficial desde los fondos glandulares de la capa basal.

En caso de **embarazo**, el blastocisto comienza a introducirse en la mucosa uterina 6-9 días después de la ovulación en un fenómeno denominado **implantación** o **anidación** y unos siete días después está completamente implantado. Hacia fines de la fase secretora, el trofoblasto recién formado ya produce la hormona **gonadotrofina coriónica humana (hCG)**, que estimula al cuerpo lúteo a continuar sus funciones, como se mencionó en la sección sobre cuerpo lúteo. Por lo tanto, no se produce menstruación, dado que se mantiene la irrigación sanguínea del endometrio como consecuencia de que continúa la acción de los estrógenos y la progesterona. El endometrio se torna más hiperplásico, edematoso y secretor, y la mucosa adquiere características de una fase secretora muy definida. También se observa **transformación decidual**, es decir, modificación de las células de la estroma en grandes células claras, con abundancia de glucógeno y lípidos, las **células deciduales** (Fig. 22-24).

Mucosa del cuello del útero. La mucosa del cuerpo uterino muestra una repentina transformación en la mucosa del **istmo** ("*segmento uterino inferior*"), que mide alrededor de 1 cm de largo y representa el tercio superior estrecho del cuello del útero. La mucosa del istmo presenta modificaciones cíclicas pero no tan definidas como las de la mucosa del cuerpo. Desde el punto de vista histológico, ambas son similares, pero la mucosa del istmo es más delgada y el epitelio es más bajo y posee menos glándulas. Durante el embarazo, el istmo se incorpora al cuerpo uterino.

La mucosa propiamente dicha del cuello uterino o **endocérvix** mide 3-5 mm de espesor y forma pliegues, los **pliegues palmeados**, que se abren en todas direcciones y están separados por surcos que se extienden hacia la parte profunda de la mucosa. En consecuencia, en los cortes histológicos se distingue un *sistema de túbulos y hendiduras que parecen glándulas tubulares* (Fig. 22-25).

El **epitelio** del endocérvix es cilíndrico alto y está compuesto por *células secretoras y algunas células ciliadas*. Las células secretoras

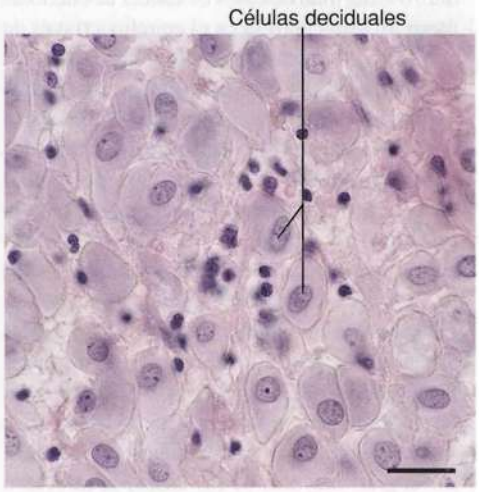

Fig. 22-24. Imagen con microscopio óptico de **células deciduales en el endometrio** de una mujer con un embarazo temprano. Corte teñido con hematoxilina-eosina. ×440. Barra: 20 µm.

BOOK'S COPICENTRO USAC / 2016

booksmedicos.org

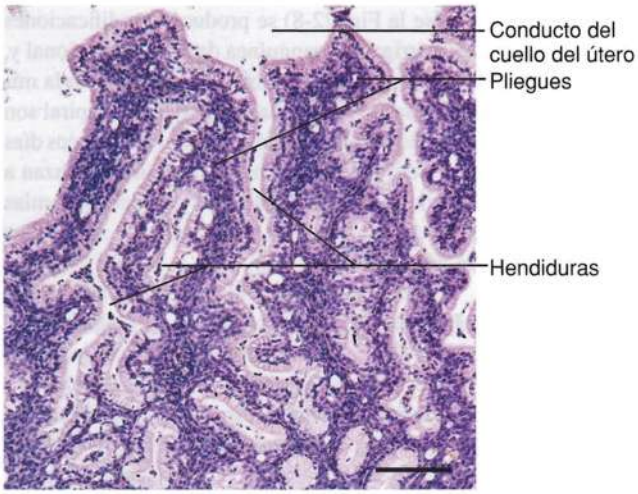

Fig. 22-25. Imagen con microscopio óptico de una sección del **endocérvix (mucosa del conducto del cuello del útero)**. Nótese que no son glándulas, sino pliegues de la mucosa (pliegues palmeados) separados por gruesas hendiduras. Corte teñido con hematoxilina-eosina. ×110. Barra: 100 µm.

sufren *modificaciones cíclicas*. Al comienzo de la fase folicular son cilíndricas bajas, con núcleos de localización basal, pero durante la estimulación de los estrógenos se transforman en cilíndricas altas y producen mucina. La secreción es muy viscosa, pero hacia *el momento de la ovulación el moco cervical se licua, es poco viscoso y puede ser penetrado con facilidad por los espermatozoides*. Después de la ovulación, se observa una lenta modificación del epitelio por acción de la progesterona hasta adquirir el aspecto descrito al comenzar la fase folicular. La secreción disminuye y se vuelve viscosa e impenetrable para los espermatozoides. Durante el embarazo, el cuello permanece ocluido por ese tapón mucoso que se elimina cuando comienza el trabajo de parto, a menudo teñido por unas gotas de sangre, fenómeno que los daneses llaman **sangrado de señal**.

La mucosa de la porción vaginal o **exocérvix** es lisa y está revestida por epitelio estratificado plano con células provistas de glucógeno abundante. *La transición entre el epitelio simple cilíndrico y el epitelio estratificado plano* es una zona de transformación en la que aparecen meta-

Cáncer de cuello de útero

El *cáncer de cuello de útero* es un tipo de tumor maligno causado por la transmisión sexual de una infección por el *papilomavirus humano* (HPV), un virus de DNA. Entre los más de 100 tipos de HPV, en particular son causales de cáncer (oncogénicos) los tipos 16 y 18, con más del 70% del total de casos de cáncer de cuello de útero. El virus ingresa en el epitelio a través de pequeñas soluciones de continuidad e infectan las células basales, bloquean sus capacidades de apoptosis (que en condiciones normales se accionan ante una infección viral) y activan los genes que inician el ciclo celular, tras lo cual las células se estimulan anormalmente para la proliferación. Entonces, los virus se replican en forma muy activa durante la maduración de las células a través del epitelio, hasta que se descaman de la superficie llenas de las partículas virales infecciosas. La infección es muy amplia. El riesgo de contagio durante el ciclo vital es del 80%. Se detecta la infección en el 20-40% de las mujeres de Copenhague menores de 35 años. En la gran mayoría de los casos, la infección desaparece en forma espontánea al cabo de un año, pero en algunos se hace crónica, y en ocasiones se desarrolla cáncer dentro de un período de varios años, en principio sólo localizado en el epitelio y después con crecimiento invasivo que se torna metastásico. En el período 2005-2009 se detectaron casi 400 nuevos casos de cáncer de cuello de útero por año en Dinamarca. En la década de 1960, la incidencia era de alrededor de 900 por año. La disminución podría deberse al resultado de estudios de citología vaginal (véase Recuadro, pág. 611) en los que es posible detectar modificaciones celulares mucho antes de que se desarrolle cáncer.

A partir de 2009 se ofrece a todas las niñas de 12 años una vacuna que protege contra HPV tipo 16 y 18. Por lo tanto, es muy probable que el cáncer de cuello de útero sea una enfermedad mucho menos frecuente en un futuro cercano.

Los HPV tipos 16 y 18 también pueden causar otras formas de cáncer, por ejemplo, cáncer de orofaringe, en particular en las amígdalas palatinas, y cáncer de ano y pene, por lo que podría ser conveniente vacunar a niños varones. Una vacuna protectora contra HPV tipos 6 y 11 impide el contagio de verrugas sexuales (condiloma acuminado), que son molestas y desagradables pero no se asocian con cáncer.

BOOK'S COPICENTRO USAC / 2016

booksmedicos.org

plasias epiteliales. *Esta zona limítrofe tiene gran importancia en la clínica, dado que el cáncer de cuello uterino* se origina aquí. Cuando el límite se encuentra por fuera del orificio externo, la porción recubierta por epitelio simple cilíndrico adquiere un aspecto rojizo que se denomina **eritroplasia** (placa roja) debido a la mayor transparencia del delgado epitelio.

En la zona limítrofe, sobre las hendiduras con aspecto glandular hay un crecimiento escesivo de epitelio estratificado plano que conduce a la formación de quistes con contenido de mucina denominados **quistes de Naboth**.

En condiciones normales, en el exocérvix ocurre exfoliación del epitelio estratificado plano, fenómeno que es más notable en el cáncer de cuello. El estudio de estas células o **citología exfoliativa** (lat. *exfoliare*, quitar las hojas, denominación médica de la descamación) tiene gran importancia para el *diagnóstico precoz del cáncer de cuello uterino*. Las células descamadas se recogen con un hisopo del conducto del cuello del útero y mediante raspado de la superficie del exocérvix.

Miometrio

La capa de músculo liso de la pared uterina representa la mayor parte de su espesor (Fig. 22-17). Las fibras musculares están divididas en haces mediante tabiques de tejido conectivo que a menudo forman asas o *remolinos* (Fig. 22-26). Las fibras transcurren en todas direcciones, pero se distinguen tres capas parcialmente entretejidas en el *cuerpo del útero*. La capa intermedia es la más gruesa y contiene en su mayor parte fibras de disposición circular, mientras que las capas superficial y profunda poseen fibras dispuestas en sentido longitudinal u oblicuo. La capa intermedia contiene grandes vasos sanguíneos y linfáticos, y se denomina **estrato vascular**.

En el *cuello*, el tejido muscular es más escaso, dado que la *mayor parte del cérvix se compone de tejido conectivo colágeno*, es decir, es fibrosa.

Las células musculares lisas del útero muestran gran crecimiento (hipertrofia) durante el *embarazo*, y aparecen células musculares nuevas por mitosis de las ya existentes (hiperplasia). Al mismo tiempo, la capa muscular se hace más delgada, puesto que se estira durante el crecimiento del feto, y hacia el final de la gestación tiene un espesor cercano a la mitad, es decir, 5-8 mm, período durante el cual se forman numerosos nexos entre las células musculares lisas cuyas contracciones se coordinan durante el parto. Después del parto, el músculo vuelve a adoptar la estructura anterior, pero muchas de las células musculares neoformadas persisten, por lo que el útero mantiene su tamaño algo mayor después de terminado el embarazo. El crecimiento del miometrio es estimulado por los estrógenos.

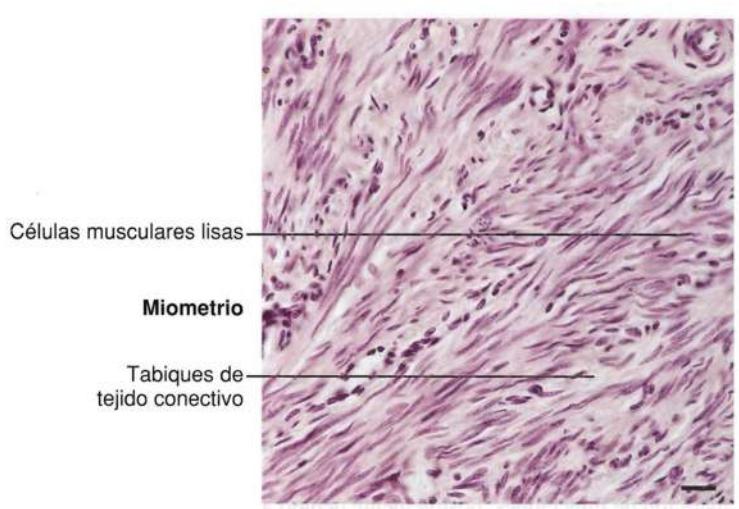

Fig. 22-26. Imagen con microscopio óptico del **miometrio a nivel del cuerpo uterino**. Nótense las características asas y remolinos que forman los haces de células musculares lisas. Corte teñido con hematoxilina-eosina. ×275. Barra: 20 µm.

Perimetrio

Se denomina perimetrio a la *porción del peritoneo que recubre parte del útero* (véase antes). Al igual que en otros sitios, el peritoneo está compuesto por mesotelio con tejido conectivo submesotelial.

Vagina

La **vagina** o **colpos** (gr. *kolpos*, regazo) es el órgano femenino de la copulación (lat. *copulatio*, unión; aquí, coito, relación íntima) y la parte inferior del canal del parto (véase la Fig. 22-1). La vagina es un tubo fibromuscular cuya pared está compuesta por una *mucosa*, una *muscular* y una *adventicia* (Fig. 22-27).

Mucosa. La luz de la vagina se aplana en dirección anteroposterior y, en condiciones normales, las paredes anterior y posterior están casi unidas salvo por un pequeño "canal" lateral. La mucosa forma abundantes pliegues transversales, los **pliegues de la vagina**.

El **epitelio** vaginal es *estratificado plano* y se describen *tres zonas*. La *zona profunda* corresponde a la capa basal y se compone de células cúbicas a cilíndricas con grandes núcleos redondos y citoplasma basófilo. La *zona intermedia* se compone de células aplanadas o naviculares con núcleos redondos y a menudo retraídos. El citoplasma muestra basofilia moderada y contie-

BOOK'S COPICENTRO USAC / 2016

booksmedicos.org

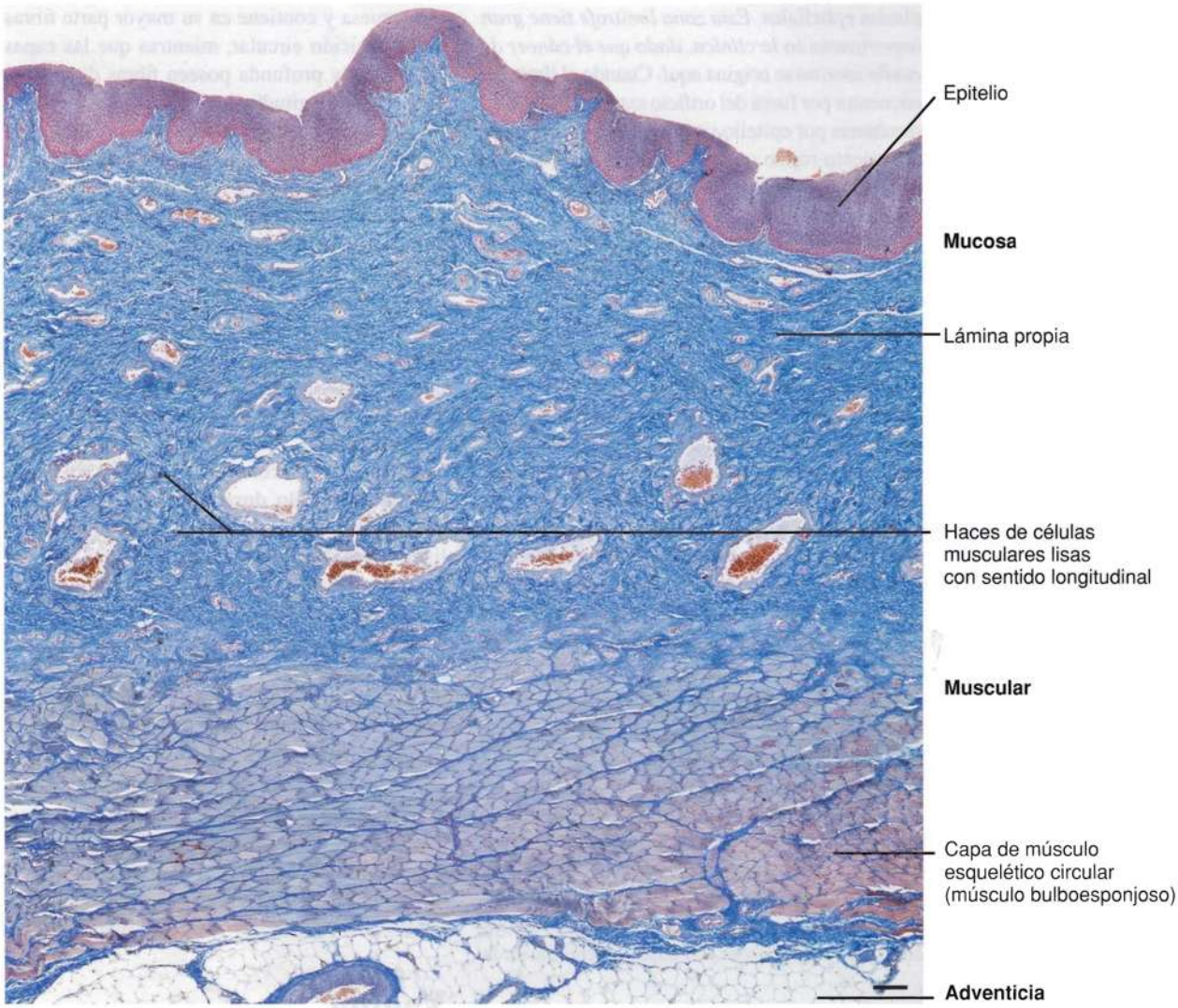

Fig. 22-27. Imagen con microscopio óptico de una parte de un **corte transversal de la pared de la vagina**. Corte teñido con azán. ×27. Barra: 200 µm.

ne abundantes gránulos de glucógeno. La *zona externa* se compone de varias capas de células muy aplanadas con pequeños núcleos picnóticos y citoplasma eosinófilo.

La **lámina propia** está compuesta por una fina capa de tejido conectivo laxo celular por debajo del epitelio que contiene muchos leucocitos, en particular, linfocitos. En la parte profunda, la capa de tejido conectivo laxo se transforma en una capa con fibras más gruesas y vasos más grandes (véase la Fig. 22-27). Hacia la capa muscular, se encuentra tejido eréctil con cavernas vasculares; sobre todo alrededor de la desembocadura de la vagina, se encuentra un gran cuerpo eréctil, el **bulbo del vestíbulo**, homólogo al cuerpo esponjoso del hombre y de constitución similar (véase la pág. 634).

Muscular. Se compone de una capa circular interna y una longitudinal externa de músculo liso, de las cuales la externa es mucho más gruesa. Hacia la parte inferior, las fibras estriadas voluntarias del músculo bulboesponjoso forman un esfínter alrededor de la vagina (véase la Fig. 22-27).

Adventicia. La capa muscular está rodeada por una capa de tejido conectivo laxo que contiene un gran plexo venoso.

Después del climaterio, disminuye la producción de estrógenos y la mucosa se torna atrófica y más delgada. Adquiere la consistencia del cuero con mayor facilidad y es más frecuente la aparición de infecciones, posiblemente debido a la ausencia de ácido láctico (véase la pág. 411). Ante la administración de estrógenos, la mucosa retoma su aspecto original.

El líquido vaginal o "*secreción vaginal*" proviene del cuello y de las glándulas de Bartholin

BOOK'S COPICENTRO USAC / 2016

booksmedicos.org

(véase más adelante), dado que la vagina en sí carece de glándulas. Ante la estimulación sexual, aumenta la cantidad de líquido en forma repentina y notable por **trasudación** (filtración a través del epitelio) desde la abundante red capilar de la lámina propia.

Citología vaginal

El epitelio vaginal *sufre modificaciones cíclicas* y es muy sencillo obtener muestras mediante hisopados vaginales del tercio superior de la vagina, donde se manifiesta mejor la acción de las hormonas. El epitelio aumenta en espesor durante la *fase folicular* por crecimiento de las células basales de cúbicas a cilíndricas y por proliferación celular. Al mismo tiempo, las células de la zona externa comienzan a mostrar intensa eosinofilia. *Durante todo el ciclo hay descamación celular, pero es más manifiesta en la fase folicular y alcanza un máximo en el período periovulatorio, cuando en los extendidos vaginales se observan abundantes células eosinófilas con abundancia de glucógeno.* Las células son grandes, con núcleos picnóticos, y por lo general se encuentran aisladas (Fig. 22-28a). Después de la ovulación se interrumpe el crecimiento de la mucosa, y en la fase luteínica disminuye la altura del epitelio debido a que las células superficiales sufren retracción y a cierto grado de descamación, seguida de proliferación celular compensatoria. La eosinofilia de las células descamadas disminuye y comienzan a aparecer células basófilas naviculares. El rasgo más característico es la presencia de abundantes leucocitos y bacterias. Las células descamadas suelen aparecer aglomeradas (Fig. 22-28b).

El contenido de glucógeno del epitelio vaginal es mayor en el período periovulatorio, cuando las células son más eosinófilas. *El glucógeno de las células descamadas es degradado por enzimas bacterianas vaginales a ácido láctico,* lo que crea el *pH ácido de la vagina (normal de 3-4).* El microbioma especial de la vagina (bacilos de Döderlein) la protege así contra las infecciones por bacterias patógenas.

El crecimiento del epitelio en la fase folicular, cuando aumenta el contenido de glucógeno y la descamación celular es máxima en el período periovulatorio, es una expresión de la actividad de los estrógenos sobre el epitelio. La presencia de aglomeraciones celulares que contienen células basófilas naviculares en la fase luteínica puede deberse a la acción de la progesterona.

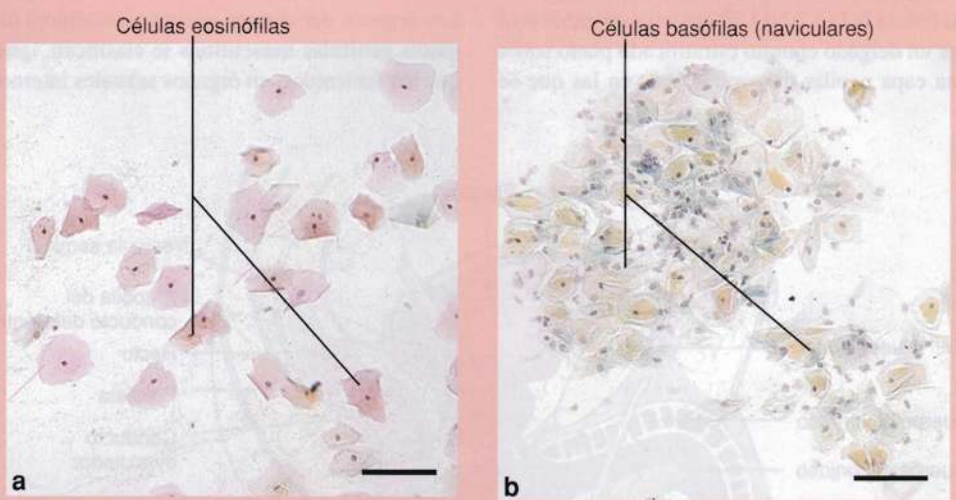

Fig. 22-28. Imagen con microscopio óptico de un **extendido vaginal teñido por el método de Papanicolaou**. **a** La muestra se obtuvo en el final de la **fase proliferativa** del ciclo menstrual y se observa un característico predominio de grandes células eosinófilas aisladas, con pequeños núcleos oscuros (picnóticos). ×110. Barra: 100 µm. **b** La muestra se obtuvo en la **fase secretora** del endometrio, donde se observan grumos de células basófilas (intermedias), a menudo en capas y en partes con forma navicular. Además, es característico observar una mezcla abundante de leucocitos y bacterias. ×110. Barra: 100 µm. (Cedido por N.O. Jacobsen y J. Hastrup).

BOOK'S COPICENTRO USAC / 2016

booksmedicos.org

Genitales externos femeninos

Los órganos sexuales externos femeninos, **genitales externos femeninos** o **vulva** (lat. *volvae*, puerta doble) comprenden los *labios mayores*, los *labios menores*, el *clítoris*, las *glándulas vestibulares* y el *monte del pubis*.

Los **labios mayores** son homólogos del escroto masculino y se componen de dos pliegues cutáneos que contienen gran cantidad de tejido adiposo subcutáneo dividido por numerosos tabiques de tejido conectivo. También se observan delgados fascículos de músculo liso equivalentes al dartos del escroto. En la mujer adulta, la superficie externa está recubierta por pelos terminales, el **vello pubiano**, mientras que la superficie interna es lisa y lampiña. Existen abundantes glándulas sebáceas y sudoríparas en las superficies interna y externa.

Los **labios menores** son lampiños y están recubiertos por epitelio estratificado plano. Contienen tejido conectivo laxo muy vascularizado con papilas altas hacia el epitelio, por lo que presentan una coloración rosada. La piel es muy delgada, tiene aspecto de mucosa, y en ella se encuentran abundantes glándulas sebáceas tanto en las superficie externa como en la interna.

El **clítoris** (lat. *kleitoris*, cosquillas) es homólogo de los cuerpos cavernosos del pene y se compone de dos cuerpos cavernosos que terminan en el **glande del clítoris** (lat. *glans*, bellota, esfera) (véase la Fig. 22-1). El clítoris está recubierto por un delgado epitelio estratificado plano sobre una capa papilar de papilas altas en las que se encuentran abundantes terminaciones nerviosas sensitivas especializadas.

El **vestíbulo de la vagina** (lat. *vestibulum*, entrada) es el espacio que existe entre los labios menores, donde se encuentran el orificio externo de la uretra, el introito vaginal con el himen y las desembocaduras de las glándulas vestibulares mayores y menores. El vestíbulo está revestido por epitelio estratificado plano queratinizado.

Las **glándulas vestibulares menores** son numerosas glándulas mucosas pequeñas que desembocan en el vestíbulo.

Las **glándulas vestibulares mayores** o **glándulas de Bartholin** son dos glándulas con forma de haba de 1 cm de largo ubicadas en las paredes laterales del vestíbulo que se abren sobre la superficie interna de los labios menores (véase la Fig. 22-1). Los adenómeros están compuestos por células cilíndricas que producen una secreción mucosa.

El **himen** (gr. *hymen*, membrana) es un delgado pliegue mucoso ubicado en el introito vaginal y compuesto por una capa de tejido conectivo vascularizado revestido en ambos lados por epitelio estratificado plano.

El **monte del pubis** es la región superficial adiposa sobre la sínfisis pubiana. Después de la pubertad, la piel se cubre de pelos terminales, el **vello pubiano**.

Sistema genital masculino

Los órganos del sistema genital masculino u **órganos genitales masculinos** se clasifican, igual que los femeninos, en órganos sexuales internos

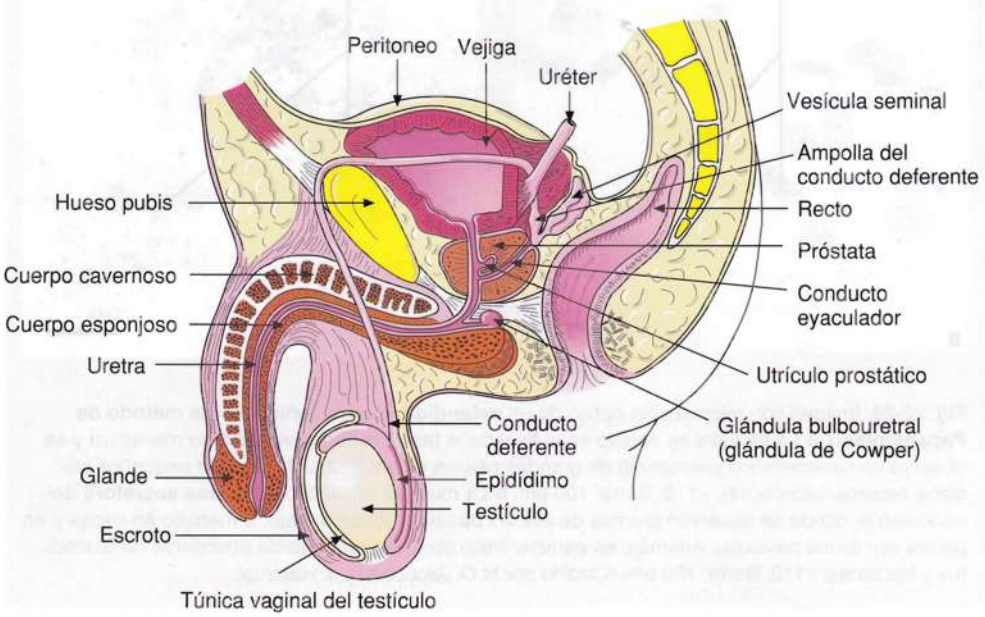

Fig. 22-29. Dibujo esquemático de los **órganos sexuales masculinos**, en parte en corte sagital (órganos de la línea media) y en parte dibujados en tres dimensiones (órganos laterales). (Según Turner).

BOOK S COPICENTRO USAC / 2016

booksmedicos.org

y externos. Los **genitales internos** (Fig. 22-29) comprenden los **testículos**, los **epidídimos**, los **conductos deferentes** y las glándulas sexuales anexas, que son las **vesículas seminales**, la **próstata** y las **glándulas bulbouretrales** (estas últimas también pueden considerarse parte de los genitales externos). Los genitales externos comprenden el **pene** (gr. *phallos*) y el **escroto**.

Testículos

Al igual que los ovarios, los testículos tienen doble función: por una parte, producen las células sexuales o gametos, los **espermatozoides**, y por otra, producen la hormona sexual masculina **testosterona**, que estimula los órganos sexuales accesorios o secundarios e induce el desarrollo de los caracteres sexuales masculinos extragenitales (secundarios).

A diferencia del ovario, la glándula sexual masculina primaria, el **testículo** (gr. *orchis* o *didymis*), se ubica por fuera del abdomen, uno en cada lado del escroto. El testículo es ovoide y mide unos 2 × 3 × 4 cm. En conjunto, los dos testículos pesan unos 40 g.

El testículo está rodeado por una gruesa cápsula de tejido conectivo, la **túnica albugínea**, desde la cual se extiende un engrosamiento hacia el interior del órgano, el **mediastino testicular** (Fig. 22-30). Desde el mediastino divergen delgados tabiques radiales de tejido conectivo, los **tabiques testiculares**, hacia la túnica albugínea. Los tabiques dividen el tejido glandular en unos 250 **lobulillos testiculares** de forma piramidal que se comunican entre sí a través de aberturas en los tabiques.

Cada lobulillo contiene varios **túbulos seminíferos contorneados** de trayecto muy tortuoso, de unos 250 µm de diámetro y 50 cm de largo. Los túbulos seminíferos conforman la *parte productora de espermatozoides* del testículo. Cada túbulo seminífero se continúa cerca del mediastino en un **túbulo recto** que representa el *comienzo del sistema de conductos excretores*. Los túbulos rectos continúan en la **red testicular**, un sistema laberíntico de canales en el mediastino.

En la parte externa, la túnica albugínea está recubierta por una capa de **mesotelio** que conforma la capa visceral de la **túnica vaginal del testículo** (en la vida fetal, los testículos descienden desde la cavidad abdominal hacia el escroto y arrastran una bolsa peritoneal que forma la túnica vaginal). La parte profunda de la túnica albugínea está en contacto con una capa de tejido conectivo laxo vascular, la **capa vascular del testículo**, que se comunica con el tejido conectivo laxo vascular correspondiente, el **intersticio**, que rodea los túbulos seminíferos (Fig. 22-31) y contiene células epitelioides denominadas **células intersticiales** o **células de Leydig**, con *función endocrina*.

Túbulos seminíferos

Los túbulos seminíferos están rodeados por una membrana basal gruesa y por 3-4 capas de células aplanadas contráctiles denominadas **células mioides**, similares en estructura a las células musculares lisas (Fig. 22-32).

Por dentro de la membrana basal, los túbulos seminíferos están revestidos por un epitelio estratificado especializado denominado **epitelio seminífero** (productor de espermatozoides), que contiene dos tipos principales de células, las **células de sostén** o **de Sertoli** y las **células espermatogénicas** que incluyen **espermatogonios**,

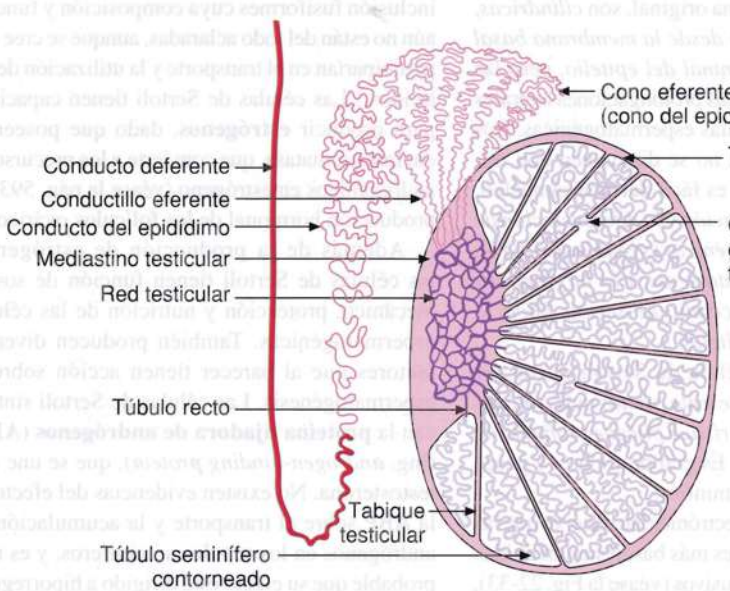

Fig. 22-30. Dibujo esquemático del **testículo y los conductos excretores del semen**. (Según Andreasen).

BOOK'S COPICENTRO USAC / 2016

booksmedicos.org

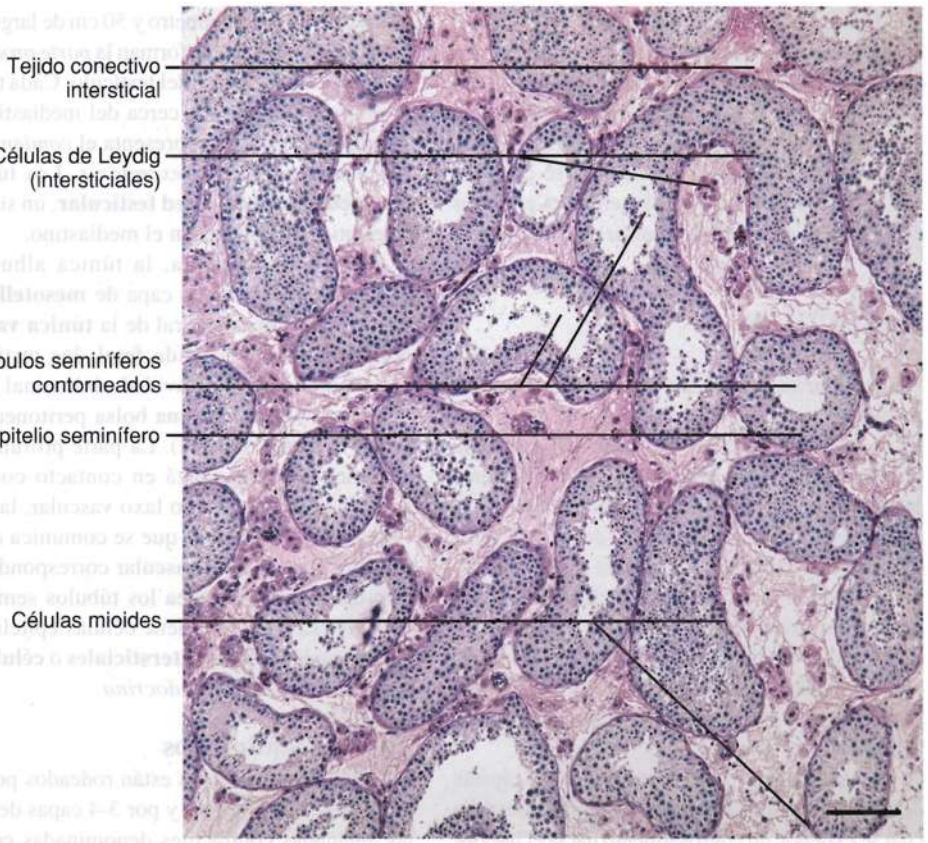

Fig. 22-31. Imagen con microscopio óptico de una sección del **testículo**. Corte teñido con hematoxilina-eosina. ×110. Barra: 100 µm. (Cedido por N.E. Skakkebæk).

espermatocitos primarios, **espermatocitos secundarios**, **espermátides** y **espermatozoides** (Figs. 22-32 y 22-33). *Sólo las células de Sertoli y los espermatogonios están en contacto con la membrana basal.*

Células de Sertoli. Son más escasas que las células espermatogénicas y se encuentran dispersas entre ellas con intervalos regulares (véase la Fig. 22-32). En su forma original, son *cilíndricas, dado que se extienden desde la membrana basal hasta la superficie luminal del epitelio*, pero las células envían numerosas prolongaciones laterales delgadas entre las células espermatogénicas. Los límites del citoplasma no se distinguen con microscopia óptica, pero es fácil detectar el núcleo.

Durante la proliferación y la diferenciación de las células espermatogénicas (véase la pág. 616), *éstas se desplazan lentamente a lo largo de las caras laterales de las células de Sertoli, hacia la superficie libre del epitelio.*

El núcleo de la célula de Sertoli puede ser oval, pero *a menudo presenta aristas más o menos marcadas y un característico pliegue profundo en la membrana nuclear*. Es grande y claro, y posee un nucléolo muy voluminoso.

Con microscopia electrónica, se observa que las prolongaciones laterales más basales están unidas mediante contactos oclusivos (véase la Fig. 22-33), que representan el fundamento estructural de la **barrera hematotesticular** (véase más adelante). También hay nexos entre las células de Sertoli. En el citoplasma se encuentran gotas de lípido y un *retículo endoplasmático liso bien desarrollado*. (Nota de traducción: con el microscopio electrónico en el citoplasma pueden verse los llamados cristaloides de Charcot-Böttcher, cuerpos de inclusión fusiformes cuya composición y función aún no están del todo aclaradas, aunque se cree que participarían en el transporte y la utilización de los lípidos.) Las células de Sertoli tienen capacidad para producir **estrógenos**, dado que poseen la enzima aromatasa, que convierte a los precursores androgénicos en estrógeno (véase la pág. 593, en producción hormonal de los folículos ováricos).

Además de la producción de estrógenos, las células de Sertoli tienen función de sostén mecánico, protección y nutrición de las células espermatogénicas. También producen diversos factores que al parecer tienen acción sobre la espermatogénesis. Las células de Sertoli sintetizan la **proteína fijadora de andrógenos (ABP)** (ing. ***a**ndrogen-**b**inding **p**rotein*), que se une a la testosterona. No existen evidencias del efecto de la ABP sobre el transporte y la acumulación de andrógenos en los túbulos seminíferos, y es más probable que su efecto esté dirigido a hiporregular

booksmedicos.org

BOOK'S COPICENTRO USAC / 2016

Fig. 22-32. Imagen con microscopio óptico del **epitelio seminífero en los túbulos seminíferos**. Corte teñido con hematoxilina-eosina. ×660. Barra: 10 µm. (Cedido por N.E. Skakkebæk).

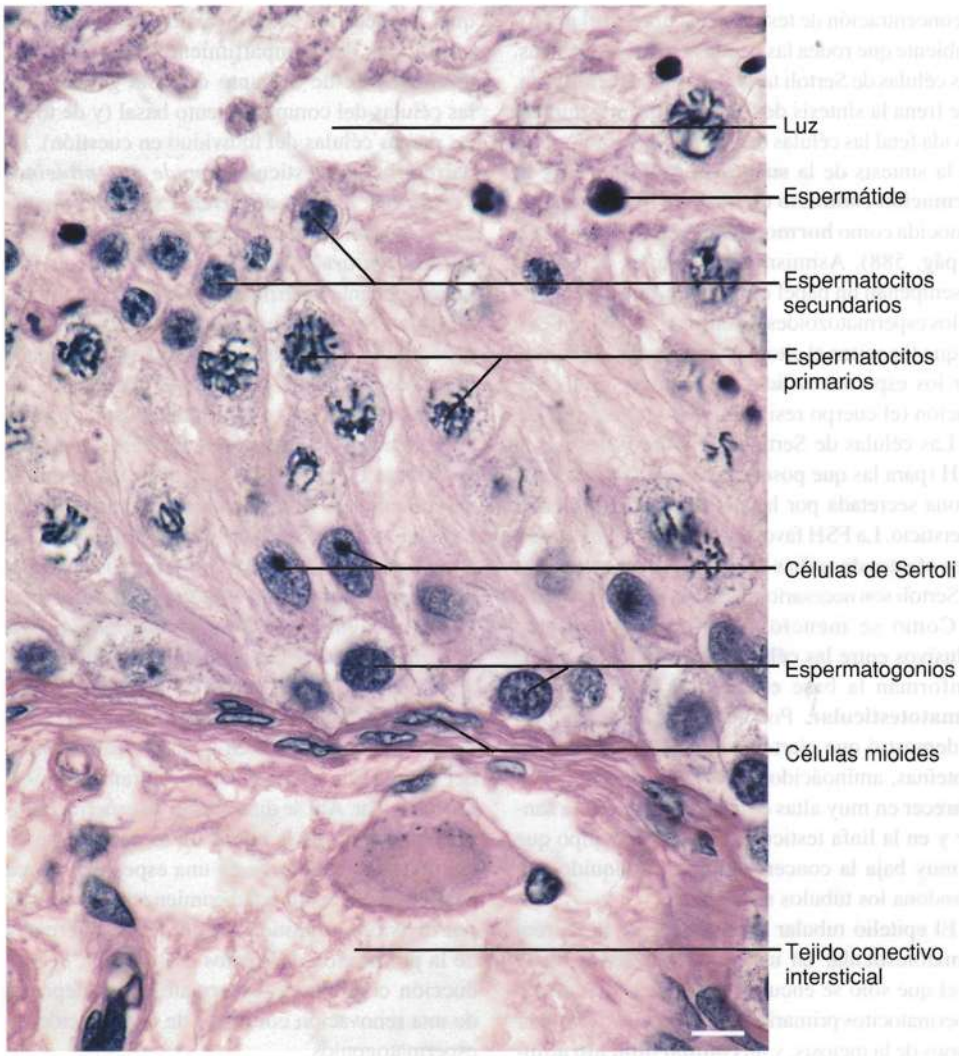

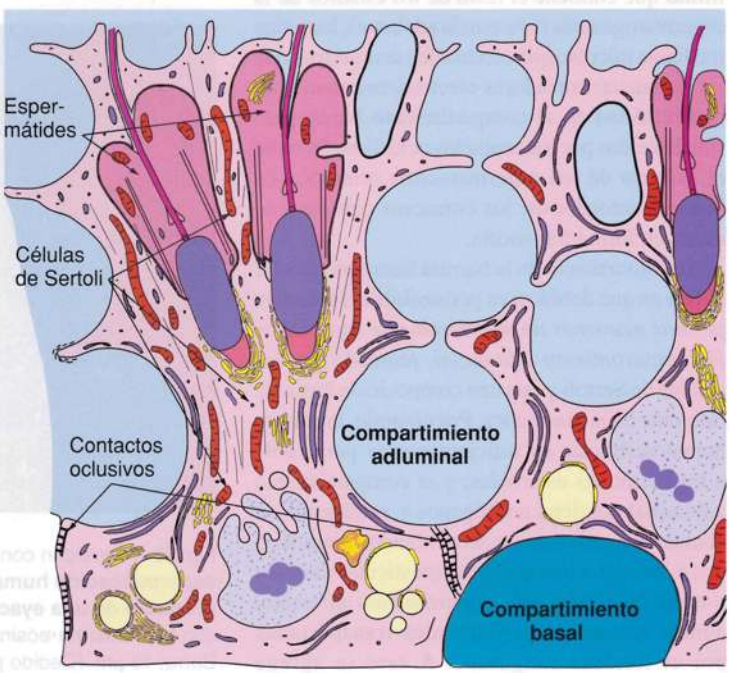

Fig. 22-33. Dibujo esquemático que muestra cómo las **células de Sertoli dividen el epitelio seminífero, por medio de sus zonulae occludentes, en un compartimiento basal** y un **compartimiento adluminal** donde se encuentran los estadios evolutivos. Además, el dibujo ilustra la ultraestructura de la célula de Sertoli y la relación entre su citoplasma y las células espermatogénicas. (Según Fawcett).

BOOK'S COPICENTRO USAC / 2016

booksmedicos.org

la concentración de testosterona libre en el microambiente que rodea las células espermatogénicas. Las células de Sertoli también producen **inhibina**, que frena la síntesis de FSH. Por último, durante la vida fetal las células de Sertoli son responsables de la síntesis de la **sustancia inhibidora de la formación conducto de Müller (MIS)**, también conocida como **hormona antimülleriana** (véase la pág. 588). Asimismo, las células de Sertoli desempeñan un papel importante en la liberación de los espermatozoides maduros y son fagocíticas, ya que fagocitan el citoplasma excedente liberado por los espermatozoides al terminar la diferenciación (el cuerpo residual; véase la pág. 623).

Las células de Sertoli son estimuladas por la FSH (para las que poseen receptores) y la testosterona secretada por las células de Leydig en el intersticio. La FSH favorece la producción de ABP y los efectos de ambas hormonas sobre las células de Sertoli son necesarios para la espermatogénesis.

Como se mencionó antes, los contactos oclusivos entre las células de Sertoli adyacentes conforman la base estructural de la **barrera hematotesticular**. Por medios experimentales, se demostró que ciertas sustancias, por ejemplo proteínas, aminoácidos y algunos iones, pueden aparecer en muy altas concentraciones en la sangre y en la linfa testicular, al mismo tiempo que es muy baja la concentración en el líquido que abandona los túbulos seminíferos.

El epitelio tubular es dividido por la barrera hematotesticular en un **compartimiento basal** en el que sólo se encuentran espermatogonios y espermatocitos primarios en los estadios más tempranos de la meiosis, y un **compartimiento adluminal** que contiene el resto de los estadios de la espermatogénesis (véase más adelante). Estudios mediante microscopia electrónica demuestran que las sustancias trazadoras electrodensas penetran con facilidad en el compartimiento basal, pero son detenidas por los contactos oclusivos. Durante el ascenso de los espermatocitos primarios en la espermatogénesis, los contactos oclusivos se abren en forma transitoria.

La *importancia* de la barrera hematotesticular radica en que debido a su permeabilidad selectiva *permite mantener un microambiente especial en el compartimiento adluminal*, regulado por las células de Sertoli y con una composición bastante diferente de la plasmática. Por ejemplo, la barrera hematotesticular es suficientemente permeable a las hormonas esteroides, y el compartimiento adluminal contiene andrógenos y estrógenos en abundancia, además de determinados aminoácidos e iones. La barrera hematotesticular *también protege las células del compartimiento adluminal* contra sustancias perjudiciales transportadas por el torrente sanguíneo. A esto se agrega que, después de la primera división meiótica, las células del compartimiento adluminal son diferentes desde el punto de vista genético de las células del compartimiento basal (y de todas las demás células del individuo en cuestión). La barrera hematotesticular *impide que proteínas "extrañas" lleguen al torrente sanguíneo y generen la formación de anticuerpos, con reacción autoinmunitaria contra los espermatozoides* y la consecuente esterilidad. En algunos hombres infértiles, se observa autoinmunidad contra los espermatozoides. Por lo general se desconoce la causa, aunque se sabe que la obstrucción de las vías seminíferas puede inducir la formación de anticuerpos contra los espermatozoides que se detecta en más de la mitad de los hombres vasectomizados (esterilizados por extirpación de un segmento del conducto deferente).

Los **espermatogonios** son el punto de partida de la **espermatogénesis**, es decir, *el desarrollo que tiene lugar desde los espermatogonios más tempranos hasta los espermatozoides maduros.*

Al igual que en la mujer, las primeras *células sexuales primordiales* aparecen en la cuarta semana de vida intrauterina en la pared *endodérmica* del saco vitelino, desde donde migran al primordio testicular. Allí se diferencian en espermatogonios que, antes de la pubertad, se encuentran en los túbulos seminíferos en una especie de etapa de reposo. En la pubertad comienzan a proliferar por divisiones mitóticas, dado que, a diferencia de la producción de oocitos en la mujer, la producción continua de espermatozoides depende de una renovación constante de la población de espermatogonios.

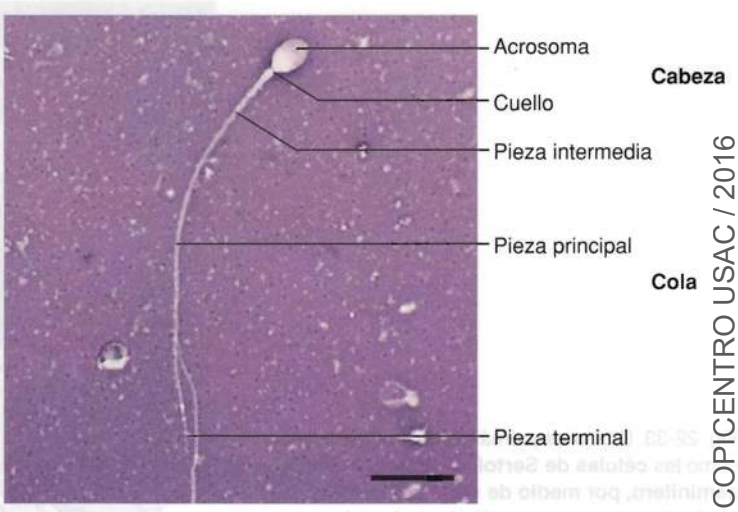

Fig. 22-34. Imagen con microscopio óptico de un **espermatozoide humano en un extendido del producto de una eyaculación**. Material teñido con hematoxilina-eosina modificada. ×1100. Barra: 10 µm. (Cedido por R. Hammen).

BOOK'S COPICENTRO USAC / 2016

booksmedicos.org

En el epitelio seminífero humano (véase la Fig. 22-32), se distinguen dos tipos de espermatogonios: los **espermatogonios A** tienen un núcleo redondo con 1-2 nucléolos ubicados sobre la cara interna del nucleolema, y los **espermatogonios B** poseen un núcleo redondo con un único nucléolo central. Los *espermatogonioas A son células madre* que se dividen por *mitosis*. Algunos de los espermatogonios A formados permanecen como células madre, mientras que los demás se diferencian a *espermatogonios B*, que son células diferenciadas que no pueden retroceder a la etapa de células madre y que, por divisiones mitóticas, dan origen a nuevos espermatogonios B. Después de la última mitosis de los espermatogonios B, éstos se diferencian a *espermatocitos primarios*.

Los **espermatocitos primarios** se desplazan al lado adluminal de la barrera hematotesticular y, al mismo tiempo, se observa un *notable aumento de tamaño* (véase la Fig. 22-32). Entran enseguida en la profase de la primera división meiótica y continúan la meiosis, por lo que el número de cromosomas se reduce al valor haploide (véase el Capítulo 4, pág. 144). La profase de la primera división meiótica es muy prolongada y se extiende durante unos 22 días. En consecuencia, en los cortes transversales de túbulos seminíferos se distinguen abundantes espermatocitos primarios en distintas etapas de la profase.

Mediante microscopia electrónica, se demostró que la división de las células en la espermatogénesis es incompleta, dado que las *células hijas permanecen unidas por puentes citoplasmáticos ya desde la etapa de espermatogonio diferenciado*. Así, un único espermatogonio da origen a un grupo de espermátides unidas que recién se separan cuando, por último, se liberan los espermatozoides a la luz tubular.

Los **espermatocitos secundarios** se forman a partir de los primarios por la primera división meiótica y son mucho más pequeños que ellos (véase la Fig. 22-32). *Pasan rápidamente a la segunda división meiótica, por lo que rara vez se detectan en los cortes histológicos*. El núcleo de los espermatocitos secundarios es redondo y contiene grumos de cromatina gruesos.

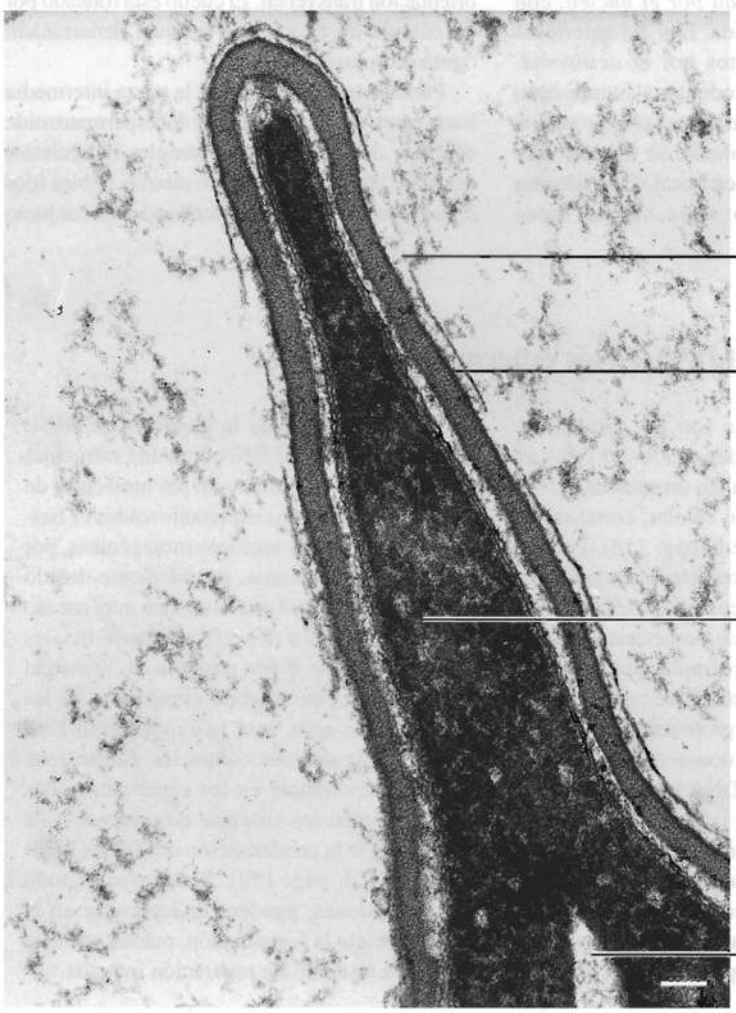

Fig. 22-35. Imagen con microscopio electrónico de transmisión de **la parte anterior de la cabeza de un espermatozoide humano**, en corte perpendicular a la superficie frontal. ×30.000. Barra: 200 nm. (Cedido por H. Pedersen).

BOOK'S COPICENTRO USAC / 2016

booksmedicos.org

Las **espermátides** aparecen con la segunda división meiótica a partir de los espermatocitos secundarios y también son haploides. Las espermátides se encuentran en la parte luminal del epitelio seminífero y poseen un núcleo más pequeño que los espermatocitos secundarios (véase la Fig. 22-32).

La última fase de la espermatogénesis se denomina **espermiogénesis** y comprende la *diferenciación de las espermátides recién formadas en espermatozoides*. En consecuencia, *no hay división celular* en esta fase. Antes de seguir con la espermiogénesis, se estudiarán los espermatozoides maduros.

Espermatozoides. El espermatozoide humano maduro (gr. *sperma*, simiente; *zoon*, vivo, animal) mide unos 60 µm de largo y es una célula con movimiento activo compuesta por una **cabeza** que contiene el núcleo y una cola o **flagelo** móvil (Fig. 22-34).

La **cabeza** es oval vista de frente y presenta forma de pera vista de perfil, con el extremo angosto orientado hacia adelante. Mide unos 5 µm de largo y 3 µm de ancho. *La mayor parte de la cabeza está ocupada por el núcleo*, con cromatina muy condensada. Los 2/3 anteriores del núcleo están cubiertos por el *acrosoma*. El **núcleo** es muy electrodenso y homogéneo (Fig. 22-35). Sobre la superficie distal (orientada hacia la cola) del nucleolema, se observa una zona especializada, la **placa basal**. El **acrosoma** (gr. *akros* punta, extremo; *soma*, cuerpo) rodea los 2/3 anteriores del núcleo como un casquete limitado por membrana que *se tiñe mediante la reacción de PAS*, dado que contiene hidratos de carbono. También contiene varias enzimas, de las cuales una, la **acrosina**, es una *enzima proteolítica con características similares a la tripsina*. La acrosina es *importante para la fecundación*, puesto que después de que el espermatozoide sufre la **reacción acrosómica** degrada la zona pelúcida (véase la pág. 637).

La **cola** mide unos 55 µm de largo y el espesor disminuye desde alrededor de 1 µm cerca de la cabeza hasta 0,1 µm cerca de la punta. La cola se *compone de cuatro secciones* denominadas *cuello*, *pieza intermedia*, *pieza principal* y *pieza terminal* (Figs. 22-34 y 22-36), con diferencias estructurales demostradas sobre todo mediante microscopia electrónica.

El **cuello** es muy corto y está fijado a la placa basal. Contiene **nueve columnas segmentadas** de alrededor de 1 µm de largo que se asemejan a nueve pilas de monedas con espacio entre estas últimas. Justo por detrás de la placa basal, en el cuello se encuentra un **centríolo proximal** con orientación transversal. El cuello está rodeado por un cúmulo de citoplasma residual denominado **"gota citoplasmática"**.

Pieza intermedia. Desde la pieza intermedia hasta cerca de la punta, la cola del espermatozoide contiene dos microtúbulos simples (singuletes) centrales rodeados por nueve túbulos dobles (dobletes) (patrón "9 + 2"), denominados en conjunto

Condensación del DNA en los espermatozoides

Las proteínas histonas son las principales responsables de la condensación del DNA en la heterocromatina y en los cromosomas relacionadas con la división celular, como se vio en el Capítulo 4 (véase la pág. 118). Pero en los espermatozoides, la condensación ocurre de otro modo, dado que al comienzo de la diferenciación desde espermátide a espermatozoide las proteínas histonas son reemplazadas por otras proteínas, las **protaminas**, que son pequeñas proteínas básicas. Estas proteínas se encadenan para formar largos cordones que reaccionan con la hélice doble de DNA para dar origen a una disposición lado a lado que se mantiene unida mediante cohesión entre los cordones de protaminas. Esto permite una condensación del DNA que es por lo menos 6 veces más compacta que en los cromosomas de la mitosis, dado que las moléculas de protamina neutralizan las cargas negativas de la molécula de DNA. La condensación del DNA crea una estructura similar a la de un cristal, casi sin moléculas de agua. El núcleo de los espermatozoides es bastante insensible a la acciones mutagénicas, por ejemplo las radiaciones, posiblemente debido a esta estructura casi cristalina con muy escaso contenido de agua (los efectos perjudiciales de los rayos X se deben casi con exclusividad a los radicales de oxígeno eliminados de las moléculas de agua ante la exposición). Esta capacidad de defensa contra los daños tiene especial importancia en los espermatozoides porque pierden los sistemas de reparación de DNA durante la condensación del DNA (véase el Capítulo 4, pág. 139). Si a pesar de todo ocurren lesiones, pueden ser reparadas en el oocito durante la fecundación, puesto que éste aún posee sistemas de reparación intactos.

booksmedicos.org

BOOK'S COPICENTRO USAC / 2016

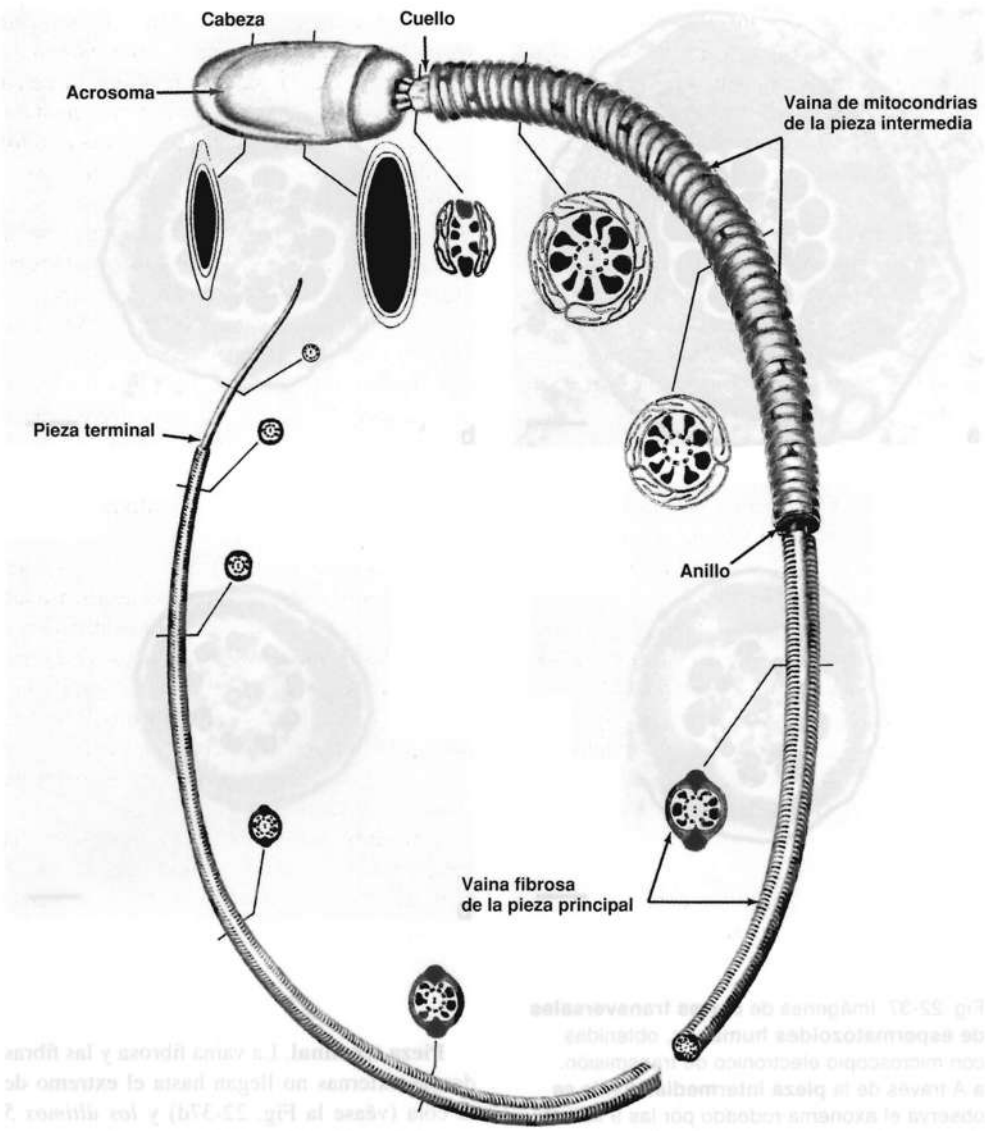

Fig. 22-36. Dibujo esquemático que muestra en tres dimensiones las **características ultraestructurales de un espermatozoide**. Nótese que no se ha dibujado el plasmalema de la cola. (Según Fawcett).

axonema (Figs. 22-37 y 22-38). A diferencia de la disposición correspondiente en los cilios, en la cola del espermatozoide también aparecen nueve **fibras densas externas** unidas en la parte anterior con las columnas segmentadas del cuello. Las fibras densas externas acompañan exactamente los correspondientes túbulos dobles del axonema. Se cree que la función de las fibras densas externas es conferir rigidez, dado que no contienen actina, tubulina ni proteínas motoras (dineína, cinesina). *El axonema es la base estructural de la movilidad de la cola*. En la pieza intermedia, el axonema y las fibras densas externas están rodeadas por una *vaina espiral de mitocondrias* de 5 µm de largo (Figs. 22-37a y 22-38), que proporciona la energía para los movimientos del espermatozoide. La pieza intermedia termina en un **anillo** electrodenso al que se fija el plasmalema.

Pieza principal. Mide unos 45 µm de largo y contiene una **vaina fibrosa** compuesta por una *columna longitudinal dorsal y otra ventral unidas entre sí mediante costillas circunferenciales de disposición regular* (véanse las Figs. 22-37b y 22-38). Dos de las fibras densas externas (números 3 y 8) se extienden sólo un corto trayecto dentro de la pieza principal, por lo que las columnas dorsal y ventral, con el borde dirigido hacia adentro, toman su lugar y se fijan al túbulo doble correspondiente (3 y 8) del axonema (véanse las Figs. 22-37c y 22-38). *Un plano trazado a través de las columnas longitudinales de la vaina fibrosa divide la cola del espermatozoide en forma asimétrica, lo cual parece que tiene importancia para el carácter ondulatorio de los movimientos de la cola del espermatozoide* (como el nadar de un pez). Los movimientos son causados por

BOOK'S COPICENTRO USAC / 2016

booksmedicos.org

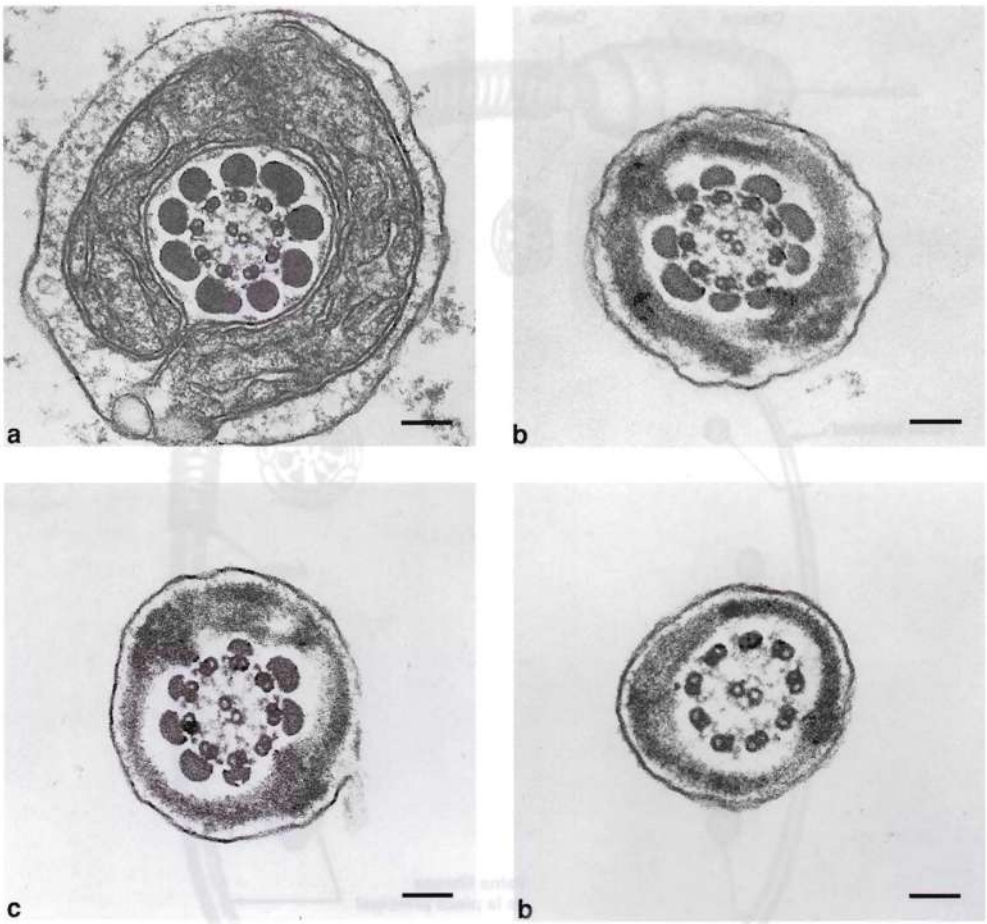

Fig. 22-37. Imágenes de **cortes transversales de espermatozoides humanos**, obtenidas con microscopio electrónico de transmisión. **a** A través de la **pieza intermedia**, donde se observa el axonema rodeado por las 9 fibras densas externas, a su vez rodeadas por la vaina de mitocondrias. **b** A través de la **primera parte de la pieza principal**, donde la vaina de mitocondrias es reemplazada por la vaina fibrosa. **c** A través de la **pieza principal**, después de que las fibras densas externas número 3 y 8 han desaparecido. **d** A través de la **última parte de la pieza principal**. Las fibras densas externas han desaparecido todas, y el axonema está rodeado directamente por la vaina fibrosa. Todos ×70.000. Barra: 100 nm. (Cedido por H. Pedersen).

un *mecanismo de deslizamiento* similar al de los cilios (véase también el Capítulo 6, pág. 182). En el **síndrome de Kartagener** (véase el Recuadro clínico, pág. 183), faltan los brazos de dineína del axonema, por lo que los espermatozoides son inmóviles. Mediante los movimientos de la cola, el espermatozoide es capaz de desplazarse a 1-3 mm por minuto.

Pieza terminal. La vaina fibrosa y las fibras densas externas no llegan hasta el extremo de la cola (véase la Fig. 22-37d) y *los últimos 5 µm de la cola* sólo consisten en el axonema, algo de citoplasma y el plasmalema (véase la Fig. 22-36).

Se denomina **espermiogénesis** a la *diferenciación de una espermátide recién formada a espermatozoide*. El proceso es muy complejo y numerosos detalles se describen en la bibliografía. Aquí se verán sólo los rasgos fundamentales.

Las primeras modificaciones se observan en el *aparato de Golgi*, cuyas vesículas se fusionan para formar una única **vesícula acrosómica** que contiene un único **gránulo acrosómico** grande (Fig. 22-39). La vesícula acrosómica se ubica cerca del nucleolema y demarca así el futuro extremo anterior del espermatozoide. La vesícula acrosómica aumenta su superficie de contacto con el núcleo y, al mismo tiempo, se aplana hasta formar el acrosoma sobre los 2/3 anteriores del núcleo. Mientras tanto, *los centríolos migran hacia la parte periférica de la célula, sobre la*

booksmedicos.org

BOOK´S COPICENTRO USAC / 2016

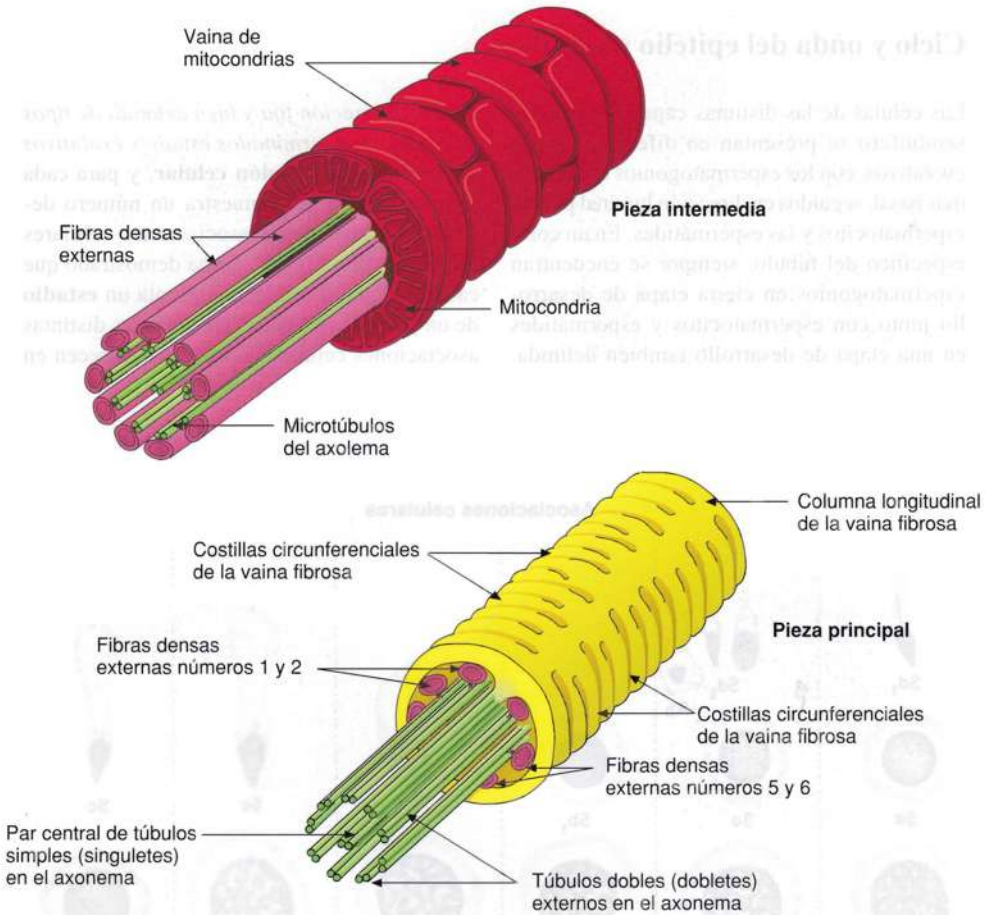

Fig. 22-38. Dibujos esquemáticos que muestran en tres dimensiones las **características ultraestructurales de las piezas intermedia y principal de un espermatozoide humano**. Nótese que no se dibujó el plasmalema. (Según Pedersen y Fawcett).

cara opuesta del acrosoma, el futuro extremo distal. El axonema se forma a partir del centríolo distal de orientación perpendicular a la superficie celular. Entonces, los centríolos vuelven a migrar hacia el polo posterior del núcleo, al que se fija el centríolo proximal.

En relación con el centríolo distal se forma un *anillo* que más tarde migra hacia el extremo distal de la pieza intermedia.

Durante la espermiogénesis, los gránulos de cromatina del núcleo se tornan más gruesos, aumentan de tamaño y, por último, se fusionan para formar una masa densa y homogénea. También se prolonga el núcleo, que adopta la característica forma de pera.

En la cola *gradualmente se forman las nueve columnas segmentadas de la pieza del cuello* que se comunican con el núcleo por la parte

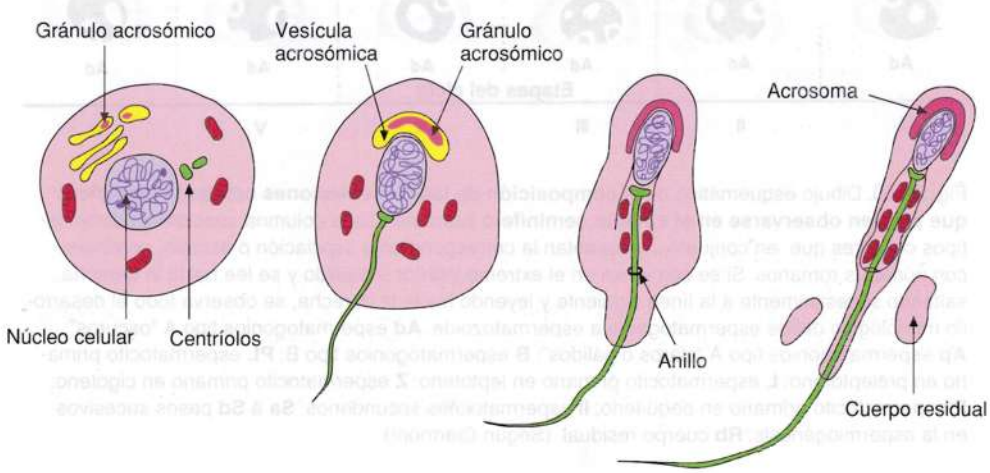

Fig. 22-39. Dibujo esquemático de la **espermiogénesis** (véase el texto para los detalles).

BOOK'S COPICENTRO USAC / 2016

booksmedicos.org

Ciclo y onda del epitelio seminífero

Las células de las distintas capas del epitelio seminífero se presentan en diferentes pasos evolutivos, con los espermatogonios en la parte más basal, seguidos en dirección luminal por los espermatocitos y las espermátides. En un corte específico del túbulo, siempre se encuentran espermatogonios en cierta etapa de desarrollo junto con espermatocitos y espermátides en una etapa de desarrollo también definida. Esta *organización fija y bien definida de tipos celulares en determinados estadios evolutivos* se denomina **asociación celular**, y para cada especie animal se demuestra un número definido y constante de asociaciones celulares diferentes (Fig. 22-40). Se ha demostrado que cada asociación celular representa un **estadio** de un proceso cíclico, y que todas las distintas asociaciones celulares o estadios aparecen en

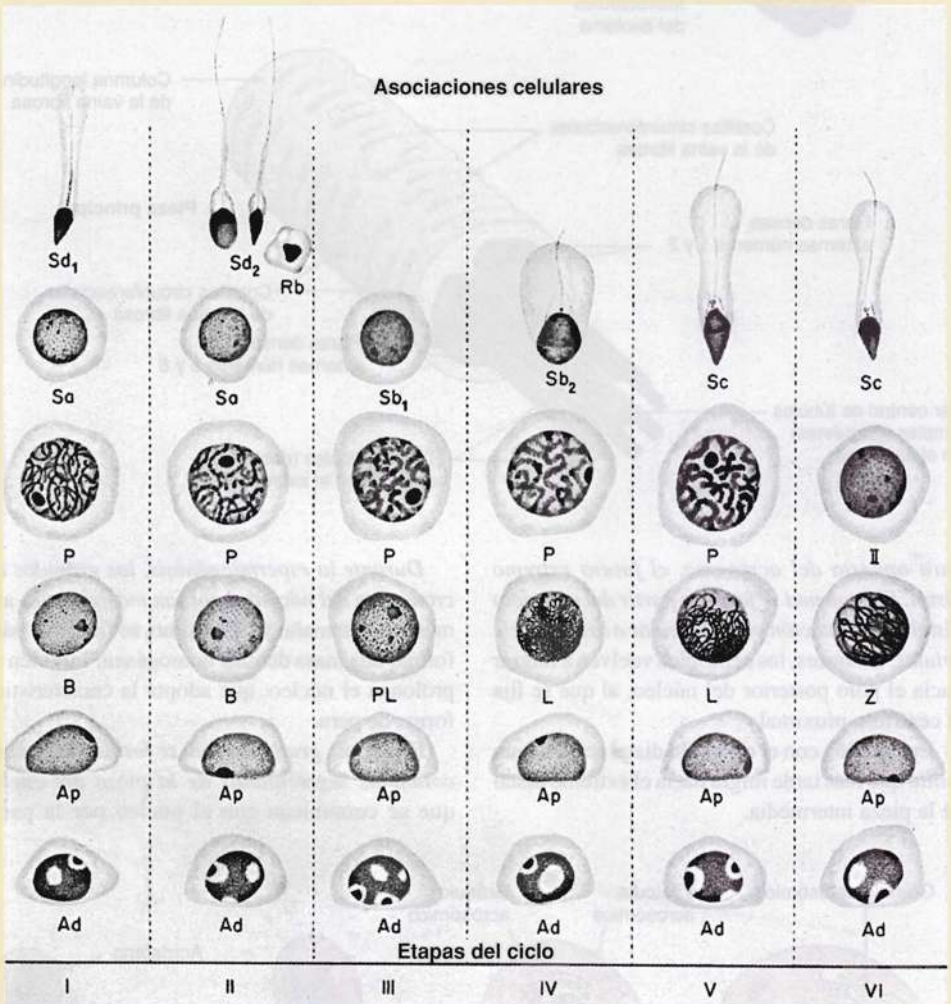

Fig. 22-40. Dibujo esquemático de la **composición de las 6 asociaciones celulares (estadios) que pueden observarse en el epitelio seminífero humano**. Cada columna consiste en distintos tipos celulares que, en conjunto, representan la correspondiente asociación o estadio, nominada con números romanos. Si se comienza en el extremo inferior izquierdo y se lee hacia la derecha, saltando sucesivamente a la línea siguiente y leyendo hacia la derecha, se observa todo el desarrollo morfológico desde espermatogonio a espermatozoide. **Ad** espermatogonios tipo A "oscuros"; **Ap** espermatogonios tipo A "claros o pálidos"; **B** espermatogonios tipo B; **PL** espermatocito primario en preleptoteno; **L** espermatocito primario en leptoteno; **Z** espermatocito primario en cigoteno; **P** espermatocito primario en paquiteno; **II** espermatocitos secundarios; **Sa** a **Sd** pasos sucesivos en la espermiogénesis; **Rb** cuerpo residual. (Según Clermont).

BOOK'S COPICENTRO USAC / 2016

booksmedicos.org

determinada secuencia en un corte transversal del túbulo. En consecuencia, el **ciclo del epitelio seminífero** es un concepto histológico que designa la *serie completa de asociaciones celulares que se continúan unas con otras en un sitio determinado de un túbulo*. Los estadios se designan con números romanos y *en el hombre hay seis*. La duración de un ciclo es constante para cada especie animal.

En ratones y muchos otros mamíferos, cada estadio se extiende en una porción determinada del túbulo, a menudo milimétrica, denominada **segmento**. Así, un segmento contiene en toda su extensión y en toda la circunferencia de la luz esa única asociación celular, característica para ese estadio. Cada segmento limita con un segmento de número de estadio más alto y más bajo, y *toda la hilera de segmentos, con todas las distintas asociaciones celulares o estadios en orden numérico,* se denomina **onda del epitelio seminífero**.

La principal *diferencia entre un ciclo y una onda* del epitelio seminífero se comprende mejor al pensar en una cinta de película con por ejemplo 14 fotogramas individuales diferentes (estadios), donde durante un período determinado se ve pasar la secuencia de 14 fotogramas por un punto definido (un ciclo), o a un tiempo se ve la cinta con los 14 fotogramas juntos en su longitud total (una onda).

Como ya se mencionó, en el hombre existen seis estadios, pero en un corte transversal determinado de un túbulo las asociaciones celulares ocupan sólo pequeñas zonas cuneiformes del epitelio tubular. Así, en el mismo corte transversal es posible ver tres estadios o más. En consecuencia, en el hombre no existen ondas del epitelio seminífero.

proximal y, por la distal, con las *nueve fibras densas externas* que aparecen alrededor del axonema.

Las mitocondrias se unen en una espiral alrededor de la primera parte de la cola en la forma de la vaina mitocondrial de la pieza intermedia. En la parte distal al anillo, se forman las costillas circunferenciales, que rodean la pieza principal como la *vaina fibrosa*.

Cerca del final de la diferenciación, el citoplasma excedente se libera como **cuerpo residual**, que es *fagocitado por las células de Sertoli*.

Duración de la espermatogénesis

En el hombre, *se calcula que la espermatogénesis dura 74 días* dado que se extiende durante 4 ciclos (véase el Recuadro), cada uno de 16 días de duración. No se conoce la reproducción de los espermatogonios lo suficiente para determinar con exactitud la duración de la espermatogénesis, pero se calcula unos 10 días más que los 4 × 16 días.

Tejido intersticial

En el tejido intersticial ubicado entre los túbulos seminíferos se encuentran las **células intersticiales** o **células de Leydig**, que *representan la parte endocrina del testículo, dado que sintetizan y secretan la hormona masculina testosterona.* Las células de Leydig se encuentran en grupos pequeños muy irrigados por capilares (Fig. 22-41). Son grandes células poligonales y tienen un gran núcleo redondo, a menudo de ubicación excéntrica. *El citoplasma es muy acidófilo* y suele contener vacuolas claras como consecuencia de los lípidos extraídos. En el citoplasma de *células humanas,* también se encuentran largos **cristales de Reinke**, que se tiñen mal en los preparados comunes pero se detectan con tinciones especiales. Aparecen después de la pubertad y su número aumenta con la edad, pero se *desconoce su importancia.*

Con microscopia electrónica, se observa un *retículo endoplasmático liso muy desarrollado y mitocondrias con abundantes estructuras tubulares en la membrana interna en lugar de crestas*

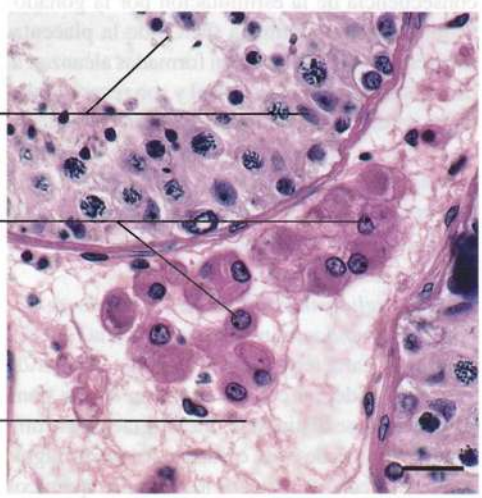

Fig. 22-41. Imagen con microscopio óptico de **células de Leydig** en el tejido intersticial testicular. Corte teñido con hematoxilina-eosina. ×440. Barra: 20 µm.

BOOK'S COPICENTRO USAC / 2016

booksmedicos.org

laminares, como es característico de las células productoras de esteroides (Fig. 22-42).

La **testosterona** es el andrógeno más potente y la verdadera hormona sexual masculina. *La forma activa de la hormona es la* **dihidrotestosterona**, y la especial sensibilidad de ciertos tejidos para la testosterona (p. ej., los de los órganos genitales) se debe a que estas células tienen capacidad para captar testosterona y reducirla a dihidrotestosterona en reacción catalizada por la enzima **5-α-reductasa**. A continuación, la dihidrotestosterona se une con el receptor nuclear de esteroides, a través del cual se produce el efecto de la hormona. También se producen pequeñas cantidades de testosterona en las suprarrenales y en los ovarios, pero la mayor parte proviene del testículo.

La testosterona (y otros andrógenos) *estimulan los túbulos seminíferos y todos los demás órganos genitales masculinos* (véase más adelante). La hormona también es responsable del desarrollo de los *caracteres sexuales secundarios extragenitales* (vello masculino y crecimiento de la barba, voz grave, mayor masa muscular, etc.). La cercanía entre las células de Leydig y los túbulos tiene importancia para alcanzar las elevadas concentraciones de testosterona en los túbulos. Por lo tanto, la estimulación de la testosterona sobre las células de Sertoli y la espermatogénesis es de naturaleza paracrina. Las células de Leydig liberan testosterona al líquido intersticial, muy abundante en los testículos. En relación con el transporte de espermatozoides desde los túbulos seminíferos, se transfieren grandes cantidades de líquido desde el intersticio hacia los túbulos (véase la pág. 625), pues, debido a los contactos oclusivos correspondientes a la barrera hematotesticular, las células de Sertoli pueden crear gradientes osmóticos entre el intersticio y el compartimiento adluminal. En consecuencia, el epitelio tubular queda expuesto a la acción directa de elevadas concentraciones de testosterona; a esto se agrega que la proteína fijadora de andrógenos secretada por las células de Sertoli retiene la testostereona en el epitelio tubular (aunque, como se mencionó antes, la principal función de la proteína fijadora de andrógenos es hiporregular la concentración de testosterona en los casos de exceso de hormona).

La **LH** *estimula el desarrollo de las células de Leydig, y la producción y secreción de testosterona.* La secreción de LH por la hipófisis es regulada por retrocontrol negativo por la concentración plasmática de testosterona.

Como se mencionó antes, la **FSH** tiene *efecto estimulante sobre las células de Sertoli y la espermatogénesis.* El desarrollo de espermatozoides maduros requiere la acción de FSH sobre el epitelio tubular, la estimulación de las células

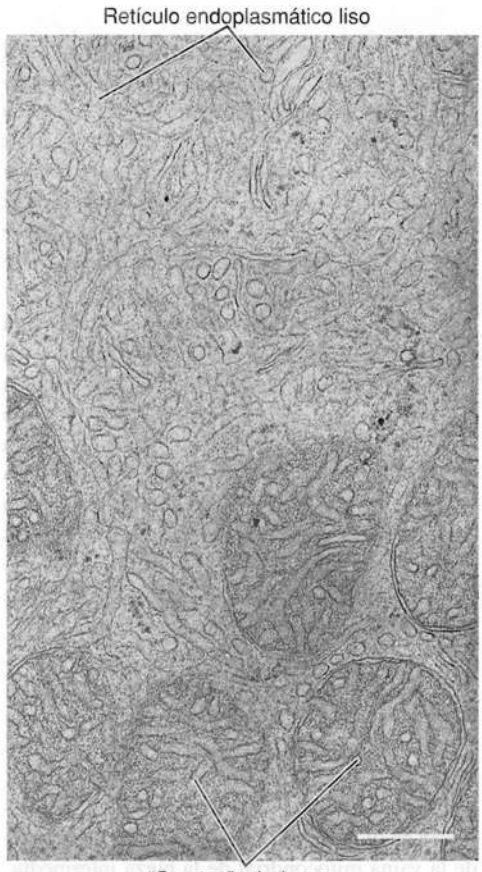

Fig. 22-42. Imagen de una parte de una **célula de Leydig del testículo**, obtenida con microscopio electrónico de transmisión. Nótese el retículo endoplasmático liso muy desarrollado y que las mitocondrias tienen prolongaciones tubulares (crestas tubulares) que parten de la membrana interna. ×13.000. Barra: 1 µm. (Cedido por H. Pedersen).

de Leydig por LH y la posterior estimulación del epitelio tubular por la testosterona producida por las células de Leydig. Como ya se mencionó, la secreción de FSH se regula por inhibición ejercida por la inhibina producida por las células de Sertoli.

Las células de Leydig se desarrollan a partir de células similares a los fibroblastos en el tejido conectivo intersticial estimuladas por LH. Las primeras células de Leydig se diferencian ya en la novena o décima semana del desarrollo como consecuencia de la estimulación por la gonadotrofina coriónica humana (hCG) de la placenta. Las células de Leydig recién formadas alcanzan la diferenciación citológica total y son responsables de la producción de andrógenos por el testículo fetal (véase la introducción de este capítulo). *Después del nacimiento, las células de Leydig sufren en pocas semanas una regresión al estadio celular similar a fibroblastos y permanecen así hasta la pubertad.*

En el tejido intersticial del testículo se encuentran abundantes macrófagos, con la especial ubicación característica cerca de las células de Leydig, donde, en correspondencia con la zona de contacto, se distinguen interdigitaciones entre las membranas de estas células y los macrófagos. Además, mediante métodos inmunohistoquímicos

booksmedicos.org

BOOK'S COPICENTRO USAC / 2016

Criptorquidia

Las células espermatogénicas son sensibles a muchas acciones. Tiene especial importancia la sensibilidad a las altas temperaturas. Los escasos grados menos de temperatura que se observan en el escroto respecto del abdomen son decisivos para la fertilidad. En condiciones normales, el testículo migra al escroto durante la vida intrauterina, en un proceso denominado descenso testicular, pero en el 1-2% de los neonatos este descenso es incompleto. La retención abdominal o **criptorquidia** (gr. *kryptos*, oculto) conduce a la atrofia de los túbulos seminíferos si el descenso no ocurre en forma espontánea o no se trata la patología. Para conservar la posibilidad de la espermatogénesis en años posteriores, es conveniente operar a los niños con criptorquidia antes del año de edad.

se demostró la presencia de componentes de membrana basal en la hendidura intercelular, por ejemplo, colágeno tipo IV y laminina. Al igual que otros macrófagos del organismo, los testiculares intervienen en la defensa inmunitaria del organismo, pero en experimentos con animales se obtuvieron evidencias que sugieren un efecto regulador por actividad paracrina sobre la secreción de testosterona por las células de Leydig.

En la **infancia**, el testículo sólo crece como el resto del organismo, y hasta los 6 años los túbulos seminíferos poseen características de cordones macizos, en los cuales únicamente se encuentran espermatogonios con ocasionales mitosis. También se observan células indiferenciadas, que más tarde maduran a células de Sertoli. Con el *inicio de la pubertad*, la estimulación de FSH y LH induce un notable aumento del diámetro tubular. Se distinguen células de Sertoli en el epitelio y comienzan a aparecer mitosis y meiosis y, por último, hay desarrollo de espermatozoides. Después de la maduración de los túbulos seminíferos, surgen las células de Leydig por diferenciación de las células del intersticio similares a fibroblastos. La secreción de testosterona por las células de Leydig induce el crecimiento de los genitales y el desarrollo de los caracteres sexuales secundarios extragenitales relacionados con la pubertad.

Sistema de conductos de transporte de los espermatozoides

Desde los túbulos seminíferos hasta la uretra, se pasa primero por los **túbulos rectos** que desembocan en la **red testicular** (véase la Fig. 22-30). Desde allí parten numerosas vías, los **conductillos eferentes**, que abandonan el testículo y desembocan en una vía común, el **conducto del epidídimo**, de recorrido muy tortuoso y que atraviesa el epidídimo y se continúa en el **conducto deferente**, el cual se extiende hasta la *próstata*. Allí se une con el conducto excretor de la *vesícula seminal* para formar el **conducto eyaculador**, que atraviesa la próstata y desemboca en la uretra prostática.

Túbulos rectos y red testicular

Cerca del mediastino testicular, cada túbulo seminífero se continúa en un túbulo recto, un *corto segmento terminal donde el epitelio está compuesto sólo por células de Sertoli*. En la transición a **túbulo recto**, se estrecha la luz y *el epitelio se convierte ensimple cilíndrico bajo* (Fig. 22-43). El túbulo recto es muy corto y se continúa con la red testicular, compuesta por un laberinto de canales anastomosados ubicados en el mediastino testicular. Los conductos están revestidos por *epitelio de simple cúbico a plano* (Fig. 22-43).

Se cree que el transporte de los espermatozoides desde los túbulos seminíferos hasta el conducto del epidídimo tiene lugar por flujo de líquido. Los espermatozoides recién muestran movimiento independiente cuando han atravesado la mayor parte del conducto del epidídimo. Como se mencionó, se transportan grandes cantidades de líquido desde el tejido intersticial testicular a los túbulos seminíferos. Este líquido fluye hacia los conductillos eferentes y el conducto del epidídimo, donde es reabsorbido, y los espermatozoides liberados aún inmóviles siguen el flujo de la corriente hacia el conducto del epidídimo. Es posible que las células mioides que rodean los túbulos seminíferos y la delgada capa de células musculares lisas de los conductillos eferentes contribuyan también al transporte, que además es asistido por los cilios de los conductillos eferentes. Al transporte efectivo se debe que rara vez se encuentren cantidades importantes de espermatozoides en el sistema de conductos proximales al conducto del epidídimo.

Conductillos eferentes

La red testicular se continúa en los conductillos eferentes que, en número de 10-15, parten

BOOK'S COPICENTRO USAC / 2016

booksmedicos.org

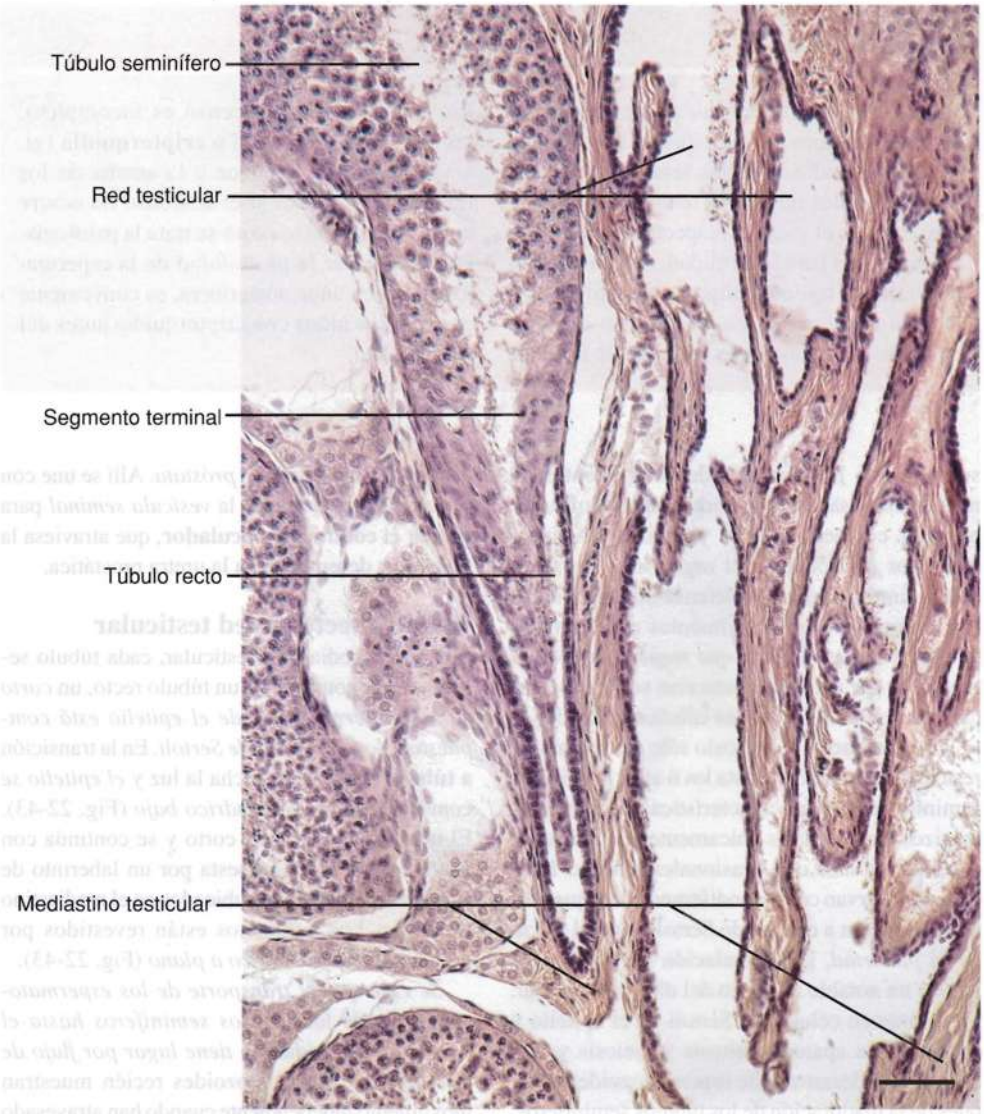

Fig. 22-43. Imagen con microscopio óptico de la **transición de un túbulo seminífero a un túbulo recto**. Además, se observa una parte del **mediastino testicular**, con la **red testicular**. Corte teñido con hematoxilina-eosina. ×210. Barra: 50 µm.

de la porción superior posterior del testículo para atravesar la túnica albugínea (véase la Fig. 22-30). Ingresan en la cabeza del epidídimo y pronto su recorrido se hace tortuoso, por lo que cada conductillo eferente forma un pequeño **cono del epidídimo** o **cono eferente**. Cada cono tiene su base orientada hacia la superficie libre de la cabeza del epidídimo, mientras que el ápice se dirige hacia el mediastino testicular. *Junto con el tejido conectivo circundante y la primera porción del conducto del epidídimo, los conos eferentes conforman la cabeza del epidídimo.*

Los conductillos eferentes poseen un *epitelio característico, con un límite luminal semejante a una guirnalda* (Fig. 22-44). El epitelio es simple cilíndrico (Fig. 22-45) y se compone de grupos de células ciliadas alternadas con grupos de células absortivas.

Las **células ciliadas** no presentan características citológicas especiales. Los cilios baten en dirección del conducto del epidídimo y contribuyen al transporte de los espermatozoides aún inmóviles.

Las **células absortivas** poseen rasgos ultraestructurales que evidencian su función absortiva. La superficie luminal está recubierta por microvellosidades regulares y a menudo agrupadas. La membrana celular apical forma invaginaciones tubulares entre las microvellosidades, y el citoplasma apical contiene gran cantidad de vesículas de tamaño variable. Las invaginaciones tubulares y las vesículas contienen un material poco electrodenso y con frecuencia se comunican entre sí. Se cree que es una expresión de actividad endocítica, dado que muchos experimentos con inyección de partículas coloidales en la red testicular demostraron la captación de las partículas en el epitelio

booksmedicos.org

BOOK'S COPICENTRO USAC / 2016

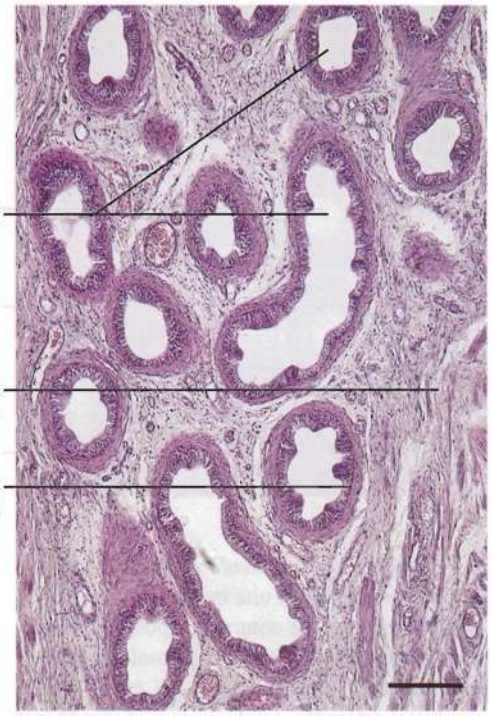

Fig. 22-44. Imagen con microscopio óptico de la **cabeza del epidídimo** que muestra numerosos **conductillos eferentes en corte transversal.** Nótese el característico límite ondulado del epitelio hacia la luz ("en forma de guirnalda"). Corte teñido con hematoxilina-eosina. ×110. Barra: 100 µm.

de los conductillos eferentes por endocitosis. *Las células absortivas eliminan cantidades importantes de líquido y sustancias particuladas de la luz.* El epitelio tiene una nítida membrana basal, alrededor de la cual se encuentra una fina capa de células musculares lisas en disposición circular.

Conducto del epidídimo

Todos los conductillos eferentes desembocan en el **conducto del epidídimo**, un tubo de unos 6 m de largo de recorrido muy tortuoso que, después de recibir las desembocaduras de los conductillos eferentes, continúa a través de todo el cuerpo y la cola del epidídimo para abrirse en el conducto deferente a nivel del polo testicular inferior (véase la Fig. 22-30).

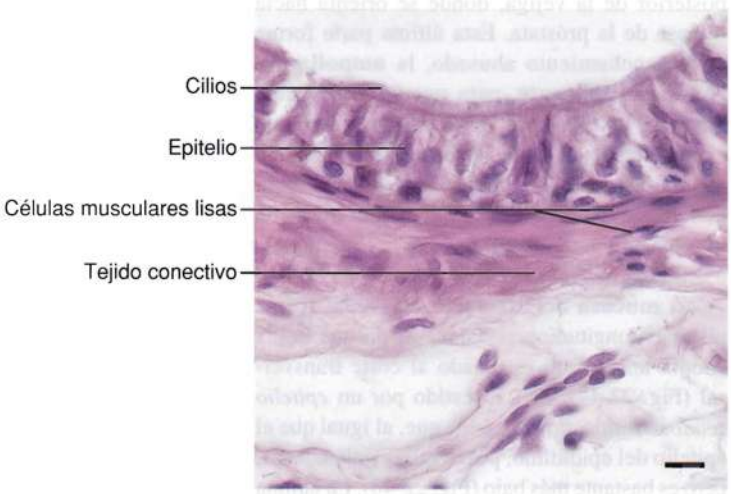

Fig. 22-45. Imagen con microscopio óptico de la **cabeza del epidídimo** que muestra la **mucosa de un conductillo eferente**. Corte teñido con hematoxilina-eosina. ×540. Barra: 10 µm.

El conducto del epidídimo está revestido por un epitelio seudoestratificado cilíndrico uniforme muy alto, compuesto por dos tipos celulares, *las células principales y las células basales* (Fig. 22-46).

Las **células principales** son muy altas en la parte de la cabeza, pero disminuyen gradualmente en altura hasta cilíndricas bajas en la cola del epidídimo. *En el examen microsópico electrónico en la superficie luminal se encuentran microvellosidades inmóviles muy largas* (en ocasiones denominadas estereocilios; véanse el Capítulo 6, pág. 180, y la Fig. 6-27). Entre los estereocilios, la membrana celular apical forma numerosas invaginaciones canaliculares, y en el citoplasma apical se observan abundantes vesículas de diversos tamaños. Al igual que las células absortivas de los conductillos eferentes, estas estructuras reflejan *las funciones absortivas del epitelio* más características de la primera parte del conducto del epidídimo (en la cabeza), denominada **segmento inicial**. Más del 90% del líquido que abandona los túbulos seminíferos se reabsorbe en los conductillos eferentes y el segmento inicial del conducto del epidídimo. La gran capacidad absortiva debe verse a la luz del desarrollo de los conductillos eferentes y el conducto del epidídimo a partir del mesonefros. Al igual que en los túbulos proximales renales, la absorción tiene lugar por bombeo activo de los iones sodio en la membrana celular basolateral, seguido de difusión facilitada desde la luz hacia las células del conducto y de captación osmótica de agua (véase también el Capítulo 20, pág. 546).

Las células principales poseen un retículo endoplasmático rugoso bien desarrollado en el citoplasma basal y un gran aparato de Golgi supranuclear. Las células *secretan glucoproteínas y glicerofosforilcolina*, que parecen ser de importancia para la maduración de los espermatozoides.

Las **células basales** son pequeñas y redondeadas o piramidales. Se encuentran en la parte basal del epitelio y se colorean muy poco. Con el microscopio electrónico, no se observan características especiales. Son células madre precursoras de las células principales.

BOOK'S COPICENTRO USAC / 2016

booksmedicos.org

Fig. 22-46. Imagen con microscopio óptico de una sección de la **cabeza del epidídimo**. Se observan varios **cortes transversales del conducto**. Nótese el epitelio seudoestratificado muy alto con estereocilios. Corte teñido con hematoxilina-eosina. ×110. Barra: 100 µm.

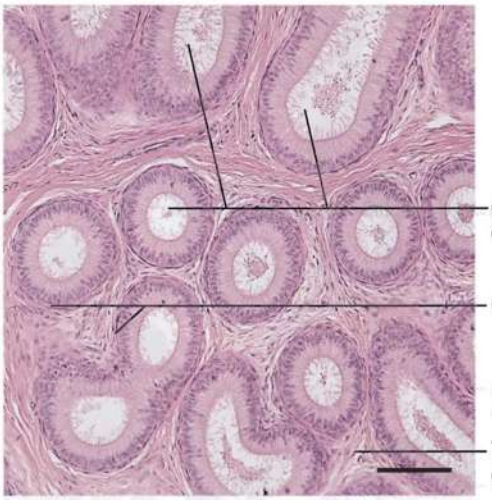

El epitelio está rodeado por una delgada lámina propia y una capa de **células musculares lisas** *dispuestas en forma circular* (véase la Fig. 22-46). La capa muscular se torna cada vez más gruesa en dirección distal y aumenta el tamaño de las células musculares lisas. También se observa una capa longitudinal externa.

La capa muscular está rodeada por tejido conectivo laxo que contiene vasos sanguíneos y nervios.

El transporte de los espermatozoides tiene lugar en el segmento inicial de la cabeza y la primera parte del cuerpo o **segmento medio**, por contracciones peristálticas espontáneas de las células musculares lisas. El segmento medio es asiento de la *maduración* final de los espermatozoides. El epitelio de los conductillos eferentes y el conducto del epidídimo es estimulado por la testosterona en el líquido que fluye por ellos y la hormona también es importante para la maduración de los espermatozoides. La porción caudal del conducto del epidídimo o **segmento terminal** *es sitio de almacenamiento de los espermatozoides maduros*. En el hombre, el transporte entre los segmentos inicial y terminal del conducto del epidídimo dura alrededor de un día, mientras que el transporte a través del segmento terminal hasta la última parte dura otros cinco días. Aquí, la capacidad de almacenamiento es bastante limitada en el hombre, y los espermatozoides son eliminados constantemente por la orina si no son eyaculados (lat. *ex*, afuera; *jacere*, lanzar; eyaculación significa vaciamiento del semen).

Durante la maduración del epidídimo, los espermatozoides adquieren movilidad independiente y la capacidad de unirse a la zona pelúcida a través de receptores que se expresan sobre la parte del plasmalema que rodea el acrosoma. Al mismo tiempo, la unión con la zona pelúcida parece desencadenar la reacción acrosómica (véase la pág. 637).

Cabe mencionar la posibilidad de que los espermatozoides humanos sean fértiles ya desde su paso por el segmento inicial del conducto del epidídimo. Así, han nacido niños de embarazos en los que el hombre tenía anastomosis entre la cabeza del epidídimo y el conducto deferente.

Las fuertes *fibras musculares lisas del segmento terminal* presentan una importante inervación adrenérgica y no se contraen espontáneamente, sino *durante la estimulación sexual simultánea con intensas contracciones del músculo del conducto deferente, también muy inervado por fibras adrenérgicas*. De esta manera, se vacían los espermatozoides.

Conducto deferente

El **conducto deferente** (lat. *defero*, sacar) es la continuación del conducto del epidídimo. Extendido, es un tubo de unos 40 cm de largo, pero la primera parte es muy sinuosa (véase la Fig. 22-30). El conducto deferente transcurre hacia arriba, por el borde posterior del testículo, y continúa en el cordón espermático hasta el conducto inguinal (véase la Fig. 22-29). Se continúa en la cavidad de la pelvis hasta la pared posterior de la vejiga, donde se orienta hacia la base de la próstata. Esta última parte forma un ensanchamiento ahusado, la **ampolla del conducto deferente**, para por fin estrecharse hasta ser un tubo muy delgado que se une con el conducto excretor de la vesícula seminal para formar el **conducto eyaculador**, de unos 2 cm de largo, que transcurre en diagonal a través de la próstata y desemboca en la uretra prostática, a nivel del *colículo seminal*.

La **mucosa** del conducto deferente forma pliegues longitudinales bajos, por lo que la luz adopta un aspecto estrellado al corte transversal (Fig. 22-47). Está revestido por un *epitelio seudoestratificado cilíndrico* que, al igual que el epitelio del epidídimo, posee microvellosidades, pero es bastante más bajo (Fig. 22-48). La lámina propia es muy delgada.

La **capa muscular** es muy gruesa, de hasta 1,5 mm de espesor. La mayor parte está compuesta por una gruesa capa circular rodeada por

booksmedicos.org

BOOK'S COPICENTRO USAC / 2016

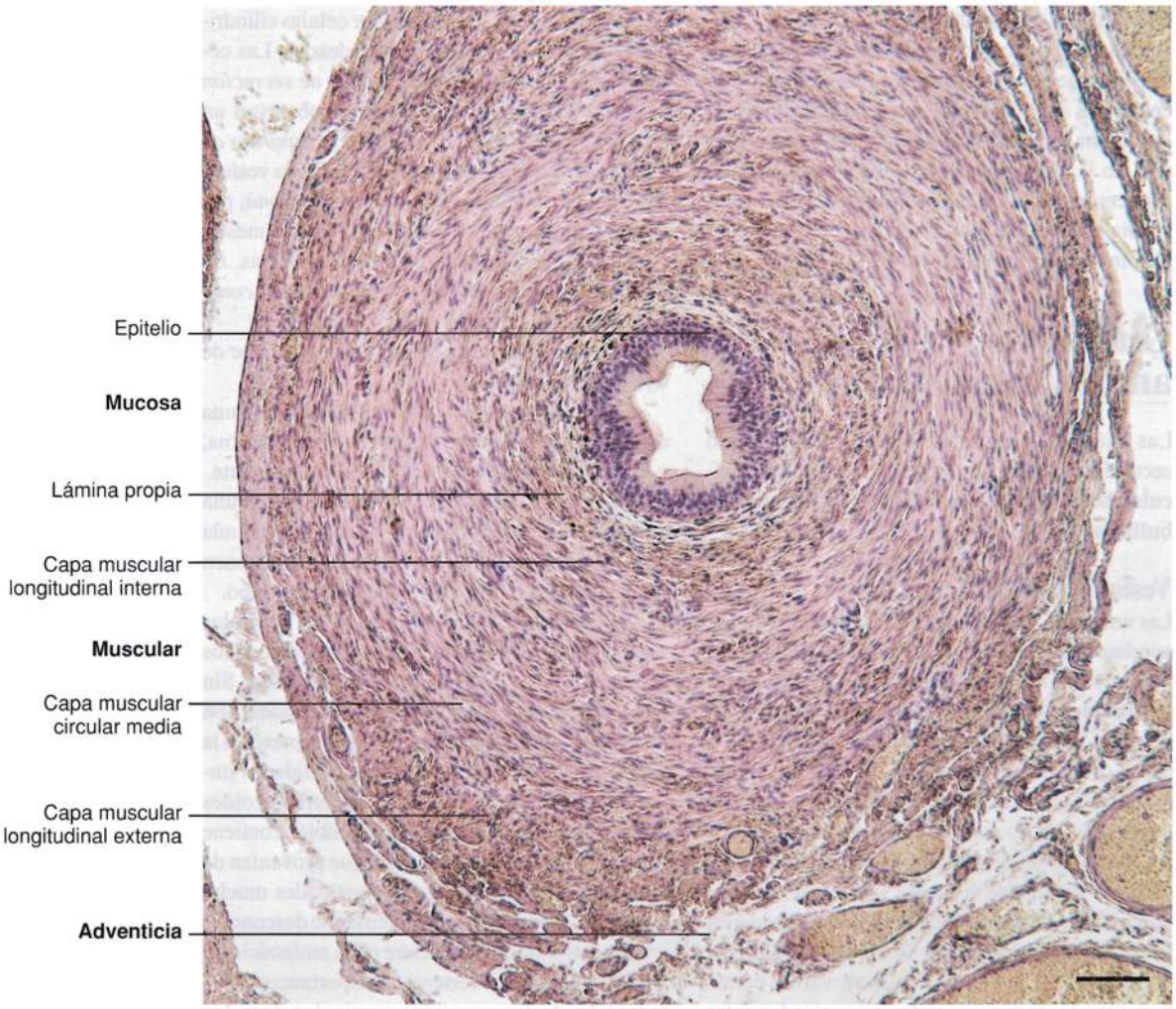

Fig. 22-47. Imagen con microscopio óptico de un **corte transversal del conducto deferente**. Nótese la muy gruesa capa muscular. Corte teñido con hematoxilina-eosina. ×100. Barra: 100 µm.

capas interna y externa longitudinales muy finas. La capa muscular gruesa confiere al conducto deferente una *consistencia firme*, por lo que es fácil de palpar en el cordón espermático.

La **adventicia** se compone de tejido conectivo bastante denso justo por fuera de la capa muscular, que se transforma en tejido conectivo laxo continuo con el tejido conectivo circundante.

Durante la estimulación sexual, las contracciones peristálticas de la fuerte musculatura del conducto deferente transportan los espermatozoides desde el segmento terminal del conducto del epidídimo hasta la ampolla, y la contracción muscular en este sitio los vacía a la uretra durante la eyaculación a través del conducto eyaculador.

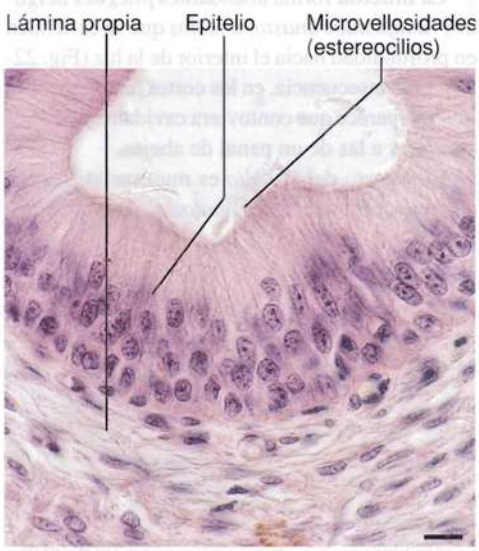

Fig. 22-48. Imagen con microscopio óptico de una parte de un **corte transversal de un conducto deferente** que muestra la **mucosa**. Corte teñido con hematoxilina-eosina. ×540. Barra: 10 µm.

BOOK'S COPICENTRO USAC / 2016

booksmedicos.org

Conducto eyaculador

El conducto eyaculador tiene una **mucosa** muy delgada que forma numerosos pliegues finos. El epitelio es simple cilíndrico o seudoestratificado. La lámina propia posee abundantes fibras elásticas. En la **capa muscular**, sólo se detecta en la primera porción. En la parte siguiente, la lámina propia está rodeada directamente por el tejido fibromuscular prostático.

Glándulas sexuales anexas masculinas

Las glándulas sexuales anexas, accesorias o secundarias masculinas comprenden las **vesículas seminales**, la **próstata** y las **glándulas bulbouretrales**.

Vesículas seminales

Las **vesículas seminales** se desarrollan a partir del conducto deferente y, en esencia, tienen *estructura similar a la de la ampolla de este conducto*. Forman dos cuerpos de unos 4 cm de largo y 2 cm de ancho que se afinan hacia abajo, donde se unen con el conducto deferente (Fig. 22-49). *La vesícula seminal es un tubo con sinuosidades y pliegues unidos por tejido conectivo interpuesto*. Cuando se separa el tejido conectivo por disección, la vesícula seminal se desdobla y queda un tubo de unos 15 cm de largo. Debido a las sinuosidades y los pliegues, los cortes histológicos a través del órgano no disecado muestran varios cortes transversales luminales, todos comunicados entre sí en el órgano intacto.

La **mucosa** forma abundantes *pliegues delgados ramificados anastomosados* que se extienden en profundidad hacia el interior de la luz (Fig. 22-50). En consecuencia, en los cortes histológicos la mucosa parece que contuviera cavidades aisladas, similares a las de un panal de abejas.

El aspecto del *epitelio* es muy variable, pero con mayor frecuencia es *seudoestratificado cilíndrico* (Fig. 22-51), compuesto por células cilíndricas bajas y células basales redondeadas. Las células epiteliales contienen *gránulos de secreción* y, con microscopia electrónica, se observan *un retículo endoplasmático rugoso y un aparato de Golgi bien desarrollados*. El epitelio de la vesícula seminal *es estimulado por la testosterona*, por lo que recién en la pubertad la glándula muestra maduración y actividad secretora completas. *En los cortes histológicos, la secreción aparece como masas luminales intensamente eosinófilas.*

La *lámina propia* es delgada y se compone de tejido conectivo laxo.

La **capa muscular** está conformada por una capa circular interna y otra longitudinal externa, y es más delgada que la del conducto deferente.

En la parte más externa, se encuentra una **adventicia** de tejido conectivo que se continúa con las masas de tejido conectivo que mantienen unidas las partes sinuosas y plegadas del tubo.

Al principio se consideraba a las vesículas seminales como sitio de almacenamiento de los espermatozoides, de allí su denominación. Sin embargo, nunca contienen espermatozoides. Son glándulas cuya **secreción** es espesa y representa la mayor parte del semen. Contiene cantidades importantes de **fructuosa**, que los espermatozoides utilizan como fuente de energía. También contiene **prostaglandinas** (antes se creía que provenían de la próstata, que las secreta en cantidades mucho menores), cuya función en el semen se desconoce, y varias otras sustancias, entre ellas aminoácidos. No se conoce con certeza la importancia de la secreción de las vesículas seminales para los espermatozoides humanos, dado que el producto se secreta recién después del pasaje de los espermatozoides y se mezcla muy poco con ellos.

Aunque escaso, en la medicina legal tiene gran importancia el contenido de **flavinas** en la secreción de las vesículas seminales. Son pigmentos amarillos que dan *intensa fluorescencia con la luz ultravioleta*, condición importante para *determinar la presencia de manchas de semen.*

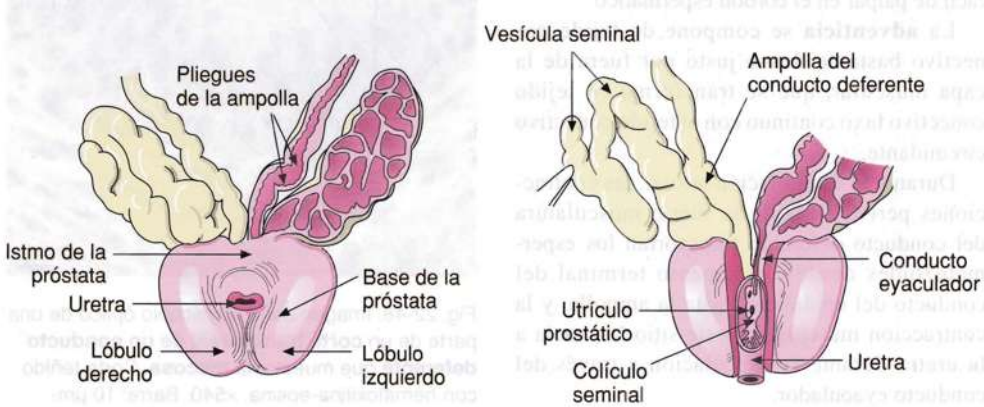

Fig. 22-49. Dibujos de la **próstata, las vesículas seminales y el conducto eyaculador** vistos desde **adelante** y desde **arriba, respectivamente**. (Según Callander en Anson y Maddock, dibujado según Spalteholz).

BOOK´S COPICENTRO USAC / 2016

booksmedicos.org

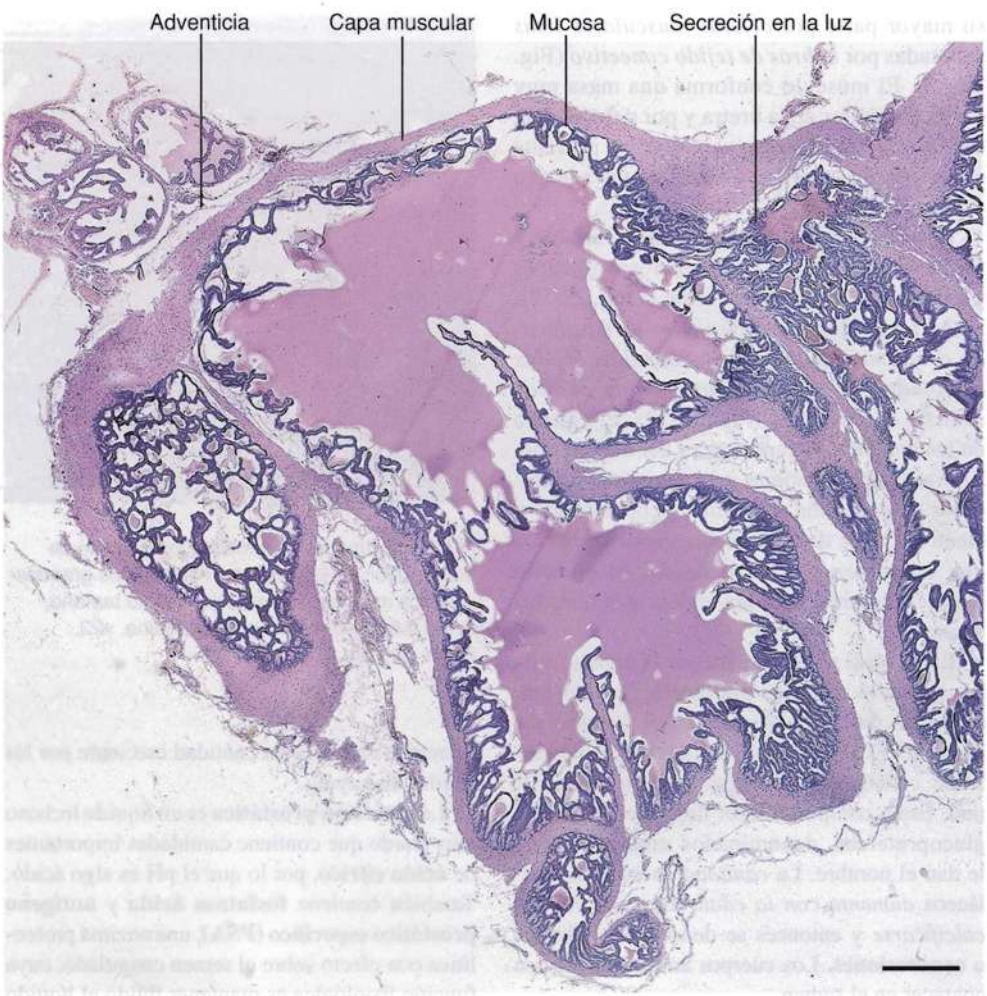

Fig. 22-50. Imagen con microscopio óptico de una parte de la **vesícula seminal**. Nótense la mucosa muy plegada y las abundantes luces aparentemente aisladas que en realidad pertenecen todas a un tubo continuo. Corte teñido con hematoxilina-eosina. ×23. Barra: 500 µm.

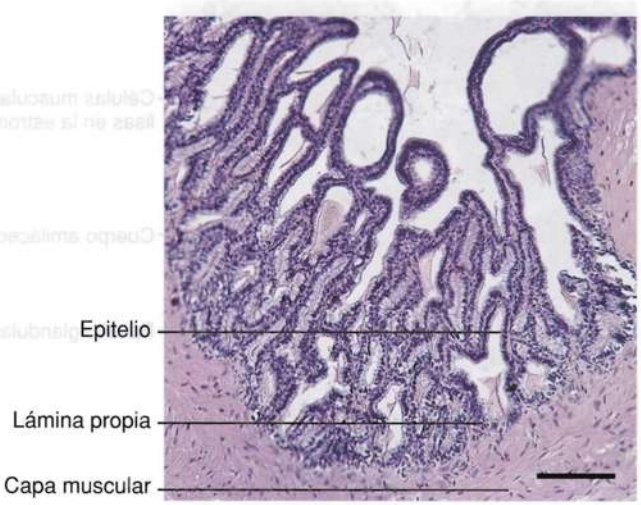

Fig. 22-51. Imagen con microscopio óptico de una sección de la **vesícula seminal** que muestra la **mucosa**. Corte teñido con hematoxilina-eosina. ×110. Barra: 100 µm.

El vaciamiento de la secreción ocurre durante la eyaculación al contraerse el músculo liso de la pared, y la secreción representa la última parte del semen eyaculado.

Próstata

La **próstata** (gr. *prostatas*, quien está delante; los griegos daban esta denominación a las vesículas seminales, que aparecen antes que la próstata en la vía espermática) es la glándula sexual accesoria más grande del hombre. Mide unos 2 × 3 × 4 cm de espesor, largo y ancho, y pesa alrededor de 20 g. La próstata rodea la *primera porción de la uretra* y la parte posterior es recorrida por los dos conductos eyaculadores (Figs. 22-29 y 22-49).

Desde el punto de vista histológico, la próstata se compone de unas 40 glándulas tubuloalveolares que se vacían en unos 20 conductos excretores independientes, los cuales a su vez desembocan en la uretra, a ambos lados del colículo seminal. Las glándulas están incluidas en una **estroma** compuesta en

BOOK'S COPICENTRO USAC / 2016

booksmedicos.org

su mayor parte por *células musculares lisas* separadas por *hebras de tejido conectivo* (Fig. 22-52). El músculo conforma una masa muy densa alrededor de la uretra y por debajo de la **cápsula**, que es delgada pero fuerte y presenta características similares a la estroma, a la que está muy unida.

Los alvéolos tienen tamaño muy variable y forma muy irregular, con numerosos pliegues y evaginaciones en la luz (véase la Fig. 22-52). Están revestidos por un *epitelio biestratificado conformado por una capa basal de células aplanadas y una capa luminal de células cúbicas a cilíndricas* (Fig. 22-53). El epitelio de los conductos excretores es del mismo tipo. El citoplasma contiene gran cantidad de gránulos de secreción. Con microscopia óptica y electrónica, se distinguen *lisosomas dispersos que contienen fosfatasa ácida*. El epitelio también contiene células endocrinas aisladas dispersas.

La próstata se caracteriza por la presencia de los llamados **cuerpos amiláceos** (gr. *amylon*, almidón) redondos y eosinófilos (véanse las Figs. 22-52 y 22-53) en los alvéolos. Poseen zonas concéntricas y llegan a medir más de 1 mm. Están compuestos por depósitos de ciertas glucoproteínas, denominados **amiloides**, que le dan el nombre. La *cantidad* de cuerpos amiláceos *aumenta con la edad*. También *pueden calcificarse* y entonces se denominan **cálculos** o **concreciones**. Los cuerpos amiláceos pueden aparecer en el semen.

El epitelio descansa sobre una delgada *lámina propia* que se continúa en la estroma circundante.

Desde el punto de vista de la anatomía macroscópica, la próstata se divide en lóbulos, pero por la histología y la clínica se distinguen *tres zonas concéntricas* que rodean en parte la uretra prostática (Fig. 22-54). La **zona periuretral** contiene las *glándulas mucosas*, que se extienden hacia el interior del tejido conectivo y el músculo que rodea la uretra y sólo se encuentran por encima del colículo seminal. La **zona central** contiene las *glándulas submucosas*, mientras que la **zona periférica** es de mayor tamaño y contiene grandes *glándulas principales*, cuyos conductos excretores transcurren hacia atrás, hasta su desembocadura a lo largo del colículo seminal de la uretra. Esta división en zonas tiene gran importancia clínica.

Hasta la pubertad, el tejido glandular prostático se compone de los sistemas de conductos, dado que los alvéolos sólo se adivinan como botones terminales. En la *pubertad*, el epitelio sufre una rápida hiperplasia con formación de los alvéolos y la próstata duplica su tamaño. Estas modificaciones se deben a la *estimulación de la testosterona*

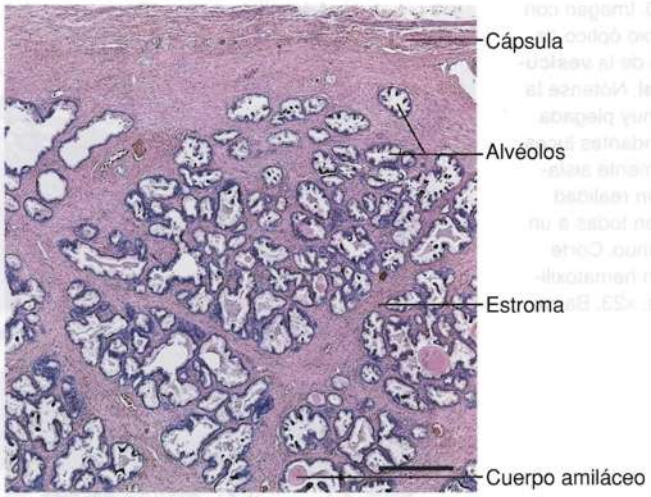

Fig. 22-52. Imagen con microscopio óptico de una sección de la **próstata**. Nótense los grandes alvéolos muy irregulares y de distinto tamaño. Corte teñido con hematoxilina-eosina. ×22. Barra: 500 µm.

secretada entonces en cantidad creciente por las células de Leydig.

La **secreción prostática** es un líquido lechoso muy fluido que contiene cantidades importantes de **ácido cítrico**, por lo que el pH es algo ácido. También contiene **fosfatasa ácida** y **antígeno prostático específico (PSA)**, una enzima proteolítica con efecto sobre el semen coagulado, cuya función fisiológica es mantener fluido el líquido eyaculado. Es característica una *concentración muy elevada* de **cinc**, de importancia para la es-

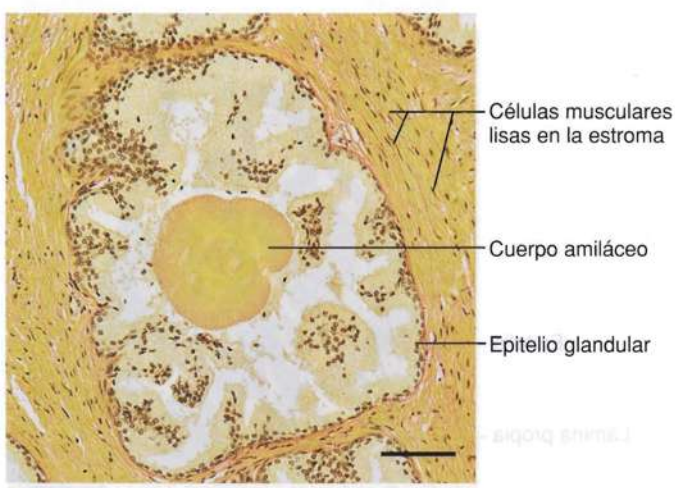

Fig. 22-53. Imagen con microscopio óptico de una sección de la **próstata** que muestra un **alvéolo con un cuerpo amiláceo**. Nótense las células musculares lisas de la estroma. Corte teñido con el método de van Gieson. ×110. Barra: 100 µm.

BOOK'S COPICENTRO USAC / 2016
booksmedicos.org

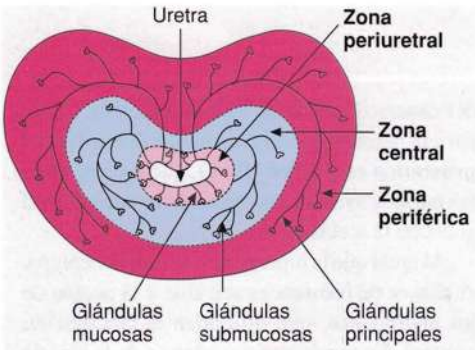

Fig. 22-54. Dibujo esquemático de un **corte transversal de la próstata** que muestra la **localización de las glándulas en las 3 zonas concéntricas**.

tabilización de la cromatina muy condensada en las cabezas de los espermatozoides. La secreción prostática también contiene **IgA** y una elevada concentración de *poliaminas (espermina)* con efecto bacteriostático, al igual que el cinc. Cabe destacar que, si bien se han adjudicado las funciones mencionadas a los distintos componentes de la secreción, el conocimiento de las funciones normales de la secreción prostática permanece en gran parte en el campo hipotético.

La secreción prostática *se vacía durante* la eyaculación por contracción del músculo liso y conforma la primera porción del semen eyaculado.

Glándulas bulbouretrales

Las **glándulas bulbouretrales** o **glándulas de Cowper** miden alrededor de 1 cm de diámetro y se ubican detrás del bulbo del pene, incluidas en el diafragma urogenital (véase la Fig. 22-29). Desde cada glándula parte un conducto excretor de unos 3 cm de largo, que transcurre hacia adelante y desemboca en la porción proximal de la uretra esponjosa por un orificio muy pequeño.

Las glándulas son tubuloalveolares, y los adenómeros están revestidas por *epitelio simple cúbico a cilíndrico* (Fig. 22-55). En su mayor parte, las células cilíndricas son mucosas, con núcleos basales aplanados. En la luz de los alvéolos, se observa la secreción en forma de masas eosinófilas.

Los conductos excretores menores están revestidos por epitelio simple, mientras que los conductos excretores principales lo están por epitelio estratificado cilíndrico.

La **secreción** es un líquido claro y viscoso, con gran cantidad de galactosa y derivados. El líquido actúa como lubricante, aunque se desconoce la importancia fisiológica exacta.

Pene

El **pene** (gr. *fallos*) se compone de tres cuerpos cilíndricos de tejido cavernoso o eréctil, los dos **cuerpos cavernosos** y el **cuerpo esponjoso**, impar (véase la Fig. 22-29). El cuerpo esponjoso se ubica en una profunda hendidura de la cara infe-

Hiperplasia prostática benigna (HPB)

Con la edad, a menudo la próstata es asiento de hiperplasia prostática benigna (HPB), *localizada en las glándulas mucosas periuretrales*. En más del 75% de los hombres mayores de 60 años, aparece HPB demostrable por métodos histológicos, y en alrededor de la mitad de los casos los afectados presentan síntomas. Debido a su acción como mecanismo de esfínter vesical, con frecuencia se observan trastornos en *la emisión de la orina*, con retención urinaria. La HPB no es una patología maligna y no existen evidencias de que represente un estadio premaligno de cáncer. El trastorno es dependiente de la acción de los andrógenos y no se observa en hombres castrados. Al parecer, los andrógenos estimulan varios factores de crecimiento, entre ellos el EGF (factor de crecimiento epidérmico) y el IGF-I (factor de crecimiento símil insulina I), sintetizados en la próstata y que en cultivos celulares demostraron su capacidad para inducir una intensa proliferación de células epiteliales prostáticas.

Si bien el principal tratamiento es la cirugía (alrededor del 25% recibe tratamiento en algún momento), en años recientes han surgido nuevas posibilidades terapéuticas, algunas de ellas sobre la base de la sensibilidad a los andrógenos. La testosterona es captada por las células epiteliales prostáticas y transformada a dihidrotestosterona por reacción catalizada por la 5-α-reductasa (al igual que en todas las células afectadas por la testosterona), y luego la dihidrotestosterona se une al receptor de esteroides intranuclear. El tratamiento puede comprender la administración de sustancias que inhiben la 5-α-reductasa (p. ej., finasterida) o preparados que actúan como antiandrógenos por bloqueo del receptor intranuclear para la dihidrotestosterona sin tener sus acciones (p. ej., acetato de ciproterona). Este tratamiento es capaz de causar la regresión de la HPB y quizá también de inhibir el desarrollo de esta patología.

BOOK'S COPICENTRO USAC / 2016

booksmedicos.org

Cáncer de próstata

El cáncer de próstata es la *segunda patología maligna masculina en frecuencia en el mundo occidental* (apenas superado por el cáncer de pulmón). Aparece *sobre todo en las glándulas principales de la zona periférica*. Debido a su localización, a menudo el cáncer de próstata sólo produce síntomas miccionales en las etapas tardías de la patología, lo cual lamentablemente implica que ya se han producido metástasis antes de establecer el diagnóstico. En consecuencia, tiene especial interés que en condiciones normales se detecte muy escasa concentración de fosfatasa ácida plasmática, mientras que las células cancerosas (al igual que las células epiteliales normales prostáticas) contienen **fosfatasa ácida** y liberan la enzima al torrente sanguíneo, en particular después de la metástasis del tumor. Por lo tanto, *determinar la concentración de fosfatasa ácida en el plasma sanguíneo* puede utilizarse para el diagnóstico del cáncer de próstata. Esto también es válido para la determinación plasmática del **antígeno prostático específico (PSA)**, que ha mejorado las perspectivas diagnósticas de la enfermedad antes de la metástasis.

Al igual que la hiperplasia prostática benigna, el cáncer de próstata es sensible a la acción de los andrógenos, que estimulan el crecimiento tumoral. En consecuencia, además de la cirugía del tumor, a menudo se complementa el tratamiento con sustancias que disminuyen en gran medida la producción de andrógenos (p. ej., acetato de ciproterona) junto con un análogo de la GnRH que hiporregula la sensibilidad de las células gonadotróficas hipofisarias para la GnRH. Pueden obtenerse resultados similares mediante la castración. Lamentablemente, los efectos terapéuticos sólo se mantienen durante algunos años, dado que el crecimiento tumoral aumenta con independencia de la acción de la testosterona.

rior de los dos cuerpos cavernosos y es recorrido por la **uretra** (Fig. 22-56). En la parte distal, el cuerpo esponjoso termina en el **glande**.

Cada **cuerpo cavernoso** está rodeado por una gruesa cápsula de tejido conectivo denso, la **túnica albugínea** (véase la Fig. 22-56), cuyas fibras colágenas se disponen en una capa circular interna y otra longitudinal externa. También posee numerosas fibras elásticas. Las túnicas albugíneas de los cuerpos cavernosos se fusionan en la parte media para formar el **tabique** medio del pene, que es más grueso cerca de la raíz de éste y se torna más delgado hacia la parte anterior, donde *orificios como hendiduras conforman la comunicación entre ambos cuerpos cavernosos*. Por dentro de la túnica albugínea se encuentra un sistema esponjoso de cavidades, las **cavernas** (lat. *caverna*, espacio hueco), revestidas por endotelio (Fig. 22-57). Están separadas por trabéculas de tejido conectivo que contienen abundantes fibras musculares lisas. Las cavernas son de mayor tamaño en la parte central del cuerpo cavernoso y más pequeñas cerca de la túnica albugínea. Las cavernas periféricas, más pequeñas, se comunican con un plexo periférico de venas pequeñas ubicadas en la cara interna de la túnica albugínea. En el pene fláccido, las cavernas están colapsadas y se distinguen como estrechas hendiduras debido al tono del músculo liso.

Por su estructura, el **cuerpo esponjoso** se asemeja a los cuerpos cavernosos, pero la túnica albugínea es mucho más delgada y contiene mayor cantidad de fibras elásticas. Además, las cavernas son todas del mismo tamaño aproximado.

El **glande** no posee túnica albugínea verdadera, pues la *dermis* de la piel forma el límite externo de tejido conectivo. Además, aquí el tejido eréctil consiste en tejido conectivo denso que contiene un plexo de grandes *venas* anastomosadas *y sin cavernas verdaderas*.

La **piel** del pene es delgada y pigmentada. En la raíz se distinguen gruesos pelos terminales, el **vello pubiano**, y en el resto del cuerpo hay vello muy fino. El **prepucio** (gr. *podyon*, pene) es un

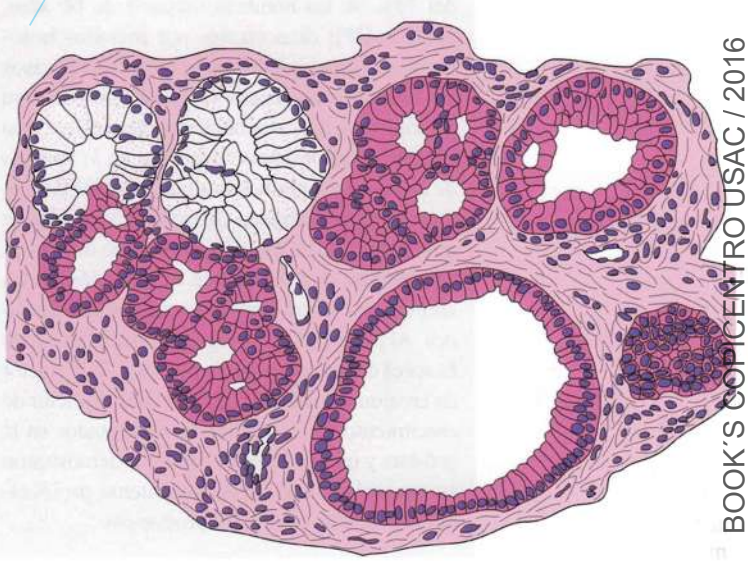

Fig. 22-55. Dibujo de una sección de una **glándula bulbouretral (glándula de Cowper).** ×250. (Según Stieve, en Möllendorff).

BOOK'S COPICENTRO USAC / 2016

booksmedicos.org

Esperma o semen

El **esperma** (gr. *sperma*, semilla; lat. *semen*, semilla, simiente) se compone de **espermatozoides** suspendidos en el **plasma espermático**, una *mezcla de las secreciones del epidídimo, la ampolla del conducto deferente, las vesículas seminales, la próstata, las glándulas bulbouretrales y las glándulas de Littré*, en la uretra.

El *volumen* normal del semen eyaculado humano es de unos 3-4 mL, y la cantidad de espermatozoides que contiene es de 300-400 millones. Es posible conservar los espermatozoides en estado congelado durante muchos años y mantener su fertilidad al ser descongelados (se lograron embarazos incluso después de 20 años de conservación). Esto permitió la creación de **bancos de esperma**.

El semen eyaculado consta de tres porciones, de las cuales la **primera porción** es *fluida y lechosa, y se compone en su mayor parte de secreción prostática*. La **segunda porción** contiene *la mayoría de los espermatozoides*. La **porción final** del esperma eyaculado se compone de la *secreción de las vesículas seminales* y posee una consistencia gelatinosa, pero en condiciones normales no contiene espermatozoides.

pliegue cutáneo que cubre el glande en todo o en parte. Sobre la superficie interna del prepucio, no se observan pelos ni glándulas sudoríparas, y la piel es húmeda y semejante a una mucosa. En la piel de la cara interna del prepucio y sobre el glande, se encuentran glándulas sebáceas modificadas, las **glándulas prepuciales (glándulas de Tyson)**, cuya secreción grasa y las células epiteliales descamadas conforman el **esmegma** (gr. *smegma*, ungüento).

La *capa subcutánea* del pene forma una capa de tejido conectivo laxo que *carece de adipocitos, incluso en hombres muy obesos*. Hacia la superficie se continúa el tejido conectivo con la **fascia superficial del pene** (dartos del pene), compuesta en su mayor parte por fibras musculares lisas. La capa de tejido conectivo laxo falta en el glande, donde la dermis cumple la función de la túnica albugínea y se comunica directamente con el tejido conectivo denso del tejido eréctil

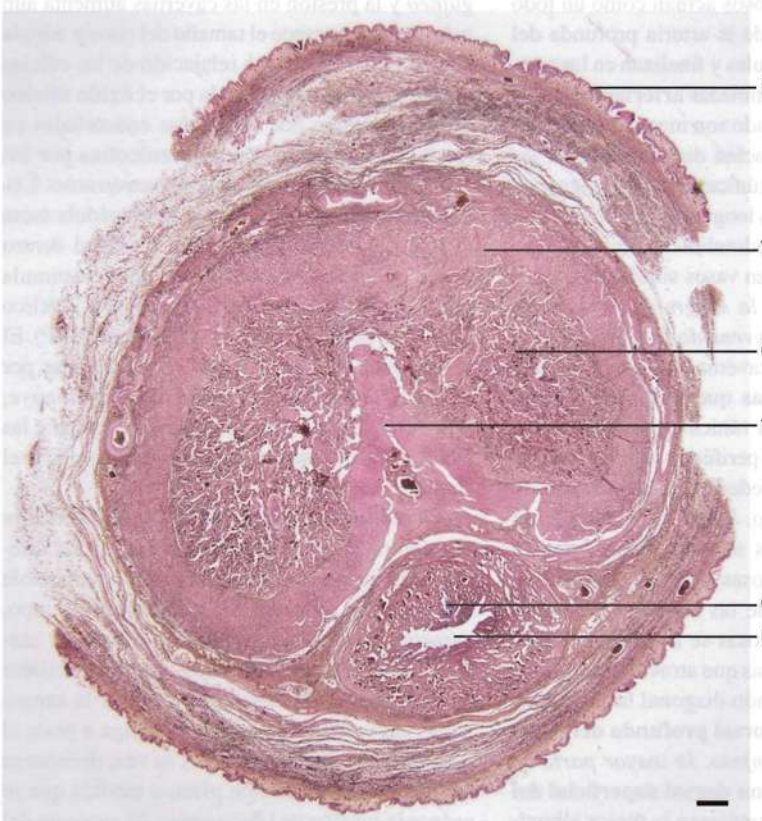

Fig. 22-56. Imagen con microscopio óptico de un **corte transversal del cuerpo del pene**, en el que los dos cuerpos cavernosos se comunican a través de la línea media. Corte teñido con hematoxilina-eosina. ×4. Barra: 1 mm.

BOOK'S COPICENTRO USAC / 2016

booksmedicos.org

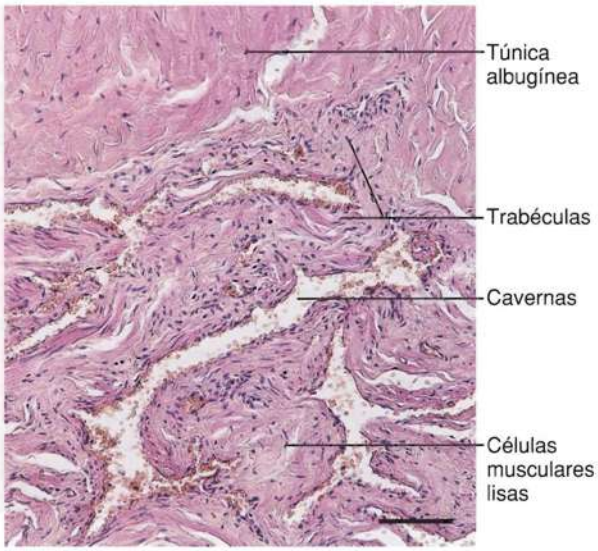

Fig. 22-57. Imagen con microscopio óptico de una sección de un **cuerpo cavernoso del pene**. Nótense las células musculares lisas de las trabéculas de tejido conectivo que separan las cavernas. Corte teñido con hematoxilina-eosina. ×110. Barra: 100 µm.

subyacente. En la parte profunda de la capa de tejido conectivo laxo, las fibras elásticas están más juntas y así se forma la **fascia profunda del pene** (de Buck), delgada pero muy fuerte, que separa la vena dorsal superficial del pene de la vena dorsal profunda del pene.

Irrigación sanguínea del pene

La irrigación sanguínea del pene es bastante compleja, debido a que la erección es un fenómeno puramente vascular. La irrigación arterial proviene de la arteria pudenda interna, dividida en las arterias dorsal del pene y profunda del pene.

La **arteria dorsal del pene** irriga la túnica albugínea y las trabéculas mayores. Desde los capilares, llega la sangre a las cavernas que drenan al plexo venoso periférico.

La **arteria profunda del pene** transcurre en dirección axial por cada cuerpo cavernoso y *proporciona la mayor cantidad de la sangre a las cavernas durante la erección*. Durante el recorrido, hay anastomosis entre las arterias profundas del pene derecha e izquierda, por lo que ambos cuerpos cavernosos actúan como un todo integrado. Las ramas de la arteria profunda del pene pasan a las trabéculas y finalizan en las arteriolas terminales, denominadas **arterias helicinas** porque en el pene fláccido son muy sinuosas. Las arterias helicinas se vacían directamente en las cavernas. Poseen una túnica media muy gruesa, cuyas fibras musculares longitudinales conforman engrosamientos subendoteliales. En el cuerpo esponjoso se encuentran vasos similares.

La mayor parte de la sangre de los cuerpos cavernosos drena en la vena dorsal profunda del pene. De las pequeñas cavernas periféricas, parten **vénulas poscavernosas** que transcurren hacia atrás, por debajo de la túnica albugínea, donde forman el plexo venoso periférico ya mencionado. Estas venas poseen paredes muy delgadas que no contienen músculo liso. Dado que las cavernas centrales y periféricas se comunican entre sí, las vénulas poscavernosas también representan un drenaje indirecto de las cavernas centrales. Las vénulas poscavernosas se unen para formar venas de paredes gruesas que atraviesan la túnica albugínea en un recorrido diagonal hacia atrás y se vacían en la **vena dorsal profunda del pene**. *Desde el cuerpo esponjoso, la mayor parte de la sangre pasa a la* **vena dorsal superficial del pene**. Sus tributarias atraviesan la túnica albugínea justo después de abandonar las cavernas. La vena dorsal superficial del pene también drena el prepucio y la piel.

La **erección** tiene lugar cuando se relaja el músculo liso de las arterias helicinas y las trabéculas. Esto causa un flujo de sangre muy aumentado hacia las cavernas. Al llenarse, el incremento de la presión comprime las vénulas poscavernosas periféricas de paredes muy finas. De este modo se produce *una notable inhibición del drenaje sanguíneo* y la presión en las cavernas aumenta aún más, por lo que crece el tamaño del pene y adopta una posición erecta. La relajación de las células musculares lisas es inducida por el **óxido nítrico (NO)** producido por las células endoteliales en respuesta a la liberación de acetilcolina por los nervios parasimpáticos del tejido cavernoso. Los **nervios erectores** se originan en la médula sacra (S_2-S_4). El NO se difunde con facilidad dentro de las células musculares lisas, donde estimula la formación de guanosina monofosfato cíclico (cGMP) a partir de guanosina trifosfato (GTP). El cGMP induce el secuestro de Ca^{++} intracelular, por lo que su concentración en el citosol disminuye, se debilita así la interacción actina-miosina y las células musculares se relajan (véase también el Capítulo 15, pág. 372).

La **relajación** (detumescencia) del pene ocurre por contracción del tejido muscular de las arterias helicinas y con ello tiene lugar una notable reducción del flujo sanguíneo. Al mismo tiempo, aumenta el tono del músculo liso trabecular hasta alcanzar valores normales, y la consecuente compresión de las trabéculas expulsa la sangre de las cavernas por presión y la obliga a pasar al plexo venoso poscavernoso. A su vez, disminuye la compresión sobre este plexo a medida que se reduce la presión en las cavernas. El aumento del

booksmedicos.org

BOOK'S COPICENTRO USAC / 2016

tono en el músculo liso se debe a que el cGMP es degradado por una **fosfodiesterasa (tipo 5)** específica, por lo que aumenta el Ca^{++} intracelular y se restablece la interacción miosina-actina. *Es posible fortalecer la erección y su intensidad por inhibición de la fosfodiesterasa, lo cual se aprovecha para el tratamiento medicinal de la disfunción eréctil*, por ejemplo, con sildenafil (Viagra).

El cuerpo esponjoso también aumenta de tamaño durante la erección, pero la rigidez no es tan manifiesta como en los cuerpos cavernosos, por lo que el cuerpo esponjoso cede al pasar el semen por la uretra por varias razones: la túnica albugínea es mucho más delgada y elástica que alrededor de los cuerpos cavernosos; además, las cavernas son drenadas por venas que enseguida atraviesan la túnica albugínea, por lo que el drenaje de sangre no se inhibe tanto como en los cuerpos cavernosos cuando se llenan las cavernas.

Fecundación, segmentación y formación del blastocisto

La **fecundación** es la *unión de un oocito y un espermatozoide* y representa el *momento de inicio de la existencia embrionaria*. Cabe destacar que la **edad gestacional** *se calcula desde el primer día de la última menstruación*, por lo que dura un promedio de dos semanas más que la **edad fetal**, que *se calcula desde el momento de la fecundación*.

Por lo general, la fecundación ocurre en la ampolla de las trompas uterinas. Una vez depositados los espermatozoides en la parte superior de la vagina durante el **coito**, se forma un coágulo de esperma que es licuado por las enzimas del plasma espermático, entre ellas el antígeno prostático específico (PSA), y se hace fluido. Así, los espermatozoides adquieren movilidad activa y algunos cientos (quizá algunos miles) llegan hasta la ampolla de las trompas uterinas por movimientos propios y por otros mecanismos de naturaleza no del todo conocida (no se ha documentado bien el llamado transporte rápido de espermatozoides en mujeres, sólo en conejas). Tampoco se ha documentado bien la actividad quimiotáctica del oocito o del entorno en relación con espermatozoides humanos. Si bien los datos son inciertos, al parecer el oocito es capaz de sobrevivir unas 72 horas después de la ovulación, pero sólo puede aceptar la fecundación durante un período más corto, quizá de poco más de 24 horas. Los espermatozoides parecen sobrevivir más de 72 horas en el sistema genital de la mujer, pero se desconoce su grado de fertilidad durante ese período.

Antes de la fecundación, el espermatozoide debe someterse a un proceso de adaptación al sistema genital femenino hasta alcanzar la capacidad para fecundar el oocito, proceso denominado **capacitación**, cuya duración en los seres humanos sería de unas 2 horas. La capacitación incluye la eliminación de la cubierta glucoproteica que rodea el plasmalema sobre el acrosoma y que el espermatozoide adquirió durante el pasaje por el epidídimo. Al mismo tiempo, tiene lugar una reorganización de las moléculas de la membrana celular. Además, se modifica el patrón de movilidad de los espermatozoides por **hiperactivación**, con golpes mucho más rápidos de la cola. La eliminación de la cubierta glucoproteica y la reorganización de las moléculas del plasmalema conducen a la activación de receptores específicos para ligandos ubicados sobre la superficie de la zona pelúcida. Ante el contacto con la corona radiante, se desencadena la **reacción acrosómica**, por la que la membrana acrosómica externa se fusiona con el plasmalema suprayacente. A través de los poros así formados, salen las enzimas acrosómicas al medio. Estas enzimas incluyen la **hialuronidasa**, capaz de abrirse camino por digestión de la corona radiante. La **acrosina** unida a la membrana acrosómica interna degrada la zona pelúcida. La unión con la zona pelúcida ocurre por contacto entre las moléculas receptoras específicas sobre el plasmalema del espermatozoide y cadenas de hidratos de carbono complementarias que son parte de las glucoproteínas de la zona pelúcida denominadas ZP-3.

Mientras la acrosina degrada y forma un conducto a través de la zona pelúcida, la cola del espermatozoide se mueve con fuerza. Cuando el espermatozoide ha ingresado en el espacio perivitelino situado entre la zona pelúcida y el oolema, la cabeza del espermatozoide se une al plasmalema del oocito por fijación de un receptor, el **heterodímero de α/β fertilina**, a los ligandos (un complejo integrina-CD9) en el oocito. La unión induce la fusión de los plasmalemas del oocito y el espematozoide, tras lo cual fluye Ca^{++} desde el espacio perivitelino al oocito. La despolarización del oocito así inducida causa la exocitosis de vesículas en el citoplasma periférico del oocito, los **gránulos corticales**, cuyo contenido induce una modificación química de la zona pelúcida que la impermeabiliza para otros espermatozoides. Este mecanismo impide la **polispermia**, es decir, *que más de un espermatozoide fecunde el oocito*.

El contacto con el espermatozoide también induce la finalización de la segunda división meiótica del oocito y la formación del segundo cuerpo polar (véase la Fig. 22-10), por lo que el núcleo del oocito ya maduro se transforma en un **pronúcleo femenino**. La cabeza y la cola del

BOOK'S COPICENTRO USAC / 2016

booksmedicos.org

espermatozoide pasan al citoplasma del oocito, dado que sólo queda fuera el plasmalema, y el núcleo aumenta de tamaño para formar el **pronúcleo masculino**, tras lo cual la cola se libera con rapidez y se degenera. Los pronúcleos femenino y masculino crecen en tamaño con replicación simultánea del DNA y formación de dos cromátides hermanas para cada cromosoma como paso previo a la mitosis (véase el Capítulo 4, pág. 140). Los pronúcleos femenino y masculino adoptan una posición central en el oocito y pierden las membranas nucleares, tras lo cual los cromosomas de ambos núcleos se mezclan y forman una placa de metafase en la primera división mitótica del **cigoto**.

La *fecundación da como resultados* el restablecimiento del número cromosómico diploide, la determinación del sexo del embrión y el comienzo de la segmentación.

Segmentación. Durante el pasaje a través de las trompas uterinas, el cigoto sufre varias divisiones mitóticas rápidas que llevan a la formación de un pequeño grupo celular (Fig. 22-58). Estas primeras divisiones mitóticas que tienen lugar dentro de la zona pelúcida se denominan segmentación, dado que la sustancia del cigoto se divide en células cada vez más pequeñas, los **blastómeros**, *sin que aumente la masa. Tres días después de la fecundación,* el cúmulo de células se denomina **mórula** porque su aspecto se asemeja al de una mora (lat. *morus*). Las células de la mórula se organizan en una capa externa continua, el **trofoblasto**, ubicada justo por debajo de la zona pelúcida, y una masa celular interna, el **embrioblasto**. Las células de la capa externa se relacionan mediante contactos oclusivos y comienzan a bombear agua y sales hacia el interior del cúmulo celular, donde aparece una cavidad expandida llena de líquido. Al mismo tiempo, la zona pelúcida empieza a debilitarse y a resquebrajarse, por lo que se libera el trofoblasto (Fig. 22-59a). El embrioblasto da origen al embrión y no se estudiará ahora (se sugiere consultar libros sobre embriología). Desde el trofoblasto (gr. *trophe*, nutrición; *blastos*, germen), se desarrolla la parte fetal de la placenta y la membrana fetal externa o corion.

El blastocisto se encuentra libre en la cavidad uterina durante unos dos días, nutrido por la secreción de la mucosa uterina, y luego comienza la implantación.

Placenta

La **placenta** (lat. *placenta*, torta) es un órgano temporario que nutre el embrión (nombre dado al producto de la concepción hasta fin de la octava semana después de la fecundación) y luego el feto (denominación dada a partir de la novena semana y hasta el parto) durante el embarazo. Se encuentra sólo en mamíferos y se caracteriza por generar contacto estrecho entre células derivadas de dos individuos distintos (y, en consecuencia,

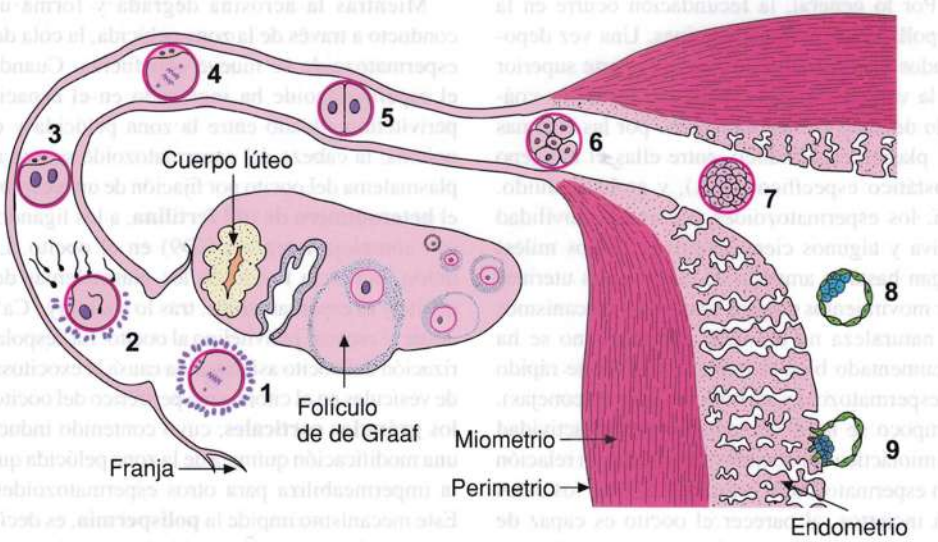

Fig. 22-58. Dibujo esquemático de la **primera semana del desarrollo humano**. **1)** oocito secundario después de la ovulación; **2)** fecundación del oocito secundario; **3)** cigoto que contiene los pronúcleos femenino y masculino; **4)** primera división mitótica del cigoto; **5)** etapa de dos células; **6)** mórula compuesta por unos 14 blastómeros; **7)** mórula que ingresa en la cavidad uterina; **8)** blastocisto temprano; **9)** etapa temprana de la implantación del blastocisto. (Según Langman).

booksmedicos.org

BOOK'S COPICENTRO USAC / 2016

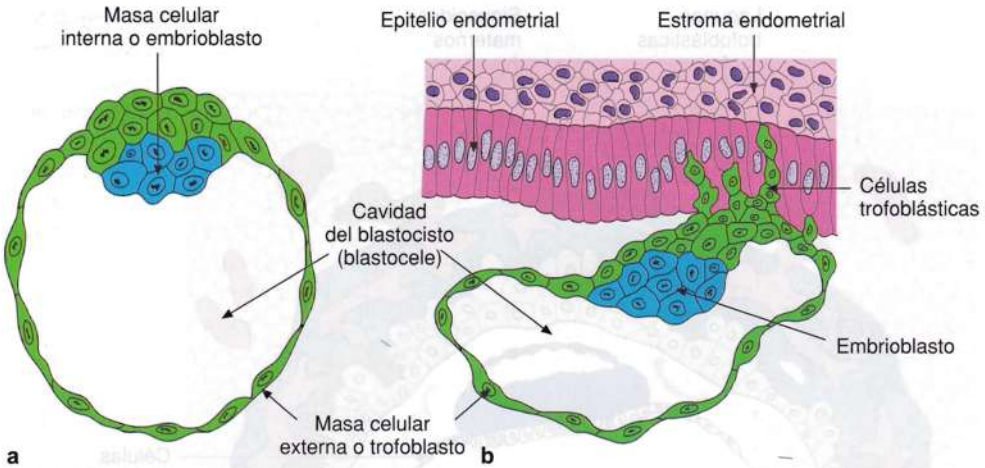

Fig. 22-59. Dibujos esquemáticos de **a** un **blastocisto** de alrededor de cuatro días y medio, y **b** un blastocisto durante la **implantación temprana**. (Según Langman).

con dos genotipos diferentes) sin inducir rechazo inmunitario. Por lo tanto, se compone de una **porción fetal** (derivada del cigoto) y una **porción materna**.

La placenta cumple numerosas funciones. Permite que el oxígeno y las sustancias nutritivas pasen de la sangre materna a la fetal y transporta dióxido de carbono y productos de desecho en dirección opuesta. Por último, la placenta es un importante órgano endocrino.

A continuación, se describe el desarrollo de la placenta; después, las características histológicas y la función en el embarazo más avanzado y a término (el parto).

Implantación y desarrollo temprano de la placenta

Por lo general, la implantación tiene lugar en la parte superior de la pared posterior del cuerpo uterino, cerca del plano sagital medio. En experimentos con animales por técnicas inmunohistoquímicas, se ha demostrado la presencia de moléculas de adhesión celular del tipo de las integrinas en la superficie de las células endometriales y las células trofoblásticas, que serían responsables de la fijación del blastocisto al endometrio y, posiblemente, de que ocurra en determinada ubicación. Alrededor del sexto día, las células del trofoblasto que se encuentran en el polo embrionario del blastocisto comienzan a invadir el epitelio endometrial y la estroma endometrial subyacente (véase la Fig. 22-59b). El trofoblasto se diferencia en una capa interna de células mononucleadas, el **citotrofoblasto**, y una masa sincitial externa, el **sincitiotrofoblasto**. Este último deriva de células del citotrofoblasto que sufren divisiones mitóticas y migran hacia el futuro sincitiotrofoblasto, donde se fusionan. Las células del epitelio endometrial tienen pequeñas prolongaciones o **pinopodios**, que interactúan con las microvellosidades del sincitiotrofoblasto. De esta manera, se produce un debilitamiento de la unión entre las células endometriales debido a la eliminación de desmosomas y, al mismo tiempo, se induce la apoptosis localizada de las células endometriales. Durante la siguiente invasión, el sincitiotrofoblasto secreta enzimas proteolíticas que degradan la matriz extracelular de la estroma del endometrio. Alrededor del noveno día, el blastocisto se encuentra incluido en la profundidad del endometrio y un coágulo de fibrina cierra el defecto en el epitelio superficial. A continuación, aparecen pequeños espacios en el sincitiotrofoblasto a nivel del polo embrionario, que se fusionan para formar grandes **lagunas** (**estadio lacunar** en el desarrollo del trofoblasto). Alrededor del duodécimo día, el epitelio uterino se ha regenerado casi por completo y cubre el polo abembrionario, que forma un pequeño abultamiento en la cavidad uterina (Fig. 22-60). *Esta inclusión completa del producto de la concepción en el endometrio uterino se denomina* **implantación intersticial** *y sólo se observa en un número limitado de especies animales, entre ellas, el hombre.*

El espacio lacunar en el sincitiotrofoblasto se fusiona a un sistema comunicante de **redes lacunares** muy desarrollado en el polo embrionario. Las células trofoblásticas de este polo penetran aún más en la profundidad de la estroma del endometrio y erosionan capilares maternos que están dilatados debido al mayor flujo sanguíneo y se denominan **sinusoides** (véase la Fig. 22-60). La sangre materna de los sinusoides ingresa entonces en las redes lacunares y comienza a fluir lentamente a través de ellas, por lo que se establece la **circulación uteroplacentaria**. La circulación es lenta en las primeras diez semanas del embarazo y recién se agiliza hacia la duodécima semana.

BOOK'S COPICENTRO USAC / 2016

booksmedicos.org

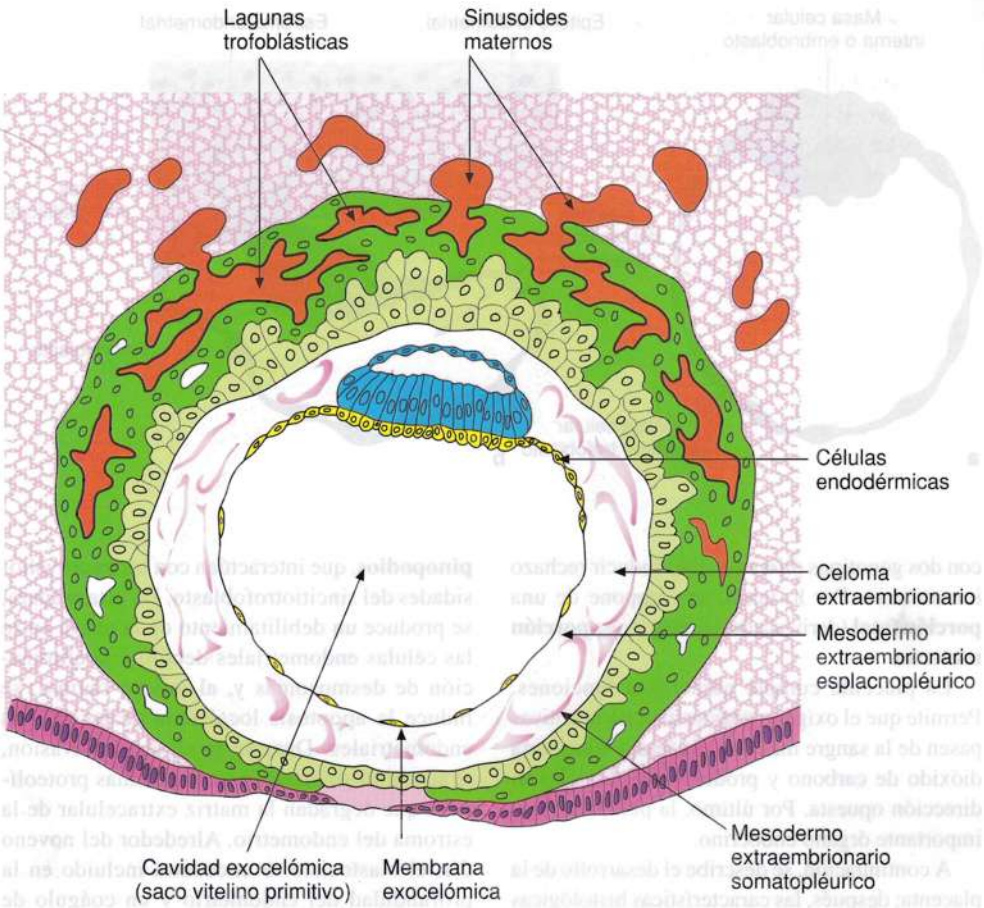

Fig. 22-60. Dibujo esquemático de un **blastocisto humano de unos 12 días** de desarrollo, donde la implantación se completó casi en su totalidad. (Según Langman).

Al mismo tiempo, se modifican las células de el estroma del endometrio, dado que aumentan de tamaño y almacenan glucógeno y lípidos, y el estroma se edematiza. Además, las glándulas adquieren un aspecto similar al de una fase secretora muy franca. Las modificaciones de las células de el estroma, el tejido conectivo intersticial y las glándulas se denominan en conjunto **reacción decidual** (véase la Fig. 22-24). En un comienzo, esta reacción se limita a la zona que rodea el sitio de implantación, pero pronto afecta todo el endometrio.

Hacia el decimocuarto día, las células citotrofoblásticas proliferan y dan origen a masas celulares localizadas (Fig. 22-61), que se extienden hacia el interior del sincitiotrofoblasto y forman columnas celulares rodeadas por tejido sincitiotrofoblástico. Estas columnas de citotrofoblasto con su revestimiento de sincitiotrofoblasto conforman el primer estadio de

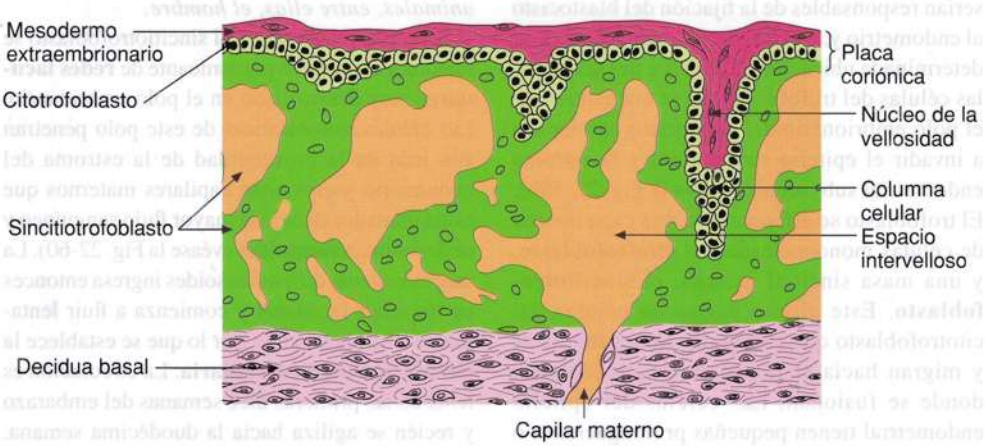

Fig. 22-61. Dibujo esquemático que ilustra el **aspecto histológico de 3 estadios en el desarrollo de las vellosidades coriónicas humanas**. ×100. (Según Arey).

BOOK'S COPICENTRO USAC / 2016
booksmedicos.org

desarrollo de las **vellosidades coriónicas** y se denominan **vellosidades primarias**. Mientras tanto, el tejido conectivo embrionario primitivo derivado del mesodermo extraembrionario entra en contacto con el trofoblasto. *En conjunto, el mesodermo extraembrionario y el trofoblasto forman* el **corion** (gr. *chorion*, membrana que rodea el embrión). La parte del corion ubicada frente al sitio de implantación se denomina **placa coriónica** (Fig. 22-61).

Al comenzar la tercera semana, el tejido conectivo primitivo crece desde el mesodermo extraembrionario hacia el interior de las vellosidades primarias en dirección de la decidua y forma un núcleo de tejido conectivo laxo en las vellosidades, que se denominan ahora **vellosidades secundarias** (véase la Fig. 22-61). Las células mesodérmicas del núcleo de tejido conectivo de las vellosidades se diferencian pronto a pequeños vasos y células sanguíneas, y hacia fines de la tercera semana se desarrolla un sistema capilar en las vellosidades, que se denominan ahora **vellosidades terciarias**. Al mismo tiempo, se diferencian vasos en el mesodermo de la placa coriónica y el **pedículo de fijación**, que une el embrión al corion. Los capilares de las vellosidades terciarias establecen contacto con estos vasos, que a su vez se anastomosan con la circulación intraembrionaria. Cuando el corazón empieza a latir (hacia el día 21 del desarrollo), comienza la circulación de la sangre del embrióna través de los capilares de las vellosidades.

Mientras tanto, las células citotrofoblásticas de las vellosidades penetran gradualmente a través del sincitiotrofoblasto hasta el endometrio, donde se relacionan con crecimientos similares provenientes de las vellosidades circundantes y dan origen a la **coraza citotrofoblástica**, que fija el saco coriónico al tejido materno y llega a rodear por completo el resto del trofoblasto. Debido a su fijación a la coraza citotrofoblástica, las vellosidades coriónicas *también se denominan* **vellosidades de anclaje** (Fig. 22-62), mientras que las vellosidades que aparecen más tarde como ramificaciones laterales de las vellosidades de anclaje se denominan **vellosidades de ramificación** o libres.

Como se describió antes, el endometrio presenta reacción decidual, y *se denomina* **decidua** *en el útero grávido pues, a excepción de la capa más profunda (la capa basal), será eliminada en el parto* (lat. *deciduus*, desprenderse de). En correspondencia con la ubicación respecto del sitio de la implantación, se describen tres regiones de la decidua. La **decidua basal** es la capa compacta de células grandes que se encuentra por debajo del sitio de implantación y *representa la porción materna de la placenta* (Fig. 22-63). La decidua basal también se denomina placa decidual y está fijada a la placa coriónica. La **decidua capsular** es la capa de la decidua que cubre el polo abembrionario, mientras que la **decidua parietal** incluye todo el resto de la mucosa del cuerpo uterino.

Se desconoce el mecanismo de formación de la decidua, pero depende de una determinada combinación de acciones de progesterona y estrógenos relacionadas con el embarazo. Tampoco se conoce la función de las células deciduales, pero el gran contenido de glucógeno puede representar una reserva nutricia para el embrión y el feto en crecimiento. También se sugirió un papel protector contra la invasión trofoblástica incontrolada. Las células deciduales secretan citocinas que inhiben las reacciones inmunitarias, en particular la actividad de los linfocitos NK; además, las células del trofoblasto tienen muy escasa expresión de MHC-I y, en consecuencia, de los antígenos fetales, lo cual en conjunto explica por qué *el feto no es objeto de rechazo inmunitario por la madre.*

Hacia la decimotercera, las vellosidades cubren toda la superficie del saco coriónico, pero ante el crecimiento continuo sólo se mantienen las vellosidades coriónicas correspondientes a la placenta. La zona lisa así formada se denomina **corion leve** (lat. *laevus*, liso) o **corion calvo** (véase la Fig. 22-63a). En cambio, sobre el polo embrionario continúa el incremento en número

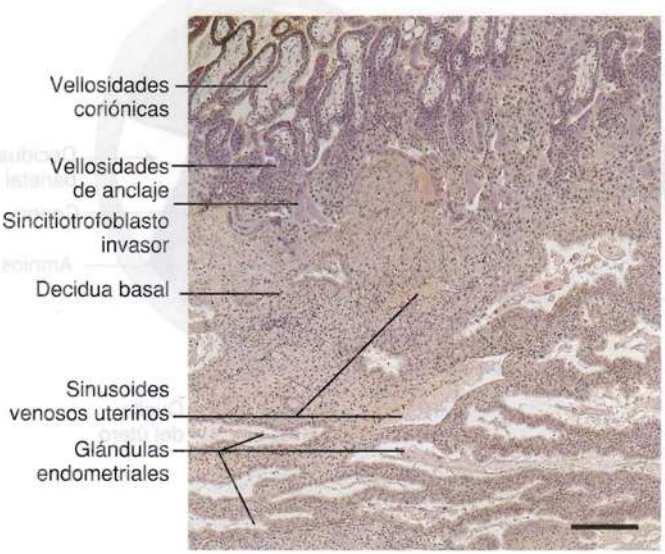

Fig. 22-62. Imagen con microscopio óptico de un **endometrio correspondiente a unos 21 días de embarazo**. El sitio de implantación se visualiza en la parte superior de la imagen, donde se observan los extremos de las vellosidades coriónicas de la placenta en desarrollo. Corte teñido con hematoxilina-eosina. ×45. Barra: 200 µm.

BOOK'S COPICENTRO USAC / 2018

booksmedicos.org

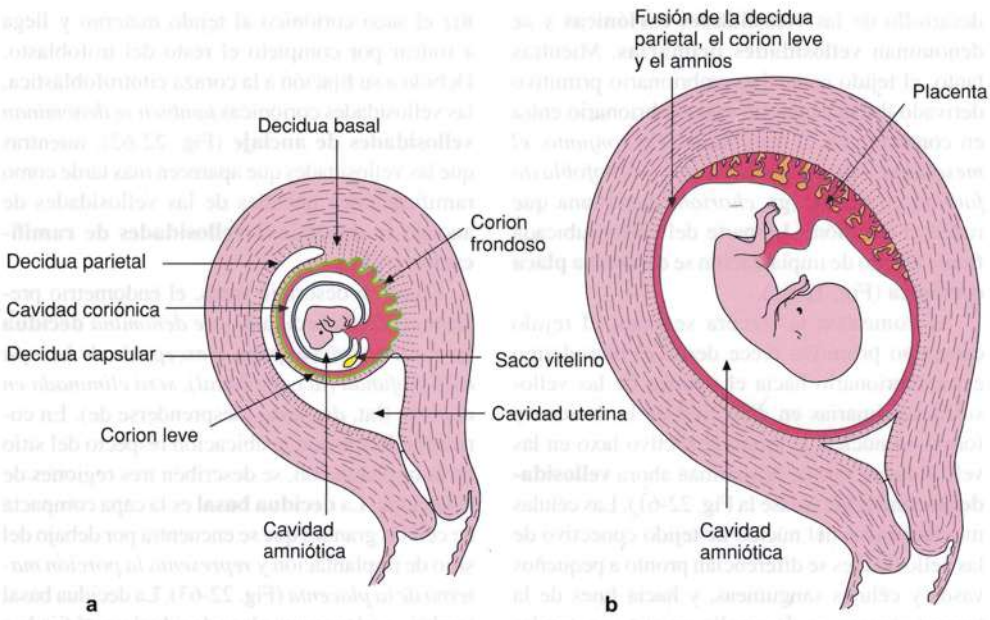

Fig. 22-63. Dibujos esquemáticos que muestran la **relación entre las membranas fetales y la pared uterina**. **a** Representa la imagen **hacia fines del segundo mes de desarrollo**, y **b** la imagen **hacia fines del tercer mes**. (Según Langman).

de las vellosidades (es decir, las vellosidades relacionadas con la decidua basal), y al mismo tiempo crecen y se ramifican para dar origen al **corion frondoso,** que *representa la porción fetal de la placenta*. Durante el crecimiento continuo del saco coriónico, la decidua capsular se extiende y se degenera, por lo que el corion leve queda en contacto directo con la decidua parietal. Por último, se fusionan el corion leve y la decidua parietal, y se oblitera la cavidad uterina (Figs. 22-63b y 22-64). *Durante la fusión, desaparece el epitelio sobre las deciduas capsular y parietal.*

Características histológicas de la placenta

Hacia la decimosexta semana del desarrollo fetal, la forma de la placenta está determinada por la del corion frondoso. En condiciones normales, es circular y tiene aspecto tridimensional de un disco, por lo que se denomina **discoide** (Fig. 22-65). La placenta crece en paralelo con el crecimiento del feto, por lo que durante todo el embarazo ocupa el 30% de la superficie interna de la cavidad uterina en progresiva expansión. El aumento de espesor ocurre sobre todo por la prolongación y

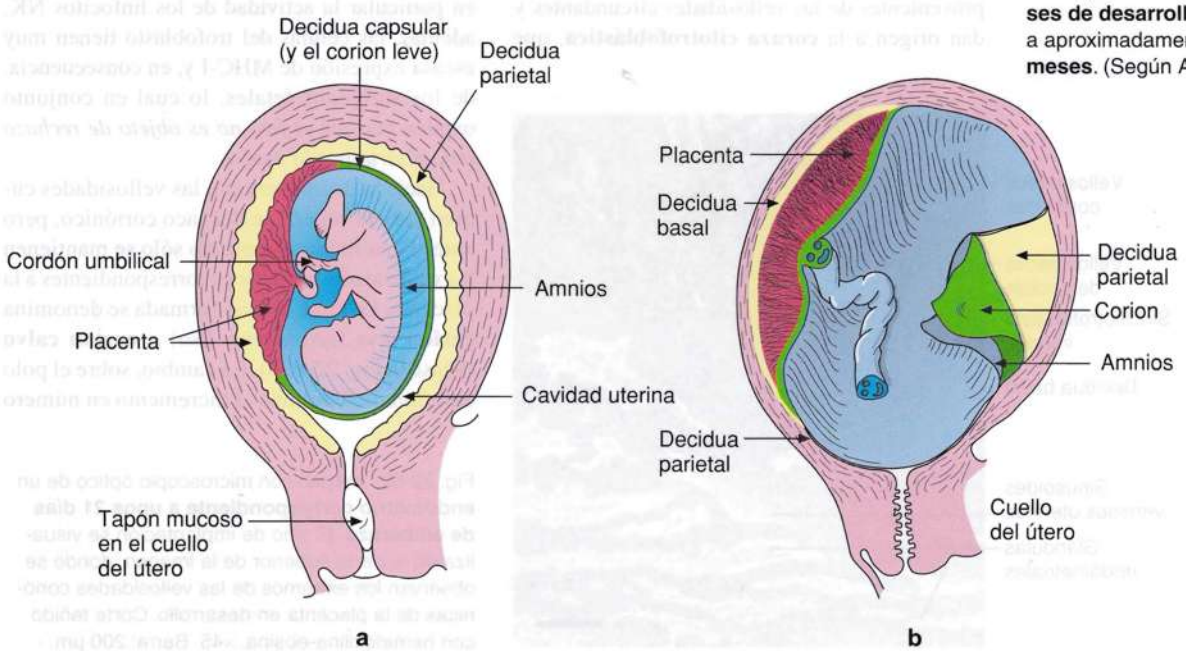

Fig. 22-64. Dibujos que representan **úteros humanos grávidos**, en un corte transversal que muestra la creciente ocupación de la cavidad uterina. **a** Corresponde a **3 meses de desarrollo** y **b** a aproximadamente **7 meses**. (Según Arey).

BOOK'S COPICENTRO USAC / 2016

booksmedicos.org

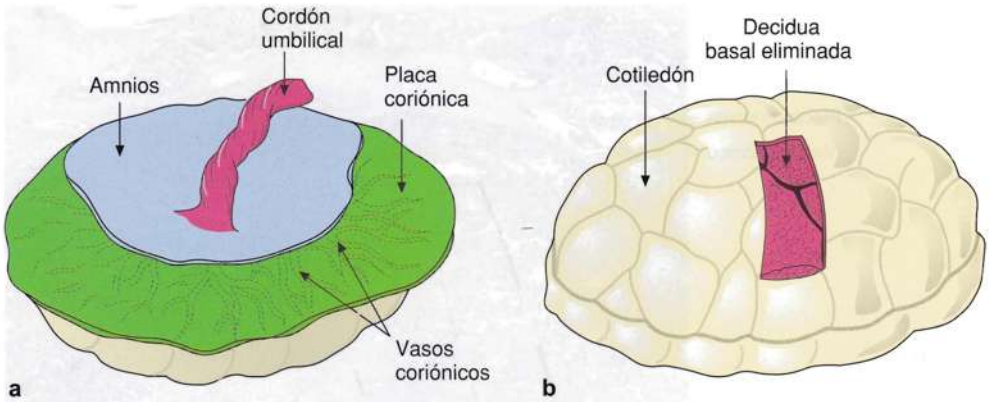

Fig. 22-65. Dibujos que representan la **placenta humana madura** vista desde la cara fetal **(a)** y **desde la cara materna (b)**. (Según Langman).

las ramificaciones de las vellosidades existentes. El espesor definitivo se alcanza hacia la mitad del embarazo.

Durante la prolongación y la ramificación de las vellosidades, en los meses cuarto y quinto del desarrollo, la decidua forma varios tabiques cuneiformes, los **tabiques placentarios** o **deciduales**, que se extienden desde la placa de la decidua hacia la placa coriónica, sin llegar hasta ella. Los tabiques placentarios dividen la placenta en 15-20 zonas o **cotiledones** (gr. *cotyledon*, cavidad en forma de oreja) (Fig. 22-65). Cada cotiledón contiene 2-4 vellosidades troncales con sus ramificaciones.

Hacia el cuarto mes, la placenta discoide se compone de dos partes: la **porción fetal** incluye el *corion frondoso* y la *placa coriónica*; la **porción materna** comprende la *decidua basal comprimida por la placa de la decidua* (Fig. 22-66). En la **zona de contacto** entre la coraza de trofoblasto y el endometrio, se entremezclan el trofoblasto y las células de la decidua. También se observan **células gigantes** de origen sincitiotrofoblástico o decidual. La sustancia intercelular contiene abundante cantidad de glucosaminoglucanos ácidos. Insertadas entre las placas coriónica y decidual, se encuentran vellosidades incluidas en el gran espacio continuo intervelloso, que contiene sangre materna. Las vellosidades están revestidas por sincit iotrofoblasto hacia el espacio intervelloso.

La **placenta madura** tiene un diámetro de unos 20 cm y un espesor central de alrededor de 2,5 cm. El peso en promedio es de 500 g. Cuando se examina la placenta después del parto, sobre la **superficie materna** se observan 15-20 abultamientos, los cotiledones, cubiertos por una delgada capa de decidua basal (véase la Fig. 22-65). Los cotiledones están separados por surcos formados por los tabiques placentarios. La **superficie fetal** está totalmente cubierta por la placa coriónica, cubierta a su vez por el **amnios**. Por lo general, el cordón umbilical se fija cerca del centro de la superficie fetal y las ramas de los vasos umbilicales, los **vasos coriónicos**, se irradian del sitio de fijación del cordón umbilical, cubiertos por amnios.

Barrera placentaria

La barrera placentaria es el *tejido fetal que separa la sangre materna de la fetal*. Como se mencionó antes, las **vellosidades coriónicas terciarias** son la *unidad estructural y funcional de la placenta*, un núcleo de tejido conectivo vascularizado recubierto por trofoblasto en su parte externa, hacia el espacio intervelloso. *Hasta la vigésima semana del desarrollo, el trofoblasto que recubre las vellosidades se compone de sincitiotrofoblasto y citotrofoblasto* (Fig. 22-67) *y la barrera placentaria se compone, en consecuencia, de seis capas: 1) sincitiotrofoblasto, 2) citotrofoblasto, 3) membrana basal del citotrofoblasto, 4) tejido conectivo del núcleo de la vellosidad, 5) membrana basal alrededor del capilar fetal y 6) endotelio del capilar.*

Las **células del citotrofoblasto** tienen tamaño muy variable, pero forman un epitelio cúbico compuesto por grandes células muy claras con núcleo grande de ubicación central que se tiñe débilmente (véase la Fig. 22-67). Las células citotrofoblásticas se dividen por mitosis, en forma muy activa al principio del embarazo y con mayor lentitud después del primer trimestre. Hasta este momento, la cantidad del sincitiotrofoblasto aumenta porque una de las dos nuevas células hijas de citotrofoblasto se fusiona con la masa celular continua de sincitiotrofoblasto y es incorporada a ella. *Por lo tanto, el citotrofoblasto actúa como "fondo común de células madre" para el sincitiotrofoblasto.*

El **sincitiotrofoblasto** es una capa muy coloreada que contiene abundantes núcleos pequeños que no sufren mitosis (véase la Fig. 22-67). La capa varía en espesor, pero se hace más delgada durante el transcurso del embarazo. Con microscopia electrónica, se observan abundantes microvellosidades sobre la super-

BOOK'S COPICENTRO USAC / 2016

booksmedicos.org

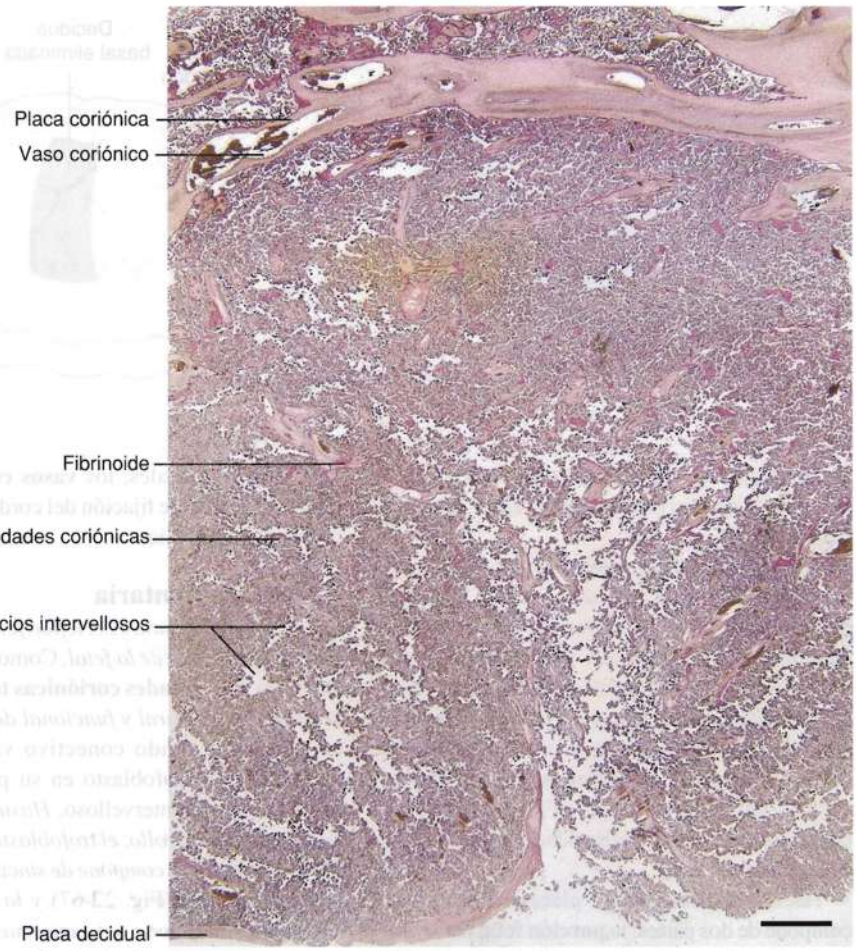

Fig. 22-66. Imagen con microscopio óptico de un **corte transversal de una placenta madura**. Corte teñido con hematoxilina-eosina. ×10. Barra: 1 mm.

ficie orientada hacia el espacio intervelloso. Además, el citoplasma superficial contiene numerosas vesículas, como expresión de la función absortiva. Por ejemplo, se encuentran muchas vesículas con cubierta, como expresión de endocitosis mediada por receptor. Más profundamente en el citoplasma, se distinguen un retículo endoplasmático rugoso bien desarrollado y complejos de Golgi. Al comienzo del embarazo, aparecen abundantes gotas de lípido, algunas muy grandes, pero su número y tamaño disminuyen gradualmente después.

El tejido conectivo del núcleo de la vellosidad es laxo y contiene capilares fetales (véase la Fig. 22-67). Además de los fibroblastos, se encuentran grandes células con núcleo voluminoso redondeado, las **células de Hofbauer**, muy abundantes al comenzar el embarazo. Las células de Hofbauer son fagocíticas y actúan como macrófagos primitivos.

Desde alrededor de la mitad del segundo mes de embarazo, el citotrofoblasto comienza a desaparecer gradualmente, y después de la *vigésima semana* ya no forma una capa continua sobre las vellosidades (Fig. 22-68) y sólo se encuentra sobre las vellosidades grandes, que no participan del intercambio de sustancias entre las circulaciones fetal y materna. También disminuye la cantidad de tejido conectivo en los núcleos de las vellosidades, y en cambio aumentan mucho la cantidad y el tamaño de los capilares fetales y éstos entran en contacto estrecho con el sincitiotrofoblasto. *Por lo general, la barrera placentaria muestra una disminución gradual de espesor y se compone de cuatro capas: 1) una capa delgada de sincitiotrofoblasto, 2) la membrana basal del sincitiotrofoblasto, 3) la membrana basal que rodea el capilar fetal y 4) el endotelio del capilar.*

En algunos sitios a lo largo de las microvellosidades, el sincitiotrofoblasto forma aglomeraciones que sobresalen hacia el interior del espacio intervelloso, los **nódulos sincitiales**, que se desprenden y son arrastrados por la circulación materna (véase la Fig. 22-68). Son detenidos en los pequeños vasos pulmonares maternos y, en condiciones normales, desaparecen por digestión enzimática sin causar síntomas.

Durante la mayor parte del embarazo, pero sobre todo hacia el final, se forma **fibrinoide**

booksmedicos.org

BOOK'S COPICENTRO USAC / 2016

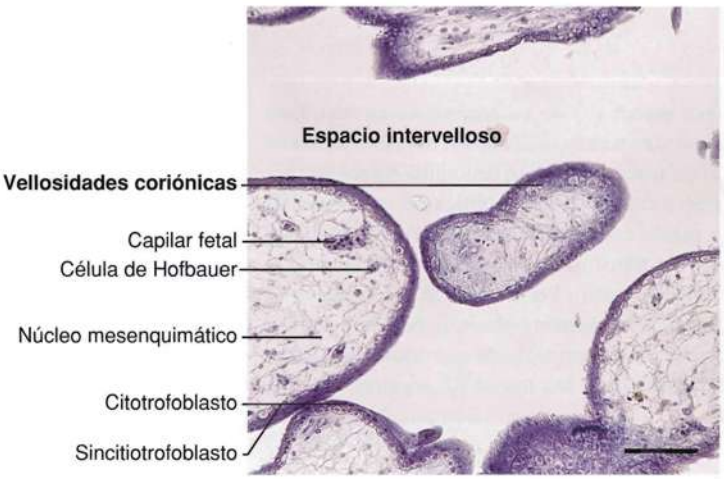

Fig. 22-67. Imagen con microscopio óptico de las **vellosidades coriónicas de una placenta humana temprana**. Nótense las dos capas de trofoblasto. Corte teñido con azán. ×110. Barra: 100 µm.

sobre las superficies de las vellosidades. El fibrinoide tiene aspecto eosinófilo homogéneo (véase la Fig. 22-68) y se compone de fibrina y otras sustancias.

Circulación placentaria

La *sangre fetal* desoxigenada pasa por las arterias umbilicales hacia la placenta y, por medio de los vasos coriónicos, llega hasta los capilares de las vellosidades (Fig. 22-69). Desde aquí la sangre fetal reoxigenada drena por las venas coriónicas, que se unen para formar la vena umbilical, y abandona la placenta por el cordón umbilical (Fig. 22-70).

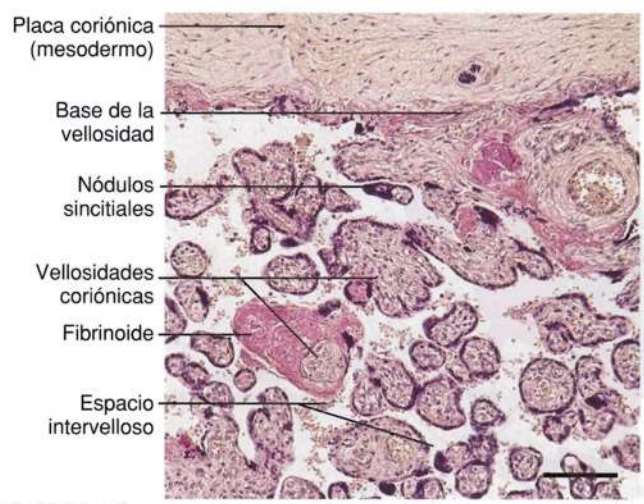

Fig. 22-68. Imagen con microscopio óptico de una **placenta madura cerca de la placa coriónica**, que muestra numerosas vellosidades coriónicas cortadas a través. Corte teñido con hematoxilina-eosina. ×110. Barra: 100 µm.

El espacio intervelloso recibe *sangre materna* de unas 100 arterias en espiral que atraviesan la placa de la decidua. La presión sanguínea en las arterias en espiral es mucho más elevada que la del espacio intervelloso, y las arterias en espiral son pulsantes. En consecuencia, la sangre es eyectada con fuerza hacia el interior del espacio intervelloso como una fuente y llega hasta la placa coriónica. La sangre atraviesa el espacio intervelloso y baña las numerosas ramificaciones de las vellosidades coriónicas. Por último, llega a la placa de la decidua, donde drena por las venas endometriales y pasa después a la circulación materna.

El espacio intervelloso de la placenta madura contiene unos 150 mL de sangre que se recambian 3-4 veces por minuto.

Funciones de la placenta

La placenta *cumple tres funciones principales: metabolismo, intercambio de sustancias y producción de hormonas.*

Metabolismo placentario

La placenta sintetiza colesterol, ácidos grasos y glucógeno, sobre todo en las etapas tempranas del embarazo, y se cree que estas sustancias son importantes para la nutrición del embrión y el feto.

Intercambio de sustancias entre la madre y el feto

El intercambio de sustancias a través de la barrera placentaria tiene lugar casi con exclusividad por los mismos mecanismos de la absorción que existen en el intestino delgado, es decir, difusión simple, difusión facilitada, transporte activo y endocitosis.

Gases. El intercambio de gases, sobre todo oxígeno y dióxido de carbono, tiene lugar por difusión simple. La interrupción del suministro de oxígeno, incluso por períodos de tan sólo unos minutos, puede ser letal para el feto.

Electrolitos y sustancias nutritivas. El agua se intercambia en forma libre y rápida a través de la barrera placentaria. Los electrolitos, por ejemplo Na^+, K^+ y Ca^{++}, requieren transporte activo por bombas impulsadas por ATP. Las vitaminas hidrosolubles atraviesan la barrera placentaria con más rapidez que las liposolubles. La glucosa se intercambia rápidamente por difusión facilitada. Los ácidos grasos libres pasan a la sangre fetal y se esterifican a triacilgliceroles en el feto. Con escasas excepciones, la barrera placentaria no es atravesada por proteínas ni péptidos, pero sí por

BOOK'S COPICENTRO USAC / 2016

booksmedicos.org

Eritroblastosis fetal

La capacidad de los eritrocitos fetales para atravesar las brechas microscópicas de la barrera placentaria y llegar a la circulación materna tiene gran importancia clínica. *Si el feto es Rh (rhesus) positivo y la madre Rh negativa, los antígenos eritrocitarios fetales pueden inducir la producción de anticuerpos en la madre.* Los anticuerpos maternos (contra los antígenos eritrocitarios fetales) vuelven a la circulación fetal a través de la barrera placentaria y causan la destrucción (por hemólisis) de los eritrocitos del feto. Esta forma de incompatibilidad Rh con destrucción de los eritrocitos fetales se denomina *eritroblastosis fetal* o enfermedad hemolítica del recién nacido y puede causar su muerte si no es tratada (p. ej., por transfusión intrauterina o al adelantar la fecha de parto). Por lo general, el problema es menor en el primer embarazo, pero hay peligro para el feto en un segundo embarazo con un feto Rh positivo en una madre Rh negativa.

los aminoácidos, algunos por transporte activo, con lo que se cubren las necesidades fetales para la síntesis de proteínas.

Hormonas. Las hormonas esteroides no conjugadas pasan en forma casi libre, mientras que el transporte de la triyodotironina y la tiroxina es lento. Las hormonas peptídicas y proteicas no atraviesan la barrera placentaria.

Anticuerpos. Los anticuerpos maternos atraviesan la barrera placentaria (como excepción del resto de las sustancias proteicas), dado que son captados por el sincitiotrofoblasto por endocitosis mediada por receptores y luego transferidos a los capilares fetales. Esta transferencia se observa sobre todo en los anticuerpos pertenecientes al subgrupo IgG (7S) de inmunoglobulinas, por lo que el feto adquiere inmunidad pasiva contra sarampión y viruela, pero no (muy importante) contra tos ferina y varicela.

También la **transferrina**, la proteína transportadora de hierro en el plasma, y ciertas lipoproteínas son captadas por endocitosis mediada por receptor, lo cual también es válido para el colesterol.

Productos de desecho. Como se mencionó antes, el dióxido de carbono atraviesa libremente la barrera placentaria. La bilirrubina conjugada (glucurónido de bilirrubina) la atraviesa con dificultad, mientras que la bilirrubina libre liposoluble pasa fácilmente. La urea atraviesa la barrera placentaria por difusión simple.

Medicamentos. Es importante recordar que la mayor parte de los medicamentos y sus productos metabólicos pasan (lamentablemente) atraviesan sin problemas la barrera placentaria, lo cual puede causar importantes malformaciones congénitas, como en el caso del alcance catastrófico de la talidomida (inductor del sueño usado

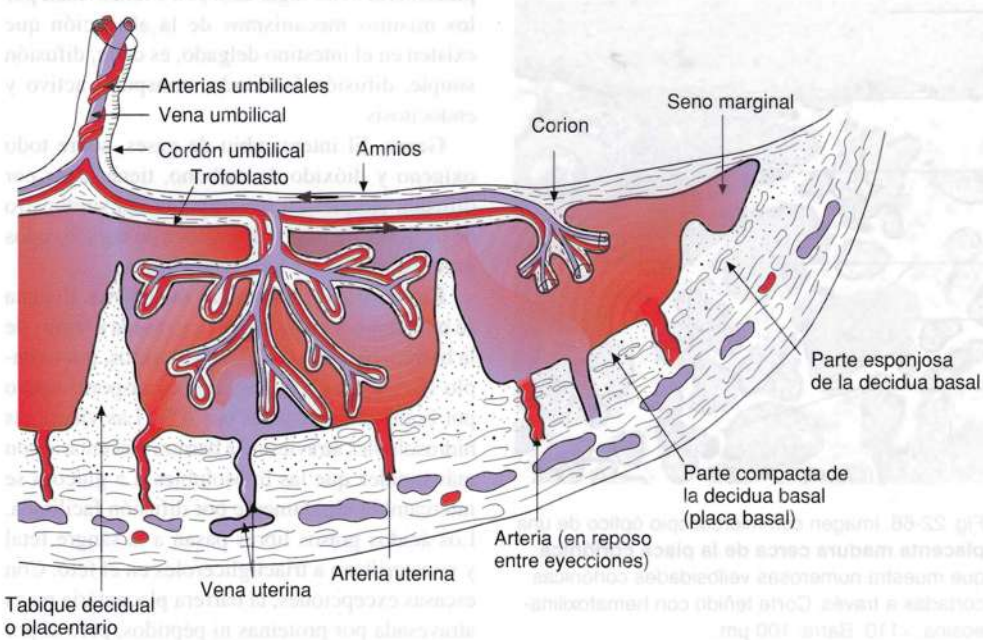

Fig. 22-69. Dibujo esquemático que muestra las **circulaciones fetal y materna en la placenta humana**. (Según Arey).

© BOOKS COPICENTRO USAC / 2016

booksmedicos.org

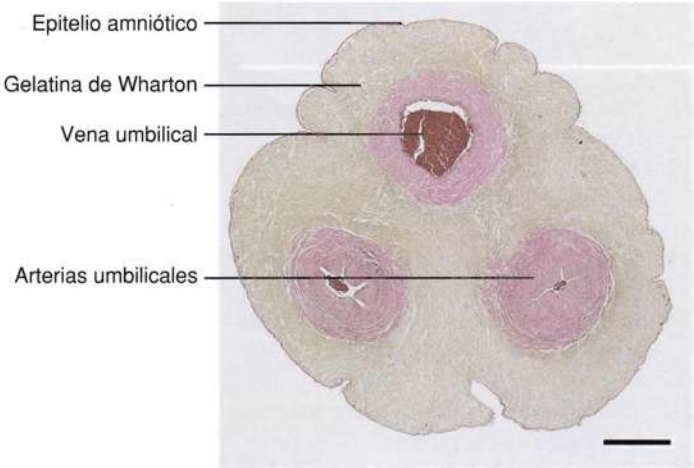

Fig. 22-70. Imagen con microscopio óptico de un **corte transversal de un cordón umbilical totalmente desarrollado**. Corte teñido con hematoxilina-eosina. ×9. Barra: 1mm.

contra las náuseas del embarazo en la década de 1960). También es importante tener en cuenta que la mayoría de los medicamentos utilizados para actuar sobre el trabajo de parto pasan con facilidad al feto y pueden causar disminución de la actividad respiratoria en el recién nacido, lo cual obviamente depende del momento de la administración y la dosis.

Producción de hormonas por la placenta

Hasta el momento, se conocen con certeza por lo menos *cuatro hormonas* producidas y secretadas por la placenta. En todos los casos, mediante métodos inmunohistoquímicos se demostró que el *sitio de producción es el sincitiotrofoblasto*. La progesterona también puede ser sintetizada por el citotrofoblasto.

La **gonadotrofina coriónica humana (hCG)**, en estado purificado, tiene una actividad biológica indistinguible de la acción de la hormona luteinizante hipofisaria (LH). Ambas son glucoproteínas. En el plasma se detectan concentraciones de hCG ya 9 días después de la ovulación, que aumentan con rapidez hasta alcanzar un máximo en el primer trimestre del embarazo y luego descienden. La mayoría de las pruebas de embarazo comunes tienen su fundamento en la determinación de hCG en la orina. El mantenimiento del cuerpo lúteo durante el embarazo depende de la hCG.

La **somatomamotrofina coriónica humana (hCS)**, antes denominada *lactógeno placentario humano, hPL*, también es producida por el sincitiotrofoblasto. Tiene efecto lactógeno y estimulante sobre el crecimiento, dado que está muy relacionada con la hormona de crecimiento humana. Sólo aparece en escasa cantidad en la sangre fetal, pero es abundante en la sangre materna, donde tiene acción lactogénica y favorece ciertas modificaciones del metabolismo orientadas a la nutrición del feto, por ejemplo, por inhibición de la insulina en el organismo materno. De este modo, aumenta la concentración de glucosa en la sangre después de una comida y permanece así por más tiempo; a esto se debe que a menudo una diabetes latente en la madre se manifieste durante el embarazo.

La **progesterona** es producida por la placenta y es necesaria para mantener el embarazo. Hacia fines del cuarto mes, se sintetiza en cantidades suficientes para ejercer tal efecto, momento en el cual disminuyen las funciones del cuerpo lúteo de la gestación.

Los **estrógenos** son producidos en cantidad creciente durante el embarazo y alcanzan un nivel máximo poco antes del parto. Justo antes de éste, se observa una brusca caída de la producción de estrógeno placentario. Como se mencionó en el Capítulo 21 (véase la pág. 585), la producción de estrógenos placentarios depende de la síntesis de precursores en la zona fetal de las suprarrenales del feto. Una disminución de la eliminación de esteroides por la orina materna es un fuerte indicio de sufrimiento fetal o, incluso, de muerte del feto.

Los estrógenos son muy importantes para la implantación y las modificaciones de la mama durante el embarazo (véase el Capítulo 23). Además, el brusco descenso de la concentración plasmática de estrógenos justo después del parto induce un fuerte aumento de la secreción de prolactina por la hipófisis, con el consecuente comienzo de la secreción de leche (véase el Capítulo 23).

Pasaje de microorganismos infecciosos a través de la barrera placentaria

Muchos virus, por ejemplo de rubéola, coxsackie, varicela, viruela, sarampión y poliomielitis, atraviesan con facilidad la barrera placentaria, lo cual puede causar la infección fetal y, en el caso de la rubéola, destrucción celular y malformaciones congénitas. También el HIV (el virus causante del sida) es capaz de atravesar la barrera placentaria y llegar al feto.

BOOK'S COPICENTRO USAC / 2016

booksmedicos.org

Cuestionario sobre sistema genital

1. Describa el aspecto de un folículo primordial, observado con el microscopio óptico.
2. ¿Cómo se denominan las células que rodean el oocito en un folículo primario?
3. ¿Cuál es la función de la teca interna en un folículo secundario?
4. ¿Qué tamaño tiene un folículo de de Graaf maduro?
5. ¿Cómo se origina el primer cuerpo polar?
6. ¿Cuál es el número cromosómico de un oocito secundario?
7. Describa la formación del cuerpo lúteo.
8. ¿Qué tipos celulares se encuentran en el epitelio de las trompas uterinas?
9. Describa el aspecto del endometrio en la fase proliferativa, observado con microscopio óptico.
10. Intente describir la irrigación arterial del endometrio a partir de las arterias arcuatas.
11. ¿Cuáles son las características histológicas del cuello uterino?
12. Nombre algunas de las funciones adjudicadas a las células de Sertoli.
13. ¿Cuál es la importancia de la barrera hematotesticular?
14. Describa el aspecto de un espermatozoide humano, observado con microscopio óptico.
15. ¿Cuál se considera la duración de la espermatogénesis en el hombre?
16. ¿Cuál es la función de las células de Leydig?
17. ¿Qué tipos celulares aparecen en el epitelio de un conductillo eferente?
18. Describa el aspecto de un corte transversal del conducto del epidídimo, observado con microscopio óptico.
19. ¿Cómo se transportan los espermatozoides a través del conducto deferente?
20. Describa el aspecto de la mucosa de las vesículas seminales, observada con microscopio óptico.
21. ¿Cuáles son las características estructurales de la estroma de la próstata?
22. ¿Cómo se divide la próstata en zonas histológicas y cuál es la importancia de esta división?
23. ¿Qué recubre la superficie luminal de una caverna de un cuerpo cavernoso del pene?
24. ¿Cuál es la causa de que en condiciones normales ingrese un solo espermatozoide en el oocito?
25. ¿Cuál es la característica de la segmentación?
26. ¿Cuál es la principal diferencia entre las vellosidades coriónicas primarias, secundarias y terciarias?
27. ¿En qué momento del embarazo desaparece la capa de citotrofoblasto?
28. ¿Qué capas tiene la barrera placentaria después de la vigésima semana de vida fetal?
29. ¿Cómo se denomina el espacio placentario en el que circula la sangre materna?
30. ¿Pueden los anticuerpos atravesar la barrera placentaria?

BOOK'S COPICENTRO USAC / 2016

booksmedicos.org

CAPÍTULO 23

Glándulas mamarias

"Habláis del fuego del genio. Muchas benditas mujeres, muertas sin gloria y sin ser recordadas, han brindado más del verdadero calor vital que mantiene la vida en las almas humanas, sin una chispa que pase fugaz por sus humildes chimeneas para contarlo al mundo, del que haría humear a una docena de teorías, o arder a un centenar de odas, en las mentes de tantos hombres de genio".

Oliver Wendel Holmes

La **glándula mamaria** es un cuerpo glandular par ubicado entre abundante grasa y tejido conectivo en la **mama** (lat. *mamma*, gr. *mastos*). La glándula se esboza en el nacimiento y continúa su evolución en la pubertad, pero recién alcanza su desarrollo completo en relación con el embarazo y la lactación. En el hombre permanece pequeña durante toda la vida.

Histogénesis

Las mamarias son glándulas cutáneas modificadas y se desarrollan a partir del ectodermo superficial, donde en la vida intrauterina se forman dos engrosamientos lineales, las **crestas** o **líneas mamarias**, que se extienden a ambos lados desde la axila hasta la región inguinal. En el ser humano, las líneas involucionan, salvo las correspondientes a la región pectoral, donde a ambos lados crece un botón o brote epitelial epidérmico profundo rodeado por una condensación del mesénquima subyacente. Hacia la mitad de la vida fetal, de la parte profunda del botón aparecen unos 10-20 brotes secundarios que continúan el crecimiento en profundidad como cordones epiteliales que se canalizan y se transforman en conductos, y antes del nacimiento se ramifican un par de veces. *Cada uno de los conductos representa el primordio de un lóbulo mamario*. El mesénquima dérmico pericanalicular se diferencia en tejido conectivo laxo que rodea los conductos y sus ramificaciones (corresponde a la capa papilar de la dermis) y en tejido conectivo denso que forma los tabiques entre cada primordio de conducto y divide la glándula en lóbulos (este tejido conectivo más denso corresponde a la capa reticular de la dermis).

Al nacer, las mamas de ambos sexos son de mayor tamaño que en la primera infancia y a menudo mana secreción por el pezón, que recibe la denominación popular de "**leche de brujas**". Esta secreción se debe a la estimulación de la mama por los estrógenos producidos por la placenta y que llegan con la circulación fetal. Después del nacimiento, la parte secretora del primordio mamario sufre una rápida involución y *en varones no se observa desarrollo ulterior del tejido glandular*. En cambio, en las *niñas* se produce un crecimiento ulterior *en la pubertad* como consecuencia de la estimulación por los estrógenos y la hormona de crecimiento de los ovarios y la hipófisis, respectivamente. El crecimiento conduce al desarrollo ulterior del sistema de conductos, donde los extremos de cada ramificación forman pequeños engrosamientos que son precursores de los alvéolos. Los *verdaderos alvéolos secretores recién se desarrollan en relación con el embarazo*. El crecimiento en tamaño de la mama relacionado con la pubertad se debe sobre todo a desarrollo del tejido adiposo y al aumento del tejido conectivo.

Pezón y aréola mamaria

Los **pezones** y las **aréolas mamarias** (la parte redondeada y pigmentada que rodea el pezón) están revestidos por epitelio estratificado plano. Las papilas dérmicas que contienen son muy altas, por lo que la hemoglobina de la sangre capilar se trasluce y confiere a la aréola un tono rosado en los niños y en las personas de tez clara. Con la pubertad, la piel se pigmenta debido a que las hormonas ováricas, sobre todo los estrógenos, estimulan los melanocitos de la aréola. Lo mismo ocurre con el aumento de pigmentación de la aréola durante el embarazo (véase el Capítulo 17, pág. 442). El pezón contiene cantidades importantes de músculo liso en disposición circunferencial y longitudinal. Por contracción del músculo, por ejemplo en la lactación, se produce la erección del pezón.

En la periferia de la aréola se encuentran las **glándulas areolares** o de **Montgomery**, que sobresalen a través de la piel como pequeños nódulos. Producen una secreción con abundancia de grasas que protege a la aréola durante la lactación, cuando las glándulas son más prominentes. Además, en la aréola se encuentran algunas glándulas sudoríparas ecrinas y apocrinas, así como glándulas sebáceas.

La piel del pezón posee una inervación abundante, cuyas fibras sensitivas representan la vía aferente de los reflejos de erección de los pezones y la liberación de prolactina y oxitocina por la

BOOK'S COPICENTRO USAC / 2016

booksmedicos.org

porción distal y la porción nerviosa de la hipófisis, respectivamente.

Características histológicas

La mamaria es una glándula alveolar compuesta por unos 10-20 **lóbulos** separados por tejido conectivo interlobular denso y tejido adiposo, cuyas características se describen a continuación.

Cada **lóbulo** se compone de numerosos **lobulillos** (Fig. 23-1) conformados por grupos de **porciones secretoras** o **adenómeros** (los **alvéolos**) junto con conductos excretores intralobulillares y tejido conectivo laxo. Los alvéolos están recubiertos por epitelio simple cúbico o cilíndrico, y entre el epitelio glandular y la membrana basal se encuentra una capa de células mioepiteliales. Estas células tienen prolongaciones ramificadas que rodean los alvéolos glandulares igual que las células mioepiteliales en las glándulas sudoríparas (véase la pág. 449) y salivales (véase la pág. 461).

Conductos excretores. Cada lóbulo contiene una glándula independiente, cuyo conducto excretor, el **conducto galactóforo** (lat. *lac*, leche; *ferre*, portar), posee su propia desembocadura sobre el pezón (Fig. 23-2). El orificio del pezón tiene un diámetro de unos 0,5 mm y puede distinguirse a simple vista. A nivel de la aréola, el conducto galactóforo se ensancha y forma un **seno galactóforo**. En la desembocadura, el conducto galactóforo está recubierto por epitelio estratificado plano que pasa a epitelio biestratificado cúbico o cilíndrico en el seno galactóforo. Entre el epitelio y la membrana basal de todos los conductos excretores, siempre se encuentra una capa de células mioepiteliales de orientación longitudinal. Las ramificaciones del conducto galactóforo están rodeadas por tejido conectivo laxo muy celular, sin contenido de adipocitos.

Las ramificaciones del conducto galactóforo conforman **conductos excretores interlobulillares** revestidos por epitelio simple cilíndrico (Fig. 23-3). Cada lobulillo recibe un único **conducto terminal**. *El conducto terminal y el lobulillo correspondiente conforman la unidad funcional de la mama,* denominada **unidad lobulillar de conducto terminal** (**TDLU**, *terminal duct lobular unit*), que mide menos de 1 mm en la mama

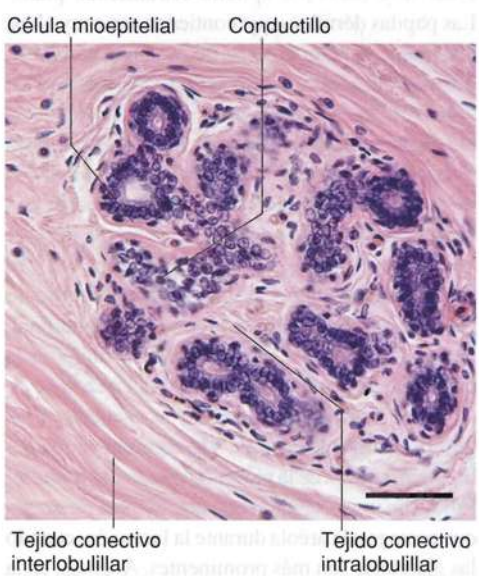

Fig. 23-1. Imagen con microscopio óptico de un **lobulillo de una glándula mamaria en reposo**. Nótese el tejido conectivo laxo de células abundantes, comparado con el tejido conectivo denso interlobulillar. Corte teñido con hematoxilina-eosina. ×240. Barra: 50 µm.

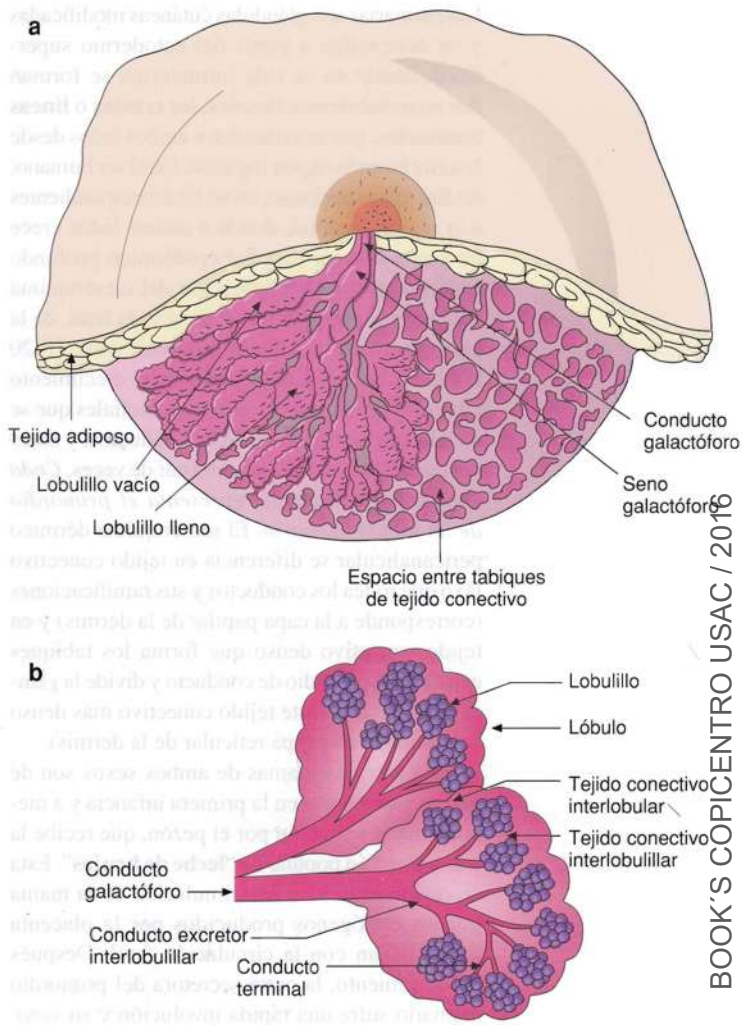

Fig. 23-2. **a** Dibujo que muestra en tres dimensiones las **principales características histológicas de la glándula mamaria** (la glándula presentada está en fase de lactación). (Según Gray, en Warwick y Williams). **b** Muestra en forma esquemática dos lóbulos con los correspondientes lobulillos, además de tejido conectivo interlobular e interlobulillar.

BOOK'S COPICENTRO USAC / 2016

booksmedicos.org

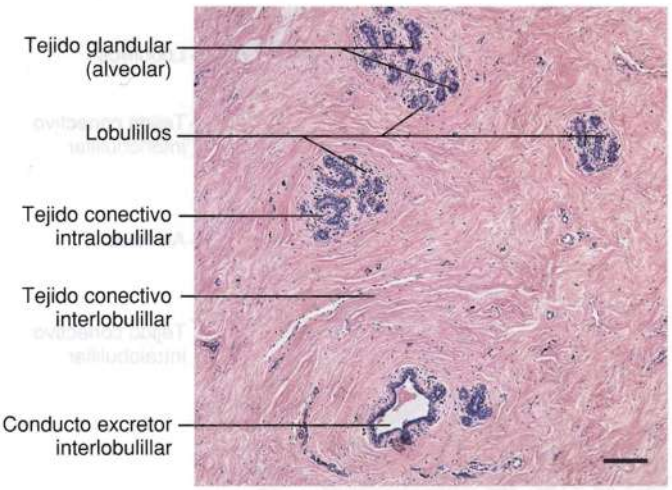

Fig. 23-3. Imagen con microscopio óptico de una sección de un **lóbulo de una glándula mamaria en reposo** (es decir, de una mujer en edad fértil que no está embarazada ni amamanta). Corte teñido conhematoxilina-eosina. ×55. Barra: 100 µm.

en reposo. Un conducto terminal ingresa en el lobulillo y se ramifica en numerosos **conductillos intralobulillares**. El epitelio de los conductillos es simple cilíndrico bajo a cúbico en los segmentos intralobulillares más pequeños.

Tejido conectivo. Los lóbulos mamarios están separados por **tejido conectivo interlobular** denso que rodea todas las ramificaciones de un conducto galactóforo. *No obstante, cabe destacar que los lóbulos no son unidades bien separadas, sino con cierto grado de entrecruzamiento*. Del mismo modo, los lobulillos individuales están separados por **tejido conectivo interlobulillar**, mientras que el **tejido conectivo intralobulillar** que rodea los alvéolos y conductillos es tejido conectivo laxo.

En la parte más profunda respecto del tejido glandular pero más superficial a la fascia sobre los músculos pectorales, se encuentra una condensación de tejido conectivo, la *fascia profunda de la mama*, desde donde se extienden bandas de tejido conectivo más gruesas entre los lóbulos de la glándula para fijarse a la piel suprayacente. Estas bandas de tejido conectivo se denominan **ligamentos suspensorios de la mama** (o ligamentos de Cooper). Después del embarazo y la lactación, cuando el tejido glandular ha aumentado notablemente su volumen, estos ligamentos quedan estirados en exceso y no recuperan su longitud original, por lo que la mama se presenta flácida.

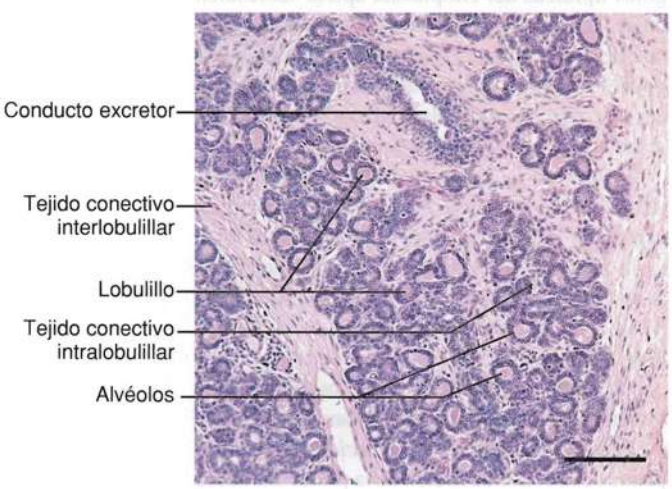

Fig. 23-4. Imagen con microscopio óptico de una **sección de una glándula mamaria de una mujer embarazada**. Nótese la mayor cantidad de tejido glandular que ocupa casi todo el lobulillo, además de los nítidos alvéolos llenos de secreción. Corte teñido con hematoxilina-eosina. ×110. Barra: 100 µm.

Mama en reposo. *La glándula mamaria de una mujer en edad fértil que no está embarazada ni amamanta* se denomina **mama en reposo**. *Un corte histológico de una mama en reposo* muestra predominio del abundante tejido conectivo denso interlobulillar. Dispersos en el tejido conectivo, se distinguen islotes de tejido epitelial compuestos por un pequeño grupo de conductos (conductillos) y algunos alvéolos rudimentarios ubicados en el tejido conectivo laxo intralobulillar (véase la Fig. 23-3). Además, se observan ramificaciones mayores y menores del sistema de conductos excretores interlobulillares. Rara vez se distinguen alvéolos con luz verdadera, dado que en esta etapa la mayor parte de los alvéolos son pequeños engrosamientos epiteliales masivos sin luces, en los extremos de los conductillos. Sin embargo, el tejido glandular sufre pequeñas modificaciones en relación con el ciclo menstrual y en la última mitad del ciclo puede aparecer algo de secreción en los conductillos porque la progesterona estimula las células de los alvéolos rudimentarios.

Glándula mamaria durante el embarazo y la lactación (glándula mamaria activa). El embarazo conlleva un notable crecimiento del parénquima epitelial, con disminución simultánea relativa de la cantidad de tejido conectivo intralobulillar primero e interlobulillar después. Además, se comprueba un número creciente de células plasmáticas en el tejido conjuntivo. En el *primer trimestre del embarazo* se observa un *notable incremento del sistema de conductos excretores*, que forman numerosas ramificaciones terminales nuevas y se ramifican en conductillos intralobulillares, por lo que se *desarrolla gran cantidad de alvéolos* todavía sin una luz visible.

BOOK'S COPICENTRO USAC / 2016

booksmedicos.org

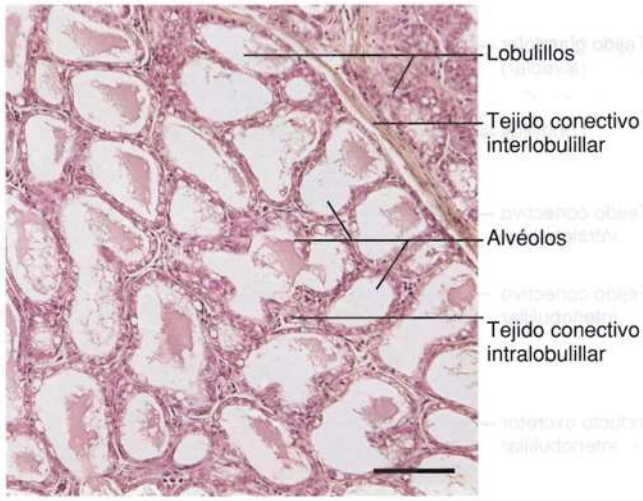

Fig. 23-5. Imagen con microscopio óptico de una sección de una **glándula mamaria en fase de lactación**. Nótese el tamaño variable de los alvéolos. Además, obsérvese el tejido conectivo intralobulillar e interlobulillar, muy escaso y casi totalmente desplazado por tejido glandular. Corte teñido con hematoxilina-eosina. ×110. Barra: 100 µm.

En la *segunda mitad del embarazo,* los alvéolos se ensanchan y adquieren luz, mientras que las células epiteliales se tornan cilíndricas (Fig. 23-4). La luz está ocupada por **calostro** (lat. *colostrum*, primera leche), una secreción eosinófila de hidratos de carbono y proteínas abundantes, con gran contenido de anticuerpos. El calostro es secretado en los primeros días del período de lactación.

El crecimiento relacionado con el embarazo se debe a la estimulación de los estrógenos y la progesterona producidos en mayor cantidad en los ovarios (en el cuerpo lúteo de la gestación) y en la placenta. De modo similar, la prolactina (también producida en cantidad creciente durante el embarazo) y la hCS (somatomamotrofina coriónica humana; véase la pág. 647), además de diversos factores, tienen importancia para el crecimiento y la maduración de la mama durante la gestación.

Desde el punto de vista histológico, la glándula mamaria de la embarazada se caracteriza por la presencia de cantidades crecientes de tejido glandular, y decrecientes de adipocitos y tejido conectivo. En la *mama de la lactación*, la cantidad de tejido conectivo está aún más reducida y el aspecto de los alvéolos varía debido a las diferencias de estado funcional de las distintas secciones de la glándula. Al comienzo de un ciclo secretor, los alvéolos son pequeños y están vacíos, el epitelio suele estar plegado y las células son cilíndricas. La porción apical es irregular y sobresale hacia la luz. El núcleo se localiza en la porción basal del citoplasma eosinófilo, pero con cierta basofilia en la parte basolateral. Durante el transcurso del ciclo secretor, las luces de los alvéolos se llenan de leche que se distingue como un material granulado eosinófilo en el que se encuentran gotas de lípido. El alvéolo se dilata y crece en tamaño, y el epitelio se transforma en cúbico bajo con una superficie lisa y regular hacia la luz (Fig. 23-5). Durante el proceso de secreción, en el citoplasma apical se distinguen grandes vacuolas redondas vacías que han contenido gotas de lípido extraídas durante la preparación. A menudo, las vacuolas sobresalen hacia la luz. También es posible observar pequeños gránulos de secreción eosinófilos.

Secreción de leche. La principal función de la mama es la *secreción de leche* por secreción merocrina y apocrina (Fig. 23-6). Igual que las demás proteínas, la *proteína de la leche* es sintetizada en el retículo endoplasmático rugoso y se envasa en el aparato de Golgi en vesículas redondas que se liberan del ápice de la célula por exocitosis, es decir, por *secreción merocrina*. Varios otros componentes de la leche, entre ellos la *lactosa*, también se liberan por exocitosis. Esto también es válido para la *IgA* que, después de ser sintetizada y secretada por las células plasmáticas del tejido conectivo intralobulillar, es incorporada por las células epiteliales secretoras por endocitosis mediada por receptores y liberada a la leche por secreción merocrina. El contenido de IgA en la leche es muy importante y esencial para prevenir las infecciones gastrointestinales en el lactante. La *grasa de la leche* es sintetizada en el retículo endoplasmático liso y aparece como pequeñas gotas de lípido cercanas a esa estructura. Las gotas de lípido migran hacia la región apical, y durante la migración se fusionan para formar grandes glóbulos de grasa visibles con el microscopio óptico. Las grandes gotas lipídicas del citoplasma apical sobresalen hacia la luz, cubiertas sólo por plasmalema y una delgada capa de citoplasma. Por último, las gotas se liberan a la luz rodeadas por una delgada capa de citoplasma y plasmalema, es decir, son secretadas por *secreción apocrina*.

El inicio de la secreción de leche se debe sobre todo a la estimulación de *prolactina* proveniente de la porción distal de la hipófisis. El brusco aumento de la actividad secretora de leche que tiene lugar justo después del parto se debe al súbito descenso de la concentración plasmática de estrógenos y progesterona (producidos por la placenta), dado que los estrógenos contrarrestan los efectos estimulantes de la prolactina sobre la secreción láctea.

El mantenimiento de la secreción de leche depende de la continua acción de la prolactina sobre

booksmedicos.org

BOOK'S COPICENTRO USAC / 2016

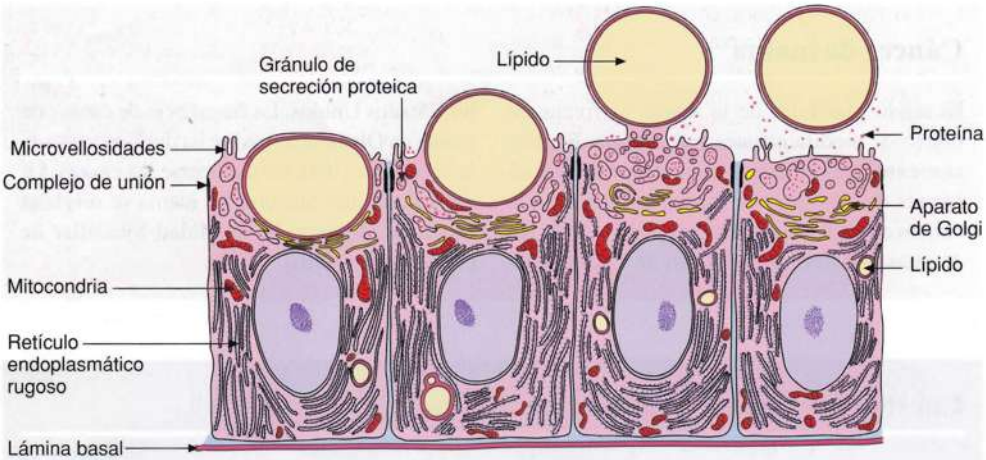

Fig. 23-6. Dibujo esquemático de la **secreción de proteínas y lípidos en la glándula mamaria**, basado en estudios realizados con microscopia electrónica. Nótese que la proteína de la leche es secretada por secreción merocrina, mientras que los lípidos lo son por secreción apocrina. En consecuencia, la misma célula es capaz de secretar por ambos mecanismos. (Modificado de Bragmann y Knoop).

las células glandulares. La prolactina es secretada en mayor cantidad durante la lactación, ya que la estimulación sensitiva del pezón por la succión del lactante desencadena una gran secreción refleja de prolactina. El estímulo aferente llega al hipotálamo por el sistema nervioso y causa disminución de la liberación de la hormona inhibidora de prolactina (dopamina) al sistema porta hipofisario (véase la pág. 565). En consecuencia, hay aumento de la secreción de prolactina, que estimula las células glandulares alveolares para la secreción de leche.

El vaciamiento de la leche de los alvéolos también tiene lugar por acto reflejo mediado por el **reflejo de bajada de la leche** o **de eyección láctea**. Entre las mamadas, se acumula leche en los alvéolos y los conductos excretores. El vaciamiento es causado por la estimulación del pezón relacionada con la succión y los impulsos vuelven al hipotálamo por el sistema nervioso, aunque a los sitios donde se ubican los *núcleos supraóptico y paraventricular*. Las células neurosecretoras de estas regiones son inducidas a aumentar la liberación de oxitocina por la neurohipófisis. La *oxitocina* induce la contracción de las células mioepiteliales de la mama, por lo que la leche fluye por los senos galactóforos. Después, la mama se vacía por la acción mecánica de los labios del lactante sobre las porciones periféricas de estos senos. El reflejo de eyección láctea también puede causar el vaciamiento de la leche por sí mismo.

En este contexto, cabe destacar que la ovulación es inhibida en parte durante la lactación, y que la producción de estrógenos y progesterona por los ovarios desciende a niveles muy bajos. Esto se debe al efecto inhibidor de la prolactina sobre la secreción de GnRH en el hipotálamo, por lo que se reduce la secreción de LH y FSH. De hecho, sólo se produce embarazo en el 5-10% de las madres en período de lactación (sin usar métodos preventivos). Si la madre no comienza la lactación después del parto, la primera menstruación aparece unas seis semanas después del nacimiento.

Regresión de la glándula mamaria después de finalizada la lactación. Cuando finaliza la lactación, la producción de leche termina muy pronto, dado que se interrumpe la estimulación de la secreción de prolactina por reflejo neurohormonal. Es posible que también tenga importancia que los alvéolos distendidos presionan los capilares y así disminuyen en forma indirecta la estimulación hormonal del epitelio. La secreción de los alvéolos y los conductos es reabsorbida al cabo de unos pocos días y los alvéolos se colapsan.

Las células epiteliales se degeneran y son fagocitadas por los macrófagos del tejido conectivo circundante, y paulatinamente disminuye el tejido glandular hasta quedar reducido a unos escasos conductillos en cada lobulillo. Junto con la regresión del tejido glandular, aumenta la cantidad de tejido conectivo y adipocitos, por lo que así la mama vuelve al estado de reposo al cabo de unas pocas semanas. Sin embargo, después de un embarazo la glándula siempre queda más desarrollada, con nítida lobulación y numerosos alvéolos con luz visible (véase la Fig. 23-1).

Involución de la glándula mamaria. En los años *posteriores a la menopausia*, la glándula mamaria sufre una involución gradual que comienza en la periferia con atrofia y degradación del tejido glandular, e incorpora porciones cada vez más centrales del parénquima. También se modifica el tejido conectivo, dado que se torna más homogéneo y se tiñe menos con la eosina. En la edad avanzada, el tejido adiposo desaparece por completo.

BOOK'S COPICENTRO USAC / 2016

booksmedicos.org

Cáncer de mama

El tejido glandular de la mama es frecuente objeto de modificaciones patológicas. En este contexto, tiene especial importancia que el cáncer de mama es la forma de cáncer más común en mujeres de Dinamarca (el 10% de las danesas se enferma), del resto de Europa y de los Estados Unidos. La frecuencia de cáncer de mama en Dinamarca casi se ha duplicado desde la década de 1940, sin conocerse las causas. La mayoría de los cánceres de mama se originan en el parénquima de la unidad lobulillar de conducto terminal.

Cuestionario sobre glándulas mamarias

1. ¿Cuál es el origen embriológico del parénquima mamario?
2. ¿Qué causa el crecimiento de la mama en las niñas, en relación con la pubertad?
3. ¿Cuál es la función de las glándulas de Montgomery?
4. ¿Qué tipo de epitelio se encuentra en el conducto galactóforo?
5. ¿Cuáles son las características de un lobulillo mamario en la mama en reposo, observada con microscopio óptico?
6. Describa las modificaciones que sufre la mama en relación con el embarazo.
7. ¿Cuál es el mecanismo de secreción de la grasa de la leche?
8. ¿Qué función tienen las células mioepiteliales de la mama?
9. ¿Qué modificaciones histológicas se observan en la mama cuando la mujer finaliza la lactación?
10. ¿Cómo funciona el reflejo de eyección de la leche?

BOOK'S COPICENTRO USAC / 2016

booksmedicos.org

CAPÍTULO 24

El ojo

"¿Qué es lo más difícil? Lo que parece más simple: ver lo que está delante de los propios ojos".
Goethe

Casi todas las especies animales han desarrollado receptores sensoriales con especial sensibilidad para la luz. En los animales superiores, estos **fotorreceptores** están localizados en un **órgano visual** específico, el ojo, en el que una cantidad muy grande de fotorreceptores agrupados forman una capa continua sensible a la luz: la retina. Los medios refringentes del ojo forman una imagen focalizada en los fotorreceptores de la retina y, por un proceso químico, se "traduce" la imagen a impulsos eléctricos que son transmitidos por los nervios ópticos y las vías ópticas hasta la parte captadora de la visión de la corteza cerebral. Allí generan una impresión visual consciente que puede variar en nitidez, color, tamaño y forma. En consecuencia, la **visión** no es sinónimo de simple recepción de la luz, sino el producto conjunto del tratamiento de la información, que comienza en el ojo y termina en la corteza cerebral. Como expresó Walls: "Nuestros ojos no ven, pero vemos a través de ellos".

Probablemente, la visión es el sentido más importante del hombre. Sus detalles constitutivos son muchos y muy importantes, y aun defectos funcionales muy pequeños afectan la visión. Muchas enfermedades de otros sitios del organismo pueden alterar la estructura y la función ocular, por lo que el estudio del ojo y del sentido de la vista es un eslabón importante en todo examen médico, donde incluso hallazgos sutiles pueden ser indicios determinantes para el diagnóstico.

Características generales del ojo

El **ojo** (lat. *oculus*; gr. *ophtalmos*; oftalmología es el estudio de las enfermedades oculares) y el **nervio óptico** correspondiente conforman el **órgano de la visión**. El ojo comprende el **globo ocular** y estructuras accesorias, por ejemplo, los **músculos extrínsecos del ojo**, el tejido conectivo y adiposo de la órbita, las **cejas**, los **párpados**, la **conjuntiva** y el **aparato lagrimal**.

El **globo ocular** tiene forma casi esférica (Fig. 24-1). En realidad, se compone de un segmento anterior menor formado por una superficie curva, la **córnea**, y un segmento posterior mayor integrado por la **esclera**. El segmento de la córnea muestra mayor curvatura y representa alrededor de la sexta parte de la superficie esférica, mientras que el segmento menos curvado de la esclera representa el resto de la esfera. En la superficie externa, los dos segmentos de curvatura diferente están separados por un surco profundo, el **surco escleral externo**, ubicado en la transición entre la córnea y la esclera, o **limbo**.

En la descripción del globo ocular, se utilizan denominaciones definidas. El **polo ocular anterior** corresponde al punto medio de la córnea, mientras que el punto diametralmente opuesto es el **polo ocular posterior**. Una línea trazada a través de ambos polos constituye el eje geométrico o **eje del ojo**. A partir de los polos y el eje del ojo se define el **ecuador geométrico,** que determina un círculo entre los dos polos, perpendicular al eje del ojo. Se entiende por **meridianos** a los círculos que pasan por los dos polos. Los más importantes son el **meridiano vertical,** que divide al globo ocular en una mitad nasal y una temporal, y el **meridiano horizontal,** que lo divide en una mitad superior y otra inferior. En conjunto, estos dos meridianos dividen el globo ocular y la retina en cuatro **cuadrantes**: los cuadrantes nasales superior e inferior, y los cuadrantes temporales superior e inferior. Por último, *interno* indica la dirección hacia el centro del ojo y *externo* se refiere a lo que se encuentra hacia la superficie externa del globo ocular.

El globo ocular mide unos 2,5 cm de diámetro, con un volumen cercano a 6,5 mL. Se ubica en la parte anterior de la **órbita**, cuyas paredes óseas le brindan protección contra las lesiones. Detrás del globo ocular se encuentra el **cuerpo adiposo de la órbita** recorrido por el nervio óptico. Esta almohadilla adiposa, junto con los músculos extrínsecos del ojo, la conjuntiva y las fascias orbitarias, fija el globo ocular en la órbita. El globo ocular está separado del cuerpo adiposo de la órbita por la **vaina del globo ocular (cápsula de Tenon)**, que recubre la almohadilla adiposa con una hoja parietal para formar una concavidad hacia el globo ocular, mientras que una delgada hoja visceral recubre el globo desde el nervio

BOOK'S COPICENTRO USAC / 2016

booksmedicos.org

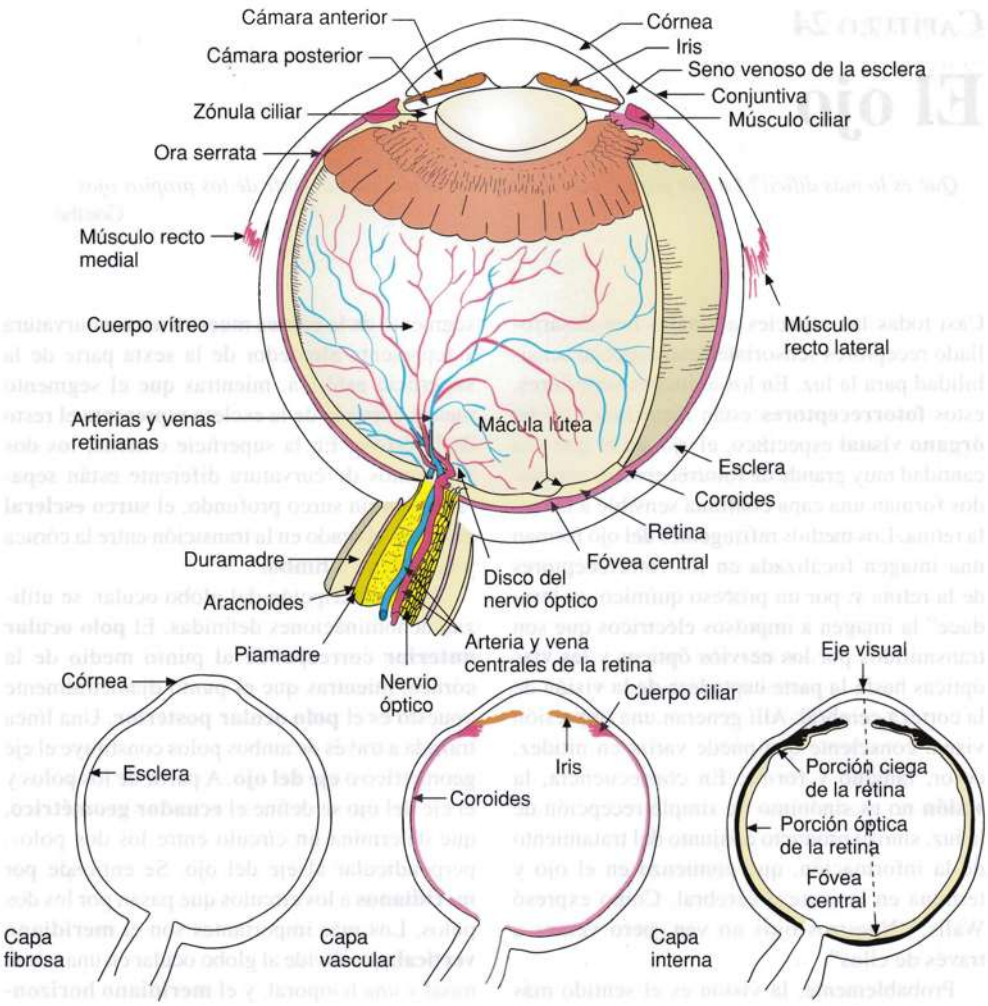

Fig. 24-1. Dibujo esquemático de las **características generales del globo ocular**. Los dibujos de la parte inferior, más pequeños, muestran los componentes de las tres capas de tejido que forman la pared del globo ocular. (Según Grollman).

óptico, por detrás, hasta el surco escleral, por delante. Las dos hojas están separadas por una hendidura, el **espacio intervaginal**, con características de capa de tejido conectivo muy laxo que permite que ambas hojas se deslicen con los movimientos del ojo.

Hacia adelante, el globo ocular está en contacto con los párpados. La córnea del ojo abierto está protegida del resecamiento por el parpadeo frecuente, que mantiene una película compuesta por líquido lagrimal, moco y lípidos sobre la cara anterior de la córnea.

En el interior del globo ocular, justo por detrás de la córnea, se encuentra la **cámara anterior** que contiene el **humor acuoso** (Fig. 24-1). La cámara anterior está limitada en su parte posterior por el **iris**, que la separa de la **cámara posterior** y del **cristalino** a nivel de la **pupila**. La cámara posterior también contiene humor acuoso, y las dos cámaras se comunican a través de una angosta hendidura entre el cristalino y el iris. Mediante un sistema de fibras, el cristalino está suspendido del **cuerpo ciliar**. El espacio ubicado detrás del cristalino y la cámara posterior, o **cámara vítrea,** está ocupado por una sustancia transparente y gelatinosa, el **cuerpo vítreo**. La córnea, el humor acuoso, el cristalino y el cuerpo vítreo constituyen los **medios de difracción** o **aparato dióptrico del ojo**.

Desde el punto de vista histológico, la pared del globo ocular está formada por tres estratos de tejido conectivo (Fig. 24-1). En la parte más externa se encuentra la **capa fibrosa del globo ocular,** diferenciada hacia adelante en la córnea transparente, mientras que el resto está formado por la esclera. El estrato intermedio o **capa vascular del globo ocular** comprende hacia adelante el *iris*, hacia atrás la *coroides* y en la parte media el *cuerpo ciliar*. Por último, el estrato más profundo, la **capa interna del globo ocular** o túnica nerviosa del ojo, está formada por la *retina*.

booksmedicos.org

BOOK'S COPICENTRO USAC / 2016

Capa fibrosa del globo ocular

La capa fibrosa forma una cápsula externa protectora que rodea los demás componentes del globo ocular (Fig. 24-1) y comprende la **córnea** y la **esclera**, unidas por una zona de transición o **limbo**, donde se encuentran estructuras de gran importancia para el mantenimiento de la presión normal en el ojo.

Córnea

La **córnea** (lat. *corneus*; el nombre proviene del aspecto córneo que adopta la estructura con la muerte) es una membrana avascular transparente que permite el pasaje de la luz. La superficie entre el aire y la película lagrimal en la parte anterior de la córnea es el sitio donde hay mayor refringencia de la luz en su camino a través del ojo, debido a la gran diferencia de índice de refracción entre el aire y el agua. La córnea es ligeramente elíptica, de unos 10,5 mm de alto y 11,5 mm de ancho, debido a que el limbo, menos transparente, se superpone sobre la superficie anterior de la córnea por las partes superior e inferior. Vista desde atrás, la córnea es circular, con un diámetro de unos 11,5 mm. El *espesor* es de unos 0,5 mm en la región central, pero aumenta hasta unos 0,7 mm en la periferia.

Desde el punto de vista histológico, la córnea se compone de 5 capas: *epitelio anterior, lámina limitante anterior (capa de Bowman), sustancia propia de la córnea o estroma, lámina limitante posterior (membrana de Descemet) y epitelio posterior (endotelio corneal)* (Fig. 24-2).

El **epitelio anterior de la córnea** es estratificado plano no queratinizado que se continúa en la periferia con el epitelio de la conjuntiva. Tiene un espesor muy uniforme de unos 50 µm, con una composición casi constante de 5-6 capas celulares (Fig. 24-2). Sólo en la periferia el epitelio se hace algo más grueso. En la capa celular superficial, pueden observarse ocasionales restos eosinófilos de la película lagrimal precorneal que en vida confiere a la córnea su característica superficie límpida y espejada. La superficie presenta abundantes pliegues bajos (micropliegues) o microvellosidades poco desarrolladas que contribuyen a fijar la película lagrimal precorneal. Los contactos oclusivos podrían ser responsables de la muy escasa permeabilidad del epitelio de la córnea para sustancias disueltas, incluso pequeños electrolitos como el Na^+. En el epitelio de la córnea se encuentran células madre a cargo de la sustitución de las células desgastadas. En casos de erosiones o ulceraciones del epitelio de la córnea, nuevas células (células madre indiferenciadas de la región del limbo) migran en dirección centrípeta desde el borde de la córnea.

La **lámina limitante anterior (capa de Bowman)** se distingue justo por debajo de la membrana basal del epitelio anterior de la córnea como una zona de unos 12 µm de espesor, carente

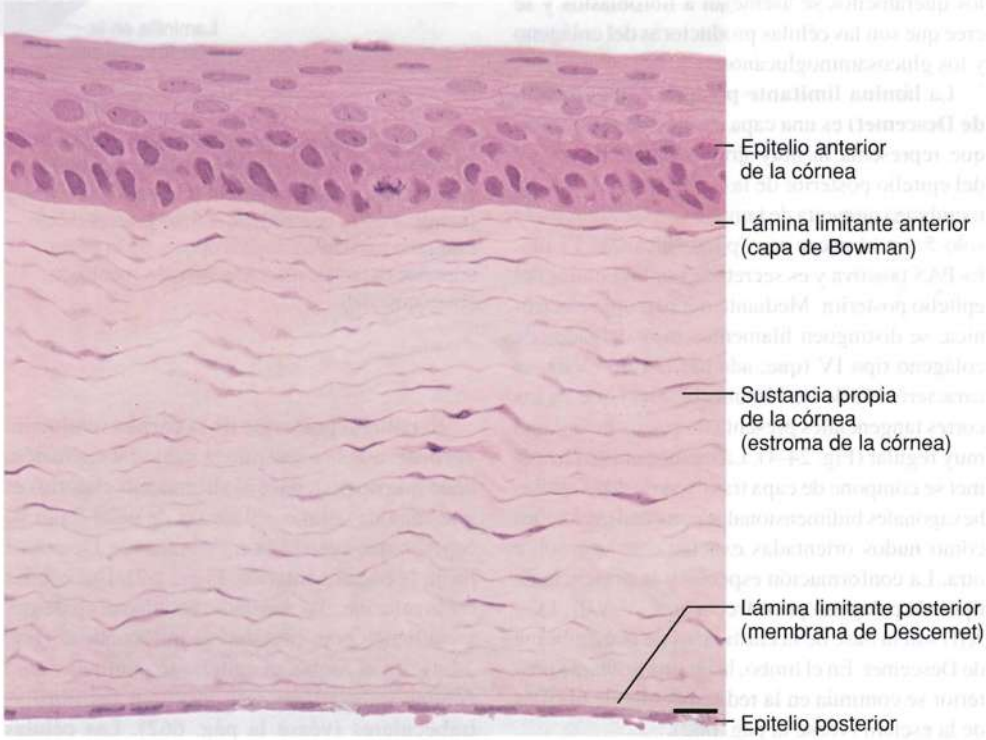

Fig. 24-2. Imagen con microscopio óptico de la **córnea** de un cobayo (por lo que la capa de Bowman es muy fina). Corte teñido con hematoxilina-eosina de un preparado incluido en plástico metacrilato. ×320. Barra: 20 µm.

BOOK'S COPICENTRO USAC / 2016

booksmedicos.org

de estructuras y sin células (Fig. 24-2). La capa de Bowman no es una membrana independiente, sino la parte modificada más superficial de la sustancia propia de la córnea. Desde el punto de vista ultraestructural, la capa está compuesta, en su mayor parte, por delgadas microfibrillas colágenas (de los tipos I, III, V y VI) con una disposición irregular que le confiere a la capa de Bowman un aspecto homogéneo con el microscopio óptico, por lo que se distingue de la sustancia propia. El límite con la membrana basal del epitelio de la córnea es definido, mientras que se continúa en forma más gradual con la sustancia propia.

La **sustancia propia de la córnea (estroma de la córnea)** representa la mayor parte del espesor de la córnea y está compuesta por laminillas de colágeno de 2 µm de espesor paralelas entre sí y con la superficie corneal (Figs. 24-2 y 24-3). En las estrechas hendiduras halladas entre las laminillas, se observan fibroblastos muy aplanados, los **queratocitos**, que envían largas prolongaciones en todas direcciones. En ocasiones también se detectan linfocitos y macrófagos. Con microscopia electrónica, se advierte que cada laminilla se compone de microfibrillas (sobre todo de colágeno tipo I) y todas las fibrillas de determinada laminilla tienen el mismo diámetro. Las microfibrillas se encuentran a la misma distancia entre sí y son paralelas dentro de cada laminilla, pero la dirección varía de una laminilla a otra. La distancia exacta se mantiene debido a la presencia de glucosaminoglucanos que forman puentes entre las fibras colágenas. Por su ultraestructura, los queratocitos se asemejan a fibroblastos y se cree que son las células productoras del colágeno y los glucosaminoglucanos.

La **lámina limitante posterior (membrana de Descemet)** es una capa carente de estructuras que representa la muy gruesa membrana basal del epitelio posterior de la córnea (Fig. 24-2). La membrana aumenta de tamaño con los años, mide sólo 5 µm al nacer pero puede alcanzar 17 µm. Es PAS positiva y es secretada por las células del epitelio posterior. Mediante microscopia electrónica, se distinguen filamentos muy delgados de colágeno tipo IV (que, además del tipo VIII, es característico de las láminas basales) que en los cortes tangenciales presenta un patrón hexagonal muy regular (Fig. 24-4). La membrana de Descemet se compone de capa tras capa de estas mallas hexagonales bidimensionales con condensaciones como nudos orientadas exactamente una sobre otra. La conformación especial y la presencia de tipos de colágeno poco frecuentes (V, VIII, IX y XII) son la base de la elasticidad de la membrana de Descemet. En el limbo, la lámina limitante posterior se continúa en la red trabecular de fibrillas de la esclera (véase la pág. 662).

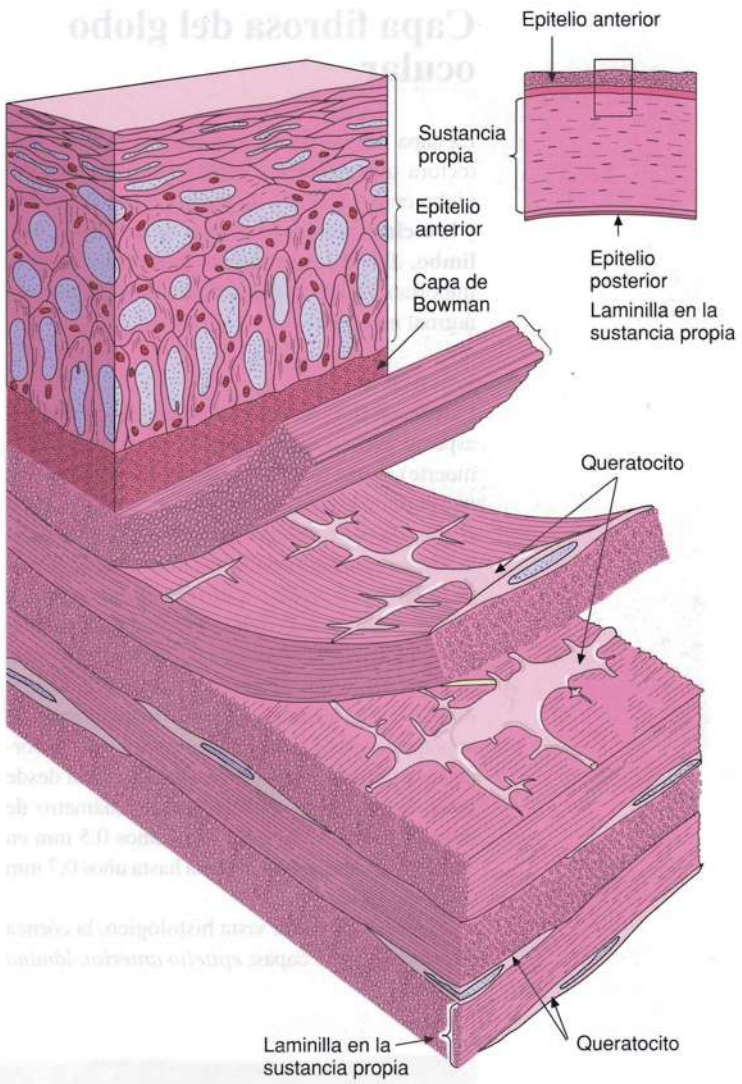

Fig. 24-3. Dibujo esquemático que muestra en tres dimensiones las **características ultraestructurales de la sustancia propia de la córnea** (estroma de la córnea). El recuadro en el dibujo pequeño para microscopio óptico, de la parte superior derecha, marca la sección mostrada. (Según Krstic).

El **epitelio posterior de la córnea (endotelio corneal**; nombre que puede inducir a confusión, dado que no pertenece al sistema circulatorio) es una capa de células aplanadas de unos 5 µm de espesor que reviste la membrana de Descemet hacia la cámara anterior (Fig. 24-2). Las células están relacionadas mediante zonulae occludentes y contienen gran cantidad de mitocondrias (Fig. 24-4). En el limbo, el epitelio se continúa como células trabeculares que recubren las fibrillas trabeculares (véase la pág. 662). Las células

BOOK'S COPICENTRO USAC / 2016
booksmedicos.org

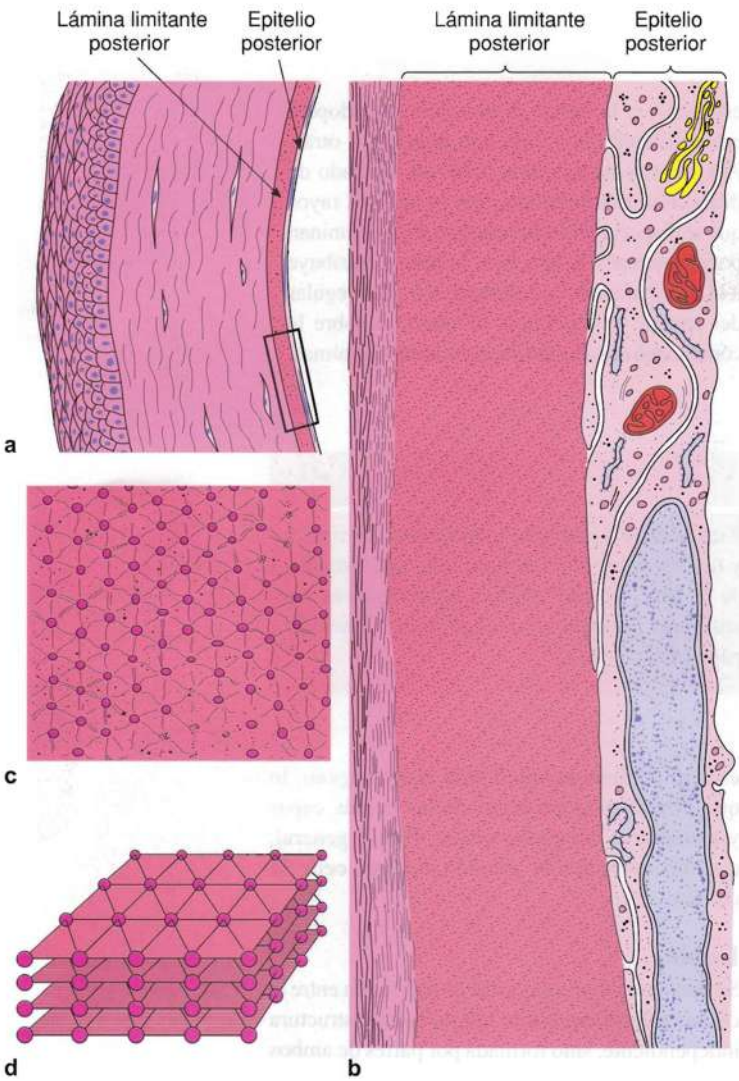

Fig. 24-4. Dibujos esquemáticos que muestran **las características ultraestructurales de la lámina limitante posterior de la córnea (membrana de Descemet) y el epitelio posterior de la córnea (endotelio corneal).** El recuadro en el dibujo para microscopio óptico (a) marca la sección mostrada en (b). El dibujo (c) muestra el aspecto de un corte tangencial a través de la membrana de Descemet, mientras que (d) ilustra su conformación tridimensional. (Según Krstic).

epiteliales bombean agua hacia afuera de la córnea y al humor acuoso de la cámara anterior. De este modo se mantiene un grado de hidratación constante en la estroma de la córnea, lo cual es esencial para su transparencia dado que el grado de hidratación de los glucosaminoglucanos afecta la distancia entre las microfibrillas colágenas. El contenido de agua de la córnea es del 80% (es decir, mayor que el de la esclera), pero aun así no está totalmente hidratada. Si falla el bombeo de agua del endotelio, la córnea adquiere un exceso de agua y se opaca.

La córnea posee abundantes *nervios* sensitivos, lo cual explica su gran sensibilidad al dolor y al tacto. Los nervios provienen del nervio oftálmico y en su mayor parte transcurren con los nervios ciliares largos. Algunas ramificaciones llegan hasta la parte anterior de la esclera y continúan con 70-80 ramas hacia el interior de la estroma de la córnea, tras lo cual pierden sus vainas de Schwann. Los nervios se dividen en una fina red en el estroma de la córnea y sus fibras terminales forman un plexo que es más denso justo por debajo de la lámina limitante anterior. Desde allí se emiten numerosos filetes nerviosos que atraviesan poros de la lámina limitante anterior y continúan entre las células del epitelio anterior.

La *nutrición* de la córnea avascular tiene lugar por difusión desde la red capilar pericorneal en la región del limbo y por difusión desde el humor acuoso de la cámara anterior; en cambio, la difusión desde la película lagrimal no es importante. La difusión desde el humor acuoso tiene mucha más importancia, dado que de allí proviene la mayor parte de la glucosa, principal fuente nutritiva. La glucosa es degradada por glucólisis anaeróbica, el proceso metabólico más importante de la córnea.

Esclera

La esclera (gr. *skleros*, duro) es una membrana fuerte y resistente que rodea la mayor parte del globo ocular como una cápsula protectora (Fig. 24-1). La esclera se compone sobre todo de tejido conectivo colágeno denso y, a diferencia de la córnea, es opaca. Tiene el color de la porcelana y se visualiza como la parte blanca que rodea la córnea. La esclera es más gruesa en la parte correspondiente al polo posterior (alrededor de 1,1 mm), pero el espesor disminuye gradualmente en dirección anterior hasta alcanzar un valor mínimo (0,4 mm) en el ecuador, por debajo de los tendones de inserción de los músculos rectos. Después vuelve a engrosarse hacia el límite esclerocorneal. En su parte posterior, la esclera es atravesada por el nervio óptico en la **lámina cribosa**, una placa perforada por abundantes orificios pequeños por los que pasan los fascículos nerviosos aislados; la esclera se continúa con la duramadre alrededor del nervio. Alrededor del ecuador del globo ocular y de la lámina cribosa, la esclera contiene conductos o canales (emisarios), a través de los cuales vasos y nervios se introducen en el globo ocular o salen de él.

Desde el punto de vista histológico, la esclera tiene características bastante uniformes con tres

BOOK'S COPICENTRO USAC / 2016

booksmedicos.org

Transparencia de la córnea

La propiedad más característica de la córnea es su excepcional transparencia, por lo que la intensidad de la luz disminuye muy poco al atravesarla. Sin embargo, es más importante que la luz no sufra dispersión alguna, dado que esto impediría la formación de la imagen. Se cree que la extraordinaria capacidad para evitar la dispersión difusa de los rayos lumínicos se debe al diámetro muy uniforme de las microfibrillas colágenas del estroma y a la exacta disposición que adoptan estas microfibrillas unas con respecto a otras. Así, el estroma funciona como un enrejado de difracción tridimensional, por lo cual los rayos que se dispersan interfieren entre sí y se eliminan por interferencia destructiva. También contribuye a la transparencia la conformación muy regular del epitelio y la película de lágrimas sobre la córnea, que elimina las irregularidades mínimas.

Trasplante de córnea

La posibilidad de trasplantar la córnea de un individuo a otro de la misma especie sin que se elimine por rechazo, aunque el donante y el receptor no sean genéticamente idénticos (alotrasplante), tiene gran importancia clínica. Esto se debe a la ausencia de vasos sanguíneos y linfáticos en la córnea y a que, a diferencia de la piel, no hay células presentadoras de antígeno (células de Langerhans; véase la pág. 442).

capas denominadas, desde afuera hacia adentro, *lámina epiescleral, sustancia propia y lámina fusca de la esclera* (Fig. 24-5). Comparada con la sustancia propia, la **lámina epiescleral** se compone de tejido conectivo más laxo y contiene mayor número de vasos sanguíneos. Hacia adentro, la capa se hace cada vez más densa en estructura y se continúa sin límite definido con la **sustancia propia,** casi avascular y compuesta sobre todo por haces de fibras colágenas gruesas (tipo I y III) separados por escasa sustancia fundamental de proteoglucanos. Los haces de fibras de la sustancia propia presentan en su mayor parte una disposición paralela a la superficie de la esclera. En la zona del limbo y alrededor de la lámina cribosa, los haces forman círculos concéntricos, mientras que en el resto de la esclera presentan orientaciones variables. La **lámina fusca de la esclera** contiene haces de fibras colágenas más delgadas y bastantes fibras elásticas. No obstante, es más característico el contenido de melanocitos y macrófagos que contienen melanina, lo que le ha dado el nombre a la lámina (lat. *fuscus*, oscuro). Hacia adentro, los haces de fibras colágenas se continúan sin límite definido con las laminillas de tejido conectivo de la lámina supracoroidea (véase la pág. 664). En las tres capas, se encuentran fibroblastos aplanados dispersos.

La esclera tiene una importante *función protectora* y, junto con la córnea, determina el *tamaño y la forma del ojo*. La presión intraocular produce determinado grado de distensión de la esclera compuesta sobre todo por colágeno, lo que estabiliza la posición de las demás capas y estructuras del globo ocular. Por lo general, cuando aumenta la presión ocular, cede la córnea.

Limbo

Se denomina *limbo* a la zona de transición entre la córnea y la esclera, por lo que no es una estructura independiente, sino formada por partes de ambos

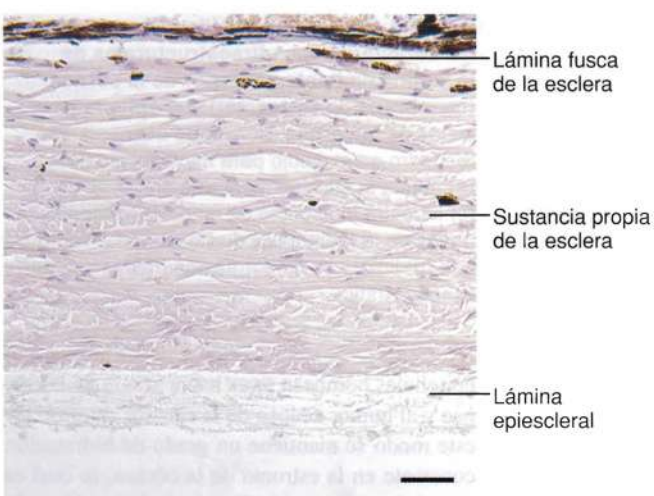

Fig. 24-5. Imagen con microscopio óptico de un **corte meridional a través de la esclera.** Corte teñido con hematoxilina-eosina. ×145. Barra: 50 µm.

BOOK'S COPICENTRO USAC / 2016
booksmedicos.org

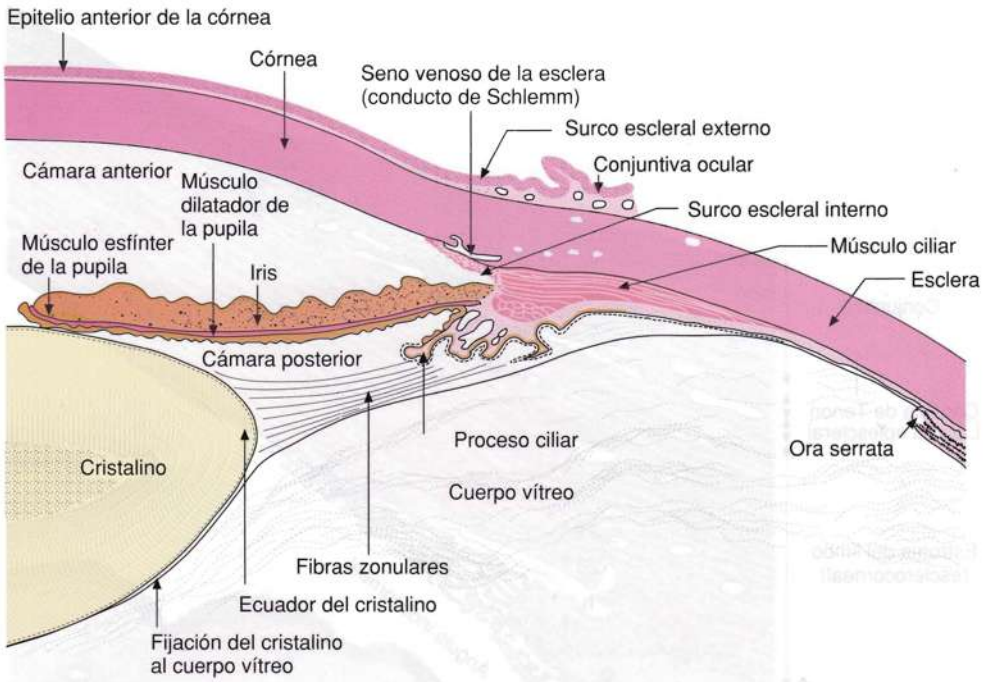

Fig. 24-6. Dibujo esquemático de una porción de un **corte meridional a través de la parte anterior del globo ocular**. (Según Bloom y Fawcett, basado en Schaffer).

componentes de la capa fibrosa del globo ocular (Figs. 24-6 y 24-7). En el limbo se encuentran estructuras de *fundamental importancia para mantener la presión intraocular normal*, dado que allí ocurre el drenaje del humor acuoso. La transición entre la córnea y la esclera es una importante vía de acceso para muchas intervenciones quirúrgicas oculares.

Desde el punto de vista anatómico, el limbo es una zona circular de unos 2 mm de ancho y aproximadamente 1 mm de espesor alrededor de la córnea. El límite anterior con la córnea se denomina **transición limbocorneal**, mientras que el límite posterior con la esclera es la **transición limboescleral**. En el limbo se encuentra un surco exterior poco profundo, el **surco escleral externo**. Toda la superficie interna del limbo es bañada por el humor acuoso. Allí se encuentra el **surco escleral interno,** ocupado por las trabéculas de la red trabecular y por el seno venoso de la esclera. En el límite posterior del surco escleral interno, la esclera forma una prominencia circular, el **espolón escleral,** que representa la fijación posterior de la red trabecular y al mismo tiempo funciona como fijación anterior del cuerpo ciliar (Fig. 24-7).

Desde el punto de vista histológico, el limbo se compone de las siguientes estructuras (de afuera hacia adentro): *conjuntiva, cápsula de Tenon, lámina epiescleral, estroma límbico (esclerocorneal)* y el *aparato de drenaje del humor acuoso* (red o malla trabecular y seno venoso de la esclera) (Fig. 24-7).

La **conjuntiva** (la parte anterior de la conjuntiva ocular) recubre la superficie externa del limbo y la parte anterior del globo ocular, y también la superficie interna de los párpados (Figs. 24-6 y 24-7). En el sitio donde el epitelio de la córnea se continúa con el epitelio de la conjuntiva aumenta el número de capas celulares, pero por lo demás, el epitelio presenta el mismo aspecto (la conjuntiva periférica al limbo se describe en la pág. 691). La capa de Bowman en la sustancia propia termina en forma brusca y el tejido conectivo subyacente presenta papilas. A lo largo del borde de la córnea, los vasos de las papilas forman una red capilar, la **red de asas capilares del borde de la córnea**, que irriga la parte periférica de la córnea. La **cápsula de Tenon** se compone de tejido conectivo colágeno denso y se extiende hasta la transición limbocorneal, dado que se inserta entre el tejido conectivo laxo conjuntival en la superficie y la lámina epiescleral en la profundidad (Fig. 24-7). La **lámina epiescleral** se distingue como una delgada capa de tejido conectivo denso justo sobre la estroma límbicao. La **estroma del limbo (esclerocorneal)** forma una zona de transición entre la sustancia propia de la córnea y de la esclera. La disposición regular de las laminillas de la sustancia propia de la córnea se modifica y forma haces de fibras colágenas con distinta orientación.

El **aparato de drenaje del humor acuoso** se encuentra en la parte periférica de la cámara anterior, en el estrecho ángulo que se forma entre el iris y la córnea, denominado **ángulo**

BOOK'S COPICENTRO USAC / 2016

booksmedicos.org

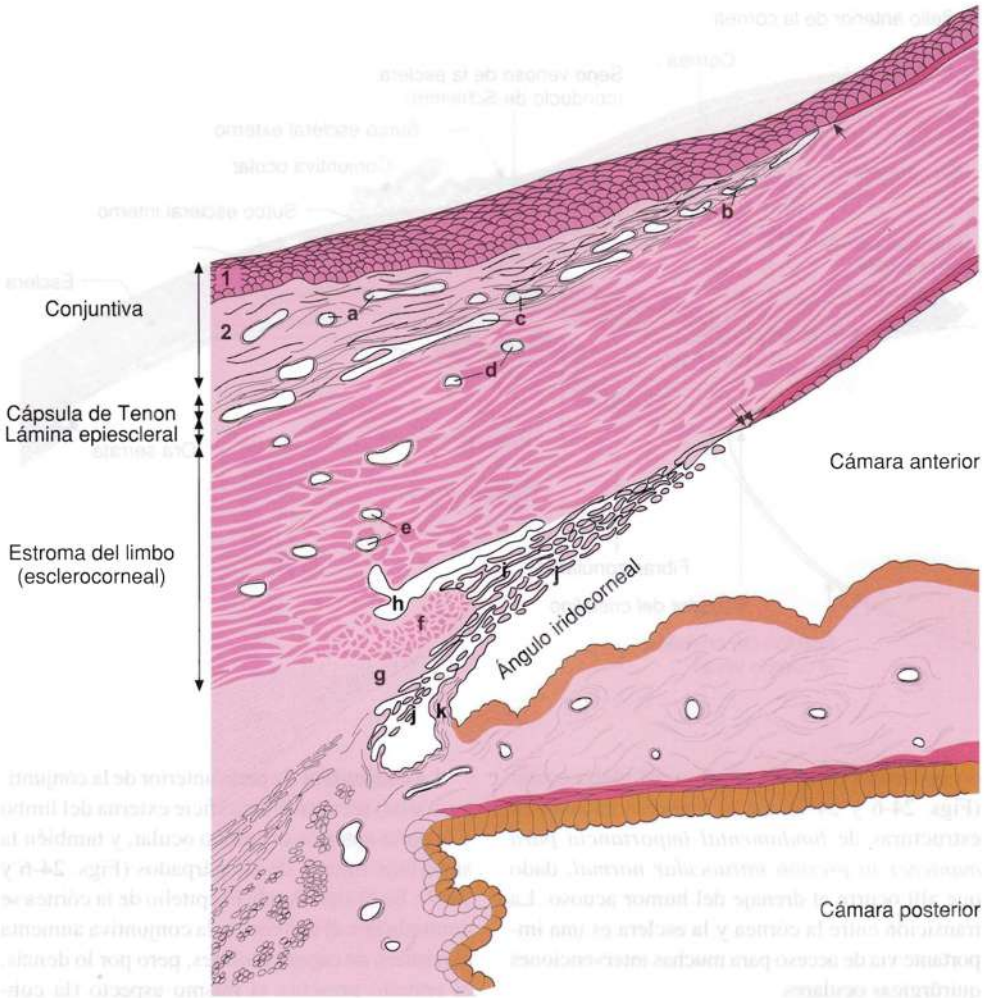

Fig. 24-7. Dibujo esquemático de las **características histológicas del limbo esclerocorneal y del ángulo iridocorneal**. **1** epitelio conjuntival, **2** tejido conectivo conjuntival. **a** vasos conjuntivales, **b** red de asas capilares del borde de la córnea, **c** vasos epiesclerales, **d** vasos intraesclerales, **e** vasos esclerales profundos, **f** espolón escleral, **g** músculo ciliar, **h** seno venoso de la esicera (conducto de Schlemm), **i** red trabecular (*porción esclerocorneal*), **j** red trabecular (*porción uveal*), **k** prolongación del iris. La capa de Bowman termina frente a la flecha simple, mientras que la membrana de Descemet finaliza frente a la flecha doble. (Según Hogan, Alvarado y Weddell).

iridocorneal (Figs. 24-7 y 24-8). Aquí, el limbo forma el surco escleral interno ocupado por la **red trabecular del limbo esclerocorneal**, una red de laminillas y trabéculas anastomosadas que por delante se fijan a la membrana de Descemet y a las laminillas más posteriores de la sustancia propia de la córnea. Por detrás, se fijan al espolón escleral y a la parte más anterior del cuerpo ciliar.

Desde el punto de vista ultraestructural, las laminillas y trabéculas aisladas se componen de un núcleo de delgadas fibras y fibrillas colágenas, entre las que se encuentran muy escasas células; la superficie está revestida por las **células trabeculares**, que son una continuación del epitelio posterior de la córnea. En la **red cribiforme**, que es la parte más anterior de la red trabecular, justo por debajo del seno venoso de la esclera, la malla no está formada por laminillas sino por células trabeculares insertadas en una masa entretejida laxa de fibras símil elásticas, proteoglucanos y colágeno (tipos I, III y IV). Se cree que la red cribiforme representa el principal obstáculo para el drenaje del humor acuoso hacia el **seno venoso de la esclera (conducto de Schlemm)**, un conducto anular que se extiende alrededor de toda la córnea en la profundidad del surco escleral interno. En cortes meridionales, es posible distinguirlo como una hendidura aplanada revestida por endotelio e insertada entre la red

BOOK'S COPICENTRO USAC / 2016

booksmedicos.org

Fig. 24-8. Imagen con microscopio óptico de un **corte meridional del limbo con el ángulo iridocorneal y la red trabecular**. Teñido con hematoxilina-eosina. ×60. Barra: 100 µm.

trabecular y la estroma límbica (Figs. 24-7 y 24-8). El diámetro del conducto en dirección meridional es de unos 400 µm, mientras que el diámetro transversal es de unos 50 µm. Por fuera del endotelio, se encuentra una capa de tejido conectivo celular que por su parte externa limita con el estroma del limbo, mientras que hacia la cámara anterior está en contacto directo con las células trabeculares del espacio intratrabecular más profundo, en la red cribiforme. El ancho de las aberturas entre las trabéculas de la parte profunda hacia el seno venoso se reduce hasta 1-2 µm; las partículas más grandes que pueden pasar libremente apenas miden unos micrómetros de diámetro. Las células trabeculares contribuyen a evitar el bloqueo del drenaje, dado que fagocitan los restos celulares y otras partículas que atraviesan las trabéculas. La luz del seno venoso contiene el humor acuoso filtrado en la red cribiforme; una cantidad menor (10-30%) drena por el cuerpo ciliar y sigue a través de la esclera hasta las venas uveoesclerales.

El humor acuoso drena desde el seno venoso por 25-35 **conductos colectores**, de los cuales algunos se vacían en un plexo venoso escleral profundo, mientras que el resto llega hasta la superficie del ojo, donde se distinguen como **venas acuosas** que drenan en un plexo venoso espiescleral. También el plexo venoso profundo se vacía en las venas epiesclerales, para drenar en las venas oftálmicas.

Por la parte posterior, la red trabecular se fija al espolón escleral, que también es el sitio de inserción anterior del músculo ciliar; algunas de las trabéculas se fijan directamente a las fibrillas meridionales del músculo ciliar (véase la pág. 667). En la contracción del músculo ciliar, de inervación parasimpática, con el fin de lograr la acomodación para la visión de cerca aumenta el diámetro del espacio intertrabecular, lo que disminuye la resistencia al flujo en la trabécula. Este efecto sobre la malla trabecular se utiliza en el tratamiento del **glaucoma** (véase la pág. 664).

Capa vascular del globo ocular

La capa vascular del globo ocular es un estrato provisto de abundantes vasos y pigmentos y representa el estrato intermedio de los tres que constituyen el ojo (Fig. 24-1). Se compone de una parte posterior más grande, la **coroides**, y una parte anterior está especializada en el **cuerpo ciliar** y el **iris**. La capa vascular también se denomina **úvea** (lat. *uvea*, uva), dado que después de ser extraída por disección se asemeja a una uva oscura, donde la pupila es el orificio que queda tras eliminar el cabo.

BOOK'S COPICENTRO USAC / 2016

booksmedicos.org

Glaucoma

El aumento patológico de la presión intraocular, como se detecta en la enfermedad ocular glaucoma (gr. *glaukos*, verde azulado), puede llevar a la ceguera. En consecuencia, es importante mantener bien regulada la presión intraocular (normal, de unos 16 mm Hg). El glaucoma puede ocurrir por variaciones patológicas en la red trabecular o el conducto de Schlemm, que causan aumento de la resistencia contra el drenaje del humor acuoso. El **glaucoma congénito** se debe a la inhibición del drenaje por una malformación de la disposición tridimensional de la red trabecular, y en el **glaucoma de ángulo estrecho** se observa un bloqueo de la superficie interna del ángulo iridocorneal, que es menor de lo normal. En el **glaucoma de ángulo abierto** se encuentran distintas formas de obstrucción de la red trabecular, en algunos casos por depósito de restos de proteínas del cristalino, melanina o por hemorragias oculares.

El glaucoma puede causar disminución de la visión y, al final, ceguera porque la mayor presión intraocular lesiona la parte intraocular del nervio óptico. Esto puede ocurrir por la presión elevada que inhibe la irrigación sanguínea o por interrupción del transporte axónico. No se conoce la explicación para la frecuente aparición de manchas ópticas o **escotomas** (gr. *skotos*, oscuro) como consecuencia de que determinadas partes del nervio óptico se lesionan con mayor facilidad que otras.

Como se mencionó, la red trabecular está anclado en la parte posterior al espolón escleral, que también representa la fijación anterior del músculo ciliar. Por lo tanto, por contracción del músculo ciliar, aumenta el diámetro del espacio intertrabecular y, como consecuencia, disminuye la resistencia del flujo en la trabécula. Este efecto sobre la red trabecular se utiliza para el tratamiento de glaucoma con colirios que contienen agentes parasimpaticomiméticos (p. ej., pilocarpina), que así facilitan el drenaje del humor acuoso. El glaucoma también se trata con colirios que contienen inhibidores de una anhidrasa carbónica que reduce la producción del humor acuoso (véase la pág. 669).

Coroides

La **coroides** (por su gran vascularización, la coroides se asemeja al corion fetal) es una delgada membrana de color pardo insertada entre la esclera y la retina (Fig. 24-1). Por la parte anterior se continúa en el cuerpo ciliar y el iris, mientras que por la parte posterior termina en el disco del nervio óptico, con el que está muy unida, dado que el tejido conectivo de la coroides se continúa con la piamadre/aracnoides que rodea el nervio óptico. Por la parte externa, la coroides está unida en forma laxa con la esclera, de la que está separada por un espacio potencial, el espacio pericoroideo, ocupado por la lámina supracoroidea, que sin límite preciso se continúa en la lámina fusca de la esclera. Por la parte interna, la coroides está unida al epitelio pigmentario de la retina que, en los casos de desprendimiento de la retina, queda unido a la superficie interna de la coroides.

Desde el punto de vista histológico, la coroides se divide en cuatro capas (denominadas desde afuera hacia adentro): *lámina supracoroidea, sustancia propia, lámina coroidocapilar y lámina basal (membrana de Bruch)* (Fig. 24-9).

La **lámina supracoroidea** deriva de la coroides y la esclera. La capa mide unos 30 µm de espesor y se compone de membranas planas agrupadas formadas por delgadas fibras colágenas, elásticas, que conforman una red laxa con numerosos fibroblastos. Además, se distinguen melanocitos aplanados con largas prolongaciones y gránulos de melanina que proporcionan intensa pigmentación a esta capa. Ante la acumulación patológica de líquido en la lámina supracoroidea, se separan las membranas de tejido conectivo, por lo que aparece un espacio pericoroideo real.

La **sustancia propia** representa la masa principal de la coroides y contiene una densa malla de arteriolas, vénulas y venas pequeñas (Fig. 24-9a). Las arteriolas son ramas de las arterias ciliares posteriores cortas que en número de 6-8 transcurren hacia adelante alrededor del nervio óptico hasta que se dividen en 15-20 ramificaciones que perforan la esclera en un anillo alrededor del nervio óptico (Fig. 24-10) y transcurren hacia adelante en la coroides para anastomosarse en la parte anterior con ramas recurrentes de las arterias ciliares posteriores largas y las arterias ciliares anteriores. Las arterias ciliares posteriores largas, por lo general en número de dos, perforan la esclera a cada lado del nervio óptico y transcurren hacia adelante a través de la coroides hasta el cuerpo ciliar y el iris. Las arteriolas de la sustancia propia irrigan la red capilar de la lámina coroidocapilar. La mayor parte de los vasos sanguíneos de la coroides son vénulas que drenan

BOOK'S COPICENTRO USAC / 2016

booksmedicos.org

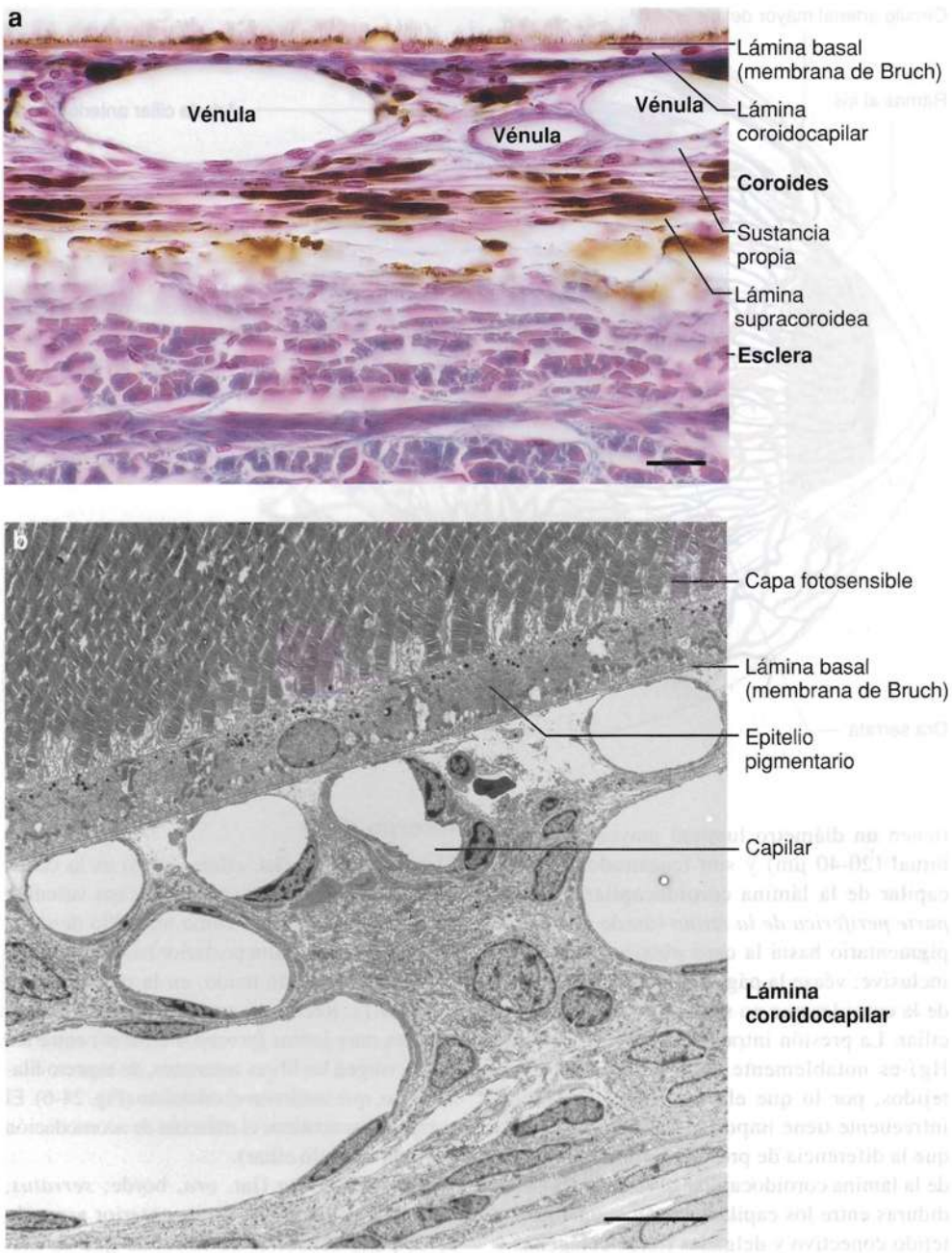

Fig. 24-9. **a** Imagen con microscopio óptico de un **corte meridional a través de la coroides**. Teñido con azán. ×440. Barra: 20 µm. **b** Imagen con microscopio electrónico de transmisión de un corte meridional a través de la coroides. ×1400. Barra: 10 µm.

la red capilar de la lámina coroidocapilar. Las vénulas confluyen para formar venas pequeñas que se vacían en cuatro sistemas helicoidales en la parte externa de la coroides, para finalmente unirse en las 4 **venas vorticosas** (lat. *vortex*, espiral, remolino) frente al ecuador del globo ocular (Fig. 24-10). Cada una de las venas vorticosas drena un cuadrante respectivo del globo ocular y atraviesa la esclera en el ecuador, por cuatro conductos de transcurso oblicuo hacia atrás, los **canales** o **conductos emisarios**. El espacio entre los vasos de la sustancia propia está ocupado por un estroma de tejido conectivo laxo muy celular, con gran cantidad de melanocitos y macrófagos que contienen melanina fagocitada. También se encuentran linfocitos, células plasmáticas y mastocitos dispersos. La gran cantidad de melanina de la coroides absorbe la luz que atraviesa la retina, de modo que la luz no se refleja hacia los fotorreceptores de la retina, lo que interferiría la visión.

La **lámina coroidocapilar** está compuesta en su mayor parte por una densa red capilar dispuesta en superficie (Fig. 24-9b). La capa recibe irrigación de las arterias en la sustancia propia y drena en sus vénulas. Los capilares

BOOK'S COPICENTRO USAC / 2016

booksmedicos.org

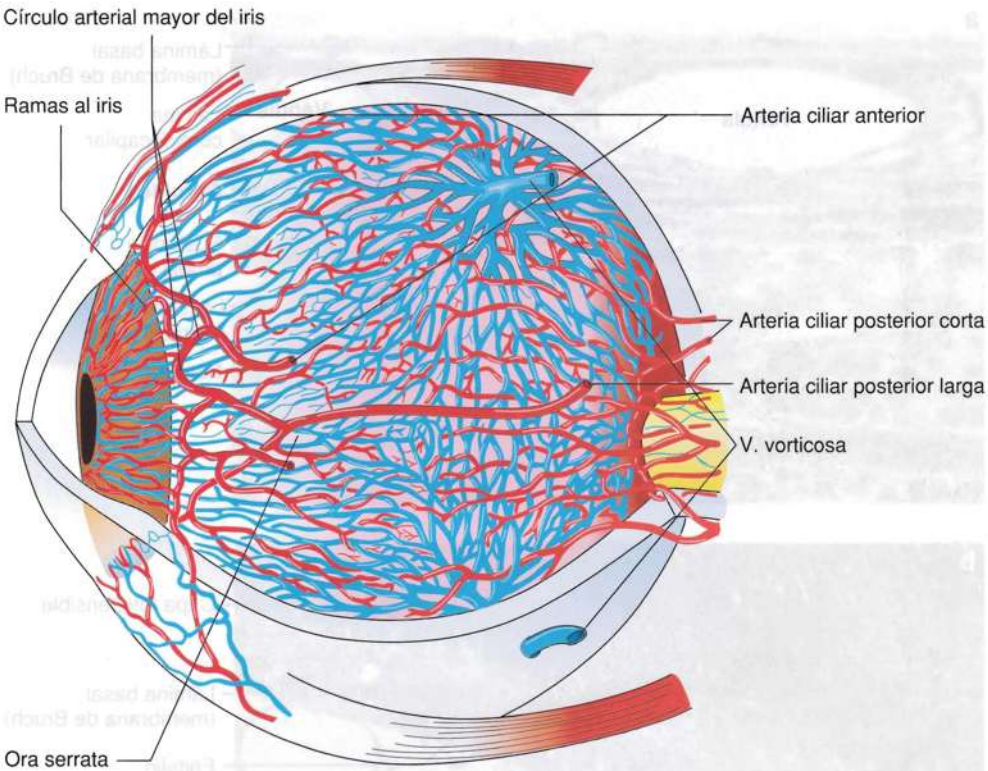

Fig. 24-10. Dibujo esquemático que muestra los vasos de la capa vascular del globo ocular. (Según Gray, en Standring).

tienen un diámetro luminal mayor de lo habitual (20-40 µm) y son fenestrados. La red capilar de la lámina coroidocapilar *nutre la parte periférica de la retina* (desde el epitelio pigmentario hasta la capa plexiforme externa inclusive; véase la pág. 679). Es la única capa de la coroides que no se continúa en el cuerpo ciliar. La presión intraocular (unos 16 mm de Hg) es notablemente superior a la de otros tejidos, por lo que el gran diámetro capilar infrecuente tiene importancia funcional, dado que la diferencia de presión entre los capilares de la lámina coroidocapilar se reduce. Las hendiduras entre los capilares están ocupadas por tejido conectivo y delgadas fibras colágenas y elásticas que confieren rigidez a la red capilar. Las fibras elásticas continúan hacia la retina en la parte externa de la lámina basal.

La **lámina basal (membrana de Bruch)** es una membrana de unos 3 µm de espesor que separa el epitelio pigmentario de la retina de la lámina coroidocapilar (Fig. 24-9). Se tiñe con intensidad con la eosina y, desde el punto de vista ultraestructural, se compone de una lámina basal que pertenece al epitelio pigmentario, por lo que en realidad es parte de la retina. También se tiñe con la reacción de PAS y técnicas para elastina, dado que hacia la lámina coroidocapilar está rodeada por una membrana formada por una red muy densa de fibras elásticas.

Cuerpo ciliar

El **cuerpo ciliar** (lat. *cilium*, pelo) es la continuación anterior engrosada de la capa vascular, puesto que se extiende como un anillo desde la *ora serrata* en la parte posterior hasta el espolón escleral, al que está unido, en la parte anterior (Fig. 24-1). Recibe su nombre por los pliegues radiales muy juntos (procesos ciliares) entre los cuales surgen las fibras zonulares, de aspecto filamentoso, que sostienen el cristalino (Fig. 24-6). El cuerpo ciliar contiene el músculo de acomodación del ojo (músculo ciliar).

La ***ora serrata*** (lat. *ora*, borde; *serratus*, aserrado) es el afilado límite anterior aserrado de la parte sensorial de la retina que se distingue con nitidez sobre la superficie interna del ojo abierto, después de retirar el cuerpo vítreo (Fig. 24-11). En un corte meridional, el cuerpo ciliar presenta una forma triangular alargada que se extiende desde la *ora serrata* hasta la cámara anterior del ojo, donde se fija al espolón escleral frente a la raíz del iris. La superficie interna se orienta hacia el cristalino y se divide en una región anterior y otra posterior. La región posterior o **porción plana** mide unos 4 mm de ancho (en sentido meridional) y posee una superficie bastante lisa con pigmentación oscura. La región anterior, **porción plegada** (o corona ciliar), mide unos 2 mm de ancho y se compone de alrededor de 70-80 crestas o

booksmedicos.org

BOOK'S COPICENTRO USAC / 2016

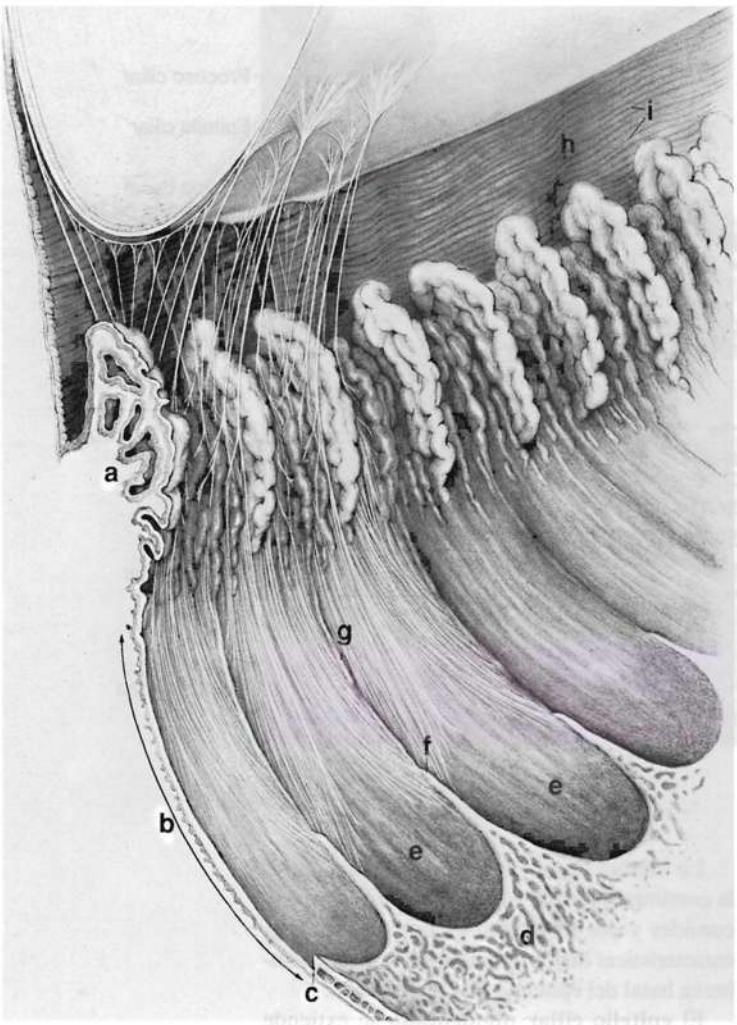

Fig. 24-11. Dibujo esquemático que muestra en tres dimensiones la **conformación de la superficie interna del cuerpo ciliar, con el aparato suspensorio del cristalino**. **a** porción plegada del cuerpo ciliar o corona ciliar, **b** porción plana del cuerpo ciliar o anillo u orbículo ciliar, **c** ora serrata, **d** la denominada degeneración cistoide, **e** y **f** plegamientos y prolongaciones de la ora serrata; las prolongaciones corren en dirección anterior y forman crestas más largas (**g**). (Según Hogan, Alvarado y Weddell).

pliegues blanco grisáseos de recorrido meridional, los **procesos ciliares**, separados por surcos pigmentados oscuros.

El cuerpo ciliar es la continuación anterior de las capas de la coroides (salvo la lámina coroidocapilar), y en la superficie interna está recubierta por la porción ciliar de la retina no sensible a la luz. Aquí, la retina disminuye hasta formar un epitelio de dos capas, que deriva de las 2 capas de la cúpula óptica embrionaria y está compuesto por los epitelios ciliares pigmentado y no pigmentado, con la correspondiente capa limitante interna (véase la pág. 683). En un corte meridional, se observa que el cuerpo ciliar está integrado por los siguientes *componentes histológicos* (desde afuera hacia adentro): *lámina supracoroidea, músculo ciliar, capa vascular (estroma), lámina basal (membrana de Bruch), epitelio ciliar pigmentado y epitelio ciliar no pigmentado* (Fig. 24-12).

La **lámina supracoroidea** es la zona de transición entre el cuerpo ciliar y la esclera (Fig. 24-12). La estructura laxa de la capa permite cierto desplazamiento del cuerpo ciliar respecto de la esclera, lo cual tiene importancia para la función del músculo ciliar en la acomodación. La lámina supracoroidea es recorrida por las arterias ciliares posteriores largas y las arterias ciliares anteriores (Fig. 24-10), cuyas ramificaciones se anastomosan para formar el *círculo arterial mayor del iris* (véase la pág. 671), que se ubica justo por detrás de la raíz del iris, en la parte más anterior del cuerpo ciliar.

El **músculo ciliar** es el músculo de acomodación del ojo. Se compone exclusivamente de células musculares lisas incluidas en un tejido conectivo vascular (Fig. 24-12). Todas las fibras del músculo se originan por un tendón común en el espolón escleral (Figs. 24-6 y 24-7) y tienen tres direcciones distintas. Las *fibras meridionales* representan la parte más periférica del músculo; son longitudinales y corren en dirección posterior, donde terminan alrededor de la *ora serrata* sin una inserción verdadera. Las *fibras radiales* se localizan en la parte interna de las meridionales y transcurren hacia atrás, para terminar en el tejido conectivo de los procesos ciliares. Las *fibras circulares* parten en dos ramas que forman una Y, con tanta distancia entre las ramas de la Y que las fibras presentan un recorrido casi circular como un esfínter antes de la confluencia en el tronco común, que corre en dirección posterior y también termina en el tejido conectivo de los procesos ciliares.

El músculo ciliar es *inervado* por fibras parasimpáticas posganglionares amielínicas provenientes del ganglio ciliar a través de los nervios ciliares cortos; las fibras preganglionares del ganglio ciliar transcurren con el nervio oculomotor. Las fibras parasimpáticas causan contracción del músculo ciliar. El cuerpo ciliar también es inervado por los nervios ciliares cortos con fibras simpáticas y sensoriales, que atraviesan el ganglio ciliar sin interrupciones sinápticas. Las fibras simpáticas tienen función relajante muy limitada sobre el músculo ciliar. No se conoce con exactitud la función de las fibras sensoriales, pero se supone que algunas deben ser fibras del dolor.

BOOK'S COPICENTRO USAC / 2016

booksmedicos.org

Fig. 24-12. Imagen con microscopio óptico de un **corte meridional a través del cuerpo ciliar**. Corte teñido con hematoxilina-eosina. ×120. Barra: 100 µm.

La *función* del músculo es la **acomodación**, es decir, aumentar la curvatura del cristalino para la visión de cerca. Ante la contracción del músculo, el punto de origen en el espolón escleral permanece casi inmóvil y las fibras musculares traccionan hacia adelante el cuerpo ciliar. De este modo se relajan las fibras zonulares (Figs. 24-6 y 24-11) de las que está suspendido el cristalino y aumenta pasivamente la curvatura de la superficie anterior (y, en consecuencia, su capacidad de refracción) debido a la elasticidad normal de la cápsula del cristalino.

La **capa vascular** es la estroma de tejido conectivo muy vascularizada del cuerpo ciliar (Fig. 24-12). Por sus características, corresponde a la sustancia propia de la coroides y es bastante delgada en la porción plana, para aumentar su espesor en la porción plegada. Las arteriolas de la capa vascular son ramas del círculo arterial mayor del iris, y sus capilares forman un plexo muy denso cerca del epitelio. Este plexo presenta una disposición estratificada en la porción plegada, con engrosamientos locales que corresponden a cada proceso ciliar. Los capilares son de tipo fenestrado.

El drenaje venoso del cuerpo ciliar tiene lugar en dirección posterior hacia las venas de la coroides y desde allí a las venas vorticosas (Fig. 24-10).

La **lámina basal (membrana de Bruch)** es la continuación de la capa correspondiente en la coroides y por lo general presenta las mismas características histológicas. Representa la membrana basal del epitelio ciliar pigmentado.

El **epitelio ciliar pigmentado** se extiende como una única capa de células cúbicas desde la *ora serrata* hasta la raíz del iris. Es continuación del epitelio pigmentario de la porción sensible a la luz de la retina, y en el iris se continúa en el epitelio dilatador (epitelio anterior). El citoplasma contiene abundantes gránulos grandes de melanina (Fig. 24-13) que faltan en las partes más sobresalientes de los procesos ciliares, por lo que presentan un color blanco grisáceo.

Desde el punto de vista de la ultraestructura, las superficies celulares laterales están unidas mediante desmosomas, nexos y zonulae adhaerentes, pero *no* contactos oclusivos. La superficie apical es lisa y está orientada hacia la correspondiente superficie *apical* lisa del epitelio ciliar no pigmentado (nótese que las dos capas celulares del epitelio ciliar oponen sus superficie apicales como consecuencia de su origen embrionario, con punto de partida en una vesícula que se invagina y forma una copa). Las membranas celulares apicales de las dos capas se relacionan mediante numerosos nexos.

El **epitelio ciliar no pigmentado** (Fig. 24-13) es cúbico a cilíndrico y representa una

booksmedicos.org

BOOK'S COPICENTRO USAC / 2016

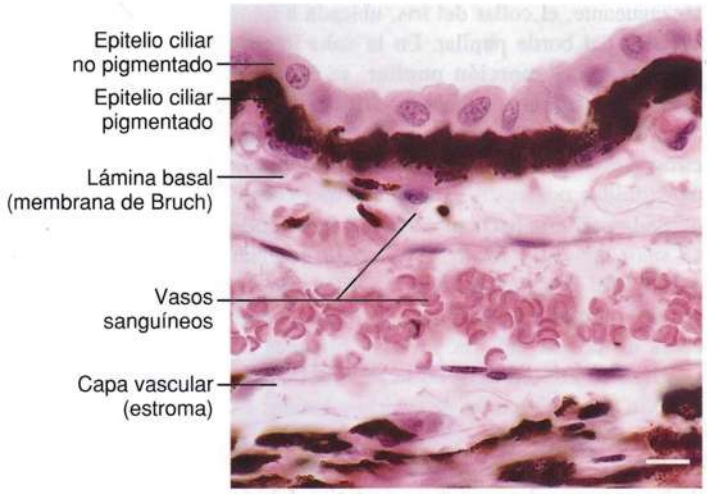

Fig. 24-13. Imagen con microscopio óptico del **epitelio ciliar y el estroma ciliar subyacente**. Corte teñido con hematoxilina-eosina. ×540. Barra: 10 µm.

continuación de la parte nerviosa de la retina fotosensible. A nivel de la raíz del iris, en esta capa celular aparecen cantidades crecientes de gránulos de melanina (Fig. 24-8) que se continúan en el epitelio pigmentado de la parte posterior del iris (epitelio posterior). La membrana basal del epitelio se orienta hacia el cuerpo vítreo y se denomina **capa limitante interna**, y es una continuación de la capa correspondiente de la retina. Mediante microscopia electrónica, se observa que los plasmalemas correspondientes a las superficies celulares basolaterales forman numerosas invaginaciones irregulares que son características de los epitelios de transporte de sales y agua (por ejemplo, en los túbulos proximales renales). El contenido citoplasmático de mitocondrias no es muy grande y la ubicación principal tampoco es cercana a las invaginaciones, como ocurre en otros epitelios de transporte. Las membranas celulares laterales se relacionan mediante desmosomas y una zonula occludens cerca de la superficie apical lisa, que se comunica con la superficie apical lisa adyacente del epitelio pigmentado mediante numerosos nexos. Además de las mitocondrias, el citoplasma contiene un retículo endoplasmático y un aparato de Golgi bien desarrollados.

Una de las *funciones principales* del cuerpo ciliar *es la producción de humor acuoso*, que tiene lugar, en su mayor parte, en la porción plegada. El humor acuoso es secretado en forma activa por el epitelio ciliar no pigmentado, y su composición difiere de la del plasma. Los capilares fenestrados de paredes muy delgadas del estroma de tejido conectivo subyacente son muy permeables, incluso para macromoléculas como la mioglobina. El pasaje de sustancias a través del epitelio ciliar no es libre, dado que existe una **barrera hematoacuosa**, cuya base estructural es la presencia de zonulae occludentes entre las porciones apicales de las células del epitelio ciliar no pigmentado. Así, investigaciones mediante microscopia electrónica con inyección de sustancias trazadoras electrodensas al torrente sanguíneo demuestran que las sustancias trazadoras atraviesan libremente la pared capilar, el estroma de tejido conectivo y las hendiduras intercelulares del epitelio ciliar pigmentado (que carece de contactos oclusivos), pero son retenidas por las zonulae occludentes del epitelio no pigmentado. En cambio, en el iris la barrera hematoacuosa está formada por zonulae occludentes en los capilares, que no son fenestrados.

El transporte activo a través del epitelio ciliar ocurre por un mecanismo similar al que existe en el intestino delgado, la vesícula biliar y los túbulos proximales renales. Debido a los abundantes nexos entre las células de las dos capas epiteliales, se cree que actúan como sincitio funcional durante el transporte mediado, por ejemplo, por ATPasas de Na^+-K^+ localizadas en el plasmalema de las membranas celulares basolaterales de ambas capas epiteliales.

El **humor acuoso** es un líquido límpido como el agua y con el mismo índice de refracción que ocupa las cámaras anterior y posterior del ojo, dado que después de ser secretado a la cámara posterior por el cuerpo ciliar se filtra a la cámara anterior por la pupila. El líquido es eliminado desde la cámara anterior a través de la red trabecular del ángulo iridocorneal, como se describe en la página 662.

La composición del humor acuoso se diferencia del plasma por su mayor contenido de iones sodio y cloro, ácido ascórbico y aminoácidos libres, entre otras sustancias, mientras que es menor la concentración de glucosa y urea. El contenido proteico del humor acuoso es muy bajo. *El equilibrio exacto entre la secreción y la eliminación del humor acuoso asegura que la presión intraocular se mantenga dentro de límites muy estrechos*. De este modo, el humor acuoso cumple con la función mecánica de mantener la forma del ojo y la exacta ubicación de los componentes oculares, lo cual tiene fundamental importancia para el funcionamiento de la visión. El humor acuoso también es importante para la nutrición de las estructuras avasculares del ojo, es decir, el cristalino y la córnea.

BOOK'S COPICENTRO USAC / 2016

booksmedicos.org

El epitelio ciliar no pigmentado también *secreta hialuronano y colágeno*, que se incorporan en el *cuerpo vítreo*.

Iris

El **iris** representa la parte más anterior de la capa vascular (Figs. 24-1 y 24-6). Tiene la forma de un delgado disco circular ubicado en el plano frontal, justo por delante del cristalino, donde separa las cámaras posterior y anterior. El iris actúa como diafragma del ojo, dado que puede variarse el diámetro de la pupila (el orificio del diafragma).

El nombre del iris se debe a las variaciones de color que presenta entre azul muy claro y pardo muy oscuro debidas al diferente contenido de pigmentos en el tejido conectivo del iris, como consecuencia de la cantidad variable de melanocitos. Al nacer, el iris en la raza blanca suele ser azul, dado que se encuentran escasos melanocitos en el estroma de tejido conectivo, con poco contenido de melanina. Si no aumenta la pigmentación del estroma, el iris permanece de color azul durante toda la vida, mientras que una pigmentación moderada de la estroma confiere al iris una tonalidad gisácea. En personas con ojos pardos, se desarrolla una notable pigmentación de la estroma del iris durante los primeros meses de vida. En neonatos de razas mongoloide o negra, la estroma del iris ya está bastante pigmentada, por lo que el color de los ojos es azul grisáceo oscuro que pronto pasa a pardo oscuro.

La **pupila** (lat. *pupilla*, muñeca pequeña; el nombre se debe a la pequeña imagen reflejada de uno mismo que se observa en la córnea, a nivel de la pupila, en otra persona) se distingue como una mancha redonda negra en el centro del iris. El diámetro de la pupila varía constantemente, lo cual regula la cantidad de luz que ingresa en el ojo. El estrechamiento de la pupila o **miosis** (gr. *meiosis*, disminución) reduce el diámetro pupilar hasta alrededor de 1 mm, mientras que la dilatación o **midriasis** (gr. *mydriasis*) puede causar un aumento máximo de unos 8 mm. Varios fármacos pueden dilatar (p. ej., atropina) o contraer (p. ej., morfina) la pupila más allá de los límites normales.

El diámetro del iris es de unos 12 mm. El margen periférico o **borde ciliar** ("raíz del iris") es la parte más delgada de esta estructura (sólo unos 0,5 mm de espesor) y se fija a la superficie anteromedial del cuerpo ciliar. El margen interno o **borde pupilar** es libre y descansa sobre la superficie anterior del cristalino, por lo que el iris se desplaza un poco hacia adelante.

La superficie anterior del iris está dividida en dos zonas por una línea circular irregular, zigzagueante, el collar del iris, ubicada a unos 1,5 mm del borde pupilar. En la zona interna más angosta, la **porción pupilar**, se observan bandas de transcurso radial separadas por surcos (criptas pupilares). La zona externa o **porción ciliar** presenta crestas radiales características constituidas por vasos sanguíneos que corren desde la periferia hacia el collar del iris, donde se anastomosan y forman el **círculo arterial menor del iris** incompleto. Por fuera de las crestas radiales, se distinguen criptas ciliares cerca de la raíz del iris y varios pliegues de contracción concéntricos en la superficie de la porción ciliar. El patrón de criptas y bandas en el iris es tan específico del individuo como las huellas digitales, y se utiliza para la identificación de las personas. La superficie posterior del iris es bastante lisa y negra debido a la pigmentación de la capa epitelial.

Desde el punto de vista histológico, el iris se compone de cuatro capas: una capa limitante anterior o *lámina marginal anterior*, la *estroma del iris* (que contiene el músculo esfínter de la pupila), el *epitelio anterior* (músculo dilatador de la pupila) y el *epitelio posterior* (Fig. 24-14).

En realidad, la **lámina marginal anterior** es sólo una modificación de la parte anterior del estroma y está compuesta en su mayor parte por fibroblastos y melanocitos. Los fibroblastos forman unestrato bastante continuo de células aplanadas con prolongaciones ramificadas. Esta capa cubre la superficie anterior del iris desde el borde pupilar hasta la raíz del iris, donde se

Fig. 24-14. Imagen con microscopio óptico de un **corte meridional a través del iris.** Corte teñido con hematoxilina-eosina. ×210. Barra: 50 µm.

BOOK'S COPICENTRO USAC / 2016

booksmedicos.org

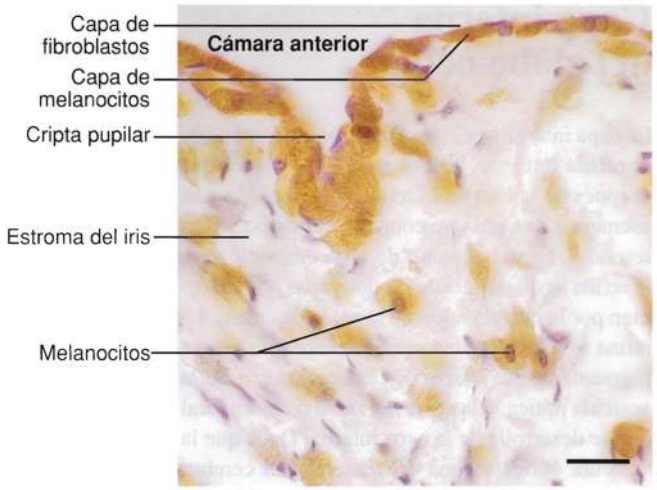

Fig. 24-15. Imagen con microscopio óptico de la **lámina marginal anterior y de la parte anterior del estroma del iris**. Nótese la capa muy fina de fibroblastos aplanados hacia la cámara anterior. Corte teñido con hematoxilina-eosina. ×440. Barra: 20 µm.

continúa en el tejido conectivo trabecular del ángulo iridocorneal. Las prolongaciones de los fibroblastos se entrecruzan pero dejan espacios a través de los cuales hay comunicación directa que permite el paso de líquido y partículas de hasta 200 µm. En los cortes histológicos comunes, no se distingue la capa de fibroblastos (Fig. 24-15). Justo por detrás de la capa de fibroblastos, los melanocitos constituyen una capa aplanada paralela a la superficie del iris, donde las prolongaciones ramificadas forman una red similar a la de las prolongaciones de los fibroblastos en la capa correspondiente.

El **estroma del iris** se compone de tejido conectivo laxo que contiene fibras colágenas muy delgadas separadas por sustancia fundamental y células (Figs. 24-14, 24-15 y 24-16). En general, las células son fibroblastos y melanocitos, pero también se encuentran macrófagos con pigmentos en su interior y mastocitos.

El iris contiene nervios y gran cantidad de vasos sanguíneos. Las dos arterias ciliares largas se dividen frente a la raíz del iris en una rama superior y otra inferior, que se anastomosan con las ramas correspondientes del lado contrario. También se producen anastomosis con las ramas de las arterias ciliares anteriores, por lo que se constituye el **círculo arterial mayor del iris,** ubicado en la raíz del iris. Desde allí parten arterias radiales (véase más arriba) que forman un círculo arterial menor del iris incompleto frente al collar del iris. En términos generales, las venas siguen el recorrido de las arteriolas. Los vasos presentan un transcurso en espiral característico, por lo que pueden adaptarse al radio variable del iris durante la contracción y la dilatación de la pupila (Fig. 24-10).

Incluida en el estroma de la porción pupilar, justo por delante del epitelio anterior del iris y cerca del borde de la pupila, se encuentra una banda circular de músculo liso que conforma el esfínter de la pupila (Figs. 24-14 y 24-16). Las células musculares lisas del esfínter de la pupila poseen la misma estructura que las células musculares lisas en general, pero tiene *origen neuroectodérmico*, dado que se diferencian a partir del epitelio anterior no pigmentado del iris. Al igual que el músculo ciliar, el esfínter de la pupila está *inervado* por fibras parasimpáticas posganglionares a través de los nervios ciliares cortos. Las fibras preganglionares van hacia el ganglio ciliar a través del nervio oculomotor. El músculo esfínter de la pupila produce contracción de la pupila (miosis) como reflejo ante el aumento de la entrada de luz en la pupila o **reflejo fotomotor** y en la convergencia y acomodación para la visión de cerca o **reflejo de acomodación**.

La capa epitelial anterior no pigmentada o *epitelio anterior del iris* de la parte posterior del iris representa, junto con el *epitelio pigmentado posterior del iris*, la parte anterior no sensible a la luz de la retina o **porción iridiana de la retina**. Las dos capas celulares son continuación directa de la porción ciliar de la retina y, en consecuencia, están orientadas región apical contra región apical.

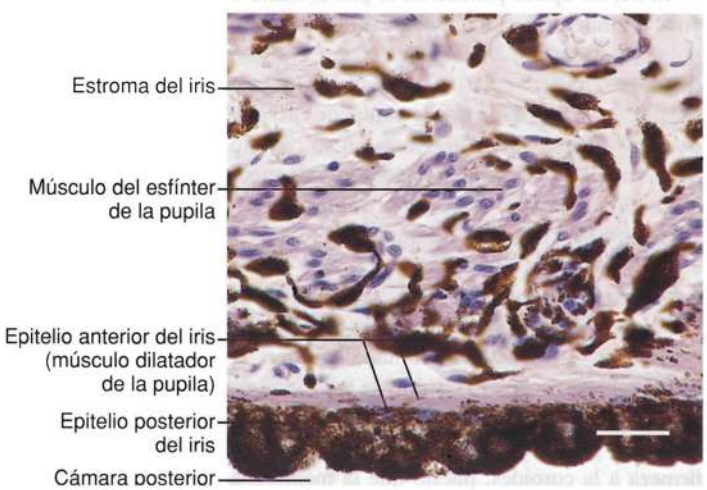

Fig. 24-16. Imagen con microscopio óptico del **epitelio anterior (músculo dilatador de la pupila) y del epitelio posterior del iris**. Además se observa la **parte más posterior del estroma, con el músculo esfínter de la pupila**. Corte teñido con hematoxilina-eosina. ×450. Barra: 20 µm.

BOOK'S COPICENTRO USAC / 2016

booksmedicos.org

El **epitelio anterior** está formado por una capa simple de células mioepiteliales, cada una de ellas con una parte muscular basal (anterior) y otra epitelial apical (posterior) (Fig. 24-16). Las *partes musculares basales* se extienden en forma radial hacia el interior de la estroma del iris como prolongaciones delgadas de 60 µm de largo que, en conjunto, conforman el **músculo dilatador de la pupila**. Con microscopia óptica, el músculo dilatador de la pupila se distingue como una delgada capa muscular justo por delante del epitelio pigmentado posterior de la superficie posterior del iris. El músculo corre en dirección radial desde la raíz del iris hasta cerca de la mitad del músculo esfínter de la pupila, es decir, sin llegar hasta el borde pupilar. Desde el punto de vista ultraestructural, las prolongaciones poseen las mismas características que las fibras musculares lisas y se relacionan mediante nexos. La *parte epitelial apical* de las células contiene el núcleo y posee abundantes gránulos de pigmento en el citoplasma. Las prolongaciones musculares basales desaparecen en la periferia del iris justo antes de la raíz del iris, y la capa celular adquiere características de epitelio simple cúbico pigmentado que se continúa en el epitelio ciliar pigmentado.

El músculo dilatador de la pupila es *inervado* por fibras simpáticas posganglionares cuyos cuerpos celulares se encuentran en el ganglio cervical superior. Las fibras transcurren en el plexo que rodea la arteria carótida interna y siguen alrededor de la arteria oftálmica. Algunas de las fibras llegan hasta el iris por los nervios ciliares largos, mientras que es posible que otros atraviesen el ganglio ciliar (sin sinapsis) y sigan hasta los nervios ciliares cortos. El *efecto* del músculo dilatador de la pupila es aumentar el diámetro pupilar (midriasis). Al igual que el músculo esfínter de la pupila, el músculo dilatador de la pupila tiene origen neuroectodérmico, dado que conforma un todo integrado con las células del epitelio anterior, es decir, de la porción iridiana de la retina.

El **epitelio posterior del iris** o epitelio posterior pigmentado del iris se compone de una única capa de células cilíndricas, cuyo citoplasma está ocupado casi en su totalidad por gránulos de melanina (Fig. 24-16). En la parte periférica del iris, se observa una disminución gradual del contenido de gránulos de pigmento hasta desaparecer por completo, dado que el epitelio se continúa en el epitelio ciliar no pigmentado (Fig. 24-7).

En sentido medial, hacia la pupila, las dos capas epiteliales pigmentadas de la porción iridiana de la retina conforman el borde pupilar donde el epitelio anterior se compone sólo de la porción pigmentada apical. En consecuencia, la pupila aparece limitada por una línea negro parduzca muy pigmentada o **"borde pupilar"**.

Capa interna del globo ocular

La capa interna o nerviosa del ojo se compone de la **retina** (lat. *rete*, red; el nombre se debe a que después de la muerte la retina se desprende y se asemeja a una red que contiene el cuerpo vítreo retraído). Desde el punto de vista embriológico, la retina se diferencia de las dos capas que se forman por la invaginación de la vesícula óptica. La retina se divide en una ***parte pigmentada*** o capa pigmentaria que deriva de la capa externa de la vesícula óptica, y la ***parte nerviosa*** o capa neural que se desarrolla de la capa interna. Dado que la vesícula óptica es una evaginación del cerebro anterior, la retina es de origen neuroectodérmico y puede considerarse como una "*parte adelantada del cerebro*", por lo que el nervio óptico en realidad puede considerarse un tracto nervioso central y no un nervio, en el sentido estricto de la palabra (véase la pág. 686).

La *parte nerviosa* contiene los fotorreceptores sensibles a la luz y varios elementos neuronales, pero esto sólo vale para los dos tercios posteriores que se extienden hacia adelante hasta la *ora serrata*, es decir, el cuerpo ciliar. En dirección anterior, la *parte nerviosa* disminuye hasta ser un epitelio simple que, junto con el epitelio pigmentario, se continúa por delante de la *ora serrata* sobre el cuerpo ciliar, y por la superficie posterior del iris como **porción ciliar de la retina** y **porción iridiana de la retina**, respectivamente (Fig. 24-1). Las dos últimas porciones de la retina que no intervienen en la fotorrecepción se denominan en conjunto **porción ciega de la retina**, mientras que los dos tercios posteriores sensibles a la luz son la **porción óptica de la retina** (gr. *optikos*, referido a la visión, de *opsis*, visión). En la terminología coloquial, se denomina retina sólo a la porción óptica, como se hará a continuación.

El nervio óptico penetra en el globo ocular a unos 3 mm en dirección medial con respecto al polo posterior (Fig. 24-1). En este sitio, el **disco del nervio óptico**, la retina carece de elementos sensibles a la luz, dado que se compone casi con exclusividad por fibras nerviosas en su camino hacia atrás, hacia el nervio óptico. En consecuencia, el disco recibe el nombre de "**punto ciego**". Alrededor de 1 mm en dirección temporal desde el polo posterior, es decir a 4 mm del centro del punto ciego, se encuentra la **mácula lútea** ("**mancha amarilla**"). Esta región amarillenta ovalada presenta en su centro una depresión, la **fóvea central**, donde la visión y la captación de colores son más agudas.

Por su parte externa, la retina está unida con firmeza a la coroides, puesto que la membrana

BOOK'S COPICENTRO USAC / 2016

booksmedicos.org

de Bruch de la coroides es la membrana basal del epitelio pigmentario de la retina. En cambio, la *parte nerviosa* sólo está unida en forma muy laxa al epitelio pigmentario, salvo a la altura de la *ora serrata* y del disco del nervio óptico. En consecuencia, sólo la *parte nerviosa* se desprende parcialmente después de la muerte y enseguida adquiere un aspecto lechoso y opaco. En la persona viva, la *parte nerviosa* es totalmente transparente y sólo se distingue por el contenido de sangre de los vasos retinianos.

El espesor de la retina es mayor cerca del disco del nervio óptico, donde mide unos 0,5 mm, y disminuye en forma paulatina en dirección anterior hasta alcanzar apenas 0,1 mm en la *ora serrata*.

Desde el punto de vista histológico, la retina se divide en 10 capas bien definidas (denominadas de afuera hacia adentro): 1) *parte pigmentada* (epitelio pigmentario), 2) *capa de fotorreceptores* (capa de conos y bastones), 3) *capa limitante externa*, 4) *capa nuclear externa* (capa granulosa externa), 5) *capa plexiforme externa*, 6) *capa nuclear interna* (capa granulosa interna), 7) *capa plexiforme interna*, 8) *capa ganglionar* (capa de células ganglionares), 9) *capa de fibras nerviosas* (capa de fibras del nervio óptico) y 10) *capa limitante interna* (Fig. 24-17).

A continuación se describen las características fundamentales de la retina, dado que así se comprenden mejor la división en capas y la continuidad funcional entre ellas. De la capa *externa* del globo ocular (*parte pigmentada*) se desarrolla la capa de células pigmentarias. De la capa *interna* (*parte nerviosa*) surgen externamente las células fotorreceptoras (**conos y bastones**), cuyas prolongaciones con forma de cono o de bastón se encuentran en el estrato fotosensitivo, mientras que sus cuerpos celulares y los núcleos

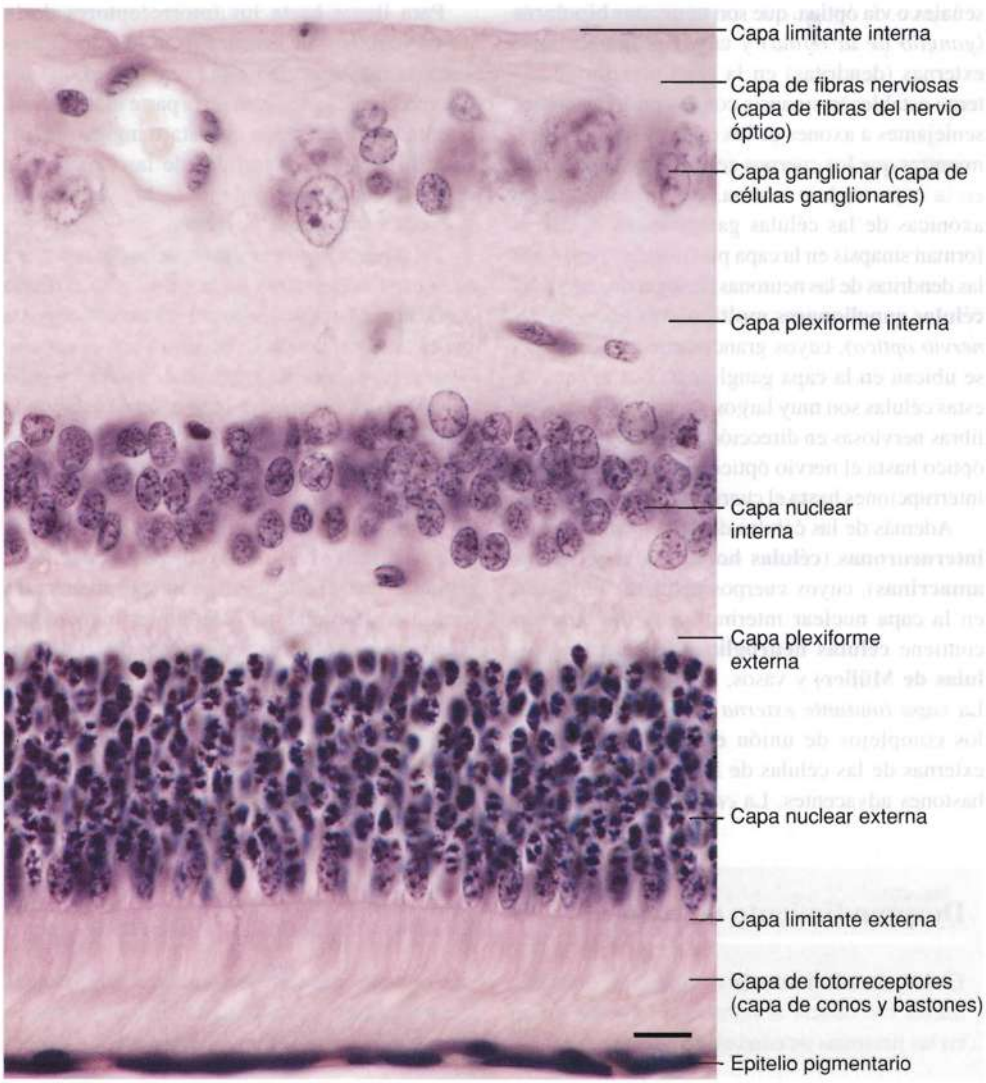

Fig. 24-17. Imagen con microscopio óptico de un **corte meridional a través de la retina**. Corte teñido con hematoxilina-eosina. ×810. Barra: 10 µm.

BOOK'S COPICENTRO USAC / 2016

booksmedicos.org

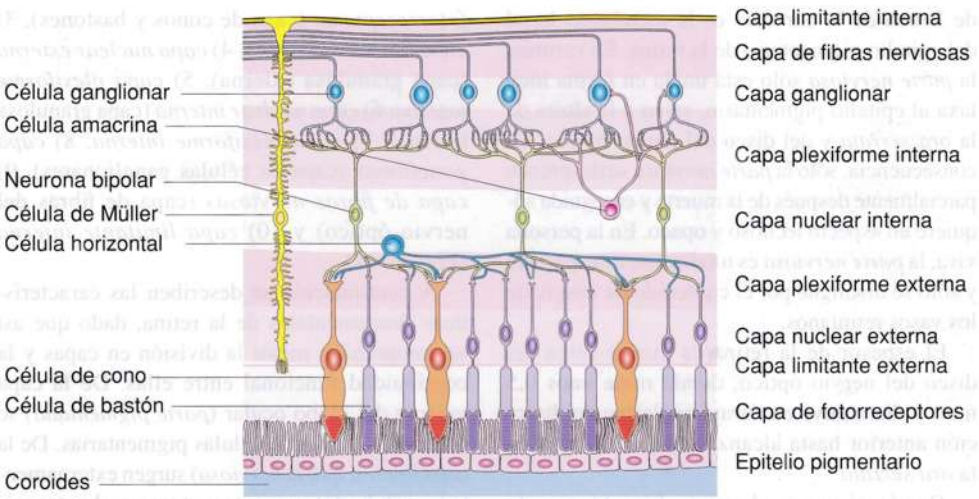

Fig. 24-18. Dibujo esquemático que muestra las **características fundamentales de la retina**. (Según Gray, en Standring).

se ubican hacia adentro, en la capa nuclear externa (Fig. 24-18). Más hacia adentro se diferencian las células nerviosas de primer orden de la cadena de señales o vía óptica, que son **neuronas bipolares** (*ganglio de la retina*) y cuyas prolongaciones externas (dendritas) en la capa plexiforme externa establecen sinapsis con las prolongaciones semejantes a axones de los conos y los bastones, mientras que los cuerpos celulares se encuentran en la capa nuclear interna. Las prolongaciones axónicas de las células ganglionares bipolares forman sinapsis en la capa plexiforme interna con las dendritas de las neuronas de segundo orden, las **células ganglionares multipolares** (*ganglio del nervio óptico*), cuyos grandes cuerpos celulares se ubican en la capa ganglionar. Los axones de estas células son muy largos y recorren la capa de fibras nerviosas en dirección del disco del nervio óptico hasta el nervio óptico, en un recorrido sin interrupciones hasta el cuerpo geniculado lateral.

Además de las células descritas, también hay **interneuronas** (**células horizontales** y **células amacrinas**), cuyos cuerpos celulares se ubican en la capa nuclear interna. La retina también contiene **células neuróglicas** (en especial **células de Müller**) y vasos, sobre todo capilares. La *capa limitante externa* está constituida por los complejos de unión entre las partes más externas de las células de Müller y los conos y bastones adyacentes. La *capa limitante interna* se forma por los extremos internos expandidos de las prolongaciones de las células de Müller y la correspondiente lámina basal.

Para llegar hasta los fotorreceptores de la retina (conos y de bastones), la luz debe atravesar la mayor parte de la retina, dado que los fotorreceptores se ubican en la parte más externa, orientados en dirección opuesta al ingreso de luz. Esta disposición "invertida" de las capas de la retina es característica de todos los vertebrados y se denomina retina "inversa".

1) La **parte pigmentada** (epitelio pigmentario) es la capa más externa de la retina y se extiende desde la periferia del disco del nervio óptico hasta la *ora serrata*, donde se continúa con el epitelio ciliar pigmentado. Se compone de una única capa de células cúbicas, cuya base externa está unida con firmeza a la cara interna de la coroides, dado que la membrana de Bruch es la membrana basal de las células del epitelio pigmentario (Fig. 24-17). Los núcleos son ovalados al corte transversal y se localizan en la parte basal de las células. En la región apical, el citoplasma contiene abundantes gránulos de melanina. Mediante microscopia electrónica, se observan numerosos pliegues en el plasmalema basal y, en dirección basal (externa), una típica membrana basal con la correspondiente lámina reticular, ambas pertenecientes a la membrana de Bruch (Fig. 24-19). La superficie apical presenta numerosas microvellosidades de

Desprendimiento de retina

El **desprendimiento de retina** se produce con mayor frecuencia al retraerse el cuerpo vítreo en las personas de edad avanzada. Otras causas pueden ser ciertas formas de miopía manifiestas, o como consecuencia de traumatismos o tumores oculares. Si no se trata, suele causar ceguera.

BOOK'S COPICENTRO USAC / 2016

booksmedicos.org

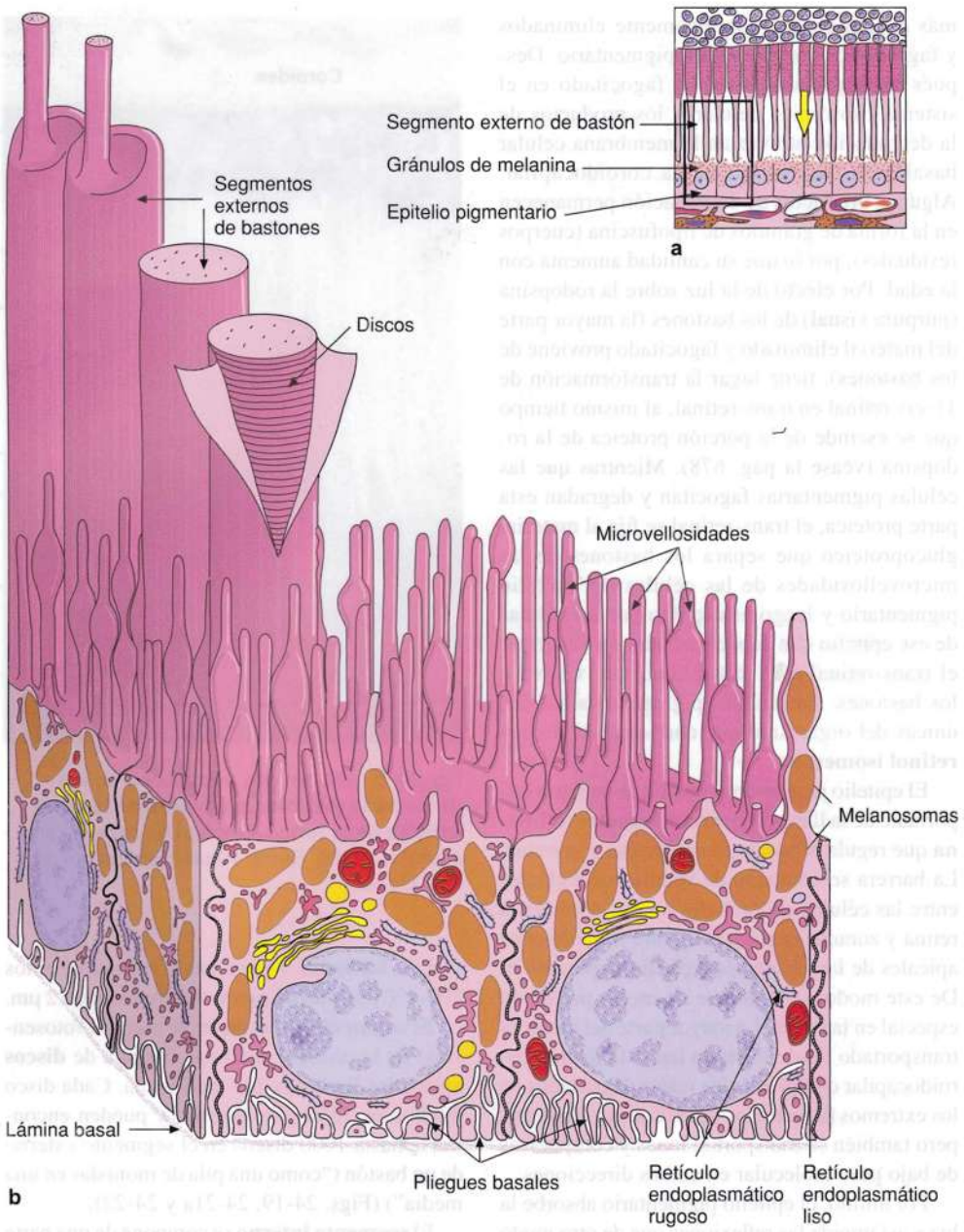

Fig. 24-19. Dibujo esquemático que muestra en tres dimensiones **el aspecto ultraestructural del epitelio pigmentario de la retina**. El recuadro del dibujo pequeño para microscopio óptico (**a**) señala la sección presentada en (**b**). (Según Krstic).

5-7 µm de largo, que se extienden entre los conos y los bastones, y rodean el tercio externo de sus segmentos externos. No se observan complejos de unión entre las células del epitelio pigmentario y los conos y bastones, dado que ambas capas celulares están separadas por glucosaminoglucanos. En consecuencia, el epitelio pigmentario no está fijado con firmeza a las células llamadas conos y bastones (salvo en el disco del nervio óptico y en la *ora serrata*), lo cual explica por qué la *parte nerviosa* se separa del epitelio pigmentario en el caso de desprendimiento de retina patológico y después de producida la muerte. Las superficies laterales de las células del epitelio pigmentario están unidas en la porción apical mediante zonulae occludentes muy extendidas y por nexos en dirección más basal. Además de los melanososmas, en el citoplasma basal se distinguen numerosas mitocondrias y un retículo endoplasmático liso bien desarrollado que ocupa gran parte del citoplasma; en cambio, el retículo endoplasmático rugoso es bastante escaso. Por último, se observan numerosos cuerpos residuales y un material laminillar en la región más apical del citoplasma.

El contenido de fagosomas y cuerpos residuales proviene de una de las *funciones del epitelio pigmentario*. Los extremos de los bastones y los conos, con su contenido de discos (véase

BOOK'S COPICENTRO USAC / 2016

booksmedicos.org

más adelante), son continuamente eliminados y fagocitados por el epitelio pigmentario. Después se degrada el material fagocitado en el sistema lisosómico celular y los productos de la degradación atraviesan la membrana celular basal para pasar a la lámina coroidocapilar. Algunos productos de degradación permanecen en la forma de gránulos de lipofuscina (cuerpos residuales), por lo que su cantidad aumenta con la edad. Por efecto de la luz sobre la rodopsina (púrpura visual) de los bastones (la mayor parte del material eliminado y fagocitado proviene de los bastones), tiene lugar la transformación de 11-cis-retinal en trans-retinal, al mismo tiempo que se escinde de la porción proteica de la rodopsina (véase la pág. 678). Mientras que las células pigmentarias fagocitan y degradan esta parte proteica, el trans-retinal se fija al material glucoproteico que separa los bastones de las microvellosidades de las células del epitelio pigmentario y luego es captado por las células de ese epitelio con capacidad para reisomerizar el trans-retinal a 11 cis-retinal, que vuelve a los bastones. Las células pigmentarias son las únicas del organismo que contienen la enzima **retinol isomerasa**.

El epitelio pigmentario conforma un parte importante de la llamada **barrera hematorretiniana** que regula el pasaje de moléculas a la retina. La barrera se compone de zonulae occludentes entre las células endoteliales de los vasos de la retina y zonulae occludentes entre las porciones apicales de las células del epitelio pigmentario. De este modo, se mantiene un medio protegido especial en la retina. La mayor parte del material transportado desde la retina hacia la lámina coroidocapilar comprende los restos degradados de los extremos fagocitados de los conos y bastones, pero también se transportan iones y compuestos de bajo peso molecular en ambas direcciones.

Por último, el epitelio pigmentario absorbe la luz y así impide las reflexiones que de otro modo obstaculizarían la formación de imágenes.

2) La **capa de fotorreceptores (capa de conos y bastones)** se ubica entre el epitelio pigmentario y la capa limitante externa; está compuesta por las prolongaciones externas de los conos y bastones, que poseen ambas un segmento externo y un segmento interno unidos por un estrechamiento. La denominación "bastón" y "cono" se debe a la forma del segmento externo, que en los bastones es largo y delgado, mientras que en los conos es corto y grueso, con una punta externa. Los conos y bastones se disponen en forma paralela y regular, y en los cortes meridionales para microscopia óptica la capa se visualiza con un estriado paralelo, perpendicular al epitelio pigmentario (Figs. 24-20 y 24-21).

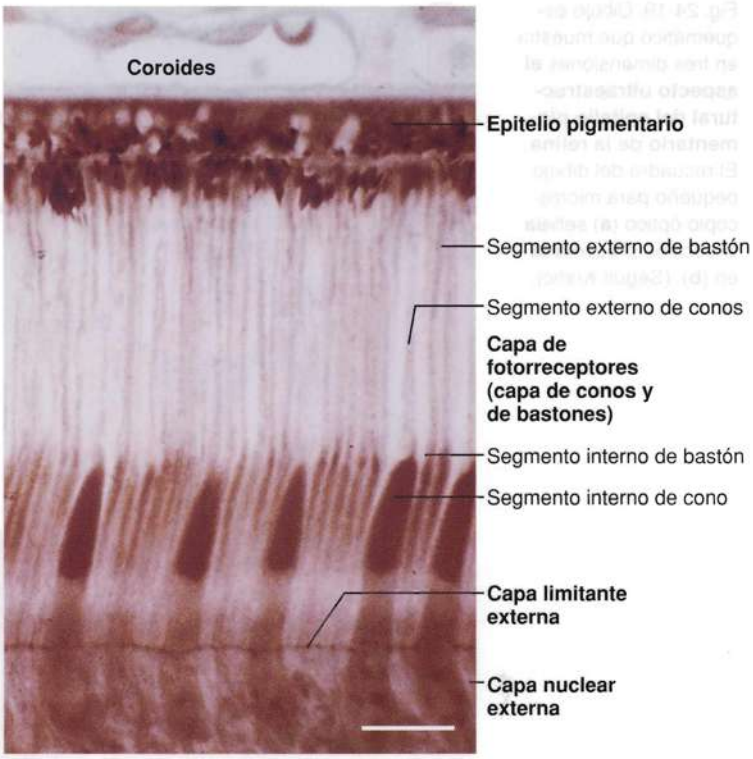

Fig. 24-20. Imagen con microscopio óptico de un **corte meridional a través de la capa externa de la retina**. Tinción con parafenilendiamina. ×1280. Barra: 10 µm (Cedido por J. Rostgaard).

Los **bastones** tienen una longitud de unos 100-120 µm y un diámetro de alrededor de 2 µm.

El **segmento externo** es la porción fotosensible de la célula y contiene una pila de **discos** aplanados limitados por membrana. Cada disco mide unos 15 nm de espesor, y pueden encontrarse hasta 1000 discos en el segmento externo de un bastón ("como una pila de monedas en una media") (Figs. 24-19, 24-21a y 24-22).

El **segmento interno** se compone de una parte externa o distal eosinófila, el **elipsoide**, y una parte interna basófila, el **mioide** (Fig. 24-21). Mediante microscopia electrónica, en el elipsoide se distinguen abundantes mitocondrias, mientras que el mioide contiene cantidades importantes de glucógeno y un retículo endoplasmático liso bien desarrollado, algo de retículo endoplasmático rugoso, numerosos ribosomas libres y un aparato de Golgi. En la parte más externa del elipsoide se observa un par de centríolos, de los cuales uno cumple la función de cuerpo basal. Desde allí parten 9 túbulos dobles (dobletes) periféricos que atraviesan la corta porción de conexión y continúan en dirección externa en el segmento externo (no se detectan túbulos aislados [singuletes] centrales como en las cilios comunes). Así, este

BOOK'S COPICENTRO USAC / 2016

booksmedicos.org

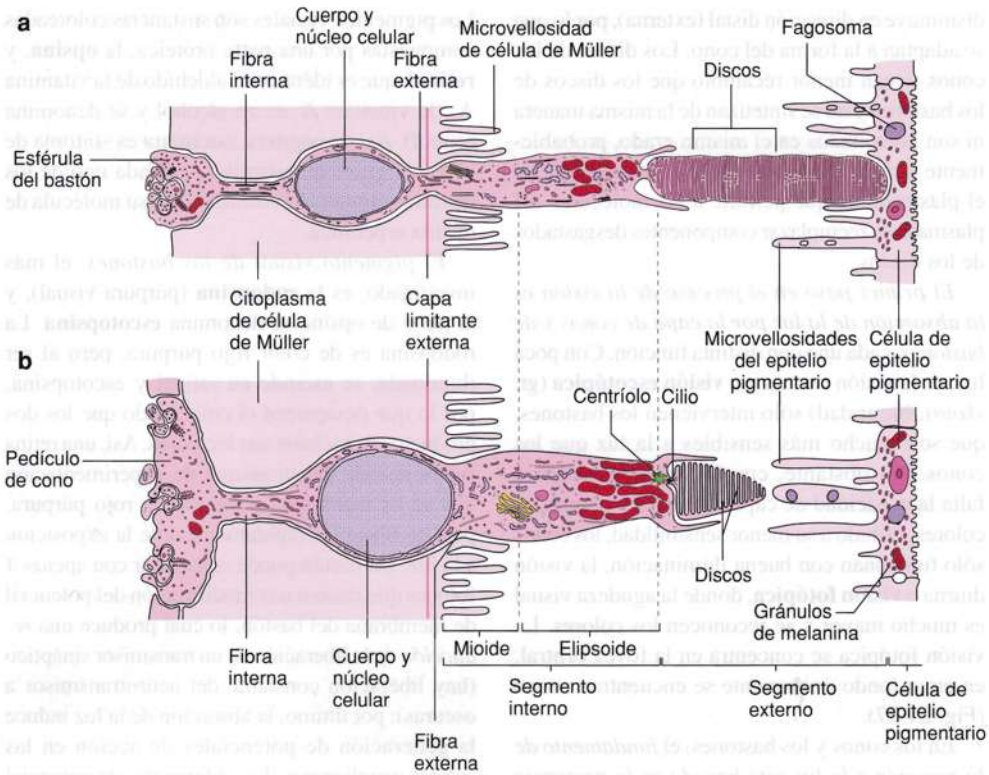

Fig. 24-21. Dibujo esquemático del aspecto (**a**) de un bastón y (**b**) de un cono. (Según Gray, en Standring).

cilio de conexión relaciona el segmento interno con el segmento externo. que se considera un cilio modificado.

Las proteínas, sobre todo la púrpura visual o **rodopsina** (una proteína integral de membrana), se sintetizan en el retículo endoplasmático rugoso de los segmentos internos. Son transportadas en vesículas a través del aparato de Golgi hacia la parte proximal de los segmentos externos, donde se incorporan a nuevos discos que se forman por separación de invaginaciones del plasmalema. Durante este proceso, la pila de discos en el segmento externo es empujada gradualmente en dirección distal (externa). Al mismo tiempo que se forman nuevos discos en la porción interna, se eliminan discos desgastados en la porción distal (externa) por fagocitosis a cargo de las células del epitelio pigmentario. Cada disco dura unos 10 días y se recambian unos 100 discos por día en cada segmento externo de bastón.

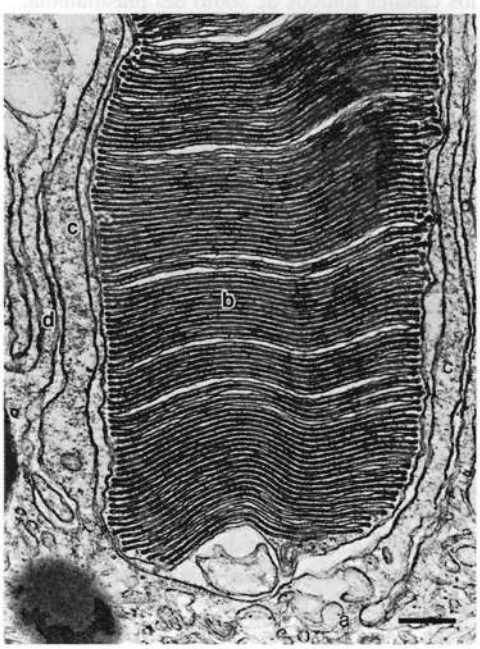

Fig. 24-22. Imagen captada con microscopio electrónico de transmisión de una parte del **segmento externo de un bastón** (**b**) rodeado por **prolongaciones del epitelio pigmentario** (**c** y **d**). (**a**) **citoplasma de una célula del epitelio pigmentario**. ×40.000. Barra: 200 nm (Según Hogan, Alvarado y Weddell).

Los **conos** son más cortos que los bastones, miden 65-75 µm de longitud, y los segmentos internos son más gruesos, de alrededor de 5 µm de diámetro (Fig. 24-21b). Sin embargo, los conos de la fóvea central tienen un segmento externo tan largo y delgado como el de un bastón (Fig. 24-27). Salvo la punta del segmento externo con forma aguzada en dirección distal (externa), los conos están conformados del mismo modo que los bastones. Así, el segmento interno se divide en un elipsoide externo y un mioide interno; en el segmento externo se encuentran una pila de discos y un cilio de conexión, y la disposición de los orgánulos en el segmento interno es igual. La diferencia estructural fundamental es que los discos del segmento externo de los conos están unidos al plasmalema y el diámetro de los discos

BOOK'S COPICENTRO USAC / 2016

booksmedicos.org

disminuye en dirección distal (externa), por lo que se adaptan a la forma del cono. Los discos de los conos tienen menor recambio que los discos de los bastones y no se sintetizan de la misma manera ni son fagocitados en el mismo grado, probablemente debido a la relación de continuidad con el plasmalema, que permite a las moléculas del plasmalema reemplazar componentes desgastados de los discos.

El primer paso en el proceso de la visión es la absorción de la luz por la capa de conos y de bastones, cada uno con distinta función. Con poca luz, en la visión nocturna o **visión escotópica** (gr. *skotos*, oscuridad) sólo intervienen los bastones, que son mucho más sensibles a la luz que los conos. No obstante, con la visión escotópica falta la capacidad de captar detalles y reconocer colores. Debido a su menor sensibilidad, los conos sólo funcionan con buena iluminación, la visión diurna o **visión fotópica**, donde la agudeza visual es mucho mayor y se reconocen los colores. La visión fotópica se concentra en la fóvea central, en cuyo fondo únicamente se encuentran conos (Fig. 24-27).

En los conos y los bastones, el *fundamento de la reacción a la luz está basado en la presencia de moléculas fotosensibles*, los **pigmentos visuales** capaces de absorber la energía de la luz y aprovecharla para escindir un enlace químico. Los pigmentos visuales son sustancias coloreadas compuestas por una parte proteica, la **opsina**, y **retinal**, que es idéntico al aldehído de la vitamina A_1 (la vitamina A_1 es un alcohol y se denomina retinol). Así, la **ceguera nocturna** es síntoma de carencia grave de vitamina A_1. Cada uno de los distintos pigmentos visuales tiene su molécula de opsina específica.

El *pigmento visual de los bastones*, el más investigado, es la **rodopsina** (púrpura visual), y la parte de opsina se denomina **escotopsina**. La rodopsina es de color rojo púrpura, pero al ser iluminada, se escinde en retinal y escotopsina, por lo que desaparece el color, dado que los dos productos de escisión son incoloros. Así, una retina fresca aislada de un animal de experimentación que se ha mantenido a oscuras es rojo púrpura, pero se blanquea rápidamente ante la exposición a la luz. Un bastón puede reaccionar con apenas 4 fotones que causan una modificación del potencial de membrana del bastón, lo cual produce una *reducción* de la liberación de un transmisor sináptico (hay liberación constante del neurotransmisor a oscuras); por último, la absorción de la luz induce la generación de potenciales de acción en las células ganglionares. Las diferencias de potencial en el plasmalema en los bastones son graduadas y estacionarias, como los potenciales de receptor comunes (véase el Capítulo 14, pág. 348). El poten-

Mecanismo de la fotorrecepción

Por la captación inicial de un fotón, el isómero 11-cis del retinal se transforma en la forma trans, lo cual induce un cambio de conformación de la molécula de opsina y, después de varios pasos intermedios, tiene lugar la escisión final y el blanqueo o decoloración. Estos procesos y la regeneración de rodopsina a partir de retinal y escotopsina son todos independientes de la luz (la regeneración de 11-cis-retinal a partir de la forma trans tiene lugar en las células del epitelio pigmentario; véase la pág. 676). Por lo tanto, la regeneración de rodopsina ocurre en la luz y en la oscuridad, pero la regeneración de toda la rodopsina escindida sólo se logra en la oscuridad, cuando ya no hay escisiones. Durante la iluminación constante, se logra un estado de equilibrio entre la escisión y la regeneración.

El cambio de conformación de la molécula de opsina activa una proteína G (la transducina) que se escinde para liberar una subunidad α (véase la pág. 198), la cual activa una fosfodiesterasa que cataliza la transformación de GMP cíclico en GMP. En estado de reposo (es decir, a oscuras), el GMP cíclico del citoplasma de los segmentos externos mantiene abiertos los canales iónicos de sodio del plasmalema, por lo que la disminución de la concentración de GMP cíclico induce el cierre de los canales de sodio y la consecuente hiperpolarización. Por lo tanto, la energía lumínica se transforma en energía eléctrica y la rodopsina actúa como un receptor (fotorreceptor) donde, en lugar de la unión de una molécula con el receptor, tiene lugar la activación por captación de un fotón. La magnitud de la diferencia de potencial depende de la cantidad de fotones captados por cada bastón, con un máximo de captación simultánea por bastón de unos 100 fotones. Luego el bastón se torna refractario a la acción lumínica ulterior y sólo vuelve a ser sensible a la luz después de permanecer a oscuras o con luz tenue. Este aumento de sensibilidad a la luz de la retina por permanencia con baja iluminación o a oscuras se denomina **adaptación a la oscuridad** y es casi máxima después de unos 20 minutos.

BOOK'S COPICENTRO USAC / 2016

booksmedicos.org

cial de receptor de los fotorreceptores es singular por tener características de *hiper*polarización (en los demás receptores, salvo las células ciliadas del oído interno, la diferencia de potencial es una despolarización del plasmalema). Asimismo es excepcional de la retina que *también las neuronas bipolares y las células horizontales reaccionan con potencial graduado y estacionario*. En la cadena de neuronas de la retina, primero generan potenciales de acción las células amacrinas y después las células ganglionares. Este complejo sistema causa un refuerzo máximo de la señal lumínica, debido a la naturaleza interactiva en cascada.

En lo que respecta a los *conos*, se han identificado *3* pigmentos visuales que también contienen retinal, pero con distinta molécula de opsina. Los pigmentos de los conos se escinden al captar la luz, a través de procesos similares a la escisión de la rodopsina. *Cada uno de los tres pigmentos presenta especial sensibilidad para la luz de un determinado color* puesto que presentan un máximo de absorción para la luz con longitudes de onda correspondientes a azul, verde y rojo, con máximos de absorción de unos 430, 535 y 575 nm, respectivamente. Los pigmentos se localizan en conos idividuales, de manera tal que cada cono sólo es sensible a uno de los tres colores. La rodopsina de los bastones tiene un máximo de absorción de unos 500 nm.

3) Con microscopia óptica, la **capa limitante externa** se distingue como una membrana fenestrada muy delgada que limita con la capa de conos y de bastones, y con la capa nuclear externa (Figs. 24-17, 24-18, 24-20 y 24-21). A través de los orificios de la membrana pasa la parte más proximal (interna) de los segmentos internos de los conos y bastones. La capa limitante externa no es una membrana en sentido estricto, está compuesta por zonulae adhaerentes que unen los segmentos internos de los conos y bastones con las células de Müller; también pueden encontrarse zonulae adhaerentes entre dos células de Müller, y entre conos y bastones (en casos excepcionales). Las **células de Müller** son células neuróglicas retinianas con prolongaciones citoplasmáticas muy ramificadas, y las células se extienden a través de la mayor parte de la retina (desde la capa limitante externa hasta la capa limitante interna). Los núcleos celulares se encuentran en la capa nuclear interna (Fig. 24-23).

4) La **capa nuclear externa** (capa granulosa externa) contiene los núcleos de los **conos** y los **bastones** rodeados por escasa cantidad de citoplasma (Figs. 24-17 y 24-18). Los núcleos son redondos y en los conos se ubican en una hilera justo por dentro de la capa limitante externa; en cambio, los núcleos de los bastones, más numerosos, se distribuyen en varias capas. El cuerpo celular se comunica con los segmentos internos mediante una "**fibra externa**" que en los conos sólo es un corto estrechamiento. Desde la parte interna del cuerpo celular parte una delgada "**fibra interna**" que se denomina axón de cono o de bastón, y que transcurre en dirección central (Fig. 24-21).

5) La **capa plexiforme externa** es la zona de transición entre los fotorreceptores y la primera neurona en dirección central (Fig. 24-18). Las fibras internas semejantes a axones de los conos y los bastones establecen sinapsis con las prolongaciones de las neuronas bipolares y las células horizontales (Fig. 24-24). Las prolongaciones terminales de los conos y los bastones presentan la forma de *esférulas de los bastones* y *pedículos de los conos*.

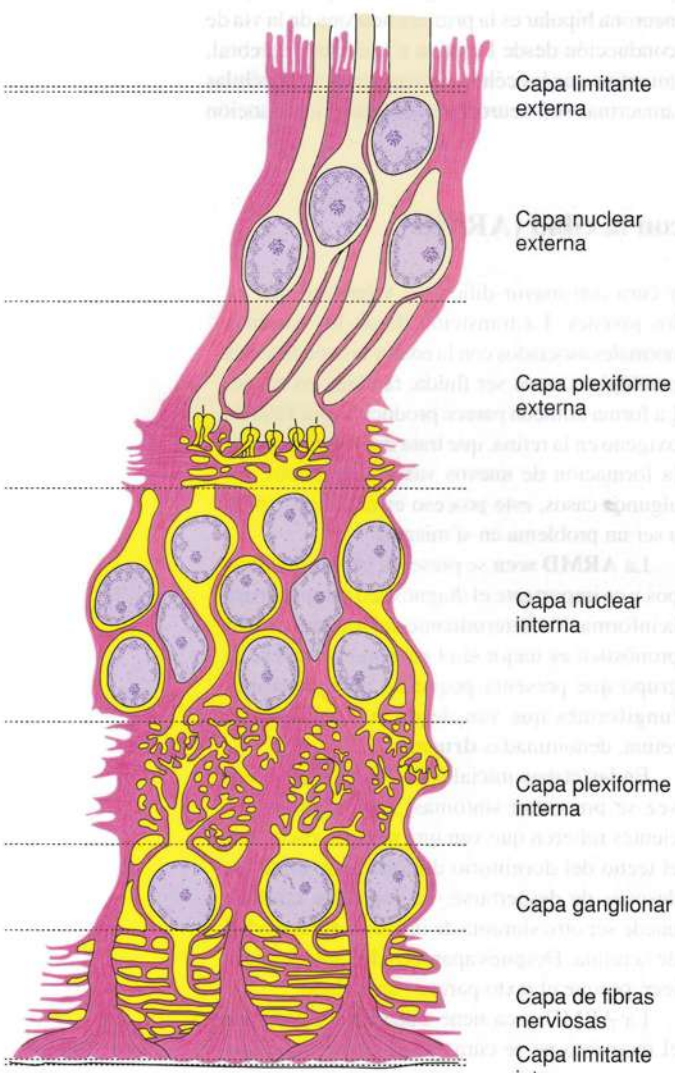

Fig. 24-23. Dibujo esquemático de una sección de la retina que muestra la **conformación de una célula de Müller**, cuyo citoplasma se presenta de color rojo. (Según Hogan, Alvarado y Weddell).

BOOK'S COPICENTRO USAC / 2016

booksmedicos.org

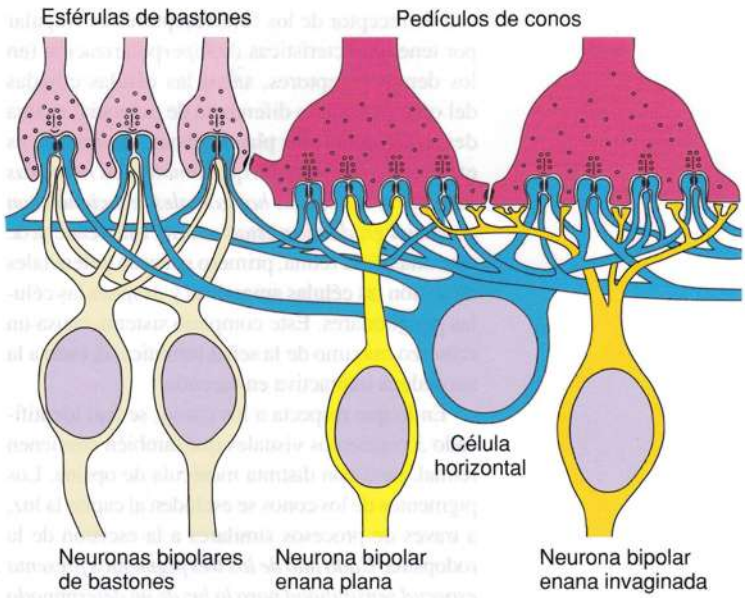

Fig. 24-24. Dibujo esquemático de las **relaciones sinápticas entre las esférulas de los bastones, los pedículos de los conos, las neuronas bipolares y las células horizontales** (véase el texto para más detalles). (Según Hogan, Alvarado y Weddell, basado en Dowling y Boycott).

Las **esférulas de los bastones** (gr. *sfaira*, esfera) son las terminaciones ovales de las fibras internas de los bastones que hacen sinapsis con neuronas bipolares y horizontales (Figs. 24-21 y 24-24). Desde el punto de vista ultraestructural, se observa que las esférulas de los bastones rodean la parte terminal de las prolongaciones de las células bipolares y las células horizontales, y que cada esférula forma una "sinapsis múltiple" con varias de estas prolongaciones (Fig. 24-24). Los **pedículos de los conos** consisten en las porciones terminales conoides de las fibras internas de los conos y son mucho más grandes que las esférulas de los bastones.

Los pedículos de los conos y las esférulas de los bastones están invaginados por sinapsis (Fig. 24-24).

6) En la **capa nuclear interna** (capa granulosa interna) se encuentran los cuerpos celulares con los núcleos de cuatro tipos de células: *células horizontales*, *neuronas bipolares*, *células de Müller* y *células amacrinas* (Figs. 24-17 y 24-18). La neurona bipolar es la primera neurona de la vía de conducción desde la retina a la corteza cerebral, mientras que las células horizontales y las células amacrinas son neuronas intercalares con función

Degeneración macular relacionada con la edad (ARMD)

La ARMD es una patología de la mácula lútea de la retina, y en la actualidad es la denominación común de lo que antes se llamaba calcificación ocular. En realidad, no se trata de vasos sanguíneos calcificados como pueden detectarse en los miembros, el corazón o en encéfalo, por lo que el antiguo nombre generaba confusión. En la actualidad, la ARMD es la causa más frecuente de dislexia en países desarrollados, pero ha comenzado a aparecer en países en vías de desarrollo, relacionada con el aumento de la expectativa de vida y el acostumbramiento a un estilo de vida occidental. La enfermedad es bilateral, pero a menudo hay diferencia de grado entre ambos ojos.

Hay dos tipos principales de ARMD: la **forma seca** (alrededor del 85%) con reducción de las células sensoriales de la mácula lútea, y la **forma húmeda** (alrededor del 15%) con vasos sanguíneos neoformados en la retina. Por lo general, la forma húmeda se desarrolla en ojos que ya presentan la forma seca.

No se conocen los detalles de la causa de ARMD. La forma seca se asemeja más a la reducción de tejido dependiente de la edad que se observa en todos los órganos, en particular en la piel, que aparece fina y con manchas pardas, y cura con mayor dificultad y lentitud que en los jóvenes. La transición desde los cambios normales asociados con la edad y las condiciones patológicas suele ser fluida, también en el ojo. La forma húmeda parece producirse por falta de oxígeno en la retina, que trata de compensar con la formación de nuevos vasos sanguíneos. En algunos casos, este proceso es excesivo y pasa a ser un problema en sí mismo.

La **ARMD seca** se presenta en varios subtipos y es importante el diagnóstico correcto para la información determinante del tratamiento. El pronóstico es mejor si el enfermo pertenece al grupo que presenta pequeñas invaginaciones fungiformes que van desde la coroides a la retina, denominadas **drusas**.

En las etapas iniciales de ARMD seca, rara vez se presentan síntomas. Pero algunos pacientes refieren que ven una mancha oscura en el techo del dormitorio durante unos minutos, después de despertarse. La fotofobia también puede ser otro síntoma de inicio de enfermedad de la retina. Después aparecen dificultades para leer, porque el texto parece "apolillado".

La ARMD seca tiene tratamiento, pero por el momento no se cura. Se ha demostrado que

BOOK'S COPICENTRO USAC / 2016

booksmedicos.org

la incorporación a la dieta de grandes dosis de vitaminas C y E, un precursor de vitamina A (beta caroteno), además de los metales cinc y cobre, frena la ARMD seca en cerca del 40% de los casos. Se cree que estas sustancias liberan los denominados "radicales libres" que surgen ante la acción de la luz sobre la retina y que debilitan la estructura normal de los bastones y conos, y su función. El tratamiento se debe a que en una investigación se demostró que los cuáqueros estadounidenses, que ingieren una dieta muy especial con abundancia de vegetales y alto contenido de las sustancias mencionadas, tienen mejor agudeza visual para la lectura que otras personas de edad avanzada, y también viven más tiempo.

A menudo, la **ARMD húmeda** se desarrolla a partir de la forma seca, pero también puede aparecer sin síntomas previos. La forma húmeda se complica por la neoformación de capilares por debajo de la retina o en su interior. Los capilares son de paredes finas y permeables, por lo que el líquido se filtra con facilidad al tejido circundante. Si aumenta la permeabilidad, pasa a ser hemorragia, que da lugar a síntomas agudos con grave reducción de la visión y distorsión de la imagen, denominada **metamorfopsia**: las líneas rectas se curvan, las letras se quiebran y los rostros se tuercen. Por lo general, la ARMD húmeda produce un resultado final bastante peor del que se observa en la mayoría de los casos de ARMD seca.

El procedimiento diagnóstico más importante en la ARMD húmeda consiste en un exhaustivo examen oftalmoscópico de la retina con pupila dilatada (Fig. 24-25a). Si no se distinguen vasos sanguíneos neoformados o hemorragias, puede completarse con una angiografía con fluoresceína a través de la pupila, después de inyectar un material de contraste al torrente sanguíneo; de esta manera, es posible identificar los vasos sanguíneos permeables y así programar el tratamiento con mayor precisión (Fig. 24-25b).

Hay varias posibilidades para frenar la forma húmeda: uno o varios tratamientos con láser frío pueden detener la evolución negativa en ciertos pacientes. Inyecciones directas en el globo ocular con sustancias inhibidoras del VEGF (ing. *vascular endotelial growth factor*, factor de crecimiento endotelial vascular), que estimula el crecimiento de nuevos vasos sanguíneos. En ciertos casos, este tratamiento local puede restablecer de la visión perdida, pero lamentablemente también pueden surgir efectos secundarios por las repetidas punciones del globo ocular. Como se mencionó para la forma seca, el tratamiento con vitaminas y minerales sólo tiene efecto limitado sobre la ARMD húmeda.

La frecuencia de ARMD en Europa occidental y Estados Unidos aumenta cada vez más, en especial porque una cantidad creciente de la población de estos países será mayor de 60 años. La enfermedad aparece después de los 55 años, y la frecuencia crece con la edad; el 12% de las personas mayores de 60 años presenta síntomas de ARMD, y otros tienen enfermedad no detectada, dado que las molestias pueden ser leves al principio. La herencia tiene cierta importancia, y también predisponen los malos hábitos alimentarios, el tabaco, el sobrepeso y la diabetes tipo 2.

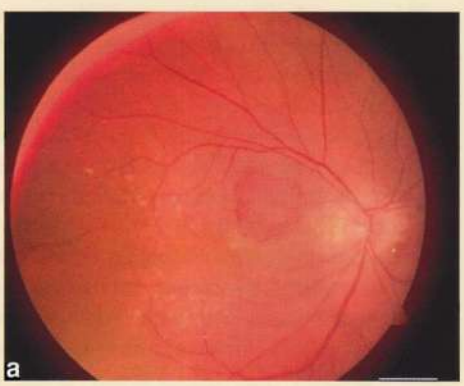

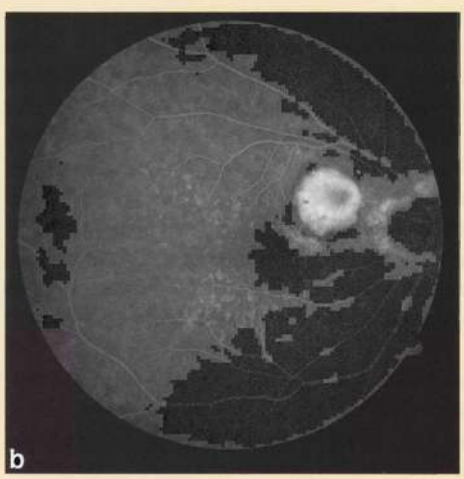

Fig. 24-25. Degeneración macular relacionada con la edad, forma húmeda. a) Imagen del fondo de ojo en la ARMD húmeda con hemorragia y edema macular. En dirección temporal, se observan drusas. b) Por angiografía con fluoresceína, se distinguen los vasos sanguíneos con nitidez y filtraciones en la zona edematosa de la retina. También las drusas presentan hiperfluorescencia. Barra: 1,5 mm. (Cedido por Steffen Heegaard).

BOOK'S COPICENTRO USAC / 2016

booksmedicos.org

integradora y moduladora. Las células de Müller son células neuróglicas con función mecánica de sostén y nutrición (véase la pág. 683).

Las **células horizontales** son neuronas intercalares multipolares cuyos cuerpos celulares se ubican en la parte más externa de la capa nuclear interna. Poseen una prolongación más larga con características de axón y numerosas dendritas cortas que intervienen en las sinapsis con los conos y los bastones (Fig. 24-24) y, a través de nexos, con otras células horizontales. Las células horizontales tienen función inhibidora. Cuando un fino rayo de luz estimula una pequeña cantidad de fotorreceptores, se estimulan las células horizontales con las cuales esos fotorreceptores están en contacto sináptico. Por el contrario, las dendritas de las células horizontales de los bordes de la zona iluminada tienen función inhibidora, por lo que se agudizan el contraste y la resolución.

Las **neuronas bipolares** pueden clasificarse en *neuronas bipolares de bastones* y *neuronas bipolares de conos*. Ambos tipos presentan una prolongación (dendrítica) externa y otra (axónica) interna que establecen sinapsis con las células ganglionares (Figs. 24-24 y 24-26). Las **neuronas bipolares de bastones** forman con su prolongación externa numerosas ramificaciones dendríticas que en la capa plexiforme externa desarrollan contactos sinápticos con gran cantidad de esférulas de bastones (Fig. 24-24). La prolongación axónica (interna) se ramifica en la capa plexiforme interna y establece contactos sinápticos indirectos con varias células ganglionares a través de células amacrinas. Existen tres tipos de **neuronas bipolares de conos**; a saber, las neuronas bipolares de conos enanas, bipolares de conos azules y bipolares de conos difusas. Las neuronas bipolares de conos enanas son pequeñas y forman una relación uno a uno entre un cono y una célula ganglionar. Se cree que son responsables de la visión con alta resolución. Las neuronas bipolares de conos azules presentan el mismo tipo de relación y forman de manera selectiva un "canal" para parte de las longitudes de onda cortas. Las neuronas bipolares de conos difusas más grandes forman sinapsis con hasta 10 conos, y se cree que tienen más importancia para el registro de la intensidad lumínica que para el color.

Las **células amacrinas** se caracterizan porque carecen de axón y, en su lugar, presentan numerosas prolongaciones muy ramificadas similares a dendritas (Fig. 24-26). Sólo muy escasas células amacrinas tienen un axón verdadero. Se ha demostrado que las prolongaciones tienen función axónica y dendrítica. El cuerpo celular es redondeado y las prolongaciones parten en dirección de la capa plexiforme interna, donde sus ramificaciones establecen sinapsis con los axones de neuronas bipolares y dendritas y, posiblemente, también axones de las

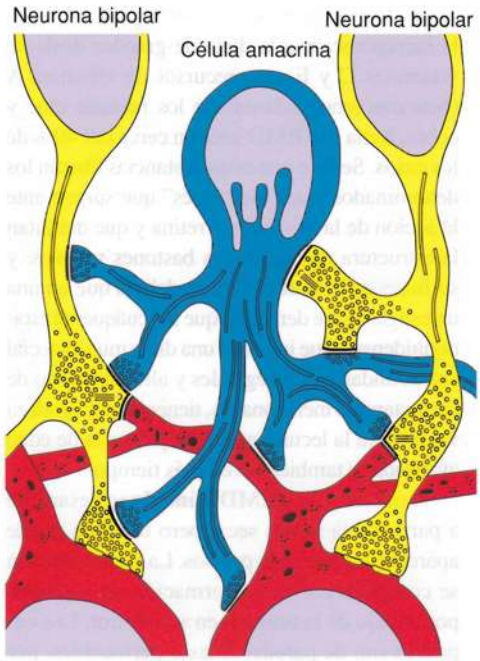

Fig. 24-26. Dibujo esquemático de las **relaciones sinápticas entre neuronas bipolares, células ganglionares y células amacrinas** (véase el texto para los detalles). (Según Hogan, Alvarado y Weddell, basado en Dowling y Boycott).

células ganglionares. Existen alrededor de 40 tipos de células amacrinas, y todas cumplen funciones importantes para la visión. Las células amacrinas tipo II transmiten la señal desde los bastones a las células ganglionares, por lo que desempeñan un papel esencial en la vía de señales de los bastones. Otros tipos tienen función moduladora y adaptan o mantienen la captación de la intensidad del color y de la luz en condiciones lumínicas variables.

7) La **capa plexiforme interna** conforma una red densa y compleja compuesta casi en su totalidad por prolongaciones de células amacrinas, axones de neuronas bipolares y dendritas de células ganglionares (Fig. 24-18). El escaso espacio intermedio está ocupado por las prolongaciones citoplasmáticas de las células de Müller y células astróglicas dispersas (Fig. 24-23).

8) La **capa ganglionar** (capa de células ganglionares) contiene los cuerpos celulares de las **células ganglionares**, la segunda neurona en la cadena que va desde la retina hasta la corteza cerebral (Figs. 24-17 y 24-18). En la mayor parte de la retina, las células ganglionares conforman una única capa, que se hace más densa en dirección de la mácula lútea (véase la pág. 684). Los cuerpos de las células ganglionares son redondeados y su diámetro varía entre 10 y 30 µm; la mayoría son pequeños, pero algunos son bastante grandes.

BOOK'S COPICENTRO USAC / 2016
booksmedicos.org

Todas contienen un núcleo redondo voluminoso. En su mayor parte, las dendritas son emitidas por la parte del cuerpo celular orientada hacia la capa plexiforme interna donde sus ramificaciones reciben sinapsis de las neuronas bipolares y las células amacrinas. Los axones de las células ganglionares parten del polo interno y transcurren hacia la capa de fibras del nervio óptico que forman en conjunto. Aquí presentan un recorrido paralelo a la superficie interna de la retina hasta el disco del nervio óptico, donde atraviesan el globo ocular para continuar como fibras nerviosas del nervio óptico. Sobre la base de las ramificaciones dendríticas y el tamaño de los cuerpos celulares, se han descrito varios tipos de células ganglionares, por lo general clasificados en *células ganglionares enanas* y *células ganglionares difusas (en parasol)*. Las **células ganglionares enanas** poseen una única dendrita gruesa que se extiende hacia el interior de la capa plexiforme interna, donde termina en unas pocas ramificaciones cortas que rodean las ramificaciones axónicas terminales de una única neurona bipolar enana. La prolongación dendrítica de la célula ganglionar suele estar apareada con una prolongación de una célula amacrina (Fig. 24-26). Cada célula ganglionar está relacionada con una única célula bipolar enana, que con mayor frecuencia está en contacto postsináptico sólo con un cono individual. Por lo tanto, es probable que cada célula ganglionar enana sea específica para un único cono. En concordancia con esto, aparece un mayor número de células ganglionares enanas en la mácula lútea, aunque se encuentran en toda la retina y representan el 90% de todas las células ganglionares. Las **células ganglionares difusas** poseen cuerpos celulares más grandes que las células ganglionares enanas, y sus prolongaciones dendríticas son mucho más extendidas. Cada célula ganglionar difusa establece así contactos postsinápticos con las terminaciones axónicas de numerosas neuronas bipolares de conos difusas y con neuronas bipolares de bastones.

9) La **capa de fibras nerviosas** (capa de fibras del nervio óptico) está formada por los axones de las células ganglionares que se dirigen hacia el disco del nervio óptico desde todas las partes de la retina (Figs. 24-17 y 24-18). Por lo general, las fibras de la porción nasal de la retina transcurren en dirección radial directa hacia el disco. Desde la porción temporal, las fibras corren desde la región de la mácula directamente hacia el disco como el **haz papilomacular**, mientras que las fibras temporales a la mácula recorren arcos por encima y por debajo de la mácula hasta el borde superior e inferior del disco. Ninguna fibra nerviosa pasa sobre la fóvea central. Los axones de la capa de fibras del nervio óptico transcurren en haces rodeados por prolongaciones de las células de Müller y por astrocitos. Las fibras son amielínicas, lo cual les confiere la transparencia necesaria (la mielina es muy refringente), y recién adquieren vaina de mielina cuando atraviesan el disco para formar el nervio óptico. Además de los axones y la neuroglia, la capa de fibras del nervio óptico contiene ramificaciones de la arteria y la vena centrales de la retina.

10) La **capa limitante interna** se compone de los extremos internos ensanchados de las células de Müller y las prolongaciones de las células de la astroglia (véase más adelante) y una membrana basal. La capa limitante interna mide unos 0,5 µm de espesor y es totalmente lisa hacia el cuerpo vítreo (Fig. 24-17).

Células neuróglicas de la retina. Existen tres tipos de células neuróglicas en la retina; a saber, las *células radiales (de Müller)*, los *astrocitos* y la *microglia*. Las **células de Müller** son células neuróglicas muy grandes que conforman una gran parte del volumen de la retina (Figs. 24-21 y 24-23) y cuyos cuerpos celulares se localizan en la capa nuclear interna. Con sus prolongaciones citoplasmáticas muy ramificadas, se extienden por casi todo el espesor de la retina, desde la capa limitante interna hasta la capa limitante externa (150 µm) y rodean todos los elementos neuronales de la retina. Las células de Müller poseen núcleos aplanados (a diferencia de los núcleos redondos de las neuronas) y un citoplasma más denso. Intervienen en la formación de la capa limitante externa, y de modo correspondiente se forma la capa limitante interna con las pequeñas zonulae occludentes entre las células de Müller y con sus membranas basales. En la parte vascular de la retina, rodean con sus prolongaciones gran parte de las paredes vasculares. Contienen escasa cantidad de glucógeno, pero se cree que además de tener efectos mecánicos de sostén y de aislamiento son importantes para la nutrición de la parte externa avascular de la retina (es decir, desde el epitelio pigmentario hasta la capa plexiforme externa, inclusive). También actúan como astrocitos, dado que transforman glucosa en lactato e intervienen en el mantenimiento del medio extracelular de la retina por transporte iónico y recaptación de neurotransmisores y productos residuales.

Investigaciones recientes han propuesto una función totalmente distinta para las células de Müller, dado que se cree que podrían actuar como fibras ópticas en la retina. Las investigaciones indican que las células de Müller pueden dirigir la luz que ingresa e incide en la capa limitante interna directamente a través de la capa más interna de la retina hasta los fotorreceptores, y así ser una solución para la conformación inversa de la retina. Por último, se cree que en caso de daño de la retina las células de Müller podrían volver a transformarse en células madre pluripotenciales que más tarde pueden diferenciarse y reemplazar

BOOK'S COPICENTRO USAC / 2016

booksmedicos.org

varios tipos celulares en la retina, incluso los fotorreceptores. Los **astrocitos** sólo se encuentran en la parte vascularizada de la retina y, por lo tanto, no en la fóvea central. Sus cuerpos celulares están ubicados entre las fibras nerviosas de la capa plexiforme interna, mientras que las numerosas prolongaciones rodean los axones de las células ganglionares. La **microglia** se encuentra sobre todo en la capa plexiforme interna. En caso de lesión de la retina, disminuyen en número y adoptan características de macrófagos.

Variaciones regionales de las características de la retina

En dirección desde el polo posterior del ojo hacia la *ora serrata*, se distinguen numerosas modificaciones en las distintas capas de la *parte nerviosa* de la retina. En particular, se distinguen variaciones muy características en la cantidad y la distribución de los conos y los bastones, así como en la ultraestructura de los conos. Existen unos 120 millones de bastones y 6,5 millones de conos en la retina. *La mayor concentración de conos se encuentra en el medio de la fóvea central*, pero la densidad disminuye rápidamente al alejarse del centro de la fóvea en dirección a la periferia (Fig. 24-27). En cambio, en el centro de la fóvea no se encuentran bastones. En dirección periférica respecto de la mácula, aumenta la cantidad de bastones hasta un máximo a unos 5 mm de la fóvea central. Después vuelve a disminuir la concentración de bastones gradualmente en dirección a la *ora serrata*, donde se encuentra una cantidad mínima.

La **mácula lútea** es una región oval amarillenta cuyo centro se ubica alrededor de 1 mm en dirección temporal del polo posterior del ojo (Fig. 24-1). El color amarillo se debe al contenido del caroteno **xantófila,** que en esta zona se encuentra en los cuerpos celulares de las neuronas bipolares y de las células ganglionares. Mediante el examen del interior del ojo con un oftalmoscopio, la mácula lútea suele presentar un color pardo rojizo. Sólo aparece amarilla en personas muy pigmentadas o a través el uso de luz carente de rayos rojos y tiene un diámetro de unos 3 mm. Mediante el oftalmoscopio no se observan vasos grandes en la región de la mácula, sino una red capilar muy bien desarrollada.

La porción central de la mácula lútea está modificada para formar la **fóvea central**, una depresión con forma de embudo cuyo centro se encuentra a 4 mm del centro del disco del nervio óptico en dirección temporal y a 0,8 mm hacia abajo (Figs. 24-1 y 24-27). Mide 1,5 mm de diámetro y las paredes se inclinan hacia el centro, que tiene un diámetro de sólo 0,5 mm. Aquí, el espesor de la retina está disminuido a unos 100 µm y la

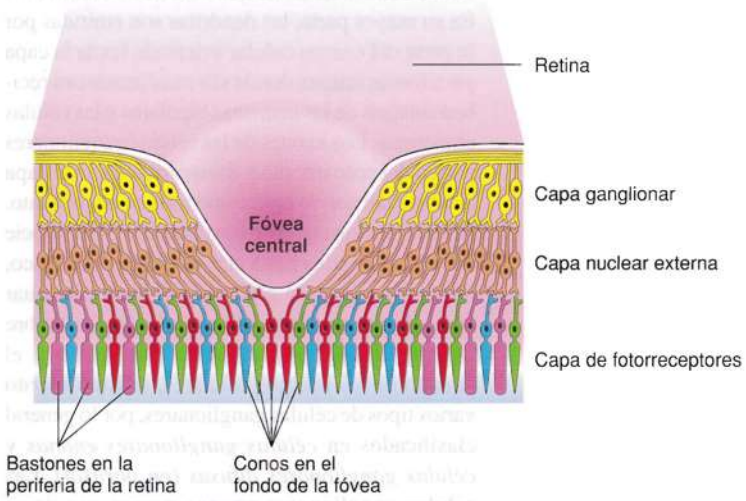

Fig. 24-27. Dibujo de un **corte horizontal a través de la fóvea central**. (Según Gray, en Standring).

parte nerviosa se compone exclusivamente de la capa de fotorreceptores, a los que la luz tiene acceso casi irrestricto. En el fondo de la fóvea, los conos son más largos y delgados que en el resto de la retina, con unos 2 µm de diámetro y 80 µm de longitud, de los cuales el segmento externo representa hasta 45 µm. Alrededor de 2500 de estos conos delgados tienen una disposición central (fovéola) muy regular y se organizan paralelos entre sí, con una distancia de tan sólo 0,3 µm; los estrechos espacios intermedios están ocupados por las prolongaciones citoplasmáticas de las células de Müller. Los cuerpos celulares de los conos, incluso los núcleos, están desplazados hacia la periferia y se encuentran en las paredes inclinadas de la fóvea, y las prolongaciones centrales presentan un recorrido inclinado hacia afuera equivalente hasta la capa plexiforme externa. La mácula lútea que rodea la fóvea central representa la parte más gruesa de la retina, debido a las acumulaciones de cuerpos celulares desplazados de neuronas bipolares y células ganglionares. Los bastones comienzan a aparecer en la parte periférica de la fóvea, pero sus fibras centrales también tienen un recorrido desplazado hacia afuera. Los capilares llegan hasta el borde de la fóvea para irrigar las células ganglionares, pero no hay vasos sanguíneos en el fondo de la fóvea.

El **disco del nervio óptico** (o **papila del nervio óptico**) se ubica a unos 3 mm en dirección nasal del polo posterior del ojo y es el sitio donde el nervio óptico abandona el ojo, es decir, la zona de la retina donde la capa de fibras nerviosas se continúa con el nervio óptico (Fig. 24-1). Me-

booksmedicos.org

BOOK'S COPICENTRO USAC / 2016

diante oftalmoscopia, se visualiza como un disco ligeramente elíptico con un diámetro horizontal de unos 1,6 mm y uno vertical de alrededor de 1,8 mm. El color es rojo claro y contrasta con la retina circundante, de color rojo intenso. El color más rosado del disco se debe a que no está cubierto por retina y coroides (y las consecuentes células pigmentarias) y a una vascularización mucho menor. Por la parte interna, el disco del nervio óptico está en contacto con el cuerpo vítreo, del que sólo lo separa la capa limitante interna, la única de las capas de la retina que se continúa sobre el disco (Fig. 24-28).

La denominación clásica de **papila del nervio óptico** se presta a confusión, dado que sólo sobresale el borde del disco como consecuencia de la gran cantidad de fibras nerviosas que se incorporan al nervio óptico. En cambio, la parte más central está hundida (**excavación del disco o de la papila**), donde ingresa la arteria central de la retina y egresa la vena central de la retina (véase más adelante). La verdadera prominencia del disco del nervio óptico por tumefacción, **edema de papila,** es un síntoma importante y a menudo temprano del aumento de la presión intracraneana (p. ej., se detecta en traumatismos cefálicos graves, tumores y hemorragias cerebrales e hipertensión grave).

Irrigación sanguínea de la retina. La retina tiene doble irrigación, dado que la parte externa, desde el epitelio pigmentario hasta la capa plexiforme externa inclusive, está irrigada por la red capilar de la lámina coroidocapilar de la coroides. Las demás capas de la retina, más internas, son irrigadas por la **arteria central de la retina** (rama de la arteria oftálmica), que ingresa en el nervio óptico 1 cm por detrás del globo ocular a través de su parte inferior (fue incorporada allí durante el desarrollo embrionario) (Fig. 24-1). Justo antes de aparecer en el disco del nervio óptico, se divide en una rama superior y otra inferior, que pronto se dividen en sus respectivas ramas nasal y temporal. Las cuatro ramas arteriales irrigan los cuatro cuadrantes correspondientes de la retina y recorren la capa de fibras del nervio óptico muy cerca de la capa limitante interna. Las arteriolas emitidas ingresan en profundidad en las capas internas de la retina y forman una red capilar muy densa y difusa que se extiende hasta el límite externo de la capa nuclear interna, inclusive. Desde el punto de vista histológico, la arteria central de la retina y sus ramificaciones principales son arterias musculares pequeñas que se distinguen claramente con el oftalmoscopio. La arteria central de la retina y todas las ramificaciones arteriales o arteriolares son *vasos arteriales terminales fisiológicos* en los que no hay anastomosis entre las ramificaciones ni anastomosis arteriovenosas. Ante la obstrucción de la arteria central o de una de las ramificaciones, la región correspondiente pierde su irrigación arterial, lo que produce ceguera en esa zona del campo visual. En los casos de trombosis (obstrucción) de la arteria central de la retina, ocurren modificaciones irreversibles al cabo de 1-2 horas.

En general, la **vena central de la retina** y sus tributarias siguen a las ramificaciones de las arterias, aunque con un recorrido algo diferente para el caso de las ramas más grandes. Las ramas arteriales y las tributarias venosas presentan numerosos entrecruzamientos, sobre todo con las arterias más internas (Fig. 24-1). La vena central

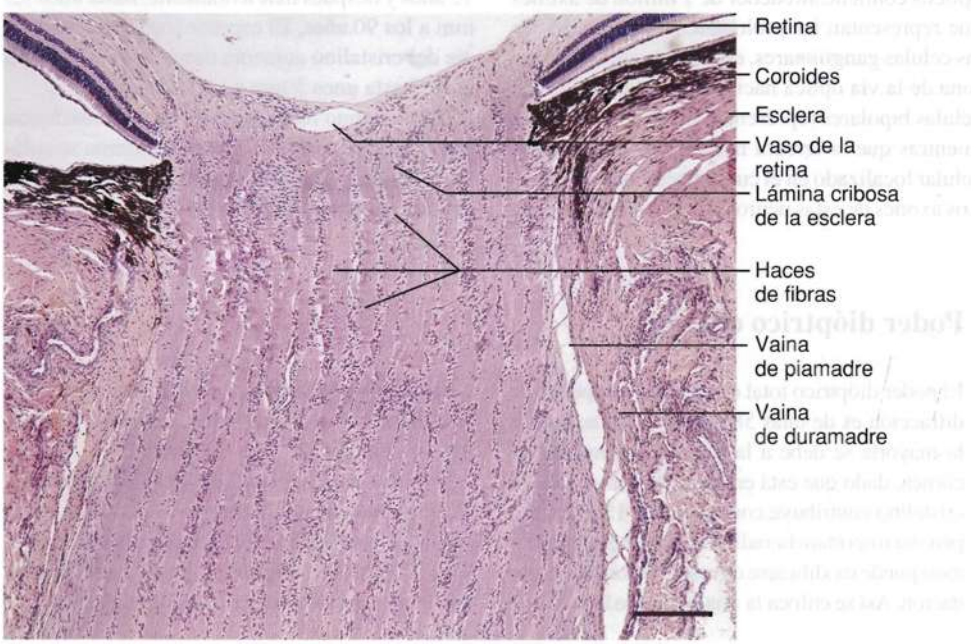

Fig. 24-28. Imagen con microscopio óptico de un **corte longitudinal a través del nervio óptico cuando penetra en el globo ocular**, es decir, a nivel de la papila. Corte teñido con hematoxilina-eosina. ×45. Barra: 200 µm.

BOOK'S COPICENTRO USAC / 2016

booksmedicos.org

de la retina desemboca en la vena oftálmica superior o incluso directamente en el seno cavernoso.

En sentido estricto, el **nervio óptico** no es tal, sino una porción adelantada del cerebro. En consecuencia, corresponde a un tracto de fibras del sistema nervioso central y, por su histología, en principio está formado por sustancia blanca. Así, está rodeado por una prolongación de las tres meninges, una **duramadre** externa, una **aracnoides** intermedia y una **piamadre** interna, separadas por un espacio subdural y uno subaracnoideo, respectivamente, que se comunican con los espacios correspondientes que rodean el encéfalo (Figs. 24-1 y 24-28). A nivel del globo ocular, la duramadre se continúa en la esclera, mientras que la aracnoides y la piamadre se continúan en el tejido conectivo de la coroides. Desde la superficie interna de la piamadre parten numerosos tabiques de tejido conectivo muy vascularizados que dividen el nervio óptico en muchos haces de fibras. Dentro de los tabiques y en su superficie se encuentran astrocitos con prolongaciones dirigidas entre cada fibra nerviosa de los haces.

La primera parte del nervio óptico o *porción intraocular* comienza en el disco del nervio óptico y transcurre hacia atrás, a través de las tres capas del globo ocular. Por lo general, tiene forma de bulbo, dado que el diámetro crece bastante durante el pasaje por el globo ocular. Atraviesa la esclera por la lámina cribosa, donde las fibras pasan por los orificios. En esta primera parte del nervio óptico, los axones amielínicos de las células ganglionares están rodeados por prolongaciones de los astrocitos. Las fibras se mielinizan al pasar por la esclera, puesto que son rodeadas por oligodendrocitos. Cada uno de los dos nervios ópticos contiene alrededor de 1 millón de axones que representan las prolongaciones centrales de las células ganglionares, es decir, la segunda neurona de la vía óptica hacia la corteza visual. Las células bipolares representan la primera neurona, mientras que la tercera neurona tiene el cuerpo celular localizado en el cuerpo geniculado lateral. Los axones de estas neuronas transcurren hacia la parte de la corteza cerebral que capta las señales luminosas, en el lóbulo occipital. En los seres humanos, alrededor del 53% de los axones del nervio óptico se cruza en el quiasma óptico para llegar al hemisferio cerebral contralateral (opuesto), mientras que el 47% restante no se cruza.

Medios ópticos de difracción

Los medios ópticos de difracción o aparato dióptrico comprenden la córnea (pág. 657), el humor acuoso (pág. 669), el cristalino y el cuerpo vítreo (véase más adelante).

Cristalino

El **cristalino** o lente del ojo es un cuerpo biconvexo transparente ubicado entre el iris por delante y el cuerpo vítreo por detrás (Figs. 24-1 y 24-6). El cristalino se mantiene en posición fija mediante las fibras zonulares y por su firme unión con el cuerpo vítreo. La superficie posterior, más conexa, se encuentra así en una cavidad de la cara anterior del cuerpo vítreo, la **fosa hialoidea**. Los puntos máximos de curvatura anterior y posterior del cristalino se denominan **polos anterior** y **posterior** respectivamente, y la línea trazada entre ambos se denomina **eje del cristalino**. El borde periférico del cristalino se denomina **ecuador de la lente** y el plano que atraviesa el ecuador es casi paralelo con el plano que atraviesa el ecuador del globo ocular. El cristalino aumenta en tamaño y consistencia a medida que pasan los años. El diámetro del recién nacido es de unos 6,5 mm, pero aumenta con rapidez su longitud hasta 9 mm a los 15 años y después más lentamente, hasta unos 9,5 mm a los 90 años. El espesor correspondiente al eje del cristalino aumenta desde unos 3,5 mm al nacer hasta unos 5 mm a los 90 años.

El cristalino recién aislado tiene consistencia blanda y pegajosa, y por la parte externa se compone de una cápsula muy delgada, pero fuerte y elástica, la **cápsula del cristalino**, que cubre la

Poder dióptrico del ojo

El poder dióptrico total de los medios ópticos de difracción es de unas 58 dioptrías, de las cuales la mayoría se debe a la película lagrimal de la córnea, dado que está en contacto con el aire. El cristalino contribuye con sólo unas 15 dioptrías, pero su importancia radica en que el poder dióptrico puede modificarse en relación con la acomodación. Así se enfoca la imagen sobre la retina en la visión cercana. El índice de difracción total es de alrededor de 1,33 para los medios dióptricos, con un valor de 1,39 para el cristalino.

Dioptría es la unidad del poder de difracción del cristalino, donde 1 dioptría equivale a una distancia focal de 100 cm, dos dioptrías equivalen a 50 cm; 100 dividido por la distancia focal (en centímetros) da la cantidad de dioptrías.

booksmedicos.org

BOOK'S COPICENTRO USAC / 2016

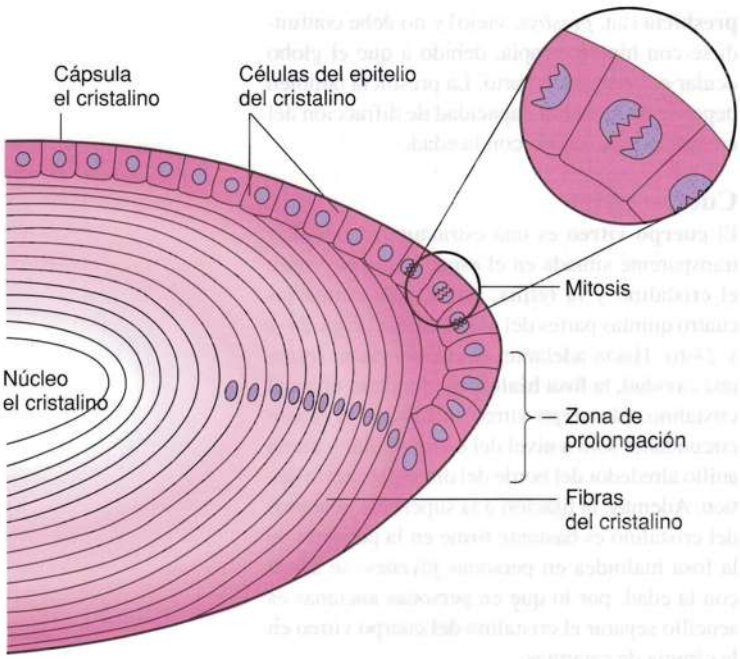

Fig. 24-29. Dibujo esquemático de las **características histológicas del cristalino del ojo**. (Según Gray, en Standring).

corteza del cristalino externa blanda, por dentro de la cual se encuentra el **núcleo del cristalino**, más firme (Fig. 24-29). El cristalino está suspendido del aparato suspensorio o **zónula ciliar**, compuesto por fibras delgadas, las **fibras zonulares**, compuestas por microfibrillas de un material similar a la elastina incluido en glucoproteínas y glucosaminoglucanos (Figs. 24-6 y 24-11). Las fibras zonulares "surgen" del cuerpo ciliar, sobre todo un poco por detrás de la porción plana y, a través de fibras individuales, un tanto por delante de los surcos que se encuentran entre los procesos ciliares de la porción plegada. Las fibras convergen hacia el ecuador del cristalino, de modo tal que las fibras más posteriores se fijan al cristalino justo por delante del ecuador, mientras que las fibras más anteriores cruzan las posteriores y se fijan a lo largo del borde posterior del ecuador. En realidad, las fibras forman membranas planas continuas, en las cuales las fibras están incluidas en un gel compacto.

Desde el punto de vista histológico, el cristalino se compone de la *cápsula*, el *epitelio del cristalino* y las *células o fibras del cristalino* (Fig. 24-29).

La **cápsula del cristalino** es una membrana basal muy gruesa que rodea el epitelio y las células (fibras) del cristalino (Fig. 24-30). Es más gruesa en las superficies anterior y posterior (unos 10 µm) y más delgada en el polo posterior (unos 3 µm). Se compone de delgadas microfibrillas de colágeno (de los tipos I, III y IV) incluidas en una sustancia de glucosaminoglucanos y glucoproteínas (entre ellas, fibronectina y laminina).

El **epitelio del cristalino** recubre la superficie interna de la cápsula, correspondiente a la superficie anterior y el ecuador, pero falta en la superficie posterior (Fig. 24-29). Se compone de una única capa de células cúbicas con núcleos centrales redondos (Fig. 24-30). En el ecuador aumenta la altura de las células y aparecen frecuentes mitosis. En esta zona hay una constante formación de células nuevas que se prolongan y se transforman en fibras del cristalino. En cuanto a la ultraestructura, las células aparecen unidas mediante zonulae occludentes a nivel de las superficies laterales subapicales (la base se orienta hacia la cápsula).

Las **células o fibras del cristalino** se forman a partir del epitelio del ecuador del cristalino. Al mismo tiempo que se diferencian las células recién formadas, se prolonga la parte basal y se aplana el núcleo (Fig. 24-29). La prolongación basal alargada migra gradualmente a lo largo de la superficie interna de la cápsula en dirección posterior, y al mismo tiempo se prolonga la parte apical y penetra bajo la superficie interna de las células epiteliales del cristalino circundantes. El núcleo permanece ubicado a nivel del ecuador (Fig. 24-30), pero por último se destruye y desaparece. Durante la constante renovación de las células del cristalino, las generaciones celulares previas son desplazadas hacia el interior de la corteza del cristalino para, por último, ser incluidas en el **núcleo del cristalino**. Este proceso es constante, lo cual implica que el cristalino aumenta de tamaño durante toda la vida. Las muy largas células del cristalino (de hasta 12 mm) con frecuencia se denominan **fibras del cristalino**, tienen forma de U y presentan un

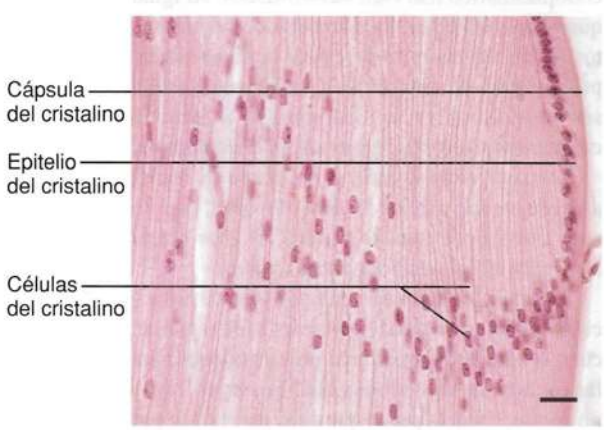

Fig. 24-30. Imagen con microscopio óptico de un corte del **ecuador del cristalino**. Corte teñido con hematoxilina-eosina. ×275. Barra: 20 µm.

BOOK'S COPICENTRO USAC / 2016

booksmedicos.org

recorrido meridional desde la superficie posterior hasta la superficie anterior del cristalino.

Las primeras células del cristalino formadas aparecen durante el desarrollo embrionario en la llamada vesícula del cristalino, dado que las células epiteliales posteriores del cristalino se alargan y crecen hacia adelante, en dirección a la mitad anterior de la vesícula. De esta manera, ocupan gradualmente todo el espacio de la vesícula y dan origen al núcleo embrionario del cristalino. Todas las células del cristalino formadas después surgen del mismo modo por mitosis y diferenciación de las células epiteliales ecuatoriales del cristalino y se depositan por fuera del **núcleo embrionario del cristalino**. Así, durante el resto de la vida fetal y más tarde durante la vida posnatal, se origina el verdadero **núcleo del cristalino,** que contiene células (fibras) del cristalino anucleadas y está rodeado por la **corteza del cristalino**, compuesto por las células recién formadas que aún poseen núcleo.

En la vida intrauterina, el cristalino es nutrido por un plexo vascular derivado de la arteria hialoidea fetal, pero después del nacimiento y durante el resto de la vida el cristalino es avascular y se nutre por difusión desde el humor acuoso y el cuerpo vítreo.

Por contracción del músculo ciliar se tracciona el cuerpo ciliar hacia adelante, por lo que se relajan las fibras zonulares (pág. 668). Esto aumenta la curvatura de la superficie anterior del cristalino hasta alcanzar una curvatura similar a la de la superficie posterior, causada por la elasticidad de la cápsula del cristalino, lo que incrementa el poder de difracción. Este *aumento de la curvatura del cristalino y la consecuente difracción para la visión de cerca* se denomina **acomodación**.

La transparencia del cristalino se debe a la forma y la disposición de sus células, además de a la ausencia de sustancia intercelular. Con la edad, el cristalino adquiere una ligera *tonalidad* amarillenta y disminuye su transparencia. Puede presentar un reflejo grisáceo a nivel de la pupila, que no debe confundirse con el fenómeno patológico de opacidad del cristalino o **cataratas** (gr. *katarrhaktes*; se creía que caía y se secaba mucosidad frente al cristalino).

Como se mencionó antes, el tamaño y el consecuente volumen del cristalino aumentan con la edad. La mayor parte de este aumento de tamaño se debe a que el núcleo crece hasta que en la edad avanzada ocupa casi todo el cristalino. Como la capacidad de variar su forma por acomodación depende casi con exclusividad de la corteza más blanda, con la edad disminuye paulatinamente la capacidad de acomodación, a medida que el núcleo más firme pasa a ocupar mayor espacio del cristalino (que al mismo tiempo se aplana). Este fenómeno normal de la edad se denomina **presbicia** (lat. *presbys*, viejo) y no debe confundirse con hipermetropía, debido a que el globo ocular es demasiado corto. La presbicia también depende de la menor capacidad de difracción del cristalino relacionada con la edad.

Cuerpo vítreo

El **cuerpo vítreo** es una estructura redondeada transparente situada en el espacio que hay entre el cristalino y la retina, por lo que ocupa las cuatro quintas partes del globo ocular (Figs. 24-1 y 24-6). Hacia adelante, el cuerpo vítreo forma una cavidad, la **fosa hialoidea**, donde se ubica el cristalino. El cuerpo vítreo está unido al medio circundante sólo a nivel del cuerpo ciliar y en un anillo alrededor del borde del disco del nervio óptico. Además, la fijación a la superficie posterior del cristalino es bastante firme en la periferia de la fosa hialoidea en personas jóvenes; se afloja con la edad, por lo que en personas ancianas es sencillo separar el cristalino del cuerpo vítreo en la cirugía de cataratas.

El cuerpo vítreo es totalmente transparente, pero no carece por completo de estructuras. Mediante la lámpara de hendidura se detecta un estrecho conducto con forma de S, el **conducto hialoideo**, que transcurre en dirección posteroanterior desde el disco del nervio óptico hasta el polo posterior del cristalino. En la vida intrauterina contiene la arteria hialoidea (una rama de la arteria central de la retina), que irriga el cristalino. En condiciones normales, la arteria hialoidea desaparece unas seis semanas antes del parto.

En su mayor parte, el cuerpo vítreo se compone de agua (99%), con hialuronano disuelto que fija agua. La solución se mantiene en estado de gel debido a la presencia de una delicada red de microfibrillas de colágeno (tipo II), más densa en los 100-300 µm de la periferia del cuerpo vítreo o *corteza*, donde tiene consistencia de gel. En la parte más central, el cuerpo vítreo es más fluido. En la corteza también aparecen **hialocitos** que contienen un aparato de Golgi y un retículo endoplasmático liso bien desarrollados. Al igual que el epitelio ciliar no pigmentado, los hialocitos producen hialuronano, pero también tienen propiedades de macrófagos, dado que pueden ser activados para la fagocitosis y a menudo contienen numerosos fagosomas en el citoplasma.

La parte acuosa central no existe al nacer, aparece recién a los 4-5 años de edad, tras lo cual aumenta de tamaño y a los 70 años ocupa alrededor de la mitad del cuerpo vítreo.

Además de su *función* como medio de difracción, por su viscosidad (2-4 veces la del agua) el cuerpo vítreo es importante para mantener fijas las estructuras del globo ocular. El cuerpo vítreo no contiene vasos, por lo que debe ser nutrido por

booksmedicos.org

BOOK'S COPICENTRO USAC / 2016

difusión desde el medio. Al parecer, hay difusión libre de sustancias en el cuerpo vítreo y entre éste y el humor acuoso, dado que sólo el tamaño de las partículas afecta la velocidad de difusión.

Ante movimientos rápidos de la cabeza, a menudo se reconocen subjetivamente pequeñas hebras luminosas que descienden con lentitud cuando la cabeza queda quieta (con mayor nitidez cuando la mirada se dirige hacia la luz). Es un fenómeno normal, las "**moscas volantes**" o "**mouches volantes**", como expresión de los movimientos en el gel, por lo que el escaso contenido de componentes estructurales ingresa en el campo visual.

Estructuras accesorias del ojo

Las estructuras accesorias del ojo incluyen los *músculos de la órbita*, los *párpados*, la *conjuntiva* y el *aparato lagrimal*. No se mencionan a continuación los músculos de la órbita (los cuatro músculos rectos y dos músculos oblicuos) dado que no presentan características histológicas especiales.

Párpados

Los **párpados** (lat. *palpebra*) son pliegues cutáneos móviles que se extienden sobre la parte anterior del globo ocular cuando se cierra. De esta manera se protege el ojo y se renueva la película lagrimal en la superficie anterior de la córnea. Los párpados también contribuyen a que la pupila limite la cantidad de luz que penetra en el ojo.

En su *histología*, ambos párpados presentan las mismas características y se componen de las siguientes capas, desde afuera hacia adentro: *piel, capa subcutánea, músculo orbicular del ojo (porción palpebral), tarso y tabique orbitario*, además de la *conjuntiva* (Fig. 24-31).

La **piel** es muy delgada y posee vello fino con sus correspondientes glándulas sebáceas. También hay gran cantidad de glándulas sudoríparas. La piel de los párpados es bastante pigmentada, pues contiene muchos melanocitos en la epidermis.

La **capa subcutánea** es muy laxa, lo que explica la frecuencia de edema (p. ej., en enfermedades cardíacas o renales) y hemorragias (traumatismos, ojo negro). Rara vez contiene tejido adiposo.

La **porción palpebral del músculo orbicular del ojo** es el músculo que cierra los párpados, y se inserta como una delgada lámina de fibras musculares estriadas esqueléticas entre la piel y el tarso, al que se une en forma laxa mediante tejido conectivo. El músculo es inervado por el nervio facial y con su contracción produce el parpadeo, que es involuntario, a pesar de la inervación somática eferente (Fig. 24-33).

El **tarso** y el **tabique orbitario** representan el esqueleto de tejido conectivo del párpado, compuesto de tejido conectivo denso con colágeno abundante. Cada tarso (gr. *tarsos*, superficie ancha) posee la forma del párpado correspondiente y, como gruesas placas de tejido conectivo convexas hacia adelante, presentan un borde recto que se extiende hasta el borde libre del párpado. Los bordes convexos superior e inferior de los tarsos superior e inferior, respectivamente, se continúan en el tabique orbitario, donde se unen a los bordes correspondientes de la cavidad orbitaria.

El tarso superior se relaciona con el **músculo elevador del párpado**, que comienza en la parte posterior de la órbita y transcurre hacia adelante hasta terminar en un tendón con forma de abanico, con una hoja superficial y otra profunda. La hoja superficial atraviesa la porción palpebral del músculo orbicular del ojo y se fija en la piel sobre el tarso, mientras que la hoja profunda se fija al borde superior y a la cara anterior del tarso. El músculo elevador del párpado es inervado por el nervio oculomotor.

En ambos párpados, también hay músculo liso. El **músculo tarsal superior** (Fig. 24-33) se fija al músculo elevador del párpado, mientras que el

Ptosis y síndrome de Horner

Ante la parálisis del músculo elevador del párpado relacionada con una parálisis del nervio oculomotor, el párpado superior cae y cubre parte del globo ocular, trastorno denominado **ptosis** (gr. *ptosis*, caída). La ptosis palpebral también puede ser congénita y bilateral, en cuyo caso se debe a desarrollo incompleto del músculo correspondiente.

Los músculos tarsales superior e inferior están inervados por el sistema simpático del cuello, y su parálisis causa (ligera) ptosis, seguida por miosis (contracción de la pupila) y endoftalmia (globo ocular hundido en la órbita). En conjunto, estos tres síntomas se denominan **síndrome de Horner,** que puede deberse a una lesión simpática del cuello (con mayor frecuencia debido a cáncer de pulmón) del lado afectado.

BOOK'S COPICENTRO USAC / 2016

booksmedicos.org

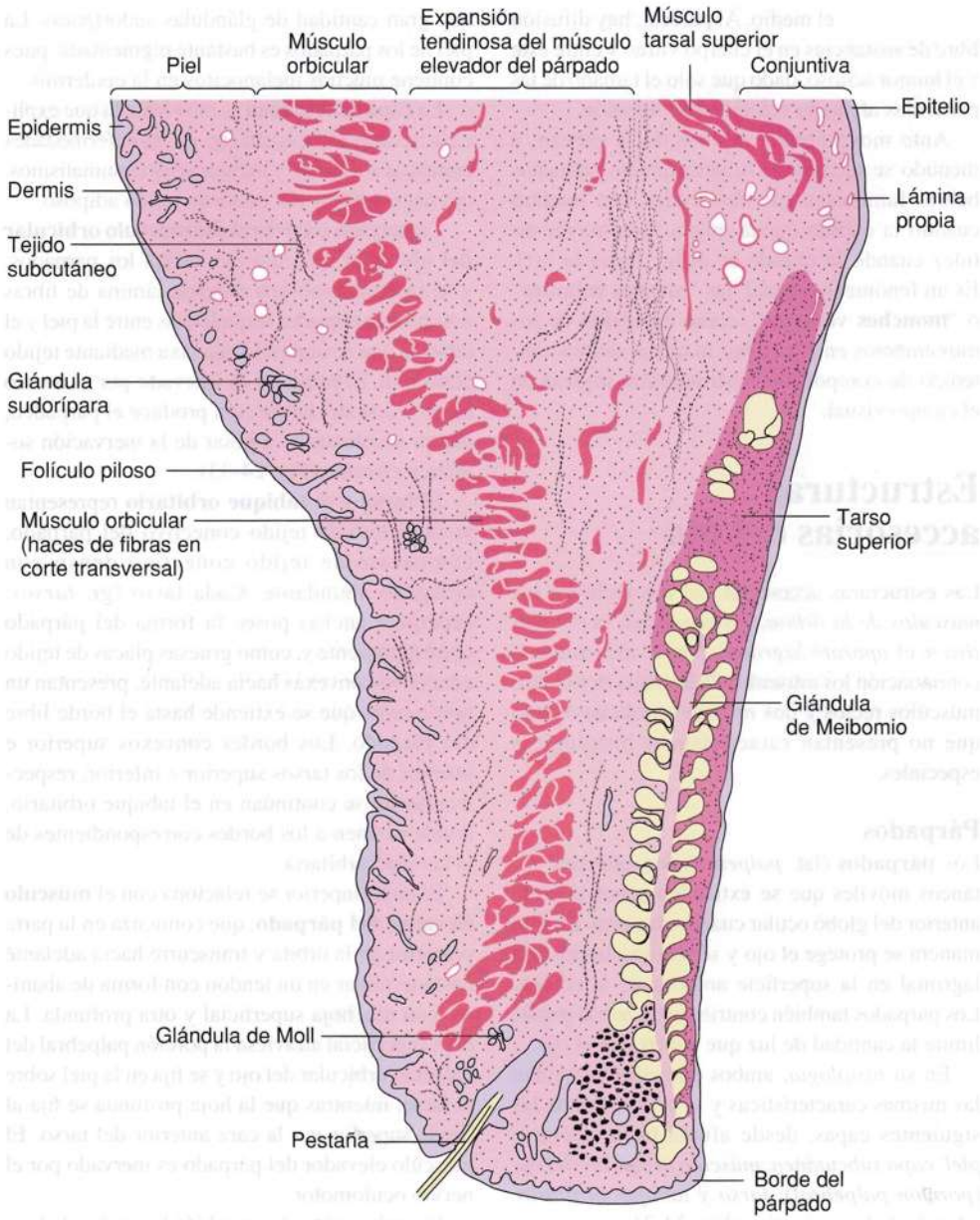

Fig. 24-31. Dibujo de un **corte sagital del párpado superior** (Según Stöhr y Möllendorff).

músculo tarsal inferior lo hace al tarso inferior, que así se une al músculo oblicuo menor. Los dos músculos tarsales son inervados por el sistema simpático cervical.

En el tarso se encuentran incluidas las **glándulas tarsales** (de Meibomio), grandes glándulas sebáceas modificadas no relacionadas con folículos pilosos. Se observan alrededor de 30 en cada párpado. Cada glándula está formada por un largo tubo recto de recorrido vertical a través de toda la altura del tarso; se disponen en una única hilera y ocupan casi todo el espesor del tarso. En el conducto principal, se encuentran numerosos adenómeros saculares. Las glándulas desembocan por un pequeño orificio sobre el borde del párpado, justo por delante del margen posterior. La secreción grasa de las glándulas tarsales lubrica los bordes de los párpados e impide que se adhieran y que el líquido lagrimal rebase los límites palpebrales, por lo que protege la piel de la maceración. Además, la secreción hace que el saco conjuntival sea impermeable cuando se cierran los ojos.

Desde el margen anterior del borde libre de los párpados parten las **pestañas,** en 2-3 hileras irregulares. Las pestañas son pelos terminales cortos y gruesos, más largos y numerosos en el párpado superior. Por lo general, son más oscuras que el cabello y no encanecen con la edad. Los folículos pilosos de las pestañas se extienden unos milímetros hacia arriba y abajo en el tejido

booksmedicos.org

BOOK'S COPICENTRO USAC / 2016

Orzuelo

El **orzuelo** (del lat. *hordeolum*, grano de cebada) es una infección aguda y purulenta del párpado. Puede aparecer en las glándulas ciliares, en las glándulas de Moll (orzuelo externo), o en las glándulas de Meibomio (orzuelo interno). Este último puede evolucionar a una infección crónica denominada chalazión.

conectivo denso en el que se continúa el tarso, cerca del borde del párpado. Los folículos pilosos de las pestañas carecen de músculo erector del pelo, pero por lo demás son similares a otros, con grandes glándulas sebáceas, las **glándulas ciliares**, que se encuentran cerca de los bordes de los párpados. Por último, entre los folículos pilosos de las pestañas hay algunas glándulas sudoríparas apocrinas grandes modificadas, las **glándulas de Moll**, que se abren sobre los bordes libres de los párpados, entre las pestañas, o en la parte superior de los folículos de las pestañas.

La **conjuntiva palpebral** es la parte de la conjuntiva del ojo que compone la capa interna del párpado.

Conjuntiva

La **conjuntiva** (lat. *conjungere*, unir, relacionar) recubre la superficie posterior de los párpados como una delgada mucosa (conjuntiva palpebral) y la cara anterior del globo ocular, desde el surco escleral hasta la inserción de los músculos rectos (conjuntiva ocular). Los pliegues entre las conjuntivas palpebral y ocular se denominan **fórnix** o fondo de saco **conjuntival superior**, por debajo del párpado superior, y **fórnix** o fondo de saco **conjuntival inferior**, por debajo del párpado inferior. En conjunto, las tres partes de la conjuntiva forman el **saco conjuntival**, cuyo fondo está compuesto por la córnea, dado que el epitelio conjuntival se continúa en el epitelio anterior de ésta. A nivel de los bordes palpebrales, la conjuntiva se continúa en la piel alrededor de los orificios de las glándulas tarsales. La transición entre piel y mucosa representa una zona mucocutánea, donde el epitelio estratificado plano queratinizado de la epidermis pasa a epitelio estratificado plano no queratinizado, más delgado.

Desde el punto de vista *histológico*, la conjuntiva se compone de una capa epitelial y una capa subyacente de tejido conectivo (Figs. 24-6 y 27), como todas las mucosas.

El **epitelio** del borde libre palpebral es estratificado plano no queratinizado, pero se modifica gradualmente hasta convertirse en estratificado cilíndrico a nivel del globo ocular. Luego vuelve a ser estratificado plano no queratinizado a la altura del limbo (Fig. 24-32), donde se continúa en el epitelio de la superficie anterior de la córnea (Fig. 24-7). Hay células caliciformes en todo el epitelio, pero son más abundantes en los fórnices superior e inferior, donde las células secretoras forman criptas ("glándulas intraepiteliales"). Las células caliciformes secretan la mayor parte de la mucina de la película lagrimal, y el resto es secretado por el epitelio conjuntival.

La **lámina propia** es tejido conectivo laxo ubicado justo por debajo del epitelio y contiene linfocitos abundantes, así como mastocitos y macrófagos dispersos. En la profundidad, la capa de tejido conectivo laxo se continúa en una capa de tejido conectivo más denso, que contiene numerosas fibras colágenas y elásticas, además de vasos y nervios para la mucosa.

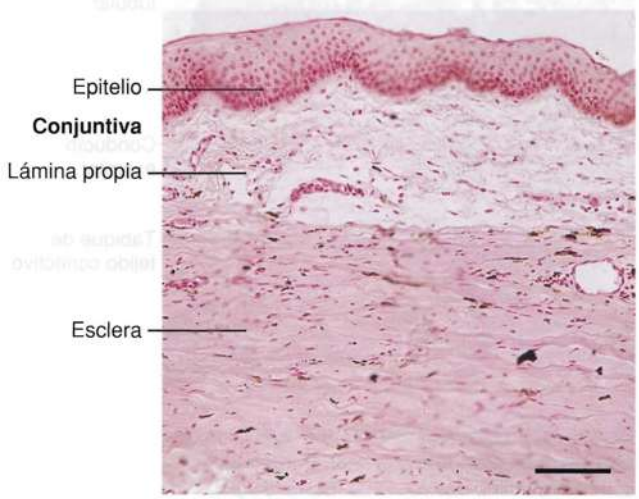

Fig. 24-32. Imagen con microscopio óptico de un **corte meridional a través de la conjuntiva ocular**. Corte teñido con hematoxilina-eosina. ×110. Barra: 100 µm.

Aparato lagrimal

El **aparato lagrimal** se compone de la *glándula lagrimal*, las vías lagrimales, es decir, los *conductillos lagrimales*, el *saco lagrimal* y los *conductos nasolagrimales*. Las glándulas lagrimales vacían su secreción, las lágrimas, en el saco conjuntival, desde donde pasa a los conductos que la transportan a la cavidad nasal.

BOOK'S COPICENTRO USAC / 2016

booksmedicos.org

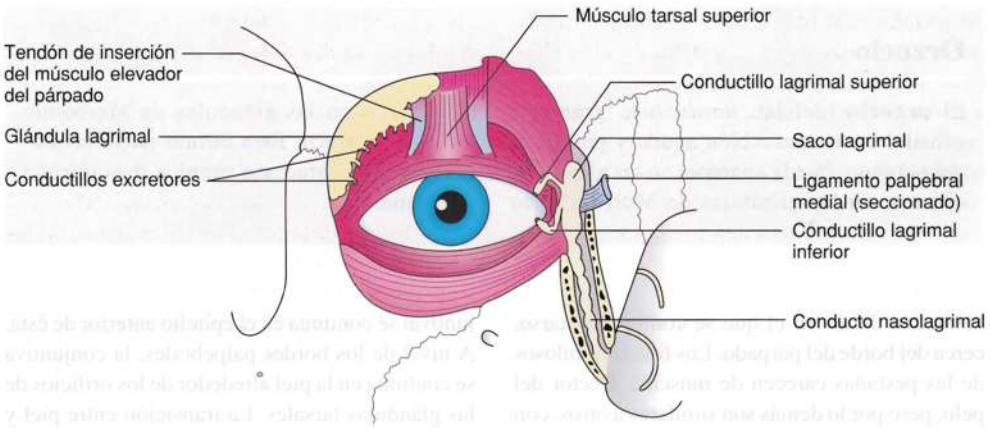

Fig. 24-33. Dibujo esquemático que muestra las estructuras accesorias del ojo.

La **glándula lagrimal** está ubicada en la porción temporal superior de la órbita, donde se asienta en la fosa de la glándula lagrimal justo por dentro del ángulo lateral del ojo y por detrás del tabique orbitario (Fig. 24-33). La glándula tiene forma y tamaño similares a una almendra, con una división incompleta en una parte mayor superior, la **porción orbitaria**, y una menor e inferior, la **porción palpebral**, debida al tendón de inserción del músculo elevador del párpado, que se extiende desde la cara medial hacia el interior de la glándula. La glándula tiene unos 10 conductos excretores que desembocan por estrechos orificios en el fórnix superior del saco conjuntival. Todos los conductos excretores atraviesan la porción palpebral de la glándula, lo cual tiene importancia práctica dado que, desde el punto de vista funcional, la extirpación de esa porción glandular es equivalente a eliminar toda la glándula.

La glándula lagrimal es una glándula tubular que sólo contiene células glandulares serosas en las porciones secretoras (Fig. 24-34). Los adenómeros tubulares presentan una luz bastante grande, que suele contener producto de secreción, y células casi cilíndricas. En general, la glándula lagrimal presenta una estructura semejante a la de una glándula parótida. En las porciones secretoras y en los conductos excretores, se observan abundantes células mioepiteliales insertadas entre las células epiteliales y la membrana basal. Los adenómeros y los conductos excretores están rodeados por estroma de tejido conectivo laxo, que suele contener numerosos linfocitos y células plasmáticas productoras de IgA que se libera al líquido lagrimal. Los conductos excretores más pequeños tienen un epitelio cúbico bajo que pasa a cilíndrico en los conductos interlobulillares y luego, a epitelio de dos capas (biestratificado).

Además de la glándula lagrimal propiamente dicha, se encuentran numerosas pequeñas **glándulas lagrimales accesorias** dentro y cerca de los fórnices, y en especial en el fórnix superior. Estas glándulas tienen características histológicas similares a las de las glándulas lagrimales principales y es posible que su secreción sea la causa de que el saco conjuntival no se reseque una vez extirpada la glándula lagrimal.

La *inervación* de la glándula lagrimal es en parte motora (secretora) y en parte sensitiva. Las fibras parasimpáticas estimulantes de la secreción parten del núcleo salival superior y, después de pasar por el ganglio pterigopalatino, llegan como fibras posganglionares hasta la glándula. Las fibras simpáticas motoras son posganglionares con los cuerpos celulares en el ganglio cervical superior, pero su función no está del todo aclarada. La inervación sensitiva tiene lugar por el nervio oftálmico, rama del nervio trigémino.

Los **conductillos lagrimales** (Fig. 24-33) están revestidos por epitelio estratificado plano

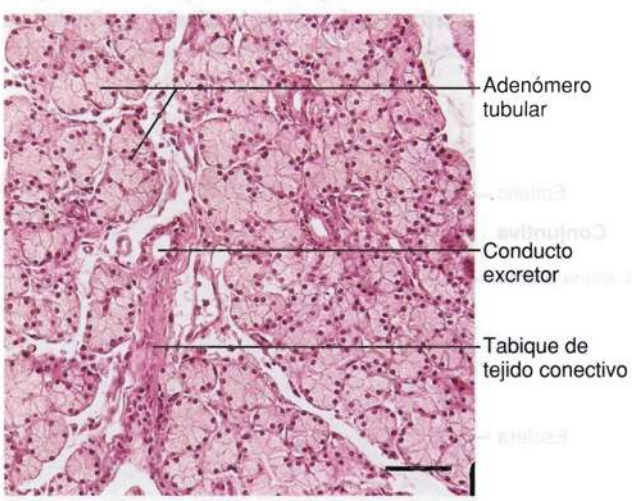

Fig. 24-34. Imagen con microscopio óptico de una sección de la **glándula lagrimal**. Corte teñido con hematoxilina-eosina. ×190. Barra: 50 µm.

BOOK'S COPICENTRO USAC / 2016

booksmedicos.org

no queratinizado rodeado por un anillo de tejido conectivo denso con gran contenido de fibras elásticas. Además, la parte vertical de los conductillos lagrimales está revestida por fibras de la porción lagrimal del músculo orbicular del ojo. El **saco lagrimal** (Fig. 24-33) está revestido por epitelio biestratificado con células superficiales cilíndricas y una capa subyacente de células aplanadas y células caliciformes. El epitelio está rodeado por tejido conectivo laxo y luego por una capa de tejido conectivo más denso correspondiente a la capa de tejido conectivo que rodea los conductillos lagrimales. Al igual que el saco lagrimal, el **conducto nasolagrimal** (Fig. 24-33) está revestido por epitelio biestratificado y rodeado por una capa de tejido conectivo.

La córnea y la conjuntiva se humedecen al pasar el líquido lagrimal por el saco conjuntival, por lo que se impide su resecamiento. Desde el punto de vista de la composición química, las lágrimas humanas (obtenidas del saco conjuntival) contienen lisozima, lactoferrina e IgA, entre otras sustancias, todas importantes para la protección contra las infecciones.

Película lagrimal

El líquido del saco conjuntival forma una fina capa de unos 8 µm de espesor, la película lagrimal, compuesta por tres estratos. Por fuera hay una capa con lípidos abundantes que provienen de las glándulas ciliares y de Meibomio, por debajo se encuentra una capa acuosa secretada por las glándulas lagrimales y, en situación más profunda, hay una capa de mucina hidrófila secretada por las células caliciformes y las células epiteliales de la conjuntiva; esta capa está en estrecho contacto con los micropliegues de la superficie anterior de la córnea y corresponde a la porción precorneal de la película lagrimal.

Cuestionario sobre el ojo

1. ¿Qué partes integran la capa fibrosa del globo ocular?
2. ¿Cuáles son las capas de la córnea?
3. ¿Cómo se nutre la córnea?
4. ¿Cómo se explica la transparencia de la córnea y qué puede reducirla?
5. ¿Cuáles son las capas de la esclera?
6. Describa el aparato de drenaje del humor acuoso.
7. ¿Qué partes integran la capa vascular del globo ocular?
8. ¿Cuáles son las capas de la coroides?
9. ¿Cuál es la función de la lámina coroidocapilar?
10. Describa el músculo ciliar y explique su acción.
11. ¿Dónde se produce el humor acuoso?
12. ¿Cuáles son las capas del iris y qué contienen?
13. Describa las características histológicas de los músculos esfínter de la pupila y dilatador de la pupila.
14. ¿Cuáles son las capas de la retina?
15. Describa las características histológicas de un bastón y de un cono de la retina.
16. ¿En qué se transforman los axones de las células ganglionares de la retina?
17. ¿Qué tipos de células tienen sus cuerpos celulares ubicados en la capa nuclear interna (capa granulosa interna)?
18. ¿Cómo se llaman las principales células neuróglicas de la retina?
19. ¿En qué parte de la retina se encuentran sólo conos?
20. ¿Qué es el disco del nervio óptico y dónde se encuentra?
21. Describa la irrigación sanguínea de la retina.
22. ¿Qué significa la afirmación de que el nervio óptico no es un nervio en sentido estricto?
23. ¿Cuáles son los medios ópticos de difracción?
24. ¿Por qué crece el cristalino durante toda la vida?
25. Describa el aparato suspensorio del cristalino.
26. ¿Cuál es la composición del cuerpo vítreo?
27. ¿Qué glándulas se encuentran en el párpado?
28. ¿Cuál es la función de las lágrimas?

BOOK'S COPICENTRO USAC / 2016

booksmedicos.org

BOOK'S COPICENTRO USAC / 2016

booksmedicos.org

CAPÍTULO 25

El oído

"Las mejores tareas son las finalizadas".
Proverbio árabe

En todos los vertebrados se han desarrollado mecanorreceptores localizados en órganos sensoriales muy especializados de los **sentidos del equilibrio** y **el oído**. Desde el punto de vista filogenético, el sentido del equilibrio es más antiguo y presenta características muy similares en todos los vertebrados. En cambio, el órgano del oído muestra un notable desarrollo al avanzar por la escala de los vertebrados, hasta lograr su máxima expresión en los mamíferos. En los vertebrados, los órganos del equilibrio y el oído conforman un órgano conjunto, el **órgano vestibulococlear** (lat. *vestibulum,* antesala; *cochlea*, caracol), ubicado en el **oído interno**. En los vertebrados superiores, sobre todo en los mamíferos, también se desarrolla un **oído medio** y un **oído externo** que captan y transfieren las ondas sonoras hacia los receptores del oído interno.

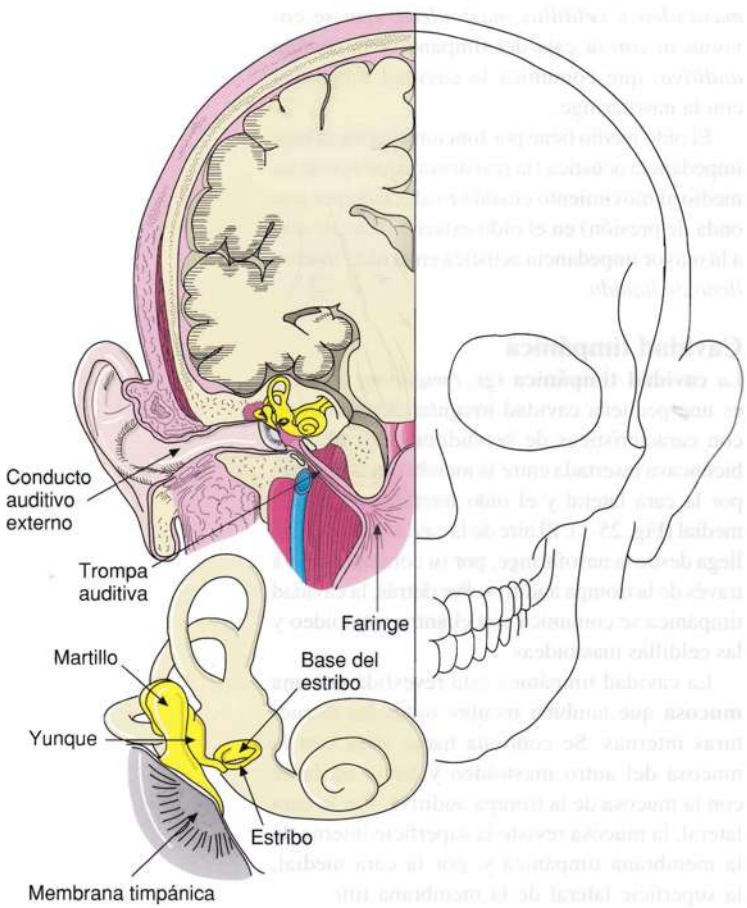

Fig. 25-1. Dibujo esquemático de las **características generales del oído**. (Según Grollman).

Características generales del oído

El **oído** (lat. *auris*) humano se divide en **oído externo**, **oído medio** y **oído interno**.

El oído externo incluye el **pabellón auricular**, que capta las ondas sonoras y las conduce hacia el **conducto auditivo externo** que termina en la membrana timpánica, la cual lo separa del oído medio (Fig. 25-1).

El **oído medio** se compone de la **cavidad timpánica** o **caja del tímpano** (gr. *tympanon,* tambor), la **membrana timpánica**, la **trompa auditiva** o **trompa de Eustaquio** (que comunica la cavidad timpánica con la nasofaringe), el **antro mastoideo** (gr. *mastos,* mama; *eidos,* similar o semejante) y las **celdillas mastoideas**, que son cavidades aéreas comunicadas con la caja del tímpano. En esta cavidad timpánica se encuentran los tres **huesecillos del oído** (el **martillo**, el **yunque** y el **estribo**), a los que se unen dos pequeños músculos, el **músculo tensor del tímpano** y el **músculo estapedio**. Las ondas sonoras hacen vibrar el tímpano, y estas vibraciones son transmitidas al oído interno por los huesecillos del oído, dado que la base del estribo está en contacto con la perilinfa del oído interno.

El **oído interno** se ubica en el peñasco o **porción petrosa** (gr. *petra,* piedra) del **hueso temporal**. Debido a su forma compleja, el oído interno se denomina laberinto, y está compuesto por el **laberinto óseo**, externo, que rodea el **laberinto membranoso** como una cápsula de sustancia ósea muy dura. El laberinto membranoso está constituido por un sistema continuo cerrado de cavidades y conductos limitados por membranas y ocupado por un líquido, la **endolinfa**. Otro líquido, la **perilinfa**, lo separa de las paredes del laberinto óseo circundante.

El laberinto óseo se comunica con la cavidad timpánica a través de dos orificios en su pared medial, la **ventana oval** o **vestibular** y la **ventana redonda** o **coclear**. La ventana oval se cierra con la base del estribo, por lo que las vibraciones de la

BOOK'S COPICENTRO USAC / 2016

booksmedicos.org

cadena de huesecillos se transmiten a la perilinfa. La ventana redonda se cierra con la **membrana timpánica secundaria**.

El laberinto membranoso contiene los verdaderos órganos receptores para el equilibrio y la audición en zonas localizadas donde aparecen agrupaciones de células epiteliales, que son los receptores sensoriales inervados por el **nervio vestibulococlear**. Por acción sobre las células receptoras, se generan potenciales de acción en el nervio, y la información sobre sonidos y equilibrio es transmitida al cerebro.

Oído externo

El **oído externo** se compone del *pabellón auricular* (oreja) y el *conducto auditivo externo* (Fig. 25-1).

Pabellón auricular

Desde el punto de vista histológico, el **pabellón auricular** está constituido por una placa delgada continua de cartílago elástico recubierta por piel fina. El cartílago presenta una forma muy irregular, similar a la del pabellón auricular. Sólo falta en el *lóbulo de la oreja*. La delgada piel del pabellón auricular está revestida por finos vellos y sus correspondientes glándulas sebáceas. También se encuentran pelos terminales más gruesos, los **pelos del trago** (gr. *tragi*, macho cabrío), que cubren parte de la entrada al conducto auditivo externo.

La piel del pabellón auricular se continúa en la piel del conducto auditivo, del mismo modo que el cartílago se continúa con el de la pared de la parte externa del conducto. Además, el pabellón auricular se relaciona con el medio circundante mediante varios pequeños músculos estriados esqueléticos y ligamentos rudimentarios.

Si bien al pabellón auricular humano no está tan desarrollado como el de ciertos otros mamíferos, tiene *gran importancia por contribuir a determinar la dirección de la que provienen las ondas sonoras*.

Conducto auditivo externo

El **conducto auditivo externo** se extiende desde el pabellón auricular hasta el tímpano, que lo separa del oído medio (Fig. 25-1). Mide unos 3,5 cm de largo y los tres quintos externos se componen de cartílago, mientras que los dos quintos internos restantes son óseos (hueso temporal).

El **cartílago** es de tipo elástico y representa una continuación del cartílago del pabellón auricular.

La **piel** es delgada y está unida con firmeza a la capa subcutánea en todo el conducto auditivo externo. En consecuencia, las infecciones del conducto auditivo son muy dolorosas por la tensión de la capa subcutánea. En la porción cartilaginosa del conducto auditivo, aparecen pelos terminales gruesos, más desarrollados en hombres, relacionados con grandes glándulas sebáceas. Además, en esta parte del conducto auditivo se observan **glándulas ceruminosas** (lat. *cera*), una forma especial de glándula sudorípara apocrina. Cuando la secreción se mezcla con la de las glándulas sebáceas se forma **cerumen**, que impide la maceración de la piel y, junto con los pelos del trago, contribuye a dificultar la entrada de cuerpos extraños, por ejemplo insectos, a la parte más profunda del conducto auditivo. En piel de la parte ósea medial del conducto auditivo, casi no se encuentran pelos ni glándulas.

Oído medio

El **oído medio** comprende la *cavidad timpánica*, la *membrana timpánica*, la cadena de 3 *huesecillos del oído*, los espacios huecos *antro mastoideo* y *celdillas mastoideas,* que se comunican con la caja del tímpano, y la *trompa auditiva,* que comunica la cavidad timpánica con la nasofaringe.

El oído medio tiene por función adaptar la baja impedancia acústica (la resistencia que opone un medio al movimiento cuando es afectado por una onda de presión) en el oído externo *lleno de aire* a la mayor impedancia acústica en el oído interno *lleno de líquido.*

Cavidad timpánica

La **cavidad timpánica** (gr. *tympanon*, tambor) es una pequeña cavidad irregular llena de aire, con características de hendidura perpendicular bicóncava insertada entre la membrana timpánica por la cara lateral y el oído interno por la cara medial (Fig. 25-1). El aire de la cavidad timpánica llega desde la nasofaringe, por su comunicación a través de la trompa auditiva. Por detrás, la cavidad timpánica se comunica con el antro mastoideo y las celdillas mastoideas.

La cavidad timpánica está revestida por una **mucosa** que también recubre todas las estructuras internas. Se continúa hacia atrás con la mucosa del antro mastoideo y hacia adelante con la mucosa de la trompa auditiva. Por la cara lateral, la mucosa reviste la superficie interna de la membrana timpánica y, por la cara medial, la superficie lateral de la membrana timpánica secundaria.

En la mayor parte de la cavidad timpánica, la **lámina epitelial** se compone de epitelio simple

BOOK'S COPICENTRO USAC / 2016
booksmedicos.org

plano, pero en la parte anterior hay epitelio seudoestratificado cilíndrico ciliado y células caliciformes, en especial cerca del orificio de la trompa auditiva. Salvo las células caliciformes, no existen glándulas en la mucosa de la cavidad timpánica.

La **lámina propia** se compone de una delgada capa de tejido conectivo que fija la mucosa de la cavidad timpánica a las estructuras subyacentes.

Membrana timpánica

La **membrana timpánica** es una membrana semitransparente delgada que separa la cavidad timpánica del conducto auditivo externo (Fig. 25-1). Es ligeramente oval, con un diámetro de alrededor de 1 cm y un espesor de 0,1 mm. La mayor parte de la membrana timpánica está estirada y se denomina **porción tensa**, pero en la región superior se encuentra una porción más pequeña, la **porción flácida**, más laxa y delgada que el resto.

Desde el punto de vista histológico, la membrana timpánica se compone de tres capas: una *capa intermedia de tejido conectivo fibroso*, recubierta hacia el conducto auditivo por *piel*, y hacia la cavidad timpánica, por *mucosa*.

La **capa intermedia de tejido conectivo fibroso** representa la mayor parte de la membrana timpánica y se compone sobre todo de densos haces de fibras colágenas dispuestas en dos capas. En la capa externa (lateral), las fibras se irradian hacia afuera desde el manubrio del martillo, mientras que en la capa interna presentan una disposición circular. También se encuentran fibras elásticas y fibroblastos.

La **piel** que recubre la superficie externa de la membrana timpánica es delgada, no queratinizada, y carece de pelos y glándulas. Se compone de una fina epidermis que yace sobre una delgada capa de tejido conectivo subepidérmico.

La **mucosa** que reviste la superficie interna de la capa intermedia de tejido conectivo está compuesta por epitelio simple plano que descansa sobre una delgada lámina propia.

La función de la membrana timpánica se verá con mayor detalle más adelante.

Huesecillos del oído

Los **huesecillos del oído** son tres pequeños huesos que por su forma se denominan **martillo**, **yunque** y **estribo** (Fig. 25-1). Los tres huesos conforman una cadena continua que se extiende desde la membrana timpánica hasta la ventana oval. El martillo (el manubrio) está unido a la membrana timpánica, mientras que la base del estribo coincide como una tapa en la ventana oval y se fija a sus bordes mediante un ligamento. Los tres huesecillos están unidos entre sí por pequeñas articulaciones verdaderas, aunque con muy escasa capacidad de movimiento, y con las paredes de la cavidad timpánica mediante ligamentos delgados.

Desde el punto de vista histológico, los tres huesecillos del oído se componen de tejido óseo compacto; parte de la base del estribo está compuesta por cartílago hialino. Los huesos y los ligamentos están revestidos por la mucosa de la cavidad timpánica fijada al periostio de los huesos.

Dos pequeños músculos estriados esqueléticos, el *músculo tensor del tímpano* y el *músculo estapedio*, se fijan al martillo y el estribo, respectivamente.

El **músculo tensor del tímpano** parte de la porción anterior de la cavidad timpánica (desde las paredes del conducto para el músculo tensor del tímpano y la parte superior del cartílago de la trompa auditiva) y transcurre hacia atrás para fijarse en el manubrio del martillo. Ante la acción de un sonido intenso, el músculo tensor del tímpano se contrae y el manubrio del martillo y la membrana timpánica se traccionan hacia adentro (reflejo tensor del tímpano). De este modo, se modifican las propiedades mecánicas del oído medio y se atenúa la amplitud de las vibraciones. El reflejo tensor del tímpano aparece en ambos oídos, incluso cuando sólo se estimula un oído con el sonido.

El **músculo del estribo** es el músculo estriado esquelético más pequeño del organismo, parte desde la pared posterior de la cavidad timpánica y se fija por delante a la cabeza del estribo. Ante la acción de un sonido intenso, el músculo se contrae, por lo que el estribo es traccionado hacia atrás y se modifican las propiedades mecánicas del oído medio. La función del músculo del estribo es proteger el oído interno contra el daño como consecuencia de las acciones de sonidos intensos, es decir, fuertes presiones sonoras.

La *función de la membrana timpánica y de la cadena de huesecillos del oído* es transformar las ondas sonoras del aire en ondas de líquido en la perilinfa del oído interno. La impedancia acústica es mucho menor en el aire que en la perilinfa, por lo que se requieren mayores fuerzas para hacer vibrar la perilinfa que el aire. La membrana timpánica, el martillo, el yunque y el estribo actúan en conjunto como una vara de peso que transforma grandes variaciones y pequeñas fuerzas sobre la membrana timpánica en pequeñas variaciones y grandes fuerzas en la ventana oval. Así, la impedancia acústica en el oído externo lleno de aire se ajusta a la impedancia acústica en el oído interno lleno de líquido, al mismo tiempo que la mayor parte de la energía sonora es transferida desde el

BOOK'S COPICENTRO USAC / 2016

booksmedicos.org

conducto auditivo al oído interno, y sólo se refleja una cantidad mínima.

Antro mastoideo y celdillas mastoideas

El **antro mastoideo** es la comunicación llena de aire entre la cavidad timpánica y las celdillas mastoideas.

Las **celdillas mastoideas** son varias cavidades de tamaño variable, llenas de aire, que se comunican con el antro. Todas estas cavidades están revestidas por el mismo tipo de mucosa que la porción posterior de la cavidad timpánica, es decir, epitelio simple plano sobre una lámina propia delgada.

Trompa auditiva

La **trompa auditiva** (trompa de Eustaquio) es un tubo de unos 4 cm que comunica la pared anterior de la cavidad timpánica con la nasofaringe (Fig. 25-1). Se compone de una parte ósea que incluye el tercio posterolateral y una parte cartilaginosa con cartílago elástico que representa los dos tercios anteromediales. En la parte cartilaginosa también se encuentra tejido conectivo fibroso, dado que en los cortes transversales el cartílago presenta una forma de surco orientado hacia abajo. Sobre el surco se extiende una capa de tejido conectivo fibroso que completa el tubo.

La *mucosa* de la trompa auditiva se compone de una capa epitelial sobre una lámina propia.

La **lámina epitelial** constituye una continuación del epitelio de la nasofaringe, que es seudoestratificado cilíndrico ciliado. También se encuentran células caliciformes, en mayor número en la parte cartilaginosa.

En la parte ósea, la **lámina propia** se compone de una delgada capa de tejido conectivo que fija el epitelio al periostio. En la parte cartilaginosa, la capa de tejido conectivo es más gruesa y laxa, y se encuentran abundantes glándulas mucosas. En toda la lámina propia aparecen numerosos linfocitos, pero son más abundantes en la parte cartilaginosa, y cerca del orificio faríngeo se observa un cúmulo de nódulos linfáticos, la **amígdala tubárica**.

La *función* de la trompa auditiva es ventilar la cavidad timpánica para mantener la misma presión de aire a ambos lados de la membrana timpánica, condición necesaria para la función normal del oído. La luz de la trompa auditiva se abre al deglutir, por lo que se igualan pequeñas diferencias de presión sin que lo registre la conciencia. Ante variaciones súbitas de presión en la atmósfera circundante, por ejemplo por variaciones de altura repentinas, la trompa auditiva puede permanecer cerrada, lo que se percibe como una desagradable sensación de

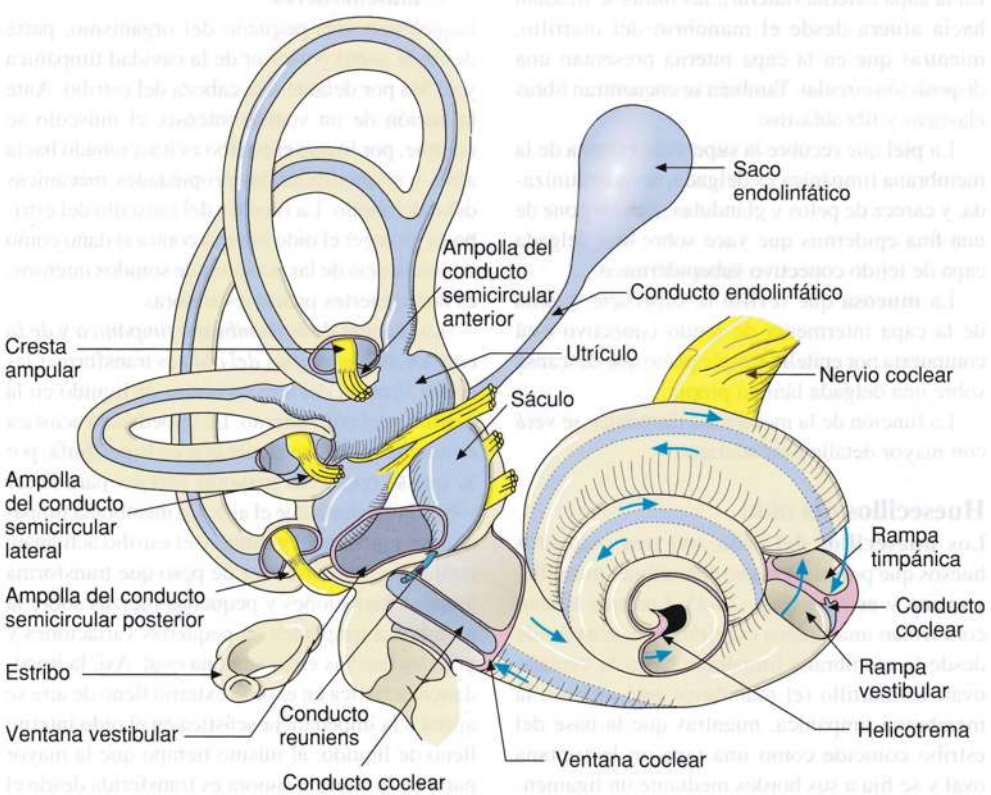

Fig. 25-2. Dibujo esquemático del **laberinto**. (Según Grollman).

BOOK'S COPICENTRO USAC / 2016

booksmedicos.org

brusca disminución de la audición ("tapón en los oídos"). La disminución de la audición se debe a que la membrana timpánica se curva hacia adentro o hacia afuera, ya sea que la presión del aire sea más baja o más alta que aquella en la caja del tímpano. Cuando la membrana timpánica se tensa, se modifican sus propiedades mecánicas, por lo que se transmiten sonidos más bajos a través del oído medio.

Las infecciones pueden diseminarse desde la nasofaringe hacia el oído medio a través de las trompas auditivas y causar **otitis media aguda**, de gran importancia clínica.

Oído interno

El **oído interno** también se denomina **laberinto**, por su conformación compleja. Está compuesto por una porción **ósea** y otra **membranosa**. El *laberinto óseo* es un sistema continuo de cavidades y conductos en la porción petrosa del hueso temporal que rodea un sistema equivalente de sacos y conductos: el *laberinto membranoso*.

Laberinto óseo

El **laberinto óseo** se compone de tres partes: un *vestíbulo* que se comunica hacia atrás con los *conductos semicirculares óseos*, mientras que hacia adelante se continúa en la *cóclea* (Figs. 25-1 y 25-2). El *vestíbulo* y los *conductos semicirculares* pertenecen al **órgano del equilibrio**, mientras que la *cóclea* se relaciona con el **órgano del oído**. El laberinto óseo tiene una longitud de unos 2 cm, y el eje longitudinal coincide con el del hueso. En consecuencia, los conductos semicirculares se ubican en posición posterolateral, la cóclea en posición anteromedial y en el centro se inserta el vestíbulo.

El laberinto membranoso está rodeado por el laberinto óseo. El espacio entre los laberintos óseo y membranoso se denomina **espacio perilinfático** y contiene la **perilinfa**.

El **vestíbulo** es casi oval y en su pared lateral, orientada hacia la cavidad timpánica, se encuentra la **ventana oval** o **vestibular**, cerrada por la base del estribo.

Los **conductos semicirculares** son tres, de los cuales el **conducto semicircular anterior** (o **superior**) se orienta perpendicular al eje longitudinal del hueso, mientras que el **conducto semicircular posterior** se orienta a lo largo de ese eje. Así, ambos forman un ángulo de unos 45° con el plano medio. Por último, el **conducto semicircular lateral** se ubica en un plano perpendicular a los otros dos, con un ángulo abierto hacia adelante de unos 30° con el plano horizontal. Por lo tanto, los tres conductos semicirculares se ubican perpendiculares entre sí. Uno de los extremos de cada conducto posee una dilatación o **ampolla** ubicada justo después de la unión con el vestíbulo.

La **cóclea** (lat. *cochlea*, caracol) es una cavidad ósea en espiral similar a un caracol. La base tiene un diámetro de unos 9 mm y se orienta en dirección posterior y medial hacia el fondo del conducto auditivo interno. La curvatura basal de la cóclea sobresale dentro de la cavidad timpánica, donde forma el *promontorio*. Mide unos 5 mm de altura, y el vértice o **cúpula** se dirige hacia adelante y en dirección lateral, hacia la parte anterosuperior de la pared medial de la cavidad timpánica. En consecuencia, el eje de la cóclea es perpendicular al eje longitudinal del peñasco.

La cóclea se compone de un pilar central cónico, el **modiolo** (lat., dim. de *modius*, buje de una rueda), alrededor del cual se enrosca un conducto óseo que describe dos giros y medio (Figs. 25-2 y 25-3). La base del modiolo se orienta hacia el fondo del conducto auditivo interno y presenta varias perforaciones que se continúan en delgados conductillos por donde transcurren las ramas del nervio auditivo, el **nervio coclear**. Desde el modiolo parte hacia la luz de la cóclea una delgada repisa ósea, la **lámina espiral ósea,** que sigue por toda la espiral, desde la base hasta el vértice. Los conductillos longitudinales del modiolo se curvan sucesivamente hacia afuera y llegan hasta el borde fijo de la lámina espiral ósea, donde cada uno presenta un ensanchamiento. En conjunto, los ensanchamientos forman el **conducto espiral del modiolo** o **conducto de Rosenthal**, donde se encuentra el **ganglio espiral** o ganglio de Corti (Fig. 25-3). Los conductillos continúan desde los ensanchamientos del conducto espiral hasta el borde libre de la lámina espiral.

La lámina espiral ósea (Fig. 25-3) penetra sólo hasta la mitad de la luz coclear, por lo que divide en forma incompleta el conducto en dos secciones: una superior, el **conducto coclear** o **rampa media**, y una inferior, la **rampa timpánica**. Una membrana de tejido conectivo, la **membrana basilar**, se extiende desde el borde libre de la lámina espiral ósea hasta la **cresta basilar**, un engrosamiento del ligamento espiral en la pared lateral de la cóclea, por lo que divide por completo el conducto coclear de la rampa timpánica. Sobre el conducto coclear se encuentra la **rampa vestibular**. Las rampas timpánica y vestibular se comunican en el vértice del caracol a través de un orificio denominado **helicotrema** (gr. *helix*, caracol; *trema*, abertura).

La rampa vestibular comienza en la parte basal de la cóclea en el vestíbulo, frente a la ventana oval (cerrada por la base del estribo),

BOOK'S COPICENTRO USAC / 2016

booksmedicos.org

mientras que la rampa timpánica comienza a nivel de la ventana redonda (cerrada por la **membrana timpánica secundaria**). Un delgado conducto, el **acueducto coclear**, comienza cerca de la rampa timpánica y desemboca sobre la cara interna de la porción petrosa del temporal, donde la perilinfa se comunica en forma inconstante con el líquido cefalorraquídeo del espacio subaracnoideo.

Desde el punto de vista histológico, el hueso compacto de la porción petrosa forma una condensación compacta especial de 2-3 mm de espesor alrededor de las cavidades del laberinto, la **cápsula del laberinto**, por lo que esa estructura puede disecarse.

Las cavidades del laberinto óseo (el espacio perilinfático) están revestidas por periostio, pero en su interior se encuentra una capa de células muy aplanadas, las células perilinfáticas, de origen mesodérmico y con características de fibroblastos aplanados (Fig. 25-4). Una capa similar reviste también la superficie externa del laberinto membranoso. Finas prolongaciones citoplasmáticas de las células perilinfáticas recorren el espacio perilinfático en el vestíbulo y parte de los conductos semicirculares y lo transforman en un sistema continuo de hendiduras intercelulares que contiene perilinfa.

La **perilinfa** tiene una composición bastante similar a la del líquido cefalorraquídeo (contenido bajo de K^+ y elevado de Na^+). Posiblemente provenga en gran medida de un ultrafiltrado del plasma sanguíneo por trasudación desde los capilares del tejido conectivo bajo la capa de células

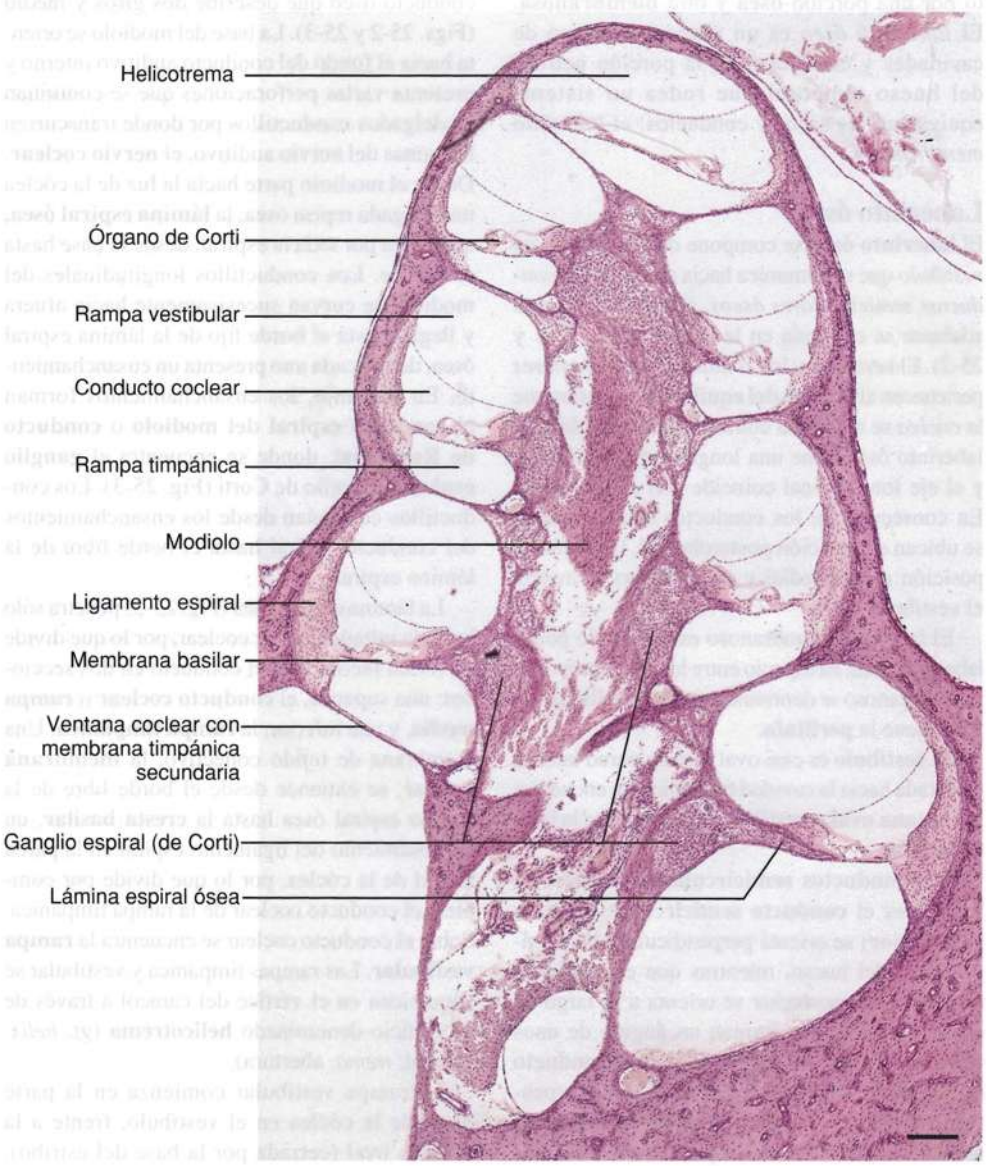

Fig. 25-3. Imagen con microscopio óptico de un **corte mediomodiolar de la cóclea** (de un cobayo). Corte teñido con hematoxilina-eosina. ×37. Barra: 200 µm.

BOOK'S COPICENTRO USAC / 2016

booksmedicos.org

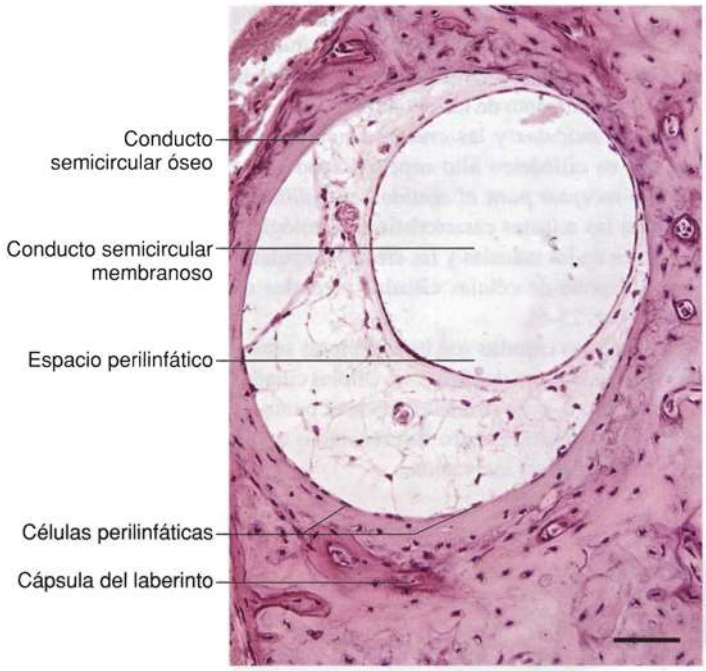

Fig. 25-4. Imagen con microscopio óptico de un **corte transversal de un conducto semicircular**. Corte teñido con hematoxilina-eosina. ×180. Barra: 50 µm.

perilinfáticas, a lo que se agrega una contribución de líquido cefalorraquídeo en la rampa timpánica a través del conducto coclear, cuya composición es algo diferente de la perilinfa de la rampa vestibular.

Laberinto membranoso

El **laberinto membranoso** se divide en *laberinto vestibular* y *laberinto coclear*.

El **laberinto vestibular** incluye dos sacos otolíticos denominados **utrículo** y **sáculo,** ubicados en el vestíbulo, y tres **conductos semicirculares** membranosos ubicados dentro de los conductos semicirculares óseos (Fig. 25-2). Por último, el **conducto endolinfático** y el **saco endolinfático** se consideran parte del sistema vestibular.

El **laberinto coclear** está formado por el **conducto coclear**, ubicado dentro de la cóclea ósea (Fig. 25-2). Todas las partes del laberinto membranoso se comunican libremente, pero en conjunto forman un sistema cerrado.

En general, el laberinto membranoso presenta la misma forma que el óseo, aunque bastante más pequeño, dado que la perilinfa ocupa el espacio entre ambos. El laberinto membranoso está "suspendido" en la perilinfa, y su posición en los conductos semicirculares y en el vestíbulo es estabilizada mediante la red de células perilinfáticas (Fig. 25-4). En determinados sitios, el laberinto membranoso está adosado a la pared del laberinto óseo, con contacto directo entre los tejidos conectivos de las paredes de ambas estructuras (por ejemplo, los conductos semicirculares membranosos tienen localización excéntrica dentro de los conductos semicirculares óseos).

Laberinto vestibular

El **sáculo** se encuentra en el vestíbulo, por delante y por debajo del utrículo. Es redondeado y se continúa hacia abajo en un conducto delgado y corto, el **conducto reuniens**, mediante el cual se comunica con el extremo vestibular del conducto coclear (Fig. 25-2).

El **utrículo** (dim. de lat. *uter*, saco, bolsa) es el mayor de los dos sacos otolíticos y se ubica hacia arriba y atrás en el vestíbulo. Presenta una forma alargada irregular y recibe hacia atrás las desembocaduras de los tres conductos semicirculares.

El utrículo y el sáculo emiten los **conductos utriculosaculares**, que al unirse forman el conducto endolinfático que termina en el saco endolinfático.

Todos los **conductos semicirculares** describen algo más que una semicircunferencia y cerca de un extremo presentan un ensanchamiento, la **ampolla**, ubicada en la ampolla ósea. Los tres conductos semicirculares desembocan a través de 5 orificios en la pared posterior del utrículo, dado que los conductos semicirculares anterior y posterior se unen justo antes de la desembocadura en la **rama común**.

Desde la pared lateral del utrículo sobresale en su luz un engrosamiento oval de orientación horizontal de 2×3 mm^2, la **mácula del utrículo**. Desde la pared medial del sáculo sobresale en su luz un engrosamiento similar de orientación vertical, la **mácula del sáculo**. Por lo tanto, las dos máculas son perpendiculares entre sí. Además, en la ampolla de cada conducto semicircular hay un engrosamiento transversal con forma de cresta, la **cresta ampular** (Figs. 25-2 y 25-5). Las *máculas* y las *crestas ampulares* son zonas especializadas del laberinto vestibular *que contienen las células receptoras para el sentido del equilibrio, inervadas por fibras terminales del nervio vestibular.*

El **conducto** y el **saco endolinfático** son parte del laberinto membranoso. El conducto endolinfático desemboca como un delgado conducto en el acueducto vestibular, donde comunica el sáculo y el utrículo con el **saco endolinfático** ubicado por debajo de la duramadre, sobre la cara posterior de la porción petrosa del hueso temporal (Fig. 25-2).

BOOK'S COPICENTRO USAC / 2016

booksmedicos.org

Características histológicas del laberinto vestibular. El **utrículo**, el **sáculo** y los **conductos semicirculares** poseen una delgada pared transparente compuesta por una capa de tejido conectivo revestida por células perilinfáticas aplanadas en la superficie orientada hacia la perilinfa (Fig. 25-4). Hacia la endolinfa, se observa epitelio simple, en su mayoría plano, pero que cerca del epitelio sensorial es cilíndrico y se compone de células claras y oscuras. Las **células claras** no presentan características ultraestructurales especiales, mientras que las **células oscuras** (que sólo se encuentran en el utrículo y en las ampollas) contienen numerosos pliegues de la membrana celular basolateral con numerosas mitocondrias (Fig. 25-5a). Por su ultraestructura, las células oscuras se asemejan a las células epiteliales de transporte en otros sitios del organismo (p. ej., las células de los túbulos proximales renales) y es posible que intervengan en el mantenimiento de la endolinfa.

En las *máculas* y las *crestas ampulares*, el epitelio es cilíndrico alto especializado como *epitelio receptor para el sentido del equilibrio*; presenta las mismas características histológicas generales en las máculas y las crestas ampulares y se compone de células ciliadas y células de sostén (Fig. 25-6).

Las **células ciliadas** son las receptoras sensoriales; se reconocen dos tipos: las células ciliadas tipo 1 y tipo 2, muy similares desde el punto de vista ultraestructural pero diferenciadas sobre todo por la distinta inervación.

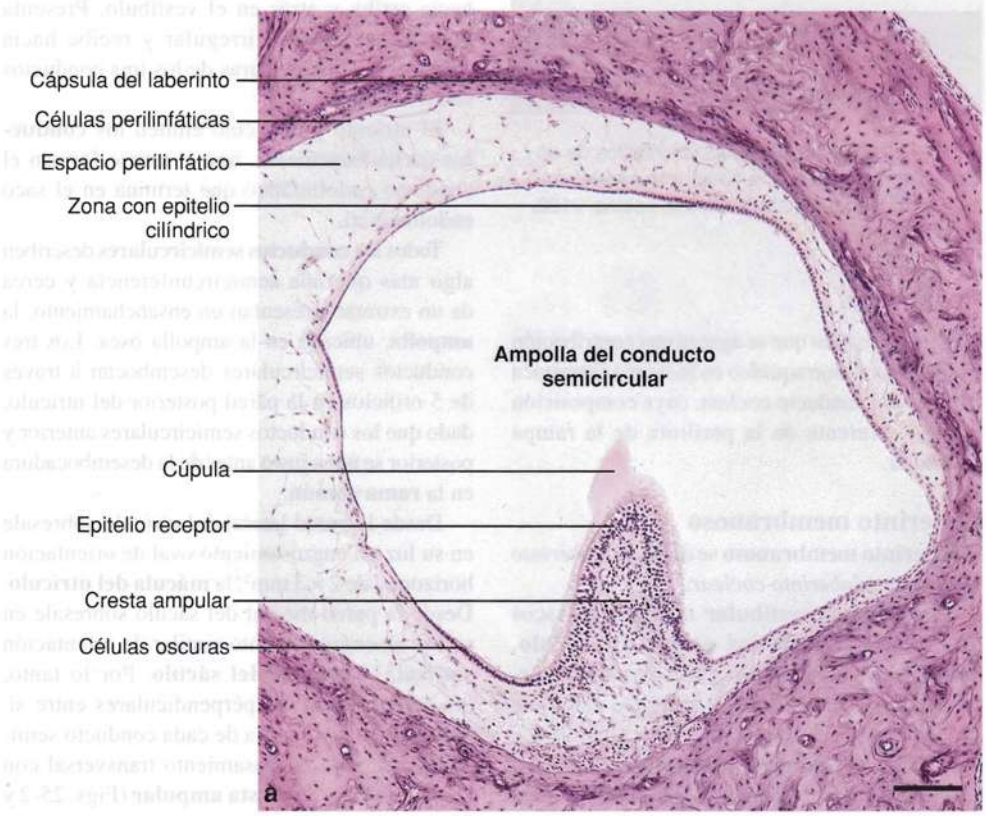

Fig. 25-5. **a** Imagen con microscopio óptico de un **corte transversal de la ampolla de un conducto semicircular**. Corte teñido con hematoxilina-eosina. ×90. Barra: 100 µm. **b** Imagen con microscopia electrónica de barrido de una **ampolla abierta en un conducto semicircular**. Barra: 100 µm.

BOOK'S COPICENTRO USAC / 2016

booksmedicos.org

Las **células ciliadas tipo 1** tienen forma de pera, con un estrecho cuello apical y una ancha base redondeada que contiene un núcleo redondo (Fig. 25-7a). Salvo en la parte apical, la célula está rodeada por una terminación nerviosa aferente con forma de copa, el **cáliz**, pero también es inervada por terminaciones eferentes menores. La superficie libre orientada hacia la endolinfa está recubierta por abundantes estereocilios (Figs. 25-5b, 25-7b y 25-8b).

Con microscopio electrónico se distinguen numerosas mitocondrias, un aparato de Golgi supranuclear bien desarrollado y muchas vesículas pequeñas (Fig. 25-7).

La superficie libre luminal orientada hacia la endolinfa está recubierta por unos 30-50 **estereocilios** (microvellosidades largas inmóviles) y un cilio único denominado **cinocilio**. Vistos desde la luz, los estereocilios se disponen en un patrón hexagonal regular, pero además están polarizados, dado que crecen gradualmente en longitud en dirección al cinocilio, que nace en uno de los bordes de la célula (Fig. 25-7a). Los estereocilios son más estrechos en la base y contienen un haz longitudinal de filamentos centrales, anclados a una red terminal en el citoplasma apical. El cinocilio presenta la habitual estructura interna de microtúbulos (patrón 9 + 2) y está anclado en un cuerpo basal apical.

El citoplasma del cáliz contiene abundantes mitocondrias y varias vesículas. Los cálices son los ensanchamientos terminales de las fibras nerviosas vestibulares aferentes y el cáliz representa una forma de contacto sináptico con la célula ciliada tipo 1. Los cálices pueden rodear algunas células ciliadas tipo 1. Se ha demostrado que las terminaciones en cáliz están formadas por las fibras nerviosas vestibulares gruesas de conducción rápida. En consecuencia, se considera que las células ciliadas tipo 1 tienen mayor capacidad de discriminación que las células ciliadas tipo 2.

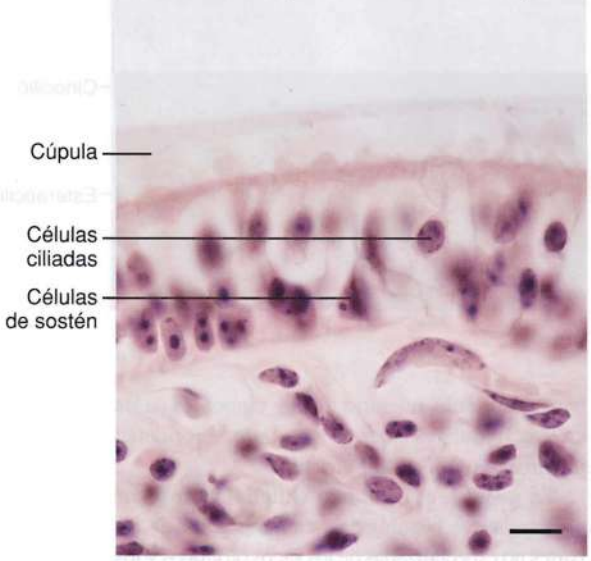

Fig. 25-6. Imagen con microscopio óptico del **epitelio receptor especializado en una cresta ampular**. Corte teñido con hematoxilina-eosina. ×735. Barra: 10 µm.

Las **células ciliadas tipo 2** son cilíndricas, con núcleos redondeados ubicados a distintos niveles, pero por lo general más cerca de la luz que los de las células tipo 1. Desde el punto de vista citológico, los dos tipos celulares son casi idénticos, con una superficie luminal recubierta por estereocilios y un cinocilio.

Las células ciliadas tipo 2 se diferencian de las células tipo 1 por el tipo de inervación. Sólo la parte basal de las células ciliadas tipo 2 está en contacto con las terminaciones nerviosas, pero cada célula es inervada por numerosas terminaciones aferentes y eferentes.

Las **células de sostén** son cilíndricas altas y se extienden desde la membrana basal hasta la superficie luminal (Figs. 25-6 y 25-7a). Los núcleos redondos tienen ubicación basal y el citoplasma contiene un aparato de Golgi bien desarrollado, numerosas vesículas (posiblemente de secreción) y abundantes mitocondrias. Además, se observa una densa red microtubular longitudinal que corre desde la base hasta una red terminal por debajo de la superficie apical. Las superficies laterales se comunican con las células de sostén vecinas y con células ciliadas mediante complejos de unión. Las células de sostén confieren sostén mecánico a las células ciliadas y también tendrían importancia nutricional.

Las prolongaciones (estereocilios y cinocilios) de las células ciliadas se extienden hacia arriba en una sustancia gelatinosa con glucosaminoglucanos abundantes que recubre la cara superficial de las máculas y las crestas ampulares. En las **máculas**, esta masa es bastante aplanada y se denomina **membrana otolítica** (Fig. 25-8), que en su parte superior presenta numerosos cuerpos cristalinos denominados **otolitos** o **estatoconios** (lat. *status*, posición, equilibrio; gr. *konia*, polvo). En su mayor parte, se componen de carbonato de calcio y su tamaño varía hasta un máximo de 30 µm. Su peso específico es casi tres veces superior al promedio de la membrana otolítica, por lo que aumenta notablemente su masa. A lo largo de ambas máculas, por la línea media transcurre una cresta con forma de semiluna (ing. *snowdrift line*, línea de nieve) que se corresponde con una banda angosta subyacente en la capa de células epiteliales sensoriales denominada **estriola** (Fig. 25-8c), donde la densidad de células sensoriales es un 20% inferior a la del resto de la mácula.

En las **crestas ampulares**, la masa gelatinosa con abundancia de glucosaminoglucanos es mucho más gruesa y se denomina **cúpula** (Figs. 25-5a y 25-6). Se extiende con forma de

BOOK'S COPICENTRO USAC / 2016

booksmedicos.org

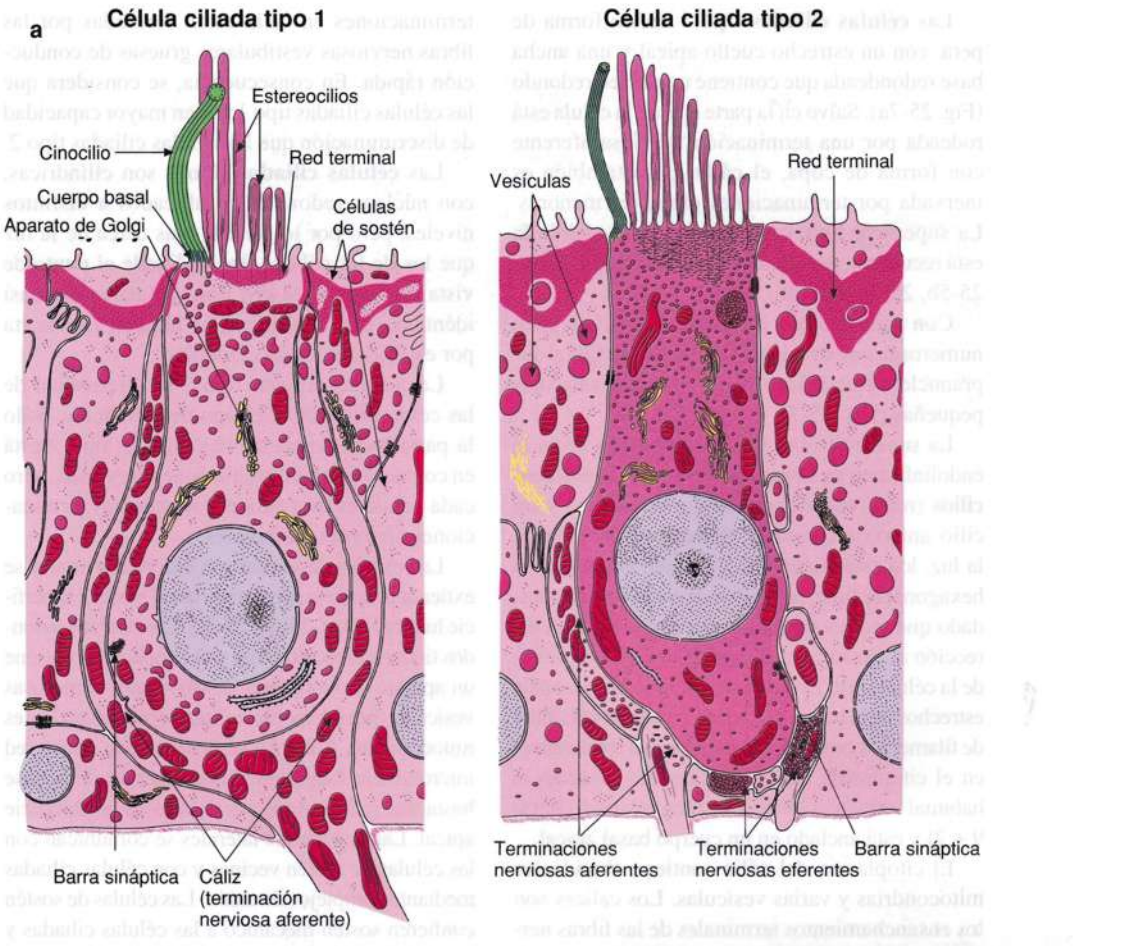

Fig. 25-7. **a** Dibujos esquemáticos de la **ultraestructura de las células ciliadas tipo 1 y tipo 2 en el epitelio receptor especializado de las crestas ampulares y las máculas**. (Según Bloom y Fawcett). **b** Imagen con microscopia electrónica de barrido del **epitelio receptor en el utrículo**. Barra: 10 µm. (Cedido por Michael Larsen y Klaus Qvortrup).

cúpula hacia el interior de la ampolla y con su parte superior llega casi hasta la pared opuesta. La cúpula se mueve hacia un lado u otro ante la presencia de vibraciones en la endolinfa.

Orientación de las células sensoriales. Las células ciliadas de las máculas y las ampollas tienen una orientación específica que juega un papel funcional fundamental para el equilibrio. En las máculas, las células ciliadas tienen orientación simétrica a lo largo de la estriola. En la mácula del utrículo, el cinocilioa está orientado hacia la estriola, mientras que en la mácula del sáculo, está orientada en dirección opuesta a la estriola (Fig. 25-8c). En las crestas, las células sensoriales se disponen en sentido vertical respecto del eje longitudinal del conducto semicircular. En la cresta ampular lateral, el cinocilio se orienta hacia el utrículo, mientras que los cinocilios de las crestas ampulares anterior y posterior se orientan en dirección opuesta al utrículo.

En general, el **conducto endolinfático** posee características histológicas similares a las de las partes no especializadas de los sacos otolíticos y los conductos semicirculares membranosos, es decir, un revestimiento luminal con epitelio simple plano sobre una capa de tejido conectivo. Se cree que juega un papel activo en la reabsorción de la endolinfa.

BOOK'S COPICENTRO USAC / 2016

booksmedicos.org

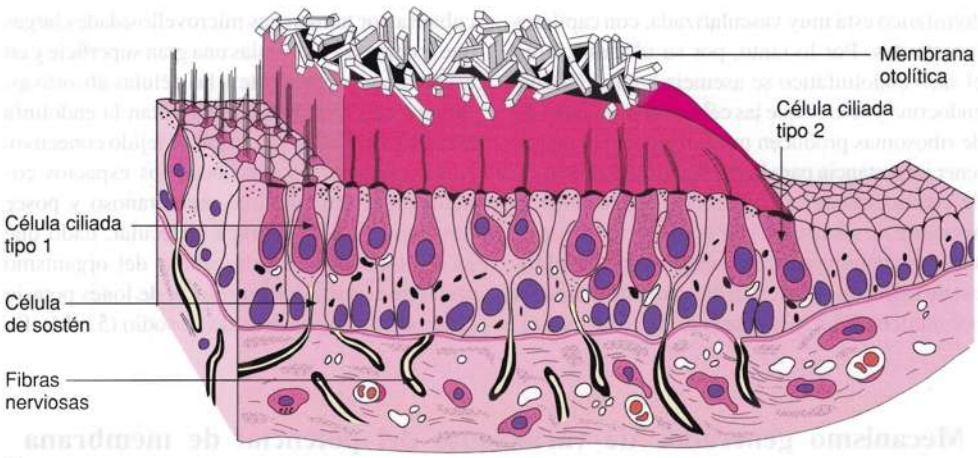

Fig. 25-8. **a** Dibujo esquemático de una **mácula en el laberinto vestibular**. (Según Iurato). **b** Imagen con microscopio electrónico de barrido de la **membrana otolítica y el epitelio receptor en el utrículo**. Barra: 100 µm. (Cedido por Michael Larsen y Klaus Qvortrup). **c** Diagrama esquemático que muestra las **características morfológicas de las máculas** del utrículo y el sáculo, respectivamente. Nótese la distinta conformación de las dos máculas y la diferente orientación de los haces de estereocilios: en el utrículo, los estereocilios están orientados hacia las estriolas, y en el sáculo, están orientados en dirección opuesta a las estriolas. (Según Gray, en Williams).

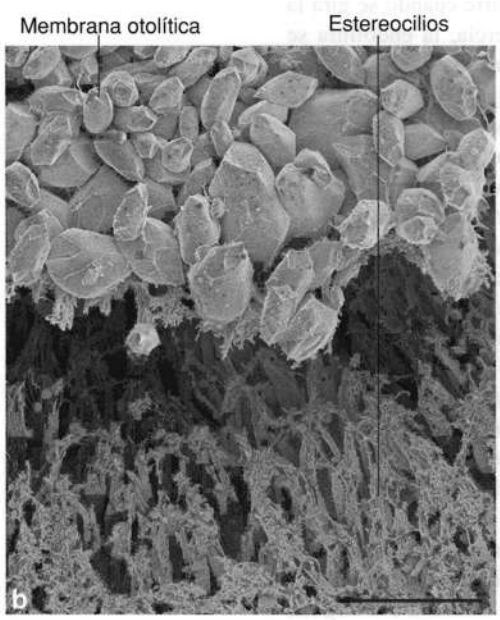

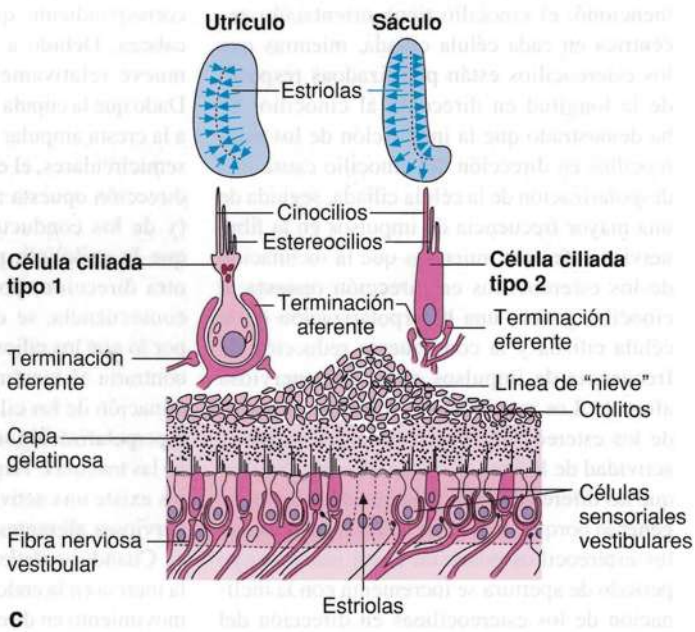

El **saco endolinfático** contiene en su luz una sustancia homogénea y, con microscopia óptica, se observa que se asemeja a un folículo tiroideo. Está revestido por epitelio cilíndrico alto compuesto por dos tipos de células, a saber, *con abundancia de ribosomas y con abundancia de mitocondrias*. Las **células con abundancia de ribosomas** contienen gran cantidad de retículo endoplasmático rugoso, varios aparatos de Golgi y vesículas de secreción, cuyo contenido es secretado a la sustancia homogénea intraluminal. Al igual que las células tiroideas, las células principales muestran indicios de capacidad de endocitosis, dado que la sustancia homogénea es captada por endocitosis según necesidad. La capa de tejido conectivo subyacente del saco en-

BOOK'S COPICENTRO USAC / 2016

booksmedicos.org

dolinfático está muy vascularizada, con capilares fenestrados. Por lo tanto, por su ultraestructura el saco endolinfático se asemeja a una glándula endocrina y se cree que las células con abundancia de ribosomas producen una hormona que podría tener importancia para la regulación del contenido de electrolitos de la endolinfa. Posiblemente la hormona se almacene como prohormona en la sustancia homogénea. Las **células con abundancia de mitocondrias** están densamente ocupadas por mitocondrias, y la superficie luminal está recubierta por numerosas microvellosidades largas que confieren a las células una gran superficie y un aspecto correspondiente a las células absortivas. Se cree que absorben y transportan la endolinfa hacia los capilares de la capa de tejido conectivo.

La **endolinfa** ocupa todos los espacios comunicantes del laberinto membranoso y posee una composición química particular, dado que es el único líquido extracelular del organismo con muy elevada concentración de iones potasio (140 mM) y bajo contenido de sodio (5 mM). En

Mecanismo generador de variaciones del potencial de membrana en las células ciliadas vestibulares

En las **máculas**, las células ciliadas son estimuladas por la *aceleración líneal y la fuerza de gravedad*. Dado que la membrana otolítica tiene mayor peso específico que la endolinfa, una aceleración lineal en cualquier dirección, por ejemplo la inclinación de la cabeza, induce un movimiento de la membrana otolítica respecto de las células ciliadas, por lo que se inclinan los cilios. De este modo se crean diferencias de potencial en las células ciliadas. Como se mencionó, el cinocilio tiene orientación excéntrica en cada célula ciliada, mientras que los estereocilios están polarizadoas respecto de la longitud en dirección al cinocilio. Se ha demostrado que la inclinación de los estereocilios en dirección del cinocilio causa una despolarización de la célula ciliada, seguida de una mayor frecuencia de impulsos en la fibra nerviosa aferente, mientras que la inclinación de los estereocilios en dirección opuesta al cinocilio genera una hiperpolarización de la célula ciliada y la consecuente reducción de frecuencia de impulsos en la fibra nerviosa aferente. Los movimientos verticales respecto de los estereocilios no tienen efecto sobre la actividad de la fibra nerviosa aferente. Se cree que las diferencias del potencial de receptor se generan porque, a nivel de la base, cada una de los estereocilios posee un canal iónico, cuyo período de apertura se incrementa con la inclinación de los estereocilioas en dirección del cinocilio (despolarización de la célula ciliada), mientras que el período de apertura disminuye con la inclinación hacia el lado opuesto al cinocilio (hiperpolarización de la célula ciliada). Los canales iónicos son bastante inespecíficos para los distintos tipos de cationes, pero debido a la elevada concentración de iones potasio en la endolinfa se produce un aumento del flujo de iones potasio hacia el interior por el período más prolongado de apertura de los canales, lo cual conduce a la despolarización. Además de los iones potasio, también ingresan iones calcio, lo cual se cree que induce la liberación de un transmisor sináptico (de naturaleza desconocida) que causa despolariación de las terminaciones nerviosas aferentes.

En las **crestas ampulares**, las células ciliadas son estimuladas por la *aceleración angular (rotación)* en el plano del conducto semicircular correspondiente, que ocurre cuando se gira la cabeza. Debido a la inercia, la endolinfa se mueve relativamente en dirección opuesta. Dado que la cúpula está fijada por su parte basal a la cresta ampular y la pared de los conductos semicirculares, el extremo libre se desplaza en dirección opuesta al movimiento de la cabeza (y de los conductos semicirculares), puesto que la endolinfa presiona a la cúpula en la otra dirección, por efecto de la inercia. En consecuencia, se desplaza como una puerta, por lo que los cilios se inclinan en la dirección contraria al movimiento de la cabeza. La inclinación de los cilios causa despolarización e hiperpolarización similares a las que se detectan en las máculas. También en las crestas ampulares existe una actividad de reposo en las fibras nerviosas aferentes.

Cuando se detiene el movimiento rotatorio, la inercia en la endolinfa induce en la cúpula un movimiento en dirección contraria a la original que causó la rotación inicial, y la frecuencia de los impulsos en las fibras nerviosas de la cresta respectiva se modifica entonces en la dirección opuesta.

Como la cúpula tiene exactamente el mismo peso específico que la endolinfa, las células ciliadas en la cresta ampular no son afectadas por las aceleraciones lineales o la fuerza de gravedad.

BOOK'S COPICENTRO USAC / 2016

booksmedicos.org

consecuencia, la endolinfa tiene características de líquido intracelular.

No se sabe con certeza cuál es el sitio de *producción* y *mantenimiento* de la endolinfa, pero se cree que las células epiteliales especializadas del epitelio vascularizado de la estría vascular (véase la pág. 708) y las células oscuras del revestimiento epitelial interno del laberinto vestibular juegan un papel fundamental.

Función del laberinto vestibular. Los sacos otolíticos y las ampollas de los conductos semicirculares conforman el órgano receptor del sentido del equilibrio. Son estimulados por aceleraciones de movimiento que causan la inclinación de los esterocilios de las células ciliadas. Así se producen modificaciones del potencial de receptor y, en forma secundaria, de la frecuencia de los impulsos en las fibras nerviosas vestibulares aferentes, por lo que se envía al sistema nervioso central información referida a la posición de la cabeza y a los movimientos en el espacio. En el sistema nervioso central, los impulsos nerviosos desencadenan reflejos inconscientes (estáticos y estatocinéticos), por lo que se mantiene el equilibrio en forma refleja, sin intervención de la conciencia.

En los utrículos derecho e izquierdo, las máculas tienen orientación horizontal cuando la cabeza y el cuerpo están en posición erguida. Las máculas de los dos sáculos presentan orientación vertical y paralela entre ambos, es decir, perpendicular a las máculas de los utrículos. Las máculas están fijas en relación con el cráneo, y ante cualquier posición de reposo de la cabeza, la fuerza de la gravedad desplaza las membranas otolíticas en determinadas direcciones respecto de las células ciliadas, con la correspondiente inclinación definida de los cilios. En consecuencia, aun en el reposo hay cierta actividad en las fibras vestibulares aferentes de la mácula. El sistema nervioso central obtiene información referida a la posición de la cabeza en el espacio al analizar el patrón de señales de las fibras nerviosas aferentes de las cuatro máculas.

Como se describió, los tres conductos semicirculares de cada lado se orientan en los tres planos del espacio y a la vez están fijos respecto del cráneo. En consecuencia, ante cualquier rotación de la cabeza y debido al desplazamiento de la endolinfa se produce la inclinación de los estereocilioas de las células ciliadas, por lo que se transmite al sistema nervioso central un determinado patrón de frecuencias de impulsos por las fibras nerviosas vestibulares aferentes de las crestas ampulares.

Laberinto coclear

El **laberinto coclear** se compone del caracol membranoso (**conducto coclear** o **rampa media**), que es un tubo en espiral ubicado a lo largo de la pared externa de la cóclea o caracol óseo (Figs. 25-2 y 25-3). El extremo basal está ubicado en el vestíbulo y se comunica con el sáculo a

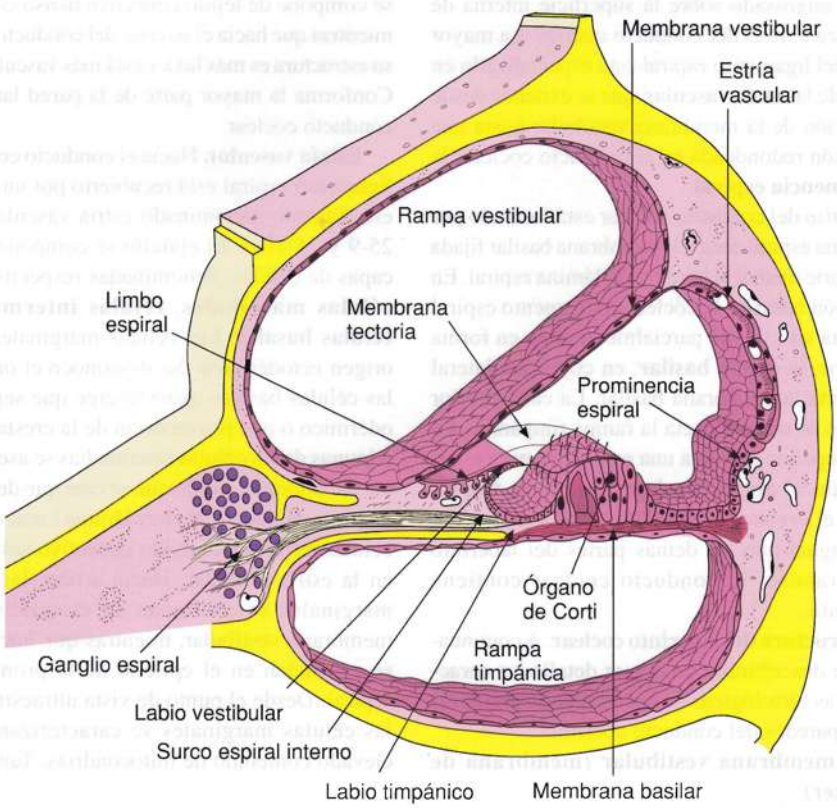

Fig. 25-9. Dibujo esquemático que muestra en tres dimensiones las **características de un giro en la cóclea**. (Según Bloom y Fawcett).

BOOK'S COPICENTRO USAC / 2016

booksmedicos.org

BPPV

El vértigo posicional paroxístico benigno (BPPV, ing. *benign paroxyxmal positional vertigo*) se considera la forma más frecuente de vértigo periférico, es decir, generado en el nervio vestibulococlear o el órgano del equilibrio. Como regla general, el vértigo periférico se reconoce por su característica de ilusiones de movimiento con típica sensación de rotación (vértigo giratorio), ya sea del paciente o el entorno. El BPPV suele comenzar sin motivo alguno, con intenso vértigo rotatorio cuando se coloca la cabeza en una posición determinada. Es probable que el BBPV se deba a que restos de otolitos quedan capturados en la cúpula de la cresta ampular de uno de los conductos semicirculares y así estimulan los nervios aferentes sin motivo. La causa más frecuente de BBPV es el traumatismo cefálico. El tratamiento mediante la maniobra de Epley (procedimiento de reubicación de restos otolíticos), donde se mueve la cabeza en secuencia en cuatro posiciones definidas durante 30 segundos, puede liberar los restos de otolitos capturados, por lo que cesa el vértigo.

través del **conducto reuniens**. El extremo ciego se ubica junto al helicotrema.

En un corte transversal, el conducto coclear tiene forma triangular y se describen un techo, una pared lateral y un piso (Figs. 25-9 y 25-10a).

El *techo* separa el conducto coclear de la rampa vestibular y está formado por la delgada **membrana vestibular (membrana de Reissner)**, que se extiende desde el periostio engrosado sobre la lámina espiral hasta el ligamento espiral sobre la cara interna de la pared externa de la cóclea.

La *pared lateral* del conducto coclear está formada por el **ligamento espiral**, que es el periostio engrosado sobre la superficie interna de la cóclea a nivel del conducto coclear. La mayor parte del ligamento espiral está especializado en forma de la **estría vascular,** que se extiende desde la fijación de la membrana vestibular hasta una elevación redondeada en el conducto coclear: la **prominencia espiral**.

El *piso* del conducto coclear está formado por la lámina espiral ósea y la membrana basilar fijada en la parte medial al borde de la lámina espiral. En dirección basal de la cóclea, el ligamento espiral presenta un saliente parcialmente óseo en forma de peine, la **cresta basilar**, en cuya cara lateral se inserta la membrana basilar. La cara inferior del piso se orienta hacia la rampa timpánica. La parte superior presenta una estructura muy especializada, el **órgano espiral (órgano de Corti)**, que es el *órgano receptor del sentido del oído*.

Al igual que las demás partes del laberinto membranoso, el conducto coclear contiene endolinfa.

Estructura del laberinto coclear. A continuación se describirán con mayor detalle las características histológicas de las distintas estructuras de las paredes del conducto coclear.

La **membrana vestibular (membrana de Reissner)** se compone de dos capas epiteliales aplanadas (Figs. 25-9 y 25-10). El epitelio simple plano muy delgado orientado hacia la rampa vestibular está formado por células perilinfáticas de origen mesodérmico que carecen de lámina basal. Hacia el conducto coclear, también hay epitelio simple plano (de origen ectodérmico), con características ultraestructurales que sugieren una función de transporte de líquido y electrolitos. El epitelio tiene una lámina basal que lo separa del mesotelio.

El **ligamento espiral** no es un ligamento verdadero, sino una gruesa capa de periostio en la cóclea ósea. Hacia el hueso, el ligamento espiral se compone de tejido conectivo denso colágeno, mientras que hacia el interior del conducto coclear su estructura es más laxa y está más vascularizado. Conforma la mayor parte de la pared lateral del conducto coclear.

Estría vascular. Hacia el conducto coclear, el ligamento espiral está recubierto por un epitelio estratificado denominado estría vascular (Figs. 25-9 y 25-10a). El epitelio se compone de tres capas de células, denominadas respectivamente **células marginales, células intermedias** y **células basales**. Las células marginales tienen origen ectodérmico. Se desconoce el origen de las células basales, pero se cree que sería mesodérmico o que provendrían de la cresta neural. Algunas de las células intermedias se asemejan a los melanocitos, por lo que se cree que derivarían de la cresta neural. No hay lámina basal entre las células basales y el tejido conectivo subyacente en la estría vascular. Hacia arriba, las células marginales se continúan en el epitelio de la membrana vestibular, mientras que hacia abajo se continúan en el epitelio de la prominencia espiral. Desde el punto de vista ultraestructural, las células marginales se caracterizan por su elevado contenido de mitocondrias. También se encuentran numerosos pliegues del plasmalema

BOOK'S COPICENTRO USAC / 2016

booksmedicos.org

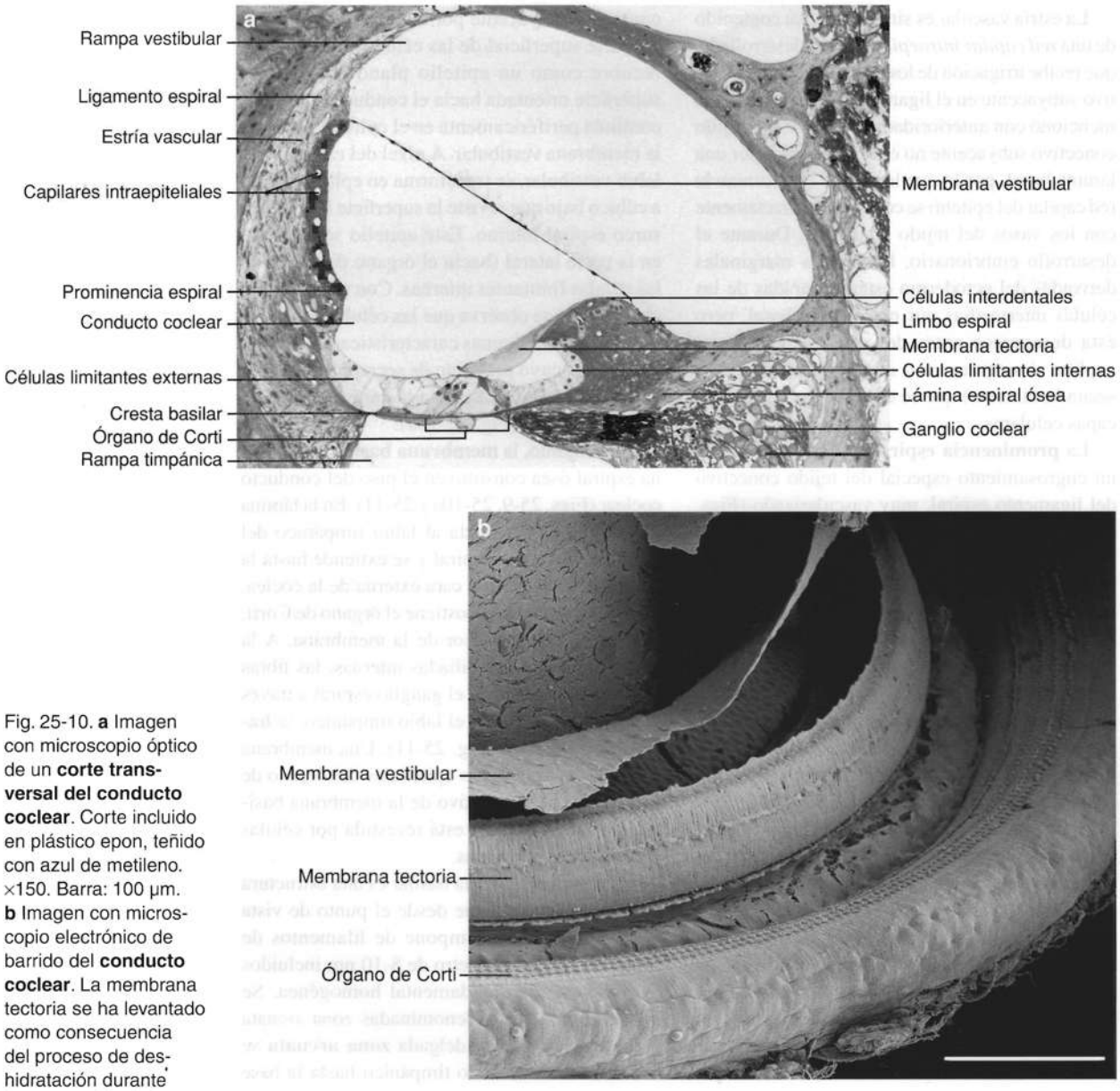

Fig. 25-10. **a** Imagen con microscopio óptico de un **corte transversal del conducto coclear**. Corte incluido en plástico epon, teñido con azul de metileno. ×150. Barra: 100 µm. **b** Imagen con microscopio electrónico de barrido del **conducto coclear**. La membrana tectoria se ha levantado como consecuencia del proceso de deshidratación durante la preparación de la muestra. ×220. Barra: 100 µm. (Cedido por Michael Larsen y Klaus Qvortrup).

en la superficie basal y cortas microvellosidades hacia la luz. Por su aspecto, las células marginales se asemejan a las células que intervienen en el transporte de sales y agua (p. ej., las células de los túbulos proximales renales). *Es muy probable que contribuyan con la producción de la endolinfa* que, como se mencionó, tiene elevada concentración de iones potasio. En los pliegues basales de las células marginales se encuentran altas concentraciones de ATPasa de Na^+-K^+, y además aquí se encuentra una bomba de potasio especial que interviene en el mantenimiento del potencial endococlear positivo.

Las células intermedias y basales sólo se diferencian por su ubicación y no por su citología. El citoplasma es pálido, con contenido aislado de mitocondrias, muchas vesículas y gránulos de melanina dispersos. Envían largas prolongaciones citoplasmáticas hacia la porción basal de las células marginales. Las células intermedias al parecer tienen importancia para el funcionamiento normal de la estría vascular. En relación con ciertos tipos de hipopigmentación (p. ej., el síndrome de Waardenburg o el síndrome de Tietze), a menudo se observa pérdida de la audición o hipoacusia.

BOOK'S COPICENTRO USAC / 2016

booksmedicos.org

La estría vascular es singular por su contenido de una *red capilar intraepitelial* bien desarrollada, que recibe irrigación de los vasos del tejido conectivo subyacente en el ligamento espiral. Como se mencionó con anterioridad, el epitelio y el tejido conectivo subyacente no están separados por una lámina basal, por lo que los vasos que forman la red capilar del epitelio se comunican directamente con los vasos del tejido conectivo. Durante el desarrollo embrionario, las células marginales derivadas del ectodermo están separadas de las células intermedias por una lámina basal, pero ésta desaparece antes del nacimiento, lo que explica el singular vaso intraepitelial (derivado secundariamente) que se encuentra entre las dos capas celulares.

La **prominencia espiral** está compuesta por un engrosamiento especial del tejido conectivo del ligamento espiral, muy vascularizado (Figs. 25-9 y 25-10a). Hacia el conducto coclear, la prominencia espiral está recubierta por epitelio simple cúbico que se continúa en el epitelio de la parte más periférica de la membrana basilar. La transición entre la prominencia espiral y la membrana basilar forma allí una concavidad, el **surco espiral externo**.

La **lámina espiral ósea** es una proyección con forma de repisa que parte del modiolo hacia la luz de la cóclea y, junto con la membrana basilar, constituye el piso del conducto coclear (Figs. 25-9 y 25-10a). El borde externo de la lámina espiral ósea es perforado por las fibras nerviosas del nervio coclear y queda así dividido en las placas óseas superior e inferior. Sobre la placa ósea superior, el periostio está engrosado hacia el conducto coclear y forma el **limbo espiral** que a su vez es dividido en un labio superior y uno inferior por un surco intermedio, el **surco espiral interno**. El labio superior o **labio vestibular** se extiende por sobre el surco espiral interno, mientras que el labio inferior o **labio timpánico** es ahusado y se continúa en la membrana basilar (Fig. 25-9).

El tejido conectivo del limbo presenta prominencias, los **dientes acústicos**, separados por profundos surcos en toda la extensión que va desde la unión de la membrana vestibular hasta el extremo del labio vestibular. Hacia el conducto coclear, los dientes acústicos están revestidos por epitelio simple compuesto por las **células interdentales,** que se asemejan a una gran T. Así, tienen una parte laminar aplanada que reviste los dientes acústicos en la superficie orientada hacia el conducto coclear. La parte superficial de la célula se comunica a través de un estrechamiento celular con el resto de la célula con forma cilíndrica, que contiene el núcleo ubicado en el surco entre los dientes acústicos. Las células están separadas del tejido conectivo subyacente por una membrana basal. La parte superficial de las células interdentales recubre como un epitelio plano continuo la superficie orientada hacia el conducto coclear y continúa periféricamente en el epitelio plano de la membrana vestibular. A nivel del extremo del labio vestibular, se transforma en epitelio plano a cúbico bajo que reviste la superficie interna del surco espiral interno. Este epitelio se continúa en la parte lateral (hacia el órgano de Corti) en las células limitantes internas. Con microscopio electrónico, se observa que las células interdentales muestran algunas características de células secretoras, cuyo producto de secreción *forma la membrana tectoria* fijada a la cara superior del labio vestibular (Fig. 25-10a).

En conjunto, la **membrana basilar** y la lámina espiral ósea constituyen el piso del conducto coclear (Figs. 25-9, 25-10a y 25-11). En la lámina espiral ósea, está fijada al labio timpánico del limbo de la lámina espiral y se extiende hasta la cresta basilar, sobre la cara externa de la cóclea. La membrana basilar sostiene el órgano de Corti, fijado a la cara superior de la membrana. A la altura de las células ciliadas internas, las fibras nerviosas pasan desde el ganglio espiral a través de una perforación en el labio timpánico, la **habénula perforada** (Fig. 25-11). Una membrana basal separa las células epiteliales del órgano de Corti del tejido conectivo de la membrana basilar, cuya cara inferior está revestida por células perilinfáticas aplanadas.

La propia membrana basilar es una estructura de tejido conectivo que desde el punto de vista ultraestructural se compone de filamentos de colágeno con un diámetro de 8-10 nm incluidos en una sustancia fundamental homogénea. Se divide en dos zonas denominadas zona arcuata y zona pectinada. La delgada **zona arcuata** se extiende desde el labio timpánico hasta la base de las células de los pilares. Aquí los filamentos se encuentran aislados y se disponen en un patrón paralelo ordenado en sentido transversal (es decir, en la dirección desde la lámina espiral ósea a la cresta basilar). La **zona pectinada**, más gruesa, se extiende desde las células del pilar externo hasta la cresta basilar. En la zona pectinada, los filamentos están ordenados en *haces* más gruesos, que con microscopia óptica se distinguen como fibras delgadas. Las fibras se denominan **fibras basilares** o **cuerdas acústicas** o **auditivas**, y continúan en ordenamiento paralelo regular en sentido radial. *En todo el recorrido de unos 32 mm de la membrana basilar, desde la base hasta el vértice de la cóclea, se encuentra un total de unas 20.000 cuerdas auditivas, cuya longitud aumenta gradualmente desde unos 40 µm en la base a unos 500 µm en el vértice.* El incremento de longitud de

booksmedicos.org

BOOK'S COPICENTRO USAC / 2016

las fibras va seguido de un estrechamiento de la lámina espiral ósea y un aplanamiento de la cresta basilar. Mientras que la longitud disminuye desde el vértice hacia la base, el diámetro de las fibras aumenta de 0,5 µm en el vértice a 1,5 µm en la base; desde el punto de vista biomecánico, esto incrementa la rigidez de cada fibra unas 100 veces.

Aunque los filamentos de las cuerdas acústicas son de colágeno, desde el punto de vista biomecánico las estructuras son elásticas. Los movimientos vibratorios en la base del estribo sobre la ventana oval desencadenan una onda vibratoria en la perilinfa de la rampa vestibular que es transmitida a la membrana basilar y los consiguientes movimientos del órgano de Corti estimulan las células ciliadas receptoras del sonido. *De acuerdo con la frecuencia del sonido, una zona determinada de la membrana basilar alcanza una oscilación máxima correspondiente a la distinta longitud y rigidez de las cuerdas acústicas.*

Órgano de Corti. Sobre la cara superior de la membrana basilar, el epitelio del conducto coclear sufre un engrosamiento y forma el verdadero *órgano receptor de la audición*, denominado **órgano de Corti** (Fig. 25-9) u **órgano espiral**, que se extiende en todo el recorrido del conducto coclear, por lo que en tres dimensiones presenta características de una cresta epitelial en espiral (Fig. 25-3). El órgano de Corti es muy complejo, pero para simplificar, las células pueden dividirse en dos tipos: las células ciliadas y las células de sostén (Figs. 25-11 y 25-12).

Las **células ciliadas** son los receptores sensoriales y se observa una hilera de *células ciliadas internas* y 3-5 hileras de *células ciliadas externas*.

Las **células de sostén** se diferencian en 6 tipos, denominadas de adentro hacia afuera: *células limitantes internas, células falángicas internas, células columnares internas* o *del pilar interno, células columnares externas* o *del pilar externo, células falángicas externas (células de Deiters) y células limitantes externas (células de Hensen).*

Todas las células de sostén tienen una membrana basal que las separa del tejido conectivo de la membrana basilar. La porción apical llega hasta la superficie libre del epitelio, donde en especial las células ciliadas, las células de los pilares y las células falángicas están relacionadas mediante complejos de unión muy estrechos. En su citoplasma apical poseen condensaciones de microtúbulos y microfilamentos que, junto con los complejos de unión y con microscopia óptica, se visualizan como una delgada estructura continua similar a una membrana, la **membrana reticular**, a través de la cual pasan los estereocilios de la superficie de las células ciliadas (véase la pág. 714).

A diferencia de las células de sostén, las células ciliadas no llegan hasta la membrana basilar, dado que las células ciliadas internas están separadas de ella por las células falángicas internas, mientras que la parte basal de las células ciliadas externas está rodeada por las células falángicas externas (Figs. 25-12 y 25-14).

Se encuentran varios espacios entre las células del órgano de Corti (Figs. 25-11, 25-12 y 25-13). Las células de los pilares interno y externo están separadas por un espacio triangular al corte transversal, el **cunículo** o **túnel interno** (túnel de Corti), que se comunica a través de las hendiduras entre las células del pilar externo con el **cunículo** o **túnel medio** (espacio de Nuel), que se encuentra entre las células del pilar externo y las células ciliadas externas. A su vez, el túnel medio se comunica con el **cunículo** o **túnel externo**, que se encuentra entre la hilera más externa de las células ciliadas y la hilera más interna de células

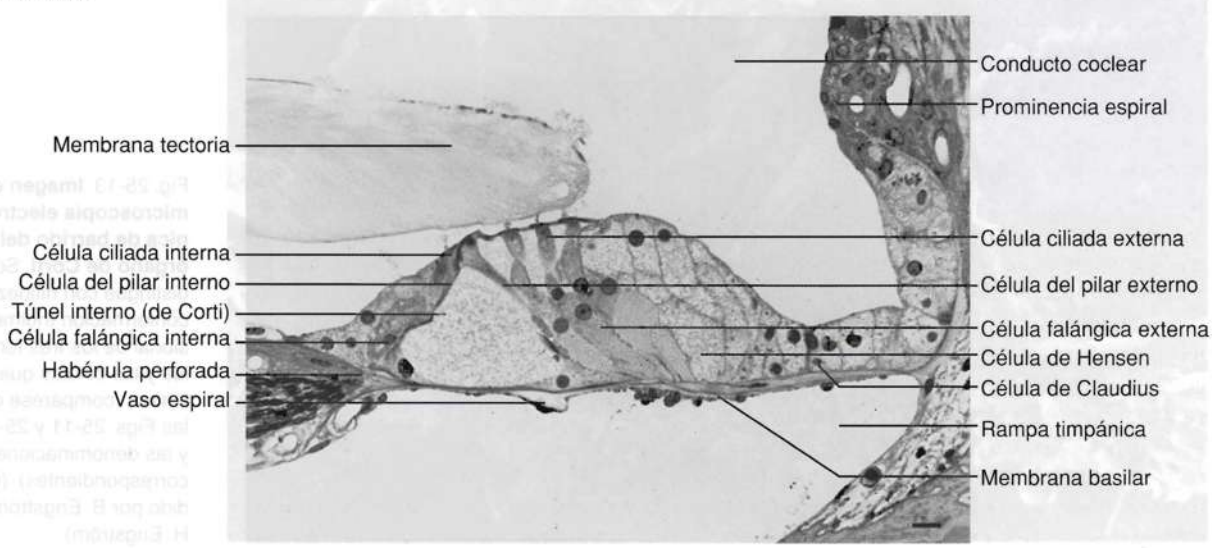

Fig. 25-11. Imagen con microscopio óptico de un **corte transversal del conducto coclear**. Corte incluido en plástico epon, teñido con azul de metileno. ×400. Barra: 10 µm.

BOOK'S COPICENTRO USAC / 2016

booksmedicos.org

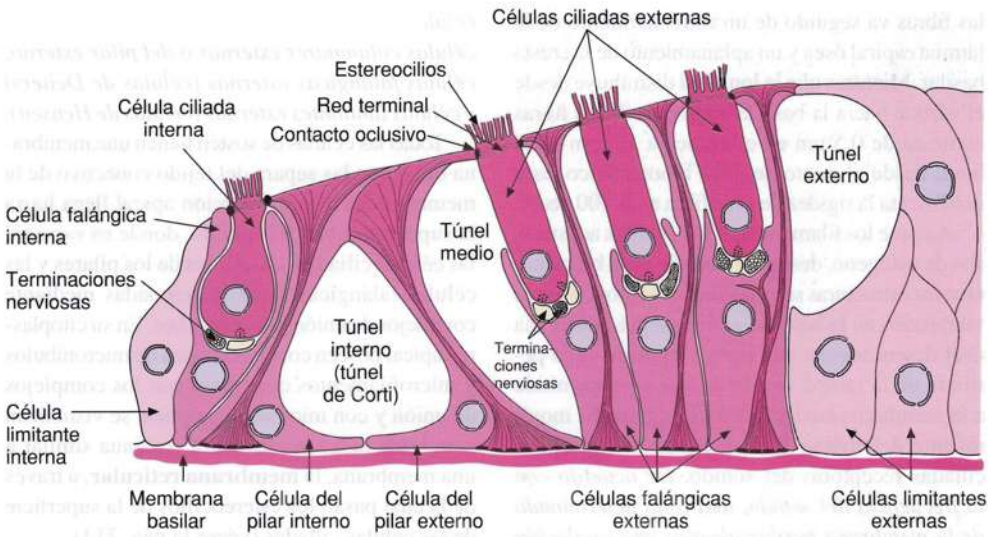

Fig. 25-12. Dibujo esquemático de la **ultraestructura del órgano de Corti**. (Según Ham y Cormack).

limitantes externas. Se cree que los túneles se comunican con la perilinfa de la rampa timpánica a través de conductillos en la membrana basal. El líquido de los túneles se denomina **cortilinfa**, pero es (casi) idéntica a la perilinfa. Los túneles se cierran mediante zonulae occludentes en la membrana reticular respecto de la endolinfa. *Así, todos los túneles se comunican entre sí y con la rampa timpánica, pero no con la endolinfa del conducto coclear.*

Células ciliadas cocleares. Se encuentran unas 3500 **células ciliadas internas** dispuestas en una única hilera entre las células limitantes internas por la parte medial y las células falángicas y del pilar interno por la parte lateral (Figs. 25-11, 25-12 y 25-15) La región basal de las células ciliadas internas establece contacto con numerosas terminaciones de fibras nerviosas provenientes del nervio coclear (Fig. 25-12) incluidas en una concavidad de la célula falángica interna.

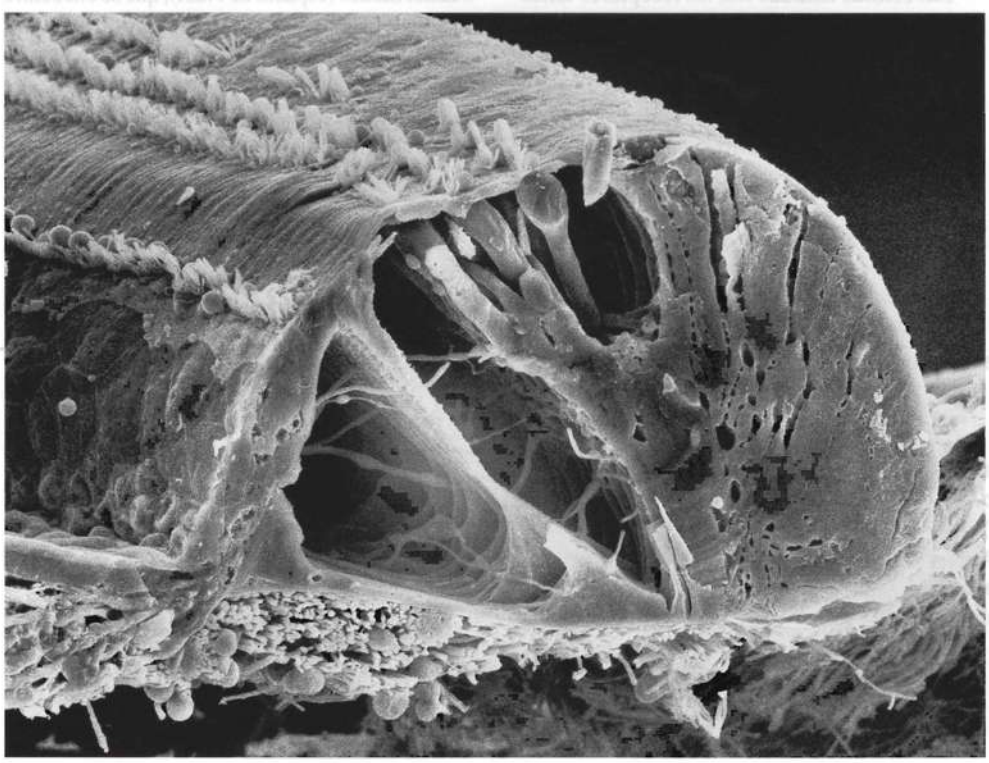

Fig. 25-13. **Imagen con microscopia electrónica de barrido del órgano de Corti**. Se distingue con nitidez la conformación tridimensional de los tres túneles y las células que los limitan (compárese con las Figs. 25-11 y 25-12 y las denominaciones correspondientes). (Cedido por B. Engström y H. Engström).

BOOKS & COPY CENTRO USAC / 2016

booksmedicos.org

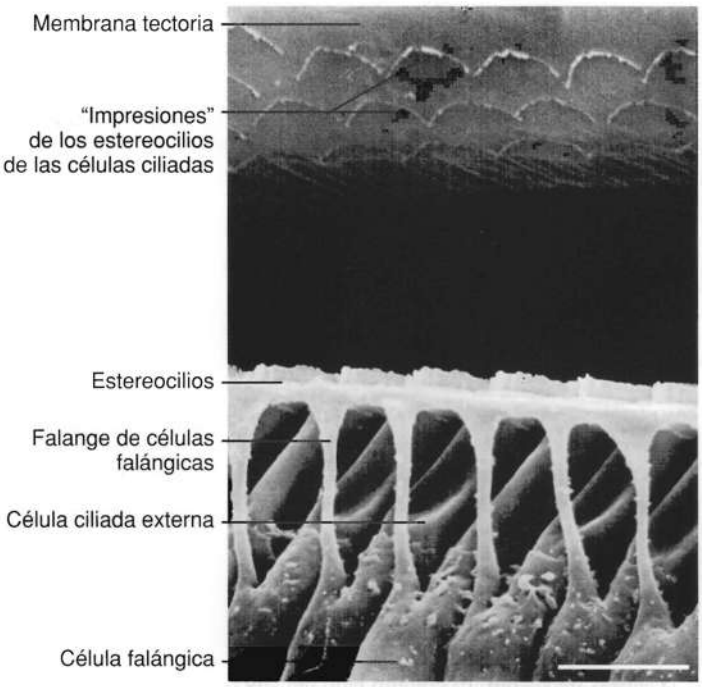

Fig. 25-14. Imagen con microscopia electrónica de barrido de una **parte del órgano de Corti seccionado**. La membrana tectoria se levantó como consecuencia del proceso de deshidratación durante la preparación de la muestra (compárese con la Fig. 25-10). En la cara inferior de la membrana tectoria se distinguen con claridad las impresiones donde han estado insertados los estereocilios de las células ciliadas. Las falanges de las células falángicas se distinguen con nitidez. ×1500. Barra: 10 µm.

Las células ciliadas internas tienen forma similar a una pera, con una porción basal ensanchada que contiene el núcleo redondeado. Hacia la parte superior, el cuerpo se estrecha en un cuello que en dirección apical llega hasta la superficie libre del epitelio y está recubierta por unos 50 estereocilios, mientras que, a diferencia de las células ciliadas vestibulares, no tiene cinocilios (Fig. 25-15). La porción apical de la célula se relaciona mediante zonulae occludentes con las células limitantes internas, falángicas internas o del pilar internos vecinas.

Los estereocilios apicales, los más largos de los cuales alcanzan una longitud de unos 5 µm, contienen un complejo de filamentos centrales longitudinales que los fija a la red terminal en el citoplasma apical. La red terminal se condensa en la forma de una **placa cuticular**. Los estereocilios presentan una parte algo más angosta en la base. En una zona menos densa de la red terminal orientada hacia las células del pilar interno, se distingue un centríolo correspondiente al cuerpo basal visible con microscopio óptico.

Vistos desde la superficie, los estereocilios se disponen en 3-5 hileras paralelas y su longitud crece de hilera en hilera. Ninguno de los cilios de las células ciliadas internas establece contacto directo con la membrana tectoria suprayacente. Filamentos muy delgados, los enlaces apicales, comunican los extremos de los estereocilios de una hilera con los esterocilios más largos de la hilera inmediata lateral. Se cree que los enlaces apicales intervienen en la regulación de los canales iónicos de los estereocilios (Fig. 25-16, pág. 717).

La superficie celular basal está en contacto con numerosas terminaciones ensanchadas de las fibras nerviosas pertenecientes al nervio coclear. A nivel del contacto con las terminaciones nerviosas, en varios sitios se distinguen regiones sinápticas con engrosamientos de membrana presinápticos y postsinápticos, además de grupos de vesículas sinápticas en el citoplasma presináptico de la célula ciliada. Estas terminaciones son aferentes y, a través de los contactos sinápticos, reciben señales desde las células ciliadas internas. Además, hay terminaciones eferentes que contienen gran cantidad de vesículas sinápticas

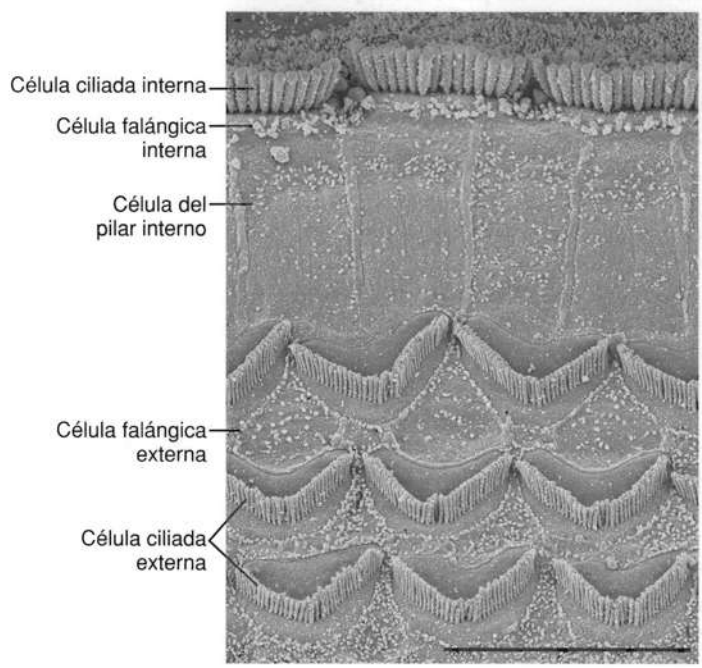

Fig. 25-15. Imagen con microscopia electrónica de barrido de la superficie libre apical de una célula ciliada externa del órgano de Corti. Se distingue que las hileras regulares de estereocilios de las células ciliadas externas forman una figura en V. ×6200. Barra: 5 µm. (Cedido por Michael Larsen y Klaus Qvortrup).

BOOK'S COPICENTRO USAC / 2016

booksmedicos.org

fuera de las regiones sinápticas, en las que se comprueban condensaciones pre y postsinápticas de la membrana. Estas terminaciones sólo rara vez establecen contacto con las células ciliadas, pero sí lo hacen con las terminaciones de las fibras nerviosas aferentes, y su función es modular la actividad en las terminaciones aferentes.Las casi 12.000 **células ciliadas externas** se ubican en la periferia de las células del pilar externo, donde forman 3-5 hileras regulares (Figs. 25-11 y 25-15). Presentan una forma cilíndrica más alargada que la de las células ciliadas internas y sólo están revestidas en su tercio basal por las células falángicas externas (Fig. 25-14), que también se disponen en 3-5 hileras. El núcleo se ubica en la región basal de la célula ciliada, y al igual que en las células ciliadas internas, en la porción apical se distingue una condensación que forma una placa cuticular. En la zona más basal, las células ciliadas externas están en contacto con numerosas terminaciones ensanchadas provenientes de las fibras nerviosas del nervio coclear, y aquí la célula ciliada está separada de la correspondiente célula falángica externa por un espacio en el que se encuentran las terminaciones nerviosas cocleares. La superficie libre está cubierta por estereocilios, mientras que, al igual que en las células ciliadas internas, no hay cinocilios.

En la superficie libre de cada célula ciliada se encuentran unos 100 estereocilios dispuestoas en forma de V, con los extremos orientados hacia afuera, en dirección al centríolo (Fig. 25-15). A diferencia de las células ciliadas internas, los estereocilios más largos están incluidos en la membrana tectoria suprayacente (Fig. 25-14).

A nivel de la porción basal de las células ciliadas externas, se distinguen numerosas siluetas de terminaciones nerviosas ensanchadas, que en este caso también pueden clasificarse en aferentes y eferentes sobre la base del contenido de vesículas en el citoplasma presináptico y postsináptico. Sin embargo, aquí tanto las terminaciones aferentes como las eferentes establecen *contacto sináptico directo* con las células ciliadas externas. En consecuencia, las fibras nerviosas eferentes ejercerían un posible efecto modulador sobre la célula receptora sensorial.

Células de sostén. El epitelio bajo del surco espiral interno se continúa en dirección lateral en las **células limitantes internas** del órgano

Placa cuticular y membrana reticular

Los estereocilios de las células ciliadas están insertados en una **placa cuticular** conformada por una red de filamentos de actina en el citoplasma apical de las células ciliadas a nivel de los complejos de unión entre las células ciliadas y de sostén. Los filamentos de actina del estereocilio se irradian hacia abajo y forman raíces en la placa cuticular por entrecruzamientos con la red de filamentos de actina de la placa cuticular. Además de actina, la placa cuticular contiene espectrina (véanse las págs. 103 y 235) que forma enlaces cruzados entre los filamentos de actina y tiene propiedades elásticas, y tropomiosina que se fija a la actina y confiere efecto de rigidez. Las células falángicas y de los pilares también contienen una placa cuticular en la parte apical. Mediante microscopia electrónica, se distingue que las fibrillas se componen sobre todo de haces paralelos de microtúbulos. Los haces parten de engrosamientos del citoplasma en la base celular, mientras que en la porción apical se dispersan en dirección horizontal, dentro del citoplasma condensado y aplanado.

Membrana reticular. Vistas desde la superficie luminal del órgano de Corti, todas las prolongaciones falángicas forman un mosaico continuo, en el que parece que hay orificios a través de los cuales se extienden los estereocilios de las células ciliadas (Figs. 25-13 y 25-14). La porción luminal con forma de placa de las células falángicas está unida mediante contactos oclusivos a las células falángicas externas, las células del pilar externo y las células ciliadas externas vecinas. Así, la membrana reticular está formada por las placas cuticulares y las especializaciones de contacto entre los tres tipos celulares antes mencionados (además de las correspondientes porciones luminales de las células falángicas internas, las células del pilar interno y las células ciliadas internas).

En algunos casos, los sonidos intensos pueden causar daño del oído interno. En correspondencia con la frecuencia de estos sonidos, puede ocurrir degeneración de las células ciliadas externas en particular, y los orificios de la membrana reticular después son cerrados por las células falángicas circundantes que forman lo que se denomina **cicatriz falángica**. Hasta ahora, estos daños auditivos se consideran de carácter permanente, pero se ha demostrado con certeza la regeneración de células ciliadas en aves, y los experimentos sugieren que quizá podría ocurrir neoformación de células ciliadas in vivo en mamíferos.

BOOK'S COPICENTRO USAC / 2016

booksmedicos.org

de Corti (Figs. 25-11 y 25-12). Se trata de varias hileras de células delgadas que en la transición con el epitelio del surco espiral interno son cilíndricas bajas pero que crecen gradualmente hasta convertirse en cilíndricas muy altas en dirección hacia afuera.

Las **células falángicas internas** se distribuyen en una sola hilera de células de sostén cilíndricas altas que están interpuestas entre las células ciliadas internas y las células del pilar interno (Fig. 25-11 y 25-12). El núcleo se ubica en la porción basal de la célula. La región apical de las células falángicas internas es muy angosta y se extiende hacia la superficie libre del epitelio, donde la célula presenta contactos oclusivos con las células ciliadas internas y las células de sostén vecinas (células falángicas internas, células del pilar interno y células limitantes internas). Cada célula ciliada interna está incluida en un surco de la célula falángica interna.

Las **células del pilar interno** descansan sobre la membrana basal con una base ancha, casi triangular, que limita hacia adentro con las células falángicas internas, mientras que hacia afuera está en contacto con la base de las células del pilar externo (Figs. 25-11 y 25 12). Desde la porción más interna de la base parte un cuerpo celular delgado con forma de columna o pilar, cuya superficie interna está totalmente en contacto directo con las células falángicas internas, mientras que la superficie externa se orienta hacia el túnel de Corti. El cuerpo celular se ensancha en dirección apical y adquiere un aspecto similar al del extremo proximal del cúbito (hueso del antebrazo), con una profunda concavidad en la que se ubica la porción apical ensanchada de la célula del pilar externo opuesta. El cuerpo celular con forma de columna crea un ángulo lateral abierto hacia afuera de unos 60° respecto de la base plana y, junto con el cuerpo celular de la célula del pilar externo (que forma con la base un ángulo menos abierto hacia adentro), conforma el túnel de Corti (túnel interno), de forma triangular. Fibras nerviosas amielínicas para la inervación de las células ciliadas externas pasan a través del túnel de Corti.

El núcleo se ubica en la porción externa de la base, mientras que en la porción interna se extiende un denso haz de fibrillas que atraviesa todo el cuerpo celular hacia arriba y termina en una placa cuticular que se extiende sobre la porción apical de la célula del pilar externo.

En rasgos generales, las **células del pilar externo** tienen la misma configuración que las células del pilar interno, con una base que descansa sobre la membrana basal. En dirección medial, limitan con la base de las células del pilar interno, mientras que en dirección lateral están en contacto con la base de las células falángicas externas (véanse las Figs. 25-11 y 25-12). La porción con forma de columna del cuerpo celular termina en dirección apical en un ensanchamiento que forma una prominencia convexa en dirección interna, que coincide con la concavidad en la porción apical de la célula del pilar interno. Una **prolongación falángica** luminal, de ubicación lateral, con forma de placa y similar a una falange, contiene una placa cuticular condensada y forma contactos oclusivos con células del pilar externo y falángicas externas vecinas.

Los delgados cuerpos celulares de las células del pilar externo están separados por grandes hendiduras intercelulares.

Las **células falángicas externas (células de Deiters)** son células de sostén de las células ciliadas externas y se disponen en un número equivalente de hileras (Figs. 25-11 y 25-12). La parte basal cilíndrica de las células falángicas externas descansa sobre la membrana basal, donde las células se ubican muy juntas y limitan en dirección interna con las bases de las células del pilar externo y en dirección externa con las bases de las células limitantes externas. La porción cilíndrica de las células falángicas contiene el núcleo y en la parte apical posee una profunda concavidad que rodea el tercio basal de la célula ciliada externa, aunque separada de la porción más basal por un espacio intercelular en el que se encuentran las terminaciones del nervio coclear. En consecuencia, la porción cilíndrica de la célula falángica externa no llega hasta la superficie, pero la parte más externa emite una prolongación falángica larga y delgada que termina en un ensanchamiento aplanado que rodea las células ciliadas externas hacia la luz (Fig. 25-14). El citoplasma de la prolongación contiene numerosas fibrillas que, según se observa con microscopio electrónico, están compuestas por haces paralelos de microtúbulos. Estas fibrillas parten de condensaciones en la porción basal de la célula y se extienden hacia arriba, a través de la porción cilíndrica, donde continúan en la prolongación falángica y se aplanan en una placa cuticular.

Como ya se mencionó, los dos tercios apicales de las células ciliadas externas están separados de las células falángicas externas por los túneles -espacios intercelulares comunicantes-, por lo que estas porciones celulares se encuentran a considerable distancia entre sí (véase la Fig. 25-14).

Las **células limitantes externas (células de Hensen)** son varias hileras de células cilíndricas que cierran el órgano de Corti en su parte externa (véanse las Figs. 25-11 y 25-12). Todas descansan sobre la membrana basal y están muy juntas entre sí, aunque separadas de las células ciliadas externas y las células falángicas externas por el túnel externo. Las células limitantes externas

BOOK'S COPICENTRO USAC / 2016

booksmedicos.org

se continúan en las **células de sostén externas (células de Claudius)**, un epitelio simple cúbico que reviste el surco espiral externo. A pesar de la denominación células de sostén externas, *no se consideran parte del órgano de Corti*.

La **membrana tectoria** es una membrana de material extracelular que se extiende como un semitecho sobre el surco espiral interno y el órgano de Corti (Fig. 25-11). Se fija al labio vestibular del limbo de la lámina espiral a través de un interior aplanado y está en contacto con la superficie luminal de las células interdentales, desde donde se extiende hacia afuera con una parte más gruesa que termina a la altura de las células limitantes externas. La parte superior es convexa, pero la parte inferior es bastante plana y se encuentra algo por encima de la superficie luminal del órgano de Corti. En consecuencia, sólo las puntas de los estereocilios más largos de las células ciliadas externas establecen contacto directo con la membrana tectoria (Fig. 25-14).

Con microscopia electrónica, se distingue que la membrana tectoria se compone de finas fibras de colágeno (tipo XI) incluidas en una masa gelatinosa homogénea compuesta por (al menos) 3 glucoproteínas: α-tectorina, β-tectorina y otogelina. La membrana tectoria es un producto de secreción de las células interdentales del limbo espiral.

Función del laberinto coclear. Como se describió en el oído externo y el oído medio, un sonido de determinada frecuencia genera vibraciones en la membrana timpánica que, a través de la cadena de huesecillos, hacen vibrar la base del estribo con igual frecuencia que el sonido respectivo. Estas vibraciones sobre el estribo generan ondas de presión de la misma frecuencia en la perilinfa de las rampas vestibular y timpánica, dado que la compresión por el desplazamiento hacia adentro de la base del estribo produce un desplazamiento hacia afuera de la membrana timpánica secundaria en la ventana redonda (dado que los incrementos de presión no pueden trasladarse a la cápsula del laberinto óseo). Las variaciones de presión tienen una frecuencia tan elevada que no pueden desplazarse todo el recorrido desde la ventana oval, por la rampa vestibular, el helicotrema y la rampa timpánica hasta la ventana redonda en cada desplazamiento hacia adentro de la base del estribo, y el camino inverso en cada desplazamiento hacia afuera. Por el contrario, de acuerdo con la **teoría de la onda viajera**, en cada desplazamiento hacia adentro de la base del estribo el aumento de presión creado en la porción más basal de la cóclea se transmite a través de la membrana vestibular, el conducto coclear y la membrana basilar hasta la porción basal de la rampa timpánica. Mediante esta transmisión de la onda de presión desde la rampa vestibular a la rampa timpánica, se produce un movimiento hacia abajo de la primera porción basal de la membrana basilar, y como consecuencia de la tensión elástica de las cuerdas acústicas, el retroceso elástico causa un *movimiento de ondas en la membrana basilar* que se extiende en dirección del helicotrema. Como se mencionó al estudiar la estructura de la membrana basilar, las cuerdas acústicas tienen longitud creciente, pero rigidez decreciente en dirección desde la base hacia el helicotrema, por lo que la frecuencia de resonancia (la frecuencia de vibraciones propias de la membrana) es menor en el vértice de la cóclea y crece hasta un máximo en la base. *La onda de vibraciones de la membrana basilar alcanza un movimiento máximo (amplitud) en el sitio de la membrana cuya frecuencia de resonancia es idéntica a la frecuencia del sonido*. En este sitio de la membrana basilar, la energía necesaria para producir los movimientos será mínima y casi toda la energía de la onda vibratoria migrante en la membrana basilar es captada allí, tras lo cual la onda disminuye y desaparece. Con las frecuencias de sonido apenas audibles para los seres humanos (unos 20 Hz), las ondas viajan todo el recorrido a través de la membrana hasta cerca del helicotrema, antes de alcanzar la zona con la misma frecuencia de resonancia y desaparecer. Por el contrario, las ondas de frecuencias elevadas (unos 20.000 Hz) sólo migrarán un trayecto muy corto de la membrana basilar antes de que esto ocurra, mientras que las frecuencias intermedias viajarán hasta cerca de la mitad del camino de los dos giros y medio del caracol. El oído humano tiene máxima sensibilidad con frecuencias de 3000-5000 Hz.

Las vibraciones en determinada zona de la membrana basilar excitan las células ciliadas allí ubicadas, lo cual produce potenciales de acción secundarios en las fibras nerviosas cocleares aferentes y la consecuente impresión auditiva, correspondiente a esa frecuencia de tono. Como consecuencia de la organización de la inervación de las células ciliadas, *la activación de las células ciliadas de determinada zona de la membrana basilar desencadenará potenciales de acción en las fibras del nervio coclear que inervan las células ciliadas en esa parte de la membrana basilar*. En correspondencia con cada frecuencia de resonancia, y por lo tanto con cada frecuencia de sonido, aumenta la actividad de los impulsos en una cantidad limitada y determinada de fibras del nervio coclear, por lo que el cerebro puede discriminar entre diferentes alturas tonales.

Las células ciliadas son estimuladas por la inclinación de los cilios, que modifica su potencial de membrana. La membrana basilar y el órgano de Corti vibran como un todo, y ante el movimiento

booksmedicos.org

BOOK'S COPICENTRO USAC / 2016

Mecanismo generador de variaciones del potencial de membrana en células ciliadas cocleares

La inclinación de los cilios (véase la pág. 716) genera variaciones del potencial de membrana de las células ciliadas.

El potencial positivo de la endolinfa se mantiene por la secreción continua de iones potasio, combinada con la reabsorción de iones sodio por las células marginales de la estría vascular. La endolinfa se caracteriza por tener un potencial positivo respecto de la perilinfa. El potencial es de unos +80 mV en el conducto coclear. Las células ciliadas tienen un potencial intracelular negativo de –70 mV respecto de la perilinfa. En conjunto, el potencial transmembrana entre el potencial intracelular de las células ciliadas respecto de la endolinfa (en que están bañadas) es de unos 150 mV. Es el mayor potencial de reposo del organismo, y el potencial denominado **potencial generador** contribuye sin duda a la sensibilidad de las células ciliadas a la deformación mecánica y su función como transductoras. La señal mecánica relacionada con los movimientos de los cilios se transforma en una señal eléctrica en la forma de diferencias de potencial generadas por los canales iónicos mecanosensibles, cuyo período de apertura es afectado por la inclinación de los cilios (del mismo modo que se describió para las células ciliadas vestibulares; véase la pág. 706). En el movimiento hacia abajo de la membrana basilar y la correspondiente inclinación de los cilios hacia adentro, es decir alejándose del cuerpo basal del citoplasma apical, hay una *hiper*polarización del potencial de receptor, mientras que un movimiento contrario hacia arriba en la membrana basilar y la consecuente inclinación hacia afuera de los cilios (en dirección del cuerpo basal) genera una *des*polarización. El potencial de receptor actúa sobre la transmisión sináptica a las terminaciones aferentes en la base celular, lo cual varía la frecuencia de los potenciales de acción en las correspondientes fibras nerviosas aferentes. Con la despolarización de la célula ciliada, aumenta la frecuencia de impulsos en las fibras nerviosas, mientras que la hiperpolarización la disminuye.

Dentro de cada haz, los estereocilios están unidos por varios tipos de "enlaces" fibrilares extracelulares (Fig. 25-16). Los **enlaces laterales** unen el tronco de un estereocilioa con el vecinoa. Los **enlaces apicales** pasan desde la punta de un estereocilio al tronco de un estereocilio vecino más alto. La activación mecánica de los canales iónicos relacionada con la inclinación de los cilios está mediada por enlaces apicales que se fijan a las proteínas de los canales iónicos mecanosensibles en la membrana celular de los estereocilios. La inclinación de los cilios en dirección lateral aumenta la tensión en los enlaces apicales, lo cual afecta la conformación de la proteína de canal en dirección a la apertura y la consecuente despolarización, mientras que la inclinación de los cilios en dirección medial "afloja" los filamentos de los enlaces apicales e inhibe la tracción en la proteína de canal, que se cierra. Los enlaces laterales mantienen unido el haz de estereocilios y determina que se muevan como una unidad. No se conoce la composición de los enlaces apicalesg y ni de las proteínas de canal.

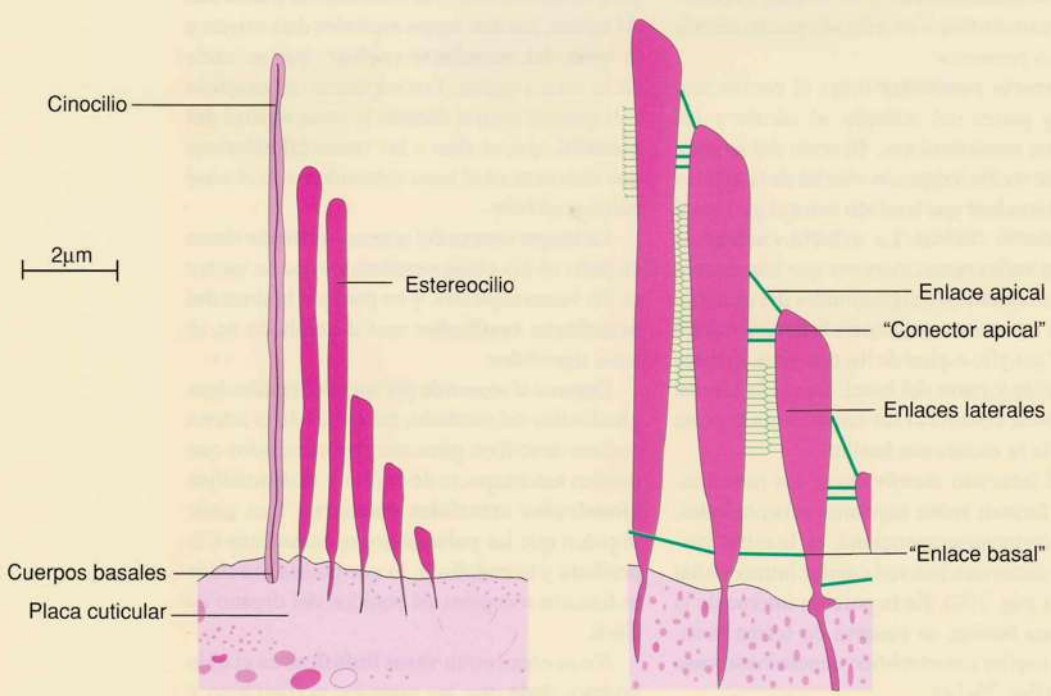

Fig. 25-16. Enlaces de estereocilios (véase el texto para más detalles). (Según Forge).

BOOK'S COPICENTRO USAC / 2016

booksmedicos.org

hacia abajo de la membrana basilar, la membrana reticular se desplaza hacia abajo y afuera, por lo que los cilios se inclinan hacia adentro porque las células ciliadas están fijadas a la membrana basilar, mientras que los estereocilios de las células ciliadas externas están fijados a la membrana tectoria. Ante el consecuente movimiento hacia arriba de la membrana basilar, la membrana reticular se desplaza hacia arriba y adentro, por lo que los cilios se inclinan hacia afuera. Como se describió antes, las células ciliadas internas no están en contacto directo con la membrana tectoria, y se cree que la inclinación de sus cilios es causada por las vibraciones de la propia endolinfa.

En el nervio coclear, alrededor del 90% de las fibras son aferentes y el 10%, eferentes. La gran mayoría (90-95%) de las fibras aferentes forman sinapsis con las células ciliadas internas, mientras que alrededor del 90% de las fibras eferentes establecen sinapsis con las células ciliadas externas. Por lo tanto, se considera que las células ciliadas internas son los receptores de sonido primarios. En cambio, en estudios in vitro se demostró que las células ciliadas externas tienen propiedades contráctiles y pueden acortarse en un 10% de su longitud cuando se despolarizan, debido a la estimulación por medios mecánicos con la inclinación de los cilios o por estimulación eléctrica. La estimulación con sonidos de baja frecuencia causa la contracción y el acortamiento de células ciliadas externas ubicadas cerca del helicotrema, mientras que los sonidos de alta frecuencia causan la contracción de las células ubicadas cerca de la base del caracol, y las frecuencias intermedias causan la contracción de los niveles intermedios correspondientes. Se cree que la contracción de las células ciliadas externas tiene un efecto modulador de la audición, en parte debido a que refuerza los sonidos como consecuencia de la disminución natural de la atenuación existente en la membrana basilar, y en parte a que ocurre para determinadas frecuencias, lo cual implica un aumento de la sensibilidad de las células ciliadas

Irrigación sanguínea del oído interno

Irrigación arterial. El oído interno es irrigado por la **arteria laberíntica**, una rama de la arteria cerebelosa anteroinferior o de la arteria basilar. Parte hacia el conducto auditivo interno, donde se divide en tres ramas: la *arteria vestibular*, la *arteria vestibulococlear* y la *arteria coclear*. El saco endolinfático es irrigado por la *arteria meníngea posterior*.

La **arteria vestibular** irriga el nervio vestibular y partes del utrículo, el sáculo y los conductos semicirculares. El resto del aparato vestibular recibe irrigación arterial de la **arteria vestibulococlear** que también nutre el giro basal del conducto coclear. La **arteria coclear** se divide en varias ramas menores que transcurren por los conductillos longitudinales del modiolo y emiten ramas sucesivas hacia la lámina espiral ósea y el ganglio espiral de los dos giros apicales de la cóclea y parte del basal. Desde la lámina espiral ósea, continúan las ramas hasta la parte interna de la membrana basilar.

En el laberinto membranoso, las ramas arteriales forman redes capilares subepiteliales, aunque como ya se mencionó, en la estría vascular se encuentra una red capilar intraepitelial (véase la pág. 709). En la porción interna de la membrana basilar, se observa en forma constante un capilar característico denominado **vaso espiral** (Fig. 25-11).

Las **venas** presentan un recorrido diferente al de las arterias, sobre todo en la cóclea. En la cóclea, las ramas arteriales terminales transcurren sobre todo por la rampa vestibular, mientras que las venas menores aparecen en la rampa timpánica. Drenan desde el giro apical de la cóclea a la **vena espiral anterior**, mientras que los dos giros basales drenan a la **vena espiral posterior**. Al unirse, las dos venas espirales dan origen a la **vena del acueducto coclear**, que se vacía en la vena yugular. Los capilares del modiolo y el ganglio espiral forman la **vena espiral del modiolo**, que se abre a las **venas laberínticas** que terminan en el seno sigmoideo o en el seno petroso inferior.

La sangre venosa del aparato vestibular drena en parte en las venas vestibulares que se vacían en las venas espirales, y en parte en la **vena del acueducto vestibular** que desemboca en el seno sigmoideo.

Durante el recorrido por los conductillos longitudinales del modiolo, las ramas de la arteria coclear describen giros muy pronunciados que pueden tener aspecto de ovillos y se denominan **glomérulos arteriales cocleares**. Los giros impiden que las pulsaciones se transmitan a la perilinfa y la endolinfa, lo que podría interferir la función receptora de sonidos del órgano de Corti.

No se encuentran **vasos linfáticos** en el oído interno, dado que los espacios perilinfático y endolinfático no se comunican con el sistema de vías linfáticas.

BOOK'S COPICENTRO USAC / 2016

booksmedicos.org

internas que reaccionan precisamente ante la correspondiente frecuencia.

La cantidad de potenciales de acción por unidad de tiempo en las fibras del nervio coclear es independiente de la frecuencia del sonido, mientras que la *amplitud* (la intensidad del sonido) influye sobre la cantidad de potenciales de acción. Así, al aumentar la intensidad del sonido se incrementa la cantidad de potenciales de acción en las fibras nerviosas activadas y, ante una presión sonora de intensidad suficiente, también se reclutan fibras nerviosas con frecuencias características cercanas a la frecuencia del tono inductor. Los desplazamientos hacia afuera de la membrana basilar en la zona con la frecuencia de resonancia real aumentan en consecuencia y, así, por una parte se estimula con mayor fuerza cada célula ciliada y por otra, se activan más células ciliadas en las zonas limítrofes en dirección hacia arriba y hacia abajo del conducto coclear.

Inervación del oído interno

El oído interno es inervado por el octavo nervio craneal, el **nervio vestibulococlear**. Desde su origen aparente en el borde inferior de la protuberancia, transcurre en sentido lateral al fondo del conducto auditivo interno, donde se divide en un componente posterior, el *nervio vestibular*, que es el nervio del sentido del equilibrio, y un componente anterior, el *nervio coclear*, que es el nervio del sentido de la audición.

Nervio vestibular. El nervio del equilibrio presenta en el fondo del conducto auditivo interno un engrosamiento con forma de nudo, el **ganglio vestibular** (de Scarpa), que contiene las células nerviosas *bipolares* cuyas prolongaciones centrales y periféricas dan origen a las fibras del nervio vestibular.

Nervio coclear. Las fibras del nervio auditivo atraviesan el fondo del conducto auditivo interno hasta los orificios del modiolo y siguen por los conductillos longitudinales que allí se encuentran (Fig. 25-3). Después se inclinan en dirección lateral en niveles sucesivos hacia la lámina espiral ósea hasta el conducto espiral del modiolo, donde los cuerpos celulares *bipolares* de las fibras nerviosas se encuentran en el **ganglio espiral** (de Corti). Las prolongaciones periféricas de las células ganglionares continúan en la lámina espiral ósea y a través de la laminilla timpánica, donde pierden la vaina de mielina. Las fibras nerviosas amielínicas perforan la membrana basilar en la **habénula perforada**, muy cerca de las células ciliadas internas (Fig. 25-11). La mayoría concluye con terminaciones alrededor de las células ciliadas internas, mientras que las demás continúan como "fibras que atraviesan los túneles" a través de los túneles interno y medio para inervar las células ciliadas externas.

En total se encuentran 30.000 células ganglionares bipolares en el ganglio espiral, cuyas fibras periféricas, en el 90- 95% de los casos, inervan las células ciliadas internas. Así, cada una de estas células ciliadas internas recibe unas 10 fibras nerviosas cocleares que establecen contacto sólo con esa célula ciliada. Las células ciliadas externas son inervadas por el 5-10% restante de las fibras del nervio coclear, y aquí cada fibra inerva varias células ciliadas externas.

Implante coclear

El **implante coclear** es un aparato electrónico implantado mediante cirugía que atenúa la hipoacusia debida a defecto de la cóclea. El implante coclear estimula directamente las fibras nerviosas restantes y funcionales del nervio coclear mediante un campo eléctrico, por lo que no tiene efecto si faltan la cóclea o el nervio coclear por completo. El implante coclear proporciona a los sordos e hipoacúsicos una experiencia de sonido del entorno y también provee la comprensión del habla, pero no normaliza la audición. En cambio, el implante coclear compensa un oído interno dañado o no funcional, dado que estos componentes convierten las ondas sonoras en señales eléctricas, al igual que el oído normal.

El implante coclear se compone de una parte externa y otra interna, también denominada implante (Fig. 25-17).

La parte externa se compone de un micrófono, un procesador de voz y un transmisor. El micrófono capta las palabras y otros sonidos y los transmite al procesador de voz, un pequeño ordenador que elabora el sonido y lo envía como señal eléctrica a través de un cable a un pequeño transmisor. Este transmisor está fijo a un imán, cuyo otro extremo opera debajo de la piel y transmite las señales como ondas de radio a través de la piel hasta la parte interna. Las ondas de radio también proveen energía eléctrica al implante, por lo que puede funcionar sin pilas.

El implante se compone de un decodificador unido a los electrodos, que capta el sonido del micrófono y transmite el sonido a los electrodos. Los electrodos operan en la cóclea como reemplazo de las células ciliadas dañadas y estimulan el nervio coclear.

BOOK'S COPICENTRO USAC / 2016

booksmedicos.org

El procesador de voz elige la banda de frecuencia de la señal del habla, que modifica a un patrón de señales eléctricas. El patrón se elige lo más similar posible al sonido del habla común. No es posible imitar exactamente el sonido del habla, dado que en el implante coclear solo se encuentra una cantidad limitada de electrodos para sustituir la función de decenas de miles de células ciliadas en el oído normal. La señal eléctrica varía de una persona a otra, por lo que debe ser codificada en el procesador por personal capacitado. La variación se debe a que los electrodos no pueden ser ubicados en la cóclea en relación con el nervio coclear de función parcial de la misma manera en todos los pacientes, dado que la sensibilidad a la señal eléctrica artificial varía desde la base hasta el helicotrema en el nervio coclear. Cada electrodo envía impulsos en una zona de frecuencia específica, por lo que debe ser establecida en forma individual respecto de la intensidad de sonido máxima y mínima para poder generar un impulso que se asemeje lo más posible al sonido normal del habla.

Después de un período de adaptación, la experiencia auditiva que se recibe a través de un implante coclear es sorprendentemente buena en la mayoría de los pacientes. La comprensión del lenguaje hablado es algo de lo más complejo a que se expone la audición (y el cerebro), por lo que generalmente la instrucción posterior a una cirugía de implante coclear en niños y adultos centra la atención en la capacitación para comprender el lenguaje hablado.

Los pacientes a los cuales se ofrece una cirugía son personas con hipoacusia repentina, por ejemplo como consecuencia de meningitis o traumatismo cefálico, y personas cuya audición se ha hecho tan deficiente que no pueden beneficiarse con un tratamiento con audífono. Los niños nacidos sordos o que desarrollaron hipoacusia antes de aprender a hablar podrán alcanzar suficiente captación de sonidos mediante una cirugía (de preferencia a la edad de un año) para poder desarrollar el lenguaje hablado. Los niños mayores de 5 años que nunca pudieron oír no tienen las mismas posibilidades de aprender a oír que los niños pequeños, y generalmente no se les ofrece la cirugía. Además, el paciente debe estar dispuesto y capacitado para participar del entrenamiento con la nueva audición, para poder aprender a usarla.

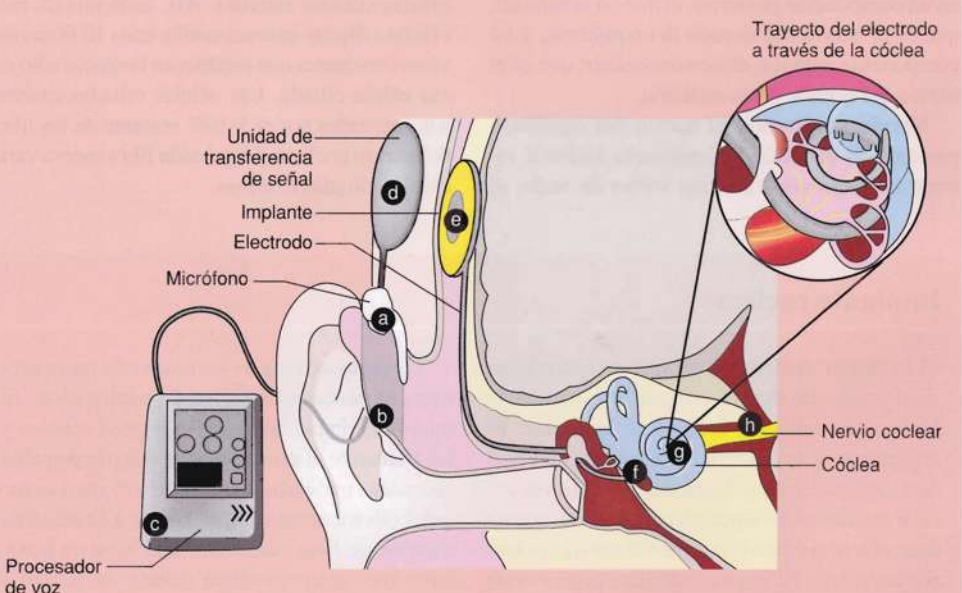

Fig. 25-17. ¿Cómo funciona un **implante coclear**? a) El sonido es captado por el micrófono. b) La información sonora del micrófono es enviada al procesador de voz situado detrás del oído. c) El procesador de voz analiza la información y la transforma en un código de señal eléctrica. d) La señal codificada es enviada mediante un cable a la unidad de transferencia de señal, donde es transformada en una señal de radio que se envía al implante. e) El implante decodifica la señal, que determina la intensidad de corriente que debe enviarse a los distintos electrodos. f) La intensidad de corriente correcta es enviada mediante cables al electrodo elegido de la cóclea. g) La posición de los electrodos estimuladores determina la frecuencia del sonido y la intensidad de la corriente determina el volumen. h) Cuando se estimulan las terminaciones nerviosas de la cóclea, se envía la información a través del nervio coclear hasta el cerebro, donde se interpreta la impresión sonora.

BOOK'S COPICENTRO USAC / 2016

booksmedicos.org

Emisiones otoacústicas (OAE)

En la producción de emisiones otoacústicas, la cóclea estimulada por un sonido induce el movimiento de las células ciliadas externas. Las OAE se generan como reacción acústica o eco desde las células ciliadas externas, que como se mencionó en el texto presentan una contracción/ensanchamiento cuando son estimuladas por un sonido. El movimiento mecánico de las células ciliadas externas forma una onda sonora (emisión) que a través del oído medio y la membrana timpánica es enviada de regreso al conducto auditivo, donde es captada por el generador de sonidos y micrófono combinados, dispositivo que recibe el nombre de "sonda", ubicado en el conducto auditivo del paciente en un tapón blando bien cerrado. La "sonda" contiene un pequeño altavoz capaz de emitir los sonidos de prueba elegidos, y un pequeño micrófono capaz de registrar la emisión otoacústica. La técnica de medición basada en OEA es adecuada para recién nacidos (análisis auditivo neonatal), en parte debido a que es fácil ubicar la pequeña "sonda" en el oído de un neonato, y en parte porque la medición puede realizarse en corto tiempo. Las OEA reflejan la actividad de las células ciliadas externas, y si pueden medirse OEA, es muy probable que la vía, incluso el oído interno, funcione con normalidad.

Cuestionario sobre oído

1. ¿Cuáles son las características histológicas de la membrana timpánica?
2. ¿Dónde se encuentran las células perilinfáticas?
3. Describa el aspecto ultraestructural de una célula ciliada tipo I en el laberinto vestibular.
4. ¿Dónde se encuentran las células ciliadas en el laberinto vestibular?
5. ¿Dónde se produce la endolinfa?
6. ¿Cuáles son las características histológicas de la membrana vestibular (membrana de Reissner)?
7. ¿Qué característica especial presenta el epitelio de la estría vascular?
8. ¿Dónde se encuentran las células interdentales y cuál es su función?
9. ¿Qué son las fibras basilares (cuerdas acústicas o auditivas) y dónde se encuentran?
10. ¿Cómo se llama la estructura que representa el órgano receptor de la audición?
11. ¿Qué son los "cilios" de las células ciliadas del órgano de Corti?
12. ¿Cuántas hileras de células ciliadas internas y externas se encuentran en el órgano de Corti?
13. ¿Qué células limitan el túnel interno (túnel de Corti)?
14. ¿Cuáles son los componentes de la membrana reticular del órgano de Corti?
15. Describa la estructura de una célula falángica externa.
16. ¿Cómo se llaman las células que rodean las células ciliadas internas?
17. ¿Cuál es el estímulo adecuado para la excitación de las células ciliadas en el órgano de Corti?
18. ¿Cuáles de las células ciliadas internas o externas se consideran el receptor de la audición primario?
19. ¿Cuál es la distribución de las fibras nerviosas aferentes del nervio coclear en las células ciliadas internas y externas?
20. ¿Dónde se ubica el ganglio espiral?

BOOK'S COPICENTRO USAC / 2016

booksmedicos.org

BOOK´S COPICENTRO USAC / 2016

booksmedicos.org

Lista de referencias de las ilustraciones reproducidas de otras publicaciones

Alberts B, Johnson A, Lewis J, Raff M, Roberts K, Walter P. Molecular Biology of the Cell, 5th Edition. Garland Science, 2007. (Fig. 3-31 og 3-41).

Ambrose EJ. And Easty DM. Cell Biology. 1st Edition. Nelson, 1971. (Fig. 3-48).

Andreasen E. Bevaegeapparatet. Anatomi I. 6. udg. Gyldendal, 1976. (Fig. 12-8).

Andreasen E. De indre organer. Anatomi II. 6. udg. Munksgaard, 1978. (Fig. 21-3 og 22-30).

Angevine Jr JB. (The Boulder Comitee). Embryonic Vertebrate Central Nervous system: Revised Terminology. Anat Ree 155: 257-262. the Wistar Institute Press, 1970. (Fig. 14-56).

Anson BJ, Maddock WG. Callander's Surgical Anatomy, 4th edition. W.B. Saunders Company, 1958. (Fig. 22-49).

Arey LB. Developmental anatomy. Revised 7th Edition. W.B. Saunders Company, 1974. (Fig. 10-19, 12-29, 15-29, 22-61, 22-64 og 22-69).

Bannister LH. Sensory Terminals of Peripheral Nerves. I: D. N. Landon (Ed.): The Peripheral Nerve. Chapman and Hall Ltd., 1976. (Fig.14-41, 14-43, 14-46, 14-48 og 19-2).

Bargmann W. Histologie und mikroskopische anatomie des Menschen. 7. überarbeitete Auflage. Georg Thieme Verlag, 1977. (Fig. 18-71, 19-8 og 20-5).

Bargmann W, Knoop A. Über die Morphologie der Milchsekretion. Z Zellforsch 49: 344-388. Springer-Verlag, 1959. (Fig. 23-6).

Barland P. Novikoff AB, Hammerman D. Electron Microscopy of the Human Synovial Membrane. J cell Biol 14: 207-220. The Rockefeller Institute Press, 1962. (Fig. 12-40).

Barr ML. The Human Nervous system. An Anatomical viewpoint. 2nd Edition. Harper and Row, Publishers, 1974. (Fig.14-5).

Behnke O, Forer A. From megakaryocytes to platelets: Platelet morphogenesis takes place in the blood stream. European J Haematology 60, suppl. 61. Munksgaard, 1998. (Fig. 11-5).

Benninghoff A, Goerttler, K.: Lehrbuch der Anatomie des Menchen, 2. Band, 10. Auflage. Urban und Schwarzenberg, 1975. (Fig. 18-3, 19-5, 22-1, og 22-20).

Bessis M. Living blood cells and their ultra structure. Springer-Verlag, 1973. (Fig.10-25).

Bloom W, Fawcett DW. A Textbook of Histology. 10th edition. WB. Saunders Company, 1975. (Fig. 3-1, 3-8, 3-39, 4-2, 12-12, 13-2, 24-6, 25-7a og 25-9).

Bloom W, Özarlslan S. Electron Microscopy of Ultraviolet-irradiated Parts of chromosomes. Proc Nat Acad Sci 53: 1294-1302. The National Academy of Sciences, 1965. (Fig. 2-13).

Bradley DF, Wolf MK. Aggregation of Dyes Bound to Polyanions. Proc Nat Acad Sci 45:944-952. The National Academy of Sciences, 1959. (Fig. 2-22).

Braus H, Elze C: Anatomie des Menschen, 2. Band, 2. Auflage. Spinger-Verlag, 1934. (Fig. 18-4, 18-45, 18-71, 19-8, 19-15 og 20-1).

Brödel M. Anatomy of Rectus Muscle. Bulletin John Hopkins Hosp 61: 295-312. The John Hopkins University School of medicine, 1937. (Fig. 13-5).

Bücher O. Cytologie, Histologie und Mikroskopische Anatomie des Menschen, 8. Auflage. Medizinischer Verlag Hans Huber, 1973. (Fig. 4-6, 18-32).

Bunge RR Structure and function of Neuroglia: Some Recent Observations. I: F.O. Schmitt (Editor-in-chief): The Neurosciences. Second Study Program, Rockefeller University Press, 1970. (Fig.14-54).

Caro LG. High Resolution Autoradiography. I: D.M. Prescot (Ed.): Methods in Cell Physiology, Vol. I. Academic Press, Inc., 1964. (Fig. 2-33).

Chen L-T, Weiss L. Electron Microscopy of the Red Pulp of the Human Spleen. Amer J Anat 134: 425-458. the Wistar Institute Press, 1972. (Fig. 16-32).

Clermont Y. Spermatogenesis in Man. Fertility and sterility 17: 704-721. Harper and Row Publishers, 1966. (Fig. 22-40).

BOOK'S COPICENTRO USAC / 2016

booksmedicos.org

Constantinides P. Functional Electronic Histology, 1st Edition. Elsevier Scientific Publishing Company, 1974. (Fig. 10-18 og 21-23).
Copenhaver WM, Kelly DE, Wood RL. Bailey's Textbook of Histology, 17th Edition. The Williams and Wilkins Company, 1978. (Fig. 6-9, 14-2, 14-3, 15-9 og 18-16).

DeRobertis EDP, Saez FA, DeRobertis Jr EMF. Cell Biology, 6th Edition. W. B. Saunders Company, 1975. (Fig. 1-17).
Dowling JE, Boycott BB. Organization of the Primate Retina: Electron Microscopy. Proc Roy Soc B 166: 80-111. The Royal Society of London, 1966 (Fig. 24-24 og 24-26).
Draper MH, Chalmers J. Chapter 17: Supporting Tissues. I: R. Passmore and J.S. Robson (Editors-in-chief): A Companion to Medical Studies, Vol. 1, 2nd Edition. Blackwell Scientific Publications, 1976. (Fig. 12-35).
DuPraw EJ. Cell and Molecular Biology, 1st. Edition. Academic Press, Inc.,1968. (Fig. 3-38 og 6-29).
DuPraw EJ. DNA and Chromosomes. Holt, Rinehart and Winston, Inc. 1970. (Fig. 4-8).

Elfvin L-G. The ultrastructure of Neuronal Contacts. Progress in Neurobiology 8: 45-79. Pergamon Press Ltd., 1976. (Fig.14-16).
Elfvin L-G. The Fine Structure of the Cell Surface of Chromaffin Cells in the Rat adrenal Medulla. J Ultrastruct Res 12: 253-286. Academic Press, Inc., 1965. (Fig. 21-30).
Elliott HC. Textbook of Neuroanatomy, 2nd Edition. J. B. Lippincott Company, 1969. (Fif. 14-17).

Fawcett DW. Observation on Cell Differentiation and Organelle Continuity in Spermatogenesis. I: R. A. Beatty and s gluecksohn-Waelsch (Eds.): Edinburgh Symposium on the Genetics of the Spermatozoon. Edinburg, 1971. (Fig. 3-45).
Fawcett DW. Chapter 2: Comparative Observations on the Fine Structure of Blodd Capillaries. I: J. Lowell Orbison and D. E. Smith (Eds.) The Peripheral Blood Vessels. The Williams and Wilkins Company, Baltimore, 1963. (Fig. 15-11 og 15-14).
Fawcett DW. Ultrastructure and Function of the Sertoli Cell. I: Handbook of Physiology, Section 7: Endocrinology, Vol V: Male Reproductive system. The American Physiological Society, 1975. (Fig. 22-33).
Fawcett DW. The Mammalian Spermatozoon. Developmental Biology 44: 394-436. Academic Press, Inc., 1975. (Fig. 22-36).
Fawcett DW, Long JA, Jones AL. The Ultrastructure of endocrine glands. Recent Prog Hormone Res 25: 315-380. Academic Press, Inc., 1969. (Fig. 7-17).
Finck H, Holtzer H, Marshall Jr JM. An immunochemical Study of the Distribution of Myosin in Glycerol Extracted Muscle. J Biophys and Biochem Cytol 2 (Suppl.): 175-178. The Rockefeller Institute for Medical Research, 1956. (Fig. 2-34).
Forge A and Wright T. The molecular architecture of the inner ear. British Medical Bulletin 2002; 63 (Fig. 25-16)
Fourman J, Moffat DB. The Blood Vessels of the Kidney. Blackwell Scientific Publications, 1971. (Fig. 20-24).
Fujita T, Kobayashi S. Structure and Function of Gut Endocrine Cells. Int Rev Cytol, Suppl. 6: 187-233. Academic Press, Inc., 1977. (Fig. 18-41 og 18-42).
Fujita T, Miyoshi M, Murakami T. Scanning Electron Microscope Observation of the Dog Mesenteric Lymph Node. Z Zellforsch 133: 147-162. Springer-Verlag, 1972. (Fig. 16-25).

Gardner E, Gray DJ and O'Rahilly R, Anatomy 4th Edition. W. B. Saunders Company, 1975. (Fig. 15-1).
Garven HSD. A Student's Histology, 1st Edition. Churchill Livingstone, 1957. (Fig. 1-4 og 10-3).
Giese AC. Cell Physiology, 4th Edition. W. B. Saunders Company, 1973. (Fig. 1-2).
Gillison M. A histology of the Body Tissues, 2nd Edition. Churchill Livingstone, 1962. (Fig. 17-23).
Greep RO, Weiss L. Histology, 3rd Edition. McGraw-Hill Book Company, 1973. (Fig. 11-3, 19-7 og 19-14).
Grollman S. The Human Body, 3rd Edition. Macmillan Publishing Company, Inc., 1974. (Fig. 12-9, 12-24, 13-3, 14-33, 14-39, 14-47, 14-51, 15-20, 24-1, 25-1 og 25-2).
Gurdon JB. Transplanted Nuclei and Cell Differentiation. Sci Amer 219: 24-35. Scientific American Inc., 1968. (Fig. 5-2).

Ham AW. Some Histophysiological Problems Peculiar to Calcified Tissues. J Bone and Joint surgery 34-A: 701-728. The American Orthopaedic association, 1952. (Fig. 12-28).
Ham AW. Histology, 6th Edition. J.B. Lippincott Company, 1969. (Fig. 7-6).
Ham AW. Histology, 7th Edition. J. B. Lippincott Company, 1974. (fig. 2-37, 3-21, 8-1, 12-27, 12-30, 12-32, 17-4, 17-13, 17-20 og 20-8).
Ham AW. Cormack DH. Histology, 8th Edition. J.B. Lippincott Company, 1979. (Fig. 25-12).

BOOK'S COPICENTRO USAC / 2016

booksmedicos.org

Hamilton WJ, Mossman HW. Hamilton, Boyd and Mossman's Human Embryology, 4th Edition. The Macmillan Press Ltd., 1972. (14-55).

Hammersen F. Sobotta/Hammersen: Histology, 1st Edition. Urban und Schwärzenberg, 1976. (Fig. 7-9).

Harper HA. Review of Psysiological Chemistry, 13th Edition. Lange Medical Publications, 1971. (Fig. 1-18).

Hay ED. Chapter 3: Epithelium. I: L. Weiss and R. O. Creep: Histology, 4th Edition. Mcgraw-Hill Book Company, 1977 (Fig. 6-19).

Hearle JWS. Introduction to Scanning Electron Microscopy. I: J. W.S. Hearle, J. T. Sparrow, P. M. Cross (Eds.): The Use of The Scanning electron Microscope. Pergamon Press Ltd., 1972. (Fig. 2-7).

Hogan MJ. Alvarado JA, Weddell. Histology of the Human Eye. W. B. Saunders Company, 1971. (Fig. 24-7, 24-11, 24-22, 24-23, 24-24, 24-26).

Hollinshead WH. Textbook of Anatomy, 3rd Edition. Harper and Row, Publishers, Inc. 1974. (Fig. 19-9).

Hopkins CR. Structure and Function of Cells, 1st Edition. W. B. Saunders Company, 1978. (Fig. 6-31).

Iurato S. Submicroscopic Structure of the Inner Ear. Pergamon press Ltd., 1967. (Fig. 25-8a).

Jenkins TW. Functional Mammalian Neuroanatomy, 1st Edition. Lea and Febiger, 1972. (Fig. 14-18).

Kalmus H. Genetics, 1st Edition. Heinemann Educational Books Ltd., 1964.(Fig. 4-27).

Kanno Y, Loewenstein WR. A study of the Nucleus and Cell Membranes of Oocytes with an Intracellular Electrode. Exp Cell Res 31: 149-166. Academic Press, Inc., 1963. (Fig. 2-11).

Kornberg A. Enzymatic synthesis of DNA, 1st Edition. CIBA Lectures in Microbiol Biochemistry. John Wiley and Sons, Inc., 1962. (Fig. 1-19).

Krstíc RV. Ultrastruktur der Saügetierzelle, 1. Ausgabe. Springer-Verlag, 1976. (Fig. 3-4, 3-6, 3-42, 4-27a, 6-19, 9-3, 13-11 og 24-4).

Krstíc R. Die Gewebe des Meuchen und der Saugetiere. Springer-Verlag, 1978. (Fig. 24-3 og 24-19).

Langman J. Medical Embryology, 4th Edition. The Williams and Wilkins Company, 1981. (Fig. 4-30, 4-31, 22-58, 22-59, 22-60, 22-63 og 22-65).

Latta H. Ultrastructure of the glomerulus and Juxtaglomerular Apparatus. I: Handbook og Physiology. Section 8: Renal Physiology. The American Physiological society, 1973. (Fig. 20-13).

Latta H, Maunsbach AB, Madden SC. The Centrolobular Region of the Renal Glomerulus studied by Electron Microscopy. J ultrastruct Res 4: 455-472. Academic Press, Inc., 1960. (Fig. 20-13).

Leak LV, Burke JF. Ultrastructural Studies on the Lymphatic anchoring Filaments. J Cell Biol 36: 129-149. The Rockefeller University Press, 1968. (Fig. 15-28).

Leblond CP, Wilkinson GW, Belanger LF, Robichon J. J. Radio-autographic Visualization of Bone Formation in the Rat. Amer J anat 86: 289-341. the Wistar Institute Press, 1950. (Fig. 12-32).

Leeson CR, Leeson TS. Histology, 3rd Edition. W. B. Saunders Company 1976. (Fig. 18-75).

Le Gros Clark WE. The Tissues of the Body, 6th Edition. Oxford University Press (at the Clarendon Press), 1971 (reprinted 1975). (Fig. 3-19, 5-1 og 14-4).

Lentz TL. Cell Fine Structure, 1st Edition. W. B. Saunders Company, 1971. (Fig. 10-9, 10-13, 10-15, 21-27).

Leonhart H. Human Histology, Cytology and Microanatomy, 1st English Edition. Georg thieme Verlag, 1977. (Fig. 2-9 og 13-1).

Lucht U. Osteoclasts and Their Relationship to Bone as Studied by electron Microscopy. Z Zellforsch 135: 211-228. Springer-Verlag, 1972. (Fig. 12-15 og 12-17).

Matoltsy AG, Parakkal PF. Keratinization. I: A. S. Zelickson (Ed.): Ultrastruture of Normal and abnormal Skin. Lea and Febiger, 1967. (Fig. 17-6 og 17-7).

Maunsbach AB. Absorption of 125 I-labeled Homologous Albumin by Rat Kidney Proximal Tubule Cells. J Ultrastructure Res 15: 197-241. Acamdemic Press, Inc., 1966. (Fig. 20-17).

Maunsbach AB. Ultrastructure of the Proximal Tubule. I: Handbook of Physiology. Section 8: Renal Physiology. The American Physiology Society, 1973. (Fig. 3-28, 3-37 og 20-2).

Maunsbach AB. Observations on the Ultrastructure and Acid Phosphatase Activity of the Cytoplasmic Bodies in Rat Kidney Proximal Tubule Cells. J Ultrastruct Res 16: 1-42. Academic Press, Inc., 1966. (Fig. 3-29).

Maunsbach AB & Christensen, EI. Functional ultrastructure of the proximal tubule. I: E.E. Windhager (Ed.): Handbook of Physiology

BOOK'S COPICENTRO USAC / 2016

booksmedicos.org

Renal Physiology. Section 8 (Renal Physiology, vol I), edited by. New York, Oxford University Press 1992, pp. 41-107. (Fig. 20-15).
Miller Jr OL, Beatty BR. Portrait of a Gene. J Cell Physiol 74, Suppl. 1: 225-232. The Wistar Institute Press, 1969. (Fig. 4-15).
Montagna W. Comparative Anatomy, 1st Edition. John Wiley and sons, Inc., 1959. (Fig.17-17).
Montagna W, Parakkal PF. The structure and Function of Skin, 3rd Edition. Academic Press, Inc., 1974. (17-21).
Mørup Jørgensen J. The number and distribution of calyceal hair cells in the inner ear utricular macula of some reptiles. Acta Zoologica (Stockh.) 69: 169-175. Pergamon Press plc, 1988. (Fig. 2-4).
Mosekilde L. Knoglestyrken med alderen - hvorledes bevares den? Gerontologi og Samfund 3: 36-37. Dansk Gerontologisk Selskab. 1987. (Fig.12-7).
Mosekilde L. Consequences of the remodelling rocess for vertebral trabecular bone structure. A scanning electron microscopy study (uncoupling of unloaded structures). Bone and Mineral 10: 13-35. Elsevier Science Publishers B- V. (Biomedical Division), 1990. (Fig. 12-33).
Nass MMK. The Circularity of Mithocondrial DNA. Proc Nat Acad Sci 56: 1215-1222. The National Academy of Sciences, 1966. (Fig. 3-40).
Nielsen M, Christensen EI, Park CD. Inside cover figure. Natural Cell Biology, Vol. 1, October, 1999. (Fig. 2-5).
Novikoff AB, Holtzman E. Cells and Organelles, 1st Edition. Holt Rinehart and Winston, Inc., 1970. (Fig. 2-3).
Patten BM. Human Embryology., 1st Edition. The Blakiston Company, 1946. (Fig. 21-1 og 22-10).
Pedersen H. Fawcett DW. Functional Anatomy of the Human Spermatozoon. I: S. E. Hafez (Ed.): Human Semen and Fertility Regulation in Men. C. V. Mosby Company, 1976. (Fig. 22-38).
Pindborg JJ. Matthiessen ME. Odontogenesis. I: I. A. Mjör and J. J. Pindborg (Eds.): Histology of the Human tooth. Munksgaard, 1973. (Fig. 18-17, 18-18, 18-22 og 18-24).
Poche R. Lindner E. Untersuchungen zur Frage der Glanzstreifen des Herxmu-skelgewebes beim Warmblüter und baim Kaltblüter. Z Zellforsch 43: 104-120. Springer-Verlag, 1955. (Fig.13-27).
Proetz AW. Assays on the aolied Physiology of the Nose, 1st Edition. Annals Publishing company, 1941. (Fig. 6-32 og 6-33).
Rosenberg L. Chapter 3: Structure of Cartilage Proteoglycan. I: P. M. C. Burleigh and A. R. Poole (eds): Dynamics of Connective Tissue Macromolecules. North-Holland Publishing Company, 1975. (Fig. 8-12).
Schmalbruch H, Ruska H. Muskelzellen. I: G. C. Hirsch, H. Ruska und P. Sitte (Eds.): Grundlagen der Zytologie. Gustav Fischer Verlag, 1973. (Fig. 13-14).
Schmitt FO. Fibrous Proteins and Neuronal Dynamics. Symp It Soc Cell Biol 8: 95-111. Academic Press, Inc., 1969. (Fig. 3-51).
Schofield GC. Anatomy of Muscular and Neural Tissues in the Alimentary Canal. I: Handbook of Physiology, Section 6. The American Physiology Society. Alimentary Canal, 1968. (Fig. 18-61).
Slayter HS, Warner JR. Rich A, Hall CE. The Visualization of Polyribosomal structure. J Mol Biol 7. 652-657. Academic Press, Inc., 1963. (Fig. 3-13).
Small JV. Studies on Isolated Smooth Muscle Cells. The Contractile apparatus. J Cell Sci 24: 327-349. The Company of Biologists Limited, 1977. (Fig. 13-33).
Sorokin SP. Chapter 21. the Respiratory system. I: R. O. Creep and L. Weiss: Histology, 3rd Edition. McGraw-Hill Book Company, 1973. (Fig. 19-7 og 19-14).
Spalteholz W, Spanner, R.: Handatlas der anatomie des Menschen, 16. Ausgabe, 2. Teil: Scheltema and Holkema N.V., 1961 (Fig. 22-49).
Standring S. Gray's Anatomy, 39th edition. Churchill Livingstone, 2005. (Fig. 13-26, 13-34, 18-10a, 18-33, 18-73, 24-10, 24-18, 24-21, 24-27 og 24-29)
Staubesand J. Benninghoff/Goerttler: Lehrbuch der Anatomie des Menschen, 1. Band, 11. Auflage. Urban und Schwarzenberg, 1975. (Fig. 12-12).
Steiniche T. Bone histomorphometry in the pathophysiological evaluation of primary and secondary osteoporosis and various treatment modalities. APMIS suppl. 51, vol 103: 5-44, 1995. (Fig. 12-31).
Stieve H. Harn- und Geschlechtapparat, 2. Teil: Männliche Genitalorgane. I: Möllendorff WV. Handbuch der mikroskopischen Anatomie des Menschen, 7. Band. Springer-Verlag, 1930. (Fig. 22-55).
Stöhr P, Möllendorff W. Lehrbuch der Histologie und der mikroskopischen Anatomie des Menschen mit einschluss der Mikroskopischen Technik, 23. Auflage. Gustav Fischer Verlag.n 1933. (Fig. 24-31).

BOOK'S COPICENTRO USAC / 2016

booksmedicos.org

Turner CS. General Endocrinology, 4th Edition. W. B. Saunders Company, 1966. (Fig. 22-29).

Van Deurs B. Horseradish Peroxidase Uptake into the Rat Choroid Plexus Epithelium, with Special Reference to the Lysomal Enzymes. J Ultrastruct Res 62: 155-167. Academic Press, Inc., 1978. (Fig. 14-53).

Vodovar N, Desnoyers F. Influence du Mode de Fixation sur la Morphologie Ultrastructurale des cellules Normales et Altérées du Myocarde. J Microscopie Biol Cell 24: 239-248. Société Francaise de Microscopie Electronique, 1975. (Fig. 13-25).

Warwick R. Williams PL. Gray's Anatomy, 35lh Edition. Churchill Livingstone, 1973. (Fig. 8-25 og 23-2a).

Weed LH. The Absorption of Cerebrospinal Fluid into the Venous System. Amer J Anat 31: 191-221. The Wistar Institute Press, 1923. (Fig.14-49).

Weiss L. The Cells and Tissues of the Immune System. Prentice-Hall, Inc., 1972. (Fig. 11-2).

Weiss L. chapter 12: Bone Marrow. I: R. O. Greep and L. Weiss: Histology, 3th Edition. McGraw-Hill Book Company, 1973. (Fig. 11-3).

Weiss L, Creep RO. Histology, 4th Edition. McGraw-Hill Book Company, 1977. (Fig. 6-20)

Westergaard E. The Lateral Cerebral Ventricles and the Ventricular Walls. Thesis. Andelsbogtrykkeriet i Odense, 1979. (Fig. 14-22).

Williams PL, Bannister LH, Berry MM, Collins P, Dussek JE et al. Gray's Anatomy, 38th edition. Churchill Livingstone, 1995. (Fig. 25-8c).

Windle WF. Textbook of Histology, 5th Edition. McGraw-Hill book Company, 1976. (Fig. 1-3, 11-4, 12-36. 14-40).

Youmans WB. Fundamentals of Human Physiology, 2nd Edition. Year Book Medical Publishers, Inc., 1962. (Fig. 14-38).

Young BA, Leblond CP. The light Cell as Compared to the Follicular Cell in the Thyroid Gland of the Rat. Endocrinology 73: 669-686. The Endocrine Society, 1963. (Fig. 21-20).

BOOK'S COPICENTRO USAC / 2016

booksmedicos.org

booksmedicos.org

BOOK´S COPICENTRO USAC / 2016

Índice analítico

A
α_2-macroglobulina, 391
ABP (proteínas fijadoras de actina), 103
Absceso
- perianal, 494
Absorción, 18
ACE (enzima convertidora de angiotensina), 372, 552
- inhibidores, 552
Acérvulos cerebrales en glándula pineal, 569
Acetato de uranilo, 48
Acetilcoenzima-A, 98
Acetilcolina, 327
- en placa motora terminal, 299
- en sinapsis, 329
Acetilcolinesterasa en placa motora terminal, 300
Ácido(s)
- clorhídrico, 478
- desoxirribonucleico (DNA), 29
- nucleicos, 28
- - peptídico, 57
- ribonucleico, 28, 31, 73
Acidofilia, 50
Ácino(s)
- hepático, 505
- respiratorio, 527
Acné vulgar, 449
Acomodación (de visión cercana), 688
Acoplamiento
- electromecánico en musculatura lisa, 311
- excitación-contracción en la musculatura esquelética, 293
- farmacomecánico en musculatura lisa, 311
- quimiosmótico en mitocondrias, 99
Acromegalia, 563
Acrosina, en membrana acrosómica, 637
Acrosoma, 617
ACTH, 581
Actina
- F, 101, 296
Acuaporina(s), 72
- 1, 54, 546
- 2, 549
Acueducto
- del cerebro, 354
- coclear, 700
Adaptación en receptores sensoriales, 349
Adaptina, 92
Adenilciclasa, 200
Adenina, 29
Adenohipófisis, 560
ADH, hormona antidiurética, 567
Adhesión
- focal, 104, 174, 308
Adrenalina, 583
- en médula suprarrenal, 582
Adrenoleucodistrofia, 94
Adresinas en vénulas, 372, 422
Aferente(s)
- primarios (fibras aferentes tipo Ia), 351
- secundarias (fibras aferentes tipo II), 351
Agrecano, 260
Agregados de proteoglucano, 213
Agua
- absorción en intestino delgado, 487
- características biológicas, 19
- celular, 18
Agujero
- interventricular (de Monro), 354
AIRE, 417
Aldosterona
- efectos, 581
- - sobre glándulas
- - - salivales, 461
- - - sudoríparas, 450
- - renales, 551
- regulación de secreción, 581
- secreción, 581
Alergeno, 220
Alergia, 221
Alfa
- actinina, 104, 294
- MSH, 442
- queratina, 23
- tubulina, 106
5 alfa-reductasa, 624
Alosterismo, 70
Alvéolo(s), 526
- células de polvo, 532
- mamarios, 651
- neumocitos
- - tipo I, 530
- - tipo II, 530
- pulmonares, 527
- surfactante, 531
Amarre de vesículas sinápticas, 325
- húmeda, 681
- seca, 681
Ameloblastos, 464
- secreción, 466
Amígdala(s), 470
- lingual, 459, 470
- palatinas, 470
Amilasa pacreática, 497
Amiloide, 632
Aminoácido, 22
- metabolismo, 22
Aminoacil-tRNA, 76
Aminoacil-tRNA-sintetasa, 76
Amniocentesis, 150
AMP cíclico, 199
Ampolla
- de conducto deferente, 627
- de conducto semicircular
- - membranoso, 701
- - óseo, 699
- hepatopancreática, 512
- de trompa uterina, 601
Anabólico, 22
Anafase
- de meiosis I, 147
- de mitosis, 142
Analizador (en microscopio de luz polarizada), 36
Anastomosis arteriovenosa, 376
- en cavidad nasal, 517
- en piel, 451
Anatomía, 15
- macroscópica, 15
- microscópica, 15
Ancla
- de glucosilfosfatidilinositol (GPI), 68
Andrógenos
- en corteza suprarrenal, 580
- en ovarios, 601
- en testículos, 613
Anemia, 236
- de células falciformes, 235
- perniciosa, 478
Anergia, 402
Aneuploidia, 154
Anfipatía (anfifilia), 24
Anfótero, 22
Angiogénesis, 384
Angiotensina
- I, 551
- II, 552
- - efecto sobre corteza suprarrenal, 581
- III, 552
Angiotensinasa, 552
Angiotensinógeno, 552
Ángulo iridocorneal, 662
Anhidrasa carbónica, 477
- en osteoclastos, 268
Anillo(s)
- del espermatozoide, 618
- fibroso, 380
- de Waldeyer, 471
- de zona, 506
Anión, 19
Anisótropo, 36
Ano, 493
Anomalías cromosómicas, 154
Anquirina en eritrocitos, 235
Anticodón, 76
Anticuerpo(s), 393
- monoclonales, 42, 55
- policlonal, 55
- primario, 55
- secundario, 56
- - en respuesta inmune, 424
Antígeno(s), 392
- específico de próstata (PSA), 632, 634

BOOK'S COPICENTRO USAC / 2016

booksmedicos.org

Antioncogén, 135
Antiportador, 72
Antro
- folicular, 590
- mastoideo, 695, 698
- pilórico, 474
Aparato(s)
- circulatorio, 363
- digestivo, 453
- de Golgi, 81
- - en neuronas, 319
- del huso mitótico, 142
- lagrimal, 690
- respiratorio, 517
- - división, 517
- - mecanismo de ventilación, 517
- - parte
- - - conductora, 517
- - - respiratoria, 517
- - vías aéreas
- - - inferiores, 517
- - - superiores, 517
- yuxtaglomerular, 551
Apéndice
- vermiforme, 491
- - lámina
- - - muscular de la mucosa, 491
- - - propia, 492
- - túnica muscular, 493
Apertura numérica (NA), 34
Aponeurosis
- lingual, 456
Apoptosis, 130, 165
Aracnoides, 352
Árbol bronquial, patrón de ramificación, 525
Área cribrosa
- gástrica, 474
- renal, 535, 549
Aréola mamaria, 649
ARMD (degeneración macular relacionada con la edad), 680, 681
Aromatasa en folículo ovárico, 594
Arquea, 17
Arrugas circulares, 485
- gástricas, 474
Artefactos, 59
Arteria(s), 363
- arciforme
- - renal, 553
- - uterina, 605
- central de la retina, 684
- centrales del bazo, 426
- ciliares posteriores
- - cortas, 664
- - largas, 664
- clasificación, 364
- coclear, 718
- coronarias, 382
- dorsal del pene, 636
- elásticas, 364
- función, 365, 367
- helicinas del pene, 636
- hialoidea, 688
- interlobulares renales, 553
- del laberinto, 718
- muscular, 364
- - función, 365
- musculares, 364
- peniciladas, 427
- profunda del pene, 636
- renal, 552
- segmentarias renales, 553
- suprarrenal
- - inferior, 584
- - media, 584
- - superior, 584
- tipos, 363
- trabeculares, 426
- vestibular, 718
- vestibulococlear, 718
Arteriola(s), 367
- aferentes renales, 539, 553
- definición, 366
- eferentes renales, 539, 553
- función, 367
Arteriosclerosis, 367
Articulación(es), 281
- cápsula fibrosa, 283
- cartílago, 282
- falsa, 281
- líquido sinovial, 285
- lubricina, 285
- membrana sinovial, 284
- sinoviocitos, 285
- verdadera, 281
Asa de Henle, 538
Asma, 219
Aspartato como transmisor, 328
Asta(s)
- anteriores de la médula espinal, 341
- posterior de la médula espinal, 341
Astrocito, 331
- fibroso, 331
- función, 330
- protoplasmático, 331
Ateroma, 367
Ateromatosis, 367
Aterosclerosis, 367
ATP, 97, 326
- sintasa, 99
ATPasa
- miofibrilar, 301
- Na+-K+, 72
Atracción
- hidrofóbica, 19
- no polar, 19
Atrayente, 105
Atresia de folículos ováricos, 598
- aspecto histológico, 598
Atrio de tejido pulmonar, 528
Atrofia de musculatura esquelética, 289
Audición, 695
Aurícula cardiaca, 378
Autofagia, 90
Autofagosoma, 90
Autofluorescencia, 37
Autofosforilación, 202
Autólisis, 46, 59, 87
Autorreceptor, 192
Autosomas, 140
Autotolerancia, 400
Axolema, 321
Axón, 316, 320
Axonema, 181
- en cola de espermatozoide, 618
Axoplasma, 321
Ayustosoma, 121
Azul
- de toluidina, 49, 51
- tripán, 42

B

β_2-microglobulina, 396
Bacterias, 17
BALT (tejido linfoide asociado a bronquios), 523
Banda(s)
- A, en fibras de musculatura esquelética, 290
- H en fibras de músculo esquelético, 290
- I, en fibras de músculo esquelético, 290
- seudo-H en fibras de músculo esquelético, 294
Barrera(s)
- de difusión sangre/aire, 530
- de filtración glomerular, 542
- hemato-líquido cefalorraquídeo, 354
- hematoacuosa, 669
- hematoencefálica (BBB), 355
- hematonerviosa, 343
- hematotesticular, 614, 616
- hematotímica, 415
- mucosa gástrica, 474
- placentaria, 643
Basofilia, 51
Bastones, 675
Bazo, 424, 429
- arteria(s)
- - central, 427
- - peniciladas, 427
- - trabeculares, 426
- capilares envainados, 429
- cápsula, 425
- características histológicas, 425
- cerrada, 429
- circulación
- - abierta, 429
- cordones esplénicos, 426
- corpúsculos esplénicos de Malpighi, 426
- estructura, 424
- función
- - filtrante, 430
- hilio, 426
- histogénesis, 429
- irrigación sanguínea, 425
- pulpa, 425
- - blanca, 425
- - roja, 426
- reacciones inmunológicas, 430
- sinusoides, 427
- trabéculas, 426
- vainas linfoides periarteriales, 426
- vena(s)
- - de la pulpa, 426
- zona
- - marginal, 426
Beta

BOOK'S COPICENTRO USAC / 2016

booksmedicos.org

- endorfina, 327
- lipotrofina (beta-LPH), 564
- MSH, 564
- tubulina, 106
Bifosfato de fosfatidilinositol (PIP2), 200
Bilirrubina, 111, 248, 513
- glucurónido, 514
- transporte, 430
Bilis, 512
Biología celular, 15
Biopsia(s), 46
- de vellosidades coriónicas, 150
Birrefringencia
- cristalina, 36
Bivalente, 146
Blastocisto, 159
Blastómeros, 638
BMP (proteína modeladora ósea), 265
Boca, 452, 453
Bocio, 574
Bolsa
- de Rathke, 560
Bomba(s), 71
- Na+-K+, 72
- de protones, 89
Borde(s)
- en cepillo, 179, 484
- - en túbulos proximales renales, 545
- festoneado, 91
- - en osteoclastos, 268
- sináptico en cuerpo pineal, 568
Botón(es), 324
- dentarios, 463
- de pasaje, 325
- terminales del axón, 321, 324
BPH (hiperplasia prostática benigna), 633
BPPV, 708
Brevina, 103
Bronquio(s)
- segmentarios, 525
Bronquíolo(s), 525
- glándulas, 525
- respiratorios, 526
Brote(s)
- perióstico, 272
BRU (unidad modeladora de hueso), 276
BSU (unidad estructural del hueso), 264
Bulbo(s)
- piloso, 443
- de retracción, 360
- vestibular, 610

C
Cadena(s)
- lateral de aminoácidos, 22
- polipeptídica, 22
- respiratoria, 99
Cadherina, 164, 171, 174
- E, 163, 170
Caja TATA, 120
Calcitonina, 575
Caldesmona, en musculatura lisa, 310
Cáliz(ces), 703
- mayores, 536
- menores, 536
Calmodulina, 104, 180, 201
Calostro, 652
Calponina, en musculatura lisa, 311
Calsecuestrina, 295
CAM (molécula de adhesión celular), 164
Cámara
- anterior, 655
- CCD, 38
- posterior, 655
- vítrea del ojo, 656
Canal(es)
- de agua, 72
- anal, 492
- central de la médula ósea, 341
- dirigidos por
- - potencial, 70
- - transmisores, 71, 197
- iónicos, 70
- traslocadores de proteínas, 75
Canalículos, 264
- biliferos, 510
- lagrimales, características histológicas, 692
Cáncer
- de cuello uterino, 607
- de mama, 653
- de próstata, 633
Capa(s)
- de Bowman, 657
- de conos y bastones, 675
- de fibras nerviosas de la retina, 683
- ganglionar de la retina, 683
- granular
- - externa (en retina), 679
- - interna (en retina), 680
- limitante
- - externa de la retina, 679
- - interna de la retina, 669, 683
- del manto, 357
- nuclear
- - externa de la retina, 679
- - interna de la retina, 679
- plexiforme
- - externa de la retina, 679
- - interna de la retina, 682
Capacidad
- de resolución, 34
- de difracción del ojo, 686
Capacitación, 637
Capilares, 367
- biliares, 509
- continuos, 369
- fenestrados, 369
- linfáticos, 382
- sinusoides, 369
Cápsula(s)
- articular fibrosa, 283
- de Bowman, 538
- - capa
- - - parietal, 539
- - - visceral, 539
- - podocitos, 539
- del cristalino, 686
- de Glisson, 503
- de Tenon, 655, 661
Caracol
- óseo, 699
Carboxipeptidasas, 497
Cardias, 474
- glándulas, 471, 481
Cariolisis, 130
Cariopicnosis, 130
Cariorrexis, 130
Cariotipo, 152
Carmín de litio, 42
Carotenos, 111
- en piel, 439
Cartílago, 257
- articular, 282
- calcificación, 261
- cambios
- - con la edad, 261
- - degenerativos, 261
- componentes, 257
- condrocitos, 257
- crecimiento
- - aposicional, 258
- - intersticial, 258
- elástico, 260
- - formación, 260
- fibroso, 260
- formación, 256
- hialino, 257
- - desarrollo, 257
- histofisiología, 261
- histogénesis, 257
- matriz, 258
- regeneración, 261
- traqueal, 521
Caspasas, 130
Casquete
- de GTP, 107
Catabolismo, 22
Catalasa, 93
Cataratas, 688
Cateninas, 172
Catepsina K, 269
Catión, 20
Cavéola(s), 369, 374
- en células musculares lisas, 308
Cavidad(es)
- nasal, 517
- - cuerpos cavernosos, 518
- - irrigación sanguínea, 517
- - mucosa de la región respiratoria, 517
- - propiamente dicha, 517
- - región
- - - olfatoria, 517
- - - respiratoria, 517
- nasales, 520
- oral, 454
- pleural, 533
- timpánica, 695
- - características histológicas, 696
- del tímpano, 696
- uterina, 602
CD
- 1d, 408
- 3, 399

BOOK'S COPICENTRO USAC / 2016

booksmedicos.org

CD *(Cont.)*
- 34, 245
- 4, 399
- 8, 399
Cdk, 133
Ceguera nocturna, 678
Célula(s), 15, 214
- A (alfa), en islotes de Langerhans, 499
- absortivas en el intestino delgado, 492
- acidófilas en lóbulo anterior de la hipófisis, 562
- adiposas, 215
- adventicias del retículo, en médula ósea, 254
- alfa (A), en los islotes de Langerhans, 499
- amacrinas (de retina), 674, 682
- basales
- - en corpúsculos gustativos, 458
- - en estría vascular (oído interno), 708
- - en glándula sebácea, 449
- - en la tráquea, 521
- basófilas en lóbulo anterior de hipófisis, 564
- beta (B), en islotes de Langerhans, 499
- blanco, 191
- C, en glándula tiroides, 575
- caliciformes, 187, 492
- - en tráquea, 521
- características fisiológicas, 18
- ciclo vital, 128
- ciliadas, 703, 711
- - en bronquíolos, 526
- - - respiratorios, 526
- - cocleares, 712
- - en epitelio traqueal, 521
- - externas (en órgano de Corti), 714
- - internas (en órgano de Corti), 712
- - tipo
- - - 1, 703
- - - 2, 703
- - en tráquea, 521
- - en trompas uterinas, 602
- de Clara en bronquíolos, 526
- claras, 458, 702
- de Claudius, 716
- columnares
- - externas, 715
- - internas, 715
- de conos y bastones, 673
- córneas, 439
- corticotróficas en el lóbulo anterior de la hipófisis, 564
- del cristalino, 686
- cromafines en médula suprarrenal, 582
- cromófilas en lóbulo anterior de hipófisis, 561
- cromófobas en lóbulo anterior de hipófisis, 561, 564
- de Deiters, 715
- delta (células D), 499
- dendríticas, 218, 397
- determinación, 161
- difusas, 682
- enterocromafines (EC), 489, 493
- enteroendocrinas, 480, 489, 492
- espinosas, 438
- eucariotas, 17
- F, 498
- falángicas, 715
- - externas, 715
- - internas, 714
- - prolongaciones, 715
- foliculares en glándula tiroides, 571
- foliculoestrelladas (FS) en hipófisis, 561
- forma, 17
- ganglionares, 682
- - enanas, 682
- - multipolares, 674
- - simpáticas en médula suprarrenal, 582
- glandulares paracrinas, 186
- gliales
- - radiales en la neurogénesis, 357
- gonadotróficas en lóbulo anterior de hipófisis, 564
- de Hensen, 715
- híbridas, 42
- de hibridoma, 56
- de Hofbauer, 644
- horizontales, 674, 679
- intercalares renales, 550
- interdentarias, 710
- intermedias, 458, 708
- - en tráquea, 522
- intersticial(es)
- - de Cajal, en tracto digestivo, 491
- - cargadas de lípidos, en riñón, 552
- - en glándula pineal, 568
- de Ito, 507
- de Kupffer, 217, 507
- lactotróficas de lóbulo anterior de la hipófisis, 563
- de Langerhans, 398, 442
- de Leydig, 623
- limitantes
- - externas (en órgano de Corti), 715
- - internas (en órgano de Corti), 714
- M, 431, 489
- madre, 477, 490, 492
- - gástricas, 477
- - hemopoyéticas, 242
- - - multipotentes, 245
- - - pluripotentes, 242
- - - unipotentes, 245
- - en intestino delgado, 489
- - de linfocitos B, 244
- - de linfocitos T, 244
- - linfoides, 243
- - mieloides, 243
- - multipotenciales (hemopoyéticas), 245
- - pluripotenciales (hempoyéticas), 242
- - en testículos, 617
- - en timo, 415
- - unipotenciales (hemopoyéticas), 245
- marginales, 708
- mastoides, 695, 698
- de Merkel, 350
- - en piel, 443
- mesangiales
- - en corpúculo renal, 544
- - extraglomerulares, 551
- mesenquimáticas, 214
- de microglia
- - residente, 334
- de mieloma, 55
- mioepiteliales, 460
- - de la mama, 650
- de motilina (MO), 489
- mucosas
- - del cuello, 477
- de Muller, 674, 683
- musculares, 287
- nerviosas, 315
- - aparato de Golgi, 319
- - - II, 323
- - - tipo, 323
- - bipolares, 322
- - centrosoma, 319
- - degeneración, 360
- - forma, 315
- - gránulos
- - - de pigmento, 320
- - - ricos en hierro, 320
- - lipofuscina, 320
- - microtúbulos, 318
- - mitocondrias, 319
- - multipolares, 323
- - neurofibrillas, 318
- - núcleos, 315
- - prolongaciones (dendritas y axón), 320
- - regeneración, 360
- - seudounipolares, 323
- - sustancia de Nissl, 317
- - unipolares, 322
- neuroepiteliales, en tubo neural, 356
- NK, 389
- NK-T, 408
- oscuras, 458, 702
- osteoprogenitoras, 265
- oxífilas, en glándulas paratiroides, 578
- de Paneth, 488
- en parasol, 683
- - en epitelio de transición, 555
- parietales en glándulas estomacales, 477
- plasmáticas, 218, 410
- presentadoras de antígeno, 397
- principales, 475
- - de glándulas paratiroides, 576
- - renales, 550
- procariotas, 17
- productoras
- - de colecistocinina (I), 489
- - de enteroglucagón (L), 489
- - de gastrina (G), 480
- - de neurotensina (N), 489

BOOK'S COPICENTRO USAC / 2016

booksmedicos.org

- - de péptido inhibidor gástrico (K), 489
- - de secretina (S), 489
- - de somatostatina (D), 480, 489
- progenitoras
- - basales en neurogénesis, 357
- - de osteoclastos, 269
- reticulares, 214
- - epiteliales, 412
- - en ganglios linfáticos, 417
- - en médula ósea, 254
- - en tejido linfoide, 388
- de revestimiento, 265, 267
- ricas
- - en mitocondrias, 706
- - en ribosomas, 705
- sanguíneas
- - cantidad en sangre circulante, 234
- - ciclo vital, 241
- - morfología en preparados extendidos teñidos, 234
- satélites, 336
- - en fibras de músculo esquelético, 290
- - en ganglios, 344
- de Schwann, 336
- de Sertoli, 613
- sexuales, 128, 145
- - primordiales, 598
- simil enterocromafines (ECL), 481
- somáticas, 128
- somatotróficas en lóbulo anterior de la hipófisis, 563
- de sostén, 703, 711, 714
- - externas, 715
- tamaño, 17
- de tipo
- - abierto, 483
- - cerrado, 483
- tirotróficas en lóbulo anterior de hipófisis, 564
- yuxtaglomerulares (JG), 551
Cemento, 464, 469
Cementoblastos, 465
Centrifugación
- diferencial, 45
- por gradiente, 45
Centríolos, 99
Centro(s)
- de condrificación, 258
- germinativo, 420
- de inactivación X (XIC), 157
- organizador de microtúbulos (MTOC), 106
- de osificación
- - primarios, 270
- - secundarios, 270
Centroblastos, 410, 420, 423
Centrocitos, 410, 420
Centrómeros, 139
Centrosoma, 63, 99
Cerebrósidos, 66
Cerumen, 696
CFU, 244
- bas, 244
- E, 244
- Eo, 244
- G, 244
- GEMM, 245
- GM, 245
- M, 244
- Meg, 245
Chaperones, 78
Ciclinas, 132
Ciclo(s)
- del ácido cítrico, 98
- anovulatorios, 607
- celular, 130
- - cdk, 133
- - ciclinas, 132
- - fase
- - - G2, 132
- - - M, 132
- - - S, 132
- - mitosis, 130
- - puntos de control, 132
- circadiano, 570
- de Krebs, 99
- de epitelio productor de esperma, 622
- menstrual, 592, 606
- ovárico, 591
- del puente transversal de miosina, 298, 299
- de vesiculas sinápticas, 324
Ciego, 492
Cierre de leucina, 124
Cigoto, 159, 161, 638
- primarias, 183
Ciliogénesis, 183
Cilios, 181
Cinesinas, 107
Cinetocoro, 139
Cinocilia(s), 181, 703
Circulación(es)
- enterohepática, 514
- placentaria, 644
Círculo arterial del iris
- mayor, 670
- menor, 669
Cirrosis, 512
Cisternas, 73
- del espacio subaracnoideo, 353
- magna, 353
Citocinas, 218, 389
Citocromo oxidasa, 95
Citoesqueleto, 64, 102
Citofluorómetro de flujo, 41
Citología, 15
- vaginal, 610
Citoplasma, 16
- aparato de Golgi, 81
- cambios en mitosis, 143
- centrosoma y centríolos, 99
- citoesqueleto, 102
- citosol, 63
- corrientes, 64
- ergastoplasma, 73
- filamentos, 102
- inclusiones, 109
- laminillas anulares, 99
- lisosomas, 87
- membrana celular, 63
- microtúbulos, 106
- mitocondrias, 95
- orgánulos, 63
- peroxisomas, 94
- plasmalema, 63
- proteasomas, 95
- retículo endoplasmático
- - liso, 79
- - rugoso, 72
Citosina, 29
Citosol, 63
Citotrofoblasto, 639, 643
Citrato de plomo, 108
Clases de azúcar, 26
Clasificación celular activada por fluorescencia (FACS), 41
Clatrina, 85, 92
- cubierta, 84
Claudinas, 173
Clítoris, 612
Clon(es)
- celular, 40
Clonación, 41, 162
CO como transmisor, 327
Coadyuvante, 391
Coágulo, 241
- retracción, 241
Cóclea, 699
Código genético, 29, 31
Codón(es), 32, 75
- de detención, 78
- de inicio, 75, 76
Colágeno
- fibras, 205
- - características, 206
- - tinción, 206
- síntesis, 209
- tejido conectivo, 265
- tipo I, 207
- tipo II, 209
- tipo III, 209
- tipo IV, 179, 209
Colateral, 316
- en axón, 320
- gemación en tejido nervioso, 383
Colchicina, 107, 143
Colecistocinina (CCK), 483, 489, 498, 514
Colesterol, 26, 65
Colesterolesterasa, 497
Colículo seminal, 557
Colocalización en la terminal axónica, 328
Coloide, en glándula tiroides, 572
Colon, 492
Colorante(s)
- aniónico, 50
- catiónico, 50
- de tiazina, 51
Columela, 699
Columna(s)
- anales, 494
- en médula ósea, 341
- renales, 536
Compacta primitiva, 270
Competente, 164

BOOK'S COPICENTRO USAC / 2016

booksmedicos.org

Complejo(s)
- de contacto, 171
- F0 en mitocondrias, 96
- F1-F0 en mitocondrias, 96
- mayor de histocompatibilidad, 395
- motores migrantes (MMC), 490
- de poros nucleares, 115
- promotor de anafase, 134
- sinaptonémicos, 145
Compromiso, en diferenciación celular, 161
Condensación
- citoplasmática en células musculares lisas, 309
Condensador, 34
Condensinas, 118
Condroblastos, 258
Condrocitos, 257
Condroitinsulfatos, 212
Conducción
- de impulsos
- - velocidad, 340
Conductillo(s)
- eferentes, 625
- terminales, 511
Conductividad, 18, 315
Conducto(s)
- alveolares, 528
- anal, 492
- auditivo
- - características histológicas, 696
- - cerumen, 696
- - externo, 695, 696
- - glándulas de cerumen, 696
- cervical, 604
- cístico, 512
- coclear, 699, 701, 707
- - características
- - - histológicas, 708
- - células
- - - ciliadas, 711, 712, 714
- - - de Deiters, 715
- - - falángicas, 714, 715
- - - de Hensen, 715
- - - interdentarias, 710
- - - limitantes, 714, 715
- - - de sostén, 711, 714
- - cresta basilar, 708
- - cunículo
- - - externo, 711
- - - interno, 711
- - - medio, 711
- - dientes acústicos, 710
- - estría vascular, 708
- - función, 716
- - ganglio espiral, 708, 710
- - lámina espiral ósea, 710
- - ligamento espiral coclear, 708
- - membrana
- - - basilar, 710
- - - de Reissner, 708
- - - reticular, 711
- - - tectoria, 716
- - - vestibular, 708
- - órgano
- - - de Corti, 708, 711
- - - espiral, 708, 711
- - teoría de la onda viajera, 716
- colédoco, 512
- deferente, 627
- - túnica
- - - adventicia, 629
- - - mucosa, 628
- - - muscular, 628
- endolinfático, 701
- del epidídimo, 626
- - capa muscular, 627
- - epitelio, 626
- espiral del modiolo, 699
- excretores
- - mucosos, 189
- eyaculador, 628, 629
- galactóforo, 650
- de Havers, 263
- hepático común, 512
- de Hering, 509
- hialoide, 688
- intercalares, 460, 497
- interlobulares, 497
- lacrimonasal, 693
- pancreático
- - accesorio (de Santorini), 497
- - mayor (de Wirsung), 497
- papilar en médula renal, 550
- pilórico, 474
- reuniens, 701, 707
- de Rosenthal, 699
- salivales, 460
- de Schlemm, 662
- semicircular
- - anterior, 699
- - lateral, 699
- - posterior, 699
- semicirculares, 699, 701
- sublinguales, 463
- - mayor (de Bartholin), 463
- utriculosacular, 701
- de Volkmann, 264
Conexina, 176
Conexones, 176
Conformación, 21
Congelación y fractura, 49, 67, 68
Cono(s), 676
- de crecimiento axónico, 321, 358
- del epidídimo, 625
- perforante en remodelación ósea, 276
Contracción(es)
- por efecto de masa, 492
- fásica en musculatura lisa, 312
- tónica en musculatura lisa, 312
Contractilidad, 18
Contraste diferencial de interferencia, 36
COP
- I, 81, 83
- II, 82
Corazón, 376
- estructuras de tejido conectivo, 379
- irrigación sanguínea, 381
- marcapasos, 381
- sistema de conducción de impulsos, 307, 380
Cordón(es)
- externo en médula espinal, 536
- limitante (tronco simpático), 346
Corion, 640
- frondoso, 642
- leve, 641
Córnea, 655, 656
- capa de Bowman, 657
- características histológicas, 657
- endotelio de la cámara anterior, 705
- epitelio
- - anterior, 657
- - posterior, 657
- lámina limitante
- - anterior, 657
- - posterior, 657
- membrana de Descemet, 657
- red de asas capilares del borde, 661
- sustancia propia, 657
- trasplante, 660
Coroides, 664
Corona
- dentaria, 463
- radiada, 592
Corpúsculo(s)
- gustativos, 458
- de Hassall, 412
- de Meissner, 349
- - en piel, 443
- multivesicular, 92
- de Pacini, 350
- - en la piel, 443
- renal, 537, 538
Corte(s)
- histológicos, 45
- de muestras congeladas, 47
- semifinos, 49
Corteza
- citotrofoblástica, 640
- del cristalino, 686
- externa
- - en ganglio linfático, 417
- - en ovarios, 589
- suprarrenal, 578
- - características histológicas, 578
- - histofisiología, 580
- - histogénesis, 585
- - inervación, 584
- - producción de hormonas, 579
- - sinusoides, 584
- - zona(s)
- - - fasciculada, 578
- - - funcionales, 578
- - - glomerular, 578
- - - reticular, 578
Cortilinfa, 712
Costámeros, 294
Cotiledones, 643
Crecimiento
- celular, 17
- del pelo, 445
Cresta(s)
- ampollar, 701
- basilar, 699, 708
- mitocondriales, 96
- neural, 356
Cretinismo, 574

BOOK'S COPICENTRO USAC / 2016

booksmedicos.org

CRF, hormona liberadora de corticotrofina, 564
Crióstato, 47
Cripta(s)
- amigdalinas, 470
- de Lieberkuhn, 485, 492
Criptorquidia, 625
Cristal(es)
- de hidroxiapatita, 265
- de Reinke, 623
Cristalino, 686
- acomodación, 688
- cápsula, 686
- cataratas, 688
- células, 686
- corteza, 686
- epitelio, 687
- fibras, 687
- - zonulares, 686
- núcleo, 687
- del ojo, 162
- presbicia, 688
- zónula ciliar, 687
Cromatina, 114
- asociada a nucleólo, 125
- sexual, 156
- X, 156
Cromatólisis, 360
Cromosoma(s), 113, 139, 150
- Filadelfia, 155
- metacéntrico, 151
- sexuales, 156
- submetacéntrico, 151
- tinción
- - de bandas, 152
- tipos, 150
- X, 139, 156
- Y, 139, 156
CRP (proteína C reactiva), 390
Cruzamiento, 145
CSF (factor citostático), 246
CTL (linfocito citotóxico efector), 407
Cuarto ventrículo, 353
Cubierta
- celular, 68
- de coatómero, 84
Cubilina, 547
Cuello
- dientario, 463
Cuerdas
- vocales, 520
Cuerpo(s)
- amarillo en ovarios, 599
- amiláceos, 632
- de Barr, 157
- basal, 181
- blanco del ovario, 600
- de Cajal, 128
- cavernoso del pene, 634
- ciliar, 666
- - barrera hematoacuosa, 669
- - capa limitante
- - - interna, 669
- - características histológicas, 667
- - epitelio
- - - no pigmentado, 668
- - - pigmentado, 668
- - lámina
- - - basal, 668
- - - supracoroidea, 668
- - membrana de Bruch, 668
- - músculo ciliar, 667
- - ora serrata, 666
- esponjoso, 633
- de Herring, 566
- lúteo, 598
- - del embarazo, 600
- - de la menstruación, 600
- pineal, 568
- polares, 147, 597
- - primero, 597
- - segundo, 597
- residuales, 89
- de Ruffini, 349
- vítreo, 656, 688
- - características histológicas, 688
- - conducto hialoideo, 688
- - flotantes, 689
- - fosa hialoidea, 688
- - hialocitos, 688
- - moscas volantes, 689
- - mouches volantes, 689
Cultivo(s)
- de células, 39
- de órganos, 40
Cúmulo
- oóforo, 591
Cunículo
- externo, 711
- interno, 711
- medio, 711
Cúpula, 699, 703
Curvatura
- mayor, 474
- menor, 474
Cutis, 435

D

DAG (diacilglicerol), 200
Decidua
- basal, 640
- capsular, 641
- parietal, 641
Defensina, 388, 459, 488
Degeneración
- de neuronas, 359
- posmortem, 46, 87
- transináptica, 360
- transneuronal, 329, 360
- walleriana, 360
Dendrita, 316, 319
Dentina, 465
- composición bioquímica, 467
- formación, 466
- intertubular, 467
- nervios, 467
- peritubular, 467
- sensibilidad al dolor, 467
Depósito(s)
- de nutrientes, 109
Dermatán sulfato, 212
Dermis, 442
- estrato
- - papilar, 443
- - reticular, 443
Desdiferenciación, 162
Deshidratación de preparaciones de tejidos, 47
Desmina, 295
Desmocolina, 175
Desmodoncio, 468, 469
Desmogleína, 175
Desmoplaquina, 175
Desmosina en elastina, 212
Desmosoma, 171, 173
Desoxirribonucleasa, 51, 497
Desoxirribosa, 29
Desparafinado, 47
Desprendimiento de retina, 674
Determinación, 161
- sexual, 156, 587
Determinantes antigénicos, 393
Diabetes
- insipida, 567
- mellitus, 502
Diacinesis, 145
Diáfisis, 262
Diafragma de la silla, 559
Diente(s), 463
- ameloblastos, 464
- características generales, 463
- dentina, 465
- encía, 462
- esmalte, 463
- histogénesis, 463
- pulpa, 464
- tejido
- - blando, 463
- - duro, 463
Diferenciación
- celular, 160
Difracción por rayos X, 39
Difusión
- facilitada, 70
- lateral, 66
- simple, 69
Dihidrotestosterona, 624
Dinamina, 92
Dineínas, 107
Dinorfina, 326
Dipéptido, 22
Diplosoma, 99
Diploteno, 145
Disacáridos, 27
Disco(s)
- epifisario, 262, 272, 274
- intercalares
- - en musculatura cardíaca, 304
- - ultraestructura, 305
- intervertebral, 282
- del nervio óptico, 672, 683
Distrofia muscular, 292
- de Becker, 292
- de Duchenne, 292
DNA, 28, 97
- estructura, 28
- mitocondrial, 97
- replicación, 30, 136
DNA helicasa, 136
DNA ligasa, 136, 148
DNA polimerasa, 136, 148

BOOK'S COPICENTRO USAC / 2016

booksmedicos.org

DNA primasa, 136
Doctrina de la neurona, 329
Dominio(s)
- básico, 124
- de membrana, 67
- de proteínas, 22
Dopamina, 326
- hormona inhibidora de prolactina, PIH, 564
Dorso de la lengua, 456
Duodeno, 483
Duramadre, 352
- encefálica, 352
- espinal, 351

E

ECM (matriz extracelular), 159, 206
Ectodermo, 159
Ectoplasma, 64
Edad
- fetal, 637
- gestacional, 637
Edema, 383
- de papila, 683
Efecto
- autocrino, 192
Eferente(s)
- alfa, 350
- gamma, 350
EGF (factor de crecimiento epidérmico), 134
Elastasa, 212
Elemento(s)
- de respuesta, 124
Eliminación, 155
Embrioblasto, 638
Emisiones otoacústicas (OAE), 721
Emulsión, 19
Enanismo hipofisario, 563
Encefalina, 327
Encefalomiopatías mitocondriales, 101
Encías, 454, 463, 469
Endocardio, 378
Endocérvix, 607
Endocitosis, 88
- mediada por receptor, 91
Endodermo, 159
Endolinfa, 695, 706
Endometrio, 603
- arterias
- - espiraladas, 605
- ciclo menstrual, 606
- estrato
- - basal, 604
- - funcional, 605
- fase
- - menstrual, 606
- - secretora, 605
Endomisio, 288
Endoneuro, 342
Endoplasma, 63
Endorfinas (morfina endógena), 327
Endoscopia, 46
Endosoma
- tardío, 91
- temprana, 92
Endostio, 263, 264
Endotelina 1, 372
Endotelio, 160, 167
- en capilares fenestrados, 369
Enfermedad(es)
- de Addison, 582
- por almacenamiento lisosómico, 94
- de Alzheimer, 330
- de Basedow, 574
- de células falciformes, 22
- de dificultad respiratoria, 532
- de Fabry, 94
- de Gaucher, 94
- de Graves, 574
- de Niemann-Pick, 94
- ósea de Paget, osteítis deformante, 575
- de Parkinson, 330
- poliquística renal, 183
- relacionadas con peroxisomas, 94
- de von Recklinghausen (osteítis fibrosa quística generalizada), 577
Enlace(s)
- de extremos en oído interno, 713, 717
- glucosídico
- - alfa(1-4), 27
- - alfa(1-6), 27
- peptídico, 22
- químico, 19
Entactina, 179, 214
Enterocinasa, 498
Enterocitos, 484
Envejecimiento celular, 130
Enzima(s), 21
- convertidora de angiotensina (ACE), 372, 552
Enzimohistoquímica, 53
Eosina, 47
Epéndimo, 335
Epicardio, 378
Epidermis, 435
- crecimiento y diferenciación, 439
- crestas de fricción, 435
- estrato(s), 436
- - basal, 437
- - córneo, 439
- - disyunto, 439
- - espinoso, 437
- - granuloso, 437
- - lúcido, 439
- filagrina, 438
- gránulos
- - de melanina, 440
- - de queratohialina, 437
- piel, 436
- - fina, 436
- - gruesa, 436
- queratinocitos, 436
Epífisis
- cerebral, 567
- de hueso largo, 261
Epimisio, 288
Epineuro, 342
Epitelio(s), 167
- alveolar, 527
- anterior
- - de la córnea, 656
- - del iris, 671
- características
- - citológicas específicas, 170
- - comunes, 167
- ciliado
- - no pigmentado, 668
- - pigmentado, 668
- cilíndrico, 167, 169
- - estratificado, 170
- - - cúbico, 170
- - - plano, 169
- - seudoestratificado, 167
- - simple, 167
- - - cúbico, 167
- - - plano, 167
- clasificación, 167
- del cristalino, 686
- cúbico, 167, 169
- - estratificado, 170
- - simple, 167
- espacio extracelular, 177
- especializaciones de la superficie
- - basal, 177
- - lateral, 171
- - libre, 179
- del intestino delgado, 484
- plano, 167, 168
- - estratificado, 169
- - simple, 167
- posterior
- - de la córnea, 657
- - del iris, 672
- regeneración, 184
- de revestimiento de superficies, 167
- de superficio en estómago, 475
- de transición, 170, 555
Epítopos, 393
Equilibrio, 695
- de Starling, 373
Erección, 636
Ergastoplasma, 73
Eritroblasto, 246
Eritroblastosis fetal, 646
Eritrocitos, 233
- ciclo vital, 246
- tinción, 234
- ultraestructura, 234
- variación morfológica por ósmosis, 234
Eritroplasia, 609
Eritropoyetina (EPO), 246, 248, 535, 552
- aplicación clínica, 249
Esclerosis
- en sistema nervioso central, 332
Esclerostina, 267
Esclerótica, 655, 659
- lámina
- - cribosa, 659
- - episcleral, 660
- - fusca, 660
- sustancia propia, 660
Escotopsina, 678
Esfingolípidos, 65
Esfingomielina, 65
Esfínter

BOOK'S COPICENTRO USAC / 2016

booksmedicos.org

- esofágico
- - inferior, 474
- - superior, 474
Esmalte, 463
Esófago, 453, 470
- de Barrett, 474
- características histológicas, 471
- glándulas, 471
- histofisiología, 473
- inervación, 474
Espacio(s)
- adluminal en epitelio seminífero, 615
- de Disse en hígado, 506, 508
- epidural, 352
- de la matriz en mitocondrias, 96
- medular, 262
- perilinfático, 699
- perisinusoidal (de Disse), 505, 508
- perivascular de Robin-Virchow, 353
- subaracnoideo, 353
- subdural, 352
- subosteoclástico en osteoclastos, 269
- subpial, 353
- urinario, 538
Espectrina, 103, 235
Esperma, 635
- bancos, 635
- cantidad de espermatozoides en eyaculado, 635
- porciones de eyaculado, 635
- volumen de eyaculado, 635
Espermátides, 617
Espermatocitos, 616
Espermatogénesis, 616
- duración, 623
Espermatogonias, 616
Espermatozoides, 617
- acrosoma, 617
- axonema, 619
- cabeza, 617
- cola, 618
- cuello, 618
- en esperma, 635
- eyaculación, 628
- fibras densas externas, 619
- maduración, 627
- movilidad, 619
- núcleo, 617
- segmento
- - intermedio, 618
- - principal, 618
- - terminal, 618
- transporte, 624
- - terminal, 625
- ultraestructura, 618
- vaina fibrosa, 619
Espermiogénesis, 618, 620
Espinas de dendritas, 320
Esponjosa primitiva, 270
Estadio(s)
- de casquete, 464
Estatoconios, 703
Estereocilias, 180, 703
Estimulantes, 123
Estímulo
- adecuado, 348
Estómago, 453, 474
- barrera de mucosa gástrica, 475
- características macroscópicas, 474
- células
- - endocrinas, 479
- - mucosas del cuello, 477
- - parietales, 476
- epitelio de superficie, 475
- factor intrínseco, 477
- glándulas, 474
- - corpofúndicas, 475
- - pilóricas, 480
- secreción
- - de ácido clorhídrico, 478
- - de gastrina, 480
- - de mucina, 482
- - de pepsina, 477
- túnica
- - mucosa, 474
- - muscular, 482
- - muscular de la mucosa, 482
- - propia, 482
- - serosa (peritoneo), 482
- - submucosa, 482
Estrato(s)
- córneo en epidermis, 439
- disyunto en epidermis, 439
- espinoso en epidermis, 437
- lúcido en epidermis, 439
- papilar en dermis, 443
- reticular en dermis, 443
Estría vascular, 708
Estribo, 695
Estriola, 703
Estrógeno, 600
- en corteza suprarrenal, 580
Estroma, 159
- del iris, 670
Estructura(s)
- cuaternaria de proteínas, 23
- primaria de proteínas, 22
- proteica, 22
- de proteínas, 21
- secundaria de proteínas, 23
- terciaria de proteínas, 23
Eucromatina, 116
Excavación
- de las papilas, 685
Excreción, 18
Exocitosis, 86
Exón, 121
Exosómero, 121
Expansión clónica, 406
Expresión
- génica, 79
Expresiones vitales, 18
Exteroceptores, 348
Extremo
- negativo en filamentos de actina, 103
- positivo en filamentos de actina, 103
Eyaculado, porciones, 635
- volumen, 635

F

Factor(es)
- de células madre, 245
- citostático (CSF), 597
- de crecimiento
- - derivado de plaquetas, 134
- - epidérmico, 134
- - de fibroblastos, 134
- - nervioso, 329
- - símil insulina I (IGFI), 563
- intrínseco, 477
- liberadores, 78
- neurotrófico derivado de encéfalo (BDNF), 330
- promotor de mitosis, 134
- de transcripción, 118
- de transcripción AP1, 201
- de von Willebrand, 241, 371
- de Willebrand, 240
Fagocito(s), 89
- profesionales, 217
Fagocitosis, 89
Fagosoma, 89
Falso crup, 521
Faringe, 453, 470
- características histológicas, 471
- composición, 470
- división, 470
Fascia(s)
- adherentes, 174
- orbitoocular, 655
Fascículo(s), 288
- nerviosos, 342
- transmisor en sistema nervioso central, 315
Fascina, 180
Fase(s)
- de iniciación, 75
- de terminación, 78
Fenantreno, 26
Fenotipo, 79
Feocromocitoma, 584
Ferritina, 111
Fertilización, 637
FGF (factor de crecimiento de fibroblastos), 134
Fibra(s)
- aferentes, 316
- - somática (sensitiva), 342
- - viscerales (sensitivas), 342
- auditivas, 710
- basilares, 710
- - del cristalino, 687
- - zonulares, 686
- beta, 24
- eferentes, 316, 342
- - viscerales, 346
- - - terminación, 347
- elásticas, 210
- - composición, 211
- - tinción, 210
- de estrés, 104
- intrafusales, 350
- muscular, 287
- de músculo esquelético
- - núcleos, 290
- nerviosas, 336
- - amielínica periférica, 336
- - central mielínica, 340
- - mielínica
- - - central, 340
- - - periférica, 336

BOOK'S COPICENTRO USAC / 2016

booksmedicos.org

Fibra(s) *(Cont.)*
- - periférica
- - - amielínica, 336
- - - mielínica, 336
- - sensitivas, 316
- de Purkinje, 380
- reticulares, 210
- - en médula ósea, 254
- - en tejido linfoide, 388
- - tinción, 210
- sensitiva, 316
- de Sharpey en tejido óseo, 265
- - en membrana radicular, 469
- tipo I en musculatura esquelética, 301
- tipo II en musculatura esquelética, 302
- tipo IIb en musculatura esquelética, 302
- tipo IIx en musculatura esquelética, 302
- de Tomes en ameloblastos, 466
- de "bolsa nuclear, 350
- de "cadena nuclear", 351
Fibrilla(s)
- de anclaje, 179
Fibroblastos, 214
Fibroína, 23
Fibronectina, 175, 213
Fibrosis
- quística, 70
Fiebre de heno, 220
Fijación, 46
- por inmersión, 46
- por perfusión, 46
Fijadores, 46
Filagrina, 438
Filamento(s), 102
- de actina, 103, 292, 309
- citoplasmáticos, 103
- de colágeno
- - tipo VII, 179
- de desmina, 108
- gliales, 109
- intermedios, 108, 309
- de miosina, 294, 310
- olfatorios, 518
- de queratina, 108, 436
- radiculares, 341
- de titina en musculatura esquelética, 295
- de vimentina, 108
Filamina, 103
Filopodios
- axónicos, 358
Fimbrias, 180
Fimbrina, 104, 180
Flagelos, 184
Flavinas, 630
Flip-flop, 66
Flipasas, 66
Flora Döderlein, 611
Fluorescencia, 37
Fodrina, 103
Folículo(s)
- aferentes, 591
- en glándula tiroides, 571
- de de Graaf, 592
- linfáticos, 418
- ovárico, 588
- - cúmulo oóforo, 591
- - de de Graaf, 592
- - primario, 589
- - primordial, 589
- - secreción de estrógeno, 594
- - secundario, 591
- - teca
- - - externa, 591
- - - interna, 591
- piloso, 443
- primarios, 590
- primordiales, 589
- solitarios, 490
Fondo, 474
Formaldehído, 46
- de sellado en osteoclastos, 269
Fos, 124, 134
Fosa
- amigdalina, 470
- hialoidea, 688
- navicular, 558
Fosfatasa
- ácida, 632
- alcalina en tejido óseo, 266
Fosfatidilserina, 130
Fosfolipasa-C
Fosfolípidos, 24, 65
Fosforilación oxidativa, 99
Fositas recubiertas, 92
Fotorrecepción, 678
Fóvea central de la retina, 672, 683
Fovéolas gástricas, 475
FoxP3, 417
Fracción
- microsomal, 74
Fragmento(s)
- Fab de la molécula de anticuerpo, 395
- Fc, 394
- de Okazaki, 136
Fragmina, 103
Franja
- externa en médula renal, 536
- interna en médula renal, 536
Frecuencia
- de activación en tejido óseo, 278
Fructosa, 27
FSH, hormona foliculoestimulante, 564
Fuerza(s)
- de Van der Waals, 21
Fusión celular, 41

G
G-actina, 103, 297
GABA (ácido gamma-aminobutírico), 328
Galactosa, 27
GALT (tejido linfoide asociado al intestino), 431
Gametos, 128, 144
Gamma tubulina, 106
Gammaglobulinas, 394
Ganglio(s), 342
- autónomo, 343
- - características histológicas, 344
- espinal, 340, 342
- espiral coclear, 699, 719
- intramural, 344
- linfáticos, 417
- - células foliculares dendríticas, 418
- - centro germinativo, 418
- - cordones medulares, 421
- - estructura, 417
- - macrófagos, 417
- - seno linfático, 421
- - vénulas poscapilares, 422
- - zonas, 420
- de nervio
- - craneal, 342
- de nervios craneales, 342
- prevertebrales simpáticos, 346
- vertebrales simpáticos, 346
- vestibular, 719
Gangliósidos, 65
Gateo celular, 104
Gel
- de Wharton, 224
Gelsolina, 103
Gemación
- terminal en tejido nervioso, 361
GEMS (géminis de cuerpos enrollados), 128
Gen(es), 31, 118
- específico de tejido, 162
- estructura, 32
- de histocompatibilidad, 395
- homeóticos, 124
- de mantenimiento, 162
- oncogénicos, 135
- regulación, 121
- reloj, 570
- respuesta
- - retardada, 135
- de retinoblastoma, 135
- SRY (gen Y que revierte el género), 157
- supresor tumoral, 135
- transcripción, 118
- XIST, 157
GFAP (proteína ácida fibrilar glial), 331, 569
Ghrelina, 232, 563
GHRH, hormona liberadora de hormona de crecimiento, 563
Gigantismo, 563
Gingivitis, 469
Glande
- del pene, 633
Glándula(s), 184
- anales, 494
- de Bartholin, 612
- de Brunner en duodeno, 491
- bulbouretrales, 633
- cerradas, 559
- corpofúndicas, 475
- de Cowper, 633
- digestivas anexas, 496
- - clasificación, 496
- endocrinas, 192, 559
- - características histológicas, 193

BOOK'S COPICENTRO USAC / 2016

booksmedicos.org

- - clasificación, 559
- - epífisis, 568
- - hipófisis, 559
- - paratiroides, 576
- - pineal, 568
- - secretoras
- - - de esteroides, 193
- - - de proteínas, 193
- - suprarrenales, 578
- - tiroides, 571
- exocrinas, 185
- - características histológicas, 191
- - clasificación, 187
- - sistema de conductos excretores, 191
- gástricas, 474
- intraepiteliales, 188
- lagrimales, 691
- - características histológicas, 692
- - glándulas accesorias, 692
- - inervación, 692
- - lágrimas, 693
- - lisozima, 693
- - porción
- - - orbitaria, 692
- - - palpebral, 692
- linguales, 459
- de Littré, 557
- - en uretra, 557
- mamarias, 649
- - alvéolos secretores, 649
- - aréolas mamarias, 649
- - cáncer, 654
- - características histológicas, 650
- - células mioepiteliales, 650
- - en el embarazo, 651
- - glándulas
- - - areolares, 649
- - - de Montgomery, 649
- - histogénesis, 649
- - involución, 653
- - en la lactancia, 651
- - mecanismos de secreción, 652
- - papila mamaria, 649
- - reflejo de eyección de leche, 653
- - regresión tras finalizar la lactancia, 653
- - en reposo, 651
- de Meibomio, 690
- mixtas, 460
- de Moll, 690
- de Montgomery, 649
- mucosas, 460
- multicelulares, 187
- paratiroides, 576
- parótida, 459, 462
- perianales, 494
- pilóricas gástricas, 482
- pineal, 568
- pituitaria, 559
- prepuciales, 635
- salivales
- - de la boca, 459, 496
- - características histológicas, 460
- - sistema de conductos excretores, 462
- - sublingual, 459
- - submaxilar, 459
- sebáceas, 448
- - características histológicas, 449
- - conducto excretor, 450
- - función, 450
- - importancia, 449
- - secreción, 449
- serosas, 460
- sublinguales, 459, 463
- submandibulares, 459, 462
- de la submucosa, 471
- sudoríparas
- - apocrinas, 451
- - - características histológicas, 451
- - - conducto excretor, 451
- - - formación, 450
- - - función, 451
- - - secreción, 451
- - - ubicación, 450
- - ecrinas, 449
- - - características histológicas, 449
- - - conducto excretor, 450
- - - formación, 449
- - - función, 450
- - - ubicación, 449
- suprarrenales, 578
- - cápsula, 578
- - características generales, 578
- - corteza, 578
- - histofisiología, 580
- - histogénesis, 585
- - inervación, 584
- - irrigación sanguínea, 584
- - médula, 578
- - sinusiodes, 584
- - zonas funcionales, 578
- tiroides, 571
- de Tyson, 635
- unicelulares, 187
- vestibulares
- - mayores, 612
- de von Ebner, 459

Glaucoma, 664
Glia, 329
- células, 330
- - en retina, 673
- filamentos, 108
- limitante externa, 331
- radial, 333

Glicina, 328
Glioblasto, 357
Globo ocular, 655
Glomérulo(s), 538
Glomerulonefritis, 544
Glomo(s), 376
- carotídeo, 376

GLP-1, 489
Glucagón, 502
Glucocáliz, 66, 69
Glucocorticoides, 580
Glucoforina en eritrocitos, 235
Glucógeno, 28, 512
- determinación en células, 110

Glucolípidos, 26, 66
Glucólisis, 98
Glucoproteína(s)
- adhesivas, 212

Glucoproteínas, 28
Glucosa, 27
Glucosaminoglucanos, 28, 212
Glucosilación
- ligada a N, 78
- ligada a O, 83

Glutamato, 326
Glutaraldehído, 46
GnRH, hormona liberadora de gonadotrofinas, 564
Gonadotrofina(s)
- coriónica humana, 601

Granulaciones de Pacchioni, 353
Gránulo(s), 236
- acrosómico, 620
- auriculares en la musculatura cardíaca, 305
- azurófilos
- - en granulocitos neutrófilos, 236
- - en megacariocitos, 251
- de Birbeck, 442
- de cimógeno, 497
- laminares, 438
- - de epidermis, 438
- de matriz mitocondrial, 97
- de melanina, 440
- de pigmento en células nerviosas, 320
- de queratohialina, 437
- ricos en hierro, en células nerviosas, 320
- de secreción, 81
- de Weibel-Palade, 371

Granulocito(s)
- basófilos
- - en extendidos sanguíneos teñidos, 238
- - función, 239
- - gránulos, 238
- - heparina, 239
- - histamina, 239
- ciclo vital, 249
- eosinófilos
- - en extendidos sanguíneos teñidos, 237
- - función, 238
- - gránulos, 237
- - en tejido conectivo, 218
- neutrófilos, 389
- - en extendidos sanguíneos teñidos, 236
- - en tejido conectivo, 219
- pool
- - circulante, 250
- - marginal, 250

Granzima, 407
Grilla, 48
Grupo(s)
- de 3 bases, 31
- amino (NH_2), 22
- carboxilo (COOH), 22
- isógenos, 258

Guanina, 29

BOOK'S COPICENTRO USAC / 2016

booksmedicos.org

H
Habénula perforada, 710, 719
Haptocorrina, 459
Haz(ces)
- hipotalamohipofisario, 566
- papilomaculares, 683
hCG (gonadotrofina coriónica humana), 601
Hebra(s)
- codificadora, 31
- patrón, 31
Heces, 492
Hélice
- alfa, 22
- triple, 208
Helicotrema, 700
Hematócrito, 233
Hematoxilina, 47
- eosina (HE), 47
Hemidesmosoma, 176
Hemoglobina, 111, 235
- en la piel, 439
Hemólisis, 235
Hemopoyesis, 242
- en bazo, 242
- células madre, 243
- en feto, 242
- en hígado, 242
- posnatal, 242
Hemosiderina, 111
Hemostasia, 240
Hendidura(s)
- de escisión, 104, 144
- glótica, 520
- sináptica, 300, 324
Heparansulfato, 212
Heparina
- en mastocitos, 220
Hepatocitos, 505, 508
Herencia
- epigenética, 118
Heterocromatina, 115
- constitutiva, 123
- facultativa, 123
Heterofagia, 90
HEV (vénula de endotelio alto), 422
Hialuronano en tejido conectivo, 212
Hibridación
- celular, 41
- in situ, 56
Hidratos de carbono, 26
Hidrófilo, 19
Hidrófobo, 19
Hidroxilisina en colágeno, 209
Hidroxiprolina en colágeno, 209
Hígado, 502
- ácino hepático, 506
- anillo de zona, 506
- bilirrubina, 513
- bilis, 512
- capilares biliares, 509
- cápsula de Glisson, 503
- célula(s)
  - de Ito, 507
  - de Kupffer, 507
- circulación enterohepática, 514
- conductillos terminales, 511
- conductos de Hering, 509
- espacio
  - central, 505
  - de Disse, 505, 507
  - perisinusoidal, 505, 507
- estroma de tejido conectivo, 504
- glucógeno, 512
- hepatocitos, 508
- lobulación, 504
- lobulillo clásico, 506
- muralium, 505
- placa limitante, 505
- plexo capilar peribiliar, 507
- regeneración, 512
- sales biliares, 513
- sinusoides, 504, 507
- tríada(s)
  - de Glisson, 504
  - portales, 504
- vasos linfáticos, 507
- vasos sanguíneos, 506
- vena(s)
  - central, 504, 506
  - hepáticas, 507
  - intercalar, 507
- vénulas de entrada, 507
- vesícula biliar, 512
- vías biliares
  - extrahepáticas, 512
  - intrahepáticas, 512
Hilio renal, 535
Himen, 612
Hiperbilirrubinemia, 516
Hipermutaciones somáticas, 410
Hiperparatiroidismo, 577
Hiperplasia
- de próstata, 632
Hipertiroidismo, 574
Hipertrofia, 289
Hipófisis, 559
- adenohipófisis, 560
- cápsula de tejido conectivo, 560
- células
  - acidófilas, 562
  - basófilas, 562
  - corticotróficas, 564
  - cromófilas, 561
  - cromófobas, 561
  - gonadotróficas, 564
  - lactotróficas, 563
  - somatotróficas, 563
  - tirotróficas, 564
- cuerpos de Herring, 566
- diafragma de la silla, 559
- división, 560
- faríngea, 561
- glándula pituitaria, 559
- haz hipotalamohipofisario, 566
- irrigación sanguínea, 565
- oxitocina, 566
- pars
  - distalis, 561
  - intermedia, 560, 564
  - tuberalis, 560, 565
- pituicitos, 566
- silla turca, 559
- sistema porta, 565
Hipótesis
- de deslizamiento de filamentos, 296
Histamina, 326, 481
- mastocitos, 220
Histogénesis, 159
Histología, 15
Histoquímica
- de lectina, 56
HIV (virus de inmunodeficiencia humana), 410
Homing, 404
Homogenización, 45
Homogenizador, 45
Hordeolum (orzuelo), 691
Hormona(s)
- adrenocorticotrófica (ACTH), 564
- antidiurética (ADH), 550, 567
- características histológicas, 263
- crecimiento longitudinal, 272
- de crecimiento (GH), 563
- definición, 192
- destino final en el organismo, 196
- efecto sobre células blanco, 197
- elementos de respuesta, 197
- estimulante de melanocitos (melanotropina, MSH), 564
- estimulante de tiroides (tirotrofina, TSH), 564, 574
- foliculoestimulante (FSH), 564
- histogénesis, 270
- irrigación e inervación, 279
- liberadora
  - de corticotrofina (CRF), 564
  - de gonadotrofinas (GnRH), 564
  - de hormona de crecimiento (GHRH), 563
  - de tirotrofina (TRH), 564
- luteinizante (LH), 564
- modelación, 274
- paratiroidea (PTH), 577
Horquilla
- de replicación, 136
Hoz
- del cerebro, 352
HPV (papilomavirus humano), 608
Huesecillos del oído, 695, 697
Humor acuoso
- aparato de drenaje, 661
- función, 663
- producción, 664
Huso
- muscular, 300, 350
- tendinoso, 301, 351

I
IAM (infarto agudo de miocardio), 367
ICAM (molécula de adhesión celular intercelular), 222
Icosomas, 424
Ictericia, 516
- hemolítica, 516
- obstructiva, 516
IGF-I, factor de crecimiento símil insulina I, 563
Implantación, 638
Impulso nervioso, 315
In vitro, 40

BOOK'S COPICENTRO USAC / 2016

booksmedicos.org

In vivo, 40
Incisura(s)
- angular, 474
- de Schmidt-Lanterman, 338
Inclusiones, 17, 45, 109
- citoplasmáticas, 108
Incubación, 54
Inducción embrionaria, 162
Infarto
- agudo de miocardio, AMI, 367
Infección, 220
Inflamación, 219, 390
Inhibición
- de meiosis de oocito, 595
Inhibina, 595
Inmunglobulina(s), 394
- A (IgA), 459
Inmunidad, 387
- adquirida, 391
- congénita, 388
Inmuntolerancia, 417
Insulina, 500
- efecto(s)
- - sobre adipocitos, 231
Integrinas, 175, 179
Interferón alfa en angiogénesis, 384
Interferones, 217
Interleucinas, 390
Interneuronas, 674
- neuronas de Golgi tipo II, 323
Interoceptores, 348
Intestino, 453
- delgado, 484
- - absorción
- - - de grasa, 487
- - - mecanismos, 487
- - células
- - - caliciformes, 488
- - - endocrinas, 488
- - - epiteliales, 485
- - criptas de Lieberkuhn, 485
- - división macroscópica, 484
- - drenaje linfático, 495
- - funciones absortivas, 487
- - glándulas tubulares, 484
- - inervación, 495
- - irrigación sanguínea, 494
- - lámina propia, 490
- - motilidad, 489
- - placas de Peyer, 490
- - renovación celular en epitelio, 489
- - túnica
- - - mucosa, 485
- - - muscular, 491
- - - serosa, 491
- - - submucosa, 490
- - vellosidades, 484
- drenaje linfático, 494
- grueso, 492
- - apéndice(s)
- - - epiploicos, 493
- - - vermiforme, 491
- - criptas de Lieberkuhn, 492
- - división macroscópica, 491
- - epitelio, 492
- - funciones, 491
- - lámina
- - - muscular de la mucosa, 491
- - - propia, 491
- - tenias, 492
- - túnica
- - - mucosa, 492
- - - muscular, 492
- - - submucosa, 492
- inervación, 494
- irrigación sanguínea, 494
Introns, 120
Invasión de hebra, 149
Involucrina, 439
- epidermis, 437
Ion(es), 19
- inorgánicos, 487
- libres, 20
IP3 (trifosfato de inositol), 200
Iris, 669
- círculo arterial
- - mayor, 670
- - menor, 670
- epitelio
- - anterior, 672
- - posterior, 672
- estroma, 670
- lámina marginal anterior, 670
- porción irídica de la retina, 672
- posterior, 672
- pupila, 669
- reflejo
- - de acomodación, 671
- - fotomotor, 671
Irritabilidad, 18, 315
Islote(s)
- eritroblásticos, 256
- de Langerhans, 500
Isodesmosina en elastina, 212
Isotipos, 410
Isotropia, 36
Istmo
- de fauces, 470

J

JAM (moléculas de adhesión de la unión), 173
Jun, 135

K

KDEL, 82

L

L-selectina, 404
Laberinto
- coclear, 701, 707
- - campos de Cohnheim, 290
- - características histológicas, 708
- - célula(s)
- - - ciliadas, 711, 712, 714
- - - de Claudius, 716
- - - columnares, 715
- - - de Deiters, 715
- - - falángicas, 714, 715
- - - de Hensen, 715
- - - interdentarias, 710
- - - limitantes, 714, 715
- - - de sostén, 711, 714
- - cortilinfa, 712
- - cresta basilar, 708
- - cunículo
- - - externo, 711
- - - interno, 711
- - - medio, 711
- - dientes acústicos, 710
- - estría vascular, 708
- - función, 716
- - ganglio espiral, 708, 710
- - lámina espiral ósea, 710
- - ligamento espiral coclear, 708
- - membrana
- - - basilar, 710
- - - de Reissner, 708
- - - reticular, 711
- - - tectoria, 716
- - - vestibular, 708
- - órgano
- - - de Corti, 708, 711
- - - espiral, 708, 711
- - rodete del ligamento espiral, 708, 710
- - teoría de la onda viajera, 716
- cortical en la corteza renal, 536
- membranoso, 695, 701
- - ampolla, 701
- - características generales, 701
- - célula(s)
- - - ciliadas, 703, 711
- - - de Deiters, 715
- - - falángicas, 714, 715
- - - de Hensen, 715
- - - limitantes, 714, 715
- - - de sostén, 703, 711, 714
- - cresta ampollar, 701, 703
- - cunículo
- - - externo, 711
- - - interno, 711
- - - medio, 711
- - estatoconios, 703
- - estría vascular, 708
- - función, 707, 716
- - - vestibular, 707
- - ganglio espiral, 719
- - inervación, 719
- - irrigación, 718
- - mácula
- - - del sáculo, 701
- - - del utrículo, 701
- - membrana
- - - basilar, 710
- - - otolítica, 703
- - - reticular, 711
- - - tectoria, 716
- - - vestibular, 708
- - saco endolinfático, 701, 705
- - sáculo, 701
- - teoría de la onda viajera, 716
- - utrículo, 701
- óseo, 695, 699
- - caracol, 699
- - características histológicas, 700
- - célula(s)
- - - perilinfáticas, 700
- - células perilinfáticas, 700
- - cóclea, 699

BOOK'S COPICENTRO USAC / 2016

booksmedicos.org

Laberinto *(Cont.)*
- - columela, 699
- - conducto(s)
- - - semicirculares, 699
- - espacio
- - - perilinfático, 699
- - ganglio espiral de la cóclea, 699
- - lámina espiral ósea, 699
- - membrana basilar, 699
- - perilinfa, 699
- - rampa
- - - timpánica, 699
- - - vestibular, 700
- - vestíbulo, 699, 700
- vestibular, 701
- - ampolla, 701
- - características histológicas, 702
- - célula(s)
- - - ciliadas, 703
- - - claras, 702
- - - oscuras, 702
- - - de sostén, 703
- - conducto(s)
- - - endolinfático, 705
- - - semicirculares, 702
- - - utriculosacular, 701
- - cresta ampollar, 701
- - cúpula, 703
- - endolinfa, 706
- - estatoconios, 703
- - función, 707
- - función macular, 706
- - ganglio vestibular, 719
- - inervación, 719
- - irrigación, 718
- - mácula
- - - función, 706
- - - del sáculo, 701
- - - del utrículo, 701
- - membrana
- - - otolítica, 703
- - saco endolinfático, 702, 705
- - sáculo, 702
- - utrículo, 702
Labio(s), 453
- mayores, 612
- menores, 612
- timpánico (en laberinto coclear), 710
- vestibular (en laberinto coclear), 710
Lactoferrina, 459
Lactosa, 27
- malabsorción, 487
Lámina(s), 109
- basal, 177
- - de la coroides, 668
- - glomerular, 542
- cribosa de esclerótica, 659
- densa
- - de lámina basal, 177
- - - glomerular, 542
- dentaria, 463
- elástica
- - externa, 366
- - interna, 364
- epiescleral
- - del limbo, 660
- espiral ósea, 699, 710
- filamentos, 114
- fusca de esclerótica, 660
- limitante
- - anterior de córnea, 657
- - posterior de córnea, 657
- lúcida de lámina basal, 178
- marginal anterior, 670
- nuclear, 109, 113
- propia, 481
- rara
- - externa de lámina basal glomerular, 542
- - interna de lámina basal glomerular, 542
- reticular, 178
- supracoroidea, 668
Laminilla(s)
- anulares, 99
- en tejido óseo, 262
Laminina, 175, 177, 214
- receptores, 179
Laringe, 520
- características histológicas, 520
- cartílago, 520
- función, 520
- músculos, 520
LCAM, 164
Leche de brujas, 649
Lecho
- ungular, 447
Lectina
- fijadora de manosa (MBL), 390
Lengua, 454
- corpúsculos gustativos, 458
- funciones, 455
- glándulas, 459
Leptina, 232
Leptomeninges, 352
Leptoteno, 145
LEU-encefalina, 327
Leucocitosis, 250
Leucofucsina, 52
Ley de todo o nada en contracción de músculo esquelético, 301
LH, hormona luteinizante, 564
Ligamento(s)
- amarillo, 224
- espiral coclear, 708
- de la nuca, 224
- suspensorio de la mama (de Cooper), 651
- de sutura, 281
Ligando, 69, 91
- Fas, 408
Limbo, 655, 659
- cápsula de Tenon, 661
- conducto de Schlemm, 662
- conjuntiva, 661
- - aparato de drenaje del humor acuoso, 661
- espiral, 710
- lámina epiescleral, 660
- retículo trabecular, 662
Línea(s)
- celular(es)
- - establecidas, 41
- - inmortales, 42
- - primaria, 41
- - pura, 41
- de cemento, 264
- densa mayor en la vaina de mielina, 337
- epifisaria, 274
- intraperiódica, 337
- M, en fibras de músculo esquelético, 291
- pectinada, 494
- Z en fibras de músculo esquelético, 290
Linfocinas, 390
Linfocito(s), 218
- B, 238, 401
- - en extendidos sanguíneos teñidos, 239
- - memoria, 409
- - no comprometidos, 401
- células
- - NK, 240
- - NKT, 240
- citotóxicos, 400
- - efectores, 406
- granulares, 391
- T, 238, 398
- - en bazo, 425
- - helper, 400
- - no comprometidos, 401
- - receptores símil Toll (TLR), 389
- Tc, 399
- - memoria, 405
- Th, 399
- - efectores, 405
- - memoria, 405
Lipasa
- lingual, 459
- pancreática, 497
- de tejido adiposo, 230
Lípido(s), 24
- determinación en células, 110
- de membrana, 64
Lipofuscina, 112
- en células nerviosas, 319
- pigmento, 89
Lipoproteína lipasa, 231
Lipoproteína(s)
- plasmáticas, 512
- - síntesis en hepatocitos, 512
Lipoproteinlipasa, 512
Líquido
- cefalorraquídeo, 353, 354
- sinovial, 285
Lisiloxidasa, 212
Lisosoma(s), 87
- autofagia, 90
- en células foliculares tiroideas, 573
- contenido de enzimas, 87
- determinación histoquímica, 87
- en macrófagos, 216
- en osteoclastos, 268
- primarios, 88
- secundarios, 88
- en túbulos proximales renales, 545
Lisozima, 389, 459
LMP-proteasomas, 397
Lobulación, 504

BOOK'S COPICENTRO USAC / 2016

booksmedicos.org

Lobulillo(s)
- hepático clásico, 506
Lubricina, 285
Luteína, 599

M
Macrófago(s), 216, 388
- activado, 216
- alveolares, 217, 532
- en bazo, 425
- fijos, 216
- en inflamaciones crónicas, 218
- libres, 216
- en regresión de la mama, 653
- residentes, 217
- en tejido conectivo, 214
- en timo, 411
Macroglia, 331
Macromoléculas, 22
Macropinocitosis, 91
Mácula(s)
- densa
- - en el laberinto vestibular, 703
- - lútea de la retina, 672, 684
- - mecanismo, 551
- - del sáculo, 701
- - de túbulo distales renales, 549, 551
- - del utrículo, 701
Maduración por afinidad, 410
Malpighi, 15
MALT (tejido linfoide asociado a mucosa)
Mama, 649
- alvéolos, 649
- aréolas mamarias, 649
- calostro, 652
- cáncer, 654
- características histológicas, 650
- células mioepiteliale, 650
- conducto galactóforo, 650
- conductos secretores, 649
- en embarazo, 651
- fascia profunda de la mama, 651
- glándulas de Montgomery, 649
- histogénesis, 649
- involución, 653
- lactancia, 651
- leche de brujas, 649
- ligamento suspensorio de la mama, 651
- líneas mamarias, 649
- papila, 649
- reflejo de eyección láctea, 653
- regresión, 653
- regulación hormonal y crecimiento, 649, 651
- en reposo, 651
- secreción de leche, 652
- seno galactóforo, 650
- unidad ductulolobular terminal (TDLU), 650
Mancha amarilla, 672
Manguito perióstico, 272
Manosa-6-fosfato, 83, 88
MAP, 107
- en células nerviosas, 318
MAP-cinasas (proteincinasas activadora de mitógeno), 137, 202
Marcapasos
- cardíaco, 381
- en tracto digestivo, 491
Martillo (en oído medio), 695
Mastocito, 220
- tinción, 220
Materiales intercelulares, 159
Matriz
- extracelular (ECM), 159, 206
- mesangial en corpúsculo renal, 544
- territorial, 259
- ungular, 447
MBL (lectina fijadora de manosa), 390
Mecanismo(s)
- barorreceptor, 552
Mecanorreceptores, 349
Mediastino, 523
Medio(s)
- de difracción del ojo, 686
Médula
- espinal, 315
- ósea, 253
- - amarilla, 253
- - aspecto macroscópico, 253
- - características histológicas, 253
- - espacio
- - - hemopoyético, 253
- - - vascular, 253
- - roja, 253
- - sinusoides, 253
- suprarrenal
- - características histológicas, 582
- - células
- - - cromafines, 582
- - - ganglionares simpáticas, 582
- - - ricas en adrenalina, 583
- - histofisiología, 582
- - inervación, 584
- - producción de hormona, 583
- - reacción cromafín, 582
Megacarioblasto, 251
Megacariocitos, 250
- en extendidos sanguíneos teñidos, 250
Megalina, 54, 547
Meiosis, 145
- diploteno, 145
- leptoteno, 145
- paquiteno, 145
- zigoteno, 145
Mejillas, 454
Melanina en piel, 441
Melanocitos, 440
- en coroides, 664
- en epidermis, 440
- en esclerótica, 660
- formación, 439
- histogénesis, 441
- en iris, 669
- ultraestructura, 441
Melatonina, 568, 570
Membrana(s)
- basal, 176
- basilar en laberinto coclear, 699, 710
- de Bruch, 668
- celular, 63
- - efecto de ciertos venenos, 66
- de Descemet, 657
- mucosa
- - cervical, 607
- nuclear, 113
- otolítica, 703
- postsináptica, 324
- presináptica, 324
- radicular, 469
- de ranura de filtración en corpúsculo renal, 540
- de Reissner, 708
- reticular en órgano de Corti, 711
- sinovial, 284
- de sutura, 281
- tectoria en órgano de Corti, 715
- timpánica, 695, 697
- - secundaria, 696, 700
- - vestibular, 708
- del tímpano, 697
Meninge(s), 352
- encefaloespinales, 352
Menopausia, 589
Menstruación, 604, 606
Meromiosina
- liviana, 298
- pesada, 298
Mesaxón, 337
Mesénquima, 160
Mesodermo, 160
Mesotelio, 160, 167
MET-encefalina, 327
Metabolismo
- de colesterol, 514
Metacromasia, 51
- de matriz cartilaginosa, 258
Metafase
- de mitosis, 142
Metáfisis, 262
Metahemoglobina, 235
Metaloproteinasa de la matriz (MMP), 210, 269
Metamielocito, 250
Metarteriolas, 367
Metazoo, 16
Metilación de citosina, 118
Método(s)
- de ácido peryódico-Schiff (PAS), 52
- de fraccionamiento celular, 45
- histoquímicos, 49
- inmunhistoquímicos, 54
- de puntas de flecha en filamentos de actina, 103
- de tinción, 46
MHC
- clase I, 395
- clase II, 396
Miastenia grave, 302
Micro-RNA, 125
Microautofagia, 79, 89
Microcinematografía, 44
Microelektrodo, 43
Microglia, 217, 331, 334
- reactiva, 334
Microinyector, 43
Micromanipulación, 43

BOOK'S COPICENTRO USAC / 2016

booksmedicos.org

Microscopia
- de barrido confocal, 37
- de campo oscuro, 35
- de contraste de fase, 36
- de fluorescencia, 37
- de dos fotones, 37
- de interferencia, 36
- de luz
- - polarizada, 35
- de luz ultravioleta, 37
Microscopio
- electrónico, 38
- - de barrido, 39
- - de transmisión (TEM), 38
- de energía atómica (AFM), 39
- óptico, 33
- de túnel de barrido (STM), 39
Micrótomo, 46
Microtúbulos, 106
- en células nerviosas (neurotúbulos), 319
Microvellosidades, 179
Mieloblasto, 249
Mieloblastos, en el desarrollo de la musculatura
- esquelética, 302
- lisa, 311
Mielocito, 249
Mielopoyesis, 241
Migración
- de leucocitos a través de paredes vasculares, 222
- de rama, 149
Mineralización
- primaria, 266
- secundaria, 266
Mineralocorticoides, 581
Miocardio, 378
Miofibrillas, en musculatura esquelética, 293
Mioglobina, 301
Miometrio, 609
Miosina, 104
- I, 297
- II, 298
MIS (sustancia inhibidora de Muller), 588, 616
Mitocondrias, 95
- cantidad, 94
- enzimas, 98
- producción de energía, 98
- tinción, 95
- ubicación en las células, 96
- vida media, 97
Mitógenos, 134
Mitosis, 130, 139
- anafase, 142
- metafase, 142
- profase, 140
- prometafase, 141
- telofase, 143
Mixedema, 574
MLC cinasa, en musculatura lisa, 310
MMC (complejos motores migrantes), 491
MMP (matriz de metaloproteinasa), 210, 268
Modelo(s)
- de mosaico fluido del plasmalema, 65
- de Watson-Crick, 30
Molécula(s)
- de adhesión
- - de células nerviosas (NCAM), 171
- de miosina, 298
- no polar, 19
- polar, 19
- señal, 191
- - efecto sobre células blanco, 197
Mongolismo, 150, 155, 436
Monocinas, 390
Monocitos
- ciclo vital, 250
- en extendidos teñidos, 239
- función, 238
- gránulos, 238
Monómero, 27
Monosacáridos, 27
Monóxido de carbono (CO), como transmisor, 328
Monóxido de nitrógeno (NO), 372, 636
- como transmisor, 327
Morfogénesis, 164
Morfogénico, 164
Morfología general de núcleo, 113
Mórula, 159, 638
Mosaico, 155
Moscas volantes, 689
Motilidad
- celular, 103
Motilina, 489
Motivo
- de dedo de cinc, 124
- hélice-giro-hélice
- - en moléculas de proteína, 124
- - en uniones de DNA, 25
Motivos, 25
- en moléculas de proteína, 25
Movimiento(s)
- ameboide, 104
- peristáltico, 474
MSH, hormona estimulante de melanocitos (melanotropina), 564
MTOC (centro organizador de microtúbulos), 106
Mucina, 187
Mucosa
- gástrica, 474
Mucus, 187
Muerte celular programada, 130, 165
Multiproteincinasa dependiente de calmodulina (CAM-cinasa), 201
Muralium, 505
Musculatura
- cardíaca, 288, 304
- - con microscopio óptico, 304
- - crecimiento, 307
- - histogénesis, 307
- - regeneración, 307
- - ultraestructura, 304
- esquelético, 286
- estriado, 287
- lisa, 288, 308
- - con microscopia óptica, 307
- - inervación, 312
- - mecanismo de contracción, 310
- - MLC cinasa, 310
- - MLC fosfatasa, 310
- - ultraestructura, 308
Músculo(s)
- ciliar, 666
- detrusor vesical de la vejiga, 556
- del esfínter
- - de la ampolla hepatopancreática, 512
- - anal
- - - externo, 494
- - - interno, 494
- - del colédoco, 512
- - de Oddi, 512
- - pancreático, 512
- - pilórico, 482
- - uretral, 557
- - de la vejiga, 556
- esquelético, 287
- - base biomolecular de la contracción, 297
- - base ultraestructural de la contracción, 296
- - crecimiento, 303
- - histogénesis, 302
- - regeneración, 303
- del estribo, 695, 697
- tensor del tímpano, 695, 697
Mutaciones, 155

N

N-cadherina, 164, 171
NCAM (molécula de adhesión de células neurales), 164
Nebulina, 297
Necrosis, 130
Nefrina, 540
Nefritis, 543
Nefrona(s), 536, 538
- cortical, 537
- yuxtamedulares, 538
Negro Sudán, 53
Nervio(s), 315
- coclear, 699, 719
- - vestibular, 719
- craneales, 316, 340, 342
- espinales, 316, 340
- óptico, 655, 684
- periféricos, 316, 340
- vestibulococlear, 696, 719
Neumocitos
- tipo I, 529
- tipo II, 530
Neuritas, 316
Neuroblasto, 358
Neurofibrillas, 319
Neurofilamentos, 109, 319
Neuroglia, 316
Neurohipófisis, 566
Neurohistología, 316
Neuroma de amputación, 361
Neuromodulación, 327
Neurona(s), 315
- aparato de Golgi, 319

BOOK'S COPICENTRO USAC / 2016

booksmedicos.org

- bipolares, 322
- - de bastones, 682
- - de conos, 682
- - en epitelio olfatorio, 323
- - en retina, 674, 682
- centrosoma, 319
- degeneración, 360
- formación, 315
- Golgi
- - gránulos ricos
- - - en hierro, 320
- - - en pigmentos, 320
- - tipo I, 323
- - tipo II, 323
- lipofuscina, 320
- microtúbulos, 319
- mitocondrias, 319
- multipolares, 322
- neurofibrillas, 319
- núcleo, 315
- prolongaciones (dendritas y axón), 320
- de proyección (neuronas de Golgi tipo I), 323
- regeneración, 360
- seudounipolares, 322
- sustancia de Nissl, 318
- tipos y aparición, 322
- unipolares, 322
Neuropatía diabética, 343
Neuropéptido(s), 327
- Y, 327
Neuropilo, 323
Neurotensina, 326, 489
Neurotransmisor, 324
Neurotrofina
- 3 (NT-3), 330
- 4 (NT-4), 330
Nexo, 176
NGF (factor de crecimiento nervioso), 330
Nidógeno, 178
NO (óxido de nitrógeno), en endotelio, 372
- como transmisor, 327
No disyunción
- meiótica, 154
- mitótica, 155
Nociceptores, 349
Nodo
- auriculoventricular, 381
- de Ranvier, 337
- sinusal, 380
Nomarski, 36
Nomenclatura CD, 401
Noradrenalina, 326
- en médula suprarrenal, 582
NSF (proteína de fusión sensible a N-etilmaleimida), 86
Núcleo(s), 15, 113
- celular, 15, 112
- - anomalías cromosómicas, 154
- - ciclo celular, 130
- - cromosomas
- - - humanos, 150
- - - sexuales y cromatina sexual, 157
- - división celular, 139
- - meiosis, 144
- - mitosis, 139
- - morfología general, 113
- - nucleolema, 113
- - nucléolo, 125
- - orgánulos nucleares, 113
- - tinción de Feulgen, 53, 115
- del cristalino, 686
- paraventricular, 566
- pulposo, 282
- en sistema nervioso central, 315
- supraóptico, 566
- supraquiasmático (SCN), 570
Nucleoide, 93
Nucleolema, 113
Nucléolo, 125
- centros fibrilares, 126
- componente
- - fibrilar denso, 126
- - granular, 126
- matriz proteica, 126
Nucleoplasma, 16, 113
Nucleósido, 29
Nucleosomas, 117
Nucleótido, 29
Nucleotidofosfodiesterasa cíclica, 200

O

Obesidad, 230
Objetivo, 34
Ocludina, 173
Ocular, 34
Oído, 695
- amígdala tubárica, 698
- antro mastoideo, 698
- caracol
- - óseo, 699
- características generales, 695
- cavidad timpánica, 696
- cavidad del tímpano, 696
- celdas mastoideas, 698
- células
- - ciliadas
- - - cocleares, 712
- cerumen, 696
- cóclea, 699
- conducto
- - auditivo
- - - externo, 696
- - coclear, 707
- externo, 695, 696
- - meato auditivo, 696
- - pabellón auricular, 696
- - pelos del trago, 696
- - tragos, 696
- función coclear, 716
- glándulas ceruminosas, 696
- huesecillos del oído, 697
- interno, 695, 699
- - células ciliadas, 703
- - cóclea, 699
- - conducto(s)
- - - coclear, 699, 701
- - - endolinfático, 701
- - - de Rosenthal, 699
- - - semicirculares, 699, 701
- - enlaces de extremos en oído interno, 713, 717
- - espacio perilinfático, 699
- - irrigación, 718
- - laberinto coclear, 701
- - - óseo, 699
- - - vestibular, 701
- - laberinto vestibular, 701
- - - función, 707
- - perilinfa, 699
- - saco endolinfático, 701
- - sáculo, 701
- - utrículo, 701
- - vestíbulo, 699
- laberinto
- - coclear, 707
- - membranoso, 701
- - óseo, 699
- - vestibular, 701
- meato acústico externo, 696
- medio, 695, 696
- - antro mastoideo, 698
- - cavidad del tímpano, 696
- - células mastoideas, 698
- - huesecillos del oído, 697
- - membrana del tímpano, 697
- - músculo del estribo, 697
- - músculo tensor del tímpano, 697
- - trompa de Eustaquio, 698
- membrana
- - basilar, 699, 710
- - del tímpano, 697
- músculo
- - del estribo, 697
- - tensor del tímpano, 697
- nervio
- - coclear, 719
- - vestibular, 719
- - vestibulococlear, 696, 719
- órgano
- - de Corti, 708, 711
- - espiral, 708, 711
- pabellón auricular, 695, 696
- perilinfa, 699
- teoría de la onda viajera, 716
- trompa de Eustaquio, 698
Ojo, 655
- aparato lagrimal, 691
- cápsula de Tenon, 655
- cataratas, 688
- células
- - de conos y bastones, 673
- círculo arterial
- - mayor del iris, 670
- - menor del iris, 670
- conducto
- - lacrimonasal, 693
- - lagrimal, 691
- córnea, 655, 656
- coroides, 664
- cristalino, 686
- cuerpo
- - ciliar, 656, 666
- - vítreo, 656, 688
- desprendimiento de retina, 674
- disco del nervio óptico, 672, 683
- esclerótica, 655, 659, 691

BOOK'S COPICENTRO USAC / 2016

booksmedicos.org

Ojo *(Cont.)*
- fascia orbitoocular, 655
- fóvea central, 672, 683
- glándula(s)
- - lagrimal, 691
- glaucoma, 664
- iris, 669
- limbo, 655, 659
- mácula lútea, 672, 683
- mancha amarilla, 672
- moscas volantes, 689
- nervio óptico, 655
- ora serrata, 666
- papila del nervio óptico, 684
- párpado, 689
- presbicia, 688
- punto ciego, 672
- retina, 672
- saco lagrimal, 692
- túnica
- - fibrosa del bulbo, 656, 657
- - interna del bulbo, 656, 672
- - vascular del bulbo, 656, 663
Oligodendrocito, 332, 340
- interfascicular, 333
- en la mielinización, 340
- satelital, 333
- satélite, 332
Oligodendroglia, 340
Oncogenes, 135
Oocito, 147, 587, 589
- maduración, 595
- maduro, 597
- primario, 596
- secundario, 596
OPG (osteoprotegerina), 270
Opsina, 677
Opsonina, 90
Opsonización, 90
Ora serrata, 666
ORC (complejo de reconocimiento de origen), 137
Organizador(es), 164
- de procentríolos, 183
Órgano(s), 15, 587
- de Corti, 708, 711
- efector, 315
- del equilibrio, 699
- espiral, 708, 711
- del oído, 699
- de la reproducción, 587
- - conductillos eferentes, 625
- - conducto(s)
- - - deferente, 627
- - - del epidídimo, 626
- - - excretores testiculares, 625
- - - eyaculador, 629
- - epidídimo, 613, 627
- - esperma, 635
- - femeninos, 587
- - genitales femeninos externos, 612
- - glándula(s)
- - - bulbouretrales, 633
- - - de Cowper, 633
- - - sexuales masculinas accesorias, 630
- - masculinos, 612
- - ovarios, 589
- - pene, 633
- - próstata, 631
- - sálpinx, 601
- - testículos, 613
- - trompas uterinas, 601
- - túbulos rectos, 625
- - útero, 603
- - vagina, 609
- - vesículas seminales, 630
- de los sentidos, 348
- vestibulococlear, 695
Orgánulos, 17
- citoplasmáticos, 64
Orzuelo, 691
Osificación, 270
- endocondral, 270
- intramembranosa, 270
Osteítis
- deformante (enfermedad ósea de Paget), 575
- fibrosa quística generalizada (enfermedad de von Recklinghausen), 577
Osteoblasto, 265
Osteocalcina, 265
Osteocito, 264, 266
Osteoclastos, 268
Osteoide, 265
Osteona(s), 263
- corticales, 263
- trabeculares, 264
Osteonectina, 265
Osteopontina, 265
Osteoporosis, 280
Osteoprotegerina (OPG), 270
Otitis media aguda, 699
Ovarios, 588
- aspecto histológico, 598
- atresia, 598
- características generales, 589
- célula(s)
- - amarilla, 599
- - del hilio, 601
- - intersticiales, 601
- - luteínicas
- - - de la granulosa, 599
- - - de la teca, 599
- - sexuales, 598
- corona radiada, 592
- corteza, 589
- cuerpo(s)
- - albicans, 600
- - amarillo, 599
- - blanco, 600
- - lúteo, 598
- - polares, 597
- cúmulo oóforo, 591
- desarrollo de folículos primordiales, 589
- folículo(s), 589
- - de de Graaf, 592
- - primarios, 590
- - primordiales, 589
- - secundarios, 590
- luteinización, 599
- médula, 589
- oocito, 595
- - maduro, 596
- - primario, 596
- - secundario, 596
- ovulación, 591
- producción de estrógeno en el cuerpo lúteo, 600
- secreción
- - de progesterona, 600
- síntesis de estrógenos, 600
- teca
- - externa, 591
- - interna, 591
Ovulación, 597
Oxitocina, 566
- efecto sobre las mamas, 653

P

P-cadherina, 164, 171
p53, 135
Pabellón auricular, 695, 696
Paladar, 454
- blando, 455
- duro, 454
Páncreas, 496
- características generales, 496
- células centroacinosas, 497
- discos intercalares, 497
- efectos de insulina, 501
- endocrino, 500
- - regulación hormonal, 502
- - secreción de glucagón, 502
- exocrino, 496
- - regulación nerviosa, 498
- inervación, 502
- islotes de Langerhans, 500
- - tipos celulares, 499
- - ultraestructura, 499
- parte
- - endocrina, 499
- - - regulación hormonal, 502
- - - secreción de glucagón, 502
- - exocrina, 496
- - - regulación nerviosa, 498
- porciones intercalares, 497
- reacción a colecistocinina, 498
- regeneración, 503
- regulación
- - hormonal, 498
- - de secreción exocrina, 498
- secreción
- - de glucagón, 502
- - de insulina, 502
- sistema de conductos excretores, 496
- tejido acinoso, 496
- tipos celulares, 499
- ultraestructura, 499
Papila(s)
- caliciformes, 456
- dentaria, 463
- filiformes, 456
- foliadas, 456
- fungiformes, 456
- linguales, 456
- mamarias, 649
- del nervio óptico, 683
- renales, 536

BOOK'S COPICENTRO USAC / 2016

booksmedicos.org

Papilomavirus humano (HPV), 608
Paquimeninge, 352
Paquiteno, 145
Parafina, 47
Pared
- alveolar, 527
- arterial, características, 364
Parénquima, 159
Parodontitis marginal, 469
Parodontosis, 469
Parotiditis epidémica, 462
Párpado(s), 689
- características histológicas, 689
- cilias, 691
- glándulas
- - características histológicas, 689
- - ciliares, 691
- - de Meibomio, 690
- - de Moll, 690
- - tarsales, 689
- músculo
- - elevador del párpado superior, 689
- - orbicular, 689
- - tarsal
- - - inferior, 689
- - - superior, 689
- pestañas, 690
- ptosis, 689
- síndrome de Horner, 689
- tarso, 689
Pars
- convoluta del túbulo
- - distal renal, 549
- - proximal renal, 544
- distal de la hipófisis, 560
- - células
- - - acidófilas, 562
- - - basófilas, 562
- - - corticotróficas, 564
- - - cromófobas, 561
- - - gonadotróficas, 564
- - - lactotróficas, 563
- - - somatotróficas, 563
- - - tirotróficas, 564
- fláccida de la membrana del tímpano, 697
- intermedia de la hipófisis, 565
- nervosa
- - de la retina, 672
- petrosa, 695
- pigmentaria de la retina, 672, 674
- plana del cuerpo ciliar, 666
- plicata del cuerpo ciliar, 666
- recta del túbulo
- - distal, 538, 549
- - proximal, 538, 544
- tensa de la membrana del tímpano, 697
Parte(s)
- craneosacra de sistema nervioso autónomo, 346
- pasimpática del sistema nervioso autónomo, 346
- simpática del sistema nervioso autónomo, 346
- toracolumbar del sistema nervioso autónomo, 346
Partícula(s)
- elementales, 97
- F1 en mitocondrias, 96
- de reconocimiento de señal (SRP), 75
PDGF (factor de crecimiento derivado de plaquetas), 134, 240
Pecten anal, 494
Película
- lagrimal, 692
Pelo, 443
- características histológicas, 444
- color, 445
- matriz, 444
Pelvis renal, 535
Pene, 633
- cuerpo(s)
- - cavernosos, 633
- - esponjoso, 633
- esmegma del prepucio, 635
- fascia, 635
- glande, 634
- glándulas
- - del prepucio, 634
- - de Tyson, 635
- irrigación sanguínea, 636
- mecanismo de erección, 636
- piel, 634
- prepucio, 634
Pepsina, 476
Peptidasa señal, 75
Peptidiltransferasa, 76
Péptido(s)
- inhibidor gástrico (GIP), 483, 489
- natriurético auricular (ANP), en musculatura cardíaca, 305, 379, 551
- simil glucagón 1 (GLP-1), 502
Perforina, 407
Pericario, 316
Pericitos, 371
Pericondrio, 257, 261
Perilinfa, 695, 699
Perimetrio, 609
Perimisio, 288
Perineuro, 342
Periostio, 263, 270
Perlecano, 179
Peroxidasa, 55
- tiroidea, 573
Peroxisomas, 94
PGI2, 371
Piamadre, 352
Piel, 435
- fina, 436
- gruesa, 436
- histogénesis, 452
- inervación, 452
- irrigación sanguínea, 451
- papilas dérmicas, 436
- superficie, 436
Pigmentación, 442
Pigmento(s), 109
- endógenos, 111
- exógenos, 111
- visuales, 678
Píloro, 474
Pinealocitos, 568
Pinocitosis, 90
Pirámides renales, 536
Pituicitos, 566
PKA (proteincinasa-A), 198
Placa(s), 174
- basal, en núcleo de espermatozoides, 618
- beta, 23
- - antiparalela, 25
- - paralela, 25
- coriónica, 640
- cuticular, 713
- discontinuas, 507
- de inserción en células musculares lisas, 308
- limitante hepática, 505
- motora terminal, 299, 347
- - fibra, 316, 342
- - - nerviosa, 316
- - unidad, 347
Placenta, 638
- características histológicas, 642
- circulación, 644
- corion
- - frondoso, 642
- - leve, 641
- corteza citotrofoblástica, 641
- forma, 641
- funciones, 645
- madura, 643
- metabolismo, 645
- parte
- - decidual, 641
- - fetal, 638, 643
- - materna, 639, 643
- producción hormonal, 647
- superficie
- - fetal, 643
- - materna, 643
- tejido conectivo en núcleo de vellosidad, 643
- vellosidades
- - de anclaje, 641
- zona de contacto, 643
Placoglobina, 175
Plasma sanguíneo, 232
Plasmablastos, 420
Plasmalema, 63
- efecto de ciertos venenos, 66
Plasticidad en el sistema nervioso central, 360
Pleura, 533
- parietal, 533
- pulmonar, 533
Plexo(s)
- capilar peribiliar, 507
- coroideo, 353
- mientérico (de Auerbach), 471
- - en esófago, 471
- - gástrico, 483
- - en intestino
- - - delgado, 491
- - - grueso, 492
- primario en tronco hipofisario, 565
- submucoso (de Meissner), 471

BOOK'S COPICENTRO USAC / 2016

booksmedicos.org

Plexo(s) *(Cont.)*
- - gástrico, 482
- - en intestino
- - - delgado, 489
- - - grueso, 492
PNA (ácido nucleico peptídico), 57
PNS (sistema nervioso periférico), 315
Poblaciones
- celulares
- - estables, 128
- - estáticas, 128
- - renovable, 128
Podocito, 539
Polaridad, 19
Polarizador, 36
Poli-A, 121
Polimerización, 27
Polímero, 29
Polipéptido(s), 22
- insulinotropo dependiente de glucosa, 489
- pancreático, 502
Poliploidia, 154
Pólipos, 471
Polirribosomas, 74
Polisacáridos, 27
Polispermia, 637
Polo(s)
- urinario del cuerpo renal, 539
- vascular de corpúsculo renal, 539
Polvo de carbón, 111
POMC (proopiomelanocortina), 564
Pool
- de aminoácidos, 22
- circulante de granulocitos, 237
- liberable de vesículas sinápticas, 325
- marginal de granulocito, 237
- - de folículos primordiales, 593
Porción(es)
- ciega de la retina, 672
- ciliar
- - del iris, 669
- - de la retina, 672
- cis del aparato de Golgi, 81
- de conexión de nexina, 182
- intermedia del aparato de Golgi, 81
- irídica de la retina, 671, 672
- óptica de la retina, 672
- palpebral del músculo orbital del ojo, 689
- pilórica, 474
- trans del aparato de Golgi, 81
- tuberal de la hipófisis, 565
Porinas en mitocondrias, 96
Poro(s)
- gustativo(s), 458
- nuclear, 113
Porta hepático, 504
Potencia, 161
Potencial(es)
- de acción, 320
- - generación y difusión, 340
- generador, 348
Predentina, 466
Prehormona, 193
Preparación de tejido para microscopia óptica, 46
Preparado(s)
- extendidos teñidos, 234
Preproteína, 76
Prepucio, 634
Presbicia, 688
Primer mensajero, 200
Principio
- de todo o nada, 320
Proceso(s)
- de mielinización, relaciones etarias, 359
- de mineralización, 265
- pediculares perivasculares, 331
Producción de hormonas placentarias, 647
Proenzimas, 85
Profase
- de mitosis, 139
Profilina, 103
Progesterona, 600
Prohormonas, 85, 193
Proinsulina, 500
Prolactina (PRL), 563
Prolongación(es)
- de odontoblastos, 465
Prometafase, 141
Promielocitos, 249
Promotor, 120
Pronúcleo
- femenino, 637
- masculino, 638
Proopiomelanocortina (POMC), 564
Propioceptores, 348
Prostaciclina, 371
Prostaglandina-E2, 553
Próstata, 630
- acción de testosterona, 633
- cálculos, 632
- cáncer, 633
- cápsula, 632
- características generales, 631
- concreciones, 632
- cuerpos amiláceos, 632
- epitelio de conductos excretores, 632
- estroma, 631
- glándulas
- - de la mucosa, 631
- - principales, 632
- - de la submucosa, 632
- secreción, 631
- sensibilidad a testosterona, 633
- zonas histológicas, 632
Protamina en condensación de DNA, 618
Proteasomas, 79, 95
- función, 94
Proteina tirosina cinasa, 202
Proteína(s), 18
- ácida fibrilar glial (GFAP), 109, 331
- de adhesión NSF (SNAP), 86
- alostérica, 70
- ancladas en lípidos, 68
- asociadas a microtúbulos, 107
- de banda
- - 3, en eritrocitos, 235
- - 4,1, en eritrocitos, 235
- C reactiva, 390
- de canal, 70
- de coatómero, 84
- dominios, 23
- de estrés, 78
- estructura
- - cuaternaria, 23
- - primaria, 22
- - secundaria, 23
- de fase aguda, 390
- fibrosas, 23
- fijadora(s)
- - de actina (ABP), 103
- - de andrógeno (ABP), 614
- - de GTP, 86
- de fusión sensible a N-etilmaleimida, 86
- G, 197, 199
- Gi, 198
- globular, 23
- Gq, 200
- Gs, 198
- histonas, 117
- integrales de membrana, 67
- de membrana, 65
- - ancla de glucosilfosfatidilinositol (GPI), 68
- - ancladas a lípidos, 67
- - periféricas, 67
- motoras, 107
- Rab, 86
- subunidades, 24
- transmembrana
- - de paso
- - - múltiple, 67
- - - único, 67
- de transporte de membrana, 69
Proteincinasa(s)
- A, 197
- C (PKC), 201
- dependientes de ciclina, 133
Proteinpolisacáridos, 28
Proteinserina/treoninacinasas, 198
Proteinuria, 543
Proteoglucanos, 83, 212
- de membrana, 67
Protofilamentos, 106
Protooncogenes, 135
Protoplasma, 17
Protozoo, 16
PSA (antígeno específico de próstata), 632
PTH, hormona paratiroidea, 577
Ptialina, 459
Puentes intercelulares, 438
Pulmón(es), 522
- ácino respiratorio, 528
- alvéolos, 526
- árbol bronquial, 524
- - patrón de ramificación, 524
- atrio, 527
- bronquíolos, 525
- - respiratorios, 526
- - terminales, 527
- bronquios, 524
- células de polvo, 532
- conductos alveolares, 528
- glándulas, 525

BOOK'S COPICENTRO USAC / 2016

booksmedicos.org

- lóbulos, 523, 528
- pared alveolar, 527
- pleura, 524, 533
- sacos alveolares, 528
- tabiques
- - interlobulares, 525
- - intersegmentarios, 525
- túnica
- - mucosa, 525
- - muscular, 525
Pulpa
- blanca, 425
- dentaria, 463, 469
- en dientes, 463
- roja, 426
Punción
- lumbar, 354, 355
Punto(s)
- ciego, 672
- isoeléctrico, 22
Pupila, 669
Pus, 222

Q
Queratan sulfato, 212
Queratinización, 436
Quiasma, 145
Quilo, 488
Quilomicrones, 488
Quimiocinas, 221, 390
Quimiotaxis, 105, 216
Quimo, 474
Quimotripsina, 497
Quiste
- terminal, 293
Quistes
- de Naboth, 609

R
Radioautografía, 56
- poder de resolución, 58
- procedimiento, 56
Raicillas estriadas, 181
Raíz (raíces)
- dentaria, 463
- dorsal de nervio espinal, 341
- de la lengua, 455
- del pelo, 443
- ventrales de nervio espinal, 341
Rama(s)
- común (en el laberinto vestibular), 701
Ramificaciones preterminales del axón, 316, 321
Rampa
- media, 699
- del tímpano, 699
- vestibular, 700
RANK (activador de receptor de factor nuclear kB), 269
Ranuras de filtración en corpúsculo renal, 540
Ras, 136, 201
Ratones desnudos, 414
Rayo(s)
- láser, 44
- medulares de corteza renal, 536
Reacción(es)
- acrosómica, 637
- alérgica, tipos, 221
- alostérica, 70
- cromafín, 582
- de la decidua, 640
- desdiferenciación, 162
- inflamatoria
- - en SNC, 334
Reactivo(s)
- de Schiff, 52
Receptor(es), 69, 90
- de acetilcolina, 198
- - en placa motora terminal, 299
- acoplados
- - a canales iónicos, 197, 200
- - a proteína G, 200
- C-kit, 245
- catalítico, 200
- de células T, 398
- de complemento, 90
- definición, 192
- de dihidroxipiridina (DHP) en musculatura esquelética, 295
- Fc, 90
- de fibronectina, 105, 175
- de importación, 78
- intracelular, 197
- ionotropo, 197
- de KDEL, 82
- de manosa-6-fosfato, 88
- de melatonina, 570
- metabotrópicos, 197, 198, 327, 328
- de opiáceos, 327
- de paso único, 202
- de rianodina en musculatura esquelética, 295
- sensitivos, 315, 347
- - clasificación, 348
- sensores de calcio, en células principales de las glándulas paratiroides, 578
- de siete pasos, 202
- SNAP, 86
- SRP, 75
- de subunidades múltiples, 202
- de superficie celular, 197
- de tirosinacinasas, 134
- de tracción, 351
Receso pineal, 568
Recirculación de linfocitos, 403
Recombinación
- genética, 145
- nódulo en complejo sinaptonémico, 146
Recto, 492
Recubrimiento de superficie en epitelio de intestino delgado, 485
Recuento diferencial, 234
Red(es)
- capilar peritubular renal, 553
- terminal, 174
- trabecular del limbo, 661
Reflejo(s)
- de acomodación, 671
- enterogástrico, 483
- de estiramiento, 350
- fotomotor, 671
- mientéricos, 495
- miotáctico, 351
Regeneración
- fisiológica, 184
- de neuronas, 359, 360
Región(es)
- hipervariables, 395
- mesangial, 538
- - en corpúsculo renal, 544
- olfactoria, 518
- - células
- - - basales, 518
- - - olfatorias, 518
- - - de sostén, 518
- - glándulas de Bowman, 519
- - histofisiología, 519
- - mucosa, 518
- - odorantes, 518
- organizadoras de nucleólo, 125
- paranodales, 338
- respiratoria
- - de la cavidad nasal, 517
- yuxtaparanodal, 337
Regulación
- hacia abajo de receptores, 202
- alostérica, 70
- génica, 121
- ligada
- - a actina, en musculatura lisa, 310
- - a miosina, en musculatura lisa, 310
Relajación
- receptiva, 483
Relaxina, 600
Reloj interno, 570
Renina, 551
- mecanismo de liberación, 552
Repelente, 105
Réplica, 49
Replicón, 137
Reproducción, 18
Reprogramación, 162
- RER (retículo endoplasmático rugoso), 73
Respiración, 18
- inmune
- - celular, 405
- - primaria, 404, 423
- - secundaria, 411
Rete testis, 625
Retículo(s)
- cis de Golgi, 81
- de contacto, en musculatura esquelética, 293
- endoplasmático
- - granular, 72
- - liso, 79
- - - de la teca interna, 591
- - - en epitelio de intestino delgado, 487
- - - funciones, 79
- - - glandulares endocrinas, 194
- - - luteínicas, 600
- - rugoso, 72
- estrellado, 464

BOOK'S COPICENTRO USAC / 2016

booksmedicos.org

Retículo(s) *(Cont.)*
- de moléculas de agua, 19
- sarcoplasmático, 80, 290, 305, 309
- trans de Golgi, 81
Reticulocito, 246
Retina, 672
- AMD
- - húmeda, 681
- - seca, 680
- arteria central, 685
- capa
- - de fibras nerviosas, 683
- - ganglionar, 682
- - limitante
- - - externa, 679
- - - interna, 683
- - neurofibrosa, 683
- - nuclear
- - - externa, 679
- - - interna, 679
- - plexiforme
- - - externa, 679
- - - interna, 682
- ceguera nocturna, 678
- células
- - amacrinas, 674, 682
- - de bastones y conos, 673
- - de conos y bastones, 673
- - ganglionares, 682
- - - difusas, 682
- - - enanas, 682
- - - multipolares, 674
- - horizontales, 674, 679
- - de Müller, 674, 683
- conos, 676
- desprendimiento, 674
- disco del nervio óptico, 672, 683
- escotopsina, 678
- excavación
- - de la papila, 685
- fotorrecepción, 678
- fóvea central, 672, 683
- haz maculopapilar, 683
- interneuronas, 674
- irrigación sanguínea, 685
- mácula lútea, 672, 683
- nervio óptico, 684
- neuronas
- - bipolares, 674, 682
- - - de bastones, 682
- - - de conos, 682
- - de conos, 682
- opsina, 677
- papila del nervio óptico, 684
- pars pigmentosa, 674
- pigmentos visuales, 678
- porción
- - ciega, 672
- - irídica, 672
- - óptica, 672
- - pigmentada, 674
- punto ciego, 672
- retinal, 678
- rodopsina, 676, 677
- vena central de la retina, 685
- visión
- - escotópica, 678
- - fotópica, 678
- xantófila, 684
Retinal, 678
Retricción
- MHC-I, 400
- MHC-II, 400
Retroalimentación
- negativa, 195
- positiva, 196
Ribonucleasa, 51, 497
Ribonucleoproteína (RNP), 73
Ribosa, 29
Ribosoma(s), 73
- libres, 73
- ligados a membrana, 73
Ribozima, 78
Rigor mortis, 300
Riñones, 536
- aparato yuxtaglomerular, 551
- asa de Henle, 538
- barrera de filtración, 542
- capilares, endotelio, 542
- cápsula, 536
- - de Bowman, 538
- características generales, 536
- células mesangiales, 544
- - extraglomerulares, 551
- conducto papilar, 550
- cordones modulares, 536
- corpúsculos renales, 538
- corteza, 535
- dilución de la orina, 551
- eliminación de sodio y potasio, 551
- eritropoyetina, 552
- fijación, 545
- filtración, 541
- función general, 536
- lámina basal glomerular, 542
- lobulillos, 536
- lóbulos, 536
- matriz mesangial, 543
- mecanismo de concentración, 549
- médula, 535
- nefrona, 536, 538
- - cortical, 538, 548
- - yuxtamedular, 538
- podocitos, 539
- ranuras de filtración, 541
- región mesangial, 538, 543
- renina, 551
- segmento delgado, 538, 548
- tejido intersticial, 552
- tubos colectores, 536, 550
- túbulos
- - distales, 538, 549
- - proximales, 538
RISC (complejos silenciadores inducidos por RNA), 125
Ritmo
- circadiano, 570
- metacrónico de movimiento ciliares, 182
RNA, 28, 30, 31, 74, 75, 118, 128
- complejos silenciadores inducidos por RNA, 125
- estructura, 30
- iniciador, 76
- mensajero (mRNA), 31, 74
- miRNA, 125
- mRNA, 120
- ribosomal, 31, 74
- rRNA, 31, 75, 125
- snoRNA, 121
- snRNA, 121
- de transferencia, 30
- tRNA, 128
RNA de transporte (tRNA), 31, 74, 76
RNA-polimerasa
- I, 118, 125
- II, 120
- III, 119
Rodete(s)
- de ligamento espiral, 708, 710
- ungular, 447
Rodopsina, 676, 677
Rojo
- neutro, 43
- Sudán, 53

S

Saborizante (sustancia estimulante del gusto), 458
Sacarosa, 27
Saco(s)
- endolinfático, 701, 702
- lagrimal, 692
Sáculo, 701
Sal(es)
- biliares, 512
Saliva, 459
Sálpinx, 601
Sangrado
- epidural, 352
Sangre, 233
- elementos figurados, 233
Sarcolema, 290
Sarcoplasma, 288
Sarcotúbulos, 293
Satélites en centrosoma, 106
Sebo, 449
Secreción(es), 18, 184
- apocrina, 187
- - en glándula sudorípara, 451
- - de mama, 652
- constitutiva, 84, 186
- endocrina, regulación, 195
- holocrina, 187
- de leche, 652
- merocrina, 187
- regulada, 84, 186
- vaginal, 610
Secretina, 489, 498
Secuencia(s)
- Alu en DNA, 123
- de aminoácidos, 22
- CEN de DNA repetido, 139
- de detención de transferencia, 75
- de exportación nuclear, 115
- de localización nuclear (NLS), 78, 115
- señal, 75
- UTR, 121
Securina, 143
Segmento(s)

BOOK'S COPICENTRO USAC / 2016

booksmedicos.org

- delgado del asa de Henle, 548
- inicial, 321
- internodal, 337
- de mielina, 336
Segundo mensajero, 200
Selección
- clónica, 406
- negativa, 415
- positiva en timo, 416
Selectinas, 222, 372, 389
Semilunas
- de von Ebner, 191, 460
Seno(s)
- anales, 494
- carotídeo, 376
- linfáticos, 420
- medular, 421
- renales, 536
- subcapsular, 421
- trabecular, 421
Sensibilidad
- somatoestésica, 348
Sentido(s)
- del tacto, 347
Separasa, 143
SER (retículo endoplasmático liso), 79
Serotonina, 325
- en tracto gastrointestinal, 489
Seudópodo, 64, 90, 104
Sexo, 587
- cromosómico (genético), 587
- genital, 587
- gonadal, 587
Shock anafiláctico, 220
SIDA (síndrome de inmunodeficiencia adquirida), en SNC, 335
Silla turca, 559
Simbiosis, 98
Simportador, 71
Sinapsis, 315, 324
- adrenérgica, 329
- axoaxónicas, 329
- axodendríticas, 329
- axosomáticas, 329
- clasificación, 329
- colinérgicas, 329
- electrotónica, 330
- excitatoria, 329
- inhibitoria, 328
- en meiosis, 145
- química, 330
- en la retina, 673
- tipo
- - I, 328
- - II, 329
- transmisión, 327
Sincitiotrofoblasto, 639, 643
Sincondrosis, 281
Sindesmosis, 281
Síndrome(s)
- de DiGeorge, 414
- de Down, 150, 155, 436
- de Horner, 689
- de Hurler, 94
- de Kartagener, 183, 620
- de Kearns-Sayres, 101
- de Klinefelter, 155
- MELAS, 101
- de Turner, 155
- de X frágil, 156
- de Zellweger, 94
Sínfisis, 282
Sinostosis, 282
Sinoviocitos, 285
Síntesis
- proteica, 74
Sinusoides, 369, 504, 507
- en bazo, 425
- en corteza suprarrenal, 578, 584
- definición, 370
- esplénicos, 428
- formación, 370
- en hígado, 504
- en hipófisis, 560
- en médula ósea, 253
Sistema(s)
- de complemento, 390, 392
- de conducción de impulsos en el corazón, 307
- de conductos excretores, 460, 496
- difusos, 15
- enteroendocrino, 483
- de Havers, 263
- HLA, 396
- nervioso, 315
- - autónomo, 343
- - - parte, 345
- - - transmisión, 347
- - central (SNC), 315
- - - desarrollo, 356
- - - división, 315
- - - histogénesis, 356
- - - membranas, vasos sanguíneos y cavidades, 352
- - - organización de células nerviosas, 315
- - - poder de regeneración, 360
- - división, 315
- - entérico, 347, 496
- - histogénesis, 356
- - periférico (PNS), 315
- neuroendocrino, 484
- - difuso, 586
- de órganos, 15
- porta de la hipófisis, 565
- de vasos
- - linfáticos, 382
- - portales, 376
Sitio(s)
- A, en ribosoma, 76
- alostérico, 70
- aminoacilo, 77
- inverso, 183
- P, 73, 76
- peptidilo, 77
SNAP (proteínas de adhesion NSF), 86
SNARE, 87
snoRNA, 121
snRNA, 121
snRNP, 121
Snurps, 121
Sobrenadante, 45
Sol, 63
Somatostatina (hormona inhibidora de hormona de crecimiento), 502, 563
Sonda, 56
SRP (partícula de reconocimiento de señal), 75
Subcutis, 444
Subunidad de proteína, 24
Superfamilias de receptores, 202
Superficie(s)
- cis del aparato de Golgi, 81
- trans del aparato de Golgi, 81
Surco(s)
- escleral
- - externo, 655, 661
- - interno, 661
- espiral
- - externo, 710
- - interno, 710
Surfactante, 531
- en pulmones, 532
Sustancia(s)
- blanca, 339
- blanca en médula espinal, 340
- fundamental
- - en tejido
- - - conectivo, 211
- - - óseo, 264
- gris, 339
- gris en médula espinal, 340
- inhibidora de Muller, 588, 616
- intermedia central, 341
- de Nissl, 73, 318
- P, en sistema nervioso central, 326
- propia
- - de la córnea, 657
- - de la esclerótica, 660
- transmisora, 324
Sustrato, 53
Suturas, 281

T

Tabique
- nasal, 517
Talidomida, 384
Talina, 175
Tallo
- del pelo, 443
Tanicito, 336
Taxol, 143
TCR (receptor de células T), 399
TDLU (unidad terminal ductolobular), 650
Teca
- externa, 591
- folicular, 590
- interna, 591
Técnica(s)
- de inmersión en aceite, 34
Tejido(s), 15
- 4 tipos fundamentales, 15
- acinoso, 496
- adiposo, 227
- - amarillo, 227
- - blanco, 227
- - común (unilocular), 227
- - crecimiento
- - - hipercelular, 230
- - - hipertrófico, 230

BOOK'S COPICENTRO USAC / 2016

booksmedicos.org

Tejido(s) *(Cont.)*
- - histofisiología, 230
- - histogénesis, 230
- - marrón (multilocular), 228
- - multilocular, 227, 228
- - pardo
- - - formación, 228
- - - producción de calor, 232
- - unilocular, 227
- antígenos de tipo de tejido, 395, 396
- conectivo, 205
- - células, 214
- - - dendríticas, 218
- - - lipídicas, 215
- - - mesenquimáticas, 214
- - - plasmáticas, 218
- - - reticulares, 214
- - denso, 223
- - - elástico, 224
- - - irregular, 223
- - - regular, 223
- - estroma, 504
- - fibras
- - - de colágeno, 206
- - - elásticas, 210
- - - reticulares, 210
- - fibroblastos, 214
- - glucoproteínas adhesivas, 212
- - granulocitos
- - - eosinófilos, 218
- - - neutrófilos, 219
- - laxo, 223
- - linfocitos, 218
- - macrófagos, 214
- - mastocitos, 220
- - matriz extracelular (ECM), 206
- - mucoso, 224
- - en nervios periféricos, 342
- - propiamente dicho, 205
- - reticular, 225
- - - en tejido linfoide, 388
- - en sistema nervioso, 330
- - sustancia fundamental, 212
- - tipos, 223
- cultivo, 40
- gen específico de tejido, 162
- intersticial
- - renal, 551
- linfoide
- - asociado a
- - - bronquios (BALT), 523
- - - intestino, 431
- - - mucosa, 431
- muscular, 161, 287
- nervioso, trasplante, 361
- y órganos linfoides, 387
- óseo, 261
- - calcitonina, 270, 280
- - características histológicas, 263
- - características macroscópicas, 261
- - cortical, 261
- - entretejido, 264
- - estrógeno, 280
- - histofisiología, 280
- - hormona
- - - de crecimiento (GH), 280
- - - tiroidea, 280
- - laminillas, 263
- - matriz
- - - inorgánica, 265
- - - orgánica, 265
- - PTH, 270, 279
- - testosterona, 281
- - trabecular, 261
- - vitamina D, 270, 280
- subcutáneo, 443
Tela coroidea, 354
Telofase
- de mitosis, 142
Telomerasa, 128, 138
Telómero, 138
Tenascina, 214
Teoría(s)
- celular, 15
- de onda viajera (para la audición), 716
- del segundo mensajero, 200
Tercer
- ventrículo, 353
Terminal(es)
- amino de polipéptido, 22
- axónico, 321, 324
- C, 21
- carboxilo, 22
- glandulares
- - mixtas, 189
- - mucosas, 189
- - serosas, 189
- N, 21
- nerviosa(s)
- - aferentes (sensoriales), 347
- - - encapsuladas, 349
- - - libres, 348
- - eferentes (motoras), 347
- - - encapsuladas, 348
- - - libres, 347
- - periféricas, 347
- secretora, 187
- sensitivas libres, 348
- serosas, 190
Termorreceptores, 349
Testículos, 613
- barrera hematotesticular, 614
- características generales, 613
- células
- - intersticiales, 623
- - de Leydig, 623
- - madre, 617
- - de Sertoli, 613
- - sexuales primordiales, 616
- conductos excretores, 625
- desarrollo en la infancia, 625
- epitelio seminífero, 613
- - ciclo, 622
- - onda, 622
- espermátides, 614
- espermatocitos primarios, 616
- espermatogénesis, 616
- - duración, 623
- espermatogonias, 613
- espermatozoides, 617
- - ultraestructura, 619
- espermiogénesis, 618
- lobulillos, 613
- producción de hormonas, 624
- regulación hormonal de la espermatogénesis, 624
- secreción de testoterona, 625
- tejido intersticial, 623
- tubos seminíferos, 613
- túbulos seminíferos contorneados, 614
Testosterona, 614, 623
- efectos, 625
- - sobre próstata, 632
- regulación hormonal de espermatogénesis, 624
- secreción, 624
Tetróxido de osmio, 46
TGF-beta (factor beta de transformación y crecimiento), 240
Tienda del cerebelo, 352
Timina, 29
Timo, 411
- cápsula, 411
- características histológicas, 411
- células
- - dendríticas interdigitantes, 414
- - nodriza, 413
- - reticulares epiteliales, 412
- corpúsculos de Hassall, 412
- corteza subcapsular, 414
- estructura, 412
- histofisiología, 416
- histogénesis, 415
- involución
- - etaria, 415
- linfocitos, 413
- lobulillos, 411
- macrófagos, 414
- proliferación linfocitaria, 416
- retículo celular, 412
- tabiques, 411
- timocitos, selección, 416
- vasos sanguíneos, 415
Timocitos, 415
Timoma, 302
Tinción(es), 46
- de Feulgen, 53, 115
- de May-Grunwald-Giemsa, 234
- PAS, 52
- supravital, 42
- tricrómica de Mallory, 51
- vital, 41
Tionina, 51
Tipo(s)
- de tejido fundamentales, 15, 159
- de unidades múltiples, en musculatura lisa, 312
- unitario en musculatura lisa, 312
Tiroglobulina, 572
Tiroxina (tetrayodotironina, T4), 572, 573
Titina, 295
TLR (receptores símil Toll), 389
Tolerancia
- central, 417
- periférica, 401, 417
Tono, 351
- en musculatura lisa, 312

BOOK'S COPICENTRO USAC / 2016

booksmedicos.org

Tonofibrillas, 109
- epidermis, 436
Tonofilamentos, 437
Topoisomerasa, 136
Totipotencia, 161
TPO (trombopoyetina), 251
- aplicación clínica, 251
Tracto(s)
- digestivo, 453, 471
- - características histológicas generales, 471
- - división, 471
- - drenaje linfático, 494
- - inervación, 494
- - irrigación sanguínea, 494
Traducción, 29, 32
Tragos, 696
Transcitosis, 92
Transcripción, 29, 31
- de genes, 118
- de señales, 200
Transferrina, 248
Transmisión(es)
- química
- - lenta en sinapsis, 328
- - rápida en sinapsis, 328
- saltatoria de impulso, 338
Transportador(es), 70
- de glucosa, 71
Transporte
- activo, 71
- axónico, 107, 321
- - lento, 322
- - rápido, 322
Transposón, 123
TRAP, 269
Tráquea, 520
- características histológicas, 520
- cartílago, 522
- epitelio
- - tipos celulares, 521
- glándulas, 522
Traslocación, 155
Trasplante
- nuclear, 162
- de tejido nervioso, 360
Treg, 400
TRH, hormona liberadora de tirotrofina, 564, 574
Triacilglicerole, 24
- tinción con Sudán, 53
Tríada(s)
- de Glisson, 503
- portales, 504
Trifosfato
- de adenosina (ATP), 98
Tripéptido, 22
Triplete, 31
Tripsina, 497
Trisomía, 154
Triyodotironina (T3), 571, 573
Trofoblasto, 638
Trombo
- plaquetario, 240
Trombocitos
- ciclo vital, 250
- en extendidos coloreados, 240
- función, 239
- gránulos, 239, 251
Trombopoyetina, 246
Trompa(s)
- de Eustaquio, 695, 698
- - amígalas, 698
- - - tubárica, 698
- - características histológicas, 698
- - función, 698
- - otitis media aguda, 699
- uterinas, 601
- - células
- - - ciliadas, 602
- - - secretoras, 602
- - túnica
- - - mucosa, 602, 603
- - - muscular, 603
- - - serosa, 603
Tronco simpático, 345
Tropomiosina, 104, 297
Tropomodulina, 297
TSH, hormona estimulante de tiroides (tirotrofina), 564, 574
Tubo(s)
- colectores, 536, 550
- neural, 356
Túbulo(s)
- apicales densos en túbulos proximales renales, 545
- contorneados
- - seminíferos, 613
- de dentina, 465
- distales, 549
- - renales, 538
- proximales, 544
- - renales, 538
- rectos, 625
- T
- - en musculatura
- - - cardíaca, 305
- - - esquelética, 293
Túnica
- adventicia, 364, 366
- albugínea, 613, 634
- conjuntiva del ojo, 691
- - características histológicas, 691
- fibrosa del ojo, 656, 657
- interna del ojo, 656, 672
- íntima, 364
- media, 364, 366
- vascular del ojo, 656, 663

U

Ubicuitina, 79
Ultramicrótomo, 48
Uñas, 447
- crecimiento, 446
Unidad(es)
- motora, 347
- terminal ductolobular (TDLU), 650
Unión(es)
- covalente, 20
- electrostástica, 20
- - covalente, 20
- - ionógena, 20
- - química, 20
- electrostática, 20
- estrecha, 171
- glucosídica, 27
- de hendidura, 176
- - en sinapsis electrotónica, 329
- de Holliday, 149
- ionógenas, 20
Uniportadores, 71
Uracilo, 29
Uréter, 554
Uretra, 555
- femenina, 556
- gándulas de Littré, 557
- masculina, 557
- porción
- - esponjosa, 557
- - membranosa, 557
- - prostática, 557
Urobilinógenos, 514
Urotelio, 170, 555
Útero, 602
- características generales, 603
- ciclo menstrual, 604, 606
- citología exfoliativa, 609
- endocérvix, 607
- endometrio, 603
- - cambios cíclicos, 606
- irrigación sanguínea, 604
- istmo, 607
- menstruación, 604, 606
- miometrio, 609
- perimetrio, 609
Utrículo, 701
- prostático, 557

V

Vacuola(s)
- de autofagocitosis, 89
- de condensación, 82
Vagina, 608
- epitelio, 608
- túnica
- - adventicia, 610
- - mucosa, 609
- - muscular, 610
Vaina(s)
- linfoides periarteriales, 426
- de mielina, 335
- nerviosa, 336
- perineural, 343
- radicular epitelial, 465, 469
- radicular de Hertwig, 469
- de Schwann, 336
Valva(s)
- venosas, 376
Válvula(s)
- anales, 494
- cardíacas, 378
- espiral, 513
Variación de clase, 410, 424
Varicosidades
- en fibras nerviosas, 347
- - autónomas, 312
Vasa vasorum, 366
Vasculogénesis, 384
Vaso(s)
- de intercambio, 371
- linfáticos, 382, 507

BOOK'S COPICENTRO USAC / 2016

booksmedicos.org

Vaso(s) *(Cont.)*
- - composición, 382
- - función, 382
- - en tejido óseo, 279
- - tipos, 382
- - válvulas, 382
- quilíferos, 488
- rectos
- - ascendentes renales, 554
- - descendentes renales, 553
- sanguíneos, 506
- - estructura, 363
Vasopresina, 567
VCAM (molécula de adhesión de células vasculares), 222
Vegetaciones adenoides, 471
Vejiga urinaria, 554
- túnica
- - mucosa, 555
- - muscular, 556
Vellosidades
- aracnoidales, 353
- intestinales, 484
- de ramificación, 641
Vena(s), 374
- central en hígado, 506
- central de la retina, 684
- intercalar, 507
- interlobulares renales, 553
- porta, 376
- de la pulpa, 425
- renal, 552
- trabeculares, 426
Ventana
- coclear, 696
- vestibular, 696, 699
Ventrículo(s)
- cardíaco, 378
- cerebrales, 354
- laterales, 354
Vénula(s), 371
- de entrada, 507
- portales en la circulación hipofisaria, 565
- poscapilares, 371, 422
Verde Jano, 43
Vesícula(s)
- acrosómica, 620
- biliar, 512
- - capa de tejido conectivo perimuscular, 513
- - características generales, 513
- - serosa (peritoneo), 513
- - túnica
- - - mucosa, 513
- - - muscular, 513
- de "núcleo denso" en sinapsis, 329
- recubierta, 92
- seminales, 630
- sinápticas, 299, 324
Vestíbulo
- nasal, 517
- oído interno, 699
Vía(s)
- de activación alternativa, en reacción del complemento, 392
- aéreas
- - inferiores, 517
- - superiores, 517
- biliares, 509
- - extrahepáticas, 512
- - intrahepáticas, 512
- urinarias excretoras, 536, 554
- - características histológicas, 555
- - división, 554
- - excretoras, 554
- - músculo del esfínter uretral, 557
- - túnica
- - - mucosa, 555
- - - muscular, 556
- - uretra
- - - femenina, 556
- - - masculina, 557
Vibrisas, 517
Villina, 104, 180
Vinblastina, 107
Vinculina, 104, 174
Visión
- escotópica, 678
- fotópica, 678
Vitamina(s)
- A, 511
- - almacenamiento en células de Ito, 508

X

Xantófila en retina, 684

Y

Yunque, 695

Z

Zigoteno, 145
ZO
- 1, 172
- 2, 172
- 3, 173
Zona(s)
- activa en sinapsis, 325
- arciforme, 710
- desnuda de Huxley, 299
- externa en médula espinal, 536
- fasciculada en corteza suprarrenal, 579
- glomerular en corteza suprarrenal, 579
- intermedia, en neurogénesis, 356
- marginal
- - en bazo, 426
- - en neurogénesis, 357
- pectinada, 710
- pelúcida, 590
- reticular en corteza suprarrenal, 579
- subependimaria en neurogénesis, 357
- subventricular en neurogénesis, 357
- ventricular en neurogénesis, 356
Zonula
- adhaerens, 173
- ciliar, 687
- occludens, 172
Zwitterion, 22

BOOK'S COPICENTRO USAC / 2016

booksmedicos.org